

Ana Caroline Gonçalves Verri

*Avaliação histomorfométrica dos
efeitos da movimentação dentária
induzida sobre molares de ratos
submetidos à luxação extrusiva*

ARAÇATUBA – SP

2015

Ana Caroline Gonçalves Verri

*Avaliação histomorfométrica dos
efeitos da movimentação dentária
induzida sobre molares de ratos
submetidos à luxação extrusiva*

Tese apresentada à Faculdade de Odontologia do
Campus de Araçatuba – Unesp, para obtenção do Grau
de “Doutor em Odontologia” – Área de Concentração
Ortodontia.

Orientador: Prof. Adj. Marcos Rogério de Mendonça

Coorientador: Prof. Adj. Marcelo Macedo Crivelini

ARAÇATUBA – SP

2015

Catálogo na Publicação (CIP)

Diretoria Técnica de Biblioteca e Documentação – FOA / UNESP

V554a

Verri, Ana Caroline Gonçalves.

Avaliação histomorfométrica dos efeitos da movimentação dentária induzida sobre molares de ratos submetidos à luxação extrusiva / Ana Caroline Gonçalves Verri.- Araçatuba, 2015

71 f. : il. ; tab. + 1 CD-ROM

Tese (Doutorado) – Universidade Estadual Paulista,
Faculdade de Odontologia de Araçatuba

Orientador: Prof. Marcos Rogério de Mendonça

Coorientador: Prof. Marcelo Macedo Crivelini

1. Movimentação dentária 2. Traumatismos dentários
3. Reabsorção da raiz I. T.

Black D4

CDD 617.643

DEDICATÓRIA

À Deus, dedico este trabalho e agradeço por me abençoar muito mais do que eu mereço. Ele sabe que a caminhada para chegar até aqui não foi fácil, cheia de curvas e buracos, mas ao mesmo tempo permitiu que ela fosse repleta de uma paisagem florida e um sol radiante, fazendo com que o restante ficasse pequeno. Querido Deus, graças te dou por me ouvir, me guardar e por fazer de tudo para me ver sorrir! (Salmo 64)

Contudo não teria chegado aqui sem a ajuda de alguns anjos que Ele me enviou, a saber:

Agradeço e dedico aos meus pais Nicolau Gonçalves e Luriacilda Tibério Gonçalves (in memoriam). Deus me presenteou com pessoas maravilhosas como vocês, que me ensinaram pelo saber, pelo exemplo e pelo amor incondicional. Quero agradecer por sempre me ouvirem e terem a sensibilidade de me dizerem, em apenas uma palavra, algo que me conforte, que me traga paz no mesmo instante. Amo vocês!

Ao meu esposo Fellippo Ramos Verri. Essa conquista em minha vida profissional também é sua. Sem a sua participação e incentivo tudo seria mais difícil. Obrigada por sempre querer o melhor para mim e o melhor de mim. Muitas vezes quando penso que cheguei ao meu limite, você me faz descobrir que tenho forças para ir além. Agradeço a Deus por ter colocado você em meu caminho. Te amo!

AGRADECIMENTOS ESPECIAIS

Ao meu orientador, Professor Marcos Rogério de Mendonça, pela confiança e oportunidade em trabalhar ao seu lado. A sua forma de exercer a docência e a importância demonstrada à família durante esses anos de convivência é um exemplo a ser seguido. Há oito anos, você me presenteou com um livro que acompanhava os seguintes dizeres: “Um navio sempre precisa de um porto por perto.” Obrigada por ter sido esse porto, pois muitas vezes as águas ao meu redor ficaram turbulentas e você, professor, sempre esteve disposto a me escutar e ajudar. Muito obrigada.

Aos meus irmãos Carlos Alberto Gonçalves (in memoriam), Tânia Mara Gonçalves, Marcos César Gonçalves, Rosângela Maria Tibério e cunhados, pelo amor, incentivo, zelo e quererem sempre o melhor para mim. Amo vocês!

Aos meus sobrinhos Carlos Alan Cândido Dias Junior, Danatieli Carla Gonçalves Dias, Ana Carla Gonçalves de Souza e Natália Stela Tibério Pereira, pelo amor, carinho, incentivo e muitas risadas. Ao lado de vocês tive uma infância e adolescência maravilhosas. Deus me presenteou ao permitir que vocês fossem meus irmãos de coração. Amo vocês!

Aos meus recentes sobrinhos, Arthur de Oliveira Gonçalves, Helena Azzi Verri e João Miguel Gonçalves Pereira. Vocês são nossos verdadeiros tesouros. Anjos enviados por Deus para alegrar nossas vidas e mostrar o verdadeiro sentido dela.

Aos meus cunhados Nevil Ramos Verri e Suelen Peres Azzi Verri, pela amizade, companheirismo e amor fraterno. A convivência com vocês tornou essa caminhada mais leve e repleta de muito amor.

A Maria Marlene Pontes, pelo amor, preocupação e por cuidar de mim como se fosse sua filha. O seu companheirismo tornou minhas viagens para Três Lagoas muito mais agradáveis e aconchegantes. Muito obrigada por fazer parte das nossas vidas.

A toda minha família, muito obrigada por sempre acreditarem em mim. Amo vocês!

AGRADECIMENTOS

A Faculdade de Odontologia de Araçatuba – UNESP, por permitir e colaborar com o meu crescimento profissional.

Ao meu coorientador, Professor Marcelo Macedo Crivelini, pelos ensinamentos durante o Doutorado. O apoio, a disponibilidade manifestada e a confiança depositada contribuíram decisivamente para que este trabalho se realizasse.

Ao Professor Osmar Aparecido Cuoghi, pela confiança em meu trabalho, infinita disponibilidade e por todos os ensinamentos desde que a Ortodontia começou em minha vida. Obrigada pela oportunidade de vivenciar momentos de grandes aprendizados.

Aos Professores Mauro Carlos Agner Busato e Alex Luiz Pozzobon Pereira, pela disponibilidade incondicional demonstrada para comporem a minha banca de tese. Jamais me esquecerei da paciência e carinho nas orientações dos trabalhos das jornadas acadêmicas. Apesar da convivência rápida durante o Doutorado de vocês, enquanto eu ainda fazia minha atualização e estágio em Ortodontia, ela foi primordial para despertar em mim o amor por essa brilhante carreira.

Ao Professor Celso Koogi Sonoda, pela dedicação, conhecimento e muito amor evidentes ao relacionarmos a Odontologia com pesquisa. A sua simplicidade é algo que transparece e incentiva todos ao seu redor.

A professora Sônia Regina Panzarini Barioni, pelos ensinamentos transmitidos e disponibilidade em sempre me ajudar. Sua dedicação e comprometimento com os estudos e pesquisas é um exemplo a ser seguido.

Aos Professores André Pinheiro de Magalhães Bertoz e Renato Bigliuzzi, pela convivência agradável durante o Doutorado, pelos ensinamentos em Ortodontia e conhecimento científico.

Aos funcionários da disciplina de Ortodontia, Ilídio Teodoro Filho (Lidinho), Maria Bertolina Mesquita de Oliveira (Berta) e Luiz Carlos dos Santos (Luizinho), pelo carinho e sempre com um sorriso no rosto se dispõem a nos ajudar.

Muito obrigada por tornarem o departamento de Ortodontia em um ambiente de amizade e aconchego.

A minha amiga Maria Angélica Teodoro, pela bondade e carinho demonstrada a minha pessoa. Ter sua presença no departamento de Ortodontia sempre me transmitiu muita paz. Obrigada por tudo.

Aos funcionários do departamento de Patologia, Giseli Mitsuy Kayahara e José Marcelo Tramarim, pelo bom humor, paciência e dedicação prestadas não só a mim, mas a todos os alunos da Ortodontia. Vocês foram fundamentais para a realização desta pesquisa. Muito obrigada.

As funcionárias da pós-graduação, Valéria Zagatto, Lilian Sayuri Mada e Cristiane Regina Lui Matos, pela atenção, muita paciência com meus prazos e por sempre estarem prestativas a me ajudar.

As bibliotecárias desta faculdade, pelo apoio, atenção e ajuda durante a realização da tese.

Ao meu amigo de Doutorado Éverton Ribeiro Lélis, pelo companheirismo e amizade durante este curso. Obrigada pela parceria, muitas vezes abdicando de finais de semana e feriados para que nossa pesquisa fosse concretizada.

As minhas amigas de Doutorado, Yésselin Margot Miranda-Zamalloa e Kelly Regina Micheletti, por compartilharmos uma experiência de grande crescimento pessoal e profissional. Obrigada pela companhia, conversas, questionamentos e sugestões que vieram muito a acrescentar durante a realização da minha tese. Vocês sempre estarão em meu coração.

Ao meu amigo Aubrey Fernando Fabre, pela amizade, companheirismo e paciência. O seu apoio, principalmente nesta fase final, foi essencial para que eu concluísse minha tese. Deus abençoe e conserve nossa amizade.

As minhas amigas de pós-graduação Luciana Artioli, Camila Ferlin, Priscilla Cunha, Francielle Topolski e Lorraine Faria, bem como as que fizeram parte do meu mestrado, Juliana Kina e Lídia Pimenta Martins, pela amizade e momentos de aprendizados compartilhados.

Aos meninos da prótese, Daniel Augusto Faria de Almeida, Cleidiel Aparecido de Araújo Lemos e Victor Eduardo de Souza Batista, por terem feito das minhas angústias e alegrias a vossas durante o meu Doutorado, manifestando um companheirismo e amizade. Quantas noites e finais de semana abdicaram pela busca do “famoso” artigo para minha qualificação, e sempre com sorriso dizendo: “Um por todos e todos por um.” Agradeço a Deus por ter colocado vocês na minha vida e do Fellippo. Muito obrigada.

A minha amiga Carolina dos Santos Santinoni, por me escutar e por ter sempre uma palavra amiga para auxiliar nos meus caminhos. Deus abençoe nossa amizade e que permita que perdure por toda a vida.

A minha amiga Renata Reis dos Santos, pelo encorajamento nas horas difíceis, pelos momentos alegres e divertidos que passamos juntos.

A minha amiga e irmã de coração Juliana dos Santos Guimarães, obrigada pelos conselhos que sempre guiaram meu caminho, muitas vezes por telefone devido à distância e a correria de nossas vidas. A nossa amizade é um dos tesouros que tenho em minha vida. Te amo.

Realizando o Doutorado aprendi que uma tese ou qualquer outro trabalho é a continuidade da vida do pesquisador. Assim, para que algo de valor seja produzido, a pessoa deve primeiramente criar algo de valor em si. Pessoa e obra são consistentes com o resultado. Por este motivo, agradeço sincera e profundamente a todas as pessoas que muito me encorajaram e ajudaram a produzir algo de valor em minha vida.

“O valor das coisas não está no tempo em que duram, mas na intensidade com que acontecem. Por isso existem momentos inesquecíveis, coisas inexplicáveis e pessoas incomparáveis.” Fernando Pessoa

Mais uma etapa foi vencida! Sei que ainda é só o começo da caminhada....

EPIGRAFE

“Seja você quem for, tenha sempre como meta muita força, muita determinação e sempre faça tudo com muito amor e com muita fé em Deus, que um dia você chega lá. De alguma maneira você chega lá.”

Ayrton Senna da Silva

RESUMO

Verri ACG. Avaliação histomorfométrica dos efeitos da movimentação dentária induzida sobre molares de ratos submetidos à luxação extrusiva [tese]. Araçatuba: Universidade Estadual Paulista “Júlio de Mesquita Filho” – UNESP, Faculdade de Odontologia de Araçatuba; 2015.

RESUMO

Introdução: A Ortodontia apresenta grande preocupação com os traumatismos aos tecidos periodontais, pois o sucesso do tratamento ortodôntico depende da integridade destas estruturas. **Objetivo:** Avaliar os efeitos da movimentação dentária induzida em dentes jovens que sofreram luxação extrusiva em relação aos eventos histopatológicos, entre eles: infiltrado inflamatório, células gigantes multinucleadas e reabsorção radicular. **Materiais e Métodos:** Sessenta ratos machos Wistar foram divididos em 6 grupos (n=10): Grupo 1 (Controle); Grupo 2 (Traumatismo Controle 5 dias); Grupo 3 (Traumatismo Controle 7 dias); Grupo 4 (Movimentação Controle 7 dias); Grupo 5 (Traumatismo 5 dias e Movimentação 7 dias); Grupo 6 (Traumatismo 7 dias e Movimentação 7 dias). O primeiro molar superior direito foi examinado microscopicamente para determinar os eventos histopatológicos e realizou-se análise histomorfométrica da profundidade da reabsorção radicular. **Resultados:** Para os grupos tratamentos (G5 e G6) a reabsorção radicular foi evidente nos terços cervical e médio do periodonto mesial da raiz disto-vestibular; infiltrado inflamatório agudo mais intenso; células gigantes multinucleadas próximas às áreas de reabsorção radicular, indicando uma reabsorção radicular inflamatória ativa; septo interradicular menores e não encontrou-se necrose pulpar. Na análise da profundidade das reabsorções radiculares encontrou-se uma baixa ocorrência, não ultrapassando os 50%, sendo que no grupo 6 as reabsorções foram mais profundas em relação aos demais e apresentaram diferença estatisticamente significativa em relação aos seus controles ($p < 0.05$). **Conclusão:** A associação entre movimentação dentária induzida e luxação extrusiva aumenta a ocorrência dos eventos histopatológicos e produz áreas significativamente mais profundas de reabsorções radiculares após 7 dias do trauma (G6).

Palavras-chave: Movimentação Dentária. Traumatismos Dentários. Reabsorção da raiz.

ABSTRACT

Verri ACG. Histomorphometrical evaluation of effects of induced dental movement of rat molars submitted to extrusive luxation [thesis]. Araçatuba: Universidade Estadual Paulista “Júlio de Mesquita Filho” – UNESP, Faculdade de Odontologia de Araçatuba; 2015.

ABSTRACT

Introduction: Traumatism in the supporting periodontium is dangerous in the Orthodontic area since orthodontic treatment depends on its integrity. **Objective:** The aim of this study was to evaluate effects of induced dental movement in teeth that were submitted to extrusive luxation evaluating: inflammatory infiltrated, giant cells and root resorption. **Materials and Methods:** Sixty Wistar male rats were divided in 6 groups (n=10): Group 1 (Control); Group 2 (Traumatized Control of 5 days); Group 3 (Traumatized Control of 7 days); Group 4 (Movement Control of 7 days); Group 5 (Traumatized of 5 days and Movement of 7 days); Group 6 (Traumatized of 7 days and Movement of 7 days). The upper right first molar was microscopically examined to determine the histopathological events of induced dental movement and histomorphometrical analysis of depth of root resorption. **Results:** In the experimental groups (5 and 6) the most expressive microscopic alterations were dental root resorption of cervical and medium third of mesial periodontium of distal-buccal root; intense acute inflammatory infiltrated; giant cells near from root resorption areas, showing active root resorption; lower volume of inter root septum and no pulpal necrosis. Analysis of depth of root resorption showed low occurrence that did not exceed 50%. In the group 6 the resorption was deeper compared with other groups and presented statistically significant difference in relation to its controls ($P<0.05$). **Conclusion:** Association between induced dental movement and extrusive luxation generates higher levels of histopathological events and resorption areas in the dental root significantly higher 7 days after induced trauma (G6).

Keywords: Tooth Movement. Tooth Injuries. Root Resorption.

LISTA DE FIGURAS

- Figura 1 - Representação da luxação extrusiva. (a) Antes da aplicação do trauma. (b) Após a aplicação do trauma. (c) Comprovação da extrusão por meio de sonda milimetrada..... 45
- Figura 2 - Dispositivo ortodôntico instalado – mola de níquel-titânio secção fechada, com liberação de 50 cN de magnitude de força..... 46
- Figura 3 - Desenho esquemático de um corte do molar de rato com as áreas analisadas (28). Periodonto (osso alveolar + ligamento periodontal + cemento). (1) Periodonto mesial da raiz méso-vestibular (1/3 cervical, 1/3 médio e 1/3 apical). (2) Periodonto distal da raiz méso-vestibular (1/3 cervical, 1/3 médio, 1/3 apical e septo interradicular). (3) Periodonto mesial da raiz disto-vestibular (1/3 cervical, 1/3 médio, 1/3 apical e septo interradicular). (4) Periodonto distal da raiz disto-vestibular (1/3 cervical, 1/3 médio e 1/3 apical)..... 46
- Figura 4 - (a) Desenho esquemático de um corte do molar com a área examinada demarcada (28). (b) Profundidade da reabsorção radicular determinada pela espessura de dentina da região do periodonto mesial da raiz disto-vestibular. Linha azul (linha A) representa metade da espessura da dentina (50%); linha vermelha representa comprometimento da reabsorção radicular maior que 50%; linha amarela representa comprometimento da reabsorção radicular maior que 25% até 50%; linha verde representa comprometimento da reabsorção radicular até 25%. HE. Aumento de 200x. Polpa (P), Dentina (D), Cimento (C), Ligamento periodontal (LPD), Osso alveolar (OA)..... 47
- Figura 5 – Escores utilizados na Análise da Profundidade da Reabsorção Radicular. (a) escore 1: ausência de reabsorção radicular, (b) escore 2: suave (até 25%), (c) escore 3: moderada (> 25% até 50%), (d) escore 4: acentuada (> 50%). HE. Aumento de 200x. Polpa (P), Dentina (D), Cimento (C), Ligamento periodontal (LPD), Osso alveolar (OA)..... 48
- Figura 6 – Grupo 1. (a) Desenho esquemático de um corte do molar com a área examinada demarcada (28). (b) Disposição adequada das fibras colágenas do periodonto mesial da raiz disto-vestibular do primeiro molar superior direito. HE. Aumento de 200x..... 48
- Figura 7 - Grupo 2. (a) Desenho esquemático de um corte do molar com as

áreas examinadas demarcadas (28). (b) Fotomicrografia do terço cervical do periodonto distal da raiz méso-vestibular com eventuais células inflamatórias mononucleares em área focal. HE. Aumento de 400x. (c) Fotomicrografia da crista óssea alveolar (OA) com células gigantes multinucleadas. HE. Aumento de 200x. (d) Fotomicrografia do terço cervical do periodonto distal da raiz disto-vestibular com reabsorções radiculares e células gigantes multinucleadas. HE. Aumento de 200x. Dentina (D), Cimento (C), Ligamento periodontal (LPD), Osso alveolar (OA), Células gigantes multinucleadas (setas vermelhas), Reabsorções radiculares (setas azuis)..... 49

Figura 8 - Grupo 3. (a) Desenho esquemático de um corte do molar com a área examinada demarcada (28). (b) Fotomicrografia do terço cervical do periodonto mesial da raiz disto-vestibular com infiltrado inflamatório leve em área focal. HE. Aumento de 200x. (c) Fotomicrografia do terço cervical do periodonto mesial da raiz disto-vestibular com reabsorção radicular (seta azul) e observa-se a distância aumentada do septo interradicular (OA) em relação ao cimento (C). HE. Aumento de 200x. Dentina (D), Cimento (C), Ligamento periodontal (LPD), Osso alveolar (OA)..... 50

Figura 9 - Grupo 4. (a) Desenho esquemático de um corte do molar com as áreas examinadas demarcadas (28). (b) Fotomicrografia da crista óssea alveolar (OA) com células gigantes multinucleadas. HE. Aumento de 200x. (c) Fotomicrografia da superfície do septo interradicular (OA) com células gigantes multinucleadas. HE. Aumento de 200x. (d) Fotomicrografia do terço médio do periodonto mesial da raiz disto-vestibular com reabsorção radicular e células gigantes multinucleadas. Células inflamatórias (neutrófilos) em área focal. HE. Aumento de 400x. Polpa (P), Dentina (D), Cimento (C), Ligamento periodontal (LPD), Osso alveolar (OA), Células gigantes multinucleadas (setas vermelhas), Reabsorção radicular (setas azuis)..... 51

Figura 10 - Grupo 5. (a) Desenho esquemático de um corte do molar com as áreas examinadas demarcadas (28). (b) Fotomicrografia da crista óssea alveolar (OA) com células gigantes multinucleadas e região com várias células inflamatórias na área focal. HE. Aumento de 200x. (c) Fotomicrografia da presença de área necrótica do septo interradicular (OA) com células gigantes multinucleadas, evidenciando sua reabsorção. HE. Aumento de 400x. (d)

Fotomicrografia do terço médio do periodonto mesial da raiz disto-vestibular com reabsorções radiculares e célula gigante multinucleada. Presença de células inflamatórias (neutrófilos) no LPD. HE. Aumento de 200x. Polpa (P), Dentina (D), Cimento (C), Ligamento periodontal (LPD), Osso alveolar (OA), Células gigantes multinucleadas (setas vermelhas), Reabsorção radicular (seta azul)..... 52

Figura 11 - Grupo 6. (a) Desenho esquemático de um corte do molar com as áreas examinadas demarcadas (28). (b) Fotomicrografia do terço cervical do periodonto distal da raiz méso-vestibular com presença de células inflamatórias (neutrófilos) em área focal e reabsorções radiculares. HE. Aumento de 400x. (c) Fotomicrografia da crista óssea alveolar (OA) com células gigantes multinucleadas. HE. Aumento de 200x. (d) Fotomicrografia do terço médio do periodonto mesial da raiz disto-vestibular com reabsorção radicular. HE. Aumento de 400x. Dentina (D), Cimento (C), Ligamento periodontal (LPD), Osso alveolar (OA), Células gigantes multinucleadas (setas vermelhas), Reabsorções radiculares (setas azuis)..... 53

Figura 12 - Distribuição da ocorrência da profundidade da reabsorção radicular expressa em porcentagem para os Grupos 1 a 6..... 54

LISTA DE TABELAS

Tabela 1 - Formação dos grupos.....	55
Tabela 2 - Erro do Método para Análise da Profundidade da Reabsorção Radicular.....	55
Tabela 3 - Porcentagem da ocorrência dos eventos histopatológicos observados nos grupos experimentais.....	56
Tabela 4 - Resultado do Teste Estatístico de Dunn para as comparações individuais entre grupos experimentais com base nos parâmetros avaliados ($p < 0,05$).....	56

LISTA DE ABREVIATURAS

IADT	=	International Association of Dental Traumatology
TD	=	Traumatismo dentoalveolar
MDI	=	Movimentação dentária induzida
LE	=	Luxação extrusiva
G1	=	Grupo controle, referência de normalidade para os grupos submetidos à luxação extrusiva
G2	=	Grupo traumatismo controle submetido à eutanásia 5 dias após a luxação extrusiva
G3	=	Grupo traumatismo controle submetido à eutanásia 7 dias após a luxação extrusiva
G4	=	Grupo movimentação controle submetido à eutanásia 7 dias após o início da movimentação dentária induzida
G5	=	Grupo tratamento submetido à movimentação dentária induzida por um período de 7 dias após decorridos 5 dias da luxação extrusiva
G6	=	Grupo tratamento submetido à movimentação dentária induzida por um período de 7 dias após decorridos 7 dias da luxação extrusiva
cN	=	Centinewton
RDV	=	Raiz disto-vestibular
RMV	=	Raiz méso-vestibular
P	=	Polpa
D	=	Dentina
C	=	Cemento
LPD	=	Ligamento periodontal
AO	=	Osso alveolar
IIC	=	Infiltrado inflamatório crônico
IIA	=	Infiltrado inflamatório agudo
CGM	=	Células gigantes multinucleadas
RR	=	Reabsorção radicular
HE	=	Hematoxilina e eosina
S/P	=	Sem procedimento
Ex.1	=	Examinador 1
Ex.2	=	Examinador 2
Ex.3	=	Examinador 3
t.1	=	Teste 1
t.2	=	Teste 2

SUMÁRIO

1 Introdução	21
2 Materiais e Métodos	24
2.1 Comitê de Ética.....	24
2.2 Amostra.....	24
2.3 Formação dos grupos.....	24
2.4 Sedação dos animais.....	25
2.5 Aplicação do trauma de Luxação Extrusiva (LE).....	25
2.6 Instalação do dispositivo para movimentação dentária induzida (MDI).....	25
2.7 Obtenção das peças e processamento laboratorial.....	26
2.8 Análise Histológica.....	26
2.9 Análise Histomorfométrica da Profundidade da Reabsorção Radicular.....	27
2.9.1 Erro do Método Intra e Inter-examinadores para Análise da Profundidade da Reabsorção Radicular.....	28
3 Resultados	30
3.1 Análise Histológica.....	30
3.2 Análise Histomorfométrica da Profundidade da Reabsorção Radicular.....	32
4 Discussão	35
5 Conclusão	40
Referências	42
Anexos	58

INTRODUÇÃO

1. INTRODUÇÃO*

A Ortodontia apresenta grande preocupação com o traumatismo dentoalveolar (TD), principalmente os que envolvem o periodonto de sustentação, pois o sucesso do tratamento ortodôntico depende da integridade destas estruturas (1,2). Estudos demonstraram que a prevalência do TD é alta na população, principalmente entre crianças e adolescentes (3-5), sendo em torno de 18% a ocorrência em relação a adultos. Esta faixa etária representa a maior parte dos pacientes que realizam tratamento ortodôntico, mostrando a importância do conhecimento das complicações que podem ocorrer durante o tratamento ortodôntico ou de pacientes com história prévia de TD.

Dentre os traumatismos que envolvem os tecidos periodontais, a luxação extrusiva (LE) pode ser definida como um deslocamento parcial do dente para fora do seu alvéolo, sendo também denominada de avulsão parcial (3), é caracterizada clinicamente pelo aspecto alongado, mobilidade excessiva e resposta negativa do dente ao teste de sensibilidade e, radiograficamente observa-se aumento do espaço do ligamento periodontal (6). Além disso, é um dos tipos de traumatismo que aumenta o risco de complicações periodontais (7), sendo um dos traumatismos mais comuns (8). A International Association of Dental Traumatology (IADT) atualizou um guia sobre o tratamento dos diferentes tipos de TD (6); porém, até o momento, as informações sobre a combinação entre a movimentação dentária induzida (MDI) e este tipo de luxação são escassas (3).

A reabsorção radicular é uma das principais sequelas estudadas, tanto em relação ao TD, quanto à MDI, bem como sua ocorrência quando da associação do trauma e movimentação ortodôntica (2,9-13). Este evento pode ocorrer pela ativação de células clásticas que reabsorvem os tecidos mineralizados por um mecanismo parecido ao da reabsorção óssea, levando à perda do elemento dentário em casos extremos (11).

* O texto foi escrito, no formato de artigo, segundo as normas da revista Dental Traumatology (ANEXO A)

Durante a movimentação ortodôntica, a reabsorção radicular não acontece, pois os cementoblastos não apresentam receptores para os mediadores da reabsorção óssea. Porém, um dente que sofreu traumatismo dentário pode ter lesionado a sua camada de cementoblastos. Assim, a superfície radicular é recoberta por osteoblastos vizinhos, que assumem as funções dos cementoblastos, sendo denominados de “cementoblastos-like”. Caso exista uma situação em que há grande acúmulo de mediadores da reabsorção óssea no ligamento periodontal, os osteoblastos tipo “cementoblastos-like” funcionam como uma unidade osteorremodeladora, já que apresentam receptores que captam as mensagens bioquímicas para tal função (14). A MDI em dentes traumatizados pode representar essa situação, aumentando o risco da reabsorção radicular e até mesmo de anquilose dentária (15). Por isso, indica-se aguardar um tempo de reparo das estruturas periodontais para iniciar a movimentação ortodôntica.

A literatura indica tempos diferentes para iniciar a movimentação ortodôntica dependendo da intensidade do trauma (3). De acordo com Flores *et al.* (16), dentes que sofreram LE devem ser reposicionados suavemente para o seu alvéolo e estabilizados por meio de esplintagem flexível por 2 semanas. Deve-se aguardar um período de 6 meses para iniciar a movimentação ortodôntica (3). Porém, o período de observação indicado é baseado em publicações com baixo poder de evidência, tais como, relatos de casos clínicos e opiniões individuais (15). Assim, o clínico continua trabalhando de forma obscura em relação ao tema apresentado.

Com base no exposto e considerando que existem poucas informações na literatura suportadas por pesquisa laboratorial (2,9,10), o objetivo do estudo foi avaliar os efeitos no periodonto da movimentação dentária induzida em dentes jovens que sofreram LE em relação aos eventos histopatológicos, entre eles: infiltrado inflamatório, células gigantes multinucleadas e reabsorção radicular. Com o intuito de buscar respostas que permitam ao clínico um conhecimento embasado em evidência científica sobre as limitações e cuidados ao realizar uma movimentação ortodôntica em dentes traumatizados.

MATERIAIS E MÉTODOS

2. MATERIAIS E MÉTODOS

2.1 Comitê de Ética

O projeto de pesquisa foi submetido e aprovado pelo Comitê de Ética no Uso de Animais da Faculdade de Odontologia de Araçatuba, Universidade Estadual Paulista Júlio de Mesquita Filho-UNESP (Número do protocolo 2012-01090 – anexo B). Todas as diretrizes referentes aos cuidados com os animais da pesquisa foram seguidas.

2.2 Amostra

Foram utilizados 60 ratos machos Wistar (*Rattus norvegicus albinus*) adultos jovens, todos com 45 dias de idade, apresentando os molares com ápices abertos nesta fase, e peso entre 230 a 250g ao início dos procedimentos, todos originários do biotério central da FOA-UNESP. Os animais foram mantidos em gaiolas plásticas em condições climáticas controladas com ciclo de luz de 12/12 horas e temperatura constante, sendo alimentados com ração sólida (Ração Ativada Produtor®; Anderson & Clayton S.A. Indústria e Comércio, São Paulo, SP, Brasil) e água *ad libitum*.

2.3 Formação dos grupos

Os animais foram divididos em 6 grupos com 10 animais cada, aleatoriamente, conforme descrito abaixo (Tabela 1):

Grupo 1 (G1): Animais foram acompanhados por 7 dias após o início do experimento e submetidos à eutanásia, o qual serviu de referência de normalidade para os grupos submetidos à LE.

Grupo 2 (G2): Animais foram submetidos a um TD do tipo LE, e decorridos 5 dias após a LE foram submetidos à eutanásia.

Grupo 3 (G3): Animais foram submetidos a um TD do tipo LE, e decorridos 7 dias após a LE foram submetidos à eutanásia.

Grupo 4 (G4): Animais foram submetidos a MDI por um período de 7 dias e após este período submetidos à eutanásia.

Grupo 5 (G5): Animais foram submetidos a um TD do tipo LE, e decorridos 5 dias após o traumatismo foram submetidos a MDI por um período de 7 dias e após este período submetidos à eutanásia.

Grupo 6 (G6): Animais foram submetidos a um TD do tipo LE, e decorridos 7 dias após o traumatismo foram submetidos a MDI por um período de 7 dias e após este período submetidos à eutanásia.

2.4 Sedação dos animais

Os procedimentos experimentais foram realizados sob anestesia geral, por meio da aplicação de um relaxante muscular Cloridrato de Xilazina (DOPASER, Caleir S.A., Barcelona, Espanha) ministrando-se 0,03ml/100g de peso e, em seguida, anestésico Cloridrato de Cetamina (VETASET, Fort Dodge Animal Health, Iowa, USA) com dosagem de 0,07ml/100g de peso, ambos por via intramuscular.

2.5 Aplicação do trauma de Luxação Extrusiva (LE)

Após a anestesia, a assepsia da região foi realizada com iodopovidona a 1% (Riodeine®; Indústria Farmacêutica Rioquímica Ltda., São José do Rio Preto, SP, Brasil). Os animais dos grupos 2, 3, 5 e 6 foram submetidos a um TD do tipo LE sobre o primeiro molar superior direito, sendo realizado pelo mesmo operador. Para a realização do trauma foi inserido um instrumento do tipo holleback 3s (Duflex®, S.S. WHITE, Rio de Janeiro, RJ, Brasil), apoiado entre a face distal do primeiro molar superior e a face mesial do segundo molar (17). O traumatismo foi gerado por uma rotação do instrumento que provocou uma extrusão da coroa de aproximadamente 1 mm, comprovada por meio de sonda milimetrada, sem a ocorrência de fratura coronária (Fig. 1). A mobilidade e extrusão dentária foram critérios fundamentais para confirmação da execução do trauma.

2.6 Instalação do dispositivo para movimentação dentária induzida (MDI)

O dispositivo empregado neste estudo foi semelhante ao proposto por Heller e Nanda em 1979 (18) e o período total de MDI foi de 7 dias, semelhante a outros estudos (2,9,12,19,20). Este dispositivo modificado foi constituído de uma mola de níquel-titânio (Sentalloy®, GAC, NY, EUA), de secção fechada, com liberação de 50 cN de magnitude de força. A magnitude da força da mola foi verificada previamente

por meio de um tensiômetro Zeusan (Zeusan Exporting Ltda Campinas, São Paulo, Brasil). Além disso, dois segmentos de fio de amarelo, com espessura de 0,25 mm (Morelli, Sorocaba, SP, Brasil) foram conectados em cada extremidade da mola, um contornando o primeiro molar superior direito e o outro segmento o incisivo central superior direito do animal. Para a estabilidade do fio de amarelo na face vestibular do incisivo realizou uma canaleta na região cervical e um travamento com resina composta fotopolimerizável (Amelogen® Plus, Ultradent Products Inc, USA) para evitar o deslocamento do fio (Fig. 2).

2.7 Obtenção das peças e processamento laboratorial

Após o período experimental, os animais foram submetidos à eutanásia por meio de dose excessiva de anestésico. As hemimaxilas do lado direito foram fixadas em formol tamponado a 10% por 24 horas e descalcificadas em solução de Plank-Rychlo a 10% por 8 dias. Após a descalcificação, as peças foram incluídas em parafina e montadas em blocos, submetidas aos cortes seriados no sentido longitudinal da raiz com 4 µm de espessura. Os cortes selecionados apresentavam as raízes méso-vestibular e disto-vestibular com os ápices abertos. Foram obtidas duas lâminas para cada espécime, contendo um corte por lâmina, os quais foram corados pela técnica de Hematoxilina e eosina (HE). Para análise histológica e semi-quantitativa foi utilizado um microscópio óptico (Leica Microsystems Wetzlar GmbH, Alemanha). Para obtenção das fotomicrografias com aumento de 200x e 400x foi utilizada uma câmera digital (JVC, Victor Company of Japan, Ltd, Japan) acoplada ao microscópio. As imagens foram capturadas por meio do programa Leica Qwin Standard v 2.4 (Leica Microsystems Imaging Solutions Ltd, Cambridge, UK) para posterior análise.

2.8 Análise Histológica

Os cortes foram submetidos a uma análise qualitativa do periodonto mesial e distal da raiz méso-vestibular, periodonto mesial e distal da raiz disto-vestibular e polpa do primeiro molar superior direito (Fig 3). Nesta análise foram avaliados a presença/ausência dos seguintes eventos histopatológicos: 1- infiltrado inflamatório crônico (leve, moderado ou severo); 2- infiltrado inflamatório agudo (leve, moderado ou severo); 3- células gigantes multinucleadas; 4- reabsorção radicular.

Para avaliação qualitativa do infiltrado inflamatório foi realizada uma análise visual da quantidade aproximada das células inflamatórias presentes nas áreas descritas anteriormente, com o aumento de 400x do microscópio citado, fazendo-se uma adaptação de um método sobre intensidade da reação inflamatória, já apresentado na literatura (21). O emprego do método foi de acordo com o seguinte critério: quando estas áreas apresentavam menos do que 10 células inflamatórias na média foi denominado de infiltrado inflamatório leve; infiltrado inflamatório moderado foi considerado quando este apresentava entre 10 e 25 células inflamatórias; e infiltrado inflamatório severo foi considerado quando a área analisada sugeria mais de 25 células inflamatórias na média. A principal adaptação em relação ao método original foi à ausência de determinação de escores e a não aplicação de teste estatístico.

2.9 Análise Histomorfométrica da Profundidade da Reabsorção Radicular

A análise da profundidade da reabsorção radicular foi desenvolvida baseada em uma metodologia para análise de escore, sendo obtidas duas fotomicrografias com um aumento de 200x da área correspondente aos terços cervical e médio do periodonto mesial da raiz disto-vestibular de todos os espécimes. A profundidade da reabsorção radicular foi determinada pela linha de cemento radicular até o final da camada de dentina (Fig. 4), e foi classificada utilizando-se uma avaliação visual, realizada por um examinador calibrado, de acordo com a seguinte escala: escore 1 - ausência de reabsorção radicular; escore 2 - suave (até 25%); escore 3 - moderada (> 25% até 50%); escore 4 - acentuada (> 50%) (Fig. 5). Para os casos onde o espécime apresentou mais de um escore, o critério de escolha foi para o maior escore observado.

Anteriormente ao teste estatístico foi realizada uma análise da porcentagem de ocorrência de cada escore por grupo. Para análise estatística foi verificada a natureza da distribuição dos dados de acordo com sua normalidade por meio do teste de Kolmogorov-Smirnov. Verificou-se que a distribuição dos dados não atingiu os critérios de normalidade, optando-se então pelo teste não paramétrico de Kruskal-Wallis, com nível de significância de 1%, para analisar os escores atribuídos na avaliação da profundidade da reabsorção radicular. Para comparação entre os grupos foi utilizado o teste Dunn considerando-se o nível de significância de 5%.

2.9.1 Erro do Método Intra e Inter-examinadores para Análise da Profundidade da Reabsorção Radicular

Para avaliação da confiabilidade e reprodutibilidade do método, a medição foi realizada por método visual destas fotomicrografias por 3 examinadores externos ao trabalho e cegos em relação aos testes realizados e resultados. Os examinadores fizeram as análises em dois tempos diferentes, examinando 60 fotomicrografias, dez de cada grupo estudado, que foram aleatoriamente alteradas de suas posições originais da primeira para a segunda avaliação. Em seguida, a concordância intra-examinador e inter-examinadores foi avaliada pelo teste estatístico Kappa – anexos C-H.

A determinação da profundidade da reabsorção radicular por meio de uma análise visual conforme descrita mostrou-se confiável, já que os valores do teste estatístico Kappa variaram entre 0.77 a 0.98 (Tabela 2). A concordância variou de substancial a quase perfeita, sendo maior o índice de concordância quase perfeita para o teste intra-examinador e inter-examinadores. Em apenas uma avaliação inter-examinador o índice de concordância foi substancial (22).

RESULTADOS

3. RESULTADOS

3.1 Análise histológica

Os resultados foram descritos em função dos eventos histopatológicos verificados nos diferentes grupos experimentais, envolvendo o periodonto mesial e distal da raiz méso-vestibular, periodonto mesial e distal da raiz disto-vestibular e polpa do primeiro molar superior direito (Tabela 3).

Grupo 1 (Controle)

Em todos os espécimes, o periodonto das raízes méso-vestibular e disto-vestibular estavam preservados, mantendo as condições de normalidade com o epitélio juncional justaposto à superfície cementária. O ligamento periodontal apresentou-se rico em fibras colágenas com fibroblastos fusiformes. Os feixes de fibras colágenas estavam dispostos horizontalmente na região cervical; nos terços médio e apical apresentavam-se dispostos de forma oblíqua e na região da crista do periodonto do septo interradicular dispostos de uma forma irregular (Fig. 6). A superfície interna da crista óssea alveolar apresentava-se irregular e com presença de tecido osteóide. O contorno do tecido ósseo dos septos interradicular e interdental apresentava-se ricos em osteoblastos. De acordo com a análise proposta, não verificou-se a presença de infiltrado inflamatório, células gigantes multinucleadas e reabsorção radicular.

Grupo 2 (Traumatismo Controle 5 dias)

Verificou-se a presença de infiltrado inflamatório crônico de intensidade leve a moderada com células inflamatórias mononucleares, nas áreas correspondentes ao periodonto mesial da raiz méso-vestibular, periodonto distal da raiz disto-vestibular e crista do septo interradicular em 6 espécimes. As células gigantes multinucleadas estavam presentes na superfície interna da crista óssea alveolar, no periodonto distal da raiz méso-vestibular e no periodonto mesial da raiz disto-vestibular em 7 espécimes. Estas células encontravam-se muito próximas ao contorno do septo interradicular. Porém, este septo apresentava-se com características de normalidade e linhas de reversão. Verificou-se a presença de reabsorção radicular do tipo inflamatória ativa no periodonto mesial da raiz méso-vestibular, em seu terço

cervical, em 3 espécimes e no periodonto distal da raiz disto-vestibular, entre os terços cervical e médio, em outros 3 espécimes. A polpa apresentou hiperêmica na maioria dos espécimes. (Fig. 7)

Grupo 3 (Traumatismo Controle 7 dias)

Verificou-se infiltrado inflamatório agudo leve no periodonto distal da raiz méso-vestibular e periodonto mesial da raiz disto-vestibular, próximo ao terço cervical, em 5 espécimes. As células gigantes multinucleadas se apresentaram em menor quantidade e estavam presentes próximas a superfície interna da crista óssea alveolar e no periodonto distal da raiz disto-vestibular, próximas a superfície mesial do septo interdental, em 3 espécimes. No septo interradicular não se encontrou células gigantes multinucleadas, mas este apresentava aspecto de reabsorção e linhas de reversão em todos os espécimes. A reabsorção radicular do tipo inflamatória esteve presente no periodonto mesial da raiz disto-vestibular, no terço cervical, em 2 espécimes. A polpa apresentou hiperêmica na maioria dos espécimes. (Fig. 8)

Grupo 4 (Movimentação controle 7 dias)

Verificou-se infiltrado inflamatório agudo que variava de leve a moderado, com predomínio de neutrófilos, em diferentes áreas do primeiro molar em todos os espécimes, sendo que no periodonto mesial da raiz disto-vestibular foi observado em 5 espécimes. Porém, infiltrado inflamatório intenso foi observado no terço cervical do periodonto mesial da raiz méso-vestibular e periodonto distal da raiz disto-vestibular em todos os espécimes. A presença de células gigantes multinucleadas foi observada na superfície interna da crista óssea alveolar e no periodonto mesial da raiz disto-vestibular em 7 espécimes. Estas células encontravam-se muito próximas ao contorno do septo interradicular. A reabsorção radicular do tipo inflamatória ativa verificou-se no periodonto mesial da raiz disto-vestibular, nos terços cervical e médio, em 9 espécimes. A polpa apresentou hiperêmica em 7 espécimes e pulpíte aguda em 3 espécimes. (Fig. 9)

Grupo 5 (Traumatismo 5 dias e Movimentação 7 dias)

Verificou-se infiltrado inflamatório agudo que variava de leve a moderado, com predomínio de neutrófilos, em várias regiões do primeiro molar na maioria dos espécimes. Porém, infiltrado inflamatório intenso foi observado no periodonto mesial da raiz méso-vestibular e periodonto distal da raiz disto-vestibular em todos os espécimes. A presença de células gigantes multinucleadas foi verificada na superfície interna da crista óssea alveolar e no periodonto mesial da raiz disto-vestibular em cinco espécimes. Estas células encontravam-se muito próximas ao contorno do septo interradicular. Sendo que em todos os espécimes o septo interradicular apresentou-se menor, com aspecto de reabsorção, assim como a crista óssea alveolar e o septo interdental. Verificou-se reabsorção radicular inflamatória ativa no periodonto mesial da raiz disto-vestibular, nos terços cervical e médio, em 5 espécimes. A polpa apresentou pulpíte aguda na maioria dos espécimes. (Fig. 10)

Grupo 6 (Traumatismo 7 dias e Movimentação 7 dias)

A presença de infiltrado inflamatório agudo que variava de leve a moderado, com predomínio de neutrófilos, foi verificada em várias áreas do primeiro molar; sendo que no periodonto mesial da raiz méso-vestibular e periodonto distal da raiz disto-vestibular ocorreu em todos os espécimes. Verificou-se células gigantes multinucleadas na crista óssea alveolar e no contorno do septo interradicular em 8 espécimes. Sendo que em todos os espécimes o septo interradicular e o septo interdental apresentavam-se menores, com aspecto de reabsorção. A reabsorção radicular do tipo inflamatória sem apresentar células gigantes multinucleadas foi verificada em várias regiões do primeiro molar; porém, no periodonto mesial da raiz disto-vestibular, em seu terço médio, foi mais expressivo, ocorrendo em 9 espécimes. A polpa apresentou pulpíte aguda na maioria dos espécimes. (Fig. 11)

3.2 Análise Histomorfométrica da Profundidade da Reabsorção Radicular

Uma vez que os escores apresentaram alto índice de reprodutibilidade entre os avaliadores após aplicação do teste estatístico Kappa realizado no erro do método, e mostrou-se confiável, optou-se por uma interpretação de escores como sinônimo de reabsorção radicular.

A figura 12 apresenta a distribuição da ocorrência da profundidade das reabsorções radiculares em todos os grupos.

Com base na porcentagem de ocorrência verifica-se que as reabsorções radiculares apareceram nos espécimes dos Grupos 3, 4, 5 e 6, sendo que nos Grupos 5 e 6 a porcentagem variou de 10% a 50%.

Considerando os Grupos 5 e 6 como os grupos que receberam o tratamento em análise, verificou-se que não houve diferença significativa entre o G5 em relação aos controles bem como em relação ao G6. Para o G6 verificou-se diferenças significantes em relação a dois grupos controle G1 e G3, conforme avaliação do teste Dunn com nível de significância de 5% (Tabela 4) – anexo I.

DISCUSSÃO

4. DISCUSSÃO

Um dos grandes desafios da Ortodontia é a possibilidade de movimentação dentária em dentes traumatizados. A LE é um tipo de TD, que acomete o ligamento periodontal e o osso alveolar (23). O conhecimento das complicações que podem ocorrer durante a movimentação ortodôntica em pacientes que sofreram este tipo de trauma, seja durante o tratamento ortodôntico ou em pacientes com história prévia de TD, é importante para diminuição das sequelas desta associação. O objetivo principal deste trabalho foi avaliar os efeitos no periodonto da movimentação dentária induzida em dentes jovens que sofreram LE, principalmente em relação à reabsorção radicular.

De acordo com os resultados do infiltrado inflamatório na presente pesquisa, verificou-se sua ausência nos animais do Grupo 1, mostrando que a presença deste nas áreas estudadas não é sinal de normalidade. Os demais grupos estudados (G2 a G6) apresentaram infiltrado inflamatório, crônico ou agudo, resultado este diferente do Grupo 1, e isto pode indicar que esta é uma resposta biológica importante frente aos tratamentos executados. Nos grupos submetidos à LE o infiltrado inflamatório no G2 e G3 apresentou-se crônico ou agudo muito suave em áreas específicas. Deste modo, aos 5 e 7 dias após o trauma o infiltrado inflamatório parece apresentar sinais que levam a interpretação de um início de reparo. O infiltrado crônico pode indicar que a inflamação já ocorreu e o tecido periodontal pode estar em processo de reorganização, evidenciando a reparação do ligamento periodontal. Os resultados encontrados nestes grupos corroboram com um estudo que determinou o processo de reparo de dentes traumatizados para casos de reimplantes imediatos de incisivos superiores, onde se observou a ausência de infiltrado inflamatório aos 7 dias e ligamento periodontal em fase de reorganização, estando completo aos 28 dias (13). Ao aplicar a MDI (G4) foi observado como resultado a presença de um infiltrado inflamatório de diferentes níveis, mais marcantes do que nos grupos G2 e G3. Avaliando-se os resultados globais do presente estudo, quando associou a LE com MDI o infiltrado inflamatório foi diferente nos grupos G5 e G6 e seus respectivos controles. Uma possível explicação para estas respostas baseia-se no fato de que o período de 5 e 7 dias pode representar uma fase onde os eventos de reparação tecidual sejam dominantes na LE, mas com a associação da LE e MDI o infiltrado inflamatório agudo foi mais intenso. Deve ser ressaltado que o infiltrado inflamatório

presente é uma resposta do processo inflamatório provocado pelo traumatismo e pela MDI no ligamento periodontal, desencadeando mediadores químicos inflamatórios, entre eles as citocinas e neurotransmissores (24) que darão sequência aos processos até o reparo tecidual completo.

Em relação à reabsorção radicular, evento principal de análise da presente pesquisa, deve ser destacado que esta reabsorção é uma resposta biológica importante frente à aplicação de forças ortodônticas (19), e o controle da sua presença decorrente da aplicação de tais forças sobre dentes traumatizados representa um desafio. Nas condições de normalidade (G1) as reabsorções radiculares estavam ausentes. Após aplicação da LE não foi observada a ocorrência das reabsorções radiculares no G2, sendo que no G3 ocorreram de profundidade leve (escore 2). A análise deste resultado indica que a LE, apesar de envolver o periodonto de sustentação, não foi capaz de promover danos radiculares significativos aos 7 dias pós-trauma (G3), podendo estar relacionado com a intensidade do trauma realizado (3). O trauma executado do tipo LE é considerado menos intenso, por exemplo, que a luxação lateral. Este dado pode ser corroborado ao se comparar o comportamento do G3 desta pesquisa com dados publicados em estudo prévio, onde os autores analisaram a luxação lateral e encontraram reabsorção radicular profunda e extensa na superfície da dentina em segundos molares de ratos após 7 dias do trauma (11).

Além disso, deve ser destacado que não encontrou-se necrose pulpar em nenhum espécime (controles ou tratados). Especula-se que a idade dos animais (45 dias) possa ter colaborado para os resultados, já que os forames apicais abertos favorecem o processo de revascularização (13). Estes achados estão de acordo com estudo prospectivo em humanos que mostrou ser a reabsorção radicular inflamatória bem menor nos dentes em desenvolvimento radicular (7), permitindo afirmar que os ápices radiculares abertos dos molares utilizados na presente pesquisa podem ter influenciado na incidência baixa da reabsorção radicular, bem como na ausência de necrose pulpar.

A comparação entre os grupos G4 x G1 aponta que o aumento da presença da reabsorção radicular no Grupo 4 foi significativa em relação aos animais controles. O tipo, magnitude e direção da força utilizada podem ser fatores que

influenciam o aparecimento da reabsorção radicular (24,25). De acordo com Taddei *et al.* (26), a magnitude da força de 50 cN utilizada na presente pesquisa pode ser considerada intensa para a realização deste tipo de movimento em ratos, podendo estar influenciando nos resultados encontrados para este grupo, bem como para os grupos que associaram o trauma e movimentação (G5 e G6). A metodologia desenvolvida para analisar a profundidade da reabsorção radicular mostra que a ocorrência da reabsorção radicular apresentou-se mais significativa quando da associação entre a MDI e a LE após 7 dias do trauma (G6); sugerindo que o fator tempo tenha uma ação potencializadora nesta associação. Assim, especula-se que o tempo pós-trauma pode ser um dos fatores que interferem na profundidade da reabsorção radicular, já que os resultados apontam para um agravamento da profundidade da reabsorção radicular quanto maior o tempo pós-trauma. Porém, estudos com tempos experimentais mais longos são necessários para comprovar esta observação.

A presença de células gigantes multinucleadas foi avaliada como um indicativo de atividade clásticas. Nos animais do Grupo Controle (G1) não foi encontrada nenhuma célula gigante multinucleada. Apesar da presença destas células nos grupos submetidos a LE (G2 e G3) em áreas específicas do molar, não foi observado áreas significativas de reabsorção, evidenciando características de normalidade. Destaca-se a presença de células gigantes multinucleadas nos grupos onde a reabsorção radicular foi mais marcante (G4, G5 e G6), ou seja, na região do periodonto mesial da raiz disto-vestibular. A presença deste evento próxima às áreas de reabsorção radicular aponta para uma reabsorção radicular do tipo inflamatória encontrada nestas regiões (13). Porém, o tipo de coloração realizada nos cortes histológicos limita afirmar em que fase do processo de reabsorção estas células gigantes multinucleadas se apresentavam, bem como uma contagem para análise estatística. Estudos futuros com análise imunohistoquímica da proteína TRAP são necessários para confirmar este evento analisado.

Na literatura especializada não foram encontrados estudos sobre TD do tipo LE em pacientes que requerem tratamento ortodôntico posterior, o que dificulta a comparação com os dados encontrados no presente estudo. Porém, pesquisas envolvendo traumas de intensidade leve (3), como do tipo subluxação associando MDI já foram realizadas, e mostraram que independente do tempo pós-trauma para

iniciar a MDI, o osso alveolar se manteve preservado e áreas de superfície radicular com reabsorção radicular do tipo superfície foram encontradas (2,9), diferindo dos dados do presente estudo, que apresentou uma perda significativa do septo interradicular e presença de reabsorção radicular do tipo inflamatória ativa após a MDI em dentes com LE. Isto pode estar relacionado à intensidade do trauma aplicado no atual estudo, sendo considerado de intensidade moderada, o que apresenta maior comprometimento dos tecidos periodontais que as subluxações.

Apesar dos resultados encontrados na presente pesquisa, devem ser destacadas algumas limitações deste estudo: o número de animais envolvidos, a imprevisibilidade do TD, a resposta individual de cada organismo, bem como a densidade do osso alveolar, sendo considerado mais denso do que em humanos, com menos espaços medulares (27). Frente aos resultados da presente pesquisa pode-se sugerir que esteja em um nível mais elevado do trauma, podendo ter ocorrido não apenas a LE, mas luxações lateral ou intrusiva e até mesmo associação de ambas.

Nas condições deste experimento é lícito concluir que a profundidade das reabsorções radiculares expressou-se com o passar do tempo. Pode-se especular que o trauma, por si só, em períodos curtos, não foi tão prejudicial; porém, quando associado à MDI apresentou respostas significativas, o que deve ser salientado. Estudos com períodos mais longos são necessários para elucidar os resultados encontrados na presente pesquisa. Por isso, é de extrema importância que o clínico esteja ciente que independente do tempo que ocorreu o TD, o dente traumatizado apresenta alterações funcionais nas células que recobrem a área danificada de suas raízes, que mesmo não sendo perceptíveis radiograficamente influenciam diretamente na resposta biológica, em particular no aparecimento ou agravamento da profundidade da reabsorção radicular após iniciar-se um novo estímulo inflamatório.

CONCLUSÃO

5. CONCLUSÃO

Nas condições experimentais deste estudo, é lícito concluir que a associação entre movimentação dentária induzida e luxação extrusiva produz:

- 1 - áreas mais profundas de reabsorções radiculares quando comparada aos seus controles após 7 dias do trauma (G6);
- 2 - Infiltrado inflamatório agudo mais intenso em maior parte dos animais quando se tem os dois tratamentos (G5 e G6);
- 3 - Células gigantes multinucleadas próximas às áreas de reabsorção radicular nos grupos tratamentos (G5 e G6), indicando uma reabsorção radicular inflamatória ativa;
- 4 - O septo interradicular apresentou-se com linhas de reversão para os grupos traumatizados (G2 e G3), mais íntegro para grupo apenas movimentado (G4) e menores para grupos que associaram trauma e movimentação (G5 e G6);
- 5 - a polpa apresentou-se hiperêmica (G2 e G3) à pulpíte aguda (G5 e G6), não sendo encontrada necrose pulpar em nenhum espécime.

REFERÊNCIAS

REFERÊNCIAS*

1. Andreasen JO, Andreasen FM, Skeie A, Hjørting-Hansen E, Schwartz O. Effect of treatment delay upon pulp and periodontal healing of traumatic dental injuries: a review article. *Dent Traumatol* 2002;18:116-128.
2. Busato MCA, Pereira ALP, Sonoda CK, Cuoghi OA, Mendonça MR. Microscopic evaluation of induced tooth movement after subluxation trauma: an experimental study in rats. *Dental Press J Orthod* 2014;19(1):92-9.
3. Andreasen JO, Andreasen FM. Texto e atlas colorido de traumatismo dental, 3ª ed. Porto Alegre: Artmed; 2001. p. 151-177.
4. Tondelli PM, Mendonça MR, Cuoghi OA, Pereira ALP, Busato MCA. Knowledge on dental trauma and orthodontic tooth movement held by a group of orthodontists. *Braz Oral Res* 2010;24:76–82.
5. Glendor U. Epidemiology of traumatic dental injuries – a 12 year review of the literature. *Dent Traumatol* 2008;24:603–11.
6. DiAngelis AJ, Andreasen JO, Kenny EDJ et al. International Association of Dental Traumatology guidelines for the management of traumatic dental injuries: 1. Fractures and luxations of permanent teeth. *Dental Traumatol* 2012;28:2-12.
7. Hermann NV, Lauridsen E, Ahrensburg SS, Gerds TA, Andreasen JO. Periodontal healing complications following extrusive and lateral luxation in the permanent dentition: a longitudinal cohort study. *Dent Traumatol* 2012;28:394-402.
8. Gulinelli JL, Saito CTMH, Garcia-Jr IR, Panzarini SR, Poi WR, Sonoda CK et al. Occurrence of tooth injuries in patients treated in hospital environment in the region of Araçatuba, Brazil during a 6-year period. *Dent Traumatol* 2008;24:640-44.
9. Pereira ALP, Mendonça MR, Sonoda CK, Cuoghi OA, Poi WR. Microscopic evaluation of induced tooth movement in traumatized teeth: an experimental study in rats. *Dent Traumatol* 2012;28:114-20.

* O texto foi escrito, no formato de artigo, segundo as normas da revista *Dental Traumatology* (ANEXO A)

10. Gomes JC, Gomes CC, Bolognese AM. Clinical and histological alterations in the surrounding periodontium of dog's teeth submitted for an intrusive luxation. *Dent Traumatol* 2008;24:332-336.
11. Rothbarth CP, Bradaschia-Correa V, Ferreira LB, Arana-Chavez VEA. Effects of the bisphosphonate alendronate on molars of young rats after lateral luxation. *Dent Traumatol* 2014;30:415-22.
12. Kikuta J, Yamaguchi M, Shimizu M, Yoshino T, Kasai K. Notch signaling induces root resorption via RANKL and IL-6 from hPDL cells. *J Dent Res* 2015;94(1):140-7.
13. Panzarini SR, Okamoto R, Poi WR, Sonoda CK, Pedrini D, Silva PE et al. Histological and immunohistochemical analyses of the chronology of healing process after immediate tooth replantation in incisor rat teeth. *Dent Traumatol* 2013;29:15-22.
14. Pierce AM. Experimental basis for the management of dental resorption. *Endod Dent Traumatol* 1989;5(6):255-65.
15. Kindelan SA, Day PF, Kindelan JD, Spencer JR, Duggal MS. Dental trauma: an overview of its influence on the management of orthodontic treatment. Part 1. *J Orthod* 2008;35:68-78.
16. Flores MT, Andersson L, Andreasen JO, Bakland LK, Malmgren B, Barnett F et al. Guidelines for the management of traumatic dental injuries. I. Fractures and luxations of permanent teeth. *Dental Traumatol* 2007;23:66-71.
17. Fabre AF. Avaliação histopatológica da luxação extrusiva em molares de ratos [tese]. Araçatuba: Faculdade de Odontologia, Universidade Estadual Paulista; 2013.
18. Heller IJ, Nanda R. Effect of metabolic alteration of periodontal fibers on orthodontic tooth movement. An experimental study. *Am J Orthod* 1979; 75(3):239-58.
19. Sella RC, Mendonça MR, Cuoghi OA, Li AT. Histomorphometric evaluation of periodontal compression and tension sides during orthodontic tooth movement in rats. *Dental Press J Orthod* 2012;17(3):108-17.

20. Asano M, Yamaguchi M, Nakajima R, Fujita S, Utsunomiya T, Yamamoto H et al. IL-8 and MCP-I induced by excessive orthodontic force mediates odontoclastogenesis in periodontal tissues. *Oral Dis* 2011;17(5):489-98.
21. Holland R, Sant'anna Jr A, Souza V, Dezan Jr E, Otoboni Filho JA, Bernabé PFE et al. Influence of apical patency and filling material on healing process of dogs' teeth with vital pulp after root canal therapy. *Braz Dent J* 2005;16(1):9-16.
22. Landis JR, Koch GG. The measurement of observer agreement for categorical data. *Biometrics* 1977;33(1):159-174.
23. Görür I, Orhan K, Can-Karabulut DC, Orhan AI, Öztürk A. Low-level laser therapy effects in traumatized permanent teeth with extrusive luxation in an orthodontic patient. *Angle Orthod* 2010;80:968-974.
24. Krishnan V, Davidovitch Z. Cellular, molecular, and tissue-level reactions to orthodontic force. *Am J Orthod Dentofacial Orthop* 2006;129:469e.1-460e.32.
25. Cuoghi OA, Aiello CA, Consolaro A, Tondelli PM, Mendonça MR. Resorption of roots of different dimension induced by different types of forces. *Braz Oral Res* 2014;28(1):1-7.
26. Taddei SRA, Moura AP, Andrade IJr, Garlet GP, Garlet TP, Teixeira MM, Silva TA. Experimental model of tooth movement in mice: A standardized protocol for studying bone remodeling under compression and tensile strains. *J Biomech* 2012;45:2729-35.
27. Ren Y, Maltha JC, Kuijpers-Jagtman AM. The rat as a model for orthodontic tooth movement – a critical review and a proposed solution. *Eur J Orthod* 2004;26:483-490.
28. Li AT. Histomorfometria do periodonto em estado diabético inicial após a movimentação dentária experimental em ratos [tese]. Araçatuba: Faculdade de Odontologia, Universidade Estadual Paulista; 2007.

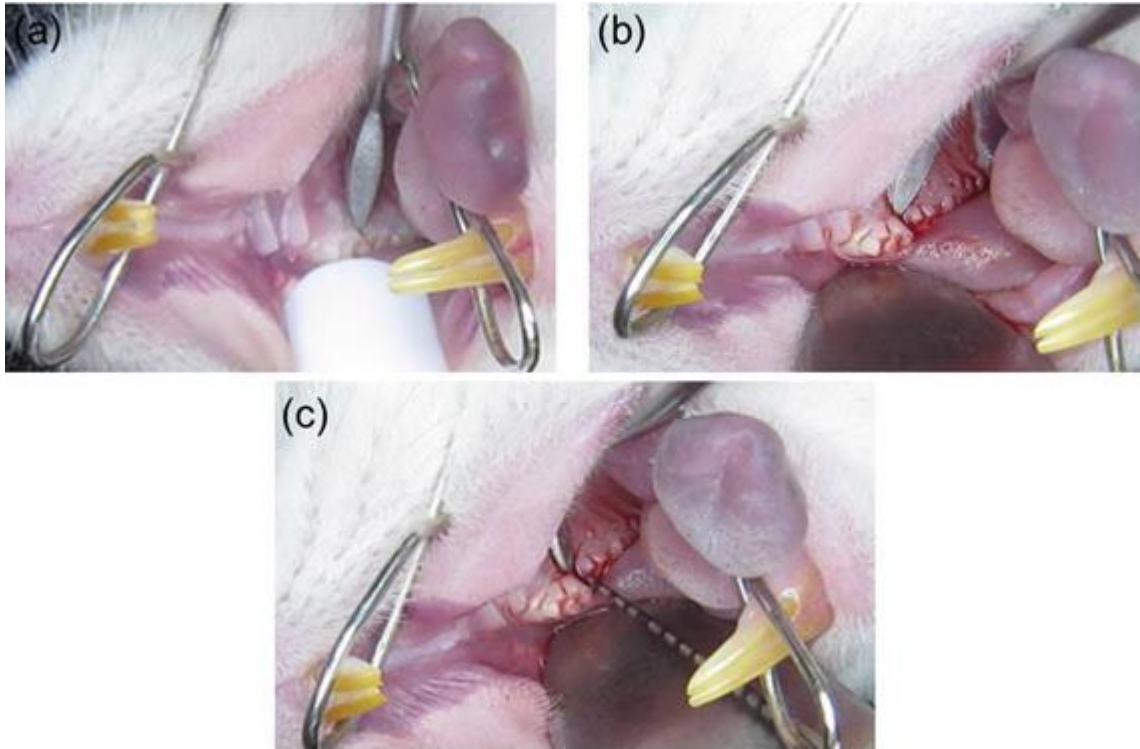
FIGURAS

Fig. 1 - Representação da luxação extrusiva. (a) Antes da aplicação do trauma. (b) Após a aplicação do trauma. (c) Comprovação da extrusão por meio de sonda milimetrada.

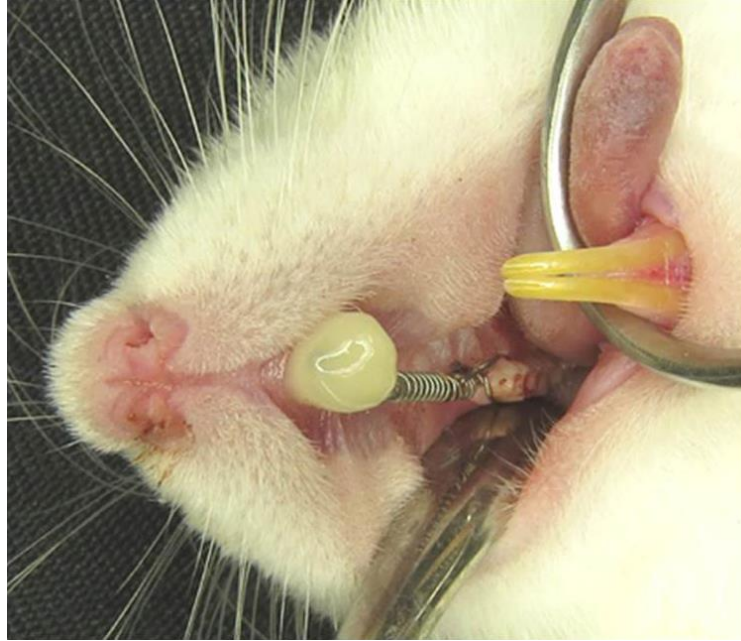

Fig. 2 - Dispositivo ortodôntico instalado – mola de níquel-titânio secção fechada, com liberação de 50 cN de magnitude de força.

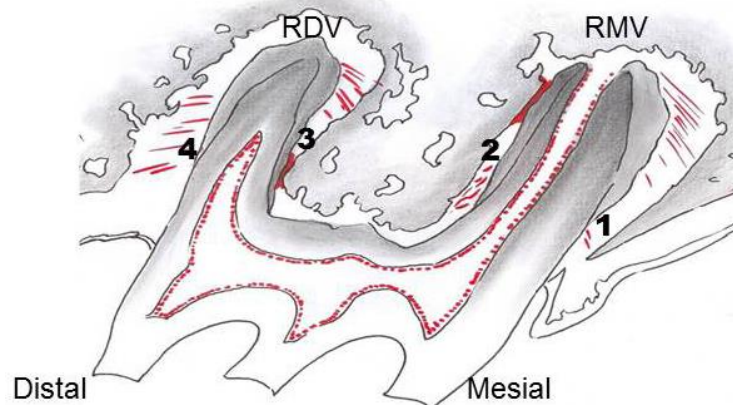


Fig. 3 - Desenho esquemático de um corte do molar de rato com as áreas analisadas (28). Periodonto (osso alveolar + ligamento periodontal + cimento). (1) Periodonto mesial da raiz méso-vestibular (1/3 cervical, 1/3 médio e 1/3 apical). (2) Periodonto distal da raiz méso-vestibular (1/3 cervical, 1/3 médio, 1/3 apical e septo interradicular). (3) Periodonto mesial da raiz disto-vestibular (1/3 cervical, 1/3 médio, 1/3 apical e septo interradicular). (4) Periodonto distal da raiz disto-vestibular (1/3 cervical, 1/3 médio e 1/3 apical).

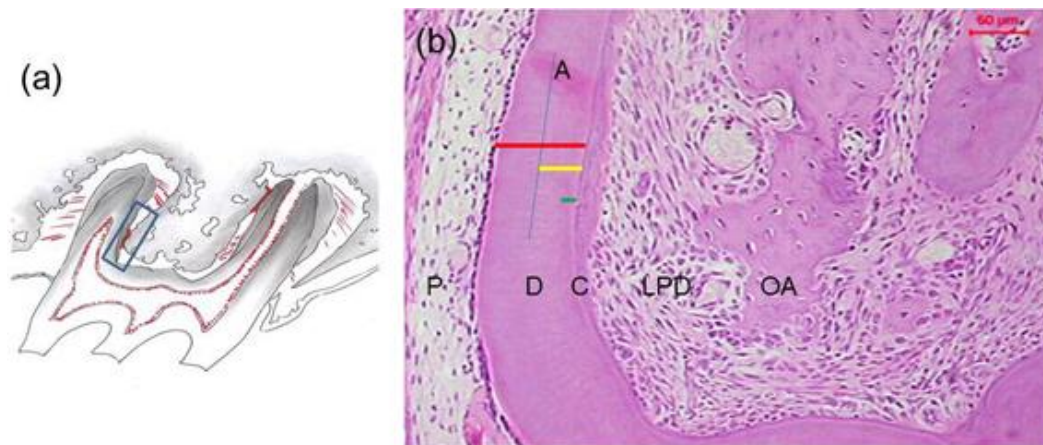


Fig. 4 - (a) Desenho esquemático de um corte do molar com a área examinada demarcada (28). (b) Profundidade da reabsorção radicular determinada pela espessura de dentina da região do periodonto mesial da raiz disto-vestibular. Linha azul (linha A) representa metade da espessura da dentina (50%); linha vermelha representa comprometimento da reabsorção radicular maior que 50%; linha amarela representa comprometimento da reabsorção radicular maior que 25% até 50%; linha verde representa comprometimento da reabsorção radicular até 25%. HE. Aumento de 200x. Polpa (P), Dentina (D), Cimento (C), Ligamento periodontal (LPD), Osso alveolar (OA).

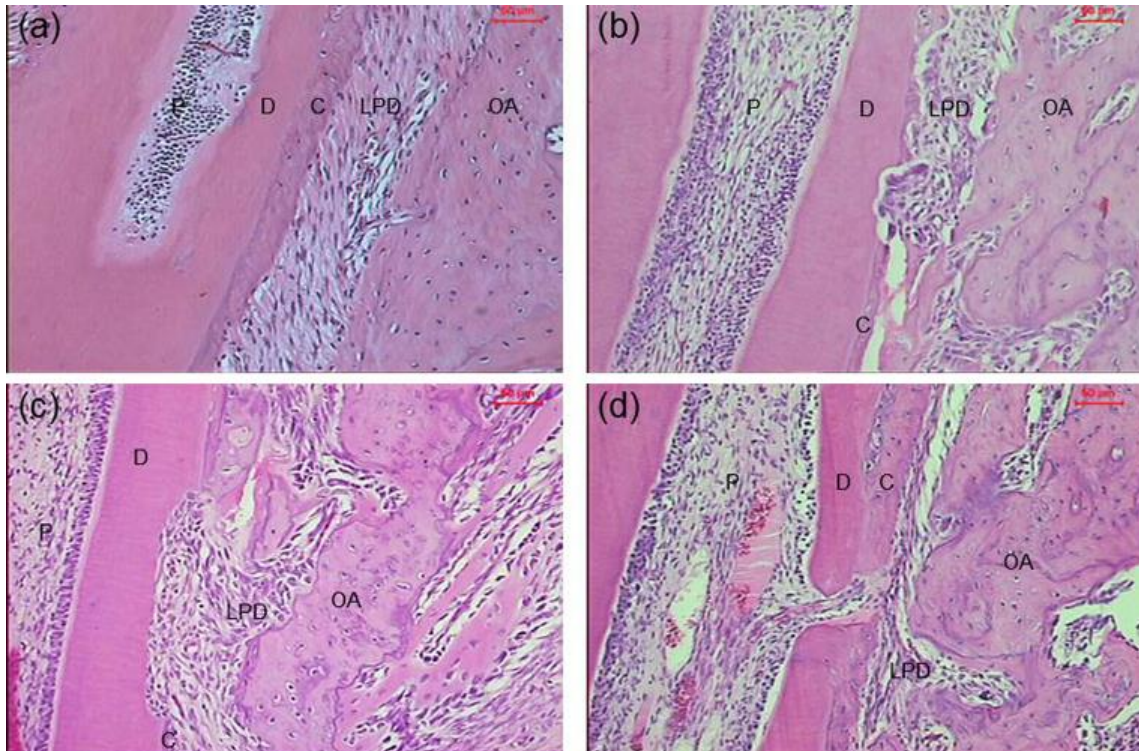


Fig. 5 – Escores utilizados na Análise da Profundidade da Reabsorção Radicular. (a) escore 1: ausência de reabsorção radicular, (b) escore 2: suave (até 25%), (c) escore 3: moderada (> 25% até 50%), (d) escore 4: acentuada (> 50%). HE. Aumento de 200x. Polpa (P), Dentina (D), Cimento (C), Ligamento periodontal (LPD), Osso alveolar (OA).

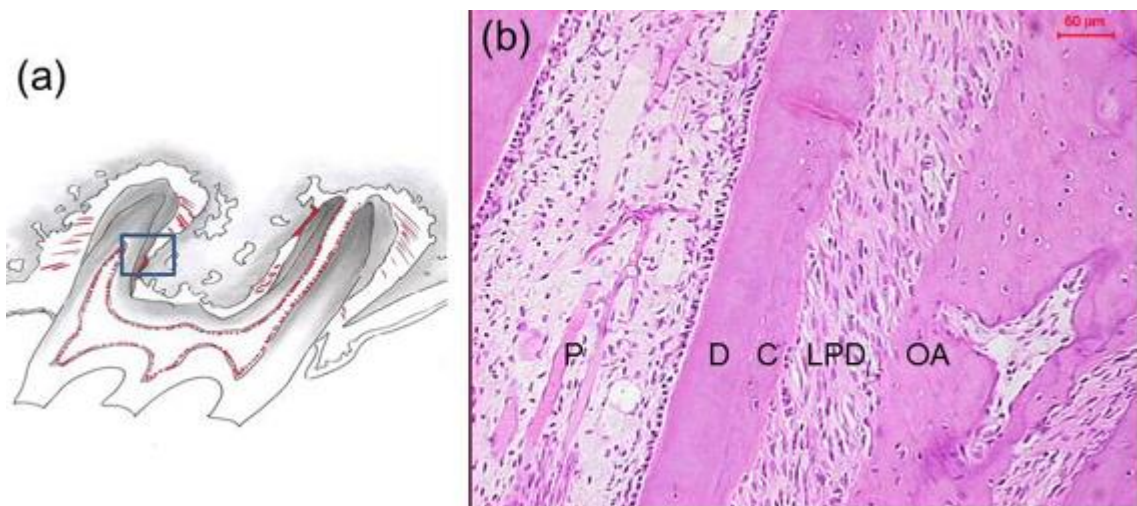


Fig. 6 – Grupo 1. (a) Desenho esquemático de um corte do molar com a área examinada demarcada (28). (b) Disposição adequada das fibras colágenas do periodonto mesial da raiz disto-vestibular do primeiro molar superior direito. HE. Aumento de 200x.

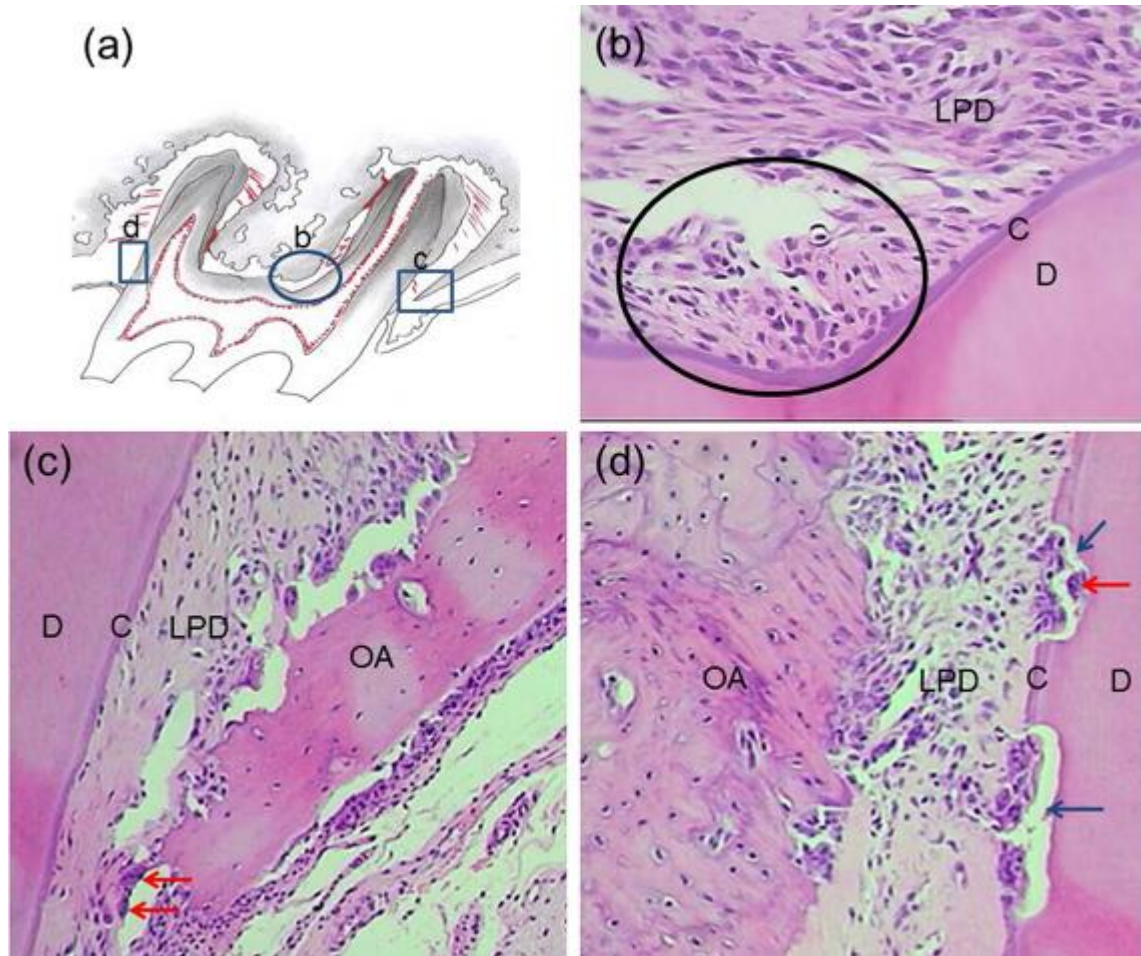


Fig. 7 - Grupo 2. (a) Desenho esquemático de um corte do molar com as áreas examinadas demarcadas (28). (b) Fotomicrografia do terço cervical do periodonto distal da raiz méso-vestibular com eventuais células inflamatórias mononucleares em área focal. HE. Aumento de 400x. (c) Fotomicrografia da crista óssea alveolar (OA) com células gigantes multinucleadas. HE. Aumento de 200x. (d) Fotomicrografia do terço cervical do periodonto distal da raiz disto-vestibular com reabsorções radiculares e células gigantes multinucleadas. HE. Aumento de 200x. Dentina (D), Cimento (C), Ligamento periodontal (LPD), Osso alveolar (OA), Células gigantes multinucleadas (setas vermelhas), Reabsorções radiculares (setas azuis).

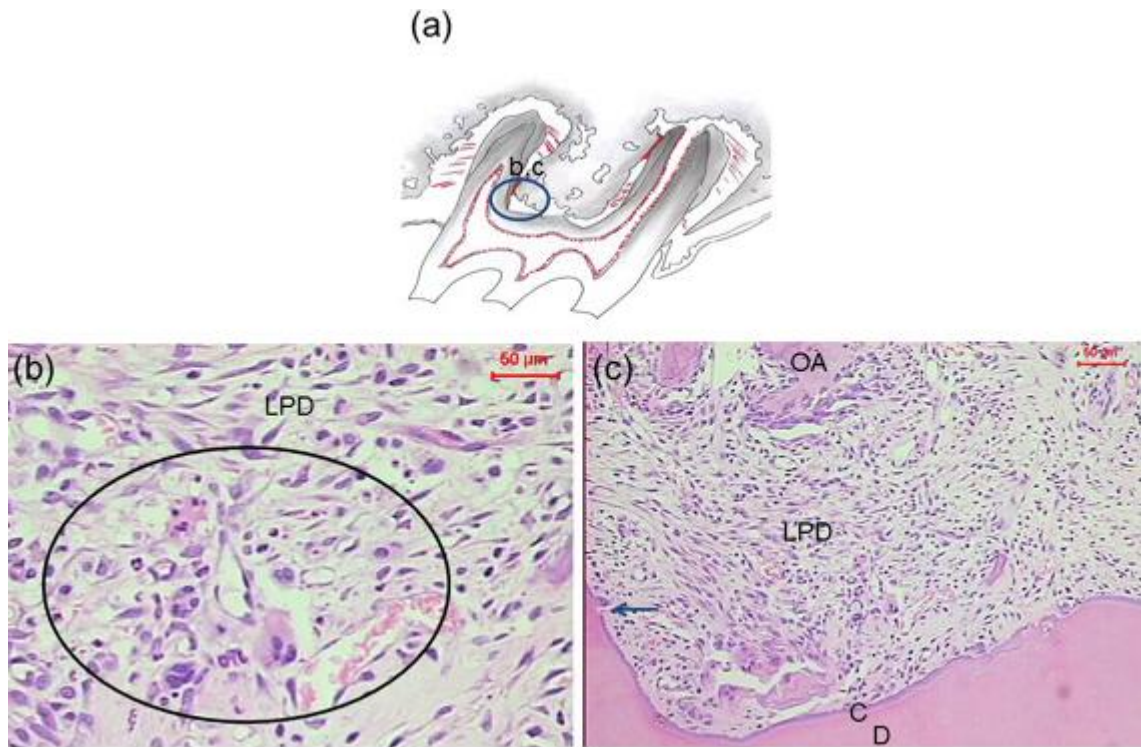


Fig. 8 - Grupo 3. (a) Desenho esquemático de um corte do molar com a área examinada demarcada (28). (b) Fotomicrografia do terço cervical do periodonto mesial da raiz disto-vestibular com infiltrado inflamatório leve em área focal. HE. Aumento de 200x. (c) Fotomicrografia do terço cervical do periodonto mesial da raiz disto-vestibular com reabsorção radicular (seta azul) e observa-se a distância aumentada do septo interradicular (OA) em relação ao cimento (C). HE. Aumento de 200x. Dentina (D), Cimento (C), Ligamento periodontal (LPD), Osso alveolar (OA)

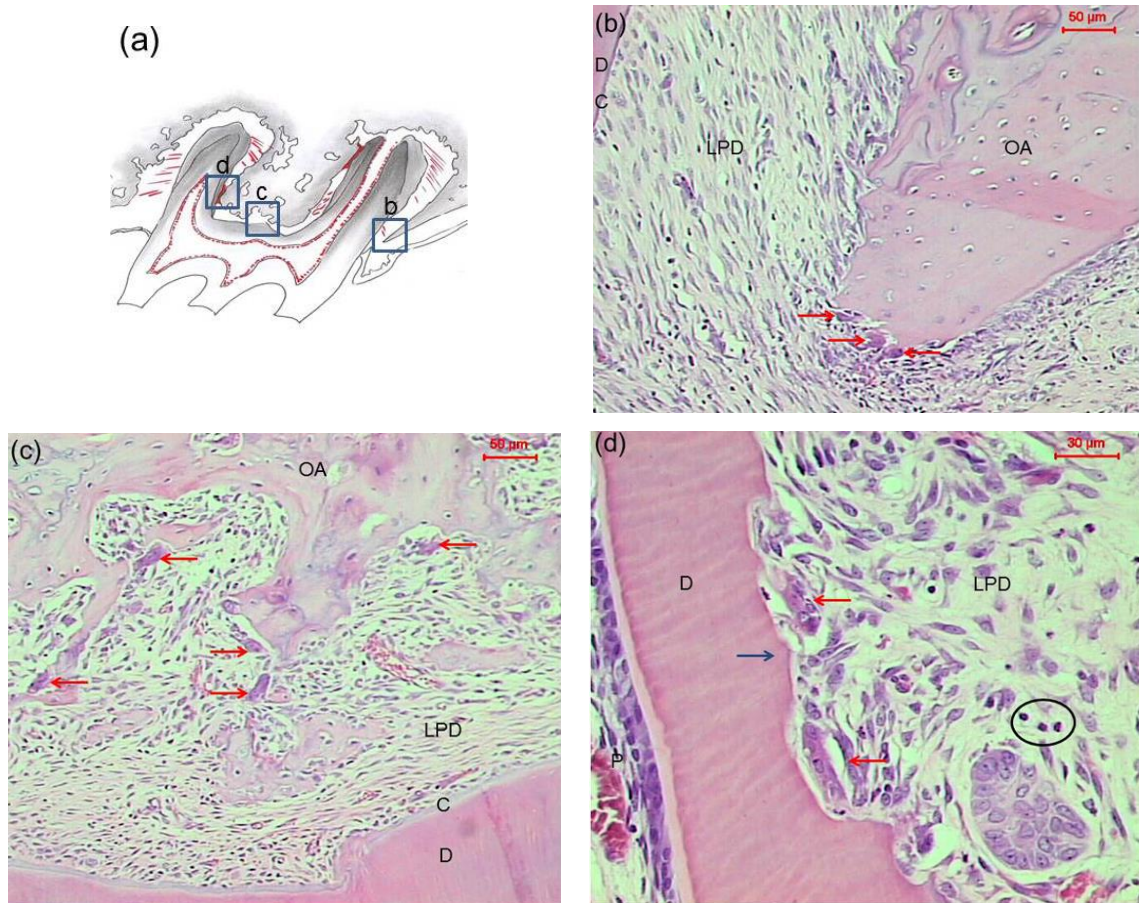


Fig. 9 - Grupo 4. (a) Desenho esquemático de um corte do molar com as áreas examinadas demarcadas (28). (b) Fotomicrografia da crista óssea alveolar (OA) com células gigantes multinucleadas. HE. Aumento de 200x. (c) Fotomicrografia da superfície do septo interradicular (OA) com células gigantes multinucleadas. HE. Aumento de 200x. (d) Fotomicrografia do terço médio do periodonto mesial da raiz disto-vestibular com reabsorção radicular e células gigantes multinucleadas. Células inflamatórias (neutrófilos) em área focal. HE. Aumento de 400x. Polpa (P), Dentina (D), Cimento (C), Ligamento periodontal (LPD), Osso alveolar (OA), Células gigantes multinucleadas (setas vermelhas), Reabsorção radicular (setas azuis).

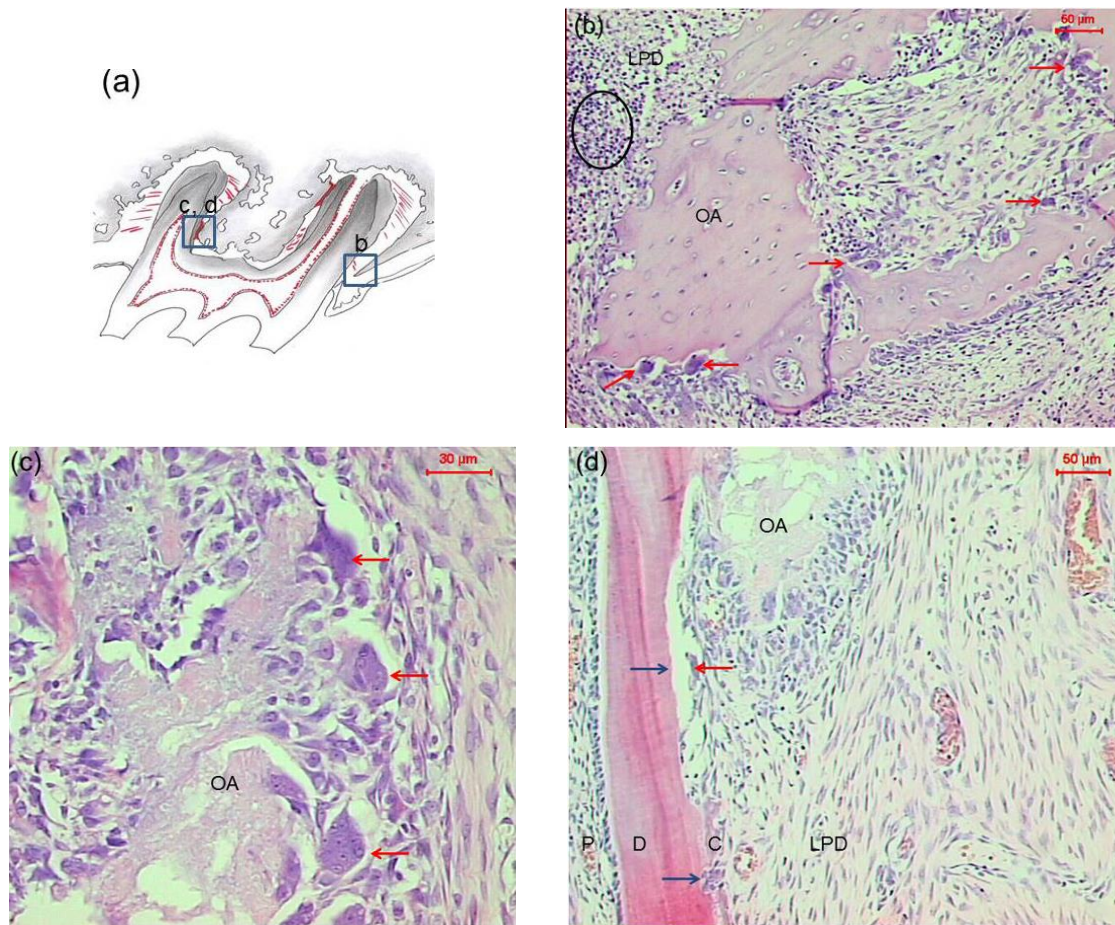


Fig. 10 - Grupo 5. (a) Desenho esquemático de um corte do molar com as áreas examinadas demarcadas (28). (b) Fotomicrografia da crista óssea alveolar (OA) com células gigantes multinucleadas e região com várias células inflamatórias na área focal. HE. Aumento de 200x. (c) Fotomicrografia da presença de área necrótica do septo interradicular (OA) com células gigantes multinucleadas, evidenciando sua reabsorção. HE. Aumento de 400x. (d) Fotomicrografia do terço médio do periodonto mesial da raiz disto-vestibular com reabsorções radiculares e célula gigante multinucleada. Presença de células inflamatórias (neutrófilos) no LPD. HE. Aumento de 200x. Polpa (P), Dentina (D), Cimento (C), Ligamento periodontal (LPD), Osso alveolar (OA), Células gigantes multinucleadas (setas vermelhas), Reabsorção radicular (seta azul).

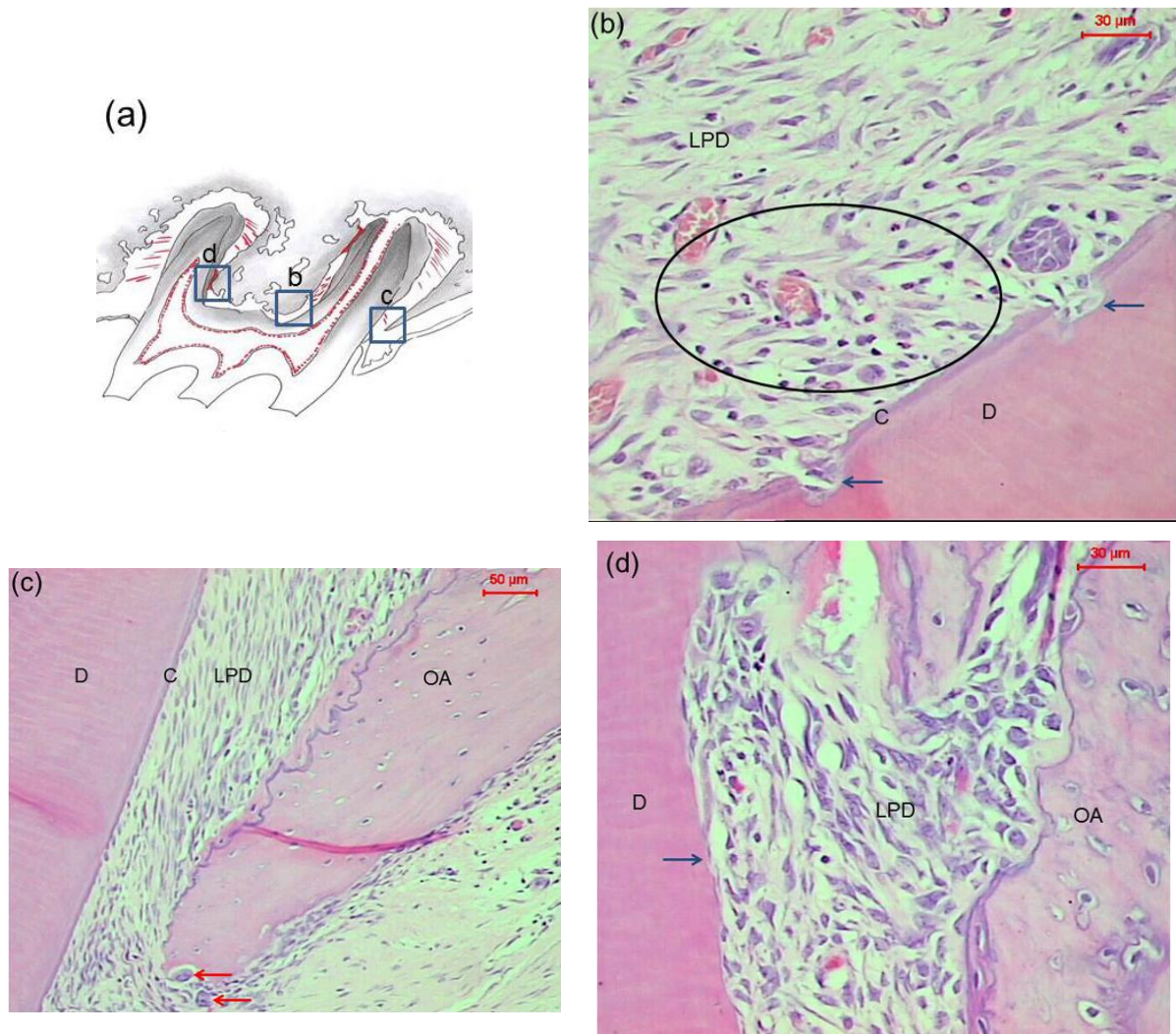


Fig. 11 - Grupo 6. (a) Desenho esquemático de um corte do molar com as áreas examinadas demarcadas (28). (b) Fotomicrografia do terço cervical do periodonto distal da raiz méso-vestibular com presença de células inflamatórias (neutrófilos) em área focal e reabsorções radiculares. HE. Aumento de 400x. (c) Fotomicrografia da crista óssea alveolar (OA) com células gigantes multinucleadas. HE. Aumento de 200x. (d) Fotomicrografia do terço médio do periodonto mesial da raiz disto-vestibular com reabsorção radicular. HE. Aumento de 400x. Dentina (D), Cimento (C), Ligamento periodontal (LPD), Osso alveolar (OA), Células gigantes multinucleadas (setas vermelhas), Reabsorções radiculares (setas azuis)

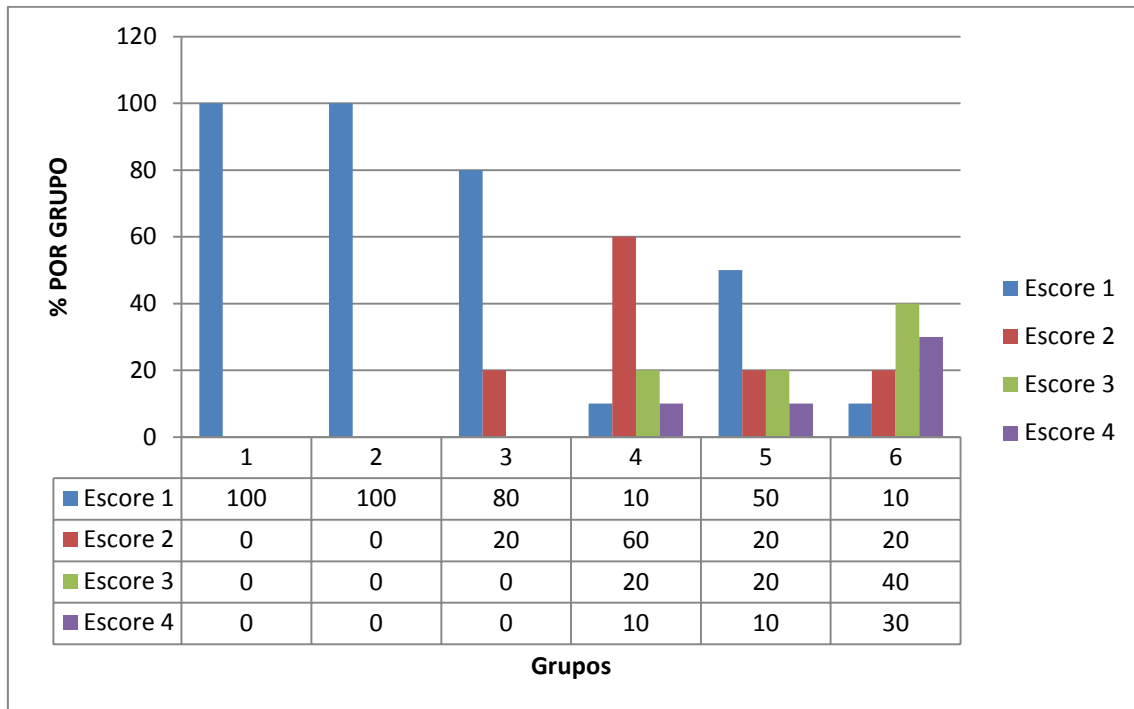


Figura 12 - Distribuição da ocorrência da profundidade da reabsorção radicular expressa em porcentagem para os Grupos 1 a 6

TABELAS

Tabela 1 – Formação dos grupos

Procedimento Grupo	S/P	LE	MDI	LE 5dias + MDI 7 dias	LE 7 dias + MDI 7 dias
1	X	-	-	-	-
2	-	X (5 dias)	-	-	-
3	-	X (7 dias)	-	-	-
4	-	-	X (7 dias)	-	-
5	-	-	-	X	-
6	-	-	-	-	X

S/P – sem procedimento; LE – luxação extrusiva; MDI – movimentação dentária induzida

Tabela 2 – Erro do Método para Análise da Profundidade da Reabsorção Radicular

AVALIAÇÕES		% DE CONCORDÂNCIA	KAPPA	INTERPRETAÇÃO
Intra	Ex.1.t1 x Ex.1.t2	98.57	0.97	Quase Perfeita
	Ex.2.t1 x Ex.2.t2	94.29	0.90	Quase Perfeita
	Ex.3.t1 x Ex.3.t2	98.57	0.97	Quase Perfeita
Inter	Ex.1.t1 x Ex.2.t1	94.29	0.90	Quase Perfeita
	Ex.1.t1 x Ex.3.t1	90	0.82	Quase Perfeita
	Ex.1.t2 x Ex.2.t2	98.6	0.98	Quase Perfeita
	Ex.1.t2 x Ex.3.t2	90	0.82	Quase Perfeita
	Ex.2.t1 x Ex.3.t1	87.14	0.77	Substancial
	Ex.2.t2 x Ex.3.t2	90	0.82	Quase Perfeita

Ex.1 – examinador 1; Ex.2 – examinador 2; Ex.3 – examinador 3; t1 – teste 1; t2 – teste 2.

Tabela 3 - Porcentagem da ocorrência dos eventos histopatológicos observados nos grupos experimentais

EVENTO GRUPO	IIC				IIA				CCG				RR			
	ÁREA				ÁREA				ÁREA				ÁREA			
	1	2	3	4	1	2	3	4	1	2	3	4	1	2	3	4
1	-	-	-	-	-	-	-	-	-	-	-	-	-	-	-	-
2	60%	-	-	60%	-	-	-	-	70%	70%	70%	-	30%	-	-	30%
3	-	-	-	-	-	50%	50%	-	30%	-	-	30%	-	-	20%	-
4	-	-	-	-	100%	-	50%	100%	70%	-	70%	-	-	-	90%	-
5	-	-	-	-	100%	50%	100%	100%	50%	-	50%	-	-	-	50%	-
6	-	-	-	-	100%	60%	70%	100%	80%	80%	80%	-	-	-	90%	-

Infiltrado inflamatório crônico (IIC); Infiltrado inflamatório agudo (IIA); Células gigantes multinucleadas (CGM); Reabsorção radicular (RR). 1 – Periodonto mesial da raiz méso-vestibular; 2 – Periodonto distal da raiz méso-vestibular; 3 – Periodonto mesial da raiz disto-vestibular; 4 – Periodonto distal da raiz disto-vestibular.

Tabela 4 – Resultado do Teste Estatístico de Dunn para as comparações individuais entre grupos experimentais com base nos parâmetros avaliados ($p < 0,05$)

Comparações (Método de Dunn)	Dif. Postos	z calculado	z crítico	P
Grupos 1 e 2	0	0	3.038	Ns
Grupos 1 e 4	29.3	3.2193	3.038	< 0.05
Grupos 1 e 5	17.9	1.9668	3.038	Ns
Grupos 1 e 3	5.7	0.6263	3.038	Ns
Grupos 1 e 6	34.6	3.8017	3.038	< 0.05
Grupos 2 e 3	5.7	0.6263	3.038	Ns
Grupos 2 e 5	17.9	1.9668	3.038	Ns
Grupos 3 e 6	28.9	3.1754	3.038	< 0.05
Grupos 4 e 5	11.4	1.2526	3.038	Ns
Grupos 4 e 6	5.3	0.5823	3.038	Ns
Grupos 5 e 6	16.7	1.8349	3.038	Ns

ns – diferença estatisticamente não significativa

<0,05 – diferença encontrada entre os grupos avaliados

ANEXOS

ANEXO A – Normas da revista selecionada para publicação do artigo

Dental Traumatology

© John Wiley & Sons A/S. Published by John Wiley & Sons Ltd

Edited By: Lars Andersson

Impact Factor: 1.214

ISI Journal Citation Reports © Ranking: 2013: 45/83 (Dentistry Oral Surgery & Medicine) Online ISSN: 1600-9657

Author Guidelines

Content of Author Guidelines: [1. General](#), [2. Ethical Guidelines](#), [3. Submission of Manuscripts](#), [4. Manuscript Types Accepted](#), [5. Manuscript Format and Structure](#), [6. After Acceptance](#)

Useful Websites: [Submission Site](#), [Articles published in Dental Traumatology](#), [Author Services](#), [Wiley-Blackwell's Ethical Guidelines](#), [Guidelines for Figures](#)

1. GENERAL

Dental Traumatology is an international journal which aims to convey scientific and clinical progress in all areas related to adult and pediatric dental traumatology. It aims to promote communication among clinicians, educators, researchers, administrators and others interested in dental traumatology. The journal publishes original scientific articles, review articles in the form of comprehensive reviews or mini reviews of a smaller area, short communication about clinical methods and techniques and case reports. The journal focuses on the following areas related to dental trauma: Epidemiology and Social Aspects Tissue, Periodontal, and Endodontic Considerations Pediatrics and Orthodontics Oral and Maxillofacial Surgery /Transplants/Implants Esthetics / Restorations / Prosthetics Prevention and Sports Dentistry. Please read the instructions below carefully for details on the submission of manuscripts, the journal's requirements and standards as well as information concerning the procedure after a manuscript has been accepted for publication in *Dental Traumatology*. Authors are encouraged to visit [Wiley-Blackwell Author Services](#) for further information on the preparation and submission of articles and figures.

2. ETHICAL GUIDELINES

Dental Traumatology adheres to the below ethical guidelines for publication and research.

2.1. Authorship and Acknowledgements

Authors submitting a paper do so on the understanding that the manuscript have been read and approved by all authors and that all authors agree to the submission of the manuscript to the Journal. ALL named authors must have made an active contribution to the conception and design and/or analysis and interpretation of the data and/or the drafting of the paper and ALL must have critically reviewed its content and have approved the final version submitted for publication. Participation solely in the acquisition of funding or the collection of data does not justify authorship.

Dental Traumatology adheres to the definition of authorship set up by The International Committee of Medical Journal Editors (ICMJE). According to the ICMJE authorship criteria should be based on 1) substantial contributions to conception and design of, or acquisition of data or analysis and interpretation of data, 2) drafting the article or revising it critically for important intellectual content and 3) final approval of the version to be published. Authors should meet conditions 1, 2 and 3.

It is a requirement that all authors have been accredited as appropriate upon submission of the manuscript. Contributors who do not qualify as authors should be mentioned under Acknowledgements.

Acknowledgements: Under acknowledgements please specify contributors to the article other than the authors accredited.

2.2. Ethical Approvals

Experimentation involving human subjects will only be published if such research has been conducted in full accordance with ethical principles, including the World Medical Association Declaration (version, 2008 <http://www.wma.net/en/30publications/10policies/b3/index.html>) and the additional requirements, if any, of the country where the research has been carried out. Manuscripts must be accompanied by a statement that the experiments were undertaken with the understanding and written consent of each subject and according to the above mentioned principles. A statement regarding the fact that the study has been independently reviewed and approved by an ethical board should also be included. In the online submission process we also require that all authors submitting manuscripts to Dental Traumatology online must answer in the affirmative to a statement 'confirming that all research has been carried out in accordance with legal requirements of the study country such as approval of ethical committees for human and/or animal research or other legislation where applicable.' Editors reserve the right to reject papers if there are doubts as to whether appropriate procedures have been used.

2.3 Clinical Trials

Clinical trials should be reported using the CONSORT guidelines available at www.consort-statement.org. A [CONSORT checklist](#) should also be included in the submission material.

All manuscripts reporting results from a clinical trial must indicate that the trial was fully registered at a readily accessible website, e.g., www.clinicaltrials.gov.

2.4 DNA Sequences and Crystallographic Structure Determinations

Papers reporting protein or DNA sequences and crystallographic structure determinations will not be accepted without a Genbank or Brookhaven accession number, respectively. Other supporting data sets must be made available on the publication date from the authors directly.

2.5 Conflict of Interest

Dental Traumatology requires that sources of institutional, private and corporate financial support for the work within the manuscript must be fully acknowledged, and any potential grant holders should be listed. Acknowledgements should be brief and should not include thanks to anonymous referees and editors. The Conflict of Interest Statement should be included as a separate document uploaded under the file designation 'Title Page' to allow blinded review.

2.6 Appeal of Decision

The decision on a paper is final and cannot be appealed.

2.7 Permissions

If all or parts of previously published illustrations are used, permission must be obtained from the copyright holder concerned. It is the author's responsibility to obtain these in writing and provide copies to the Publishers.

2.8 Copyright Transfer Agreement

If your paper is accepted, the author identified as the formal corresponding author for the paper will receive an email prompting them to login into Author Services; where via the Wiley Author Licensing Service (WALS) they will be able to complete the license agreement on behalf of all authors on the paper.

For authors signing the copyright transfer agreement.

If the OnlineOpen option is not selected the corresponding author will be presented with the copyright transfer agreement (CTA) to sign. The terms and conditions of the CTA can be previewed in the samples associated with the [Copyright FAQs](#).

For authors choosing OnlineOpen

If the OnlineOpen option is selected the corresponding author will have a choice of the following Creative Commons License Open Access Agreements (OAA):

Creative Commons Attribution License OAA Creative Commons Attribution Non-Commercial License OAA Creative Commons Attribution Non-Commercial -NoDerivs License OAA

To preview the terms and conditions of these open access agreements please visit the Copyright FAQs hosted on [Wiley Author Services](#) and visit <http://www.wileyopenaccess.com/details/content/12f25db4c87/Copyright--License.html>.

If you select the OnlineOpen option and your research is funded by The Wellcome Trust and members of the Research Councils UK (RCUK) you will be given the opportunity to publish your article under a CC-BY license supporting you in complying with Wellcome Trust and Research Councils UK requirements. For more information on this policy and the Journal's compliant self-archiving policy please visit:

<http://www.wiley.com.ez87.periodicos.capes.gov.br/go/funderstatement>.

Authors submitting a paper do so on the understanding that the work and its essential substance have not been published before and is not being considered for publication elsewhere. The submission of the manuscript by the authors means that the authors automatically agree to assign exclusive copyright to Wiley-Blackwell if and when the manuscript is accepted for publication. The work shall not be published elsewhere in any language without the written consent of the publisher. The articles published in this journal are protected by copyright, which covers translation rights and the exclusive right to reproduce and distribute all of the articles printed in the journal. No material published in the journal may be stored on microfilm or videocassettes or in electronic database and the like or reproduced photographically without the prior written permission of the publisher.

Upon acceptance of a paper, authors are required to assign the copyright to publish their paper to Wiley-Blackwell. Assignment of the copyright is a condition of publication and papers will not be passed to the publisher for production unless copyright has been assigned. Papers subject to government or Crown copyright are exempt from this requirement; however, the form still has to be signed. A completed Copyright Transfer Agreement must be completed online before any manuscript can be published upon receiving notice of manuscript acceptance.

Kuthsiyya Peer Mohamed

Production Editor

John Wiley & Sons Singapore Pte Ltd

1 Fusionopolis Walk,

#07-01 Solaris South Tower,

Singapore 138628

Email: edt@wiley.com

Fax: +65 6643 8599

2.9 OnlineOpen

OnlineOpen is available to authors of primary research articles who wish to make their article available to non-subscribers on publication, or whose funding agency requires grantees to archive the final version of their article. With OnlineOpen, the author, the author's funding agency, or the author's institution pays a fee to ensure that the article is made available to non-subscribers upon publication via Wiley Online Library, as well as deposited in the funding agency's preferred archive.

For the full list of terms and conditions, see

http://wileyonlinelibrary.com/onlineopen#OnlineOpen_Terms.

Any authors wishing to send their paper OnlineOpen will be required to complete the payment form available from our website at:

https://authorservices.wiley.com.ez87.periodicos.capes.gov.br/bauthor/onlineopen_order.asp

Prior to acceptance there is no requirement to inform an Editorial Office that you intend to publish your paper OnlineOpen if you do not wish to. All OnlineOpen articles are treated in the same way as any other article. They go through the journal's standard peer-review process and will be accepted or rejected based on their own merit.

3. MANUSCRIPT SUBMISSION PROCEDURE

Manuscripts should be submitted electronically via the online submission site <http://mc.manuscriptcentral.com/dt>. The use of an online submission and peer review site enables immediate distribution of manuscripts and consequentially speeds up the review process. It also allows authors to track the status of their own manuscripts. Complete instructions for submitting a paper is available online and below. Further assistance can be obtained from Editorial Assistant Karin Andersson at dtoffice@qualitynet.net.

3.1. Getting Started

- Launch your web browser (supported browsers include Internet Explorer 6 or higher, Netscape 7.0, 7.1, or 7.2, Safari 1.2.4, or Firefox 1.0.4) and go to the journal's online Submission Site: <http://mc.manuscriptcentral.com/dt>
- Log-in or click the 'Create Account' option if you are a first-time user.
- If you are creating a new account.
 - After clicking on 'Create Account', enter your name and e-mail information and click 'Next'. Your e-mail information is very important.
 - Enter your institution and address information as appropriate, and then click 'Next.'
 - Enter a user ID and password of your choice (we recommend using your e-mail address as your user ID), and then select your area of expertise. Click 'Finish'.
 - If you have an account, but have forgotten your log in details, go to Password Help on the journals online submission system <http://mc.manuscriptcentral.com/dt> and enter your e-mail address. The system will send you an automatic user ID and a new temporary password.
- Log-in and select 'Author Centre.'

3.2. Submitting Your Manuscript

- After you have logged into your 'Author Centre', submit your manuscript by clicking the submission link under 'Author Resources'.
- Enter data and answer questions as appropriate. You may copy and paste directly from your manuscript and you may upload your pre-prepared covering letter.
- Click the 'Next' button on each screen to save your work and advance to the next screen.
- You are required to upload your files. - Click on the 'Browse' button and locate the file on your computer. - Select the designation of each file in the drop down next to the Browse button. - When you have selected all files you wish to upload, click the 'Upload Files' button.
- To allow double blinded review, please submit (upload) your main manuscript and title page as separate files. Please upload: - Your manuscript without title page under the file designation 'main document' - Figure files under the file designation 'figures'. - The title page, Acknowledgements and Conflict of Interest Statement where applicable, should be uploaded under the file designation 'title page'
- Review your submission (in HTML and PDF format) before completing your submission by sending it to the Journal. Click the 'Submit' button when you are finished reviewing. All documents uploaded under the file designation 'title page' will not be viewable in the html and pdf format you are asked to review in the end of the submission process. The files viewable in the html and pdf format are the files available to the reviewer in the review process.

3.3. Manuscript Files Accepted

Manuscripts should be uploaded as Word (.doc) or Rich Text Format (.rft) files (not write-protected) plus separate figure files. GIF, JPEG, PICT or Bitmap files are acceptable for submission, but only high-resolution TIF or EPS files are suitable for printing. The files uploaded as main manuscript documents will be automatically converted to HTML and PDF on upload and will be used for the review process. The files uploaded as title page will be blinded from review and not converted into HTML and PDF. The main manuscript document file must contain the entire manuscript including abstract, text, references, tables, and figure legends, but *no* embedded figures. In the text, please reference figures as for instance 'Figure 1', 'Figure 2' etc to match the tag name you choose for the individual figure files uploaded. Manuscripts should be formatted as described in the Author Guidelines below.

3.4. Blinded Review

All manuscripts submitted to *Dental Traumatology* will be reviewed by two experts in the field. *Dental Traumatology* uses double blinded review. The names of the reviewers will thus not be disclosed to the author submitting a paper and the name(s) of the author(s) will not be disclosed to the reviewers.

To allow double blinded review, please submit (upload) your main manuscript and title page as separate files. Please upload:

- Your manuscript without title page under the file designation 'main document'
 - Figure files under the file designation 'figures'
 - The title page, Acknowledgements and Conflict of Interest Statement where applicable, should be uploaded under the file designation 'title page'
- All documents uploaded under the file designation 'title page' will not be viewable in the html and pdf format you are asked to review in the end of the submission process. The files viewable in the html and pdf format are the files available to the reviewer in the review process.

3.5. Suggest a Reviewer

Dental Traumatology attempts to keep the review process as short as possible to enable rapid publication of new scientific data. In order to facilitate this process, please suggest the names and current email addresses of a potential international reviewer whom you consider capable of reviewing your manuscript. In addition to your choice the journal editor will choose one or two reviewers as well. When the review is done you will be notified under 'Manuscripts with decision' and through e-mail.

3.6. Suspension of Submission Mid-way in the Submission Process

You may suspend a submission at any phase before clicking the 'Submit' button and save it to submit later. The manuscript can then be located under 'Unsubmitted Manuscripts' and you can click on 'Continue Submission' to continue your submission when you choose to.

3.7. E-mail Confirmation of Submission

After submission you will receive an e-mail to confirm receipt of your manuscript. If you do not receive the confirmation e-mail after 24 hours, please check your e-mail address carefully in the system. If the e-mail address is correct please contact your IT department. The error may be caused by some sort of spam filtering on your e-mail server. Also, the e-mails should be received if the IT department adds our e-mail server (uranus.scholarone.com) to their whitelist.

3.8. Manuscript Status

You can access ScholarOne Manuscripts (formerly known as Manuscript Central) any time to check your 'Author Center' for the status of your manuscript. The Journal will inform you by e-mail once a decision has been made.

3.9. Submission of Revised Manuscripts

To submit a revised manuscript, locate your manuscript under 'Manuscripts with Decisions' and click on 'Submit a Revision'. Please remember to delete any old files uploaded when you upload your revised manuscript. Please also remember to upload your manuscript document separate from your title page.

4. MANUSCRIPT TYPES ACCEPTED

Original Research Articles in all areas related to adult and pediatric dental traumatology are of interest to *Dental Traumatology*. Examples of such areas are Epidemiology and Social Aspects, Tissue, Periodontal, and Endodontic Considerations, Pediatrics and Orthodontics, Oral and Maxillofacial Surgery/ Transplants / Implants, Esthetics / Restorations / Prosthetics and Prevention and Sports Dentistry.

Review Papers: *Dental Traumatology* commissions review papers of comprehensive areas and mini reviews of small areas. The journal also welcomes uninvited reviews. Reviews should be submitted via the online submission site and are subject to peer-review.

Comprehensive Reviews should be a complete coverage of a subject discussed with the Editor in Chief prior to preparation and submission. Comprehensive review articles should include a description of search strategy of relevant literature, inclusion criteria, evaluation of papers and level of evidence.

Mini Reviews are covering a smaller area and may be written in a more free format.

Case Reports: *Dental Traumatology* accepts Case Reports but these will only be published online and will not be included in the printed version unless specifically requested by the Editor-in-Chief.

Case Reports illustrating unusual and clinically relevant observations are acceptable, but their merit needs to provide high priority for publication in the journal. They should be kept within 3-4 printed pages and need not follow the usual division into material and methods etc, but should have an abstract. The introduction should be kept short. Thereafter the case is described followed by a discussion.

Short Communications of 1-2 pages are accepted for quick publication. These papers need not follow the usual division into

Material and Methods, etc., but should have an abstract. They should contain important new information to warrant publication and may reflect improvements in clinical practice such as introduction of new technology or practical approaches. They should conform to a high scientific and a high clinical practice standard.

Letters to the Editor, if of broad interest, are encouraged. They may deal with material in papers published in *Dental Traumatology* or they may raise new issues, but should have important implications.

Meetings: advance information about and reports from international meetings are welcome, but should not be submitted via the online submission site, but send directly to the journal administrator Karin Andersson at dtooffice@qualitynet.net

5. MANUSCRIPT FORMAT AND STRUCTURE

5.1. Format

Language: The language of publication is English. Authors for whom English is a second language must have their manuscript professionally edited by an English speaking person before submission to make sure the English is of high quality. It is preferred that manuscript is professionally edited. A list of independent suppliers of editing services can be found at http://authorservices.wiley.com.ez87.periodicos.capes.gov.br/bauthor/english_language.asp. All services are paid for and arranged by the author, and use of one of these services does not guarantee acceptance or preference for publication.

Abbreviations, Symbols and Nomenclature: Abbreviations should be kept to a minimum, particularly those that are not standard. Non-standard abbreviations must be used three or more times and written out completely in the text when first used. Consult the following sources for additional abbreviations: 1) CBE Style Manual Committee. Scientific style and format: the CBE manual for authors, editors, and publishers. 6th ed. Cambridge: Cambridge University Press; 1994; and 2) O'Connor M, Woodford FP. Writing scientific papers in English: an ELSE-Ciba Foundation guide for authors. Amsterdam: Elsevier-Excerpta Medica; 1975.

Font: When preparing your file, please use only standard fonts such as Times, Times New Roman or Arial for text, and Symbol font for Greek letters, to avoid inadvertent character substitutions. In particular, please do not use Japanese or other Asian fonts. Do not use automated or manual hyphenation. Use double spacing when writing.

5.2. Structure

All papers submitted to *Dental Traumatology* should include: Title Page, Abstract, Main text, References and Tables, Figures, Figure Legends, Conflict of Interest Statement and Acknowledgements where appropriate. Title page, Conflict of Interest Statement and any Acknowledgements must be submitted as separate files and uploaded under the file designation Title Page to allow blinded review. Manuscripts must conform to the journal style. Manuscripts not complying with the journal style will be returned to the author(s).

Title Page: should be uploaded as a separate document in the submission process under the file designation 'Title Page' to allow blinded review. It should include: Full title of the manuscript, author(s)' full names (Family names should be underlined) and institutional affiliations including city, country, and the name and address of the corresponding author. If the author does not want the e-mail address to be published this must be clearly indicated. The title page should also include a running title of no more than 60 characters and 3-6 keywords.

Abstract is limited to 250 words in length and should contain no abbreviations. The abstract should be included in the manuscript document uploaded for review as well as inserted separately where specified in the submission process. The abstract should convey the essential purpose and message of the paper in an abbreviated form. For original articles the abstract should be structured with the following headings: Background/Aim, Material and Methods, Results and Conclusions. For other article types, please choose headings appropriate for the article.

Main Text of Original Articles should be divided into Introduction, Material and Methods, Results and Discussion. During the editorial process reviewers and editors frequently need to refer to specific portions of the manuscript, which is difficult unless the

pages are numbered. Authors should number all of the pages consecutively.

Introduction should be focused, outlining the historical or logical origins of the study and not summarize the results; exhaustive literature reviews are inappropriate. Give only strict and pertinent references and do not include data or conclusions from the work being reported. The introduction should close with the explicit statement of the specific aims of the investigation or hypothesis tested.

Materials and Methods must contain sufficient detail such that, in combination with the references cited, all clinical trials and experiments reported can be fully reproduced. As a condition of publication, authors are required to make materials and methods used freely available to academic researchers for their own use. Describe your selection of observational or experimental participants clearly. Identify the method, apparatus and procedures in sufficient detail. Give references to established methods, including statistical methods, describe new or modify methods. Identify precisely all drugs used including generic names and route of administration.

(i) **Clinical trials** should be reported using the CONSORT guidelines available at www.consort-statement.org. A [CONSORT checklist](#) should also be included in the submission material. All manuscripts reporting results from a clinical trial must indicate that the trial was fully registered at a readily accessible website, e.g., www.clinicaltrials.gov.

(ii) **Experimental subjects:** experimentation involving human subjects will only be published if such research has been conducted in full accordance with ethical principles, including the World Medical Association Declaration (version, 2008 <http://www.wma.net/en/30publications/10policies/b3/index.html>) and the additional requirements, if any, of the country where the research has been carried out. Manuscripts must be accompanied by a statement that the experiments were undertaken with the understanding and written consent of each subject and according to the above mentioned principles. A statement regarding the fact that the study has been independently reviewed and approved by an ethical board should also be included. Editors reserve the right to reject papers if there are doubts as to whether appropriate procedures have been used.

(iii) **Suppliers of materials** should be named and their location (town, state/county, country) included.

Results should present the observations with minimal reference to earlier literature or to possible interpretations. Present your results in logical sequence in the text, tables and illustrations giving the main or most important findings first. Do not duplicate data in graphs and tables.

Discussion may usually start with a brief summary of the major findings, but repetition of parts of the Introduction or of the Results sections should be avoided. The section should end with a brief conclusion and a comment on the potential clinical relevance of the findings. Link the conclusions to the aim of the study. Statements and interpretation of the data should be appropriately supported by original references.

Main Text of Review Articles comprises an introduction and a running text structured in a suitable way according to the subject treated. A final section with conclusions may be added.

Acknowledgements: Under acknowledgements please specify contributors to the article other than the authors accredited. Acknowledgements should be brief and should not include thanks to anonymous referees and editors.

Conflict of Interest Statement: All sources of institutional, private and corporate financial support for the work within the manuscript must be fully acknowledged, and any potential grant holders should be listed. The Conflict of Interest Statement should be included as a separate document uploaded under the file designation 'Title Page' to allow blinded review.

5.3. References

As the Journal follows the Vancouver system for biomedical manuscripts, the author is referred to the publication of the International Committee of Medical Journal Editors: Uniform requirements for manuscripts submitted to biomedical journals. *Ann Int Med* 1997;126:36-47.

Number references consecutively in the order in which they are first mentioned in the text. Identify references in texts, tables, and legends by Arabic numerals (in parentheses). Use the style of the examples below, which are based on the format used by the US National Library of Medicine in Index Medicus. For abbreviations of journals, consult the 'List of the Journals Indexed' printed annually in the January issue of Index Medicus.

We recommend the use of a tool such as [EndNote](#) or [Reference Manager](#) for reference management and formatting. EndNote reference styles can be searched for here: www.endnote.com/support/enstyles.asp. Reference Manager reference styles can be searched for here: www.refman.com/support/rmstyles.asp

ANEXO B – Certificado do Comitê de Ética no Uso de Animais (CEUA)




Comitê de Ética no Uso de Animais (CEUA)
Committee for Ethical Use of Animals (CEUA)

CERTIFICADO

Certificamos que o Projeto "Avaliação histopatológica e imuno-istoquímica da movimentação dentária induzida em dentes traumatizados: um estudo experimental em ratos" sob responsabilidade do Pesquisador MARCOS ROGÉRIO DE MENDONÇA e colaboração de Ana Caroline Gonçalves Verri está de acordo com os Princípios Éticos da Experimentação Animal (COBEA) e foi aprovado pelo CEUA, de acordo com o protocolo 2012-01090.

CERTIFICATE

We certify that the research "Histopathologic and immunohistochemical analysis of tooth movement induced in traumatized teeth: an experimental study rats", protocol number 2012-01090, under responsibility of MARCOS ROGÉRIO DE MENDONÇA and with collaboration of Ana Caroline Gonçalves Verri agree with Ethical Principles in Animal Research (COBEA) and was approved by CEUA.



Prof. Dr. Edilson Ervolino
CEUA Vice-Coordinador

Faculdade de Odontologia e Faculdade de Medicina Veterinária – Departamento de Clínica, Cirurgia e Reprodução Animal – Rua Clóvis Pestana, 793 CEP 16050-680 Araçatuba – SP
Tel (18) 3636-1440 Fax (18) 3636-1403 E-mail: fabianocadioli@fmva.unesp.br

ANEXO C – Coleta de dados dos examinadores para aplicação do teste estatístico Kappa referente ao grupo 1

Examinador Grupo 1	Examinador 1		Examinador 2		Examinador 3	
	T ₁	T ₂	T ₁	T ₂	T ₁	T ₂
1	1	1	1	1	1	1
2	1	1	1	1	1	1
3	1	1	1	1	1	1
4	1	1	1	1	1	1
5	1	1	1	1	1	1
6	1	1	1	1	1	1
7	1	1	1	1	1	1
8	1	1	1	1	1	1
9	1	1	1	1	1	1
10	1	1	1	1	1	1

ANEXO D – Coleta de dados dos examinadores para aplicação do teste estatístico Kappa referente ao grupo 2

Examinador Grupo 2	Examinador 1		Examinador 2		Examinador 3	
	T ₁	T ₂	T ₁	T ₂	T ₁	T ₂
1	1	1	1	1	1	1
2	1	1	1	1	1	1
3	1	1	1	1	1	1
4	1	1	1	1	1	1
5	1	1	1	1	1	1
6	1	1	1	1	1	1
7	1	1	1	1	1	1
8	1	1	1	1	1	1
9	1	1	1	1	1	1
10	1	1	1	1	1	1

ANEXO E – Coleta de dados dos examinadores para aplicação do teste estatístico Kappa referente ao grupo 3

Examinador Grupo 3	Examinador 1		Examinador 2		Examinador 3	
	T ₁	T ₂	T ₁	T ₂	T ₁	T ₂
1	1	1	1	1	1	1
2	1	1	1	1	1	1
3	1	1	1	1	1	1
4	1	1	1	1	1	1
5	1	1	1	1	1	1
6	2	2	2	2	2	2
7	1	1	1	1	1	1
8	1	1	1	1	1	1
9	2	2	2	2	2	2
10	1	1	1	1	1	1

ANEXO F – Coleta de dados dos examinadores para aplicação do teste estatístico Kappa referente ao grupo 4

Examinador Grupo 4	Examinador 1		Examinador 2		Examinador 3	
	T ₁	T ₂	T ₁	T ₂	T ₁	T ₂
1	2	2	3	2	2	2
2	3	3	3	3	3	3
3	2	2	2	2	2	2
4	2	2	2	2	3	3
5	2	2	2	2	3	3
6	3	3	2	3	3	3
7	4	4	4	4	4	4
8	2	3	3	3	3	3
9	1	1	1	1	1	1
10	2	2	2	2	2	2

ANEXO G – Coleta de dados dos examinadores para aplicação do teste estatístico Kappa referente ao grupo 5

Examinador Grupo 5	Examinador 1		Examinador 2		Examinador 3	
	T ₁	T ₂	T ₁	T ₂	T ₁	T ₂
1	3	3	3	3	3	3
2	1	1	1	1	1	1
3	1	1	1	1	1	1
4	4	4	4	4	4	4
5	1	1	1	1	1	1
6	2	2	2	2	2	2
7	1	1	1	1	1	1
8	1	1	1	1	1	1
9	2	2	2	2	2	2
10	3	3	3	3	3	3

ANEXO H – Coleta de dados dos examinadores para aplicação do teste estatístico Kappa referente ao grupo 6

Examinador Grupo 6	Examinador 1		Examinador 2		Examinador 3	
	T ₁	T ₂	T ₁	T ₂	T ₁	T ₂
1	3	3	3	3	3	3
2	2	2	2	2	1	1
3	3	3	3	3	3	3
4	1	1	1	1	1	1
5	3	3	2	3	3	3
6	4	4	4	2	3	3
7	4	4	4	4	4	3
8	2	2	2	2	1	1
9	4	4	4	4	3	3
10	3	3	3	3	3	3

ANEXO I – Coleta dos escores pelo examinador calibrado para realização da análise da profundidade da reabsorção radicular referente aos grupos 1 a 6

Espécime \ Grupos	Grupos					
	G1	G2	G3	G4	G5	G6
1	1	1	1	2	3	3
2	1	1	1	3	1	2
3	1	1	1	2	1	3
4	1	1	1	2	4	1
5	1	1	1	2	1	3
6	1	1	2	3	2	4
7	1	1	1	4	1	4
8	1	1	1	2	1	2
9	1	1	2	1	2	4
10	1	1	1	2	3	3