



UNIVERSIDADE ESTADUAL PAULISTA
"JÚLIO DE MESQUITA FILHO"
Campus de Botucatu



INFECÇÃO EXPERIMENTAL DE *Amblyomma spp.* (ACARI:
IXODIDAE) COM *Hepatozoon canis* (APICOMPLEXA:
HEPATOZOIDAE) DE CÃES NATURALMENTE INFECTADOS

ADRIANO STEFANI RUBINI

Tese apresentada ao Instituto de Biociências,
Câmpus de Botucatu, UNESP, para obtenção
do título de Doutor no Programa de Pós-
Graduação em Biologia Geral e Aplicada,
Área de concentração Biologia de parasitas e
microorganismos

Lucia Helena O'Dwyer de Oliveira

**BOTUCATU – SP
2010**



UNIVERSIDADE ESTADUAL PAULISTA
"JÚLIO DE MESQUITA FILHO"
Campus de Botucatu



UNIVERSIDADE ESTADUAL PAULISTA

“Julio de Mesquita Filho”

INSTITUTO DE BIOCÊNCIAS DE BOTUCATU

INFECÇÃO EXPERIMENTAL DE *Amblyomma spp.* (ACARI:
IXODIDAE) COM *Hepatozoon canis* (APICOMPLEXA:
HEPATOZOIDAE) DE CÃES NATURALMENTE INFECTADOS

ADRIANO STEFANI RUBINI

LUCIA HELENA O'DWYER DE OLIVEIRA

KARINA DOS SANTOS PADUAN

Tese apresentada ao Instituto de Biociências,
Câmpus de Botucatu, UNESP, para obtenção
do título de Doutor no Programa de Pós-
Graduação em Biologia Geral e Aplicada,
Área de concentração Biologia de parasitas e
microorganismos

Lucia Helena O'Dwyer de Oliveira

**BOTUCATU – SP
2010**

FICHA CATALOGRÁFICA ELABORADA PELA SEÇÃO DE AQUIS. E TRAT. DA INFORMAÇÃO
DIVISÃO TÉCNICA DE BIBLIOTECA E DOCUMENTAÇÃO - CAMPUS DE BOTUCATU - UNESP
BIBLIOTECÁRIA RESPONSÁVEL: ROSEMEIRE APARECIDA VICENTE

Rubini, Adriano Stefani.

Infecção experimental de *Amblyomma spp.* (Acari: Ixodidae) com *Hepatozoon canis* (Apicomplexa: Hepatozoidae) de cães naturalmente infectados / Adriano Stefani
Rubini. – Botucatu : [s.n.], 2010

Tese (doutorado) – Instituto de Biociências de Botucatu, Universidade Estadual Paulista, 2010.

Orientador: Prof^a. Lucia Helena O’Dwyer Paduan

Co-orientador: Prof^a. Karina dos Santos Paduan

Assunto CAPES: 20100000.

1. Biologia. 2. Amblyomma. 3. Carrapato.

CDD 595.42

Palavras-chave: Amblyomma; Carrapatos; *Hepatozoon canis*;
Rhipicephalus sanguineus.

Aos meus pais com todo meu carinho

por todo apoio e incentivo

Dedico

AGRADECIMENTOS

À Deus em primeiro lugar, pela minha existência e pela força e saúde que me permitiram concretizar este trabalho.

A Professora Lucia O'Dwyer pela orientação, sugestão e apoio durante toda a realização desse doutorado e, sobretudo pela oportunidade oferecida em realizar um trabalho enriquecedor à minha formação profissional.

Aos meus pais, irmãos, avó, e demais familiares que sempre me incentivaram e principalmente me deram muito amor em todos os momentos da minha vida.

A minha namorada e co-orientadora Karina Paduan, pelo apoio, paciência e companheirismo durante todas as fases difíceis e impossíveis deste trabalho, e pelas grandes alegrias dos bons momentos.

A todos os amigos do Departamento de Parasitologia que em todos esses anos me ajudaram e compartilharam de bons momentos e contribuíram muito para a conclusão desse trabalho.

Aos funcionários do Departamento de Parasitologia, Roberto, Valdir, Márcia, Nilza e Salete pela amizade e companheirismo durante todos os anos desse trabalho.

Aos Professores do Departamento de Parasitologia, pelos ensinamentos, amizade e receptividade.

A FAPESP pelo apoio à realização desta pesquisa com a concessão da bolsa de estudo

Meu carinho e gratidão a todos que de alguma forma participaram da minha vida nestes anos de doutorando!!!

*“A mente que se abre a uma nova idéia
jamais volta ao seu tamanho original”*

Einstein

Resumo

RESUMO

Protozoários do gênero *Hepatozoon* podem infectar cães e têm como vetor carrapatos Ixodidae. Dados epidemiológicos têm evidenciado alta prevalência da infecção causada por este parasita no Brasil, principalmente em cães de áreas rurais. *Rhipicephalus sanguineus* é uma espécie de carrapato predominante em ambiente urbano e descrita como transmissora do *Hepatozoon canis*. Entretanto, cães de área rural, que possivelmente compartilham ambiente com outros hospedeiros domésticos e selvagens, são infestados principalmente por espécies do gênero *Amblyomma*. Considerando a alta ocorrência de cães de áreas rurais infectados com *H. canis*, associada à presença de carrapatos do gênero *Amblyomma*, o objetivo deste projeto foi infectar experimentalmente carrapatos *Amblyomma cajennense*, *Amblyomma aureolatum* e *Amblyomma ovale*, a partir de cães naturalmente infectados por *H. canis*, e pesquisar a capacidade vetorial dos mesmos, além de comparar a taxa de infecção entre as espécies *A. ovale* e *A. cajennense* com *R. sanguineus*. Cães de áreas rurais foram examinados para a presença da infecção por *H. canis*, e, demonstraram uma alta prevalência desse parasita. Como metodologia, cães positivos foram infestados com carrapatos e, a seguir, utilizados para a pesquisa de oocistos e para os experimentos de capacidade vetorial. Os resultados obtidos demonstraram que carrapatos *A. ovale* foram capazes de se infectar e transmitir o protozoário para outros cães. Para *A. cajennense*, apesar da positividade dos cães infectados durante o experimento, haverá necessidade de novos estudos de transmissão para verificar a capacidade vetorial desse ectoparasita. Já com o *A. aureolatum* não foi observado nenhuma forma evolutiva do *H. canis* nos espécimes analisados, e nenhum animal tornou-se positivo após a inoculação oral. Quando comparamos as taxas de infecção por *H. canis*, nas diferentes espécies de carrapatos, verificamos que somente a espécie *A. ovale* apresentou oocistos na hemocele. Com os dados obtidos podemos concluir que carrapatos da espécie *A. ovale* podem ser possíveis vetores do *H. canis* em cães de área rurais no Brasil e, com importante papel epidemiológico na transmissão deste hemoparasita. Concluímos ainda que carrapatos *A. aureolatum* parecem não ser capazes de adquirir e transmitir o *H. canis*. Os dados obtidos nesta pesquisa complementarão os estudos da área e as questões sobre a capacidade vetorial de carrapatos do gênero *Amblyomma* na transmissão de *H. canis* em áreas rurais no Brasil.

Palavras-chave: *Hepatozoon canis*, cães, transmissão, carrapatos, *Amblyomma*, *Rhipicephalus sanguineus*.

Abstract

ABSTRACT

Protozoa of the genus *Hepatozoon canis* can infect dogs and they have as vector ticks Ixodidae. Epidemic data have been evidencing high prevalence of the infection caused by this parasite in Brazil, mainly in dogs of rural areas. *Rhipicephalus sanguineus* is a type of tick predominant in urban areas and described as vehicle of the *H. canis*. However, dogs of rural area that possibly share habitat with other domestic and wild hosts are infested mainly by species of the genus *Amblyomma*. Considering the high occurrence of dogs in rural areas infected with *H. canis*, associated to the presence of ticks of the genus *Amblyomma*, the objective of this project was to experimentally infect ticks *Amblyomma cajennense*, *Amblyomma aureolatum* and *Amblyomma ovale*, from dogs naturally infected by *H. canis*, and to research the vectorial capacity of the same ones, besides comparing the infection tax between the species *A. ovale* and *A. cajennense* with *R. sanguineus*. During the study, researches were accomplished for positive dogs by *H. canis* in dogs of rural and urban areas, demonstrating a high prevalence of the infections in dogs of rural areas. As methodology, positive dogs were infested with ticks and, to proceed, used for the oocysts research and for the experiments of vectorial capacity. The obtained results demonstrated that ticks *A. ovale* were able to infect and to transmit the protozoan for other dogs. For the species *A. cajennense* in spite of the positivity of the dogs infected during the research, we will need new transmission studies to verify the vectorial capacity of that ectoparasite. With *A. aureolatum* species we don't observed any evolutionary form of the *H. canis* in the analyzed specimens and no animal became positive after the oral inoculation. When we compared the infection rate for *H. canis*, in the different species of ticks, we verified that only the species *A. ovale* presented oocysts in the hemocele. With the obtained data we can conclude that ticks of the species *A. ovale* can be possible vectors of the *H. canis* in rural area dogs in Brazil and, with important epidemic paper in the transmission of this hemoparasite. We ended although ticks *A. aureolatum* seem not to be capable to acquire and to transmit the *H. canis*. The data obtained in this research will complement the studies of the area and the subjects about the vectorial capacity of ticks of the genus *Amblyomma* in the transmission of *H. canis* in rural areas in Brazil.

Keywords: *Hepatozoon canis*, dogs, transmission, ticks, *Amblyomma*, *Rhipicephalus sanguineus*.

LISTA DE FIGURAS

- Figura 1** Câmara de pano fixado ao dorso do coelho com carrapatos da espécie *Amblyomma cajennense*. 15
- Figura 2** Coelho com colar cervical e câmara feita de pano. 15
- Figura 3** Cães com colar elizabetano e câmara de pano, infestados com ninfas de *Amblyomma cajennense*. 16
- Figura 4** Cães em canil do experimento recebendo ração comercial e água “*ad libidum*”. 17
- Figura 5** Fêmea de *Amblyomma cajennense* realizando a postura dos ovos em placa de Petri. 18
- Figura 6** Carrapatos da espécie *Amblyomma cajennense* mantidos em B.O.D sob condições controladas de temperatura e umidade. 18
- Figura 7** Ovos de *Amblyomma cajennense* acondicionados em seringa plástica. 19
- Figura 8** Área rural do município de Botucatu/SP onde foram pesquisados cães positivos para *Hepatozoon canis*. 20
- Figura 9** Câmara de dessecação na qual eram mantidos os carrapatos da espécie *Amblyomma ovale*. 22
- Figura 10** Carrapatos da espécie *Amblyomma ovale* fixados na região lombar de um cão infectado por *Hepatozoon canis*, e após coleta em Placa de Petri. 23
- Figura 11** (A) Carne moída contendo carrapatos, inteiros e macerados, para alimentação de um cão. (B) Cão filhote sendo alimentado com carne moída contendo carrapatos. 24
- Figura 12** Cão filhote da raça Beagle sendo alimentado com carne moída contendo carrapatos inteiros e macerados da espécie *Amblyomma aureulatum*. 26

- Figura 13** Cão filhote SRD infestado simultaneamente com ninfas de *A. cajennense* e *R. sanguineus*. 27
- Figura 14** Esfregaço sanguíneo de um cão de área rural contendo gamonte de *Hepatozoon canis*. 30
- Figura 15** Oocisto de *Hepatozoon canis* encontrado na hemocele de uma fêmea de *Amblyomma ovale*. 33
- Figura 16** Oocisto imaturo de *Hepatozoon canis* encontrado na hemocele de uma fêmea de *Amblyomma ovale*. Aumentos de 5x e 40x, respectivamente. 35
- Figura 17** Oocistos maduros de *Hepatozoon canis* encontrados na hemocele de uma fêmea de *Amblyomma ovale*. Aumentos de 5x, 10x, 20x e 40x, respectivamente. 35

LISTA DE SÍMBOLOS E ABREVIATURAS

- °C - graus Celsius
- DNA - Ácido desoxirribonucléico;
- mM - Milimolar (10^{-3} molar);
- μ l - Microlitros (10^{-6} litros);
- PCR (Polymerase Chain Reaction) - Reação em Cadeia da DNA Polimerase;
- mL – Mililitros;
- μ g – Micrograma;
- Ph -Potencial hidrogeniônico;
- % - Porcentagem;

SUMÁRIO

	Página
RESUMO	viii
ABSTRACT	x
LISTA DE FIGURAS	xi
LISTA DE SÍMBOLOS E ABREVIATURAS	xiii
1. INTRODUÇÃO	02
II. JUSTIFICATIVA	10
III. OBJETIVOS	12
IV. MATERIAL E MÉTODOS	14
4.1. Obtenção de carrapatos	14
4.2. Manutenção de carrapatos em coelhos e cães	14
4.3. Dissecção de carrapatos para pesquisa de oocisto de <i>Hepatozoon canis</i>	16
4.4. Estudo de capacidade vetorial	16
4.5. Experimento de transmissão com <i>Amblyomma cajennense</i>	17
4.5.1. Infestação de coelhos	17
4.5.2. Cães do estudo	19
4.5.3. Infestação de cães	20
4.5.4. Diagnóstico pela técnica de PCR	21
4.5.5. Capacidade vetorial de <i>Amblyomma cajennense</i>	21
4.6. Experimento de transmissão com <i>Amblyomma ovale</i>	22
4.6.1. Infestação de coelhos	22
4.6.2. Infestação de cães	23
4.6.3. Capacidade vetorial do <i>Amblyomma ovale</i>	24
4.6.4. Análise morfológica e morfométrica de oocistos	24
4.7. Análise morfológica e morfométrica de oocistos	25
4.7.1. Infestação de coelhos	25
4.7.2. Infestação do cão	25
4.7.3. Estudo de capacidade vetorial do <i>A. aureolatum</i>	25
4.8. Experimento para comparação da taxa de infecção por <i>H. canis</i> entre diferentes espécies de carrapatos	26
4.8.1. Experimento de comparação entre <i>A. cajennense</i> e <i>R. sanguineus</i>	26
4.8.2. Experimento de comparação entre <i>A. ovale</i> e <i>R. sanguineus</i>	27

5. RESULTADOS	30
5.1 Experimento de transmissão com <i>A. cajennense</i>	30
5.2 Experimento de transmissão com <i>A. ovale</i>	31
5.3 Experimento de transmissão com <i>A. aureolatum</i>	33
5.4 Comparação da taxa de infecção entre <i>A. cajennense</i> e <i>R. sanguineus</i>	34
5.5 Comparação da taxa de infecção entre <i>A. ovale</i> e <i>R. sanguineus</i>	34
6. DISCUSSÃO	37
7. CONCLUSÃO	45
8. REFERÊNCIAS BIBLIOGRÁFICAS	47

Introdução

1. INTRODUÇÃO

O gênero *Hepatozoon* compreende protozoários pertencentes ao filo Apicomplexa; classe Sporozoa; subclasse Coccidia; ordem Eucoccidiida; sub ordem Adeleina e família Hepatozoidae. *Hepatozoon canis* é um hemoparasita transmitido por carrapatos que acomete cães na Ásia, África, Sul da Europa, e Américas do Norte e Sul (James, 1905; McCully et al., 1975; Massard, 1979; Craig, 1993).

A primeira espécie desse gênero foi descrita na Índia em células polimorfonucleares de cães (Bentley, 1905). No mesmo ano, ainda na Índia, James observou o protozoário no citoplasma de leucócitos de sangue periférico de seis cães e o classificou como *Leucocytozoon canis* (James, 1905). Christophers (1907) identificou o carrapato marrom, *Rhipicephalus sanguineus*, como hospedeiro invertebrado do *Hepatozoon canis*. Posteriormente Wenyon (1910), sugeriu que o nome genérico *Leucocytozoon* fosse substituído por *Hepatozoon*, sendo a partir de então, denominado *H. canis*. No início do século XX, esta espécie foi estudada tanto no cão quanto no hospedeiro invertebrado, e, caracterizado seu ciclo biológico e seu vetor (Christophers, 1907, 1912).

Hepatozoon é um protozoário heteroxeno que apresenta ciclo evolutivo típico dos coccídeos, com a fase sexuada e de esporulação nos hospedeiros invertebrados hematófagos, tais como mosquitos, ácaros e carrapatos; sendo que a esquizogonia e a gametogonia ocorrem nos vertebrados. Estão descritas aproximadamente 300 espécies neste gênero, tendo sido relatados em aves, répteis e outros mamíferos, distribuídos em regiões temperadas, tropicais, e subtropicais de todos os continentes (Smith, 1996). Contudo, devido à carência de estudos detalhados sobre os ciclos biológicos e sobre a caracterização genética destes parasitas, a sistemática e a taxonomia de muitas destas espécies continuam incertas.

A reprodução sexuada de *H. canis* ocorre no vetor *R. sanguineus* e os cães adquirem a infecção pela ingestão dos carrapatos contaminados com oocistos, contendo esporozoítos

(Baneth et al., 2007). Estes, quando ingeridos, são liberados no trato intestinal do cão, penetram na parede do intestino e são transportados via sangue ou linfa para o fígado, baço, linfonodos, rins, medula óssea ou músculos, onde ocorre a esquizogonia. Merozoítos são liberados dos esquizontes e penetram nos leucócitos, onde os gametócitos são formados. Quando o carrapato ingere o sangue do cão infectado, os gametócitos são liberados dentro do seu intestino, ocorre a formação dos gametas que por um processo de singamia formam o zigoto. Este atravessa a parede intestinal, indo localizar-se na hemocele do carrapato onde ocorre a formação do oocisto. Os oocistos, quando maduros, apresentam vários esporocistos (30-50) contendo aproximadamente 16 esporozoítos, que quando ingeridos darão continuidade ao ciclo. A completa formação dos oocistos ocorre de um estágio para o outro, isto é, a ninfa se infecta e a transmissão ocorre no estágio adulto (Christophers, 1907; 1912; Baneth et al., 1995; Baneth & Weigler, 1997).

No Brasil existem poucos estudos em relação à hepatozoonose canina, sendo que ainda existem divergências quanto a patogenicidade desse parasita. A infecção nos cães pode variar de uma infecção subclínica com baixa parasitemia, a uma doença grave com risco a vida do animal, no caso de filhotes ou animais imunossuprimidos (Elias & Homans, 1988; Hervas et al., 1995). Baneth & Weigler (1997) associaram baixa parasitemia a uma doença branda e elevada parasitemia a doença grave, caracterizada por febre, anorexia, perda de peso, anemia, corrimento ocular e fraqueza dos membros posteriores. Os neutrófilos parasitados são deficientes em mieloperoxidase e esta deficiência provavelmente reduz a função fagocítica dos neutrófilos, podendo tornar o animal altamente susceptível às infecções sistêmicas (Ibrahim et al., 1989).

O *H. canis* já foi diagnosticado, em cães, associado a *Toxoplasma gondii*, *Ehrlichia canis*, *Babesia canis*, *Mycoplasma haemocanis* (*Haemobartonella canis*) e *Parvovirus* (Harmelin et al. 1992; Gossett et al., 1985; Baneth et al., 1997; Gondim et al., 1998; O'Dwyer

et al., 1997; O'Dwyer et al., 2001). O parasitismo simultâneo por gamontes de *H. canis* e mórula de *E. canis* foram observados ocorrendo em uma mesma célula, ocasionando um quadro clínico mais severo do que quando ocorrem isoladamente. As alterações mais encontradas em cães infectados com *H. canis* são leucocitose, anemia e trombocitopenia, e nos exames bioquímicos foram encontrados hipoalbuminemia, hiperglobulinemia, alta atividade das enzimas fosfatase alcalina e creatina quinase séricas (Baneth et al., 1995; Baneth & Weigler, 1997). Estudos mais amplos devem ser realizados para se avaliar os reais efeitos do parasitismo crônico em cães.

Os relatos de *H. canis* são realizados esporadicamente em nosso país, principalmente como achados casuais em exames de laboratório. Na maioria dos casos o diagnóstico é realizado pelo método de esfregaço sanguíneo, apesar deste apresentar baixa sensibilidade principalmente nos casos de baixa parasitemia ou parasitemia intermitente (O'Dwyer et al., 2001). O diagnóstico pontual não nos permite ter uma visão real da infecção, já que animais cronicamente infectados, aparentemente sadios no momento do exame, podem desenvolver sintomatologia clínica posteriormente. Estudos epidemiológicos realizados com cães têm demonstrado alta prevalência de infecção por *H. canis* em vários estados, incluindo Rio de Janeiro, Espírito Santo, São Paulo, Rio Grande do Sul e Minas Gerais (Massard, 1979; Mundin, 1992, 1994; O'Dwyer et al., 2001; Rubini et al., 2005).

Até 1997, apenas uma espécie de *Hepatozoon* havia sido descrita em cães, *H. canis*, sendo relatada na Europa, Ásia, África, Estados Unidos da América e Brasil (McCully et al., 1975; Ezeokoly et al., 1983; Rajamanickan et al., 1985; Murata et al., 1991; Hervas et al., 1995; O'Dwyer et al., 2001; Rubini et al., 2005). A espécie de *Hepatozoon* encontrada nos EUA possuía características clínicas diferentes e era considerada como uma cepa patogênica de *H. canis* (Craig et al., 1978). Entretanto, pesquisas comprovaram haver duas espécies distintas de *Hepatozoon* que infectam cães, *H. canis* e *Hepatozoon americanum* (Baneth et al.,

2000). Estes estudos se basearam na patologia e síndromes clínicas associadas com a infecção, nas características antigênicas e genéticas dos isolados de *Hepatozoon*, nas espécies de carrapatos vetores e no ciclo de vida deste protozoário (Vincent-Johnson et al., 1997; Ewing et al., 2000; Baneth et al., 2000). Conseqüentemente, o parasita que infecta cães no sul dos Estados Unidos foi renomeado para *H. americanum* (Vincent-Johnson et al., 1997), enquanto que as espécies encontradas em outros países continuam descritas como *H. canis*. A caracterização genética conduzida com o propósito de classificar a espécie de *Hepatozoon* que acomete cães no Brasil comprovou que o mesmo é o *H. canis* (Rubini et al., 2005; Paludo et al., 2005).

Carrapatos são artrópodes ectoparasitas, da classe Arachnida, de distribuição mundial que parasitam vertebrados terrestres, anfíbios, répteis, aves e mamíferos. São reconhecidas cerca de 825 espécies de carrapatos no mundo, divididas em três famílias: Ixodidae (625 espécies), Argasidae (195 espécies) e Nuttallielidae (uma espécie) (Keirans, 1992). No Brasil, foram identificadas 55 espécies, divididas em seis gêneros da família Ixodidae, e quatro da família Argasidae (Aragão & Fonseca, 1961a; Guimarães et al., 2001). A família Ixodidae engloba a maioria das espécies de carrapatos no Brasil, dentre eles os de maior importância médico-veterinária. Os gêneros *Anocentor* e *Rhipicephalus*, são os principais carrapatos encontrados em bovinos, eqüinos e cães. O gênero *Amblyomma*, o mais numeroso do Brasil (33 espécies), é o de maior importância médica, já que inclui as principais espécies que parasitam humanos neste país. Dentre elas destacam-se *Amblyomma cajennense*, *A. aureolatum*, e *Amblyomma cooperi*, que estão incriminadas na manutenção enzoótica e na transmissão da febre maculosa para humanos (Fonseca, 1935; Dias & Martins, 1939; Lima et al., 1995; Lemos et al., 1996). Na região Amazônica, outras espécies assumem importância no parasitismo humano, tais como *A. ovale*, *A. oblongoguttatum* e *A. scalpturatum* (Labruna et al., 2002).

Na natureza, carrapatos do gênero *Amblyomma* podem se estabelecer por longos períodos de acordo com as variações de temperatura, umidade relativa e precipitação pluviométrica. Em laboratório, é possível encurtar significativamente os períodos relativos à fase não parasitária, mantendo-se os estágios não evolutivos sob condições controladas. Por ser um carrapato que realiza suas mudas fora do hospedeiro, são necessárias três infestações experimentais para a completa reprodução do ciclo biológico de *Amblyomma* sp. em laboratório (Sanavria & Prata, 1996). A espécie *A. cajennense* está presente desde o sul dos Estados Unidos ao norte da Argentina, incluindo algumas ilhas do Caribe. No Brasil, é encontrado com abundância em todos os estados das regiões sudeste e centro oeste, porém com distribuição limitada nas outras regiões (Aragão & Fonseca, 1961a). Nas áreas rurais da região Sudeste, os equinos são os principais hospedeiros para todos os estágios do *A. cajennense*, muito embora diversas espécies de mamíferos e aves silvestres possam ter participação efetiva. Em condições naturais, um único equino pode se apresentar parasitado por mais de 50 mil larvas ou mais de 12 mil ninfas ou mais de 2 mil adultos de *A. cajennense*, sem que sua vida esteja em risco (Labruna, 2000). *Amblyomma aureolatum* e *A. ovale* ocorrem em diversos países da América do Sul, no Brasil, em áreas de Mata Atlântica, principalmente, das regiões Sul e Sudeste (Labruna & Campos Pereira, 2001).

Rhipicephalus sanguineus é a principal espécie de carrapatos que parasita cães no Brasil, entretanto, ocorre predominantemente em áreas urbanas. Cães de área rural, que possivelmente compartilham o ambiente com outros hospedeiros domésticos e selvagens, são infestados principalmente por espécies de *Amblyomma* (Labruna & Campos Pereira, 2001), particularmente, *A. aureolatum*, *A. ovale*, *Amblyomma oblongoguttatum*, *A. cajennense* e *Amblyomma tigrinum* (Kohls, 1956; Ribeiro, 1966/1967; Massard et al., 1981; Vianna & Bittencourt, 1995; Ribeiro et al., 1997; Evans et al., 2000; Labruna et al., 2000, 2001). Freire (1972) encontrou uma grande variedade de carrapatos parasitando cães no Rio Grande do Sul,

incluindo *A. tigrinum*, *A. ovale*, *A. cajennense*, *Amblyomma humerale*, *Amblyomma incisum*, *Rhipicephalus microplus* (*Boophilus micropolus*) e *R. sanguineus*. Recentemente foi observada a predominância do *A. oblongoguttatum* em cães de área rural em Uruará, no oeste Amazônico, demonstrando que em um país extenso como o Brasil e considerando-se as características dos hospedeiros e do ambiente, os cães em diversas regiões do país são parasitados pelas espécies de *Amblyomma* (Labruna et al., 2001).

Um estudo realizado em diferentes localidades do Estado do Rio de Janeiro identificou quatro espécies de carrapatos parasitando cães de áreas rurais: *A. cajennense*, *R. sanguineus*, *A. aureolatum* e *A. ovale*, sendo que *A. cajennense* foi encontrado com maior frequência. Exames de esfregaço sanguíneo identificaram infecções por diferentes hemoparasitas, identificados como: *B. canis* (5,2%), *E. canis* (4,8%) e *H. canis* (39,2%) num total de 250 cães analisados. Os resultados encontrados demonstram uma correlação positiva entre a presença de *A. cajennense* e a infecção por *H. canis*, que levou os autores a sugerir que os carrapatos desta espécie podem ser vetores potenciais deste hemoparasita no Brasil (O'Dwyer et al., 2001).

A transmissão de *H. canis*, para cães, foi investigada por Forlano et al. (2005) em quatro espécies de carrapatos: *R. sanguineus*, *A. aureolatum*, *A. ovale* e *A. cajennense*. Os espécimes coletados em cães de áreas rurais, naturalmente infestados e positivos para *H. canis*, foram utilizados para infecção de cães livres da infecção e para pesquisa de oocistos. O cão inoculado, por via oral, com macerado de *A. ovale* foi positivo para a infecção pelo hemoparasita, apresentando gamontes no sangue periférico 63 dias após a inoculação. Dos espécimes coletados para pesquisa de oocistos, apenas um representante da espécie *A. ovale* apresentou oocistos similares aos de *H. canis* demonstrando que adultos desta espécie podem estar envolvidos na transmissão de *Hepatozoon* sp. em áreas rurais do Brasil.

Em outro estudo de transmissão, Mathew et al. (1998) demonstraram que as larvas são tão importantes quanto as ninfas na manutenção dos ciclos endêmicos de *H. americanum* por *Amblyomma maculatum*, em cães naturalmente infectados. O período de incubação, as manifestações clínicas, as mudanças hematológicas e os achados de necropsia dos cães que foram expostos aos oocistos coletados das ninfas e carrapatos adultos, ambos infectados como larvas, foram similares aos dos cães expostos aos oocistos de carrapatos adultos que adquiriram a infecção como ninfas.

Considerando a capacidade de infestar animais domésticos e selvagens, carrapatos do gênero *Amblyomma* podem ter um importante papel na transmissão de *H. canis* como possível vetor da doença em área rural e o conhecimento da biologia deste gênero de carrapato é fundamental para auxiliar na compreensão da dinâmica da transmissão de *H. canis* em áreas rurais.

O presente trabalho tem como principal objetivo infectar experimentalmente espécies do gênero *Amblyomma* com *H. canis* de cães naturalmente infectados e investigar a possível capacidade dessas espécies de carrapatos em adquirir e manter a infecção por *H. canis*, auxiliando no entendimento da dinâmica da transmissão deste protozoário em áreas rurais.

Justificativa

2. JUSTIFICATIVA

Carrapatos são artrópodes ectoparasitas de distribuição mundial. Dadas as particularidades de seus hábitos alimentares, constituem hoje o segundo grupo em importância como vetores de doenças infecciosas para animais e humanos. Espécies do gênero *Amblyomma*, que é o mais numeroso do Brasil, são encontradas principalmente em áreas rurais, infestando cães que possivelmente compartilham o ambiente com outros hospedeiros domésticos e selvagens. Estudos relacionados à hepatozoonose canina têm demonstrado alta prevalência de infecção causada por este parasita em cães de áreas rurais. A correlação entre a presença de cães de áreas rurais infectados com *H. canis*, associada à presença de carrapatos do gênero *Amblyomma*, e ao encontro de *A. ovale* naturalmente infectado com *H. canis*, sugerem que estes podem ser possíveis vetores de *H. canis* no Brasil. Este estudo objetiva investigar experimentalmente a competência de carrapatos do gênero *Amblyomma* para adquirir e manter a infecção por *H. canis* de cães naturalmente infectados e, comparar a taxa de infecção por *H. canis* entre carrapatos das espécies *R. sanguineus*, *A. ovale* e *A. cajennense*.

Objetivos

3. OBJETIVOS

- Infectar experimentalmente carrapatos do gênero das espécies *A. cajennense*, *A. aureolatum*, *A. ovale* e *R. sanguineus* com *H. canis*, a partir de cães naturalmente infectados;
- Avaliar a infecção dos carrapatos *Amblyomma* spp., em estágios de ninfa e adulto por *H. canis*;
- Avaliar a competência dos carrapatos *Amblyomma* spp., em estágio de adulto, de transmitir *H. canis* para cães livres da infecção;
- Comparar a taxa de infecção por *H. canis* entre carrapatos das espécies *R. sanguineus*, *A. cajennense* e *A. ovale*.

Material e Métodos

4 - MATERIAL E MÉTODOS

4.1. Obtenção de carrapatos

Carrapatos do gênero *Amblyomma* foram gentilmente cedidos pelo prof. Dr. Marcelo Bahia Labruna, do Departamento de Medicina Veterinária Preventiva e Saúde Animal, da Faculdade de Medicina Veterinária da Universidade de São Paulo. Carrapatos da espécie *Rhipicephalus sanguineus* foram gentilmente cedidos pelo prof. Dr. Matias Pablo Juan Szabó, do Departamento de Anatomia Patológica, da Universidade Federal de Uberlândia.

4.2. Manutenção de carrapatos em coelhos e cães

As colônias de carrapatos foram mantidas em coelhos no biotério do Departamento de Parasitologia, do Instituto de Biociências, da Unesp – Botucatu/SP. Cada animal foi mantido em gaiola com água e comida “*ad libidum*”. Durante as infestações foi utilizada a metodologia desenvolvida por Neitz et al. (1971). Esta consiste de uma câmara para acondicionamento dos carrapatos. Sacos de pano foram confeccionados e aderidos ao redor das orelhas ou dorso dos animais para que os carrapatos não escapassem. Durante as infestações os carrapatos foram transferidos para o interior do saco, aberto diariamente, para o acompanhamento dos processos de fixação, ingurgitamento e desprendimento dos ectoparasitas, até a queda do último espécime (Figura 1). Cada animal possuía um colar cervical que tinha como função não permitir que o mesmo retirasse a câmara contendo os carrapatos (Figura 2).



Figura 1 - Câmara de pano fixada ao dorso do coelho com carrapatos da espécie *Amblyomma cajennense*.



Figura 2 - Coelho com colar cervical e câmara feita de pano.

Durante a infestação de cães também foi utilizada a metodologia de Neitz et al., 1971. Cada animal possuía uma câmara de pano e um colar elizabetano que tinha como função não permitir que o mesmo retirasse a câmara com os carrapatos (Figura 3). Cada animal infestado nos diferentes experimentos foi monitorado para presença do parasita durante o período da infestação. Os cães infestados foram mantidos no Canil do

Departamento de Parasitologia do Instituto de Biociências, Unesp – Botucatu/SP, recebendo ração comercial e água “*ad libidum*”.



Figura 3 - Cães com colar elizabetano e câmara de pano, infestados com ninfas de *A. cajennense*.

4.3. Dissecção de carrapatos para pesquisa de oocisto de *Hepatozoon canis*

A pesquisa de oocistos para cada um dos experimentos foi realizada no Departamento de Parasitologia do Instituto de Biociências, da Unesp – Botucatu/SP. Para isso, foram confeccionados esfregaços de hemolinfa de carrapatos adultos, fêmeas e machos. O capítulo dos carrapatos foi perfurado com uma agulha hipodérmica e seus corpos ligeiramente comprimidos para permitir a saída da hemolinfa. A hemolinfa e conteúdo da hemocele foram colocados em lâmina de microscopia. Estas lâminas foram examinadas em microscópio óptico nos aumentos de 10x, 20x, 40x e 100x, a fresco, para a pesquisa de oocistos na hemocele.

4.4. Estudo de capacidade vetorial

Cada animal utilizado nos estudos de capacidade vetorial foi vermifugado utilizando-se a medicação Drontal Puppy (Bayer®), imunizados com vacina V-8 (BioVet), e mantido com coleira anti-carrapato (Kiltix, Bayer®). Os cães foram mantidos em canil e receberam

ração comercial e água “*ad libidum*” (Figura 4). Antes de realizar as infecções, todos foram monitorados durante 30 dias, para presença da infecção por *H. canis*, através das técnicas de esfregaço sanguíneo de ponta de orelha e PCR, e apresentaram-se negativos.



Figura 4 - Cães em canil do experimento recebendo ração comercial e água “*ad libidum*”.

4.5. Experimento de transmissão com *Amblyomma cajennense*

4.5.1 Infestação de coelhos

Os adultos de *A. cajennense* foram mantidos em um coelho por um período de oito a 12 dias para realização do repasto sanguíneo e reprodução, de acordo com Neitz et al. (1971). As fêmeas ingurgitadas foram acondicionadas em placas de Petri para realizarem a postura

por um período de, aproximadamente, 30 dias (Figura 5), em estufa biológica B.O.D (Figura 6), sob condições controladas (temperatura de $25\text{ }^{\circ}\text{C} \pm 1$, umidade relativa aproximada de $80\% \pm 5$) de acordo com Sanavria & Prata (1996).



Figura 5 - Fêmea de *Amblyomma cajennense* realizando a postura dos ovos em placa de Petri.



Figura 6 - Carrapatos da espécie *Amblyomma cajennense* mantidos em B.O.D sob condições controladas de temperatura e umidade.

Após a oviposição, os ovos foram coletados e acondicionados em seringas plásticas previamente limpas (Figura 7). Depois do período de incubação de aproximadamente 35 dias, os ovos eclodiram e deram origem às larvas que foram utilizadas na infestação de novos coelhos, 10 dias após a eclosão, para realizarem o repasto sanguíneo.



Figura 7 - Ovos de *Amblyomma cajennense* acondicionados em seringa plástica.

Para o estabelecimento da colônia de *A. cajennense* em laboratório, 04 coelhos adultos, de ambos os sexos, foram infestados com as larvas obtidas, a partir de cinco dias de idade, de acordo com Neitz et al. (1971). Cinco dias após cada infestação, foi efetuada a coleta das larvas, que foram acondicionadas em estufa B.O. D, sob as mesmas condições das fêmeas para efetuar a muda para ninfas (Sanavria & Prata, 1996). As ninfas obtidas foram utilizadas para a infestação de cães naturalmente infectados por *H. canis* e, para a manutenção da colônia em coelhos.

4.5.2 Cães do estudo

Para a obtenção de cães naturalmente infectados por *H. canis* foram examinados 66 animais, SRD (sem raça definida), machos e fêmeas. Quarenta e quatro animais foram provenientes de zona urbana, do Centro de Zoonose da cidade de Lençóis Paulista/SP e, 22 animais de área rural do município de Botucatu/SP. Os cães examinados em áreas rurais eram não-confinados e criados em contato contínuo com áreas de floresta (Figura 8). Para

investigar a presença do parasita foram utilizadas amostras de sangue periférico colhido de vasos auriculares, e analisado pela técnica de esfregaço sanguíneo. As lâminas foram fixadas em metanol, coradas com solução de May-Gruenwald-Giemsa 10% e examinadas em microscópio óptico com objetiva de 100x, para verificar a presença de gamontes no interior de neutrófilos e monócitos.



Figura 8 – Área rural do município de Botucatu/SP onde foram pesquisados cães positivos para *Hepatozoon canis*.

4.5.3 Infestação de cães

Cães adultos, machos, naturalmente infectados por *H. canis*, foram infestados com ninfas de *A. cajennense*. As infestações foram realizadas de acordo com Neitz et al. (1971). Após o repasto sanguíneo, foi efetuada a coleta das ninfas ingurgitadas, que foram acondicionadas em estufa B.O. D, como descrito anteriormente, sob condições controladas de temperatura e umidade, para efetuar a muda obtendo-se os adultos.

Um cão adulto, macho, naturalmente infectado por *H. canis*, foi infestado com carrapatos *A. cajennense* adultos, obtidos em fase de ninfa de cães naturalmente positivos. Este animal foi monitorado para presença do parasita durante o período da infestação. Após

repasto sanguíneo, os carrapatos adultos foram recuperados e, utilizados para o estudo de capacidade vetorial e para pesquisa de oocistos de *H. canis*.

4.5.4 Diagnóstico pela técnica de PCR

Após a pesquisa de oocistos alguns carrapatos foram também submetidos ao diagnóstico pela técnica de PCR. Os carrapatos foram macerados individualmente em tubo de 1,5 mL adicionados de 10 µl de tampão lisozima pH 8,5 (TRIS 10 mM; EDTA 1 mM; Triton X-100 5%) e incubados por 15 minutos em temperatura ambiente. Em seguida, foram adicionados 20 µl de solução de proteinase K (20 µg/mL em TRIS-HCl 10 mM, pH 8,0) incubado-se por 4 horas a 56°C em banho-maria. A seguir, foi feita a extração de DNA utilizando o kit GFXTM Genomic Blood DNA Purification (GE Healthcare[®]), de acordo com as recomendações do fabricante. As amostras de DNA foram posteriormente utilizadas para amplificação do DNA pela técnica da PCR.

4.5.5 Capacidade vetorial de *Amblyomma cajennense*

Três cães filhotes, SRD, machos e fêmeas, provenientes do Centro de Zoonose da cidade de Lençóis Paulista/SP. Cada filhote foi alimentado com carrapatos (fêmeas e machos) sendo metade destes oferecido inteiro e a outra metade macerado. Dez dias após esse procedimento os cães foram monitorados semanalmente pela técnica de esfregaço sanguíneo para verificar a presença da infecção por *H. canis*.

4.6. Experimento de transmissão com *Amblyomma ovale*

4.6.1 Infestação de coelhos

Larvas de *A. ovale* foram provenientes de fêmeas ingurgitadas, coletadas de cães infestados do município de Monte Negro estado de Rondônia. Os carrapatos recebidos foram alimentados em dois coelhos, por um período de, aproximadamente, cinco dias para realização do repasto sanguíneo. As larvas ingurgitadas foram acondicionadas em seringas plásticas para realizarem a ecdise por, aproximadamente, 12 dias, em estufa biológica B.O.D, sob condições controladas (temperatura de $25^{\circ}\text{C} \pm 1$, umidade relativa aproximada de $90\% \pm 5$) (Figura 9).



Figura 9 – Câmara de dessecação na qual eram mantidos os carrapatos da espécie *Amblyomma ovale*.

Diferente da metodologia utilizada para alimentação das ninfas de *A. cajennense*, realizada em cães, ninfas da espécie *A. ovale* foram mantidas em coelhos por apresentarem baixa especificidade parasitaria em relação aos cães. Os carrapatos foram alimentados em quatro coelhos por um período de, aproximadamente, seis dias para realização do repasto sanguíneo. Após alimentação as ninfas ingurgitadas foram acondicionadas em seringas

plásticas para realizarem a ecdise por um período de, aproximadamente, 13 dias, em estufa biológica B.O.D, sob condições controladas descritas anteriormente.

4.6.2 Infestação de cães

Primeiramente foi realizada uma infestação com 300 ninfas de *A. ovale* em um cão infectado naturalmente com *H. canis*. Entretanto, esta infestação não foi bem sucedida, pois as ninfas não foram hábeis para completar o ingurgitamento. Sendo assim, o próximo experimento foi conduzido somente com carrapatos adultos.

Dois cães filhotes, machos, SRD, infectados por *H. canis* foram infestados com adultos de *A. ovale* (Figura 10). A infestação foi realizada a partir de carrapatos mantidos em coelhos, de acordo com Neitz et al., (1971). Após a alimentação os carrapatos foram recuperados, e utilizados para o estudo de capacidade vetorial e pesquisa de oocistos de *H. canis*.



Figura 10 - Carrapatos da espécie *Amblyomma ovale* fixados na região lombar de um cão infectado por *Hepatozoon canis*, e após coleta em Placa de Petri.

4.6.3 Capacidade vetorial do *Amblyomma ovale*

Três cães filhotes, SRD, com dois meses de idade, machos e fêmeas provenientes de uma mesma ninhada, da cidade de Marília/SP, foram utilizados para verificar a capacidade vetorial do *A. ovale*. Os filhotes não apresentavam qualquer infestação por carrapatos e também viviam em ambiente livre desses ectoparasitas. Cada filhote foi alimentado com carrapatos adultos (fêmeas e machos), oferecidos inteiros e macerados (Figura 11). Dez dias após esse procedimento os cães foram monitorados semanalmente pela técnica de esfregaço sanguíneo de ponta de orelha para verificar a presença da infecção por *H. canis*.

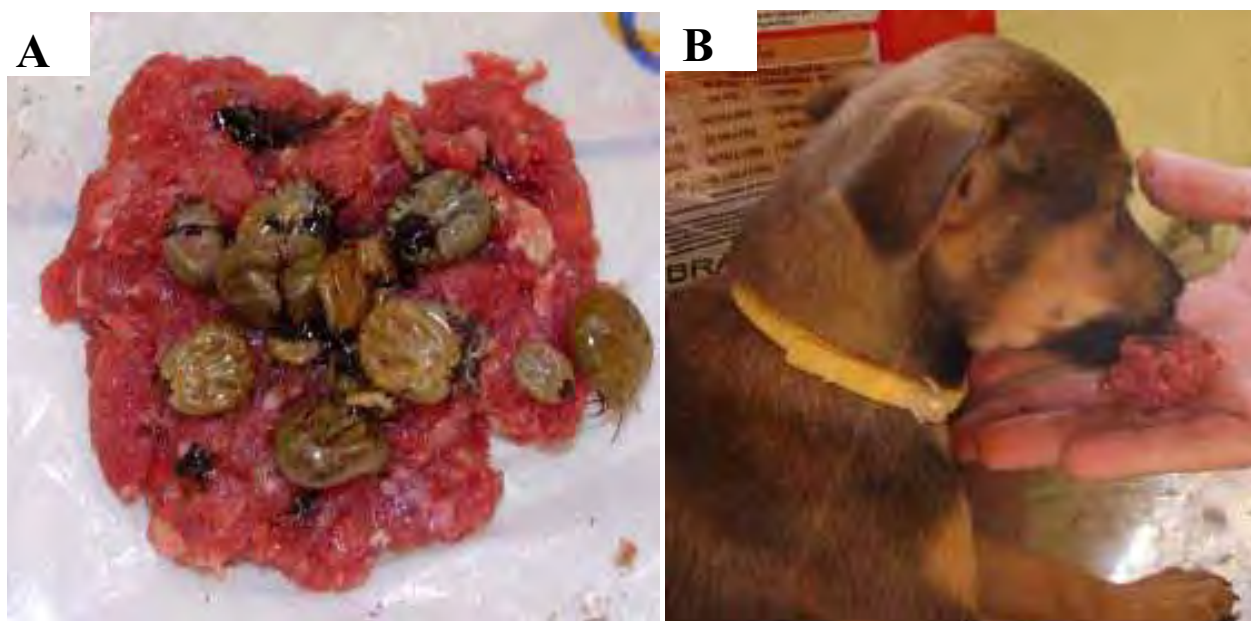

Figura 11 – (A) Carne moída contendo carrapatos inteiros e macerados para alimentação de um cão. (B) Cão filhote sendo alimentado com carne moída contendo carrapatos.

4.6.4 Análise morfológica e morfométrica de oocistos

Os estágios evolutivos de *H. canis* foram analisados utilizando-se um microscópio trinocular Leica com câmera digital e software específico.

4.7. Experimento de transmissão com *Amblyomma aureolatum*

4.7.1 Infestação de coelhos

Ninfas de *A. aureolatum* foram utilizadas na infestação de um coelho de acordo com Neitz et al., (1971), por um período aproximado de seis dias para realização do repasto sanguíneo. Após esta fase, as ninfas ingurgitadas foram acondicionadas em estufa biológica B.O.D, sob condições controladas (temperatura de $25^{\circ}\text{C} \pm 1$, umidade relativa aproximada de $90\% \pm 5$) para realizarem a ecdise. Os adultos obtidos foram utilizados para a infestação de um cão naturalmente infectado com *H. canis*.

4.7.2 Infestação do cão

Um cão macho, SRD e infectado naturalmente por *H. canis* foi infestado com adultos de *A. aureolatum* de acordo com Neitz et al., (1971). O animal foi testado para a presença do *H. canis*, pela técnica de esfregaço sanguíneo de ponta de orelha, antes e durante o período da infestação. Após o desprendimento, os carrapatos adultos alimentados foram recuperados, e utilizados para o estudo de capacidade vetorial e pesquisa de oocistos de *H. canis*.

4.7.3 Estudo de capacidade vetorial do *A. aureolatum*

Três cães filhotes, machos, da raça Beagle, com aproximadamente dois meses de idade e provenientes de uma mesma ninhada, foram utilizados para verificar a capacidade vetorial do *A. aureolatum*. Esses filhotes não apresentavam qualquer infestação por carrapatos e também viviam em ambiente livre desses ectoparasitas. Cada filhote foi alimentado com carrapatos adultos (fêmeas e machos), oferecidos inteiros e macerados (Figura 12). Dez dias após esta etapa, foram monitorados semanalmente pela técnica de esfregaço sanguíneo de ponta de orelha para verificar a presença da infecção por *H. canis*.

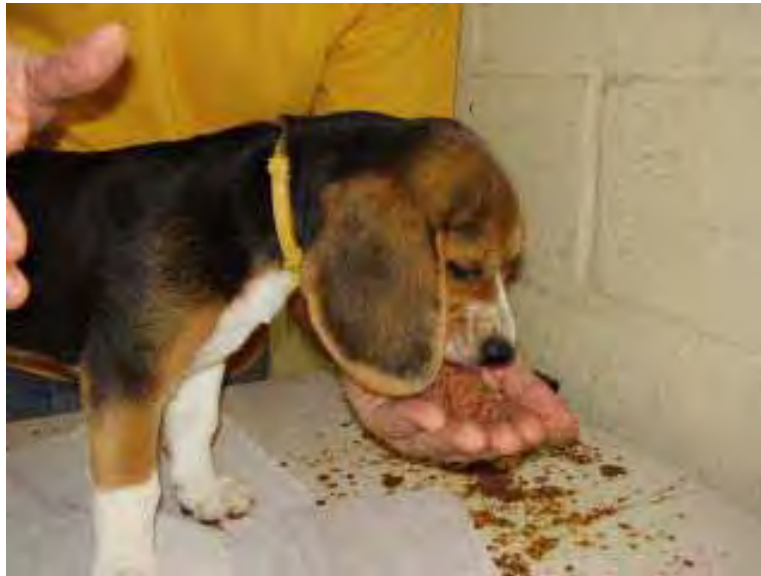

Figura 12: Cão filhote da raça Beagle sendo alimentado com carne moída contendo carrapatos inteiros e macerados da espécie *A. aureulatum*.

4.8 Experimento para comparação da taxa de infecção por *H. canis* entre diferentes espécies de carrapatos

4.8.1 Experimento de comparação entre *A. cajennense* e *R. sanguineus*

Um cão filhote, macho, SRD, com dois meses de idade, naturalmente infectado por *H. canis* e proveniente de área rural do município de Botucatu/SP foi utilizado nas infestações. Para investigar a presença do parasita foi utilizada amostra de sangue periférico colhido de vasos auriculares, e analisada pela técnica de esfregaço sanguíneo. As lâminas foram coradas com solução de May-Gruenwald-Giemsa 10% e examinadas em microscópio óptico com objetiva de 100x, para a presença de gamontes no interior de neutrófilos e monócitos.

O cão foi infestado simultaneamente de acordo com a técnica de Neits et al., (1971) com ninfas de *A. cajennense* na região auricular e ninfas de *R. sanguineus* na região dorsal, por um período aproximado de seis dias (Figura 13).



Figura 13: Cão filhote SRD infestado simultaneamente com ninfas de *A. cajennense* e *R. sanguineus*.

Cada capuz foi aberto diariamente para o acompanhamento dos processos de fixação, ingurgitamento e desprendimento dos ectoparasitas, até a queda do último espécime. Após o repasto sanguíneo, as ninfas ingurgitadas foram acondicionadas em seringas até a realização da muda para a fase adulta, sendo mantidas em estufa B.O.B, sob condições controladas (temperatura $25^{\circ}\text{C} \pm 1$, umidade relativa aproximada de $80\% \pm 5$) para *A. cajennense* e (temperatura $25^{\circ}\text{C} \pm 1$, umidade reativa aproximadamente de $90\% \pm 5$) para *R. sanguineus*.

4.8.2 Experimento de comparação entre *A. ovale* e *R. sanguineus*

Um cão filhote, macho, SRD, com dois meses de idade, naturalmente infectado por *H. canis* e proveniente de área rural do município de Botucatu/SP foi utilizado nas infestações. Para investigar a presença do parasita foi utilizada amostra de sangue periférico colhida de vasos auriculares, e analisada pela técnica de esfregaço sanguíneo. As lâminas foram coradas com solução de May-Gruenwald-Giemsa 10% e examinadas em microscópio óptico com objetiva de 100x, para a presença de gamontes no interior de neutrófilos e monócitos.

O cão foi infestado simultaneamente de acordo com a técnica de Neits et al., (1971) com ninfas de *R. sanguineus* na região auricular e adultos de *A. ovale* na região dorsal, por um período aproximado de seis dias para as ninfas e 10 dias para os adultos.

Cada capuz foi aberto diariamente para o acompanhamento dos processos de fixação, ingurgitamento e desprendimento dos ectoparasitas, até a queda do último espécime. Após o repasto sanguíneo as ninfas ingurgitadas foram acondicionadas em seringas até a realização da muda para a fase adulta, sendo mantidas em estufa B.O.B, sob condições controladas (temperatura $25^{\circ}\text{C} \pm 1$, umidade relativa aproximada de $90\% \pm 5$). Os adultos foram analisados logo após o desprendimento para a pesquisa de oocistos de *H. canis*.

Resultados

5. RESULTADOS

5.1 Experimento de transmissão com *A. cajennense*

Para se estudar a infecção experimental de *A. cajennense* com *H. canis* foi necessário encontrar cães naturalmente positivos. Para tanto, foram examinados 66 animais de área urbana da cidade de Lençóis Paulista/SP e nenhum se encontrava positivo para a infecção. Todavia, 22 animais de área rural de Botucatu/SP foram examinados e 11 (50%) apresentaram-se positivos para a infecção, com parasitemia menor que 1% (Figura 14). Alguns desses cães foram utilizados para infestação de ninfas e adultos de *A. cajennense* durante a realização dos experimentos descritos a seguir.

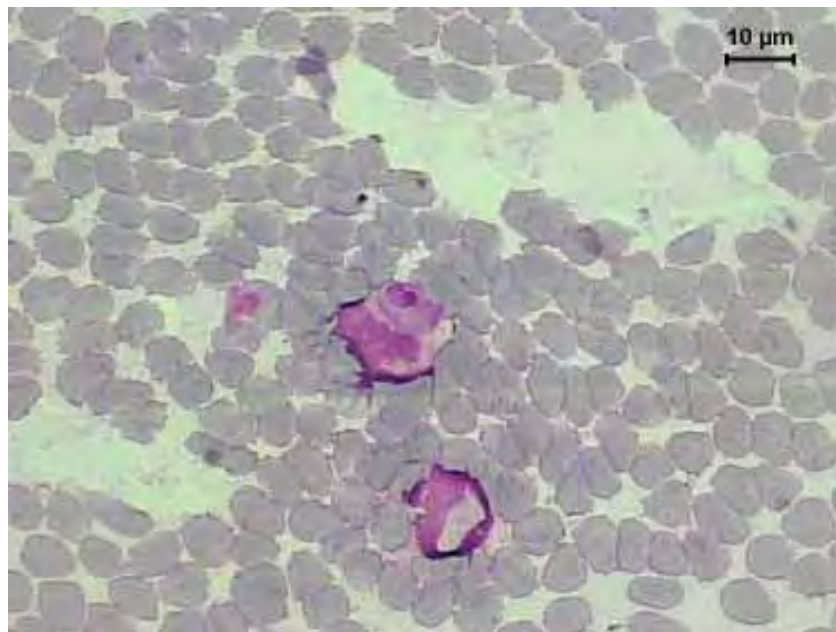


Figura 14 - Esfregaço sanguíneo de um cão de área rural contendo gamonte de *Hepatozoon canis*.

Dois cães positivos para *H. canis* foram infestados com 400 ninfas cada um, por um período aproximado de seis a oito dias, para possibilitar a infecção por gamontes de *H. canis* durante a realização do repasto sanguíneo. As ninfas ingurgitadas foram colocadas em estufa

tipo B.O.D, por um intervalo de 30 a 32 dias para a realização da ecdise, dando origem a 93 carrapatos adultos utilizados na infestação de um outro cão positivo. Após aproximadamente 10 dias foram recuperados 61 carrapatos adultos (24 fêmeas e 37 machos). Do total de carrapatos recuperados 45 foram utilizados para o estudo de capacidade vetorial e 16 para pesquisa de oocistos de *H. canis*.

Para o estudo de capacidade vetorial, três cães filhotes negativos para *H. canis* foram alimentados cada um com 15 carrapatos (seis fêmeas e nove machos), juntamente com carne moída. Dois cães tornaram-se infectados pelo protozoário, um com 13 e outro com 41 dias após a infecção, sendo diagnosticados através das técnicas de esfregaço sanguíneo e PCR. O cão que se apresentou positivo com 13 dias permaneceu infectado por 26 dias, porém contraiu o vírus da parvovirose e faleceu. Os outros dois animais foram monitorados por seis meses, sendo que o cão positivo aos 41 dias continuou infectado apresentando parasitemia menor que 1%. Nenhum dos dois cães infectados apresentou qualquer sintomatologia clínica compatível com hepatozoonose.

Nenhum dos 16 carrapatos examinados foi positivo para pesquisa de oocistos na hemocele, entretanto, seis fêmeas foram submetidas ao diagnóstico pela PCR e cinco apresentaram-se positivas. Estas amostras foram sequenciadas para comparação das sequências de DNA do parasita presente nos carrapatos com o DNA do parasita encontrado no cão. As sequências parciais obtidas dessas amostras demonstraram que em todos os casos a infecção foi causada por *H. canis*.

5.2 Experimento de transmissão com *A. ovale*

Para se estudar a infecção experimental de *A. ovale* com *H. canis*, foram utilizados dois cães positivos. Um cão filhote infectado experimentalmente durante a realização do experimento com *A. cajennense* e, outro cão também filhote com infecção natural detectada

por esfregaço sanguíneo aos 50 dias de vida. Os dois cães positivos para *H. canis* foram infestados com 150 carrapatos adultos, sendo 100 em um cão e 50 no outro, por um período aproximado de 10 dias para a realização do repasto sanguíneo. Após esta etapa, foram recuperados 64 carrapatos adultos (60 fêmeas e 04 machos). Deste total, 45 foram utilizados para o estudo de capacidade vetorial e 19 para pesquisa de oocistos de *H. canis*.

Para se estudar a capacidade vetorial cada um dos três cães filhotes foi alimentado com 15 carrapatos (14 fêmeas e 01 macho), juntamente com carne moída. Um cão foi detectado positivo 32 dias após a infecção, apresentando parasitemia menor que 1%. O cão infectado não apresentou nenhuma sintomatologia clínica compatível com hepatozoonose.

Dos 19 carrapatos examinados para pesquisa de oocistos, duas fêmeas apresentaram formas evolutivas de *H. canis* com um e quatro dias após a coleta nos cães infestados (Figura 15). Uma dessas fêmeas apresentou três oocistos e a outra apenas um e, foram respectivamente denominadas fêmeas A e B. Descrições morfológicas e morfométricas mostraram que os oocistos são esféricos, sendo que os da fêmea A mediram: 210,83 μm x 223,70 μm , 306,55 μm x 339,89 μm , 253,27 μm x 249,90 μm ; e o oocisto da fêmea B mediu: 206,73 μm x 208,35 μm .

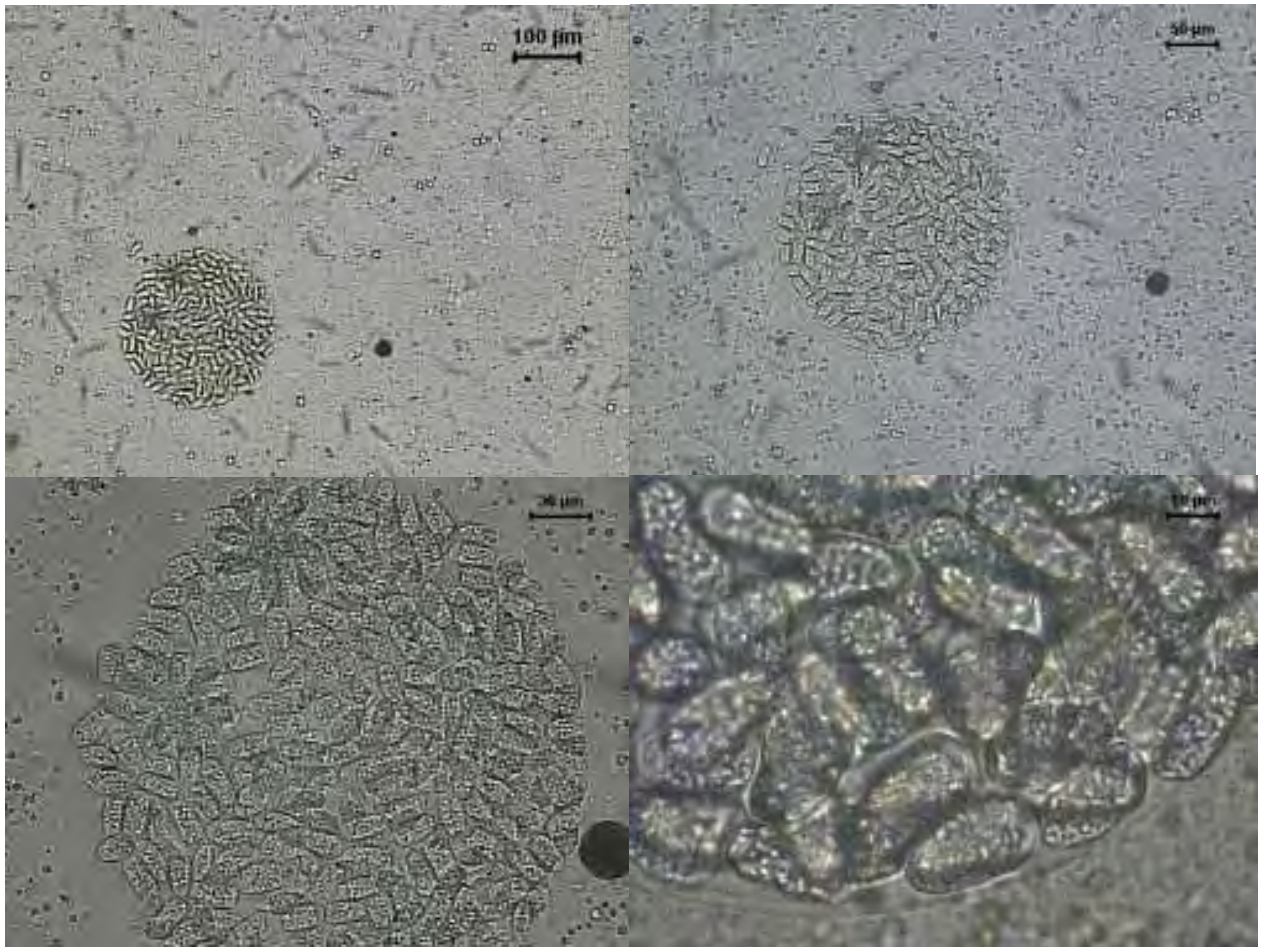


Figura 15 - Oocisto de *Hepatozoon canis* encontrado na hemocele de uma fêmea de *Amblyomma ovale*.

5.3 Experimento de transmissão com *A. aureolatum*

Para se estudar a infecção experimental de *A. aureolatum* com *H. canis* foi utilizado um cão filhote com infecção natural detectada por esfregaço sanguíneo aos 50 dias de vida. Este foi infestado com 95 carrapatos adultos, por um período aproximado de 10 dias. Após esta etapa foram recuperados 32 carrapatos adultos (22 fêmeas e 10 machos). Deste total, 21 foram utilizados para o estudo de capacidade vetorial e 11 para a pesquisa de oocistos de *H. canis*.

Para se verificar a capacidade vetorial cada filhote recebeu sete carrapatos alimentados (cinco fêmeas e dois machos), por via oral, juntamente com carne moída. Após a realização dos exames de esfregaço sanguíneo e PCR nenhum dos cães foi detectado positivo para a infecção por *H. canis*. Dos 11 carrapatos (sete fêmeas e quatro machos) analisados por esfregaço de hemolinfa a fresco, e examinados em microscópio ótico, nenhum apresentou formas evolutivas de *H. canis*.

5.4 Comparação da taxa de infecção entre *A. cajennense* e *R. sanguineus*

Das duzentas ninfas de *R. sanguineus* utilizadas na infestação de uma cão, 122 (61%) foram recuperadas e quinze dias pós ecdise 58 (47,5%) carrapatos adultos foram analisados para pesquisa de oocistos, sendo todos negativos. Das trezentas ninfas de *A. cajennense* utilizadas na infestação do mesmo cão, 26 (8,6%) foram recuperadas e, quinze dias após ecdise 21 (80,1%) carrapatos adultos foram analisados para pesquisa de oocistos, sendo todos negativos.

5.5 Comparação da taxa de infecção entre *A. ovale* e *R. sanguineus*

Das duzentas ninfas de *R. sanguineus* utilizadas na infestação de uma cão 38 (19%) foram recuperadas e, quinze dias pós ecdise 33 (87%) carrapatos adultos foram analisados para pesquisa de oocistos, sendo todos negativos. Dos 37 adultos de *A. ovale* utilizados na infestação do mesmo cão, 31 (84%) foram recuperados e analisados três dias após o desprendimento, sendo 13 (42%) fêmeas positivas para a presença de oocisto. Foram encontrados 54 oocistos maduros e imaturos medindo em média 427,04 µm com desvio padrão de 92,76 (Figuras 16 e 17).



Figura 16 - Oocisto imaturo de *Hepatozoon canis* encontrado na hemocele de uma fêmea de *Amblyomma ovale*. Aumentos de 5x e 40x, respectivamente.

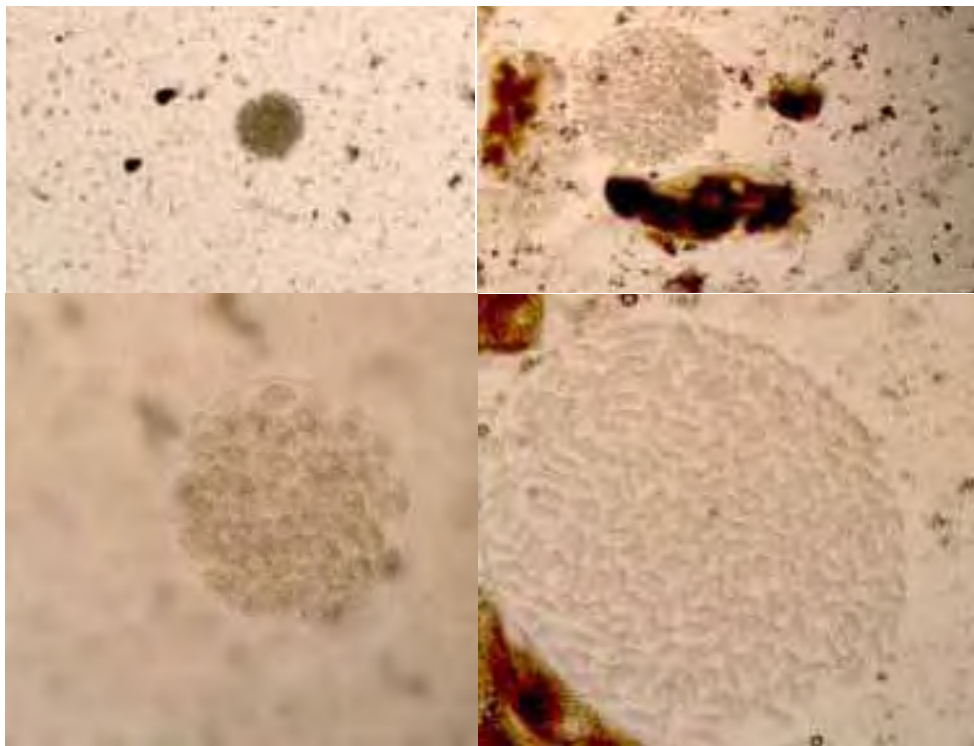


Figura 17 - Oocistos maduros de *Hepatozoon canis* encontrados na hemocele de uma fêmea de *Amblyomma ovale*. Aumentos de 5x, 10x, 20x e 40x, respectivamente.

Discussão

6. DISCUSSÃO

No Brasil, existem poucos estudos epidemiológicos e pouco se conhece sobre este aspecto do *H. canis*. Pesquisas demonstram que a prevalência da infecção causada por esse parasita pode ser bastante elevada, principalmente em cães de área rural (Rubini et al., 2008). No presente estudo, 22 cães de áreas rurais foram examinados para a presença do *H. canis*, utilizando a técnica de esfregaço sanguíneo, e 11 (50%) animais encontraram-se positivos para a infecção, com parasitemia menor que 1%, demonstrando uma alta prevalência nos cães de áreas rurais do município de Botucatu/SP. O'Dwyer et al. (2001) realizaram uma pesquisa em áreas rurais, do Estado do Rio de Janeiro, e examinaram 250 cães pelo método de esfregaço sanguíneo. Assim como em nosso estudo, estes autores demonstraram uma prevalência da infecção que variou de 9,1% a 59,4% entre as diferentes áreas estudadas com baixa parasitemia de gamontes, variando de 0,5% a 3,0%.

Em nosso país, como em outros locais, o carrapato *R. sanguineus* ocorre predominantemente em áreas urbanas, e tem sido relatado como transmissor biológico do *H. canis*, por ser esta a espécie mais associada com cães (Massard, 1979). Entretanto, até o presente momento não há relatos de encontro de carrapatos desta espécie infectados por *H. canis*, em nosso país, mesmo no caso de infecções experimentais (Forlano et al., 2005). Somado a isso verificamos que a espécie *R. sanguineus* tem sido encontrada em cães de áreas rurais com infestações mistas onde espécies do gênero *Amblyomma* são mais freqüentes (Costa et al., 1962; O'Dwyer et al., 2001), e cães tem sido frequentemente encontrados parasitados com *H. canis* nestas áreas (O'Dwyer et al., 2001; Forlano et al., 2005; Rubini et al., 2008; Spolidorio et al., 2009).

A falta de carrapatos de outras espécies que não da espécie *R. sanguineus* nas cidades, mostra que aquelas podem ser incapazes de sobreviver nestas condições ambientais e/ou que os cães não são bons hospedeiros para esses carrapatos. Ao mesmo tempo, a presença de

carrapatos do gênero *Amblyomma*, em áreas rurais, está provavelmente ligada à permissividade do ambiente e ao compartilhamento de habitat com outros animais domésticos e silvestres que agem como hospedeiros primários dessas espécies de carrapatos (Aragão & Fonseca, 1961b; Massard et al., 1981; Barros-Battesti & Baggio, 1992). A presença destes carrapatos em cães de área rural pode ser explicada pelo parasitismo acidental, bem como pela coexistência desses hospedeiros em fazendas de gado. Altos níveis de infestação podem ser esperados em animais com acesso a pastos altamente infestados (Labruna et al., 2002). Rubini et al. (2008) realizaram um estudo epidemiológico em diferentes áreas rurais do Estado de São Paulo e encontraram cães infestados por *R. sanguineus* e *A. cajennense* em iguais proporções.

Em nosso estudo, após a realização da primeira infecção experimental com carrapatos da espécie *A. cajennense*, foram observados resultados positivos de infecção nos cães filhotes alimentados com carrapatos adultos. Dois animais tornaram-se infectados, entretanto, apresentaram baixos níveis de parasitemia (< 1%) sem qualquer sintomatologia clínica de hepatozoonose. Este dado pode ser relacionado ao fato de que as infecções por *H. canis* em cães no Brasil apresentam pouca patogenicidade (O'Dwyer et al., 2001; Rubini et al., 2005). Apesar disso acreditamos que haja necessidade de novos experimentos, pois não encontramos formas evolutivas deste parasita no interior dos carrapatos analisados tanto nesse estudo quanto no experimento de comparação de infecção o que nos leva a acreditar que os cães livres da doença utilizados no experimento, apesar da negatividade na PCR, poderiam estar previamente infectado com esse hemoparasita.

Baneth et al. (2007) realizaram um experimento com carrapatos da espécie *R. sanguineus* e, ao contrário dos nossos resultados, observaram cães jovens com sinais clínicos da doença. Os autores associaram estes sintomas à natureza experimental da infecção e ao fato de que os animais receberam altas doses de inóculo, pois em condições naturais, os cães são

provavelmente expostos a pequenos números de esporozoítos infectivos. Os autores relataram ainda que o aparecimento de gamontes no interior de leucócitos de cães infectados tem sido visto como um processo rápido, com aparecimento de gamontes no interior de neutrófilos aproximadamente 26 dias pós inoculação, entretanto um dos cães do nosso experimento que tornou-se infectado após a inoculação com *A. cajennense*, apresentou gamontes 13 dias após a inoculação oral, fato este, mais uma vez levantou a hipótese de que o animal poderia estar infectado previamente.

O'Dwyer et al. (2001) já haviam relatado uma alta prevalência de cães infestados com carrapatos da espécie *A. cajennense* (31,6%) e infectados por *H. canis*, demonstrando uma correlação positiva entre a infecção e a infestação. Contudo, os dados do nosso estudo não foram suficientes para confirmar uma possível capacidade vetorial do *A. cajennense* na transmissão de *H. canis* em áreas rurais do Brasil. Furlano et al. (2005) realizaram pesquisa com transmissão experimental em cães domésticos no Brasil e também não encontraram qualquer positividade nos animais que receberam macerados de carrapatos dessa espécie.

Na segunda etapa do estudo, após a realização de infecções experimentais com carrapatos *A. ovale*, foram encontrados oocistos maduros na hemocele de duas fêmeas adultas, com um e quatro dias após o desprendimento do hospedeiro. Embora apenas 10,5% dos carrapatos se tornaram infectados, esta taxa foi similar ao encontrado por Forlano et al., (2005), que dissecaram 16 carrapatos *A. ovale* e encontraram formas maduras em apenas um (6.5%) exemplar infectado por oocistos de *H. canis* em um carrapato macho, adulto coletado de um cão infectado.

Os oocistos apresentaram um tamanho médio de 244,34 µm x 255,46 µm. Em Israel, Baneth et al. (2007) encontraram resultados semelhantes com relação ao tamanho dos oocistos em carrapatos adultos não alimentados de *R. sanguineus* com 13 dias após ecdise e medindo 252,6 µm x 247,3 µm. Os autores também detectaram oocistos imaturos em ninfas de *R.*

sanguineus oito dias após o período inicial de fixação dos carrapatos e, oocistos maduros apenas com 35 dias pós ecdise de ninfa para a fase adulta. O que chama atenção para o nosso estudo é que a fase de esporogonia foi muito rápida nos carrapatos adultos da espécie *A. ovale*, quando comparado com carrapatos da espécie *R. sanguineus*, considerados os principais vetores biológicos responsáveis pela transmissão do *H. canis* no Velho Mundo. Este fato poderia ser explicado como uma adaptação comportamental do vetor *A. ovale* a fim de permitir o completo ciclo de vida do *H. canis* em áreas rurais do Brasil. Na espécie *R. sanguineus* o carrapato se infecta em fase de ninfa e a transmissão ocorre no estágio adulto, e na espécie *A. ovale* a infecção e a transmissão parecem ocorrer apenas na fase adulta.

Quanto às características ecológicas, os carrapatos *R. sanguineus* e *A. ovale* diferem grandemente pelo fato de que todos os estágios parasitários da primeira espécie citada se alimentam principalmente em cachorros, especialmente em áreas urbanas, considerando que só a fase adulta do *A. ovale* é encontrado em cães de áreas rurais sob condições naturais. Larvas e ninfas de *A. ovale* se alimentam primariamente em pequenos roedores (Labruna et al., 2005). Estes dados indicam que se hospedeiros não-caninos (ex. pequenos roedores) não são eficientes fontes de infecção do *H. canis* para estágios imaturos do *A. ovale*, cães farão este papel para carrapatos exclusivamente em estágio adulto (Rubini et al., 2009). Ou então, *H. canis* pode estar presente em outros pequenos mamíferos, além de canídeos.

Neste trabalho fomos capazes de induzir a infecção por *H. canis* em um cão alimentado com carrapatos adultos de *A. ovale* previamente alimentado em um cão infectado pelo protozoário. Dos três cães que ingeriram carrapatos infectados, apenas um (33%) adquiriu a infecção. Forlano et al. (2005) encontraram um oocisto maduro em um carrapato adulto, macho de *A. ovale* coletado de um cão positivo para *H. canis* e, também, conseguiram transmitir o protozoário para um cão livre da infecção. Porém, como a infestação do carrapato

no hospedeiro não foi realizada em laboratório não é possível afirmar em qual fase do ciclo o carrapato se contaminou com o parasita.

Novamente, na infecção proveniente de carrapatos *A. ovale* foram observados poucos oocistos (1 a 3) na hemocele de carrapatos fêmeas adultas e, os cães jovens provenientes do experimento de capacidade vetorial não apresentaram qualquer sintomatologia clínica da doença. Estes dados podem ser atribuídos a baixa taxa de infecção dos carrapatos da espécie *A. ovale* por oocistos de *H. canis* identificados na hemocele. Baneth et al. (2007) observaram como citado anteriormente, cães jovens com sintomatologia compatível com hepatozoonose e altas taxas de infecção por oocistos (1 a 89) na hemocele de carrapatos *R. sanguineus*.

No estudo de comparação da taxa de infecção entre carrapatos da espécie *R. sanguineus* e *A. ovale* tornamos a encontrar oocistos maduros em fêmeas ingurgitadas de *A. ovale*. A taxa de infecção dos carrapatos foi muito maior que no experimento anterior quando apenas 10,5% foram infectados contra 42% desta nova infecção. Mais uma vez esses dados sugerem que essa espécie de *Amblyomma* pode ser a responsável pela manutenção da infecção por *H. canis* em área rural. Entretanto, o que nos chamou bastante a atenção foi o fato de não encontrarmos nenhum oocisto em todos *R. sanguineus* adultos (91) dissecados. Esse resultado foi similar ao encontrado por Forlano et al., (2005) onde os autores dissecaram 117 carrapatos da espécie *R. sanguineus* e também não encontraram nenhum oocisto, e além disso não obtiveram sucesso no estudo de transmissão experimental com essa espécie. Em um outro estudo de infecção experimental realizado por O'Dwyer em 1996, também não foi encontrado nenhum oocisto nos carrapatos *R. sanguineus* coletados de cães infectado por *H. canis*.(Dados não publicados).

Ao contrário do baixo índice de parasitemia observado no cão do nosso estudo, Baneth et al. (2007) utilizaram um cão com alta parasitemia (48%) na alimentação de carrapatos da espécie *R. sanguineus*, e obtiveram sucesso na infecção. Da mesma forma, os cães jovens que

foram oralmente inoculados com esses carrapatos apresentaram gamontes circulantes, e sintomatologia compatível com hepatozoonose poucos dias após a inoculação. Talvez o fato de que os níveis de parasitemia nos cães positivos para *H. canis* no Brasil sejam na maioria das vezes baixos (O'Dwyer et al., 2001; Rubini et al., 2008), possa implicar no insucesso das infecções pelo *R. sanguineus* nos estudos realizados em nosso país. Contudo, níveis baixos de parasitemia foram suficiente para infectar *A. ovale*, o que nos faz levantar a hipótese de que *R. sanguineus* não tenha capacidade vetorial para *H. canis* de áreas rurais do Brasil. Estudos com um número maior de carrapatos devem se conduzidos para comprovarmos esta hipótese.

Após a realização da terceira infecção experimental, observamos que carrapatos da espécie *A. aureolatum* não foram capazes de adquirir e transmitir o *H. canis* após se alimentarem em um cão naturalmente infectado. Este fato pode ter ocorrido devido à possibilidade de carrapatos desta espécie não apresentarem capacidade vetorial para este protozoário. Forlano et al., (2005) estudaram carrapatos *A. aureolatum*, mas não obtiveram sucesso na transmissão do *H. canis*, como também não observaram oocistos de *Hepatozoon* sp. nos esfregaços realizados dos carrapatos coletados em campo. Apesar dos resultados similares aos obtidos por outros pesquisadores como Forlano et al. (2005), não podemos descartar outras hipóteses que podem ter levado aos resultados negativos do nosso experimento com *A. aureolatum* como: 1) o baixo número de carrapatos (33,6%) que foi recuperado e analisado após a infestação do cão infectado; 2) a baixa parasitemia (<1%) apresentada pelo cão positivo para *H. canis* utilizado para a infestação dos carrapatos adultos.

Outros mecanismos de transmissão devem ser considerados em relação ao ciclo do *H. canis* em cães de áreas rurais como, por exemplo, o envolvimento da predação de hospedeiros paratênicos na transmissão do protozoário. Para o protozoário *H. americanum*, pesquisadores observaram, em outro estudo de transmissão, que roedores se infectaram com oocistos e desenvolveram cistozoítos em diferentes tecidos (Johnson et al., 2008 a), e por

outro lado, estes cistozoítos foram infectantes para cães que se alimentaram dos tecidos de roedores infectados (Johnson et al., 2008 a). Além disso, a possível infecção de roedores com *H. canis* e sua participação no ciclo biológico devem ser investigados.

Estudos realizados nos Estados Unidos com o objetivo de também identificar os possíveis transmissores da hepatozoonose americana (Mathew et al. 1998; Ewing et al. 2002) comprovaram que somente o *A. maculatum* apresenta capacidade vetorial efetiva para o *H. americanum*, confirmando que nenhuma das outras espécies de carrapato estudadas foi capaz de se infectar e transmitir o parasita.

Os resultados obtidos em nosso estudo demonstraram que carrapatos da espécie *A. ovale* podem ser capazes de se infectar e transmitir o *H. canis* para cães no Brasil. Novos estudos precisam ser conduzidos para que possamos complementar os resultados já obtidos e descrever com mais clareza dados sobre a competência vetorial de diferentes espécies de carrapato em relação ao *H. canis*. Em relação às outras espécies de carrapatos analisadas, pesquisas com um maior número de exemplares necessitam ser conduzidas para que seja possível analisar melhor questões sobre a competência vetorial destas espécies, inclusive de *R. sanguineus*.

Conclusão

7. CONCLUSÃO

Sob condições desse estudo, podemos concluir que:

- Carrapatos *A. ovale* são capazes de se infectar e transmitir o protozoário *H. canis* para cães livres da infecção.
- Carrapatos *A. aureolatum* não se mostraram capaz de se infectar e transmitir o *H. canis* para cães livres da infecção.
- Oocistos de *H. canis* foram capazes de completar seu ciclo em apenas uma fase de desenvolvimento do carrapato da espécie *A. ovale*.
- Não foi possível comprovar a capacidade de *R. sanguineus* se infectar com *H. canis* de cães de áreas rurais naturalmente infectados.

Referências Bibliográficas

8. REFERÊNCIAS BIBLIOGRÁFICAS

1. ARAGÃO, H.B & FONSECA, F. Notas de Ixodologia. VIII. Lista e chave para os representantes da fauna ixodológica brasileira. **Mem. Inst. Oswaldo Cruz**, v.59, p.115-129, 1961a.
2. ARAGÃO, H.& FONSECA, F. Notas de Ixodologia. IX. O complexo *Ovale* do gênero *Amblyomma*. **Mem. Inst. Oswaldo Cruz**, v.59, p.131-148, 1961b.
3. BANETH, G. & WEIGLER, B. Retrospective case-control study of hepatozoonosis in dogs in Israel. **J. Vet. Intern. Med.**, v.11, p.365-370, 1997.
4. BANETH, G.; AROCH, I.; PRESENTEY, B. *Hepatozoon canis* infection in a litter of Dalmatian dogs. **Vet. Parasitol.**, v.70, p.201-206, 1997.
5. BANETH, G.; et al. Genetic and antigenic evidence supports the separation of *Hepatozoon canis* and *Hepatozoon americanum* at the species level. **J. Clin. Microbiol.**, v.38, p.1298-1301, 2000.
6. BANETH, G.; HARMELIN, A.; PRESENTEZ, B.Z. *Hepatozoon canis* in two dogs. **J. Am. Vet. Med. Associ.**, v.206, p.1891-1894, 1995.
7. BANETH, G.; SAMISH, M., SHKAP, V. Life cycle of *Hepatozoon canis* (Apicomplexa: Adeleorina: Hepatozoidae) in the tick *Rhipicephalus sanguineus* and domestic dog (*Canis familiaris*). **J Parasitol**, v.93, p. 283-99, 2007.
8. BARROS-BATTESTI, D.M.; BAGGIO, D. Ectoparasites Ixodida Leach 1817 in the state of Paraná, Brazil. **Mem. Inst. Oswaldo Cruz**, v.87, n.2, p. 291-296, 1992.
9. BENTLEY, C.A. Preliminary note upon a leucocytozoon of the dog. **Br. Med. J.**, v.1, p.1018, 1905.
10. CHRISTOPHERS, S.R. The development of *Leucocytozoon canis* in the tick with a reference to the development of *Piroplasma*. **Parasitol.**, v.5, p.37-48, 1912.

11. CHRISTOPHERS, S.R. The sexual life of *Leucocytozoon canis* in the tick. **Scient. Mem. Off. Med. Sanit. Depart. Gov. India**, v.28, p.1-14, 1907.
12. COSTA, H.M.A.; BATISTA, J.R.; FREITAS, M.G. Endo e ectoparasites de *Canis familiaris* em Belo Horizonte. **Arq. Esc. Vet.**, v.14, p.103-12, 1962.
13. CRAIG, T.M. Hepatozoonosis. In: GREENE, R.T. (Ed.), **Enfermedades infecciosas perros y gatos**. México: Interamericana, p.816-823, 1993.
14. CRAIG, T.M.; et al. *Hepatozoon canis* infection in dogs: clinical, radiographic and hematologic findings. **J. Am. Vet. Med. Assoc.**, v.173, p.967-972, 1978.
15. DIAS, E.; MARTINS, A.V. Spotted fever in Brazil. **Am. J. Trop. Med.**, v.19, p.103-108, 1939.
16. ELIAS, E. & HOMANS, P.A. *Hepatozoon canis* infection in dogs: clinical and haematological findings treatment. **J. Small Animal Practice**, v.29, p.55-62, 1988.
17. EVANS, D.E.; MARTINS, J.R.; GUGLIELMONE, A.A. A review of the ticks (Acari, Ixodida) of Brazil, their hosts and geographic distribution-1. The State of Rio Grande do Sul, Southern Brazil. **Mem. Inst. Oswaldo Cruz**, v.95, p. 453-470, 2000.
18. EWING, S.A.; MATHEW, J.S.; PANCIERA, R.J. Transmission of *Hepatozoon americanum* (Apicomplexa: Adeleorina) by Ixodids (Acari: Ixodidae). **J. Med. Entomol**, v.39, p.631-634, 2002.
19. EWING, S.A.; et al. American canine hepatozoonosis: an emerging disease in the New World. **Ann. N. Y. Acad. Sci.**, v.916, p.81-92, 2000.
20. EZEOKOLI, C.D.; et al. Clinical and epidemiological studies on canine hepatozoonosis in Zaira, Nigeria. **J. Small Anim. Pract.**, v.24, p.445-460, 1983.
21. FONSECA, F. Validade da espécie e ciclo evolutivo de *Amblyomma striatum* KOCH, 1844 (Acarina, Ixodidade). **Mem. Inst. Butantan**, v.9, p.43-58, 1935.

22. FORLANO, M.; et al. Diagnosis of *Hepatozoon* spp. In *Amblyomma ovale* and its experimental transmission in domestic dogs in Brazil. **Vet. Parasitol.**, v.25, p.1-7, 2005.
23. GONDIM, L.F.P.; et al. Canine hepatozoonosis in Brazil: description of eight naturally occurring cases. **Vet. Parasitol.**, v.74, p.319-323, 1998.
24. GOSSETT, K. A.; GAUNT, S.D.; AJA, D.S. Hepatozoonosis and ehrlichiosis in a dog. **J. Am. Anim. Hosp. Assoc.**, v.21, p.265-267, 1985.
25. GUIMARÃES, J.H.; TUCCI, E.C.; BARROS-BATESTI, D. Ectoparasitas de importância veterinária. São Paulo, Plêiade, 2001.
26. HARMELIN, A.; et al. Concurrent *Hepatozoon canis* and *Toxoplasma gondii* infections in a dog. **Vet. Parasitol.**, v.43, p.131-136, 1992.
27. HERVAS, J.; CARRASCO, L.; GOMEZ-VILLAMANDOS, J.C. Acute fatal hepatozoonosis in a puppy: histopathological and ultrastructural study. **Vet. Rec.**, v.137, p.518-519, 1995.
28. IBRAHIM, N.D.G.; RAHAMATHULLA, P.M.; NJOKU, C.O. Neutrophil myeloperoxidase deficiency associated with canine hepatozoonosis. **Intern. J. Parasitol.**, v.19, p.915-918, 1989.
29. JAMES, S.P. On a parasite found in the white corpuscles of the blood of dogs. **Scient. Mem. Off. Med. Sanit. Depart. Gov. India**, v.14, p.1-13, 1905.
30. JOHNSON, E.M.; et al. Experimental transmission of *Hepatozoon americanum* to rodents. **Vet. Parasitol.**, v.151, p.164-169, 2008 a.
31. KEIRANS, J.E. Systematics of the Ixodidae (Argasidae, Ixodidae, Nuttalliellidae): An overview and some problems. In: FIVAZ, B.; PETNEY, T.; HORAK, L. (Eds.). **Tick vector biology. Medical and Veterinary Aspects.** Berlin, 1992, p.1-21.

32. KOHLS, G.M. Concerning the identity of *Amblyoma maculatum*, *A. Tigrinum*, *A. triste* and *A. ovatum* of Koch, 1844. **Proc. Ent. Soc. Wash.**, v.58, p.143-147, 1956.
33. LABRUNA, M. B. & CAMPOS PEREIRA, M. Carrapato em cães no Brasil. **Clin. Vet.**, v.30, p.24-32, 2001.
34. LABRUNA, M. B.; et al. Ticks (Acari: Ixodidae) associated with rural dogs in Uruará eastern Amazon, Brazil. **J. Med. Entomol.**, v.37, p.774-779, 2000.
35. LABRUNA, M. B.; SOUZA, S.L.P.; GUIMARÃES J.R. Prevalência de carrapatos em cães de áreas rurais da região norte do Estado do Paraná. **Arch. Brás. Med. Vet. Zootec.**, v.53, p.553-556, 2001.
36. LABRUNA, M.B.; et al. Seasonal dynamics of ticks (Acari: Ixodidae) on horses in the state of São Paulo, Brazil. **Vet. Parasitol.**, v.105, p.65-77, 2002.
37. LABRUNA, M.B.; et al. Ticks (Acari: Ixodidae) from the State of Rondônia, western Amazon, Brazil. **Syst. Appl. Acarol.**, v. 10, 17–32. 2005.
38. LEMOS, E.R.; et al. Primary isolation of spotted fever in the group Rickettsiae from *Amblyomma cooperi* collected from *Hydrochaeris hydrochaeris* in Brazil. **Mem. Inst. Oswaldo Cruz**, v.91, p.273-275, 1996.
39. LIMA, V.L.C.; et al. Febre maculosa no município de Pereira – Estado de São Paulo – Brasil. Relação entre ocorrência de casos e parasitismo humano por ixodídeos. **Rev. Soc. Bras. Med. Trop.**, v.28, p.135-137, 1995.
40. MASSARD C.A.; MASSARD C.L.; REZENDE, H.E.B. Carrapatos de cães de áreas urbanas e rurais de alguns estados brasileiros. In: CONGRESSO BRASILEIRO DE PARASITOLOGIA, 6., 1981, Belo Horizonte. 1981, p.201.
41. MASSARD, C.A. *Hepatozoon canis* (JAMES, 1905) (Adeleida: Hepatozoidae) cães do Brasil, com uma revisão do gênero em membros da ordem carnívora. 1979.

- 121f. Dissertação (Mestrado) – Faculdade de Medicina Veterinária, Universidade Federal Rural, Rio de Janeiro.
42. MATHEW, J.S.; et al. Experimental transmission of *Hepatozoon americanum* to dogs by the Gulf Coast tick, *Amblyomma maculatum* Koch. **Vet. Parasitol.**, v.80, p.1-14, 1998.
43. MCCULLY, R.M.; et al. Observations on naturally acquired hepatozoonosis of wild carnivores and dogs in the Republic of South Africa. **Onderstepoort J. Vet. Res.**, v.42, p.117-134, 1975.
44. MUNDIM, A.V.; et al. *Hepatozoon canis* (James, 1905) em cães de Uberlândia, Minas Gerais. Relato de dois casos. **Braz. J. Vet. Res. Anim. Sci.**, v.29, p.259-261, 1992.
45. MUNDIM, A.V.; et al. *Hepatozoon canis*: estudo retrospectivo de 22 casos de infecção natural em cães de Uberlândia, MG. **Rev. Cent. Cienc. Biomed. Univ. Fed. Uberlândia**, v.10, p.89-95, 1994.
46. MURATA, T.; et al. First case of *Hepatozoon canis* infection of a dog in Japan. **J. Vet. Med. Sci.**, v.53, p.1097-1099, 1991.
47. NEITZ, W.O.D.; BORIGHTON, F.; WALTERS, M.S. Laboratory investigations of the life cycle of Karoo paralysis tick (*Ixodes rubicundus* Neumman, 1904). **Onderst. J. Vet. Res.**, v.38, p.215-224, 1971.
48. O'DWYER, L.H.; GUIMARÃES, L.; MASSARD, C.L. Ocorrência de infecção múltipla por *Babesia canis*, *Hepatozoon canis* e *Haemobartonella canis* em um cão esplenectomizado. **Rev. Bras. Cien. Vet.**, v.4, p.83-84, 1997.
49. O'DWYER, L.H.; MASSARD, C.L.; SOUZA, J.C.P. *Hepatozoon canis* infection associated with dog ticks of rural areas of Rio de Janeiro State, Brazil. **Vet. Parasitol.**, v.94, p.143-150, 2001.

50. PALUDO, G., et al. *Hepatozoon* spp.: pathological and partial 18S rRNA sequence analysis from three Brazilian dogs. **Paras. Res.**, v.97, p.167-170, 2005
51. RAJAMANICKAM, C.; et al. The incidence of canine hematozoa in Peninsular Malaysia. **Vet. Parasitol.**, v.17, p.151-157, 1985.
52. RIBEIRO, S.S. Ixodidae encontrados no Paraná. **An. Fac. Med. Univ. Fed. Paraná** v.9-10 (1-2), p.7-51, 1966/1967.
53. RIBEIRO, V.L.S.; et al. Espécies de prevalência das infestações por carrapato em cães de rua da cidade de Porto Alegre, RS, Brasil. **Ciência Rural Santa Maria**, v.27, p.285-289, 1997.
54. RUBINI, A.S.; et al. Molecular identification and characterization of canine *Hepatozoon* species from Brazil. **Parasitol. Res.** v.97, p.91-93, 2005.
55. RUBINI, A.S.; et al. Molecular and parasitological survey of *Hepatozoon canis* (Apicomplexa: Hepatozoidae) in dogs from rural area of Sao Paulo State, Brazil. **Parasitol. Res.**, v. 102, p. 895-899, 2008.
56. RUBINI, A.S.; et al. Acquisition and transmission of *Hepatozoon canis* (APICOMPLEXA: HEPATOZOIDAE) by the Tick *Amblyomma ovale* (Acari: Ixodidae). **Vet. Parasitol.**, v. 164, p. 324-327, 2009.
57. SANAVRIA, A.& PRATA, M.C.A. Metodologia para colonização do *Amblyomma cajennense* (Fabricius, 1787) (Acari: Ixodidae) em laboratório. **Rev. Bras. Parasitol. Vet.**, v.5, p.87-90, 1996.
58. SMITH, T.G. The genus *Hepatozoon* (Apicomplexa: Adeleina). **J. Parasitol.**, v.82, p.565-585, 1996.
59. SPOLIDORIO, M.G.; et al. *Hepatozoon canis* infecting dogs in the State of Espírito Santo, Southeastern Brazil. **Vet. Parasitol.**, v.163, p.357-361, 2009.

60. VIANNA, L.F.C.G. & BITTENCOURT, A.J. Prevalência de carrapatos em cães de fazenda em municípios do Estado do Rio de Janeiro. **Ecossistema** v.20, p.202-208, 1995.
61. VICENT-JOHNSON, N.A.; et al. A new *Hepatozoon* species from dogs: description of the causative agent of canine hepatozoonosis in North America. **J. Parasitol.**, v.83, p.1165-1172, 1997.
62. WENYON, C. M. Some remarks on the genus *Leucocytozoon*. **Parasitology**, Cambridge, v.5, p. 63-72, 1910.