

NICOLAS HOMSI

REPARO ÓSSEO EM DEFEITO PERI-
IMPLANTAR COM E SEM ASSOCIAÇÃO
DE ENXERTO ÓSSEO AUTÓGENO
OBTIDO POR PIEZOCIRURGIA. ESTUDO
EXPERIMENTAL EM COELHOS.

ARAÇATUBA - SP

2011

NICOLAS HOMSI

REPARO ÓSSEO EM DEFEITO PERI-
IMPLANTAR COM E SEM ASSOCIAÇÃO
DE ENXERTO ÓSSEO AUTÓGENO
OBTIDO POR PIEZOCIRURGIA. ESTUDO
EXPERIMENTAL EM COELHOS.

Tese apresentada à Faculdade de Odontologia do
Campus de Araçatuba – Universidade Estadual Paulista “Júlio
de Mesquita Filho”- UNESP, para obtenção do Título de
DOUTOR EM ODONTOLOGIA (Área de concentração em
Cirurgia e Traumatologia Buco-Maxilo-Facial).

Orientador: Prof. AdJ Idelmo Rangel Garcia Junior

ARAÇATUBA – SP

2011

DADOS CURRICULARES

NICOLAS HOMSI

NASCIMENTO: 28/06/1967

FILIAÇÃO: Joseph Homsí e Jacqueline Joseph Homsí

1986/1990 Curso de Graduação em Odontologia - Faculdade de Odontologia -
Universidade Gama Filho

2003/2004 Curso de Pós-Graduação em Odontologia, área de concentração
em Cirurgia e Traumatologia Buco-Maxilo-Facial, nível de Mestrado. Faculdade
de Odontologia - Universidade Sagrado Coração – USC

2008/2011 Curso de Pós-Graduação em Odontologia, área de concentração
em Cirurgia e Traumatologia Buco-Maxilo-Facial, nível de Doutorado. Faculdade
de Odontologia de Araçatuba - Universidade Estadual Paulista “Júlio de Mesquita
Filho”.

DEDICATÓRIA

Aos meus pais Jacqueline e Joseph,

pela dedicação e suporte incondicionais em todos os momentos da minha vida, bem como nos meus estudos, desde a infância. Como filho mais velho, espero ter servido de exemplo aos meus irmãos **Nadim e Patricia.**

Aos meus filhos Matheus e Nicolas,

por eles eu vivo, respiro e traço todos os objetivos na minha vida, repito sempre que somente se conhece o verdadeiro significado da palavra amor na vida de um homem depois que ele se torna pai.

À minha esposa Alexandra,

pelo suporte familiar em meus momentos de ausência, pela dedicação e força sempre presentes na minha jornada, dedico este trabalho a ela.

AGRADECIMENTOS ESPECIAIS

Ao prof. Idelmo Rangel Garcia Júnior,

pela oportunidade que me deu de compartilhar seus conhecimentos comigo, pela amizade, pela orientação e compreensão nestes anos de convívio.

Ao prof. Osvaldo Magro Filho

por permitir conviver com ele, tanto no aprendizado teórico como por permitir estar com ele em seus procedimentos cirúrgicos.

À minha equipe de trabalho,

em especial aos Drs. Hernando Valentim, Paulo Pilotto, Fabrizio Albieri e Luiz Magacho, sem a ajuda deles não teria sido possível cumprir esta etapa.

Aos meus amigos Abrahão, Cassiano e Walter,

além de ter sido um prazer enorme trabalharmos juntos, eles amenizaram com seu companheirismo e dedicação as dificuldades de se estar longe de casa, foram minha família nestes tempos de Araçatuba.

Ao meu amigo Jônatas,

sempre disponível, prestativo, companheiro, pela sua grande ajuda na análise histológica deste trabalho.

AGRADECIMENTOS

À Faculdade de Odontologia de Araçatuba/UNESP

que contribuiu sobremaneira para minha formação profissional com seu corpo docente, funcionários, estrutura física, laboratórios, clínicas, salas de aula e centros cirúrgicos experimentais.

Aos professores da Cirurgia

Alessandra e Michel, exemplos de dedicação ao ensino
Agradeço a oportunidade de conviver com estes profissionais.

Aos funcionários e amigos da FOA-UNESP,

Cleide, Dirce, Bernadete, Gilmar, Paulo, Odair e Antonia, que com tanto carinho exercem suas funções e nos dão o suporte necessário.

Aos mestrandos e doutorandos,

Martha, Rodolpho, Marcos, Jessica, Albanir, Thallita, Francisley, Heloisa, Fernando, Pedro, Walter, Pâmela, Ellen e Elisa, formamos um grupo heterogêneo, porém me fizeram sentir como em uma família.

Aos alunos de graduação,

Ana Carulina Rezende, pela presteza e auxílio em todas as fases deste trabalho.

Aos alunos de graduação,

Juliana Zorzi, Carolina Pires, Danilo Masocatto, Carolina Bonato, Igor Beneti, pelo auxílio imprescindível durante a execução da fase experimental.

EPÍGRAFE

“Feliz aquele que transfere o que sabe e aprende o que
ensina.”

Cora Coralina

RESUMO

HOMSI N. Reparo Ósseo em Defeito Peri-implantar com e sem Associação de Enxerto Ósseo Autógeno Obtido por Piezo cirurgia. Estudo Experimental em Coelhos. (tese). Araçatuba: Faculdade de Odontologia da Universidade Estadual Paulista; 2011.

Proposição: A proposta deste estudo foi avaliar por análise histométrica a resposta tecidual óssea de enxerto autógeno coletado por piezocirurgia para o preenchimento de defeitos nas porções cervicais de implantes instalados em tíbias de coelhos. **Métodos:** Foram instalados 26 implantes em 13 tíbias de coelho, após a estabilidade inicial foram realizados defeitos cervicais por trefinagem, em um grupo foi mantido apenas o coágulo como preenchimento e em outro grupo o defeito foi preenchido por osso autógeno coletado por equipamento piezoelétrico, os animais foram sacrificados após 15 e 30 dias, a análise histométrica das interfaces implante-osso foram realizadas pelo software Image Lab. **Resultados:** Foi analisado o percentual de extensão linear de contato entre tecido ósseo e implante, a média percentual obtida de contato entre tecido ósseo neoformado e implante foram estabelecidas como médias da área de osso neoformado entre as espiras e contato osso-implante (BIC). Os resultados obtidos foram: no controle de 15 dias, o percentual entre as espiras foi de 65,2% e entre as espiras e contato osso-implante (BIC) de 88,7%. No controle de 30 dias o contato entre as espiras

foi na ordem de 65,2% e entre as espiras e contato osso-implante (BIC) de 73,2%. No grupo de enxerto de 15 dias, o osso formado entre as espiras foi de 69,3% e entre as espiras e contato osso-implante (BIC) em 81%, no grupo enxerto 30 dias o osso formado entre as espiras foi de 91,47% e entre as espiras e contato osso-implante (BIC) 91,56%. **Conclusão:** o enxerto ósseo autógeno particulado obtido por piezocirurgia apresenta melhor resultado que o coágulo sanguíneo no osso neoformado entre as espiras e no contato osso-implante.

Palavras-chave: Transplante ósseo, Implante dentário, Alvéolo dental.

ABSTRACT

HOMSI N. Peri-implantar Bone Defect Repair with and without Association of Autogenous Bone Graft Obtained by Piezosurgery. Experimental Study in Rabbits. (thesis). Araçatuba: School of Dentistry of São Paulo State University; 2011.

Purpose: The purpose of this study was to evaluate by histometric analysis the outcome of autogenous bone collected through piezo surgery equipment in filling cervical portion defects around implants placed in rabbits tibias. **Materials and**

Methods: Twenty-six implants were installed in 13 rabbits tibias, after initial primary stability, cervical defects were carried out by the use of a trephina, in one group the cloth was maintained as the defect filling and in another group the defect was filled by autogenous bone collected through piezo surgery equipment, the animals were sacrificed after 15 and 30 days, the histometric analysis of the implant-bone interfaces were carried out by the use of Image Lab software.

Results: The lineal stretch percentage of contact between bone and implant was analyzed, the average percentage obtained in the contact between the newly formed bone and the implant was established as the average area of the newly formed bone in the space between the spires and the bone-implant contact (BIC). The results obtained were: in the 15-days control group, the percentage of bone formation between the spires was of 65.2% and between the spires and bone-implant contact (BIC) was of 88.7%. In the 30-days control group the contact between the spires was of 65.2% and between the spires and bone-implant contact (BIC) of 73.2%. In the 15-days control grafted group, the formed bone between the

spires was of 69.3% and between the spires and bone-implant contact (BIC) of 81%, in the 30-days control grafted group, the formed bone between the spires was of 91.47% and between the spires and bone-implant contact (BIC) of 91.56%.

Conclusions: the autogenous bone collected through piezo surgery equipment showed better results than the blood clot regarding the newly formed bone between the spires and bone-implant contact (BIC).

Key-words: Bone transplant, Dental implant, Tooth socket,

LISTA DE FIGURAS

Figura 1 – Antissepsia e tricotomia	57
Figura 2 – Infiltração anestésica vasoconstritora	57
Figura 3 – Descolamento (exposição do leito cirúrgico)	57
Figura 4 – Perfuração inicial com broca lança	57
Figura 5 – Perfurações (defeitos confeccionados)	58
Figura 6 – Implante utilizado	58
Figura 7 – Implantes instalados	58
Figura 8 – Trefinagem peri-implantar cervical	58
Figura 9 – Delimitação da trefinagem	58
Figura 10 – Defeitos peri-implantares	58
Figura 11 – Coleta de osso	59
Figura 12 – Osso coletado enxertado ao redor do defeito	59
Figura 13 – Sutura	59
Figura 14 – Controle de 15 dias, aumento 25x	60
Figura 15 – Controle de 30 dias, aumento 25x	60
Figura 16 – Enxerto 15 dias, aumento 25x	60
Figura 17 – Enxerto 30 dias, aumento 25x	60
Figura 18 – Controle 30 dias, aumento 25x	61
Figura 19 - Enxerto 30 dias, aumento 25x	61
Figura 20 – Enxerto 30 dias, aumento 25x	61

Figura 21 – Controle 30 dias, aumento 25x	61
Figura 22 – Fotomicrografia digitalizada e exibida na área de trabalho do software ImageLab 2000	62
Figura 23 - Delimitação da área utilizando a ferramenta “Selecionar Regiões”	63
Figura 24 - Demarcação da área delimitada por meio da ferramenta “Cálculo de Regiões”	63
Figura 25 - “Planilha de Cálculos” exibindo o valor em pixels, da área total	64

LISTA DE TABELA E GRÁFICOS

Tabela 1 – Medidas em percentual das médias da área de osso neoformado entre as espiras e contato osso-implante (BIC)	65
--	----

LISTA DE ABREVIATURAS

SP	= São Paulo
®	= marca registrada
mg	= miligrama
Kg	= quilograma
ml	= mililitro
%	= porcentagem
cm	= centímetro
r.p.m.	= rotações por minuto
Inc.	= incorporation
EUA	= Estados Unidos da América
kHz	= quilohertz
Ltda	= limitada
hs	= horas
min	= minuto
µm	= micrômetro
USP	= Universidade de São Paulo
BIC	= Bone-to-implant contact

SUMÁRIO

1. INTRODUÇÃO	20
2. PROPOSIÇÃO	25
3. MATERIAL E MÉTODOS	27
4. RESULTADOS	34
5. DISCUSSÃO	37
6. CONCLUSÃO	41
7. REFERÊNCIAS	43
ANEXOS	
ANEXO A – NORMAS DA REVISTA	51
ANEXO B – ILUSTRAÇÕES DO PROCEDIMENTO CIRÚRGICO	57
ANEXO C – ILUSTRAÇÕES DAS LÂMINAS	60
ANEXO D – ILUSTRAÇÕES DA ANÁLISE HISTOMÉTRICA	62
ANEXO E – TABELA DE VALORES DA HISTOMETRIA	65
ANEXO F – CERTIFICADO DO COMITÊ DE ÉTICA	66

INTRODUÇÃO

1. INTRODUÇÃO

O corte ultra-sônico apresenta grande utilização no processamento de alimentos por produzir um corte limpo e preciso, o seu uso em cirurgias ortopédicas deve observar o fato de este instrumento levar a um superaquecimento e requer um resfriamento adicional, o que evita a necrose óssea ¹.

O uso de vibração ultra-sônica para o corte ósseo foi introduzido há aproximadamente duas décadas. A cirurgia piezoelétrica é uma técnica minimamente invasiva que diminui o risco de dano a tecidos moles adjacentes, bem como estruturas como nervos, vasos e mucosas. Reduz também o dano aos osteócitos e permite a manutenção de vitalidade de células ósseas durante as osteotomias ².

Assim, a implantodontia e a engenharia de materiais iniciaram incessantemente pesquisas envolvendo materiais de enxerto para reconstrução óssea. As limitações anatômicas provocadas pela perda precoce dos dentes, bem como a necessidade de regeneração óssea em defeitos ósseos ao redor de implantes em alvéolos frescos fez com que se empregasse a alternativa da piezocirurgia como auxílio nestes casos.

O planejamento cirúrgico da instalação dos implantes dentários, além de depender diretamente do planejamento protético, depende também da conformação geométrica do alvéolo dentário residual.

A reabsorção do rebordo alveolar é constante após a perda dos dentes³⁻⁵, a função do rebordo em dar sustentação aos dentes cessa e com esta sua função perdida, tende a reabsorver.

A tendência de se utilizar implantes de menor diâmetro e comprimento nos casos de insuficiência de osso remanescente eleva os índices de insucesso, o enxerto acaba assumindo um papel importante neste processo⁶.

Uma grande discussão segue em curso nos dias de hoje quanto à simplificação do procedimento de reconstrução óssea, procurando alternativas ao osso autógeno, porém, este continua merecendo maior credibilidade e apresentando maior índice de sucesso.

Alguns autores⁷ citam que as técnicas de aumento dos rebordos ósseos não possuem documentação ou avaliações de longo prazo, tendo a única exceção as técnicas de regeneração óssea guiada.

Em uma revisão na base Cochrane, Esposito e colaboradores⁸ chegaram a conclusão que não há evidências suficientes sobre as vantagens e desvantagens

de implantes imediatos, bem como da necessidade de enxertia nestes casos, outrossim destacam uma melhor estética nas implantações em alvéolos frescos

Eldein e colaboradores ⁹ realizaram um estudo histológico em seis cães sem raça específica onde realizaram a exodontia dos primeiros pré-molares inferiores, no lado controle se realizaram implantes imediatos e no lado oposto os implantes também foram realizados imediatamente, mas posteriormente à colocação de uma formulação de pó com hormônio de crescimento, na análise histológica se observou uma melhor resposta óssea, melhor densidade e melhor orientação das fibras de colágeno no lado tratado com o hormônio.

Outros autores ¹⁰ também utilizaram os alvéolos de quartos pré-molares em cães da raça Beagle para a implantação, em um dos grupos se realizou o controle com implantes dentários instalados circundados apenas pelo coágulo, no outro grupo, o de estudo, o espaço entre o alvéolo e o implante foi preenchido com Bio-Oss Collagen[®]. Após seis meses, foi constatado em estudo histológico que a margem óssea dos alvéolos enxertados com o biomaterial manteve-se mais espessa e em um nível ósseo mais próximo da cervical do implante que no grupo controle.

Um estudo comparativo entre a coleta de osso cortical por broca e osso coletado por equipamento piezoelétrico em humanos foi realizado ¹¹, após uma análise histomorfométrica, atividade de fosfatase alcalina, imunistoquímica para síntese de osteocalcina concluíram que, mesmo na limitação do estudo, não

houveram diferenças significativas no crescimento e diferenciação celular entre os dois métodos de coleta.

Tendo em vista a importância da aplicação clínica dos implantes pós-exodontias e considerando a presença dos espaços ósseos peri-implantares em tais casos, a aplicação do preenchimento dos espaços com osso autógeno coletado por piezocirurgia se torna relevante, justificado a necessidade da realização deste trabalho sem estudo semelhante.

PROPOSIÇÃO

2. PROPOSIÇÃO

A proposta deste estudo foi avaliar por análise histometricamente a resposta tecidual óssea de enxerto autógeno coletado por piezocirurgia para o preenchimento de defeitos ao redor de implantes colocados com defeito ósseo ao redor de suas porções cervicais em tíbias de coelhos.

MATERIAL E MÉTODO

3. MATERIAL E MÉTODO

3.1 Procedimento Cirúrgico

O presente estudo foi submetido e aprovado pelo Comitê de Ética em Experimentação Animal da Faculdade de Odontologia de Araçatuba – UNESP sob o protocolo número 006927-2009.

Foram utilizados 13 coelhos machos brancos (Nova Zelândia), variação albinus, com idade de aproximadamente 5 meses e peso corporal de 3 a 4 Kg. Os animais foram mantidos em gaiolas individuais com dieta padrão, ração sólida (Procoelho, Primor) e água “ad libitum”, em condições climatizadas e água canalizada, no Biotério da Faculdade de Medicina Veterinária de Araçatuba - UNESP.

Os animais foram mantidos em jejum durante oito horas prévias ao procedimento cirúrgico e foram sedados pela combinação de 15mg/kg de Ketamina intramuscular (Vetaset – Fort Dodge Saúde Animal Ltda, Campinas, São Paulo, Brasil) e 5mg/Kg de cloridrato de xilazina (Dopaser – Laboratório Calier do Brasil Ltda – Osasco, São Paulo, Brasil) e receberam cloridrato de mepivacaína (0.3 ml/Kg, Scandicaine 2% com adrenalina 1:100.000, Septodont, França) como anestesia local e para hemostasia do campo operatório. Após a sedação dos animais foi realizada tricotomia na porção medial da tíbia

direita e anti-sepsia da região a ser incisada com Polivinil Pirrolidona Iodo Degermante (PVPI 10%, Riodeine Degermante, Rioquímica, São José do Rio Preto), associado à PVPI tópico.

Com uma lâmina número 15 (Feather Industries Ltda, Tokyo, Japão) foi realizada uma incisão de aproximadamente 5 cm de comprimento na metáfise tibial direita e a seguir, o tecido mole foi divulsionado em espessura total e afastado com o auxílio de descoladores de periósteo, expondo o osso para receber os implantes. Foi utilizado um motor elétrico com velocidade final de 1600 r.p.m. para confecção dos defeitos ósseos e um contra-ângulo redutor de 16:1 (Kavo, Santa Catarina, Brasil). O preparo dos leitos receptores foi iniciado com uma fresa lança para delimitar a localização dos implantes e romper a cortical óssea. Em seguida, foi utilizada a fresa helicoidal de 2,0mm, a piloto de 2,0 mm / 3,0 mm e finalmente a fresa helicoidal de 3,0 mm, sequencialmente, com irrigação por meio de solução de cloreto de sódio a 0,9% (Darrow, Rio de Janeiro, Brasil) durante toda a preparação. Os defeitos confeccionados envolveram somente as duas corticais da tibia. Foram instalados 26 implantes cônicos de titânio comercialmente puro com superfície tratada por subtração ácida (Implalife Biotecnologia, São Paulo, Brasil), com diâmetro de 4,0 mm e altura de 13,0 mm, esterilizados por raios gama e desenvolvidos experimentalmente em titânio grau IV. Cada animal recebeu dois implantes na face lateral da porção medial da tibia direita, respeitando-se uma distância de aproximadamente 5 mm entre os mesmos, constituindo dois grupos experimentais:

GRUPO COÁGULO

Foram instalados treze implantes de titânio comercialmente puro, de superfície tratada na porção medial da tíbia direita após osteotomia de 3,0 mm de diâmetro e 13 mm de profundidade. Os implantes foram instalados no local da osteotomia e após ancoragem primária, realizaram-se osteotomias peri cervicais por broca trefina de 8mm e profundidade de 5mm, gerando um defeito crítico, manteve-se apenas o coágulo sanguíneo no espaço promovido.

GRUPO ENXERTO

Foram instalados treze implantes de titânio comercialmente puro, de superfície tratada na porção medial da tíbia direita após osteotomia de 3,0 mm de diâmetro e 13 mm de profundidade. Os implantes foram instalados no local da osteotomia e após ancoragem primária, realizaram-se osteotomias peri cervicais por broca trefina de 8mm e profundidade de 5mm, o espaço promovido foi preenchido por osso autógeno coletado por equipamento de piezo cirurgia Enac Piezo Ultrasonic (Osada, Inc. California, EUA) com ponta do tipo “colher” Hoe (spade) Tip (ST 72) (Osada, Inc. California, EUA) e frequência de 30kHz. O osso se mostrou com morfologia regular macroscópica. A região de coleta foi área adjacente aos implantes e imediatamente conduzidos ao local receptor, sem necessitar de ambiente de armazenagem intermediária.

Os tecidos foram suturados em planos empregando-se fio absorvível (Poligalactina 910 – Vycril 4.0, (Ethicon, Johnson Prod., São José dos Campos,

Brasil) com pontos contínuos no plano profundo e com fio monofilamentar (Nylon 5.0, Ethicon, Johnson, São José dos Campos, Brasil) com pontos interrompidos no plano mais externo. No pós-operatório os animais receberam administração intramuscular de Pentabiótico (0,1ml/Kg, Fort Dodge Saúde Animal Ltda, Campinas, São Paulo, Brasil) com uma dose no pós-operatório imediato e outra dose após 5 dias e de Dipirona Sódica (1mg/kg/dia, Ariston Indústrias Químicas e Farmacêuticas Ltda, São Paulo, Brasil) totalizando 3 doses.

3.2 Eutanásia e Processamento das Peças

A eutanásia dos animais foi realizada nos períodos de 15 e 30 dias pós-operatórios, com 7 animais no período de 15 dias e 6 animais no período correspondente a 30 dias. A eutanásia foi realizada por meio de sobredose anestésica. As peças obtidas da tíbia direita desses animais foram reduzidas e fixadas em solução de formalina tamponada a 10% (Reagentes Analíticos®, Dinâmica Odonto-Hospitalar Ltda, Catanduva, SP, Brasil) durante 48 horas e banhadas em água corrente por 24 horas. Após a fixação, as peças passaram pela etapa de desidratação em álcool 70% (12hs), 80%, 90%, 100% I e 100% II (2hs) em cada; permaneceram em acetona durante 12hs e em seguida na Acetona + Metacrilato 1:1 por mais 12hs; e por fim mais 12hs em Metacrilato. Depois foram incluídas em metacrilato + catalisador (Vácuo 15 min). As peças colocadas em frascos de vidro com tampa, mantidas à temperatura ambiente por aproximadamente 1 semana, para que a resina polimerizasse. O corte e o

desgaste das peças foram realizados no plano mésio-distal utilizando um sistema de corte Micromet (Micro Met Scientific, Johannesburg, South Africa) e a seguir foi realizado desgaste manual em lixa d'água obtendo espessura de aproximadamente 200 μm . Como corantes foram utilizados o vermelho de alizarina e o azul de Stevenel.

3.3 Análise Histológica

Esta análise foi realizada com auxílio de microscópio óptico (AxioLab – Zeiss, Alemanha) e a região analisada consistia na região cervical e primeiras espiras do implante, regiões que se encontravam em contato com o coágulo ou enxerto ósseo, de acordo com os grupos estudados.

O corte longitudinal foi capturado por meio de uma câmera Axio Cam MRc5 (Carl Zeiss do Brasil LTDA, Rio de Janeiro, Brasil) acoplada a um Estereomicroscópio Stemi 2000 C (Carl Zeiss do Brasil LTDA, Rio de Janeiro, Brasil) com um aumento de 1:25, permitindo uma visão panorâmica do implante e tecidos periimplantares. Essa imagem foi salva como figura no programa Axio Vision 4.5 (Carl Zeiss do Brasil LTDA, Rio de Janeiro, Brasil) e utilizada para a quantificação no programa ImageLab 2000, versão 2.4, (Laboratório de Informática Dedicado à Odontologia-LIDO, USP, São Paulo, Brasil), onde foi calculada a extensão linear de contato entre tecido conjuntivo (corado com azul de Stevenel) e implante e entre tecido ósseo (corado com vermelho de alizarina) e implante, em regiões pré-selecionadas, correspondentes às regiões das roscas

cervicais, e ao módulo de rebordo, para ambos os grupos. Os valores de extensão linear obtidos para tecido conjuntivo e tecido ósseo nos grupos controle e tratado serão convertidos em valores percentuais e comparados.

RESULTADOS

4. RESULTADOS

4.1 Análise pelo Image Lab

4.1.1 Análise qualitativa

Foi analisado o percentual de extensão linear de contato entre tecido ósseo e implante e tecido conjuntivo e implante. A análise qualitativa da interface revelou a presença de áreas de tecido ósseo neoformado (coradas pelo vermelho de alizarina) nas áreas de defeito cervical no implante, em ambos os grupos. Já as áreas remanescentes da interface apresentavam-se em contato com o tecido conjuntivo, corados pelo azul de Stevenel, esta coloração se apresentou prejudicada pelo desprendimento do tecido conjuntivo junto com a soltura do implante durante a fase de desgaste dos blocos.

4.1.2 Análise quantitativa

As médias percentuais de contato entre tecido ósseo neoformado e implante foram estabelecidas como médias da área de osso neoformado entre as espiras e contato osso-implante (BIC)

- a) Grupo controle de 15 dias: obtivemos como médias da área de osso neoformado entre as espiras a ordem de 65,2% e entre as espiras e contato osso-implante (BIC) a ordem de 88,7%.

- b) Grupo controle de 30 dias: obtivemos como médias da área de osso neoformado entre as espiras a ordem de 65,2% e entre as espiras e contato osso-implante (BIC) a ordem de 73,2%.
- c) Grupo enxerto de 15 dias: obtivemos como médias da área de osso neoformado entre as espiras a ordem de 69,3% e entre as espiras e contato osso-implante (BIC) a ordem de 81%.
- d) Grupo enxerto de 30 dias: obtivemos como médias da área de osso neoformado entre as espiras a ordem de 91,47% e entre as espiras e contato osso-implante (BIC) a ordem de 91,56%.

O tecido ósseo neoformado apresentou-se bastante celularizado com a presença de inúmeros osteócitos. Em algumas áreas adjacentes ao implante observou-se o tecido conjuntivo celularizado em contato direto com o osso formado, sugerindo sua maturação em tecido ósseo.

DISCUSSÃO

5. DISCUSSÃO

Alguns trabalhos demonstram as tíbias dos coelhos como modelo ósseo em estudos de osseointegração, Sennerby e colaboradores ¹² utilizaram como área de implantação a articulação do joelho e metáfise tibial, a porção média-proximal tibial ¹³ e a metáfise tibial ^{14,15}. A área para a implantação se definiu como a porção da metáfise tibial neste trabalho.

Com o passar dos anos na implantodontia já foi dada importância na colocação do implante dentário onde houvesse disponibilidade óssea, o presente não se enxerga sem a necessidade da instalação do implante de acordo com o planejamento protético prévio, bem como a importância suprema da finalização estética da reabilitação, neste ponto, muitos autores relatam seus trabalhos sobre a implantação imediata em alvéolos frescos ¹⁶⁻¹⁸.

Tradicionalmente dentes comprometidos eram removidos e aguardava-se seus alvéolos cicatrizar por alguns meses antes da colocação dos implantes dentários ¹⁹. Entretanto, uma reabsorção do tecido ósseo ocorria nos primeiros seis meses e a arquitetura óssea, bem como os contornos de tecidos moles, principalmente na região anterior. Alguns autores ^{20,21} recomendaram a enxertia imediata antes do colapso anatômico, ou então a instalação imediata do implante ^{22,23}, em um artigo de consenso ²⁴ mostrou-se vantagens da implantação imediata, entre elas a redução no tempo de tratamento, redução no número de procedimentos cirúrgicos, disponibilidade óssea para permitir estabilidade primária e a possibilidade de realizar a cirurgia sem retalhos cirúrgicos.

A escolha dos materiais interpostos entre o implante dentário e o osso do leito tem se baseado em uma literatura vasta, o consenso da grande maioria dos estudos foi a de que o osso autógeno seria a melhor opção nestes casos. Autores em estudo clínico confirmam estas teorias ^{25,26}, alguns outros promovem a associação do osso autógeno com biomaterias, como o Bio-oss[®] e a hidroxiapatita: comparam os resultados apenas com a manutenção do coágulo e somente com o osso autógeno ^{27,28}.

Ao largo dos defensores de osso autógeno e de biomateriais, um estudo determina que independente do uso de osso autógeno ou osso bovino deproteinizado nas extrações com instalação imediata de implantes, o resultado mostra alto grau de regeneração e área de contato entre osso e implante nos defeitos ²⁹.

Baseada nos estudos acima descritos, e com a proposta deste trabalho em simular a colocação de implantes em alvéolos frescos com defeito marginal cervical, com os resultados de artigos revisados que levam a conclusão de que o melhor material para interposição seria o osso autógeno, a opção por realizar a coleta do osso autógeno por equipamento de piezocirurgia visava aperfeiçoar este procedimento, apesar de ser um assunto recentemente introduzido nos estudos, este recurso foi primeiramente utilizado para cortes ósseos há mais de duas décadas na região maxilo facial, ultimamente em outras áreas como ortopedia e neurocirurgia ², a frequência ultrassônica modulada permite um corte preciso e seguro de tecido ósseo, os tecidos moles não são lesados pelas microvibrações (60 to 200 mm/sec), levando a um menor sangramento e melhor cicatrização ³⁰, em adição, melhor visualização do campo, menor vibração e ruído, maior conforto

ao paciente ³¹. Como fundamentação teórica para o uso de piezocirurgia alguns autores que citam que este equipamento produz menor aquecimento ósseo durante o procedimento e conseqüentemente menor necrose celular ^{1, 32, 33}. Este procedimento parece ser mais eficiente nas fases iniciais do reparo ósseo, ele induziu precocemente o aumento nas proteínas morfogenéticas, controlou melhor a resposta inflamatória e o remodelamento ósseo ³⁴.

No presente trabalho a coleta de osso particulado foi obtida por equipamento piezoelétrico como no trabalho de Sivoiella e colaboradores ³⁵, que relataram ser este equipamento um recurso válido na coleta de osso particulado e adicionaram um componente microbiológico em tratar estes fragmentos com uma solução antibiótica, o efeito antibacteriano avaliado in vitro carece de estudos in vivo.

Em nosso estudo os melhores resultados obtidos no grupo que se realizou a coleta do osso autógeno por equipamento piezo-elétrico, decorreram da maior preservação do osso autógeno com maior preservação celular e fatores de crescimento.

CONCLUSÃO

6. CONCLUSÃO

Diante dos resultados obtidos e dentro das limitações deste estudo é possível concluir que a utilização de enxerto ósseo autógeno particulado obtido por equipamento de piezocirurgia apresenta um melhor resultado do que apenas a manutenção do coágulo sanguíneo no tocante ao osso neoformado entre as espiras no contato osso-implante.

REFERÊNCIAS

7. REFERÊNCIAS:

1. Cardoni, A, MacBeath A, Lucas M. Methods for reducing cutting temperature in ultrasonic cutting of bone. *Ultrasonics* 2006, 44: 37–42.
2. Labanca, M, Azzola F, Vinci R, Rodella LF. Piezoelectric surgery: Twenty years of use. *Br J Oral Maxillofac Surg* 2008, 46:265-269.
3. Atwood, D. A. Post-extraction changes in the adult mandible as illustrated by microradiographs of midsagittal sections and serial cephalometric roentgenograms. *J Prosthet Dent* 1963; 13: 811.
4. Atwood, D. A. Reduction of residual ridges: a major oral disease entity. *J Prosthet Dent* 1971; 26: 266-79.
5. Talgren, A. The continuing reduction of the residual alveolar ridge in complete denture wearers: a mixed-longitudinal study covering 25 years. *J Prosthet Dent* 1972; 27:120-32.
6. Rissolo, A. R., Bennett, J Bone grafting and its essential role in implant dentistry. *Dent Clin North Am* 1998; 42: 91-116.

7. Aghaloo, T. L., Moy, P. K. Which hard tissue augmentation techniques are the most successful in furnishing bony support for implant placement? *Int. J Oral Maxillofac Implants* 2007; 22(suppl): 49-70.
8. Esposito, M., Grusovin M.G., Polyzos I.P., Felice P., Worthington H.V. Interventions for replacing missing teeth: dental implants in fresh extraction sockets (immediate, mediate-delayed and delayed implants). *Aust Dent J* 2011; 56: 100–102.
9. Eldein, A.M.H., Elghamrawy, S.H., Osman S.M., Elhak A.R. Histological evaluation of the effect of using growth hormone around immediate dental implants in fresh Extraction Sockets: An Experimental Study. *Implant Dent* 2011; 20: 47-55.
10. Araújo, M.G., Linder, E., Lindhe, J Bio-Oss Collagen® in the buccal gap at immediate implants: a 6-month study in the dog. *Clin Oral Impl Res* 2011; 22: 1-8.
11. Chiriac G., Herten M., Schwarz F., Rothamel D., Becker J Autogenous bone chips: influence of a new piezoelectric device (Piezosurgery®) on chip morphology, cell viability and differentiation. *J Clin Periodontol* 2005; 32: 994–999.
12. Sennerby L., Thomsen P., Ericson L E. Ultrastructure of the bone-titanium interface in rabbit. *J Mat Sci Mat Med* 1992; 3: 262-267.

13. Kong, Y.M., Kim, D.H., Kim, H.E., Heo, S.J & Koak, JY. Hydroxyapatite-based composite for dental implants: an in vivo removal torque experiment. *J Biomed Mater Res* 2002; 63: 714-721.
14. Cordioli, G., Majzoub, Z., Piatelli, A. & Scarano, A. Removal torque and histomorphometric investigation of 4 different titanium surfaces: an experimental study in the rabbit tibia. *Int J Oral Maxillofac Implants* 2000; 15: 668-674.
15. Margonar, R., Sakakura, C.E., Holzhausen, M., Pepato, M.T., Alba-Júnior, R.C. & Marcantonio-Júnior, E. The influence of diabetes mellitus and insulin therapy on biomechanical retention around dental implants: a study in rabbits. *Implant Dentist* 2003; 12: 333-339.
16. Bilhan, H. Mumcu, E., Geckili, O.G., Atalay, B. The evaluation of the success of immediately placed single implants: a retrospective clinical study. *Implant Dent* 2011;20:215–225.
17. Mijiritsky, E., Mardinger, O., Mazor, Z., Chaushu, G. Immediate provisionalization of single-tooth Implants in fresh-extraction sites at the maxillary esthetic zone: up to 6 years of follow-up. *Implant Dent* 2009;18:326–333.
18. Ribeiro, F.S., Pontes, A.E.F., Marcantonio, E., Piattelli, A., Boeck Neto, R.J, Marcantonio, Jr., E. Success rate of immediate nonfunctional loaded single-

- tooth implants: immediate versus delayed implantation. *Implant Dent* 2008; 17: 109–117.
19. Brånemark PI. Osseointegration and its experimental background. *J Prosthet Dent* 1983; 50:399-410.
20. Block MS, Finger I, Lytle R. Human mineralized bone in extraction sites before implant placement: Preliminary results. *J Am Dent Assoc* 2002;133: 1631-1638.
21. Schropp L, Wenzel A, Kostopoulos L, et al. Bone healing and soft tissue contour changes following single-tooth extraction: A clinical and radiographic 12- month prospective study. *Int J Periodontics Restorative Dent* 2003; 23:313-323.
22. Covani U, Cornelini R, Barone A. Bucco-lingual bone remodeling around implants placed into immediate extraction sockets: A case series. *J Periodontol* 2003; 74:268-273.
23. Covani U, Crespi R, Cornelini R, et al. Immediate implants supporting single crown restoration: A 4-year prospective study. *J Periodontol* 2004; 75:982-988.

24. Hammerle CH, Chen ST, Wilson TG Jr. Consensus statements and recommended clinical procedures regarding the placement of implants in extraction sockets. *Int J Oral Maxillofac Implants* 2004; 19:26-28.
25. Hassan K.S, Kassim A., Ogaly A.R.A. A comparative evaluation of immediate dental implant with autogenous versus synthetic guided bone regeneration. *Oral Surg Oral Med Oral Pathol Oral Radiol Endod* 2008;106: 8-15.
26. Kahnberg K. Immediate Implant Placement in Fresh Extraction Sockets:A Clinical Report. *Int J Oral Maxillofac Implants* 2009; 24: 282–288.
27. Abushahba F, Renvert S, Polyzois I, Claffey N. Effect of grafting materials on osseointegration of dental implants surrounded by circumferential bone defects. An experimental study in the dog. *Clin Oral Impl Res* 2008; 19: 329–334.
28. Umarani, M, Chougala, S, Janardhan, S, Pinto, X, Kotrashetti SM. Comparison of Bovine Hydroxyapatite and Modified bovine Hydroxyapatite graft in the extraction socket versus ungrafted socket for implant site preservation. *J Adv Dent Res* 2011; 2: 37-40.
29. De Santis E, Botticelli D, Pantani F, Pereira FP, BeolchiniM, Lang NP. Bone regeneration at implants placed into extraction sockets of maxillary incisors in dogs. *Clin Oral Impl Res* 2011; 22: 430–437.

30. Stübinger, S, Kuttnerberger, J, Filippi, A, Sader, R, Zeilhofer, HF. Intraoral Piezosurgery: Preliminary Results of a New Technique. *J Oral Maxillofac Surg* 2005; 63:1283-1287.
31. Pavlíková, G, Foltán, R, Horká, M, Hanzelka, T, Borunská, H, Sedý, J. Piezosurgery in oral and maxillofacial surgery. *Int. J Oral Maxillofac Surg*. 2011; 40: 451–457.
32. Harder S, Wolfart, S, Mehl, C, Kern, M. Performance of Ultrasonic Devices for Bone Surgery and Associated Intraosseous Temperature Development. *Int J Oral Maxillofac Implants* 2009; 24:484–490.
33. Leclercq, P, Zenati, C, Amr, S, Dohan, DM. Ultrasonic Bone Cut Part 1: State-of-the-Art Technologies and Common Applications. *J Oral Maxillofac Surg* 2008; 66:177-182.
34. Preti, G, Martinasso, G, Peirone, B, Navone, R, Manzella, C, Muzio, G, Russo, C, Canuto, RA, Schierano G. Cytokines and Growth Factors Involved in the Osseointegration of Oral Titanium Implants Positioned Using Piezoelectric Bone Surgery Versus a Drill Technique: A Pilot Study in Minipigs. *J Periodontol* 2007; 22:716-722.

35. Sivoilella S, Berengo M, Scarin M, Mella F, Martinelli F. Autogenous particulate bone collected with a piezo-electric surgical device and bone trap: a microbiological and histomorphometric study. *Arch Oral Biol* 2006; 51: 883—891.

ANEXO A: NORMAS DA REVISTA

The International Journal of Oral & Maxillofacial Implants

Author Guidelines

Submit manuscripts via JOMI's online submission service:

www.manuscriptmanager.com/jomi

Manuscripts should be uploaded as a PC Word (doc) file with tables and figures preferably embedded at the end of the document. *No paper version is required.*

Acceptable material.

Original articles are considered for publication on the condition they have not been published or submitted for publication elsewhere (except at the discretion of the editors).

Articles concerned with reports of basic or clinical research, clinical applications of implant research and technology, proceedings of pertinent symposia or conferences, quality review papers, and matters of education related to the implant field are invited.

Number of authors.

Authors listed in the byline should be limited to four. Secondary contributors can be acknowledged at the end of the article. (Special circumstances will be considered by the editorial chairman.)

Review/editing of manuscripts.

Manuscripts will be reviewed by the editorial chairman and will be subjected to blind review by the appropriate section editor and editorial staff consultants with expertise in the

field that the article encompasses. The publisher reserves the right to edit accepted manuscripts to fit the space available and to ensure conciseness, clarity, and stylistic consistency, subject to the author's final approval.

Adherence to guidelines.

Manuscripts that are not prepared according to these guidelines will be returned to the author before review.

MANUSCRIPT PREPARATION

- The journal will follow as much as possible the recommendations of the International Committee of Medical Journal Editors (Vancouver Group) in regard to preparation of manuscripts and authorship (Uniform requirements for manuscripts submitted to biomedical journals. *Ann Intern Med* 1997;126:36–47).
See www.icmje.org.
- **Manuscripts** should be double-spaced with at least a one-inch margin all around. Number all pages. Do not include author names as headers or footers on each page.
- **Title page.** Page 1 should include the title of the article and the name, degrees, title, professional affiliation, and full address of all authors. Phone, fax, and e-mail address must also be provided for the corresponding author, who will be assumed to be the first-listed author unless otherwise noted. If the paper was presented before an organized group, the name of the organization, location, and date should be included.
- **Abstract/key words.** Page 2 of the manuscript should include the article title, a maximum of 300-word abstract, and a list of key words not to exceed 6. Abstracts

for basic and clinical research articles must be structured with the following sections: (1) Purpose, (2) Materials and Methods, (3) Results, and (4) Conclusions.

Abstracts for all other types of articles (ie, literature reviews, clinical reports, technologies, and case reports) should not exceed 250 words and need not be structured.

- **Introduction.** Summarize the rationale and purpose of the study, giving only pertinent references. Clearly state the working hypothesis.
- **Materials and Methods.** Present materials and methods in sufficient detail to allow confirmation of the observations. Published methods should be referenced and discussed only briefly, unless modifications have been made. Indicate the statistical methods used, if applicable.
- **Results.** Present results in a logical sequence in the text, tables, and illustrations. Do not repeat in the text all the data in the tables or illustrations; emphasize only important observations.
- **Discussion.** Emphasize the new and important aspects of the study and the conclusions that follow from them. Do not repeat in detail data or other material given in the Introduction or Results section. Relate observations to other relevant studies and point out the implications of the findings and their limitations.
- **Conclusions.** Link the conclusions with the goals of the study but avoid unqualified statements and conclusions not adequately supported by the data. In particular, authors should avoid making statements on economic benefits and costs unless their manuscript includes the appropriate economic data and analyses. Avoid claiming priority and alluding to work that has not been completed. State new hypotheses when warranted, but clearly label them as such.

- **Acknowledgments.** Acknowledge persons who have made substantive contributions to the study. Specify grant or other financial support, citing the name of the supporting organization and grant number.
- **Abbreviations.** The full term for which an abbreviation stands should precede its first use in the text unless it is a standard unit of measurement.
- **Trade names.** Generic terms are to be used whenever possible, but trade names and manufacturer name, city, state, and country should be included parenthetically at first mention.

REFERENCES

- All references must be cited in the text, numbered in order of appearance.
- The reference list should appear at the end of the article in numeric sequence.
- Do not include unpublished data or personal communications in the reference list. Cite such references parenthetically in the text and include a date.
- Avoid using abstracts as references.
- Provide complete information for each reference, including names of all authors (up to six). If the reference is to part of a book, also include title of the chapter and names of the book's editor(s).

Journal reference style:

1. Johansson C, Albrektsson T. Integration of screw implants in the rabbit: A 1-year follow-up of removal torque of titanium implants. *Int J Oral Maxillofac Implants* 1987;2:69-75.

Book reference style:

1. Skalak R. Aspects of biomechanical considerations. In: Brånemark P-I, Zarb GA, Albrektsson T (eds). Tissue-Integrated Prostheses: Osseointegration in Clinical Dentistry. Chicago: Quintessence, 1985:117-128.

ILLUSTRATIONS AND TABLES

- All illustrations must be numbered and cited in the text in order of appearance.
- Illustrations and tables should be embedded in a PC Word document.
- All illustrations and tables should be grouped at the end of the text.
- Original slides or high-resolution images must be sent to the Publisher's office upon acceptance of the article.
- *Note that article acceptance is pending the receipt of acceptable original art.*

Black & white—Submit three sets of high-quality glossy prints. Should the quality prove inadequate, negatives will be requested as well. Photographs should be unmounted and untrimmed.

Radiographs—Submit the original radiograph as well as two sets of prints.

Color—Color is used at the discretion of the publisher. No charge is made for such illustrations. Original slides (35-mm transparencies) must be submitted, plus two sets of prints made from them. When a series of clinical images is submitted, tonal values must be uniform. When instruments and appliances are photographed, a neutral background is best.

Drawings—Figures, charts, and graphs should be professionally drawn and lettered large enough to be read after reduction. High-resolution (at least 300 dpi) laser-printed art is acceptable (no photocopies, please); also provide electronic file if possible.

Electronic Files—May be accepted if original figures (as specified above) are unavailable. Resolution must be at least 300 dpi; files saved in .tiff or .eps format are preferred.

Legends—Figure legends should be grouped on a separate sheet and typed double-spaced.

MANDATORY SUBMISSION FORM

The Mandatory Submission Form (published in issues 1 and 4 and accessible at www.quintpub.com) must be signed by all authors and faxed to the JOMI Manuscript Editor (630 736 3634)

PERMISSIONS AND WAIVERS

- Permission of author and publisher must be obtained for the direct use of material (text, photos, drawings) under copyright that does not belong to the author.
- Waivers must be obtained for photographs showing persons. When such waivers are not supplied, faces will be masked to prevent identification.
- Permissions and waivers should be faxed along with the Mandatory Submission Form to the JOMI Manuscript Editor (630 736 3634).

REPRINTS

If reprints are desired, they may be ordered from the publisher. Authors receive a discount of 40% on quantities of 100 or 200 reprints.

ANEXO B – ILUSTRAÇÃO DO PROCEDIMENTO CIRÚRGICO

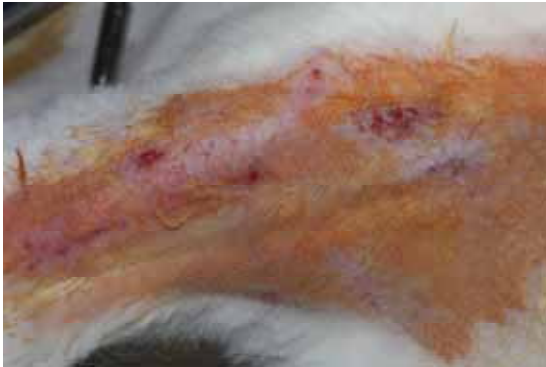

Figura 1 – Antissepsia e tricotomia

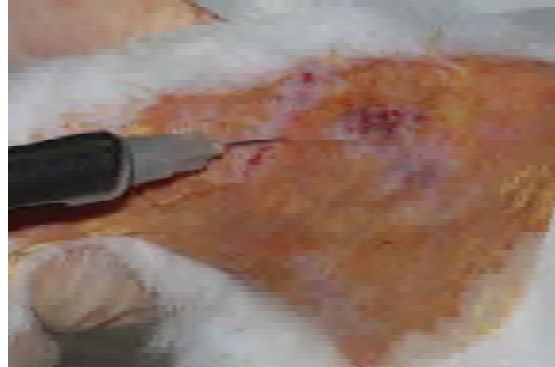

Figura 2 – Infiltração anestésica
vasoconstitora

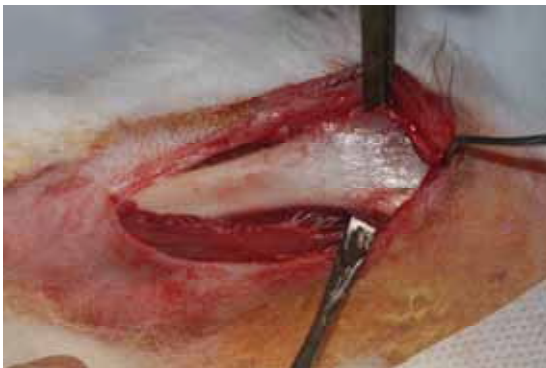

Figura 3 – Descolamento
(exposição do leito cirúrgico)

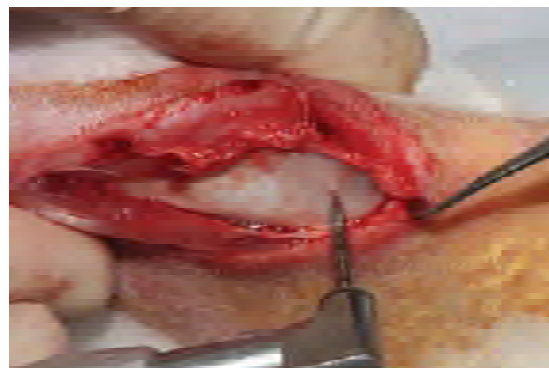

Figura 4 – Perfuração inicial com broca lança

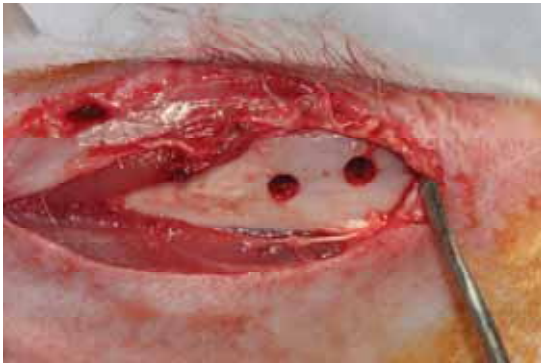

Figura 5 – Perfurações dos defeitos



Figura 6 – Implante utilizado

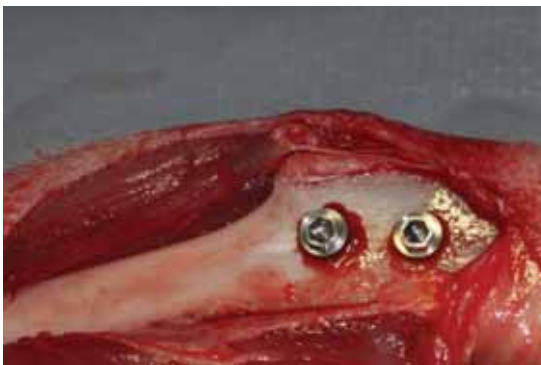

Figura 7 – Implantes instalados

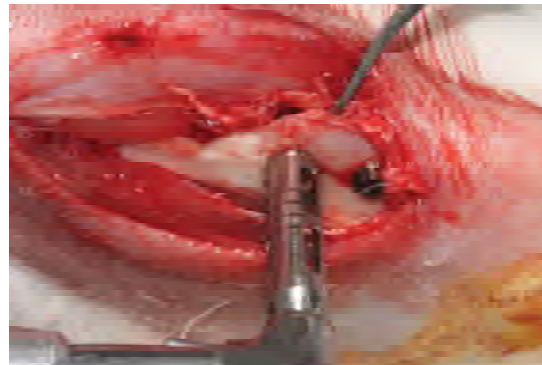


Figura 8 – Trefinagem peri-implantar cervical

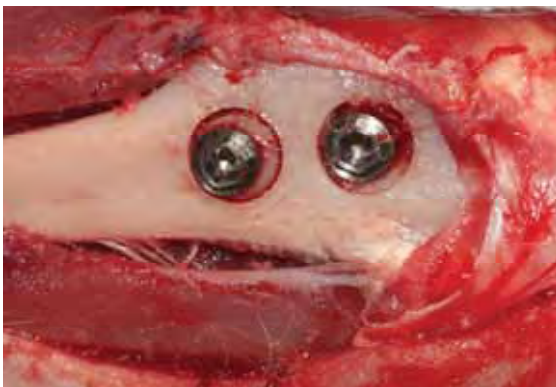

Figura 9 – Delimitação da trefinagem

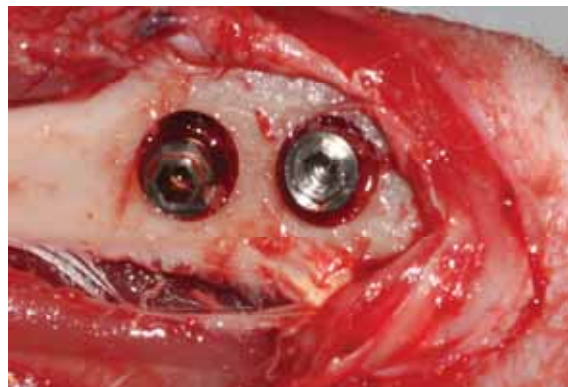

Figura 10 – Defeitos produzidos

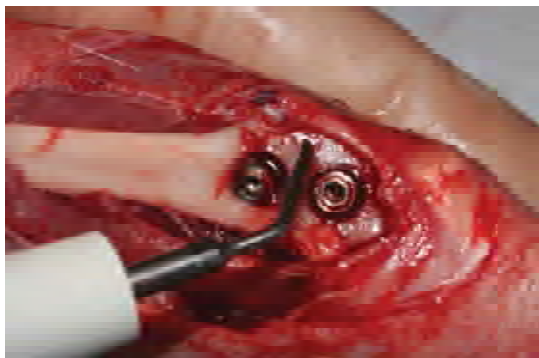


Figura 11 – Coleta de osso

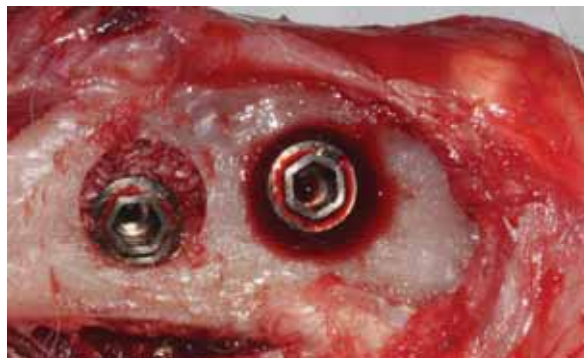


Figura 12 – Osso coletado ao redor do defeito

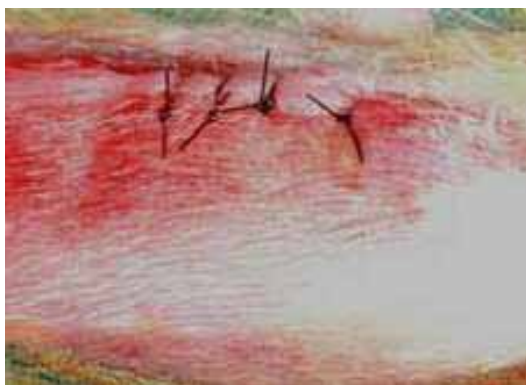

Figura 13 – Sutura

ANEXO C: ILUSTRAÇÃO DAS LÂMINAS

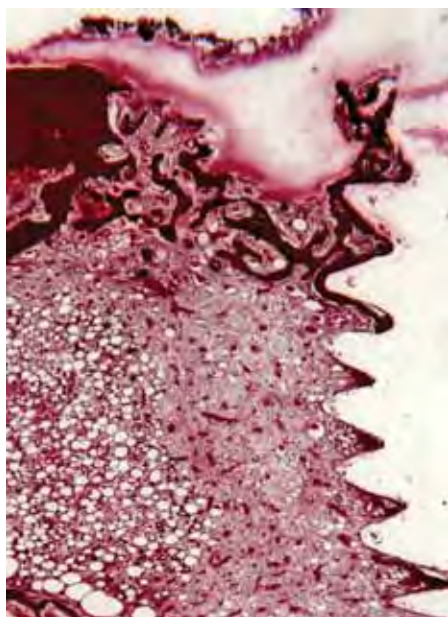


Figura 14 – Controle de 15 dias, 25x

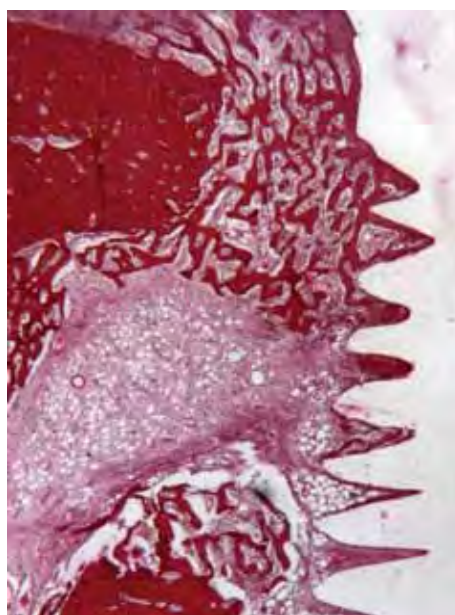


Figura 15 – Controle de 30 dias, 25x

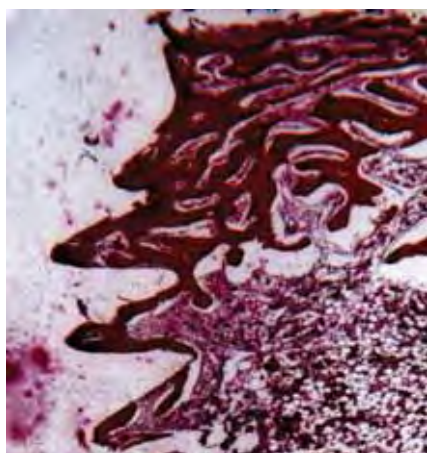


Figura 16 – Enxerto 15 dias, 25x

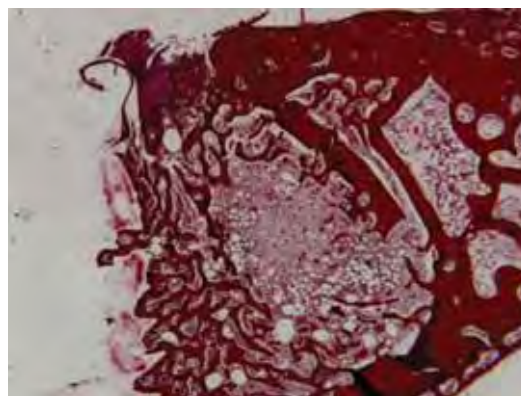


Figura 17 – Enxerto 30 dias, 25x

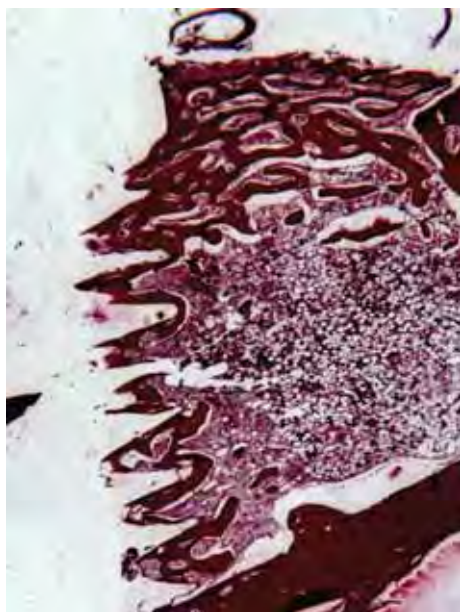


Figura 18 – Controle 30 dias, 25x



Figura 19 - Enxerto 30 dias, 25x

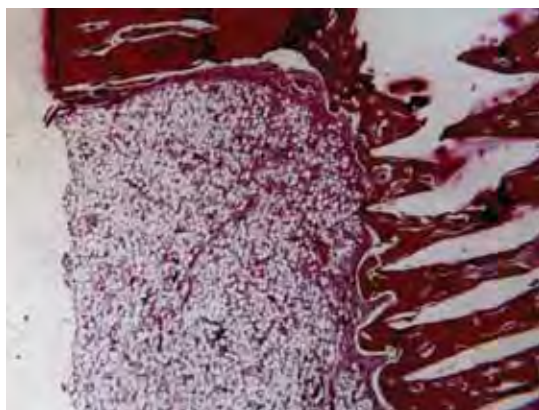


Figura 20 – Enxerto 30 dias, 25x

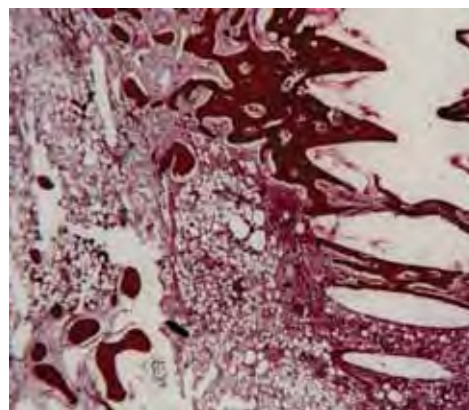


Figura 21 – Controle 30 dias, 25x

ANEXO D – ILUSTRAÇÃO DA ANÁLISE HISTOMÉTRICA

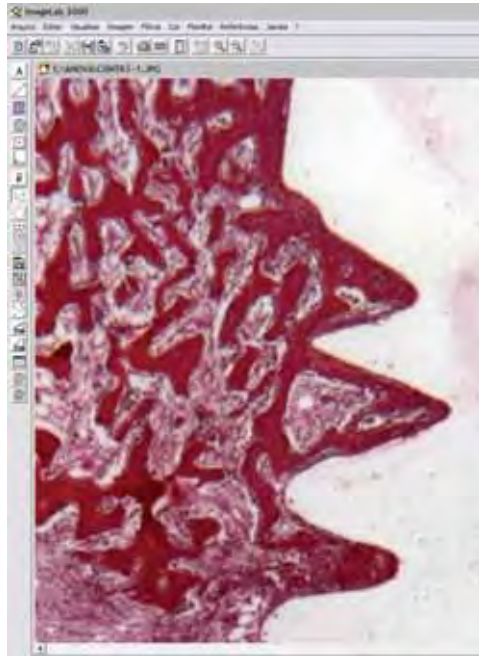


Figura 22 – Fotomicrografia digitalizada e exibida na área de trabalho do software ImageLab 2000.

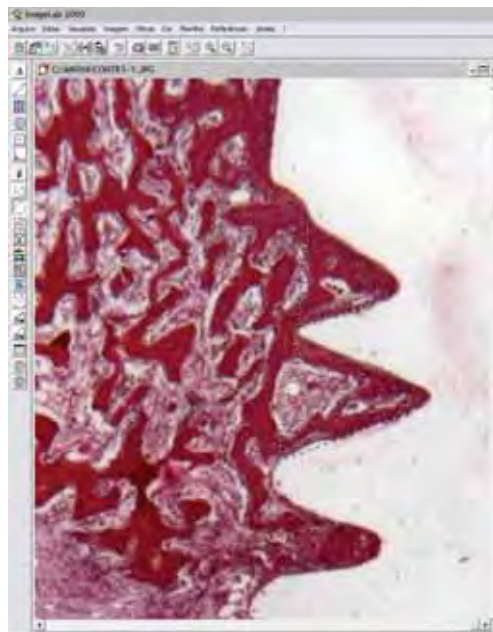


Figura 23 - Delimitação da área utilizando a ferramenta “Selecionar Regiões”.

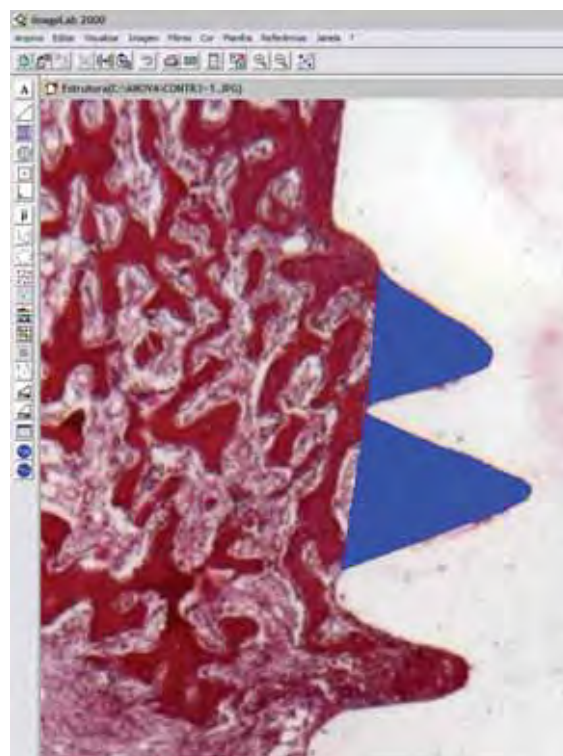


Figura 24 - Demarcação da área delimitada por meio da ferramenta “Cálculo de Regiões”

ImageLab 2000

Arquivo Editar Visualizar Imagem Filtros Cor Planilha Referências Janela ?

Estrutura(C:\ANOVA\CONTR3-1.JPG)

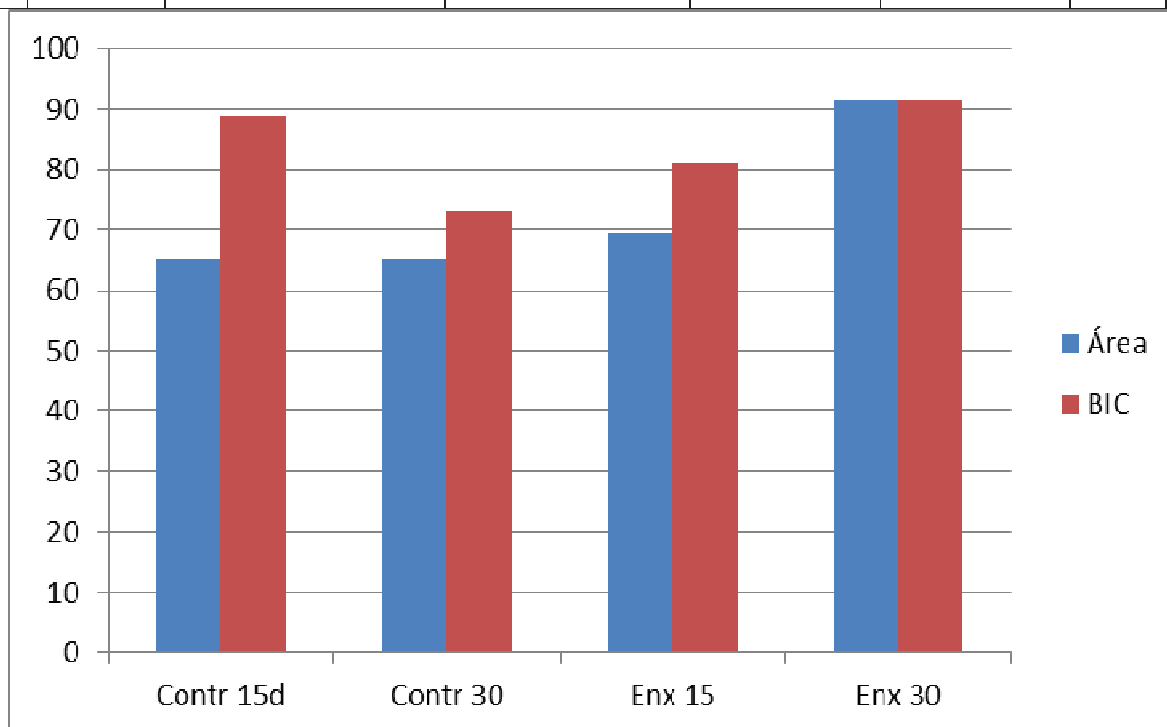
1	Data	Dia: 24/ 4/111 Hora: 14: 1:59																
2																		
3	Imagem	Estrutura(C:\ANOVA\CONTR3*1.JPG)																
4		Largura:	Altura:												% de regiões:	1,4%		
5		732	978												em relação a	área total da imagem		
6																		
7	Pixel																	
8	Unidade:	Largura:	Altura:												Densidade	R	144,41%	
9	px	1,000000	1,000000												óptica média	G	71,24%	
10																das áreas	B	90,85%
11																marcadas	Média	102,17%
12	Dados Estatísticos																	
13		MORFOMETRIA			ABSORÇÃO DE COR			Densidade	DIÂMETROS		CENTRO DE MASSA							
14	Número:	Área	Perímetro	Fator de forma	R	G	B	Densidade	Diâm. Transv.	Diâm. Maior	Diâm. Menor	X	Y	Núm.				
15	Soma:	10023,500	659,772	0,000	1447570,750	714145,109	910711,250	200,255	0,000	197,843	176,606	0,000	0,000	Som.				
16	Média:	5011,750	329,886	#DIV/0!	723785,375	357072,555	455355,625	100,127	#DIV/0!	98,922	88,303	#DIV/0!	#DIV/0!	Médi				
17	Desvio Padrão:	1718,623	63,426	#DIV/0!	275001,508	195273,692	225359,262	11,937	#DIV/0!	16,341	16,944	#DIV/0!	#DIV/0!	Desv				
18	Valor Máximo:	6227,000	374,735	0,000	918297,375	495151,906	614708,688	108,568	0,000	110,476	100,285	0,000	0,000	Valo				
19	Valor Mínimo:	3796,500	285,037	0,000	529273,375	218993,203	296002,563	91,687	0,000	87,367	76,322	0,000	0,000	Valo				
20	Significância 5%:	2381,841	87,903	#DIV/0!	381235,740	270630,006	312325,628	16,543	#DIV/0!	22,647	23,483	#DIV/0!	#DIV/0!	Sign				
21	Significância 1%:	3130,277	115,524	#DIV/0!	501029,845	355668,936	410466,399	21,741	#DIV/0!	29,763	30,862	#DIV/0!	#DIV/0!	Sign				
22																		
23																		
24	Dados Individuais																	
25	Número:	2																
26	Estrutura	Área	Perímetro	Fator de forma	R	G	B	Densidade	Diâm. Transv.	Diâm. Maior	Diâm. Menor	X	Y	Band				
27	2	6227,000	374,735		918297,375	495151,906	614708,688	108,568		110,476	100,285			Nãc				
28	1	3796,500	285,037		529273,375	218993,203	296002,563	91,687		87,367	76,322			Nãc				
29																		
30																		
31																		
32																		
33																		
34																		
35																		
36																		
37																		
38																		
39																		
40																		
41																		
42																		
43																		
44																		
45																		
46																		
47																		
48																		


Figura 25 - "Planilha de Cálculos" exibindo o valor, em pixels, da área total.

ANEXO E: TABELA DE VALORES DA HISTOMETRIA

Tabela 1 – Medidas em percentual das médias da área de osso neoformado entre as espiras e contato osso-implante (BIC)

Médias da área de osso neoformado entre as espiras e contato osso-implante (BIC)						
		Contr 15d	Contr 30	Enx 15	Enx 30	
Área		65,2	65,2	69,3	91,47	
BIC		88,7	73,2	81	91,56	





UNIVERSIDADE ESTADUAL PAULISTA
"JÚLIO DE MESQUITA FILHO"
Campus de Araçatuba




COMISSÃO DE ÉTICA NA EXPERIMENTAÇÃO ANIMAL
(CEEA)

CERTIFICADO

Certificamos que o Projeto "AVALIAÇÃO COMPARATIVA DA VIABILIDADE CELULAR IMEDIATA APÓS OSTEOTOMIA PARA IMPLANTES COM FRESAS E PIEZOCIRURGIA, ANÁLISE HISTOMORFOMÉTRICA E IMUNOISTOQUÍMICA" sob responsabilidade do *Profa. Ass. Dra. Roberta Okamoto* e colaboradores *Prof. Dr. Tetuo Okamoto, Prof. Dr. Idelmo Rangel Garcia Junior, Abrahão Cavalcante Gomes de Souza Carvalho* está de acordo com os Princípios Éticos da Experimentação Animal (COBEA) e foi aprovado pela CEEA número de protocolo número 006927-2009.

Araçatuba, 14 de outubro de 2009



Prof.ª Adj. Tereza Cristina Cardoso da Silva
Presidente da CEEA- FOA/UNESP