

# DICIONÁRIO DE DERMATOLOGIA

LÍDIA ALMEIDA BARROS  
(COORD.)

**DICIONÁRIO  
DE DERMATOLOGIA**



LÍDIA ALMEIDA BARROS

(Coord.)

**DICIONÁRIO  
DE DERMATOLOGIA**

**CULTURA  
ACADÊMICA**   
*Editora*

© 2009 Editora UNESP

Direitos de publicação reservados à:

Fundação Editora da UNESP (FEU)

Praça da Sé, 108

01001-900 – São Paulo – SP

Tel.: (0xx11) 3242-7171

Fax: (0xx11) 3242-7172

www.editoraunesp.com.br

feu@editora.unesp.br

CIP – Brasil. Catalogação na fonte

Sindicato Nacional dos Editores de Livros, RJ

---

D542

Dicionário de dermatologia / Lidia Almeida Barros. - São Paulo : Cultura Acadêmica, 2009.

Inclui bibliografia

ISBN 978-85-7983-034-1

1. Dermatologia - Dicionários. 2. Pele - Doenças - Dicionários. I. Barros, Lidia Almeida.

09-6241

CDD: 616.5003

CDU: 616.5(038)

---

Este livro é publicado pelo Programa de Publicações Digitais da Pró-Reitoria de Pós-Graduação da Universidade Estadual Paulista "Júlio de Mesquita Filho" (UNESP)

Editora afiliada:



Asociación de Editoriales Universitarias  
de América Latina y el Caribe



Associação Brasileira de  
Editoras Universitárias

# ASSESSORIA CIENTÍFICA

João Roberto Antônio

Faculdade de Medicina de São José do Rio Preto (Famerp)

Carlos Roberto Antônio

Faculdade de Medicina de São José do Rio Preto (Famerp)

Tânia Regina Andrade Barbon

Faculdade de Medicina de São José do Rio Preto (Famerp)

Vânia Salles de Moraes Rodrigues

Faculdade de Medicina de São José do Rio Preto (Famerp)

Fausto João Forin Alonso

Faculdade de Ciências Médicas da Santa Casa de São Paulo  
(*in memoriam*)

Sebastião Roberto Taboga

Instituto de Biociências, Letras e Ciências Exatas (Ibilce) da  
Universidade Estadual Paulista (Unesp), campus de São José do Rio Preto

Mirian Maria Delbem Belão

Clínica de Dermatologia e Cirurgia D



## COLABORADORES

Maurizio Babini – Instituto de Biociências, Letras e Ciências Exatas (Ibilce) da Universidade Estadual Paulista (Unesp), campus de São José do Rio Preto

### **Alunos**

Aline Grippe  
Ana Carolina Tamburi Maciel de Pontes  
Ana Maria Ribeiro de Jesus  
Ana Silvia Schitini  
Cristina Lopes Martins  
Diogo Silva Carvalho  
Eliana José dos Santos  
Érica Cristina Ranzani  
Evandro Gimenez  
Fabiana Arioli  
Flávia Ayla Kiill  
Francine de Assis Silveira  
Francine Ferraz da Silva  
Gildaris Pandim  
Gilvana Letícia Zambon  
Ivanir Azevedo Delvizio  
João Carlos de Oliveira Campos  
Joice Rodrigues Zorzi  
Karina Aparecida de Sena



Karine Marielly Rocha da Cunha  
Kerlly Maria Souza Pradella  
Laís Cristina Lopes da Fonte  
Larissa Alonso Zago  
Lílian Cristine Maziero  
Lílian Francisco  
Lívia Ricci Costa  
Luciano Rodrigo de Araujo  
Mariana Ruggiero Colombo  
Marina Chahine Manzatto  
Marina Soares Caproni  
Nilton Ferreira Júnior  
Paula Jaen Lopes  
Vanessa Barato  
Vanessa Paula Seco Oliveira  
Viviane Do Amaral Ferini  
Viviane Teixeira Rodrigues  
Wagner Aguiar de Toledo  
Yaël Aufort  
Yumi Mizuta

# APRESENTAÇÃO

Apesar do grande desenvolvimento da Dermatologia, não há, no Brasil, dicionários especializados nessa área do saber produzidos com base em modelos científicos linguísticos.

O trabalho que ora apresentamos à comunidade é fruto de seis anos de pesquisas. O projeto foi idealizado e desenvolvido no Instituto de Biociências, Letras e Ciências Exatas (Ibilce) da Universidade Estadual Paulista de São José do Rio Preto, sob a coordenação da professora Lídia Almeida Barros.

O projeto recebeu auxílio financeiro do Conselho Nacional de Desenvolvimento Científico e Tecnológico (CNPq), da Fundação de Amparo à Pesquisa do Estado de São Paulo (Fapesp) e da Pró-Reitoria de Pós-Graduação e Pesquisa da Unesp.

No âmbito do projeto, alunos de Pós-Graduação e de Graduação desenvolveram inúmeras pesquisas específicas, totalizando 60 subprojetos, mais da metade financiada por bolsas de estudos concedidas pela Coordenação de Aperfeiçoamento de Pessoal de Ensino Superior (Capes), CNPq e Fapesp.

Esta obra pretende contribuir para a difusão de informações sobre Dermatologia e sua terminologia, de modo a facilitar a comunicação entre a população e os especialistas da área.

A autora



# CARACTERÍSTICAS GERAIS DA OBRA

## A nomenclatura

O *Dicionário de Dermatologia* compõe-se de 3697 termos (aprox. 1650 definidos, acrescidos de seus sinônimos), registrando todas as designações encontradas para um mesmo conceito, sejam elas termos científicos, nomes populares, regionais, siglas ou ainda termos utilizados preferencialmente por uma ou outra corrente teórica da Dermatologia.

Esse procedimento visa permitir que qualquer pessoa que venha a ter conhecimento de um termo ligado à Dermatologia e não conheça seu significado encontre sua definição. Também se pensou no fato de que nem sempre os especialistas concordam com a denominação dada a uma doença e cunham seus próprios termos, utilizando-os em suas obras didáticas ou científicas. Nesse caso, os estudantes de Medicina, por exemplo, ao lerem textos de mais de um especialista, encontram dificuldade em compreender que, apesar das denominações diferentes, trata-se da mesma doença. Nosso dicionário permite que o estudante elucidie essa questão, uma vez que registra todos os termos que designam o mesmo conceito.

As entradas dos verbetes do dicionário consistem, via de regra, nos termos científicos utilizados com mais frequência dentro de uma série sinonímica; os demais são registrados em lugar específico dentro do verbe (no campo **Outras designações**) e constituem entradas de verbetes remissivos. Assim, se o leitor desejar entrar em nosso dicionário por um termo menos empregado, popular, regional, sigla ou outro, poderá fazê-lo e receberá orientação para qual verbe se dirigir para encontrar a informação que deseja (como veremos mais adiante).

## Partes da obra

O *Dicionário de Dermatologia* compõe-se de duas partes principais:

1. conjunto de termos organizado em ordem sistemática (sistema conceptual);
2. verbetes ordenados alfabeticamente.

Desse modo, o leitor poderá encontrar facilmente o termo que procura (seguindo a ordem alfabética) e ter uma visão clara do lugar que esse termo ocupa dentro do conjunto das unidades terminológicas tratadas na obra (seguindo a ordem sistemática).

## Termos em ordem sistemática

O conjunto terminológico que compõe a nomenclatura do *Dicionário de Dermatologia* foi organizado em um sistema conceptual, ou seja, em um sistema estruturado de termos e conceitos construído com base nas relações estabelecidas entre esses e no qual cada termo é determinado por sua posição dentro do conjunto. Assim, todos os termos que designam ramos da Dermatologia, partes do sistema tegumentar, lesões e dermatoses foram organizados em uma estrutura hierárquica, que vai do mais genérico ao mais específico.

O sistema conceptual (**Termos em ordem sistemática**) encontra-se no início da obra, de modo que o leitor possa ter uma visão de conjunto dos itens que a compõem. Esse sistema está subdividido nos seguintes campos conceptuais:

1. Dermatologia e seus ramos;
2. Sistema tegumentar;
3. Lesões;
4. Dermatoses.

Este último, por sua vez, divide-se em 42 subcampos:

- 4.1. Dermatoses Metabólicas
- 4.2. Dermatoses Auto-ímmunes
- 4.3. Dermatoses Pustulosas Amicrobianas
- 4.4. Dermatoses Basicamente Papulosas
- 4.5. Discromias
- 4.6. Eritemas
- 4.7. Dermatoses eritematoescamosas
- 4.8. Eczemas, dermatites e eczemátides
- 4.9. Buloses
- 4.10. Dermatoses atróficas
- 4.11. Dermatoses escleróticas
- 4.12. Dermatoses atróficas e escleróticas
- 4.13. Hipodermite
- 4.14. Afecções Vasculares
- 4.15. Dermatovirose
- 4.16. Zoodermatose
- 4.17. Prurido
- 4.18. Prurigo
- 4.19. Urticárias
- 4.20. Angioedemas
- 4.21. Bacteriose
- 4.22. Micobacteriose
- 4.23. Treponematose
- 4.24. Micoses
- 4.25. Afecções sebáceas
- 4.26. Afecções Granulomatosas
- 4.27. Doenças Sexualmente Transmissíveis
- 4.28. Dermatoses pré-cancerosas
- 4.29. Neoplasias epiteliais
- 4.30. Disembrioplasias Cutâneas e Genodermatose
- 4.31. Farmacodermias
- 4.32. Fotodermatose
- 4.33. Afecções das mucosas
- 4.34. Onicopatias
- 4.35. Afecções dos pelos
- 4.36. Malformação dos pelos

- 4.37. Afecções das glândulas sudoríparas écrinas
- 4.38. Afecções das glândulas sudoríparas apócrinas
- 4.39. Afecções auriculares
- 4.40. Afecções dos pés
- 4.41. Dermatoses psicogênicas
- 4.42. Cirurgias dermatológicas

O sistema conceptual evidencia as relações que os termos mantêm entre si, permitindo ao leitor situar o termo que procura entre seus próximos. Nesse sistema, a posição de cada termo no âmbito de um campo conceptual é dada pelo símbolo de classificação, que consiste no código numérico que precede os termos. Assim, temos:

#### **4.16. Zoodermatoses, dermatoses zooparasitárias, dermatozoonoses, infecções cutâneas zooparasitárias**

##### 4.16.1. Leishmaniose

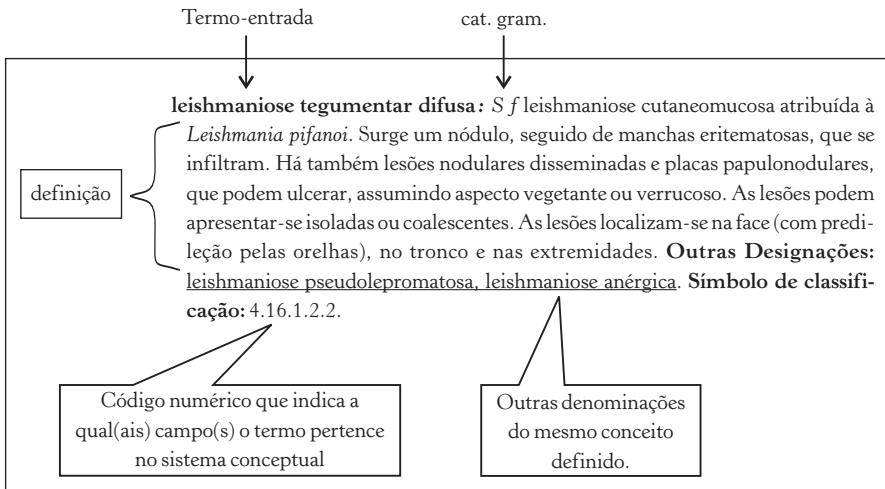
- 4.16.1.1. Leishmaniose cutânea, leishmaniose do Velho Mundo, botão do Oriente, bolha do Oriente, úlcera do Oriente
- 4.16.1.2. Leishmaniose cutaneomucosa, leishmaniose mucocutânea, leishmaniose do Novo Mundo, leishmaniose nasofaríngea, leishmaniose (tegumentar) americana
  - 4.16.1.2.1. Espúndia, úlcera dos chicleros, doença de Breda

... *leishmaniose cutânea* tem como símbolo de classificação 4.16.1.1. Esse código indica que a doença é um tipo de leishmaniose (4.16.1.) que, por sua vez, é um tipo de zoodermatose (4.16).

Por vezes, apenas um termo designa a doença (ex.: leishmaniose), porém a sinonímia é um fenómeno corrente na terminologia da Dermatologia. Nos casos em que há mais de uma denominação para a mesma doença, esses sinônimos são todos arrolados na sequência sob um mesmo símbolo de classificação. Por esse motivo *leishmaniose cutaneomucosa*, *leishmaniose mucocutânea*, *leishmaniose do Novo Mundo*, *leishmaniose naso-faríngea*, *leishmaniose (tegumentar) americana* encontram-se classificados em um mesmo código numérico 4.16.1.2.

## Modelos de verbetes

Os verbetes de nosso dicionário são de dois tipos: principais e remissivos. Os primeiros contêm as informações relativas ao conceito designado pelo termo-entrada e se compõem, de forma padrão, dos seguintes campos: entrada, categoria gramatical, definição, outras designações e símbolo de classificação. O campo **Outras designações** registra toda expressão que designa o mesmo conceito que o termo-entrada. O **Símbolo de classificação** constitui o símbolo numérico que indica a posição que o termo ocupa no sistema conceptual. O exemplo abaixo evidencia esses dados:



Alguns termos podem constar em mais de um campo conceptual, dependendo do critério de classificação adotado para a organização do campo. Nesses casos, o verbete correspondente indicará mais de um símbolo de classificação e, quando pertinente, uma observação constará do verbete e trará mais detalhes sobre esse dado. Um exemplo dessa situação é a que segue:

**queloide:** S m neoplasia cutânea benigna de origem mesenquimal causada por lesões pré-existentes como traumatismos, queimadura, excisão cirúrgica, ferimento, vacina ou acne. Pode, ainda, ser espontânea (predisposição individual) ou de tendência familiar. As lesões são de tamanho variado, salientes, duras, de superfície lisa e brilhante, por vezes são pruriginosas e/ou dolorosas. Podem ser arredondadas, lineares, alongadas ou largas, com digitações diversas, com bordas bem definidas ou com



aspecto de placa irregular. No início apresenta lesões róseas e moles, que posteriormente tornam-se esbranquiçadas, de firmeza incomum e inelásticas. O número de lesões depende do número de cicatrizes. Localiza-se em qualquer região do corpo (exceto regiões palmoplantares e couro cabeludo), com predileção pelo tronco e membros. Ocorre na derme e tecido subcutâneo adjacente. **Obs.:** É também classificada como uma dermatose esclerótica. **Outras Designações:** - **Símbolo de classificação:** 4.29.10.1.3.; 4.11.3.

Desse modo, o símbolo de classificação 4.29.10.1.3. indica que queiloide é uma neoplasia cutânea benigna de origem mesenquimal e foi assim classificado no respectivo campo; o símbolo 4.11.3. (separado do primeiro por um ponto-e-vírgula) informa que queiloide é igualmente uma dermatose esclerótica e, se o leitor consultar esse campo no sistema conceptual, encontrará o termo classificado lá também.

Essa informação é explicitada no campo **Obs.:** (observação), como se verifica no exemplo acima: “**Obs.:** É também classificado como uma dermatose esclerótica.”

A terminologia da Dermatologia conta com termos polissêmicos, ou seja, que possuem mais de um significado ou que, pelo menos, podem ser vistos sob dois aspectos distintos. É o caso, por exemplo, de *abscesso*. De fato, esse termo designa tanto um tipo de lesão quanto uma dermatose cuja manifestação na pele se dá preponderantemente pela lesão homônima.

Para distinguir essas acepções optamos por apresentar as informações em verbetes diferentes, identificados por uma numeração sobrescrita, como podemos observar nos exemplos abaixo:

Número sobrescrito

**abscesso<sup>1</sup>:** *S m* coleção líquida causada por inflamação, caracterizando

Número sobrescrito

**abscesso<sup>2</sup>:** *S m* piodermite causada por estreptococos e, eventualmente, por estafilococos. É um quadro agudo, caracterizado pelo aparecimento de edema flutuante, circunscrito e mais ou menos pronunciado, que tende à supuração. A lesão tem tamanho variável e poder estar acompanhada de eritema, calor e dor (abscessos quentes) ou não (abscessos frios). São observados, ainda, fenômenos gerais, como febre, calafrios e vômitos. Atinge a hipoderme, localizando-se no interior de um tecido, órgão ou qualquer região do corpo. **Outras Designações:** apostema, postema, abscesso. **Símbolo de classificação:** 4.21.1.12.

A decisão de fazer a distinção por meio de verbetes separados (seguindo, portanto, uma orientação da Terminologia clássica e não da Lexicografia) levou em consideração a organização de verbetes menos carregados de dados, procurando, assim, facilitar a leitura dos mesmos.

Os verbetes remissivos têm a função de orientar o leitor sobre o percurso a seguir para que o mesmo encontre a informação que deseja. O modelo de verbete dessa natureza compõe-se dos seguintes campos: termo-entrada, categoria gramatical, marcas de uso (quando houver, por ex.: popular, antigo etc.), remissiva *Ver* e o termo que encabeça (é entrada do) o verbete principal, onde se encontram os dados que o leitor procura. Alguns exemplos são:

**matacanha:** s f (Angol., Moç. e Santom.) **Ver:** tungíase.

**mijo-de-aranha:** s m (pop., Al.) **Ver:** herpes simples.

**acne necrótica:** s f (impr.) **Ver:** foliculite necrótica.

**doença venérea:** s f (desus.) **Ver:** doença sexualmente transmissível.

Os dados sublinhados consistem nas marcas de uso, ou seja, informações a respeito do valor de uso dos termos. Nos casos acima, temos que o termo *matacanha* é utilizado particularmente em Angola, Moçambique e São Tomé; o termo *mijo-de-aranha*, por sua vez, é popular e de uso regional de Alagoas; *acne necrótica* é considerado um termo impróprio, sendo preferível o emprego de *foliculite necrótica*; *doença venérea* é um termo em desuso, tendo cedido lugar na preferência dos especialistas a *doença sexualmente transmissível*. Outras marcas de uso constam de alguns verbetes.



## ABREVIACÕES

Acrôn. = acrônimo

AL = Alagoas

Arc. = arcaico

Angol. = Angola

BA = Bahia

Bras. = Brasil

Desus. = em desuso

Fam. = familiar

f. paral. = forma paralela

Franc. = francês

GO = Goiás

Impr. = impróprio

Ingl = inglês

lus. = lusitano

MG = Minas Gerais

Moç. = Moçambique

N = Norte

N cient = nome científico em latim

NE = Nordeste

Obsol. = Obsoleto

P. us. = pouco usado

PB = Paraíba

Pl. = plural

Pop. = popular

port. = português

prov. = provincianismo

S = Sul

Santom. = São Tomé

S f = substantivo feminino

Sin. Ger. = sinônimo geral

S m = substantivo masculino

SP = São Paulo

Var. = variante

Vulg. = vulgar



# TERMOS EM ORDEM SISTEMÁTICA

## 1. Dermatologia e profissional da área

- 1.1. Ramos da dermatologia
  - 1.1.1. onicologia
  - 1.1.2. psicodermatologia
  - 1.1.3. pilodermatologia
  - 1.1.4. dermatopatologia
  - 1.1.5. dermatoneurologia
  - 1.1.6. dermatovenereologia
- 1.2. dermatologista

## 2. sistema tegumentar

- 2.1. pele, derma, cútis, cute (p.us.); tez, couro (pop, fam); tegumento
  - 2.1.1. epiderme
    - 2.1.1.1. camada córnea, estrato córneo
    - 2.1.1.2. camada lúcida, estrato lúcido
    - 2.1.1.3. camada granulosa, estrato granuloso
      - 2.1.1.3.1. grânulo queratohialínico, grânulo ceratohialínico, grânulo de querato-hialina
    - 2.1.1.4. camada espinhosa, estrato espinhoso, camada de Malpighi
      - 2.1.1.4.1. célula de Malpighi, célula espinhosa
      - 2.1.1.4.2. célula de Langerhans, célula dendrítica
      - 2.1.1.4.3. desmossoma, desmossomo, desmosomo, desmosoma, nó de Bizzozzero (desus.)

- 2.1.1.5. camada basal, estrato basal, estrato germinativo
  - 2.1.1.5.1. hemidesmossoma, hemidesmossomo, hemidesmosoma
  - 2.1.1.5.2. queratinócito, ceratinócito, célula basal
  - 2.1.1.5.3. célula de Merkel
  - 2.1.1.5.4. melanócito
    - 2.1.1.5.4.1. melanogênese, melanização
      - 2.1.1.5.4.1.1. pré-melanossomo, pré-melanossoma, pré-melanossoma
      - 2.1.1.5.4.1.2. melanossomo, melanonossoma, melanossoma
      - 2.1.1.5.4.1.3. melanina
  - 2.1.1.5.5. cone interpapilar, crista epidérmica, crista interpapilar
- 2.1.2. membrana basal
  - 2.1.2.1. lâmina lúcida, lâmina elétron-densa
  - 2.1.2.2. filamento de ancoragem, fibrila de ancoragem, fibra ancorante
  - 2.1.2.3. lâmina basal
  - 2.1.2.4. lâmina densa
- 2.1.3. derme, cório, córion
  - 2.1.3.1. elementos celulares da derme
    - 2.1.3.1.1. fibroblasto
    - 2.1.3.1.2. histiócito
    - 2.1.3.1.3. mastócito
    - 2.1.3.1.4. linfócito
  - 2.1.3.2. derme papilar
    - 2.1.3.2.1. papila dérmica
    - 2.1.3.2.2. glômus
    - 2.1.3.2.3. corpúsculo de Meissner
    - 2.1.3.2.4. corpúsculo de Ruffini
    - 2.1.3.2.5. fibra oxitalânica, fibra de oxitalina
    - 2.1.3.2.6. fibra elaunínica
  - 2.1.3.3. derme reticular
    - 2.1.3.3.1. corpúsculo de Pacini
    - 2.1.3.3.2. fibra colágena
    - 2.1.3.3.3. fibra de reticulina, fibra reticular
- 2.1.4. tela subcutânea, hipoderme, tecido gorduroso subcutâneo, tecido subcutâneo

2.1.4.1. lóbulo de lipócito

2.1.4.2. septo de colágeno

2.1.4.3. lipocromo

## 2.2. anexos cutâneos

2.2.1. glândula sebácea, folículo sebáceo.

2.2.2. glândula sudorípara, glândula sudorífera, glândula perspiratória, glândula miliar, glândula da sudorese, glândula de Boerhaave

2.2.2.1. glândula sudorípara écrina, glândula écrina

2.2.2.1.1. célula mioepitelial

2.2.2.1.2. célula clara

2.2.2.1.3. célula escura

2.2.2.2. glândula sudorípara apócrina, glândula apócrina

2.2.3. pelo

2.2.3.1. folículo piloso.

2.2.3.1.1. infundíbulo

2.2.3.1.2. acrotríquio

2.2.3.1.3. ístmo

2.2.3.1.4. segmento inferior, segmento piloso

2.2.3.1.5. bulbo piloso, bulbo, bulbo do pelo

2.2.3.1.5.1. papila pilosa, papila

2.2.3.1.5.2. célula da matriz do folículo piloso

2.2.3.2. bainha epitelial da raiz do pelo

2.2.3.2.1. bainha radicular interna, bainha interna da raiz do pelo

2.2.3.2.1.1. camada de Huxley, membrana de Huxley, bainha de Huxley

2.2.3.2.1.2. camada de Henle, membrana de Henle, bainha de Henle

2.2.3.2.2. bainha radicular externa

2.2.3.2.3. bainha do tecido conjuntivo

2.2.3.3. haste do pelo, haste pilosa, haste

2.2.3.3.1. cutícula externa do pelo, cutícula do pelo

2.2.3.3.2. córtex do pelo, córtex, córtex intermediário, córtice(F. paral.)

2.2.3.3.3. medula interna, medula



- 2.2.3.3.4. membrana hialina
- 2.2.3.4. ciclo folicular, ciclo piloso
  - 2.2.3.4.1. anágena, anágeno
  - 2.2.3.4.2. catágena, catágeno
  - 2.2.3.4.3. telógena, telógeno
- 2.2.4. unha, placa ungueal
  - 2.2.4.1. raiz ungueal, raiz da unha, matriz ungueal, matriz ventral da unha
    - 2.2.4.1.1. tecido periungueal
      - 2.2.4.1.1.1. prega ungueal proximal
      - 2.2.4.1.1.2. prega ungueal lateral, dobra lateral, eponíquio, eponíquia, cutícula, pele da unha, pelinha
    - 2.2.4.2. hiponíquio, hiponíquia
    - 2.2.4.3. lâmina ungueal
    - 2.2.4.4. leito ungueal
    - 2.2.4.5. lúnula, lúmula, meia-lua

### **2.3. funções da pele**

- 2.3.1. proteção
- 2.3.2. percepção, estesia
- 2.3.3. hemorregulação
- 2.3.4. termorregulação, homeotermia, homotermia, homeotermismo, homotermismo
- 2.3.5. secreção
- 2.3.6. excreção
- 2.3.7. metabolização
- 2.3.8. absorção
- 2.3.9. revestimento estético

### **2.4. mucosa**

### **2.5. epitélio, tecido epitelial**

## **3. lesões cutâneas, lesões elementares, eflorescências, elementos eruptivos**

### **3.1. alteração da cor , modificação da cor**

- 3.1.1. mancha, mácula
  - 3.1.1.1. mancha vaso-sanguínea, mácula vaso-sanguínea
    - 3.1.1.1.1. eritema, mácula eritematosa

- 3.1.1.1.1.1. cianose
- 3.1.1.1.1.2. enantema
- 3.1.1.1.1.3. exantema
  - 3.1.1.1.1.3.1. exantema difuso
  - 3.1.1.1.1.3.2. exantema morbiliforme, exantema rubeoliforme
  - 3.1.1.1.1.3.3. exantema escarlatiniforme
- 3.1.1.1.1.4. rubor
- 3.1.1.1.1.5. eritema figurado
- 3.1.1.1.1.6. eritema solar
- 3.1.1.1.1.7. eritema poliforme, eritema polimorfo; eritema multiforme
- 3.1.1.1.1.8. eritema nodoso
- 3.1.1.1.1.9. eritrodermia
- 3.1.1.1.1.10. uleritema
- 3.1.1.1.2. mancha lívida
- 3.1.1.1.3. mancha anêmica, mácula esbranquiçada
- 3.1.1.1.4. mancha angiomasosa, mácula vermelho vivo, mácula eritêmato-arroxeadada
- 3.1.1.1.5. telangiectasia
- 3.1.1.1.6. púrpura
  - 3.1.1.1.6.1. petéquias
  - 3.1.1.1.6.2. equimose
  - 3.1.1.1.6.3. víbice, lesão atrófica linear, verga, púrpura linear, atrofia linear da pele)
- 3.1.2. manchas pigmentares, máculas pigmentares
  - 3.1.2.1. mancha discrômica
  - 3.1.2.2. mancha acrômica
  - 3.1.2.3. mancha hipocrômica, mancha hipopigmentar
  - 3.1.2.4. mancha hiperacrômica, mancha hiperpigmentar
  - 3.1.2.5. despigmentação
  - 3.1.2.6. hiperpigmentação
  - 3.1.2.7. leuconíquia
  - 3.1.2.8. poiquilodermia
- 3.2. formações sólidas**
  - 3.2.1. pápula, lesão papulosa

- 3.2.2. vegetação
- 3.2.3. tubérculo
- 3.2.4. nódulo, nodo
- 3.2.5. goma
- 3.2.6. nodosidade, tumor
- 3.2.7. verrucosidade
- 3.2.8. urtica
- 3.2.9. comedão, cravo, comedo
  - 3.2.9.1. comedão branco
  - 3.2.9.2. comedão preto
- 3.2.10. pólipo
- 3.2.11. placa
  - 3.2.11.1. placa papulosa
- 3.3. coleções líquidas**
  - 3.3.1. vesícula
  - 3.3.2. bolha, flictena
  - 3.3.3. furúnculo, leicença, fruncho(pop), frunco(pop), frúnculo(pop), bichoca(prov port Lus)
  - 3.3.4. antraz, anthrax
  - 3.3.5. abscesso, coleção purulenta, abcesso
  - 3.3.6. pústula
  - 3.3.7. hematoma
- 3.4. perdas teciduais, lesões elementares caducas**
  - 3.4.1. escama
    - 3.4.1.1. escama laminar
    - 3.4.1.2. escama furfurácea, escama pitiriásica
    - 3.4.1.3. escama psoriática
    - 3.4.1.4. escama lamelar
    - 3.4.1.5. escama em forma de tacha
  - 3.4.2. ulceração, helcose
  - 3.4.3. exulceração, erosão
  - 3.4.4. crosta
    - 3.4.4.1. crosta melicérica
    - 3.4.4.2. crosta hemática
  - 3.4.5. rúpia
  - 3.4.6. escara, esfacelo

- 3.4.7. atrofia maculosa, anetodermia, atrofiderma maculosa, atrofia macular primária da pele, atrofia macular, elastólise
- 3.4.8. afta
- 3.4.9. fissura, ragádia, rágade, rágada
- 3.4.10. maceração
- 3.4.11. fístula
- 3.4.12. escoriação
- 3.5. alterações na espessura, modificações na espessura, espessuras**
  - 3.5.1. queratose, ceratose
    - 3.5.1.1. acantose
    - 3.5.1.2. disqueratose, disceratose
    - 3.5.1.3. hiperqueratose, hiperkeratose, poquidermia
    - 3.5.1.4. tilose, olho-de-perdiz(vulg)
  - 3.5.2. liquenificação
    - 3.5.2.1. liquenificação primária
    - 3.5.2.2. liquenificação secundária
    - 3.5.2.3. liquenificação circunscrita simples, neurodermite circunscrita
    - 3.5.2.4. liquenificação difusa simples, neurodermite generalizada
    - 3.5.2.5. liquenificação macropapulosa
    - 3.5.2.6. liquenificação verrugosa
  - 3.5.3. infiltração
  - 3.5.4. edema
  - 3.5.5. esclerose
  - 3.5.6. paquidermia, elefantíase
  - 3.5.7. leucoplasia
- 3.6. sequelas**
  - 3.6.1. atrofia
    - 3.6.1.1. atrofia senil
    - 3.6.1.2. estria atrófica
    - 3.6.1.3. hemiatrofia
  - 3.6.2. cicatriz
    - 3.6.2.1. cicatriz atrófica
    - 3.6.2.2. cicatriz críbrica
    - 3.6.2.3. cicatriz hipertrófica, cicatriz queiloideana

### **3.7. Malformação da epiderme**

- 3.7.1. aplasia
- 3.7.2. hipoplasia
- 3.7.3. hiperplasia, hipertrofia numérica

### **3.8. onicodistrofia**

- 3.8.1. onicólise
- 3.8.2. onicorrexe, onicorrexia

## **4. dermatoses, dermatopatias, dermopatias**

### **4.1. dermatoses metabólicas**

- 4.1.1. desvitaminodermia
  - 4.1.1.1. pelagra
  - 4.1.1.2. Kwashiorkor
  - 4.1.1.3. frinoderma
  - 4.1.1.4. escorbuto, mal-de-luanda (pop.)
  - 4.1.1.5. beribéri, perneira (Bras, MG, pop.)
    - 4.1.1.5.1. beribéri úmido
    - 4.1.1.5.2. beribéri seco
  - 4.1.1.6. desvitaminodermia por deficiência de riboflavina, desvitaminodermia por carência de riboflavina
  - 4.1.1.7. desvitaminodermia por deficiência de piridoxina, desvitaminodermia por carência de piridoxina
  - 4.1.1.8. desvitaminodermia por deficiência de cobalamina, desvitaminodermia por carência de cobalamina
  - 4.1.1.9. raquitismo
  - 4.1.1.10. desvitaminodermia por deficiência de biotina, desvitaminodermia por carência de biotina
  - 4.1.1.11. desvitaminodermia por deficiência de vitamina K, desvitaminodermia por carência de vitamina K
  - 4.1.1.12. desvitaminodermia por deficiência de ácido fólico, desvitaminodermia por carência de ácido fólico
- 4.1.2. lipidose
  - 4.1.2.1. xantoma
    - 4.1.2.1.1. xantoma tuberoso
    - 4.1.2.1.2. xantoma tendinoso
    - 4.1.2.1.3. xantoma estriado

- 4.1.2.1.4. xantoma eruptivo, xantoma dos diabéticos, xantoma pápulo-eruptivo
- 4.1.2.1.5. xantoma palmar
- 4.1.2.1.6. xantelasma, xantoma das pálpebras
- 4.1.2.1.7. xantoma plano
- 4.1.2.1.8. xantoma nodular
- 4.1.2.1.9. xantoma secundário
- 4.1.2.1.10. xantoma histiocitário
- 4.1.2.1.11. xantoma disseminado, xantomatose múltipla, xantoma múltiplo
- 4.1.2.2. angioceratoma de Fabry, angioqueratoma difuso de Fabry, angiokeratoma corporis diffusum, angioceratoma corporal difuso, lipidose glicolipídica, angioceratoma de Favre
- 4.1.2.3. lipogranulomatose disseminada
- 4.1.2.4. doença de Gaucher
- 4.1.2.5. doença Niemann Pick
- 4.1.2.6. doença de Tangier
- 4.1.3. porfiria
  - 4.1.3.1. porfiria eritropoiética, PE
    - 4.1.3.1.1. protoporfiria eritropoiética
    - 4.1.3.1.2. porfiria eritropoiética congênita, doença de Gunther, PEC
    - 4.1.3.1.3. porfiria hepatoeritropoiética
    - 4.1.3.1.4. porfiria hepatoereditária
  - 4.1.3.2. porfiria hepática
    - 4.1.3.2.1. porfiria aguda intermitente, porfiria sueca, PAI
    - 4.1.3.2.2. porfiria cutânea tardia, porfiria sintomática, porfiria hepática crônica, porfiria adquirida, PCT
    - 4.1.3.2.3. porfiria variegata
    - 4.1.3.2.4. coproporfiria hereditária
- 4.1.4. amiloidose
  - 4.1.4.1. amiloidose primária sistêmica, amiloidose sistêmica primária, síndrome de Lubarsh-Pick
  - 4.1.4.2. amiloidose secundária sistêmica
  - 4.1.4.3. amiloidose primária localizada

- 4.1.4.4. amiloidose secundária localizada
- 4.1.4.5. amiloidose cutânea genuína
  - 4.1.4.5.1. amiloidose cutânea genuína difusa
  - 4.1.4.5.2. amiloidose cutânea genuína localizada
- 4.1.5. mucinose cutânea
  - 4.1.5.1. mucinose cutânea difusa, mixedema generalizado
  - 4.1.5.2. mucinose cutânea localizada, mixedema circunscrito, mixedema pré-tibial
  - 4.1.5.3. mucinose papular, mucinose papulosa
    - 4.1.5.3.1. mucinose papular estrita, líquen mixedematoso
    - 4.1.5.3.2. escleromixedema, síndrome de Gottron-Arndt
    - 4.1.5.3.3. mucinose papular em placa
  - 4.1.5.4. mucinose folicular, alopecia mucinosa
  - 4.1.5.5. mucinose eritematosa reticulada, síndrome R.E.M
  - 4.1.5.6. mucinose cutânea juvenil auto limitada
  - 4.1.5.7. escleredema de Buschke, escleredema do adulto
- 4.1.6. mucopolissacaridose
  - 4.1.6.1. mucopolissacaridose tipo I-H, gargolismo, síndrome de Hurler
    - 4.1.6.1.1. mucopolissacaridose tipo I-S, síndrome de Scheie
    - 4.1.6.1.2. mucopolissacaridose tipo I-H/S, síndrome de Hurler-Scheie
  - 4.1.6.2. mucopolissacaridose tipo II, síndrome de Hunter
  - 4.1.6.3. mucopolissacaridose tipo III, síndrome de Sanfilippo
  - 4.1.6.4. mucopolissacaridose tipoIV, síndrome de Morquio, doença de Morquio-Uhicer, doença de Morquio
  - 4.1.6.5. mucopolissacaridose tipoVI, síndrome de Maroteaux-Samy, síndrome de Maroteaux-Lamy
  - 4.1.6.6. mucopolissacaridose tipo VII, síndrome de Sly
- 4.1.7. glicolipidoproteinose, hialinose cutâneo-mucosa, doença de Urbach-Weithe, proteinose lipídica
- 4.1.8. aminoacidúria, aminacidúria
  - 4.1.8.1. fenilcetonúria, oligofrenia fenilpirúvica
  - 4.1.8.2. ocronose, alcoptonúria, oxidase do ácido homogentísico
  - 4.1.8.3. ocronose exógena, acronose exógena
  - 4.1.8.4. hemocistinúria

- 4.1.8.5. aminoacidúria argininossuccínica, deficiência de arginossuccinase
  - 4.1.9. calcinose cutânea
    - 4.1.9.1. calcinose cutânea idiopática
    - 4.1.9.2. calcinose cutânea metastática
    - 4.1.9.3. calcinose cutânea distrófica
    - 4.1.9.4. calcinose cutânea tumoral
  - 4.1.10. gota
    - 4.1.10.1. gota latente
    - 4.1.10.2. gota cálcica
  - 4.1.11. histiocitose X, langherose
    - 4.1.11.1. histiocitose aguda disseminada
    - 4.1.11.2. histiocitose multifocal crônica
    - 4.1.11.3. granuloma eosinofílico, granuloma eosinófilo
    - 4.1.11.4. xantoma disseminado, xantomatose múltipla, xantoma múltiplo
    - 4.1.11.5. xantossideroistiocitose
    - 4.1.11.6. xantomatose plana difusa
    - 4.1.11.7. reticuloistiocitose
      - 4.1.11.7.1. reticuloistiocitose multicêntrica
      - 4.1.11.7.2. histiocitoma eruptivo generalizado
      - 4.1.11.7.3. xantogranuloma necrobiótico
      - 4.1.11.7.4. xantoma verruciforme
      - 4.1.11.7.5. xantogranuloma juvenil, xantoma juvenil
      - 4.1.11.7.6. granuloma retículo-histiocítico, granuloma reticuloistiocítico, reticuloistiocitoma
- 4.2. Dermatoses auto-imunes**
- 4.2.1. lúpus eritematoso
    - 4.2.1.1. lúpus eritematoso discóide
    - 4.2.1.2. lúpus eritematoso sistêmico
      - 4.2.1.2.1. lúpus eritematoso sistêmico subagudo
      - 4.2.1.2.2. lúpus eritematoso sistêmico neonatal
    - 4.2.1.3. lúpus eritematoso profundo
  - 4.2.2. síndrome de Rowell
  - 4.2.3. esclerodermia
    - 4.2.3.1. esclerodermia circunscrita, esclerodermia morphea



- 4.2.3.1.1. esclerodermia circunscrita em gotas, esclerodermia guttata
- 4.2.3.1.2. esclerodermia circunscrita em placas
- 4.2.3.1.3. esclerodermia circunscrita em faixas, esclerodermia en coup de sabre
- 4.2.3.1.4. esclerodermia circunscrita linear
- 4.2.3.1.5. esclerodermia circunscrita fasciíte eosinofílica, doença de Shulman
- 4.2.3.2. Esclerodermia sistêmica
  - 4.2.3.2.1. Esclerodermia difusa
  - 4.2.3.2.2. Acroesclerose
- 4.2.4. Dermatomiosite
- 4.2.5. Doença mista do tecido conjuntivo, DMTC
- 4.2.6. Doença homóloga
- 4.2.7. Doença auto-agressiva hansênica
- 4.3. dermatoses pustulosas amicrobianas, pustuloses essenciais**
  - 4.3.1. pustulose subcórnea, doença de Sneddon-Wilkinson
  - 4.3.2. dermatite crural pustulosa e artrófica
  - 4.3.3. pustulose recalcitrante das mãos e pés
  - 4.3.4. acrodermatite contínua de Hallopeau, acropustulose, acrodermatite perstans
  - 4.3.5. bactéride pustulosa de Andrews
  - 4.3.6. foliculite pustulosa eosinofílica, síndrome de Ofuji
  - 4.3.7. impetigo herpetiforme, pustulose herpetiforme
  - 4.3.8. pustulose vegetante de Hallopeau
  - 4.3.9. síndrome de Sweet, dermatose neutrofílica febril aguda
    - 4.3.9.1. síndrome de Sweet clássica, síndrome de Sweet idiopática
    - 4.3.9.2. síndrome de Sweet parainflamatória
    - 4.3.9.3. síndrome de Sweet paraneoplásica
  - 4.3.10. melanose pustulosa neonatal transitória
  - 4.3.11. acropustulose infantil
- 4.4. dermatoses basicamente papulosas**
  - 4.4.1. líquen plano, líquen rubro plano
    - 4.4.1.1. líquen plano actínico
    - 4.4.1.2. líquen plano vulgar, líquen plano agudo, líquen plano crônico

- 4.4.1.3. líquen plano hipertrófico, líquen plano verrucoso
- 4.4.1.4. líquen plano atrófico
- 4.4.1.5. líquen plano linear, líquen plano estriado
- 4.4.1.6. líquen plano bolhoso
- 4.4.1.7. líquen plano penfigóide, líquen penfigóide
- 4.4.1.8. líquen plano de mucosa
- 4.4.1.9. líquen anular
- 4.4.1.10. líquen palmoplantar
- 4.4.2. erupção liquenóide
- 4.4.3. líquen nítido
- 4.4.4. líquen estriado
- 4.4.5. dermatose liquenóide
  - 4.4.5.1. liquenificação primária
  - 4.4.5.2. liquenificação secundária
  - 4.4.5.3. liquenificação circunscrita simples, neurodermite circunscrita
  - 4.4.5.4. liquenificação difusa simples, neurodermite generalizada
  - 4.4.5.5. liquenificação hipertrófica gigante
  - 4.4.5.6. prurigo nodular, prurigo nodular de Hyde, doença de Hyde, liquenificação macropapulosa

#### **4.5. Discromias**

- 4.5.1. Acromias
  - 4.5.1.1. Albinismo, albinismo oculocutâneo, leucodermia congênita, leucopatia congênita, albinia (Sin. ger.).
    - 4.5.1.1.1. Albinismo tirosinase-negativo, albinismo total
    - 4.5.1.1.2. Albinismo tirosinase-positivo, albinismo parcial
    - 4.5.1.1.3. Albinismo mutante-amarelo
    - 4.5.1.1.4. Síndrome de Hermansky-Pudlak
  - 4.5.1.2. Piebaldismo
  - 4.5.1.3. Poliose
  - 4.5.1.4. Incontinência pigmentar acrômica, hipomelanose de Ito
  - 4.5.1.5. Vitiligo, vitiligem, leucodermima
  - 4.5.1.6. Leucodermia por substâncias químicas, leucodermia por drogas
  - 4.5.1.7. Leucodermia solar, leucodermia gotada, leucodermia gutata, hipomelanose gutata idiopática

- 4.5.2. Hipocromia
  - 4.5.2.1. Nevo acrómico
  - 4.5.2.2. Síndrome de Chediak-Higashi, doença de Béguez-César
  - 4.5.2.3. Síndrome de Klein-Waardenburg, síndrome de Waardenburg
  - 4.5.2.4. Síndrome de Cross-McKusick-Breen
  - 4.5.2.5. Leucodermia dos vagabundos
- 4.5.3. Hiperchromia, hipermelanose
  - 4.5.3.1. Mancha mongólica
  - 4.5.3.2. Melanose oculodérmica, nevo de Ota, nevo foscocerúleo oftalmomaxilar de Ota
  - 4.5.3.3. Nevo foscocerúleo acrómico deltoidiano de Ito, nevo de Ito
  - 4.5.3.4. Síndrome de Albright, doença de Albright, osteodistrofia hereditária de Albright, síndrome de McCune-Albright
  - 4.5.3.5. Efélide, sarda(pop.), lentigem, lentigo, ovo-de-peru, titinga.(Bras.)
  - 4.5.3.6. Mácula melanótica labial
  - 4.5.3.7. Lentigo, lentigem
    - 4.5.3.7.1. Lentigo juvenil
    - 4.5.3.7.2. Lentigo solar, lentigo senil
    - 4.5.3.7.3. Nevus spilus, nevo lentiginoso salpicado
    - 4.5.3.7.4. Lentiginose profusa, lentiginose difusa
      - 4.5.3.7.4.1. Lentiginose múltipla
        - 4.5.3.7.4.1.1. Lentiginose centro-facial
        - 4.5.3.7.4.1.2. Lentiginose unilateral
  - 4.5.3.8. Poiquilodermia de Civatte
  - 4.5.3.9. Melanose de Riehl
  - 4.5.3.10. Melanodermite tóxica de Hoffmann e Habermann
  - 4.5.3.11. Poiquilodermia acroceratótica hereditária
  - 4.5.3.12. Poiquilodermia congênita, síndrome de Rothmund-Thomson, poiquiloderma congênito
  - 4.5.3.13. Poiquilodermia esclerosante hereditária, poiquilodermia de Weary
  - 4.5.3.14. Melanose neviforme, nevo piloso pigmentado de Becker, melanose pilosa de Becker, nevus pigmentado e piloso

- 4.5.3.15. Mancha “café-au-lait”, mancha café-com-leite
  - 4.5.3.16. Acropigmentação reticulada de Kitamura, doença de Kitamura
  - 4.5.3.17. Incontinência pigmentar, doença de Bloch-Sulzberger, síndrome de Bloch-Sulzberger
  - 4.5.3.18. Lentiginose perioficial, síndrome de Peutz-Jeghers, , síndrome de Leopard, síndrome de Jeghers-Peutz
  - 4.5.3.19. Síndrome de Cronkhite-Canadá
  - 4.5.3.20. Fitofotodermatite, berloque dermatite, fitofotodermatose
  - 4.5.3.21. Eritema discrômico persistente, erytema dyscromicum perstans, dermatose cinienta
  - 4.5.3.22. Hiperchromia medicamentosa, melanose medicamentosa
  - 4.5.3.23. Cloasma, melasma
    - 4.5.3.23.1. Cloasma gravídico, mancha da gravidez
- 4.6. Eritemas, manchas vasculo-sanguíneas, dermatites eritematosas**
- 4.6.1. Eritema figurado
    - 4.6.1.1. Eritema anular centrífugo, eritema pápulo-circinado migrante crônico
    - 4.6.1.2. Eritema crônico migratório, eritema crônico migrante
    - 4.6.1.3. Eritema giriforme persistente, erytema gyratum perstants
    - 4.6.1.4. Erytema gyratum repens
    - 4.6.1.5. Eritema migratório necrolítico, eritema necrolítico, eritema necrolítico migratório, síndrome do glucagonoma
  - 4.6.2. Eritema localizado
    - 4.6.2.1. Eritema palmar
      - 4.6.2.1.1. Eritema palmar adquirido
      - 4.6.2.1.2. Eritema palmar hereditário, eritema palmo-plantar hereditário
  - 4.6.3. Eritema generalizado, eritema difuso, eritema universal
    - 4.6.3.1. Eritema escarlatiforme
    - 4.6.3.2. Eritema morbiliforme, eritema rubeoliforme
  - 4.6.4. Eritema pudico
  - 4.6.5. Eritrose facial
  - 4.6.6. Eritema a agentes físicos e químicos

- 4.6.7. Eritrose pigmentar peribucal, eritrose pigmentar peribucal de Brocq, dermatose pigmentar peribucal, eritrodermia pigmentada peribucal
- 4.6.8. Eritema pérnio, perniose, frieira (pop.), geladura (pop.)
- 4.6.9. Eritema tóxico neonatal, eritema tóxico dos recém-nascidos
- 4.6.10. Eritema exsudativo multiforme, eritema multiforme, EM, doença de Hebra, eritema polimorfo, herpes íris
  - 4.6.10.1. Síndrome de Stevens-Johnson
- 4.6.11. Eritema nodoso, dermatite contusiforme, febre nodal, postulose eritema condusiforme, paniculite septal

#### **4.7. Dermatoses Eritematoescamosas**

- 4.7.1. Psoríase, psoríase típica, psoríase vulgar, psoríase ordinária, alfos, lepra alfos, psora
  - 4.7.1.1. Psoríase pustulosa
    - 4.7.1.1.1. Psoríase pustulosa generalizada, psoríase pustulosa generalizada tipo von Zumbusch
      - 4.7.1.1.1.1. Impetigo herpetiforme, postulose herpetiforme
    - 4.7.1.1.2. Psoríase pustulosa localizada
  - 4.7.1.2. Psoríase eritrodérmica
  - 4.7.1.3. Psoríase ungueal
  - 4.7.1.4. Psoríase linear, psoríase zosteriforme
  - 4.7.1.5. Psoríase eruptiva, psoríase gutata
  - 4.7.1.6. Psoríase mínima
  - 4.7.1.7. psoríase artropática, psoríase artrópica, artrite psoriásica
  - 4.7.1.8. psoríase invertida
  - 4.7.1.9. psoríase punctata, psoríase pontilhada
- 4.7.2. parapsoríase, paracetose variegada, xantoeritrodermia persistente
  - 4.7.2.1. parapsoríase em gotas, parapsoríase gutata
    - 4.7.2.1.1. parapsoríase em gotas aguda
    - 4.7.2.1.2. parapsoríase em gotas crônica
  - 4.7.2.2. parapsoríase em placas
    - 4.7.2.2.1. parapsoríase em pequenas placas
    - 4.7.2.2.2. parapsoríase em grandes placas, poiquilodermia atróficans vascular

4.7.3. eritrodermia esfoliativa, eritroderma esfoliativo, dermatite esfoliativa, ceratose esfoliativa, keralolysis esfoliativa

4.7.3.1. eritrodermia metaeruptiva

4.7.3.2. eritrodermia tóxica

4.7.4. pitiríase rósea

#### **4.8. eczemas, dermatites e eczemátides**

4.8.1. dermatite, dermatitis, dermatitides, dermite

4.8.2. eczema

4.8.2.1. dermatite de contato, eczema de contato, dermatite venenata, dermatite eczematosa de contato

4.8.2.1.1. dermatite de contato por irritante primário, eczema de contato por irritante primário, eczema por irritação primária, DCIP

4.8.2.1.1.1. dermatite amoniacal, dermatite das fraldas, exantema das fraldas

4.8.2.1.1.2. granuloma glúteo infantil:

4.8.2.1.2. dermatite de contato alérgica, DCA

4.8.2.2. dermatite atópica, eczema atópico

4.8.2.3. dermatite seborréica, DS

4.8.2.4. dermatite seborréica infantil, dermatite seborréica do lactente

4.8.2.5. eritrodermia descamativa, eritrodermia de Leiner, síndrome de Leiner

4.8.2.6. eczema microbiano, dermatite eczematóide infecciosa

4.8.2.7. eczema asteatósico, craquelé, eczema craquelé

4.8.2.8. eczema numular, dermatite numular

4.8.2.9. eczema de estase, dermatite de estase, eczema hipostácio, eczema varicoso

4.8.2.10. dermatose plantar juvenil

4.8.2.11. eczema das mãos

4.8.2.12. eczema disidrótico, desidrose, pomphoix

4.8.2.13. fotoeczema

4.8.2.14. auto-eczema

4.8.3. eczemátide, pitiríase alba

4.8.3.1. eczemátide figurada esteatóide

4.8.3.2. eczemátide psoriasiforme

- 4.8.3.3. eczemátide pitiriasiforme
- 4.8.3.4. eczemátide do tipo pitiríase rósea de Gibert, eczemátide do tipo pitiríase rósea
- 4.8.3.5. eczemátide peripilar
  - 4.8.3.5.1. eczemátide peripilar esteatóide
- 4.8.3.6. eczemátide eritrodérmica

#### **4.9. buloses**

- 4.9.1. pênfigo
  - 4.9.1.1. pênfigo vulgar, PV
    - 4.9.1.1.1. pênfigo vegetante, PVe
      - 4.9.1.1.1.1. pênfigo vegetante do tipo Neumann, moléstia de Neumann
  - 4.9.1.2. pênfigo foliáceo, doença de Cazenave, pênfigo foliáceo de Cazenave, fogo selvagem(pop.)
    - 4.9.1.2.1. pênfigo eritematoso, PE, pênfigo frusto, pênfigo seborréico, síndrome de Senear-Usher
    - 4.9.1.2.2. pênfigo foliáceo brasileiro, fogo selvagem(pop), pênfigo foliáceo forma edêmica
    - 4.9.1.2.3. pênfigo paraneoplásico, penfigóide bolhoso
  - 4.9.1.3. penfigóide cicatricial, pênfigo benigno das mucosas
- 4.9.2. dermatite herpetiforme, dermatite poliforma dolorosa, hidroa
- 4.9.3. bulose crônica da infância, dermatose bolhosa por IgA linear
- 4.9.4. herpes gestacional, herpes gestantionis

#### **4.10. Dermatoses Atróficas**

- 4.10.1. Atrofia maculosa, anetodermia, atrofioderma maculosa, atrofia macular primária da pele, atrofia macular, elastólise
  - 4.10.1.1. Atrofia maculosa hereditária
  - 4.10.1.2. Atrofia maculosa idiopática
    - 4.10.1.2.1. Anetodermia de Schweningen-Buzzi, anetodermia idiopática de Schweningen-Buzzi
    - 4.10.1.2.2. Anetodermia de Jadasshon, atrofiodermia eritematosa em placas de Thibièrge, anetodermia de Jadasshon-Pellizari, anetodermia eritematosa de Jadasshon-Thibièrge
    - 4.10.1.2.3. Anetodermia de Pellizari, eritema urticado atrofiante de Pellizari

- 4.10.1.3. Atrofodermia macular secundária, anetodermia secundária
  - 4.10.2. Atrofodermia de Pasini e Pierini, atrofodermia idiopática, atrofodermia esclerodérmica, atrofoderma de Passini e Pierini
  - 4.10.3. Acrodermatite crônica atrofiante, eritomelia de Pick, moléstia de Pick-Herxheimer, doença de Pick-Herxheimer
  - 4.10.4. Poiquilodermia, poikilodermia, poikiloderma, pecilodermia, pecilodermia reticular da face e pescoço, pecilodermia atrofiante vascular
  - 4.10.5. Estria atrófica, estria cutânea, estria distensa, atrofia cutânea linear.
  - 4.10.6. Atrofia maculosa varioliforme, atrofia maculosa variforme da pele, atrofia maculosa varioliformis cutis
  - 4.10.7. Ainhum, dactilose espontânea
  - 4.10.8. Atrofia branca de Milian, atrofia branca, vasculite segmentar hialinizante, livedo, vasculite, vasculite livedóide
  - 4.10.9. Eritema multiforme infantil atrofiante, elastólise cutânea generalizada adquirida pós-inflamatória
- 4.11. Dermatoses Escleróticas**
- 4.11.1. Esclerodermia
  - 4.11.2. Dermatosclerose, hipodermite esclerodermiforme
  - 4.11.3. Quelóide
- 4.12. Dermatoses atróficas e escleróticas**
- 4.12.1. Líquen escleroatrófico, líquen plano esclerosante de Darier, líquen plano esclerosante primitivo de Hallopeau, morfea em gotas, líquen escleroso e atrófico, doença das manchas brancas (pop.), doença de Csillag
  - 4.12.2. Craurose vulvar, leucocraurose
  - 4.12.3. Balanopostite xerófica e obliterativa
- 4.13. hipodermite, paniculites, adiposites**
- 4.13.1. adiponecrose neonatal, necrose subcutânea do recém-nascido, adiponecrose subcutânea neonatal, adiponecrose neonatorum, necrose gordurosa subcutânea do recém-nascido
  - 4.13.2. escleredema neonatal, edema neonatorum, edema do recém-nascido, edema neonatal, necrose cutânea do recém-nascido



- 4.13.3. esclerema neonatal, esclerema do recém nascido, sclerema adiposum , esclerema neonatorum, doença de Underwood, esclerema adiposo, esclerema, necrose da gordura subcutânea do recém-nascido, esclerema
  - 4.13.4. paniculite nodular não-supurativa febril recidivante, paniculite febril nodular não-supurativa e recidivante, paniculite de Weber-Christian, doença de Weber-Christian, doença de Christian
  - 4.13.5. síndrome de Rothmann-Makai, lipogranulose subcutânea, lipogranulomatose subcutânea de Rothmann e Makai
  - 4.13.6. paniculite nodular migratória subaguda de Vilanova-Piñol Aguadé, hipodernite nodular subaguda migrante, paniculite nodular subaguda migrante, paniculite migratória subaguda, eritema nodoso migratório, paniculite nodular migratória, hipodernite nodular subaguda migratória de Vilanova-Piñol-Aguadé
  - 4.13.7. paniculite pancreática, paniculite nodular de origem pancreática
  - 4.13.8. paniculite pós-esteróide
  - 4.13.9. paniculite pelo frio
  - 4.13.10. paniculite traumática, necrose gordurosa traumática
  - 4.13.11. paniculite por pressão
  - 4.13.12. paniculite factícia
  - 4.13.13. paniculite lúpica, lupus eritematoso profundo
  - 4.13.14. paniculite devida a insulina, insulinodistrofia
- 4.14. afecções vasculares, afecções dos vasos**
- 4.14.1. púrpura, peliose
    - 4.14.1.1. púrpura trombocitopênica, púrpura trombopênica, púrpura hemorrágica
      - 4.14.1.1.1. púrpura trombocitopênica idiopática, doença de Werlhof, púrpura trombocitolítica, moléstia de Werlhof, escorbuto da terra
        - 4.14.1.1.1.1. púrpura trombocitopênica idiopática aguda
        - 4.14.1.1.1.2. púrpura trombocitopênica idiopática crônica
      - 4.14.1.1.2. púrpura trombocitopênica secundária, púrpura trombocitopênica sintomática.

- 4.14.1.2. púrpura por disfunção dos trombócitos, púrpura por alterações do mecanismo de coagulação, púrpura intravascular, púrpura por deficiência do mecanismo de coagulação sanguínea, púrpura trombocítica
  - 4.14.1.2.1. púrpura trombopática, trombopatia
  - 4.14.1.2.2. púrpura trombastênica, púrpura tromboastêmica
  - 4.14.1.2.3. púrpura trombocitopática
  - 4.14.1.2.4. púrpura fulminante
  - 4.14.1.2.5. púrpura por auto-sensibilização eritrocítica
  - 4.14.1.2.6. púrpura disproteinêmica
- 4.14.1.3. púrpura vascular
  - 4.14.1.3.1. púrpura anafilactóide de Henoch-Schönlein, púrpura de Henoch-Schönlein, púrpura de Henoch-Schoenlein, púrpura anafilactóide, púrpura reumática, peliose reumática de Schoenlein, púrpura abdominal de Henoch.
  - 4.14.1.3.2. púrpura pigmentar crônica, moléstia de Schamberg, púrpura de Majocchi, dermatite purpúrica de Gougerot e Blum, púrpura pigmentosa crônica, angiíte purpúrica, angiíte pigmentar
    - 4.14.1.3.2.1. púrpura pigmentar crônica na forma anular telangiectásica de Majocchi, púrpura anular telangiectóide, púrpura de Majocchi, doença de Majocchi.
    - 4.14.1.3.2.2. púrpura pigmentar crônica na forma pigmentar progressiva de Schamberg, púrpura de Schamberg, púrpura pigmentar progressiva, doença pigmentar progressiva, dermatose purpúrica, dermatose purpúrica pigmentar progressiva
    - 4.14.1.3.2.3. púrpura pigmentar crônica na forma liquenóide de Gougerot-Blum, doença de Gougerot-Blum, dermatite liquenóide, púrpura pigmentosa crônica
    - 4.14.1.3.2.4. púrpura pigmentar crônica na forma eczematóide, púrpura eczematóide
    - 4.14.1.3.2.5. púrpura pigmentar crônica na forma liquen aureus

- 4.14.1.3.3. angiodermite pigmentar e purpúrica de Favre e Chaix, dermite ocre, dermatite ocre, dermite ocre de Favre e Chaix, dermite dos membros inferiores, dermite de Favre e Chaix, síndrome de Favre e Chaix, angiodermite pigmentar e purpúrica de Favre.
- 4.14.1.3.4. púrpura do escorbuto, púrpura escorbútica
- 4.14.1.3.5. púrpura vascular tóxico-alérgica
- 4.14.1.3.6. púrpura senil
- 4.14.2. vasculite, angiíte, vascularite, angeíte
  - 4.14.2.1. vasculite primária e predominantemente necrosante, vasculite necrosante, vasculite alérgica, vasculite leucocito-clásica, alegide nodular dérmica, angiíte necrosante, venulite necrosante cutânea
    - 4.14.2.1.1. vasculite necrosante de Gougerot-Ruiter, moléstia trissintomática de Gougerot-Ruiter, alergide nodular purpúrica, doença trissintomática
    - 4.14.2.1.2. poliarterite nodosa, doença de Kussmaul-Maier, periarterite
    - 4.14.2.1.3. vasculite necrosante granulomatosa de Wegener, granuloma de Wegener
    - 4.14.2.1.4. vasculite necrosante granulomatosa de Churg-Strauss, síndrome Churg-Strauss, granulomatose alérgica, granuloma de C-S, angeíte alérgica de Churg-Strauss, vasculite necrosante alérgica, vasculite granulomatosa alérgica de C-S
    - 4.14.2.1.5. vasculite necrosante por hipersensibilidade de Zeek, angiíte por hipersensibilidade
    - 4.14.2.1.6. síndrome de Kawasaki, síndrome linfonodomucocutânea, doença de Kawasaki,
    - 4.14.2.1.7. granulomatose linfomatóide
    - 4.14.2.1.8. eritema elevatum diutinum, doença de Bury, eritema elevado diutino
    - 4.14.2.1.9. papsoríase em gotas aguda
    - 4.14.2.1.10. urticária vasculite, UV, vascularite urticariforme
    - 4.14.2.1.11. vasculitene necrosante sintomática, vasculite necrosante, vasculite alérgica, angiíte necrosante

- 4.14.2.1.12. granuloma facial
- 4.14.2.1.13. papulose limfomatóide
- 4.14.2.2. vasculite primária predominantemente trombosante
  - 4.14.2.2.1. tromboangiíte obliterante, moléstia de Buerger, doença de WiniWarter-Buerger, doença de Bürger, doença de Buerger, tromboangiíte obliterante
  - 4.14.2.2.2. tromboflebite recidivante idiopática migrans, tromboflebite rastejante, tromboflebite migratória, tromboflebite superficial migratória
  - 4.14.2.2.3. flebite de Mondor, doença de Mondor
  - 4.14.2.2.4. papulose atrofiante maligna, síndrome de Degos, doença de Degos, doença de Köhlmeier-Degos
  - 4.14.2.2.5. síndrome de coagulação intravascular disseminada, síndrome trombo-hemorrágica, coagulação intravascular disseminada, coagulopatia intravascular disseminada, coagulopatia do consumo, coagulopatia de consumo.
  - 4.14.2.2.6. atrofia branca de Milian, atrofia branca, vasculite segmentar hianilizante, livedo, vasculite livedóide
  - 4.14.2.2.7. angioendoteliomatose proliferante sistêmica, linfoma angiotrópico, angioendoteliomatose sistêmica neoplásica, angioendoteliomatose proliferativa sistemática, doença de Pflieger-Tappeiner
  - 4.14.2.2.8. vasculite da síndrome de Raynaud, moléstia de Raynaud, fenômeno de Raynaud, gangrena simétrica das extremidades, doença de Raynaud, síndrome de Raynaud
- 4.14.2.3. vasculite primária predominantemente granulomatosa, vasculite granulomatosa
  - 4.14.2.3.1. vasculite de Horton, arterite cranial, arterite granulomatosa, arterite temporal, arterite de Horton
  - 4.14.2.3.2. polimialgia arterítica, doença de Bruce
  - 4.14.2.3.3. doença de Takayasu, arterite de Takayasu
- 4.14.3. síndrome angiomatosa
  - 4.14.3.1. síndrome de Sturge-Weber, angiomatose trigeminocranial, angiomatose encefalotrigeminal, angiomatose

- craniofacial, doença de Sturge-Weber-Dimitri, síndrome de Krabbe
- 4.14.3.2. Síndrome de Klippel-Trenaunay-Parkes Weber, hipertrofia hemangiectática, síndrome ângio-hipertrófica, nevo varicoso ósteo-hipertrófico
- 4.14.3.3. síndrome de Maffuci
- 4.14.3.4. síndrome de Osler-Rendu-Weber, telangiectasia hemorrágica hereditária
- 4.14.3.5. síndrome de blue rubber bleb nevus
- 4.14.3.6. síndrome de Kasabach-Merritt, hemangioma com trombocitopenia, síndrome de hemangioma-trombocitopenia
- 4.14.4. angioceratoma
  - 4.14.4.1. angioceratoma de Fordyce, angioceratoma do escroto
  - 4.14.4.2. angioceratoma de Mibelli, angioqueratoma de Mibelli
  - 4.14.4.3. angioceratoma circunscrito, angioqueratoma circunscrito
  - 4.14.4.4. angioceratoma de Fabry, angioqueratoma difuso de Fabry, angiokeratoma corporis diffusum, angioceratoma corporal difuso, lipidose glicolipídica, angioceratoma de Favre.
- 4.14.5. lesão ulcerada da perna de origem vascular e sanguínea
  - 4.14.5.1. úlcera angiodérmica, angiodermite de Favre
  - 4.14.5.2. úlcera hipertensiva, úlcera isquêmica
  - 4.14.5.3. úlcera de estase, úlcera varicosa, úlcera hipostática.
  - 4.14.5.4. úlcera hematopoética
- 4.14.6. afecção vascular predominantemente funcional
  - 4.14.6.1. vasculite da síndrome de Raynaud, fenômeno de Raynaud, síndrome de Raynaud, doença de Raynaud, moléstia de Raynaud, gangrena simétrica dos extremistas
  - 4.14.6.2. livedo reticular, livedo racemoso
    - 4.14.6.2.1. livedo reticular fisiológico, cútis marmorata, cútis marmórea
    - 4.14.6.2.2. livedo reticular idiopático
    - 4.14.6.2.3. livedo reticular congênito
    - 4.14.6.2.4. livedo reticular secundário, livedo reticular sintomático, livedo reticular sintomática

- 4.14.6.3. eritromeralgia, eritromelalgia
- 4.14.6.4. acrocianose, doença de Crocq
  - 4.14.6.4.1. acrocianose necrosante remitente
- 4.14.6.5. eritema pérnio, geladura (pop), perniose, frieira (pop)
- 4.14.6.6. eritrocianose
- 4.14.6.7. síndrome branca de Marshall, mancha de Bier
- 4.14.6.8. angioma
  - 4.14.6.8.1. angioma plano, nevus flameus, nevo de vinho do porto (pop), hemangioma plano, mancha vinhosa, nevo teleangiectásico, nevo capilar, mancha de salmão (pop), nevo em chama
  - 4.14.6.8.2. hemangioma tuberoso, hemangioma capilar, angioma tuberoso, angioma cavernoso
  - 4.14.6.8.3. angioma estelar, nevo aracnóidico, nevo aracnóide, angioma aracniforme, angioma aracneiforme, nevo aracniforme, mola aracniforme, telangiectasia aracniforme, aranha arterial, aranha vascular, hemangioma estelar, telangiectasia aranhosa, spider nevus, hemangioma estelar, nevus aracnóide
  - 4.14.6.8.4. angioma puntiforme, ponto de rubi, angioma senil, hemangioma senil, angioma framboesa, ecráia papilar, ectasia senil, lago nervoso, aneurisma capilar, variz papilar
  - 4.14.6.8.5. telangiectasia nevóide unilateral
  - 4.14.6.8.6. telangiectasia generalizada
  - 4.14.6.8.7. hemangioma verrucoso
  - 4.14.6.8.8. angioma serpiginoso, angioma serpiginosum, telangiectasia essencial
  - 4.14.6.8.9. linfangioma, angioma linfático, herpes
    - 4.14.6.8.9.1. linfangioma circunscrito, linfangioma superficial simples, linfangioma capilar varicoso, linfangiectóide, lupus linfático
    - 4.14.6.8.9.2. linfangioma cavernoso, higroma, linfangiectasia cavernosa
- 4.14.6.9. linfedema
  - 4.14.6.9.1. linfedema primário, linfedema idiopático

- 4.14.6.9.1.1. linfedema congênito hereditário, doença de Milroy, doença de Meige, trofedema
- 4.14.6.9.1.2. linfedema precoce
- 4.14.6.9.1.3. linfedema tardio
- 4.14.6.9.2. linfedema secundário
  - 4.14.6.9.2.1. filaríose linfática, filaríose brancoftiana
- 4.14.6.10. granuloma piogênico, granuloma telangiectásico, granuloma gravidorum, caruncula uretal, angiofibroma faríngeo, GP

#### **4.15. Dermatoviroses, dermatoses por vírus**

- 4.15.1. vacina, vacínia
  - 4.15.1.1. eczema vacinato, erupção variceliforme, erupção de Kaposi, eczema vaccinatum, eczema de vacínia, eczema herpeticum, pustulose aguda vacciniforme, erupção pós-vacínia
  - 4.15.1.2. vacina generalizada
  - 4.15.1.3. vacina gangrenosa, vacina progressiva
- 4.15.2. herpes simples, herpes catarrhalis, herpes digitalis, herpes labialis, hydroa febrile, herpes febril, darto (impr.), beijo de aranha (pop, Al), mijo de aranha (pop, Al)
  - 4.15.2.1. primo-infecção herpética, priminfecção, primo-infecção
  - 4.15.2.2. herpes recidivante, herpes recidivante labial
- 4.15.3. Herpes zoster, zona ígnea, zona serpigínea, zoster, cobreiro herpes-zoster, zona, cobreiro (pop.), cobro (pop.)
- 4.15.4. Verruga, verruca, verruga comum, verruga (Bras., pop.)
  - 4.15.4.1. Verruga plana, verruga plana juvenil
  - 4.15.4.2. Verruga filiforme, verruga digitiforme
  - 4.15.4.3. Verruga vulgar, verruga simples, verruca canthi
  - 4.15.4.4. Verruga plantar, olho-de-peixe (pop.), mimércia
  - 4.15.4.5. condyloma acuminatum, verruga genital, condiloma acuminado, cavalo de crista (pop), condiloma pontiagudo, papiloma acuminado, papiloma venéreo, verruga acuminada
  - 4.15.4.6. Verruga peri-ungueal
  - 4.15.4.7. Papulose Bowenóide, ceratose viral, pseudo-Bowen, papulose de Bowen

- 4.15.4.8. Hiperplasia epitelial focal, doença de Heck
- 4.15.4.9. Epidermodisplasia verruciforme, doença de Lutz-Lewandowski, doença de Lewandowski-Lutz
- 4.15.5. Molusco contagioso, molusco verrucoso
- 4.15.6. Acrodermatite papulosa infantil, síndrome de Gianotti-Crosti, acrodermatite papular da infância, acrodermatite papular da segunda infância
- 4.15.7. Varicela, catapora (Bras., vulg.), cataporas (Bras., vulg.), tatapora (Bras., vulg.), tataporas (Bras., vulg.)
- 4.15.8. Variola, bexiga (pop., vulg.)
- 4.15.9. Sarampo
- 4.15.10. Rubéola, sarampo alemão, sarampo de três dias, rubéola epidêmica, terceira doença
- 4.16. Zoodermatoses, dermatoses zooparasitárias, dermatozoonoses, infecções cutâneas zooparasitárias**
  - 4.16.1. Leishmaniose
    - 4.16.1.1. Leishmaniose cutânea, leishmaniose do Velho Mundo, botaço do Oriente (pop), bolha do Oriente (pop), úlcera do Oriente (pop)
    - 4.16.1.2. Leishmaniose cutaneomucosa, leishmaniose mucocutânea, leishmaniose do Novo Mundo, leishmaniose nasofaríngea, leishmaniose tegumentar americana
      - 4.16.1.2.1. Espúndia, úlcera dos chicleros (pop), doença de Breda (pop)
      - 4.16.1.2.2. Leishmaniose tegumentar difusa, leishmaniose pseudolepromatosa, leishmaniose anérgica
    - 4.16.1.3. Leishmaniose visceral, leishmaniose (pós-)calazar, esplenomegalia tropical, febre Dundum (pop.), febre caquética (pop.), febre negra (pop.), febre de Assam (pop.), calazar
      - 4.16.1.3.1. Leishmaniose infantil
  - 4.16.2. Escabiose, sarcoptesíase, sarna, coruba (Bras., pop.), curuba (Bras., pop.), já-começa (Bras., pop.), jareré (Bras. SP pop.), jereba (Bras. GO pop.), jereré (Bras. SP pop.), pereba (Bras., pop.), pira (Bras., pop.), pereva (Bras.), bereba (Bras.), bereva (Bras.)



- 4.16.2.1. Escabiose humana, sarna humana, escabiose pustular, escabiose puntiforme
  - 4.16.2.1.1. sarna crostosa, sarna norueguesa (pop), escabiose crostosa
- 4.16.2.2. sarna zoógena
- 4.16.3. demodécidose
- 4.16.4. pediculose
  - 4.16.4.1. pediculose da cabeça, pediculose do couro cabeludo
  - 4.16.4.2. pediculose do corpo, pediculose da roupa, doença dos vagabundos (pop)
  - 4.16.4.3. pediculose pubiana, pediculose do púbis, chato (pop), fitiríase
- 4.16.5. Ixodidíase, ixodíase
- 4.16.6. Triatomidíase
- 4.16.7. Dermatite por paederus
- 4.16.8. Pulicose
- 4.16.9. Tungíase, tunguíase, sarcopsilose, bicho-do-pé (Bras. pop.), bicho (Bras. pop), bicho-de-pé (Bras.), bicho-de-porco (Bras.), bicho-do-porco (Bras.), espinho-de-bananeira (Bras. sp pop.), jatecuba (Bras.), nígua, pulga-da-areia (Bras.), sico (Bras.), taçura (Bras.), taçuru (Bras. S.), tunga (Bras.), xiquexique (Bras. SP), zunga (Bras. pop.), zunja (Bras.), bitacaia (Angol.), matacanha (Angol., Moç. e Santom.)
- 4.16.10. Dipteríase
- 4.16.11. Miíase
  - 4.16.11.1. Miíase primária, miíase biontófaga
    - 4.16.11.1.1. Miíase migratória
    - 4.16.11.1.2. Miíase furunculóide
  - 4.16.11.2. Miíase secundária, miíase necrobiontófaga
    - 4.16.11.2.1. Miíase cutânea, bicheira (Bras., pop.)
    - 4.16.11.2.2. Miíase cavitária, miíase nasal, miíase auricular, miíase ocular, miíase vaginal
    - 4.16.11.2.3. Miíase intestinal
- 4.16.12. Helmintíase migrante, erupção serpigínea, miíase serpigínea, miíase linear, dermatite linear migrante, dermatite (li-

near) serpiginosa, larva migrans, bicho geográfico (pop.),  
bicho de praia (pop.), larva migrans cutânea

#### 4.16.13. Helmintíase

4.16.13.1. Loíase, edema de Calabar, inflamação de Calabar (pop),  
fugaz

4.16.13.2. Dracunculíase, dracunculose, dracontíase

4.16.13.3. Acantoqueilonemíase, acantoquilonemíase

4.16.13.4. Filariíase, filariose, elefantíase filariana, elefantíase-dos-  
árabes

4.16.13.5. Oncocercíase, sarna filariana, oncocercose, erisipela  
nas costas, volvulose, doença cega (pop), mal morado  
(pop)

4.16.13.6. Mansonelíase, mansoneliose

4.16.13.7. Esquistossomíase, esquistossomose, esquistossomíase  
genital, esquistossomíase paragenital, esquistossomíase  
ectópica

#### 4.16.14. Doença de Lyme

### 4.17. Pruridos, pruridos biopsiantes, pruridos ferox, pruridos mitis, comichões, coceiras, iuçás (Bras. pop.), já-começa (Bras. pop), cafubiras (Bras. MG pop.), quipãs (Bras. pop.), pruídos, chanhas (Bras. PB pop.)

#### 4.17.1. Prurido asteatósico

4.17.1.1. Prurido do banho

4.17.1.2. Prurido senil

4.17.1.3. Prurido hiemal, dermatite hibernal, dermatite do inver-  
no, prurido invernal, prurido de congelação, prurido do  
madeireiro, coceira do inverno

#### 4.17.2. Prurido autotóxico, prurido secundário, prurido sintomático

4.17.2.1. Prurido de anemia

4.17.2.2. Prurido urêmico

#### 4.17.3. Prurido essencial, prurido idiopático

#### 4.17.4. Prurido anogenital

### 4.18. Prurigos, prurigens

4.18.1. prurigo estrófulo, prurigo simples agudo infantil, prurigo in-  
fantil, líquen urticárico, líquen urticado, urticária infantil, ur-  
ticária papular, urticária papulosa

- 4.18.2. prurigo simples do adulto, prurigo simples agudo do adulto, prurigo simples
    - 4.18.2.1. prurigo gravídico, prurigo da gestação
    - 4.18.2.2. prurigo estival, prurigo de Hutchinson, prurigo de verão
  - 4.18.3. prurigo melanótico, doença de Pierini-Borda
  - 4.18.4. prurigo de Hebra, prurigo feroz, prurigo ferox, prurigo renitente, prurigo mitis
  - 4.18.5. prurigo discóide e liquenóide, dermatite discóide e liquenóide de Sulzberger, doença “óid-óid”
  - 4.18.6. prurigo nodular, prurigo nodular de Hyde, doença de Hyde, liquenificação macropapulosa
- 4.19. Urticárias, enidoses, uredos, fervor-do-sangue (pop.)**
- 4.19.1. urticária gigante, atrofedema, doença de Bannister, doença de Milton, doença de Quincke, edema circunscrito, edema periódico, edema angioneurótico, edema de Quincke, urticária gigan, urticaria gigantea, urticária tuberosa
  - 4.19.2. urticária porcelânica, urticária porcelânea
  - 4.19.3. urticária rubra
  - 4.19.4. urticária girata
  - 4.19.5. urticária bolhosa, urticária vesiculosa.
  - 4.19.6. urticária hemorrágica, urticária purpúrica
  - 4.19.7. urticária aguda, urticária febril
  - 4.19.8. urticária crônica
  - 4.19.9. urticária endêmica, urticária epidêmica
  - 4.19.10. urticária medicamentosa
  - 4.19.11. urticária subcutânea
  - 4.19.12. mastocitose cutânea , urticária pigmentosa, urticária xantelasmaidea, urticária pigmentar
  - 4.19.13. urticária de contato, urticária física, urticária por agentes físicos
    - 4.19.13.1. Urticária colinérgica, urticária do calor
    - 4.19.13.2. Urticária por pressão
    - 4.19.13.3. Urticária aquagênica
    - 4.19.13.4. Urticária ao frio, urticária do frio, urticária do congelamento
    - 4.19.13.5. Urticária solar

- 4.19.13.6. Urticária local ao calor
  - 4.19.13.6.1. urticária de reaquecimento
- 4.19.13.7. Urticária vibratória
- 4.19.13.8. Urticaria factícia, dermografismo, urticária factitia, reação de Ebbecke

#### **4.20. Angioedemas, edemas angioneuróticos, doença de Bannister (pop), edema de Quinke (circunscrito e periódico), úlceras tuberosas**

- 4.20.1. Angioedema adquirido
- 4.20.2. Angioedema hereditário, edema angioneurótico familiar

#### **4.21. Bacterioses**

- 4.21.1. Piodermite, dermoepidermite microbiana, piodermatose, piodermia, piodermatite
  - 4.21.1.1. Impetigo, impetiginização, impetigo de Fox, impetigo contagioso, piose de Corlett, impetigem, salsugem (pop.)
    - 4.21.1.1.1. Impetigo estafilocócico, impetigo bolhoso
    - 4.21.1.1.2. Impetigo estreptocócico, impetigo de Tibbury Fox
  - 4.21.1.2. Impetigo neonatal, impetigo neonatal de Ritter von Ritterschein, síndrome da pele escaldada estafilocócica, SSSS, Staphylococcal Scalded Skin Syndrome
  - 4.21.1.3. Hidroadenite, hidradenite, hidrosadenite (desus.)
  - 4.21.1.4. Foliculite
    - 4.21.1.4.1. Foliculite ostial, impetigo de Bockhardt, osteofoliculite, foliculite superficial, perifoliculite
    - 4.21.1.4.2. Furunculose.
    - 4.21.1.4.3. antraz, anthrax
    - 4.21.1.4.4. foliculite queloidiforme, acne quelóide, foliculite queloidiana da nuca, foliculite esclerosante, foliculite esclerosante e queloidiana da nuca
    - 4.21.1.4.5. Foliculite da barba, sicose, sicose da barba, sicose vulgar
    - 4.21.1.4.6. Pseudofoliculite, pseudofoliculite da barba, pseudofoliculite da virilha
    - 4.21.1.4.7. Foliculite decalvante, alopecia folicular, foliculite decalvante, doença de Quinquaud (pop)
      - 4.21.1.4.7.1. Sicose lupóide, sicose lupóide de Brocq

- 4.21.1.4.8. Folliculite abscedante, folliculitis (et perifolliculitis) abscedens et suffodiens, folliculite dissecante do couro cabeludo
- 4.21.1.4.9. Folliculite necrótica, acne necrótica, acne varioliforme, acne corrosiva, folliculite necrosante, folliculite necrotizante
- 4.21.1.4.10. Folliculite perfurante, folliculite perfurante do nariz
- 4.21.1.5. Hordéolo, terçol (pop), terço (pop), treço (pop), torçol (pop), torçolho (pop), terçogo (pop), terçolho (pop)
- 4.21.1.6. Piodermite cancriforme, piodermite cancriforme da face, piodermite cancriforme (Covisa e Bejarano)
- 4.21.1.7. Periporite, miliária pustulosa, abscesso (das glândulas sudoríparas) do lactente
- 4.21.1.8. Síndrome do choque tóxico, TSS, Toxic Shock Syndrome (s ingl.)
- 4.21.1.9. Êctima, éctima tenebrante
- 4.21.1.10. Erisipela, mal-do-monte (pop.), mal-de-monte (Bras., NE, pop.), mal-da-praia (Bras.), maldita (Bras. pop.), esipra (Bras., N, pop.)
- 4.21.1.11. Celulite, celulite facial na criança
- 4.21.1.12. Abscesso, abscesso frio, abscesso quente, apostema, postema, abcesso
- 4.21.1.13. Fleimão, flegmão, freimão
- 4.21.1.14. Escarlatina
- 4.21.2. Úlcera tropical, úlcera de Áden, úlcera de Malabar
- 4.21.3. Erisipelóide, doença de Rosenbach (pop), pseudoerisipela
  - 4.21.3.1. Erisipelóide cutânea
    - 4.21.3.1.1. Erisipelóide cutânea localizada
    - 4.21.3.1.2. Erisipelóide cutânea generalizada
  - 4.21.3.2. Erisipelóide sistêmica
- 4.21.4. Escleroma, rinoscleroma
- 4.21.5. Carbúnculo
  - 4.21.5.1. Carbúnculo cutâneo
    - 4.21.5.1.1. Carbúnculo maligno, pústula maligna
    - 4.21.5.1.2. Edema maligno

- 4.21.5.2. Carbúnculo gastrintestinal, carbúnculo intestinal
  - 4.21.5.3. Carbúnculo pulmonar, carbúnculo por inoculação
  - 4.21.6. Infecção por *Pseudomonas aeruginosa*
    - 4.21.6.1. Síndrome da unha verde
    - 4.21.6.2. Intertrigo
    - 4.21.6.3. Éctima gangrenoso, pioderma gangrenoso, dermatite gangrenosa infantil, pêfigo gangrenoso, gangrena cutânea disseminada
  - 4.21.7. Corinebacteriose cutânea
    - 4.21.7.1. Eritrasma
    - 4.21.7.2. Corinebacteriose palmelina, tricomiose palmelina, tricomiose axilar, tricomiose nodosa, tricomiose cromática, tricomiose nodular, triconocardíase axilar, leptotricose, leptofix, doença de Plaxton
    - 4.21.7.3. Ceratólise pontuada, ceratólise plantar, keratolysis plantar sulcada de Castellani, queratólise plantar sulcada, queratólise pontuada
    - 4.21.7.4. Difteria cutânea, difteria superficial, difteria profunda
    - 4.21.7.5. Uretrite
    - 4.21.7.6. Vaginite, colpíte, elitrite
  - 4.21.8. Sodoku, febre da mordida do rato (pop), febre de Haverhill
  - 4.21.9. Balanopostite erosiva e circinada, balanite erosiva e circinada
  - 4.21.10. Verruga peruana, doença de Carrion (pop.), plano hemorrágico, verruga dos Andes (pop.), febre de Oroya (pop.), verruga-peruana, verruga-do-peru, bartonelose
  - 4.21.11. Rickettsiose, rickettsíase
    - 4.21.11.1. Angiomatose bacilar
    - 4.21.11.2. Linforreticulose de inoculação benigna, linforreticulose benigna de inoculação, doença da arranhadura do gato (pop), DAG
- 4.22. Micobacterioses**
- 4.22.1. Hanseníase, hansenose, micobacteriose neurocutânea, lepra, leprose, doença de Hansen (pop.), mal de Hansen (pop.), gafa (pop.), gafo (pop.), lazeira (pop.), elefantíase-dos-gregos (pop.), mal-bruto (pop.), mal-de-lázaro (pop.), mal-de-são-lázaro (pop.), mal-morfético (pop.), morfeia, mal (Bras. S),

- mal-do-sangue, (Bras. pop.), mal-de-cuia (Bras. SP pop.), guarucaia (Bras.), macota (Bras.), macutena (Bras. MG)
- 4.22.1.1. Hanseníase indeterminada, hanseníase incaracterística, hanseníase indiferenciada, HI
- 4.22.1.2. Hanseníase virchowiana, lepra lepromatosa, HV
- 4.22.1.2.1. Hanseníase virchowiana históide
- 4.22.1.2.2. Hanseníase virchowiana difusa, lepra bonita de Latapi, lepra de Lúcio, lepra manchada, lepra lazarina, lepromatose difusa pura e primitiva
- 4.22.1.3. Hanseníase dimorfa, hanseníase borderline, hanseníase borderline de Wade, HB
- 4.22.1.4. Hanseníase tuberculóide, lepra nervosa, lepra cutânea, lepra nodular, HT, lepra tuberculóide tórpidas, reação tuberculóide, hanseníase tuberculóide em reação
- 4.22.1.4.1. Hanseníase tuberculóide infantil, lepra tuberculóide nodular da infância
- 4.22.2. Tuberculose cutânea, tuberculose da pele, tuberculose dérmica
- 4.22.2.1. Tuberculose, tuberculose cutânea propriamente dita, tuberculose cutânea primária, tuberculose primária, tuberculose secundária
- 4.22.2.1.1. Complexo primário tuberculoso, cancro tuberculoso, cancro de inoculação primária, complexo primário da pele
- 4.22.2.1.2. Tuberculose coliquativa, escrofuloderma, escrofulodermia, escrofulodermia tuberculosa, escrofulodermia ulcerativa, escrófulo tuberculoso
- 4.22.2.1.3. Tuberculose verrucosa, escrofulodermia verrucosa, tuberculose verrucosa da pele, tubérculo dos anatomistas, tubérculo anatômico, verruga necrogênica, verruga anatômica, verruga tuberculosa, lupo verrucoso, lupo papulomatoso
- 4.22.2.1.4. Tuberculose luposa, tuberculose luposa da pele, tuberculosis luposa cutis, lúpus tuberculoso lúpus vulgar
- 4.22.2.1.5. Tuberculose ulcerosa, tuberculose cutânea dos orifícios, tuberculose orifical, tuberculose orifical da pele

- 4.22.2.1.6. Tuberculose cutânea miliar aguda, tuberculose miliar disseminada, tuberculose aguda, tuberculose miliar aguda
  - 4.22.2.2. Tubercúlíde, tuberculose cutânea secundária
    - 4.22.2.2.1. Tubercúlíde papulóide necrótica, tubercúlíde papulo-necrótica, acne agminata, tuberculose papulonecrótica, tuberculose disseminada folicular da pele
    - 4.22.2.2.2. Tubercúlíde liquenóide, tubercúlíde papular, lichen scrofulosorum, líquen scrofulosorum, líquen escrofuloso, escrofulodermia papular
    - 4.22.2.2.3. Tubercúlíde micropapolusa
      - 4.22.2.2.3.1. Tubercúlíde micropapolusa acneiforme, acnitis
      - 4.22.2.2.3.2. Tubercúlíde micropapolusa lupóide
    - 4.22.2.2.4. Tuberculose indurativa de Bazin, eritema indurado (de Bazin), tuberculose indurativa da pele, tuberculose cutânea indurativa, doença de Bazin (pop)
  - 4.22.3. Micobacteriose atípica
    - 4.22.3.1. Micobacteriose granulomatosa da piscina, granuloma da piscina
    - 4.22.3.2. Micobacteriose atípica ulcerada, úlcera de Buruli, ulceração micobacteriana, ulceração crônica por *Mycobacterium ulcerans*
- 4.23. Treponematoses, treponemíases, treponemoses**
- 4.23.1. Sífilis, lues, lues venérea, mal venéreo, sífilis d'embrée, cancro profissional, avariose, mal-americano (pop.), mal-canadense (pop.), mal-céltico (pop.), mal-da-baía-de-são-paulo (pop.), mal-de-coito (pop.), mal-de-fiúme (pop.), mal-de-franga (pop.), mal-de-frenga (pop.), mal-de-nápoles (pop.), mal-de-santa-eufêmia (pop.), mal-de-são-jó (pop.), mal-de-são-névio (pop.), mal-de-são-semento (pop.), mal-dos-cristãos (pop.), males (pop.), mal-escocês (pop.), mal-francês (pop.), mal-gálico (pop.), mal-germânico (pop.), mal-ilírico (pop.), mal-napolitano (pop.), mal-polaco (pop.), mal-turco (pop.), gálico (pop.), venéreo (pop.)
    - 4.23.1.1. Sífilis congênita, sífilis pré-natal, sífilis hereditária



- 4.23.1.1.1. Sífilis congênita recente, sífilis congênita precoce, pênfigo sífilítico, sífilide penfigóide
- 4.23.1.1.2. Sífilis congênita tardia, sífilis hereditária tardia
- 4.23.1.2. Sífilis adquirida
  - 4.23.1.2.1. Sífilis adquirida recente, sífilis precoce
    - 4.23.1.2.1.1. Sífilis primária, protossífilis, sífilis redux, sífilis decapitada
    - 4.23.1.2.1.2. Sífilis secundária, mesossífilis, sífilis recidivante, sífilis maligna precoce
    - 4.23.1.2.1.3. Sífilis recente latente
  - 4.23.1.2.2. Sífilis adquirida tardia
    - 4.23.1.2.2.1. Sífilis tardia latente
    - 4.23.1.2.2.2. Sífilis terciária, sífilis tardia, sífilis cutânea tardia, goma sífilítica, sífilis cardiovascular, sífilis nevosa, neurosífilis
- 4.23.2. framboesia, framboésia, bouba, piã (Bras.), pian (var. de piã), botão de Amboíma (pop.), micose framboesióide, polipapiloma, papiloma zimótico, granuloma tropical
- 4.23.3. pinta, caraté, azul (pop), doença manchada (pop.), mal das pintas (pop.), mal-da-pinta, mal-do-pinto, puru-puru (Bras. pop.), purupuru (Bras. pop.)
- 4.24. micoses, micoses fungóides, dermomicoses, dermatomicoses, epidermomicoses**
  - 4.24.1. micose fungóide d'emblée
  - 4.24.2. micose superficial
    - 4.24.2.1. cerafitose, micose saprofitária, saprofícea de Unna
      - 4.24.2.1.1. pitiríase versicolor, acromia parasitária, cromofitose, tinea versicolor, tinea furfurácea, tinea da pele glabra, tinha da pele glabra, doença de Eichstedt
      - 4.24.2.1.2. pitiríase nigra, cerafitose negra, tinha negra, tinha negra palmar
    - 4.24.2.2. dermatofitose, dermofitose, epidermofitose, tinha, dermatofitose granulomatosa localizada tipo Majocchi, dermatofitose granulomatosa localizada tipo Wilson-Cremer, dermatofitose generalizada tipo Azulay, dermatofitose generalizada tipo Artom, dermatofitose ge-

neralizada tipo Pelevine-Tchermogouboff, dermatofitose inflamatória tipo quérion (Kérion Celsi), dermatofitose inflamatória tipo sicose tricofítica, dermatofitose inflamatória tipo folliculitis capitis abscedens et suffodiens, porrigen

- 4.24.2.2.1. dermatofitose do couro cabeludo, tinea capitis, tricoficose da cabeça, tinea tonsurans, tinha da cabeça, tinha fávica, favo, tinha favosa (obsol.), tinha vera, herpes tonsurante, porrigo furfurans, porrigo favoso, porrigo lupinoso
- 4.24.2.2.2. dermatofitose do corpo, tinea corporis, tinea circinata, tricoficose do corpo, tinha do corpo, tinha da pele glabra, herpes tonsurante, tinha da pele glabra
- 4.24.2.2.3. dermatofitose marginada, tinea cruris, tinea inguinal, tinha da pele glabra, tricoficose crural, eczema marginado de hebra, tinha crural, coceira de jóquei (pop.), prurido de jóquei (pop.), prurido de lavandeiro nativo (pop.)
- 4.24.2.2.4. dermatofitose dos pés, tinea pedis, dermatomicose dos pés, epidermofitose dos pés, epidermofitose interdigital dos pés, intertrigo interpododáctilo, tinea da pele glabra, tinha da pele glabra, tinha dos pés, pé-de-Hong-Kong (pop.), pé-de-atleta (pop.), frieira (pop.)
- 4.24.2.2.5. dermatofitose das mãos, tinea manum, tinha das mãos, tinha da pele glabra, tinea da pele glabra
- 4.24.2.2.6. dermatofitose imbricata, tinea imbricata, tinea da Birmânia, tinea circinada tropical, tinea tropical, tinha chinesa, tinha da Índia, tinha de Toquelau, tinha oriental, tinha da ilha de Bowditch, tinha escamosa, prurido de Malabar (pop.), lota de Toquelau, herpes descamativo, chimberê
- 4.24.2.2.7. dermatofitose ungueal, tinea unguium, tinha das unhas, onicomiose
- 4.24.2.2.8. dermatofitose da face, tinea faciale (cient lat), tinea glabrosa, tinea da pele glabra tinea da pele glabra

- 3.24.2.2.9. dermatofitose da barba, tinea barbae, tinha da barba, mentagra (impr.), coceira de barbeiro (pop.)
- 4.24.2.2.10. dermatofitides, mícides
- 4.24.2.3. candidíase, candidose, monilíase
  - 4.24.2.3.1. candidíase cutânea
    - 4.24.2.3.1.1. candidíase intertriginosa, intertrigo, intertrigo inflamamário, intertrigo crural, intertrigo interdigtal, erosio digitalis blastomycetica (cient lat), intertrigem, assadura (pop.), assado (pop.)
    - 4.24.2.3.1.2. oníquia, onixite, oniquite
    - 4.24.2.3.1.3. paroníquia, panarício, panariz, paroniquia, oníquia lateral, oníquia periungueal, paranício, paraníquea, paraniz, paranoníquea gavarro, perionixe, perionixite, unheiro
    - 4.24.2.3.1.4. candidídes
    - 4.24.2.3.1.5. candidíase cutânea generalizada, candidose disseminada
    - 4.24.2.3.1.6. granuloma candidiásico
  - 4.24.2.3.2. candidíase mucosa
    - 4.24.2.3.2.1. candidíase oral
      - 4.24.2.3.2.1.1. estomatite cremosa, sapinho (pop.), farfalho
      - 4.24.2.3.2.1.2. queilite angular, perleche, boqueira (pop.), quilite comissural, boqueiro (pop.), canto-de-passarinho (Bras. BA pop.), canto-de-sabiá (Bras. pop.), sabiá (pop.)
    - 4.24.2.3.2.2. candidíase vulvo-vaginal
      - 4.24.2.3.2.2.1. balanite, bálano-postite candidósica
  - 4.24.2.3.3. candidíase de órgãos internos
- 4.24.3. micose profunda, micose subcutânea
  - 4.24.3.1. esporotricose
    - 4.24.3.1.1. esporotricose cutânea
      - 4.24.3.1.1.1. esporotricose gomosa
      - 4.24.3.1.1.2. esporotricose abscedante
      - 4.24.3.1.1.3. esporotricose verrucosa
      - 4.24.3.1.1.4. esporotricose papulosa, esporotricose cutânea acneiforme

- 4.24.3.1.1.5. esporotricose disseminada, doença de Beurmann
- 4.24.3.1.2. esporotricose linfático-ganglionar, linfangite nodular ascendente, cancro esporotricósico
- 4.24.3.1.3. esporotricose das mucosas e de órgãos internos
- 4.24.3.2. blastomicose
  - 4.24.3.2.1. blastomicose sul-americana, paracoccidioidomicose, granuloma paracoccidióideo, blastomicose brasileira, doença de Lutz-Splendore-Almeida.
    - 4.24.3.2.1.1. blastomicose sul-americana na forma cutânea
      - 4.24.3.2.1.1.1. blastomicose sul-americana na forma papulosa
      - 4.24.3.2.1.1.2. blastomicose sul-americana na forma tuberosa e túbero-ulcerosa
      - 4.24.3.2.1.1.3. blastomicose sul-americana na forma ulcerosa e úlcero-vegetante
      - 4.24.3.2.1.1.4. blastomicose sul-americana na forma abscedante
      - 4.24.3.2.1.1.5. blastomicose sul-americana na forma lupóide
    - 4.24.3.2.1.2. blastomicose na forma mucosa
    - 4.24.3.2.1.3. blastomicose na forma ganglionar
    - 4.24.3.2.1.4. blastomicose na forma visceral e ósteo-articular
  - 4.24.3.2.2. blastomicose queloidiana, micose de Jorge Lobo, doença de Jorge Lobo, lobomicose
  - 4.24.3.2.3. blastomicose norte-americana, blastomicose de Gilchrist
- 4.24.3.3. cromomicose, micose de Pedroso e Lane, dermatite verrucosa cromoparasitária
- 4.24.3.4. feoifomicose, feohifomicose
- 4.24.3.5. histoplasmose
- 4.24.3.6. coccidioidomicose, moléstia de Posada-Wernike, febre de São Joaquim
- 4.24.3.7. criptococose, torulose, blastomicose europeia, moléstia de Busse-Buschke
- 4.24.3.8. rinosporidiose
- 4.24.3.9. micetoma

- 4.24.3.9.1. actinomicose, actinomicetose
  - 4.24.3.9.1.1. actinomicose cérvico-facial
  - 4.24.3.9.1.2. actinomicose tóraco-pulmonar
  - 4.24.3.9.1.3. actinomicose abdominal
  - 4.24.3.9.1.4. actinomicose podálica
- 4.24.3.9.2. maduromicose, pé-de-madura
- 4.24.3.9.3. botriomicose, actinifitose estafilocócica, pseudomicose bacteriana
- 4.24.3.10. zigomicose
  - 4.24.3.10.1. rinozigomicose, mucormicose (arcaico), ficomicose, zigomicose visceral
  - 4.24.3.10.2. entomorfitoromicose subcutânea, zigomicose subcutânea
  - 4.24.3.10.3. rinoentomofitoromicose, zigomicose muco-cutânea
- 4.25. afecções sebáceas**
  - 4.25.1. seborreia, esteatorreia, hiperesteatose
  - 4.25.2. acne
    - 4.25.2.1. acne conglobata
  - 4.25.3. erupção acneiforme, EA, acne induzida, elaiocomicose
    - 4.25.3.1. acne infantil, acne neonatal
    - 4.25.3.2. acne escoriada
    - 4.25.3.3. acne pré-menstrual do adulto
    - 4.25.3.4. acne ocupacional
    - 4.25.3.5. acne cosmética, acne por cosmético
    - 4.25.3.6. acne medicamentosa
    - 4.25.3.7. acne tropical
    - 4.25.3.8. acne oclusiva, acne mecânica
    - 4.25.3.9. acne solar, acne estival, acne de Majorca, acne praiana
    - 4.25.3.10. acne endócrina
    - 4.25.3.11. rosácea, rinofima, acne rosácea, acne rosácea.
    - 4.25.3.12. dermatite perioral
- 4.26. afecções granulomatosas**
  - 4.26.1. sarcoidose, doença de Boeck, sarcóide de Boeck, moléstia de Besnier-Boeck-Schaumann, síndrome de Besnier-Boeck-Schaumann, doença de Besnier-Boeck-Schaumann, síndrome de Schaumann, sarcóide cutâneo múltiplo, linfogranulomatose

benigna, lupóide benigno, eritrodermia hipodérmica, sarcóide hipodérmico, sarcóide infiltrativo difuso em placa, lúpus pérnio, doença de Boeck-Schaumann

- 4.26.2. granuloma anular, granuloma annulare
  - 4.26.2.1. granuloma anular de forma típica
  - 4.26.2.2. granuloma anular de forma disseminada
  - 4.26.2.3. granuloma anular de forma nodular, granuloma anular nodular
  - 4.26.2.4. granuloma anular de forma perfurante
- 4.26.3. granuloma multiforme
- 4.26.4. necrobiose lipóidica, necrobiosis lipóidica, necrobiosis lipóidica diabetorum, necrobiose lipóidica diabética, necrobiose lipóidica “diabeticorum” (Oppenheim-Urbach), granuloma disforme de Miescher.
  - 4.26.4.1. granuloma anular elastolítico, granuloma actínico, granuloma actínico de O’Brien
- 4.26.5. nódulo reumatóide, nódulo reumático.
- 4.26.6. granuloma de corpo estranho
- 4.26.7. queilite granulomatosa, glossite fissurada

#### **4.27. Doenças sexualmente transmissíveis, DSTs (sigla), doenças venéreas**

- 4.27.1. sífilis, avariose, lues, mal-americano (pop.), mal-canadense (pop.), mal-céltico (pop.), lues venérea, mal venéreo (pop.), sífilis d’emblée, cancro perofissional, mal-da-baía-de-são-paulo (pop.), mal-de-coito (pop.), mal-de-fiúme (pop.), mal-de-franga (pop.), mal-de-frenga (pop.), mal-de-nápoles (pop.), mal-de-santa-eufêmia (pop.), mal-de-são-jó (pop.), mal-de-são-névio (pop.), mal-de-são-semento (pop.), mal-dos-cristãos (pop.), males (pop.), mal-escocês (pop.), mal-francês (pop.), mal-gálico (pop.), mal-germânico (pop.), mal-ilírico (pop.), mal-napolitano (pop.), mal-polaco (pop.), mal-turco (pop.), gálico (pop.), venéreo (pop.)
- 4.27.2. gonorreia, blenorragia, esquentamento (pop.), pingadeira (pop.), purgação (pop.)
- 4.27.3. uretrite não-gonocócica, UNG, uretrite inespecífica, uretrite pós-gonocócica, NGU, non gonococcal urethritis.

- 4.27.4. cancro mole, cancro venéreo simples, cancroide, doença de Ducrey
  - 4.27.5. linfogranuloma venéreo, lymphogranuloma venereum , moléstia de Nicolas-Durand-Favre, doença de Nicolas-Favre, linfogranuloma inguinal, linfogranulomatose inguinal subaguda, linfopatia venérea, bulbão venéreo , bulbão climático, bulbão tropical, quarta moléstia venérea, sexta doença venérea, LGV, adenite climática, doença de Frei.
  - 4.27.6. donovanose, granuloma inguinal, granuloma venéreo, granuloma inguinale, granuloma venéreo tropical, úlcera serpigíno-sa, granuloma contagioso, pseudobulbão
  - 4.27.7. síndrome da imunodeficiência adquirida, AIDS, SIDA
  - 4.27.8. herpes simples genital, herpes catarrhalis
  - 4.27.9. doença entérica
- 4.28. dermatoses pré-cancerosas**
- 4.28.1. ceratose actínica, acantose verrucosa, ceratose actínica e solar, ceratose senil, ceratose solar, queratose actínica, queratose senil, queratose solar, verruga plana senil, verruga senil.
  - 4.28.2. ceratose tóxica
  - 4.28.3. radiodermite, radiodermatite, actinodermatite
    - 4.28.3.1. radiodermite aguda, radiodermatite aguda
    - 4.28.3.2. radiodermite crônica, radiodermatite crônica
  - 4.28.4. úlcera de Marjolin
  - 4.28.5. leucoplasia
  - 4.28.6. queilite, quilite
    - 4.28.6.1. queilite glandular simples
    - 4.28.6.2. queilite actínica, quelite solar
    - 4.28.6.3. queilite glandular apostematosa de Puente, queilite glandular apostematosa
  - 4.28.7. epitelioma intra-epidérmico de Borst-Jadassohn, epitelioma de Borst-Jadassohn
  - 4.28.8. doença de Bowen, DB (sigla), moléstia de Bowen
  - 4.28.9. xeroderma pigmentoso, xeroderma pigmentar, dermatose de Kaposi, atrofodermia pigmentosa, angioma pigmentoso e atrófico, xeroderma pigmentosum
  - 4.28.10. ataxia telangiectásica, síndrome de Louis Bar

**4.29. neoplasias epiteliais**

- 4.29.1. neoplasia benigna da epiderme
  - 4.29.1.1. nevo epidérmico verrucoso
  - 4.29.1.2. nevo comedônico
  - 4.29.1.3. ceratose seborréica, queratose seborréica, verruga seborréica, verruga senil.
  - 4.29.1.4. ceratose seborréica hipocrômica
  - 4.29.1.5. stucco-keratosis, estucoqueratose, queratose estucada, stucco queratose
  - 4.29.1.6. papulose nigra, dermatose papulosa nigra
  - 4.29.1.7. granuloma fissuratum
  - 4.29.1.8. acantoma de células claras, acantoma de Degos
  - 4.29.1.9. nevo esponjiforme branco, nevo branco esponjoso, nevo esponjoso branco, nevo epitelial oral, displasia branca familiar
- 4.29.2. neoplasia benigna folicular
  - 4.29.2.1. ceratoacantoma, queratoacantoma, querato-acantoma, molusco sebáceo
  - 4.29.2.2. pilomatrixoma, epitelioma calcificante de Malherbe, epitelioma calcificado de Malherbe
  - 4.29.2.3. tricofoliculoma, nevo do folículo piloso
  - 4.29.2.4. tricoepitelioma, adenoma sebáceo tipo Balzer, adenoma sebáceo tipo Balzer-Menetrier, epitelioma adenóide cístico, trico-epitelioma papuloso múltiplo, epitelioma cístico múltiplo benigno
  - 4.29.2.5. tricolemoma, tricolenoma, triquilemoma
  - 4.29.2.6. tricodiscoma
  - 4.29.2.7. tumor triquilemial proliferativo
  - 4.29.2.8. ceratose folicular invertida, acantoma folicular intra-epidérmico, poroma folicular
  - 4.29.2.9. tricoadenoma
- 4.29.3. neoplasia benigna sebácea
  - 4.29.3.1. nevo sebáceo, nevo organóide
  - 4.29.3.2. adenoma sebáceo
  - 4.29.3.3. hiperplasia sebácea senil, nevo sebáceo senil
- 4.29.4. neoplasia benigna da glândula sudorípara écrina



- 4.29.4.1. siringoma, hidradenoma
  - 4.29.4.1.1. hidradenoma eruptivo
  - 4.29.4.1.2. hidradenoma das pálpebras inferiores
- 4.29.4.2. siringoma condróide
- 4.29.4.3. poroma écrino, acrospiroma écrino
- 4.29.4.4. espirodenoma écrino, espiroma écrino, espirodenoma écrino.
- 4.29.4.5. hidroadenoma de células claras, hidradenoma de células claras, hidroadenoma sólido-cístico, hidradenoma écrino, adenoma das glândulas sudoríparas écrinas
- 4.29.4.6. cilindroma, tumor em turbante, tumor de Spiegler, tumours turbans
- 4.29.5. neoplasia benigna da glândula sudorípara apócrina
  - 4.29.5.1. siringocistadenoma papilífero, nevo siringocistoadenoma papilífero, nevo siringocistadenomatoso papilífero, siringoadenoma papilliferum, nevus syringadenomatosus papilliferus
  - 4.29.5.2. hidradenoma papilífero
  - 4.29.5.3. ceruminoma
  - 4.29.5.4. cistadenoma apócrino, cistadenoma écrino, hidrocistoma apócrino
  - 4.29.5.5. adenomatose erosiva do mamilo, papilomatose florida dos ductos mamilares, papilomatose florida do mamilo, papilomatose ductal subareolar.
- 4.29.6. neoplasia maligna da epiderme
  - 4.29.6.1. epitelioma
    - 4.29.6.1.1. epitelioma basocelular, carcinoma basocelular, basalioma
      - 4.29.6.1.1.1. epitelioma basocelular nódulo-ulcerativo, epitelioma basocelular ulcerativo.
      - 4.29.6.1.1.2. epitelioma basocelular pigmentado.
      - 4.29.6.1.1.3. epitelioma basocelular plano-cicatricial.
      - 4.29.6.1.1.4. epitelioma basocelular superficial, carcinoma basocelular superficial, epitelioma basocelular pagetóide, carcinoma pagetóide de Darier, carcinoma eritematoso benigno de Little.

- 4.29.6.1.1.5. epitelioma basocelular esclerosante, carcinoma basocelular esclerodermiforme.
- 4.29.6.1.1.6. epitelioma basocelular terebrante, carcinoma basocelular tenebrante.
  - 4.29.6.1.1.1.7. epitelioma basocelular nodular.
  - 4.29.6.1.1.8. epitelioma basocelular vegetante.
- 4.29.6.1.2. espinalioma, carcinoma espinocelular, epitelioma espinocelular
- 4.29.6.1.3. carcinoma verrucoso
  - 4.29.6.1.3.1. carcinoma verrucoso plantar, carcinoma cuniculatum, epitelioma cuniculatum.
  - 4.29.6.1.3.2. condiloma acuminado gigante de Buschke-Loewenstein, carcinoma verrucoso da região anourogenital, condiloma pontiagudo, papiloma acuminado venéreo, excrescência em couve flor, verruga das vestes, verruga úmida, verruga pontiaguda, verruga venérea, cavalo de crista (Bras., pop.)
  - 4.29.6.1.3.3. papilomatose florida oral, carcinoma verrucoso da cavidade oral, tumor de Ackerman, papilomatose oral franca, papilomatose oral florida
  - 4.29.6.1.3.4. carcinoma verrucoso cutâneo
- 4.29.7. neoplasia maligna dos anexos.
  - 4.29.7.1. adenocarcinoma sebáceo, carcinoma sebáceo, epitelioma sebáceo
  - 4.29.7.2. adenocarcinoma sudoríparo écrino
  - 4.29.7.3. adenocarcinoma sudoríparo apócrino
  - 4.29.7.4. carcinoma das células de Merkel, carcinoma trabecular, carcinoma neuroendócrino, merkeloma
- 4.29.8. neoplasia melanocítica.
  - 4.29.8.1. nevo melanocítico, mancha hepática
    - 4.29.8.1.1. nevo melanocítico juncional, nevo juncional, nevo epidérmico-dérmico
    - 4.29.8.1.2. nevo melanocítico dérmico, nevo intradérmico
      - 4.29.8.1.2.1. nevo melanocítico composto, nevo composto
    - 4.29.8.1.3. nevo melanocítico congênito, nevo pigmentar congênito, nevo pigmentado

- 4.29.8.2. nevo azul.
  - 4.29.8.2.1. nevo azul maligno.
  - 4.29.8.2.2. nevo azul de Jadassohn-Tieche, nevo azul comum
  - 4.29.8.2.3. nevo azul celular
- 4.29.8.3. leucodermia centrífuga adquirida, halo-nevo, vitiligo perinéxico, nevo de Sutton.
- 4.29.8.4. nevo em cocarde.
- 4.29.8.5. melanoma juvenil benigno nevocitoma juvenil, nevo de Spitz, nevo celular fusiforme, nevo celular epitelióide.
- 4.29.8.6. tumor neuroectodérmico melanocítico da infância.
- 4.29.8.7. síndrome do nevo displásico, síndrome B-K mole.
- 4.29.8.8. melanoacantoma.
- 4.29.8.9. lentigo maligno de Hutchinson, melanose circunscrita pré-câncerosa de Dubreuilh, sarda infecciosa melanótica de Hutchinson, lentigem maligna, melanose pré-cancerosa de Hutchinson.
- 4.29.8.10. melanoma, câncer melanótico, sarcoma melanótico, melanoma maligno, melanoblastoma, melanocarcinoma, melanossarcoma, nevocarcinoma, nevomelanoma, tumor maligno melanocítico.
  - 4.29.8.10.1. melanoma do lentigo maligno.
  - 4.29.8.10.2. melanoma de crescimento superficial, melanoma extensivo superficial.
  - 4.29.8.10.3. melanoma nodular.
  - 4.29.8.10.4. acromelanoma, melanoma da mucosa, melanoma lentiginoso acral.
- 4.29.9. cisto cutâneo, quisto cutâneo, quisto, cisto.
  - 4.29.9.1. cisto epidérmico, cisto intradérmico, cisto subcutâneo, cisto epidermóide.
    - 4.29.9.1.1. lúpia, esteatoma, lobinho (pop.), lombinho (Bras., pop.), calombo (Bras., pop.)
  - 4.29.9.2. milium, mílio.
    - 4.29.9.2.1. milium primário.
    - 4.29.9.2.2. milium secundário.
  - 4.29.9.3. cisto sebáceo, cisto triquilemial, cisto pilar.

- 4.29.9.4. esteatocistoma múltiplo, esteatoma múltiplo, sebocistomatose múltipla hereditária.
- 4.29.9.5. cisto dermóide.
- 4.29.9.6. cisto da linha rafe mediana do pênis.
- 4.29.9.7. cisto eruptivo do velus
- 4.29.10. neoplasia cutânea de origem mesenquimal.
  - 4.29.10.1. neoplasia cutânea benigna de origem mesenquimal
    - 4.29.10.1.1. dermatofibroma, histiocitoma fibroso, hemangioma esclerosante, fibroxantoma, xantoma fibroso.
    - 4.29.10.1.2. histiocitoma, histiocitofibroma
    - 4.29.10.1.3. quelóide.
    - 4.29.10.1.4. fibroma mole, acrocórdon, molusco pêndulo, fibroma molusco, nevo molusco.
    - 4.29.10.1.5. mixoma, mucinose focal.
    - 4.29.10.1.6. lipoma, adipoma, liparoccele, esteatoma
      - 4.29.10.1.6.1. lipomatose simétrica, doença de Decrum.
      - 4.29.10.1.6.2. lipomatose familiar, doença de Roch-Leri, lipomatose mesossomática, lipomatose múltipla circunscrita.
      - 4.29.10.1.6.3. hibernoma, lipoma adiposo imaturo.
      - 4.29.10.1.6.4. angioliipoma.
  - 4.29.10.1.7. leiomioma, dermatomioma.
    - 4.29.10.1.7.1. angioleiomioma, angiomioma, leiomioma vascular.
    - 4.29.10.1.7.2. piloleiomioma, leiomioma cutâneo múltiplo, dermatomioma múltiplo eruptivo.
    - 4.29.10.1.7.3. mioma dartóico, dermatomioma solitário.
  - 4.29.10.1.8. angioma
    - 4.29.10.1.8.1. angioma plano, nevus flammeus, nevo de vinho do porto (pop.), hemangioma plano, mancha vinho, nalvus flammeus, nevo teleangiectásico, nevo capilar, mancha de salmão (pop.), nevo em chama.
    - 4.29.10.1.8.2. hemangioma tuberoso, hemangioma capilar, angioma tuberoso, angioma cavernoso.

- 4.29.10.1.8.3. angioma puntiforme, ponto de rubi, angioma senil, hemangioma senil, angioma framboesa, ectasia papilar, ectasia senil, lago nevoso, aneurisma capilar, variz papilar.
- 4.29.10.1.8.4. telangiectasia nevóide unilateral, telangiectasia congênita.
- 4.29.10.1.8.5. telangiectasia generalizada.
- 4.29.10.1.8.6. hemangioma verrucoso.
- 4.29.10.1.8.7. angioma serpiginoso, angioma serpiginosum, telangiectasia essencial
- 4.29.10.1.8.8. angioma estelar, nevo aracnóidico, nevo aracnóide, angioma aracneiforme, angioma aracniforme, nevo aracniforme, mola aracniforme, telangiectasia aranhosa, spider nevus, hemangioma estelar, nevus araneus, angioma aracnóide, nevo aracnóide.
- 4.29.10.1.8.9. linfangioma, herpes, angioma linfático.
  - 4.29.10.1.8.9.1. linfangioma superficial.
  - 4.29.10.1.8.9.2. linfangioma profundo.
- 4.29.10.1.9. angioceratoma, angioqueratoma, verruga telangiectásica, telangiectasia verrucosa, ceratoangioma.
  - 4.29.10.1.9.1. angioceratoma de Fordyce, angioqueratoma do escroto.
  - 4.29.10.1.9.2. angioceratoma de Mibelli, angioqueratoma de Mibelli.
  - 4.29.10.1.9.3. angioceratoma circunscrito, angioqueratoma circunscrito.
  - 4.29.10.1.9.4. angioceratoma de Fabry, angioqueratoma difuso de Fabry, angiokeratoma corporis diffusum, angioceratoma corporal difuso, lipidose glicolipídica, angioceratoma de Favre.
- 4.29.10.1.10. granuloma piogênico, granuloma telangiectásico, granuloma gravidorum, caruncula uretral, angiofibroma faríngeo, GP
- 4.29.10.1.11. tumor glômico, glomangioma, angiomioneuroma, tumor de glomus.

- 4.29.10.1.11.1. tumor glômico solitário.
- 4.29.10.1.11.2. tumor glômico múltiplo.
- 4.29.10.1.12. hemangiopericitoma.
- 4.29.10.1.13. hemangioendotelioma.
- 4.29.10.1.14. hiperplasia angiolinfóide com eosinofilia, doença de Kimura.
- 4.29.10.1.15. neuroma, nevroma
  - 4.29.10.1.15.1. neuroma traumático, neuroma de amputação.
- 4.29.10.1.16. neurilema, schwanoma, nevriema
- 4.29.10.1.17. schwanoma de células granulosas, tumor de Abrikossoff, tumor de células granulosas, mioblastoma de células granulosas, mioblastoma grânulo-celular, rabiomioma.
- 4.29.10.1.18. ganglioneuroma, ganglioma
- 4.29.10.1.19. mastocitose.
  - 4.29.10.1.19.1. mastocitose cutânea, urticária pigmentosa, urticária xantelasmoidea, urticária pigmentar.
    - 4.29.10.1.19.1.1. telangiectasia macular eruptiva pertans, telangiectasia macularis eruptiva pertans.
    - 4.29.10.1.19.1.2. mastocitose eritrodérmica, mastocitose difusa.
    - 4.29.10.1.19.1.3. mastocitoma.
  - 4.29.10.1.19.2. mastocitose sistêmica.
- 4.29.10.1.20. fibromatose.
  - 4.29.10.1.20.1. fibromatose congênita.
  - 4.29.10.1.20.2. fibromatose hialina juvenil, fibromatose hialino juvenil, hialinose sistêmica.
  - 4.29.10.1.20.3. fibromatose colí, fibromatose do pescoço, fibromatose cervical.
  - 4.29.10.1.20.4. fibromatose infantil agressiva.
  - 4.29.10.1.20.5. fibromatose digital infantil, fibroma digital infantil recorrente, edema digital fibroso, fibromatose infantil digital.
  - 4.29.10.1.20.6. fibromatose palmoplantar, fibroma calcificante, fibroma aponevrótico, contração de Dupuytren, fibromatose plantar e palmar,

- moléstia de Dupuytren, fibroma aponeurótico.
- 4.29.10.1.20.7. fibromatose peniana, doença de Peyronie, induratio penis plastica, doença de Dupuytren, moléstia de Peyronie.
- 4.29.10.1.20.8. tumor desmóide.
- 4.29.10.1.20.9. dermatofibrose lenticular disseminada, síndrome de Buschke-Ollendorff, síndrome de Ollendorff, osteodermatopecilose
- 4.29.10.1.20.10. fasciíte nodular, fasciíte nodular, fibromatose subcutânea pseudossarcomatosa, fasciíte pseudo-sarcomatosa, fibromatose pseudo-sarcomatosa.
- 4.29.10.1.20.10.1. fasciíte para-óstea
- 4.29.10.1.20.10.2. fasciíte proliferativa.
- 4.29.10.1.20.10.3. fasciíte necrotizante.
- 4.29.10.1.20.10.4. fasciíte eosinofílica, fasciíte eosinófila, síndrome de Shulman
- 4.29.10.1.20.11. fibroceratoma acral, fibroceratoma digital adquirido, fibroqueratoma digital adquirido.
- 4.29.10.1.20.12. coxim falangiano, coxim falangeano, coxim das articulações dos dedos, coxim dos nós.
- 4.29.10.1.21. pseudolinfoma, hiperplasia linfóide benigna.
- 4.29.10.1.21.1. linfocitoma cútis, linfocitoma da pele, linfocitoma benigno da pele, linfadenose benigna da pele, pseudolinfocitoma de Spiegler-Fendt, linfoplasia cutânea, linfadenose sarcóide de Spiegler-Fendt, infiltração linfocitária da pele.
- 4.29.10.1.21.2. pseudolinfoma provocado por picada de insetos.
- 4.29.10.1.21.3. infiltrado linfocítico de Jessner-Kanol, infiltração linfocitária da pele (Jessner-Kanol).
- 4.29.10.1.21.4. síndrome de hipersensibilidade à fenitoína
- 4.29.10.1.21.5. reticulóide actínico, reação lúmica persistente, actino-reticulóide

- 4.29.10.1.21.6. manifestação cutânea reveladora de neoplasia
  - 4.29.10.1.21.6.1. metástase cutânea de câncer visceral e infiltrações, manifestação cutânea reveladora de neoplasia de primeiro grupo
  - 4.29.10.1.21.6.2. doença potencialmente reveladora de malignidade interna, manifestação cutânea reveladora de neoplasia de segundo grupo
  - 4.29.10.1.21.6.3. dermatose paraneoplásica.
    - 4.29.10.1.21.6.3.1. erytema gyratum repens
    - 4.29.10.1.21.6.3.2. acantose nigricante, acantosis nigricans
    - 4.29.10.1.21.6.3.3. síndrome do glucagonoma, eritema migratório necrolítico, eritema necrolítico, eritema necrolítico migratório
    - 4.29.10.1.21.6.3.4. tromboflebite recidivante idiopática migrans, tromboflebite rastejante, tromboflebite migratória, tromboflebite superficial migratória
    - 4.29.10.1.21.6.3.5. síndrome carcinóide
    - 4.29.10.1.21.6.3.6. dermatomiosite
    - 4.29.10.1.21.6.3.7. ictiose adquirida
    - 4.29.10.1.21.6.3.8. paniculite eosinofílica multicêntrica
    - 4.29.10.1.21.6.3.9. hipertricose lanuginosa adquirida, hipertricose adquirida
    - 4.29.10.1.21.6.3.10. doença de Bazex, acroceratose paraneoplásica
    - 4.29.10.1.21.6.3.11. piderma gangrenoso, fagedenismo geométrico
    - 4.29.10.1.21.6.3.12. doença de Paget, moléstia de Paget
- 4.29.10.2. neoplasia cutânea maligna de origem mesenquimal
  - 4.29.10.2.1. dermatofibrossarcoma protuberante, Darier-Ferrand, fibrossarcoma cutâneo, dermatofibrossarcoma protuberans, dermatofibrossarcoma, dermatofibroma progressivo, fibrossarcoma da pele.
  - 4.29.10.2.2. fibrossarcoma, sarcoma fuso-celular.
    - 4.29.10.2.2.1. fibrossarcoma verdadeiro.
  - 4.29.10.2.3. sarcoma epitelióide.



- 4.29.10.2.4. histiocitossarcoma.
- 4.29.10.2.5. fibroxantoma atípico.
- 4.29.10.2.6. lipossarcoma.
- 4.29.10.2.7. angiossarcoma, angioendotelioma maligno.
  - 4.29.10.2.7.1. angiossarcoma do couro cabeludo e da face do idoso.
  - 4.29.10.2.7.2. angiossarcoma secundário a linfedema crônico, linfangiossarcoma em linfedema, síndrome de Stewart-Teves.
- 4.29.10.2.8. hemangiopericitoma maligno.
- 4.29.10.2.9. hemangioendotelioma maligno.
- 4.29.10.2.10. sarcoma de Kaposi, SK.
  - 4.29.10.2.10.1. sarcoma de Kaposi clássico, SKC.
  - 4.29.10.2.10.2. sarcoma de Kaposi endêmico, sarcoma de Kaposi africano, SKA.
    - 4.29.10.2.10.2.1. sarcoma de Kaposi endêmico nodular, SKA nodular.
    - 4.29.10.2.10.2.2. sarcoma de Kaposi endêmico florido, SKA florido.
    - 4.29.10.2.10.2.3. sarcoma de Kaposi endêmico infiltrativo, SKA infiltrativo.
    - 4.29.10.2.10.2.4. sarcoma de Kaposi endêmico linfadenopático, SKA linfadenopático.
  - 4.29.10.2.10.3. sarcoma de Kaposi do imunodeprimido, SKI.
  - 4.29.10.2.10.4. sarcoma de Kaposi relacionado à AIDS, sarcoma de Kaposi epidêmico, SKE.
- 4.29.10.2.11. neurofibrossarcoma.
- 4.29.10.2.12. linfoma, granulomatose de Wegner.
  - 4.29.10.2.12.1. linfoma de células T, LCCT, linfoma cutâneo de células T, linfoma cutâneo de células T adultas, linfoma epidermotrópico de células T, linfoma linfocítico, leucemia de células T do adulto.
    - 4.29.10.2.12.1.1. micose fungóide, MF, granuloma fungóide.
    - 4.29.10.2.12.1.2. síndrome de Sézary, MS, eritrodermia de Sézary, eritrodermia linforreticular, reticulose, moléstia de Sézary.

- 4.29.10.2.12.1.3. reticulose pagetóide, RP, reticulose epidermotrópica, doença de Woringer-Kolopp, doença de Ketron-Goodman.
- 4.29.10.2.12.2. linfoma de células B, imunocitoma linfoplasmocitóide, linfoma linfo-histiocítico.
- 4.29.10.2.12.3. linfoma de Hodgkin, linfogranulomatose maligna, moléstia de Hodgkin, moléstia de Paltauf-Sternberg, doença de Hodgkin
- 4.29.10.2.12.4. linfoma de Burkitt, linfoma africano, tumor de Burkitt.
- 4.29.10.2.12.5. mieloma, linfoma linfoplasmocítico, plasmocitoma, mieloma múltiplo.
- 4.29.10.2.13. leucose
- 4.29.10.2.14. granuloma da linha médio-facial, granuloma faciale, granuloma facial, granuloma médio-facial, granuloma médio-facial letal.

#### **4.30. disembrioplasias cutâneas e genodermatoses**

- 4.30.1. disembrioplasia cutânea
- 4.30.2. genodermatose
  - 4.30.2.1. genodermatose da ceratinização
    - 4.30.2.1.1. ictiose, pele de jacaré, pele de peixe
      - 4.30.2.1.1.1. ictiose simples, ictiose vulgar, ceratose difusa fetal, hiperkeratose congênita, ictiose intra-uterina
      - 4.30.2.1.1.2. ictiose universal, ictiose universal típica, ictiose congênita, eritrodermia ictiosiforme congênita
        - 4.30.2.1.1.2.1. ictiose universal maligna, feto arlequim, ceratoma congênito difuso maligno
        - 4.30.2.1.1.2.2. ictiose universal colodiana, bebê colóide, ictiose lamelar, descamação lamelar do recém-nascido
        - 4.30.2.1.1.2.3. ictiose universal frusta
    - 4.30.2.1.1.3. ictiose bolhosa, ictiose fetal bolhosa, hiperkeratose epidermolítica, epidermólise ictiosiforme, epidermólise bolhosa, epidermólise bolhosa hereditária forma simples, eritrodermia ictiosiforme, ictiose espinhosa, pele de porco-espinho

- 4.30.2.1.1.4. ictiose histrix, nevus verrucosus
- 4.30.2.1.1.5. neuroictiose, ictiose conjugada
  - 4.30.2.1.1.5.1. síndrome de Refsum, doença de Refsum
  - 4.30.2.1.1.5.2. síndrome de Sjögren-Larsson
  - 4.30.2.1.1.5.3. síndrome de Netherton, ictiose linear circunscrita, cabelo em bambu (pop), aminoacidúria inconstante
  - 4.30.2.1.1.5.4. síndrome de Rud
  - 4.30.2.1.1.5.5. síndrome de Conradi, doença de Conradi
- 4.30.2.1.2. eritroceratoderma variabilis, eritroceratrodermia Mendes da Costa, ceratose rubra figurada, eritroqueratoderma variabilis de Mendes da Costa, síndrome de Mendes da Costa
  - 4.30.2.1.2.1. eritroceratoderma simétrica progressiva, eritroqueratoderma congênita simétrica progressiva
  - 4.30.2.1.2.2. eritroceratoderma com ataxia
- 4.30.2.1.3. queratoderma palmoplantar, ceratose palmoplantar, ceratoderma palmoplantar, ictose palmar e plantar, ceratoma plantar sulcado, tilose palmar e plantar, queratose palmoplantar
  - 4.30.2.1.3.1. queratoderma palmoplantar tipo Meleda, ceratoderma palmoplantar tipo Meleda
  - 4.30.2.1.3.2. queratoderma palmoplantar tipo Unna-Thost, ceratoderma palmoplantar tipo Unna-Thost
  - 4.30.2.1.3.3. queratoderma palmoplantar tipo estriado de Siemens, ceratoderma palmoplantar tipo estriado de Siemens
  - 4.30.2.1.3.4. queratoderma palmoplantar Howel-Evans, ceratoderma palmoplantar Howel-Evans
  - 4.30.2.1.3.5. queratoderma palmoplantar tipo Mantoux, ceratoderma palmoplantar tipo Mantoux
  - 4.30.2.1.3.6. queratoderma palmoplantar tipo Osvaldo Costa, ceratoderma palmoplantar tipo Osvaldo Costa
  - 4.30.2.1.3.7. queratoderma palmoplantar tipo Vohwinkel, ceratoderma palmoplantar tipo Vohwinkel, queratoderma difusa mutilante

- 4.30.2.1.3.8. queratodermia palmoplantar tipo Richner-Hanhart, ceratodermia palmoplantar tipo Richner-Hanhart, queratodermia plurifocal com tirosenímia tipo II
- 4.30.2.1.3.9. queratodermia palmoplantar tipo Greither, ceratodermia palmoplantar tipo Greither, ceratodermia difusa progressiva, queratodermia difusa progressiva
- 4.30.2.1.4. queratose folicular, ceratose folicular, moléstia de Darier, doença de Darier, doença de White, disceratose folicular, psorospermoze folicular vegetante
  - 4.30.2.1.4.1. anomalia pigmentada reticular das flexuras, DDD, doença de Dowling-Degos
  - 4.30.2.1.4.2. queratose pilar tipo Brocq-Darier, ceratose pilar tipo Brocq-Darier
  - 4.30.2.1.4.3. queratose folicular rubra tipo Brocq, ceratose folicular rubra tipo Brocq, ulerythema ofriógenos, ulerythema ophryogenes de Tanzer
  - 4.30.2.1.4.4. queratose folicular decalvante e ofiásica tipo Siemens, ceratose folicular decalvante e ofásica tipo Siemens
  - 4.30.2.1.4.5. foliculite uleritematosa reticular, uleritema reticulada, atrofoderma reticulado simétrico faciei, atrofoderma vermiculado, atrofodermia vermiculada
  - 4.30.2.1.4.6. queratose folicular penetrante tipo Kyrle, ceratose folicular penetrante tipo Kyrle, keratosis pilaris penetrans
  - 4.30.2.1.4.7. pitiríase rubra pilar, doença de Devergil
  - 4.30.2.1.4.8. hiperkeratose lenticular persistente, doença de Flegel
  - 4.30.2.1.4.9. queratose esfoliativa congênita, ceratose esfoliativa congênita
  - 4.30.2.1.4.10. acrokeratose verruciforme, acrokeratose verruciforme
  - 4.30.2.1.4.11. comedão diskeratósico familiar

- 4.30.2.1.4.12. poroqueratose, doença de Mibelli, ceratoderma excêntrica, poroceratose, hiperkeratose excêntrica, hiperkeratose figurada centrífuga atrófica, ceratoatrofoderma
- 4.30.2.1.4.12.1. poroqueratose actínica superficial disseminada, poroceratose actínica superficial disseminada, poroceratose disseminada superficial actínica, poroqueratose actínica disseminada superficial
- 4.30.2.1.4.13. papilomatose confluyente e reticular de Gougerot e Carteaud, PCR
- 4.30.2.2. genodermatose bolhosa
  - 4.30.2.2.1. epidermólise bolhosa, epidermolysis Bullosa
    - 4.30.2.2.1.1. epidermólise bolhosa simples, doença de Goldscheider
      - 4.30.2.2.1.1.1. epidermólise bolhosa simples tipo Köbner
      - 4.30.2.2.1.1.2. epidermólise bolhosa simples tipo Ogna
      - 4.30.2.2.1.1.3. epidermólise bolhosa simples localizada tipo Weber Cockayne, epidermólise bolhosa simples localizada
      - 4.30.2.2.1.1.4. epidermólise bolhosa juncial, epidermólise bolhosa letal
    - 4.30.2.2.1.2. epidermólise bolhosa distrófica
      - 4.30.2.2.1.2.1. epidermólise bolhosa distrófica tipo Cockayne-Toraine, epidermólise bolhosa distrófica tipo Cokayne Toraine hiperplásica dominante, epidermólise bolhosa distrófica dominante hiperplásica
        - 4.30.2.2.1.2.1.1. dermatose bolhosa dermolítica
      - 4.30.2.2.1.2.2. epidermólise bolhosa distrófica tipo albopapulóide de Pasini, epidermólise bolhosa distrófica dominante variante de albopapulóide de Pasini
      - 4.30.2.2.1.2.3. epidermólise bolhosa distrófica recessiva, polidispasia tipo Hallopeau-Siemens, epidermólise bolhosa distrófica displásica

- 4.30.2.2.1.2.4. epidermólise bolhosa adquirida
- 4.30.2.2.1.3. bulose crônica benigna familiar, pênfigo benigno familiar crônico, doença de Hailey-Hailey
- 4.30.2.2.1.4. acrodermatite enteropática, acrodermatitis enteropathica
- 4.30.2.3. genodermatose hiperplásica
  - 4.30.2.3.1. síndrome de Gardner
  - 4.30.2.3.2. cutis verticis gyrata
  - 4.30.2.3.3. acantose nigricante, acanthosis nigricans
- 4.30.2.4. genodermatose aplásica
  - 4.30.2.4.1. aplasia cutânea congênita, aplasia cutânea, aplasia cutânea da cútis
- 4.30.2.5. genodermatose displásica
  - 4.30.2.5.1. poiquilodermia congênita, síndrome de Rothmund-Thomson, poiquiloderma congênito
  - 4.30.2.5.2. poiquilodermia esclerosante hereditária, poiquilodermia de Weary
  - 4.30.2.5.3. poiquilodermia acroceratósica hereditária
  - 4.30.2.5.4. displasia cutânea anexial
    - 4.30.2.5.4.1. displasia ectodérmica anidrótica, síndrome de Christ-Siemens
    - 4.30.2.5.4.2. displasia ectodérmica hidrótica
  - 4.30.2.5.5. disceratose congênita, disqueratose congênita, síndrome de Zinsser-Cole-Fanconi
  - 4.30.2.5.6. síndrome de hamartomas múltiplos, doença de Cowden, síndrome de Cowden, moléstia de Cowden
  - 4.30.2.5.7. displasia cística multiforme
- 4.30.2.6. genodermatose atrófica
  - 4.30.2.6.1. progeria da criança, progeria, doença de Hutchinson-Gilford
  - 4.30.2.6.2. acrogeria
  - 4.30.2.6.3. metageria
  - 4.30.2.6.4. progeria do adulto, síndrome de Wener.
  - 4.30.2.6.5. síndrome de Cockayne
  - 4.30.2.6.6. hipoplasia dérmica focal, síndrome de Goltz.
- 4.30.2.7. genodermatose mesenquimal

- 4.30.2.7.1. *cútis laxa*, síndrome de Ehlers-Danlos tipo IX, *cútis flácida*, dermatólise, dermatocalasia, dermatochalasia, chasodermia, pele frouxa
  - 4.30.2.7.1.1. *cútis laxa* hereditária
  - 4.30.2.7.1.2. *cútis laxa* adquirida
- 4.30.2.7.2. *cútis hiperelástica*, síndrome de Ehlers-Danlos
- 4.30.2.7.3. pseudoxantoma elástico, síndrome de Grondblad-Strandberg, pseudoxanthoma elasticum
- 4.30.2.7.4. elastose perfurante, elastose perfurante serpiginosa
- 4.30.2.7.5. colagenose reativa familiar
- 4.30.2.7.6. síndrome de Poretic
- 4.30.2.7.7. lipodistrofia congênita generalizada, lipodistrofia, síndrome de Lawrence-Berardinelli
- 4.30.2.8. genodermatose neurocutânea
  - 4.30.2.8.1. facomatose
  - 4.30.2.8.2. disautomia familiar, síndrome de Riley-Day
- 4.30.2.9. genodermatose com fotossensibilidade
  - 4.30.2.9.1. eritema telangiectásico congênito, síndrome de Bloom
  - 4.30.2.9.2. síndrome de Hartnup, doença de Hartnup
  - 4.30.2.9.3. xeroderma pigmentoso, dermatose de Kaposi, atrofia pigmentosa, angioma pigmentoso e atrófico, xeroderma pigmentosum, xeroderma pigmentar.
- 4.30.2.10. esclerose tuberosa, esclerose tuberosa de Bourneville, queratose seborréica, verruga seborréica, verruga senil, ET, doença de Bourneville, epiloia, doença de Pringle-Bourneville
  - 4.30.2.10.1. neurofibromatose, moléstia de Recklinghausen
    - 4.30.2.10.1.1. neurofibromatose 1, doença de Von Recklinghausen, NF1
    - 4.30.2.10.1.2. neurofibromatose 2, neurofibromatose acústica bilateral, NF2
  - 4.30.2.10.2. síndrome de Sturge-Weber, angiomatose trigemino-cranial, angiomatose encefalotrigeminal, angiomatose craniofacial, doença de Sturge-Weber-Dimitri, síndrome de Krabbe
  - 4.30.2.10.3. ataxia telangiectásica, síndrome de Louis Bar

- 4.30.2.10.4. doença de Von-Hippel-Lindau, angiomatose retino cerebelar, hemangioblastoma do cerebelo e da retina

#### **4.31. farmacodermias, dermatites medicamentosas**

- 4.31.1. lúpus eritematoso sistêmico-símile
- 4.31.2. ectodermose erosiva plurioroficial, erytoma multiforme exudativum
- 4.31.3. necrólise epidérmica tóxica, doença de Lyell, síndrome da pele escaldada, TEN (Toxic Epidermal Necrolysis)
- 4.31.4. eritrodermia esfoliativa, eritroderma esfoliativo, dermatite esfoliativa, ceratose esfoliativa, Keratolysis esfoliativa.
- 4.31.5. vasculite, angiíte, angeíte, vascularite
- 4.31.6. púrpura, peliose
- 4.31.7. doença do soro
- 4.31.8. choque anafilático, antítese de profilaxia
- 4.31.9. doença exantemática-símile
- 4.31.10. erupção vesicobolhosa
- 4.31.11. eritema nodoso, eritema condusifor-me, dermatite contusifor-me, febre nodal, paniculite septal
- 4.31.12. urticária, fervor-do-sangue (pop.), enidose, uredo
- 4.31.13. fotodermatites
- 4.31.14. porfiria
- 4.31.15. pustulose exantemática aguda generalizada, AGEp, acute generalized exanthematic pustolosis.

#### **4.32. fotodermatoses, afecções produzidas pela radiação solar, reações produzidas pela radiação solar**

- 4.32.1. fotodermatose tóxica primária, fotodermatose por irritação primária
- 4.32.1.1. fotodermatose tóxica primária precoce, fotodermatose por irritação primária imediata
- 4.32.1.1.1. fotodermatose tóxica primária precoce pigmentar, pigmentação solar, bronzamento
- 4.32.1.1.1.1. fotodermatose tóxica primária precoce pigmentar imediata, bronzamento pigmentar imediato, Fenômeno de Meirovsky, pigmentação imediata
- 4.32.1.1.1.2. fotodermatose tóxica primária precoce pigmentar tardia, bronzamento tardio, pigmentação tardia



- 4.32.1.1.2. espessamento epidérmico
- 4.32.1.1.3. eritema solar, erythema solare
- 4.32.1.2. fotodermatose tóxica primária tardia, envelhecimento da pele, distrofia cutânea involutiva, senescência cutânea, fotodermatose por irritação cumulativa, pele fotolesada, pele fotoenvelhecida
  - 4.32.1.2.1. dermatose elastótica actínica
    - 4.32.1.2.1.1. elastoma difuso, elastoma difuso de Dubreuilh
    - 4.32.1.2.1.2. pele romboidal, cútis romboidal da nuca
    - 4.32.1.2.1.3. pele citreínica, elastose solar, peau citrine
    - 4.32.1.2.1.4. elastoidose cística e comedônica, elastoidose com cistos e comedões de Favre-Racouchot
    - 4.32.1.2.1.5. nódulo elastótico das orelhas, anti-hélix
    - 4.32.1.2.1.6. ceratodermia marginal das palmas, doença de Ramos e Silva
    - 4.32.1.2.1.7. granuloma anular elastolítico, granuloma actínico, granuloma actínico de O'Brien
  - 4.32.1.2.2. câncer cutâneo
- 4.32.1.2.3 melanose solar, mancha hepática, melanose actínica, mancha da senilidade
- 4.32.1.2.4. ceratose actínica, queratose solar, queratose actínica, acantose verrucosa, verruga senil, verruga plana senil, acantose actínica e solar, ceratose senil, ceratose solar, queratose senil
- 4.32.1.2.5. poiquilodermia solar
- 4.32.1.2.6. leucodermia solar, leucodermia gotada, leucodermia gutada, hipomelanose gotada idiopática
- 4.32.2. fotodermatose induzida por substância química, fotodermatose por sensibilização, fotodermatite, lucite
  - 4.32.2.1. fototóxica
  - 4.32.2.2. fotoalergia, dermatose fotoalérgica
- 4.32.3. fotodermatose idiopática
  - 4.32.3.1. urticária solar
  - 4.32.3.2. reticulóide actínico, reação lumínica persistente, actino-reticulóide

- 4.32.3.3. hidroa vaciniforme, hidroa estival, hidroa das crianças, hidroa vaciniforme de Bazin, hydroa vaciniforme
  - 4.32.3.4. erupção polimorfa lumínica, erupção polimorfa à luz, erupção lumínica polimorfa, erupção papular
    - 4.32.3.4.1. prurigo estival, prurido de Hutchinson, prurigo de verão
  - 4.32.3.5. púrpura solar
  - 4.32.4. queilite actínica, queilite solar
  - 4.32.5. ceratose actínica, ceratose senil, verruga senil, queratose senil, acantose verrucosa, verruga plana senil, ceratose actínica e solar, queratose solar, ceratose solar, queratose actínica.
  - 4.32.7. púrpura senil de Bateman.
  - 4.32.8. pseudocicatriz estelar
  - 4.32.9. hiperplasia sebácea
  - 4.32.10. miliaria solaris
- 4.33. afecções das mucosas**
- 4.33.1. queilite esfoliativa, dermatite esfoliativa.
  - 4.33.2. queilite angular, perleche, boqueira (pop.), quilite comissural, boqueiro (pop.), canto-de-passarinho (Bras. BA pop.), canto-de-sabiá (Bras. pop.), sabiá (pop.)
  - 4.33.3. queilite actínica, queilite solar
  - 4.33.4. queilite de contato
  - 4.33.5. queilite glandular, mixodemite labial, queilite de Valkmann, doença de Bealz.
    - 4.33.5.1. queilite glandular simples
    - 4.33.5.2. queilite glandular apostematosa
  - 4.33.6. queilite granulomatosa, glossite fissurada
  - 4.33.7. queilite lúpica
  - 4.33.8. queilite plasmocitária, queilite de plasmócitos
  - 4.33.9. grânulo de Fordyce, ponto de Fordyce, mancha de Fordyce, doença de Fordyce, pseudocolóide dos lábios.
  - 4.33.10. língua escrotal, língua plicata, língua fissurada, língua sulcada.
  - 4.33.11. língua geográfica, glossite migratória benigna, língua dissecada, ptiíase da língua, eritema migrante, língua migratória.

- 4.33.12. língua negra pilosa
- 4.33.13. glossite, glossite inflamatória.
  - 4.33.13.1. glossite de Moeller
  - 4.33.13.2. glossite mediana romboidal, glossite mediana losângica
- 4.33.14. úlcera eosinofílica da língua
- 4.33.15. fibromatose gengival idiopática
- 4.33.16. nevo esponjiforme branco, nevo branco esponjoso, nevo esponjoso branco, displasia branca familiar, nevo epitelial oral.
- 4.33.17. epúlide, epúlida (f. paral.)
- 4.33.18. leucoplasia
- 4.33.19. cisto mucoso, mucocele, cisto mucinose.
- 4.33.20. torus palatinos, toro palatino
- 4.33.21. estomatite nicotínica, estomatite tabágica, ceratose do fumante, placas do fumante
- 4.33.22. estomatite galvânica
- 4.33.23. papilomatose florida oral, carcinoma verrucoso da cavidade oral, tumor de Ackerman, papilomatose oral franca, papilomatose oral florida
- 4.33.24. pioestomatite vegetante, piostomatite vegetante.
- 4.33.25. balanite
  - 4.33.25.1. balanopostite erosiva circinada, balanite erosiva circinada
  - 4.33.25.2. balanite plasmocitária de Zoon, balanite de Zoon, balanite circunscripta, eritroplasia de Zoon, plasmacellularis, balanite de plasmócitos.
  - 4.33.25.3. balanopostite xerótica e obliterativa
  - 4.33.25.4. balanite bowenóide da genitália
  - 4.33.25.5. papulose perolada do pênis
  - 4.33.25.6. craurose vulvar, leucocraurose.
  - 4.33.25.7. atrofia senil genital da mulher, atrofia genital senil, atrofia da vulva
  - 4.33.25.8. vulvovaginite
- 4.34. onicopatias, afecções das unhas**
  - 4.34.1. acaulose
  - 4.34.2. acropaquia
  - 4.34.3. anoníquia

- 4.34.4. braquioníquia
- 4.34.5. coiloníquia, celoníquia
- 4.34.6. coloníquia
- 4.34.7. cristas longitudinais e transversais
- 4.34.8. cromoníquia
- 4.34.9. depressões puntiforme, pitting ungueal, depressão cupuliforme, unha em dedal
- 4.34.10. distrofia canalicular mediana, solenoníquia, distrofia ungueal mediana, distrofia mediana cenalforme.
- 4.34.11. distrofia catenular
- 4.34.12. distrofia do quinto pododáctilo
- 4.34.13. distrofia infantil das vinte unhas, distrofia das vinte unhas
- 4.34.14. doliconíquia
- 4.34.15. hapaloníquia, unhas em casca de ovo (pop.)
- 4.34.16. helconixe, heliconixe
- 4.34.17. hemorragia em estilhas, hemorragia por sequestro, hemorragia em lasca
- 4.34.18. ceratose subungueal
- 4.34.19. leuconíquia, leuconíquia total, leucopatia unguis, acromia das unhas, alvura das unhas, albugem, selenose, albugo
- 4.34.20. linhas de Mees, tiras de Mees.
- 4.34.21. linha de Milian
- 4.34.22. linhas de Muehrcke
- 4.34.23. macroníquia
- 4.34.24. melanoníquia, melanoníquia total, melanônquia
- 4.34.25. microníquia
- 4.34.26. onicoatrofia
- 4.34.27. onicobacteriose
- 4.34.28. onicoclasia, oniclasia, onicoclase
- 4.34.29. onicocriptose, unha encravada, acronix, unha incarnata, unguis incarnatus
- 4.34.30. onicodínia, onicalgia
- 4.34.31. onicodistrofia
- 4.34.32. onicofimia, onicofima
- 4.34.33. onicofose
- 4.34.34. onicogripose, onicogripose, gripose ungueal, unha em garra

- 4.34.35. onicólise
  - 4.34.36. onicoma
  - 4.34.37. onicomadese, defluvium ungueal, edefluvium unguium
  - 4.34.38. dermatofitose ungueal, tinea unguium, onicomucose, tinha das unhas.
  - 4.34.39. onicoptose
  - 4.34.40. onicorrexe
  - 4.34.41. onicosquizia, onicosquíze, onicósquise.
  - 4.34.42. onicotrofia
  - 4.34.43. oníquia, onixite, oniquite
  - 4.34.44. paquioníquia, paquionixe, escleroníquia, onicauxe, onicosclerose
  - 4.34.45. paroníquia, perionixe, perionixite, unheiro, oníquia lateral, oníquia periungueal, panarício, panariz, paranício, paraníquea, paraniz, paranoníquia, gavarro, paroníquia
  - 4.34.46. platoníquia
  - 4.34.47. polioníquia
  - 4.34.48. pterígio ungueal, pterígio da unha
  - 4.34.49. pterígio ventral, pterígio inverso
  - 4.34.50. síndrome da unha amarela
  - 4.34.51. síndrome da unha azul
  - 4.34.52. síndrome da unha meio a meio
  - 4.34.53. síndrome da unha verde
  - 4.34.54. síndrome da unha em raquete
  - 4.34.55. síndrome de cotovelo-paleta-unha, síndrome de Fong, osteo-onicodistrofia hereditária.
  - 4.34.56. síndrome de Beau, linhas de Beau, sulco de Beau
  - 4.34.57. toxiconíquia
  - 4.34.58. traquioníquia
  - 4.34.59. unha de Terry, unha em cristal opalino.
  - 4.34.60. unha de usura
  - 4.34.61. unha frágil, fragilita ungueum, fragilidade ungueal
  - 4.34.62. unha hipocrática, unha em bico de papagaio
  - 4.34.63. unha pinçada, unha em pinça.
- 4.35. afecções dos pelos, tricoses**
- 4.35.1. calvície

- 4.35.2. alopecia, defluvium capillorum, acomia, pelada falacrose, peladura
  - 4.35.2.1. alopecia difusa não-cicatricial
  - 4.35.2.2. alopecia difusa cicatricial, alopecia acatricial, alopecia cicatricial
  - 4.35.2.3. alopecia circunscrita não-cicatricial
  - 4.35.2.4. alopecia circunscrita cicatricial
  - 4.35.2.5. alopecia areata, alopecia circunscrita, alopecia em áreas, alopecia celsi, alopecia de Celsus, área de Celsus, alopecia de Jontar, área de Jontar, pelada decalvante, vitiligo capitis, vitiligo de Cazenave, vitiligo de Celsus
    - 4.35.2.5.1. alopecia areata ofiásica
    - 4.35.2.5.2. alopecia areata difusa
  - 4.35.2.6. eflúvio telogênico, eflúvio telógeno
  - 4.35.2.7. eflúvio anagênico, eflúvio anágeno.
  - 4.35.2.8. alopecia androgênica, calvície hipocrática
    - 4.35.2.8.1. alopecia androgênica masculina, alopecia androgênica masculina, alopecia de padrão masculino
    - 4.35.2.8.2. alopecia androgenética feminina, alopecia difusa parcial discreta
  - 4.35.2.9. alopecia com características peculiares
  - 4.35.2.10. alopecia marginal, alopecia liminar frontal
  - 4.35.2.11. alopecia por pressão
  - 4.35.2.12. alopecia endócrina, alopecia devido a distúrbios endócrinos
  - 4.35.2.13. alopecia a drogas, alopecia tóxica
  - 4.35.2.14. alopecia mucinosa, mucinose folicular
  - 4.35.2.15. alopecia infantil
  - 4.35.2.16. alopecia fisiológica do adolescente, alopecia prematura, alopecia pré-senil.
  - 4.35.2.17. alopecia das pernas
  - 4.35.2.18. alopecia congênita, calvície congênita, alopecia adnata, alopecia hereditária
  - 4.35.2.19. pseudopelada, pseudopelada de Brocq, alopecia cicatrizada
  - 4.35.2.20. foliculite decalvante, foliculite descalvante, alopecia folicular, deonça de Quinquand.

- 4.35.3. hirsutismo, hipertricose
  - 4.35.3.1. hirsutismo iatrogênico
  - 4.35.3.2. hirsutismo adquirido
  - 4.35.3.3. hirsutismo congênito
    - 4.35.3.3.1. hipertricose lanuginosa congênita, hipertricose lanuginosa, hipertricose universal congênita
    - 4.35.3.3.2. leprechaunismo, doença de Donotue
  - 4.35.3.4. hirsutismo idiopático
  - 4.35.3.5. hirsutismo constitucional
  - 4.35.3.6. hirsutismo androgênico

#### **4.36. malformação dos pelos, má-formação dos pelos**

- 4.36.1. moniletrix , monilethrix, moniletríquia, moniletricose, monilétrix, aplasia moniliforme, cabelo moniliforme, cabelo em contas de rosário
- 4.36.2. trichorrhexis nodosa, tricorrexe nodosa, tricoclasia, nodositas crinium
- 4.36.3. trichorrhexis invaginata, tricorrexe invaginada, cabelo em bambu (pop) , pelo em bambu (pop), pelo em tufo (pop)
- 4.36.4. triconodose , trichonodosis , trichonodosis axillaris , doença de Paxton , leptotricose , ticonocardíase axilar , triconodose axilar , triconodose nodosa, triconodose palmelina , triconodose cromática , triconodose nodular
- 4.36.5. pili torti, trichokinesis , pelo retorcido , cabelo retorcido , pelo torcido
- 4.36.6. pili bifurcati
- 4.36.7. pili annulati, leucotropia anular, cabelo em anel (pop), pelo anular, cabelo anelado (pop)
- 4.36.8. pili pseudo-annulati
- 4.36.9. pili multigemini , pelo multigêmeo
- 4.36.10. trichoptilosis , tricoptilose , fragilitas crinium
- 4.36.11. cabelo enroscado , pelo retorcido, kinking hair
- 4.36.12. cabelo laniforme, pelo lanoso, cabelo lanoso, wooly hair
- 4.36.13. cabelo em algodão de vidro
- 4.36.14. cabelo em casca, hair cacts
- 4.36.15. pseudofoliculite , pili incarnati , cabelo encravado (pop) , pelo encravado (pop) , pelo cuniculado , pelo encarnado, pseudo-foliculite da barba, pseudofiliculite da virilha

- 4.36.16. tricastasia espinulosa , trichostasis spinulosa , tricastase espinhosa
- 4.36.17. hipertrismo, hipertricrose
- 4.36.18. triquíase , trichiasis
- 4.37. afecção das glândulas sudoríparas écrinas**
  - 4.37.1. hiperidrose , hiperidrosis , hiper-hidrose, polidrose, hidrose, efidrose, sudorese, poliidrose, hiperfidrose
    - 4.37.1.1. hiperidrose cortical , hidrosis nodorum , hiperidrose emocional
    - 4.37.1.2. hiperidrose hipotalâmica, hiperidrose térmica, hiperidrose termorreguladora
  - 4.37.2. anidrose , anhydrosis , anidrosis
    - 4.37.2.1. anidrose generalizada.
    - 4.37.2.2. anidrose localizada
  - 4.37.3. granulose rubra nasal , granulosis rubranasi , granulosis rubra nasi
  - 4.37.4. miliária , miliar , exantema do calor , estrófulo tropical
    - 4.37.4.1. miliária cristalina , sudamina
    - 4.37.4.2. miliária rubra , brotoeja (pop), sudômina
    - 4.37.4.3. miliária profunda , anidrose tropical
  - 4.37.5. desidrose
  - 4.37.6. erupção desidrosiforme
- 4.38. afecções das glândulas sudoríparas apócrinas**
  - 4.38.1. doença de Fox-Fordyce, moléstia de Fox-Fordyce, miliária apócrina, enfermidade de Fox-Fordyce
  - 4.38.2. hidrocistoma apócrino
  - 4.38.3. bromidrose , osmidrose , azocratia
  - 4.38.4. cromidrose , chromidrosis
  - 4.38.5. hidroadenite, hidradenite, hidrosadenite (desus)
- 4.39. afecções auriculares, afecções das orelhas, afecções das cartilagens**
  - 4.39.1. policondrite recorrente, policondrite recidivante, policondrite atrófica crônica, condromalacia generalizada, condromalacia sistêmica, doença de (von) Meyenburg, síndrome de Meyenburg-Altherr-Uehlinger
  - 4.39.2. pseudocisto de pavilhão auricular



4.39.3. condrodermatite nodular hélix, nódulo doloroso da orelha, condrodermatite nodular crônica helicóide, doença de Winkler

4.39.4. cistos, quisto.

#### **4.40. Afecções dos pés**

4.40.1. pápula piezogênica, pápula podal piezogênica

4.40.2. queratólise puntuada, ceratose puntuada, poroceratose puntuada tipo Mantoux, keratose punctata, ceratólise puntuada, keratolysis plantar sulcada de Castellani, ceratose pontilhada, ceratólise plantar, queratólise plantar sulcada.

4.40.3. tumor glômico, glomangioma, quimiodectoma, angiomioneuroma, tumor de glomus

4.40.4. granuloma piogênico, granuloma telangiectásico. Granuloma gravidorum, caruncula uretral, angiofibroma faríngeo, GP

4.40.5. ceratodermia, keratoderma, ceratoderma.

4.40.6. calo, clavus, tilose

4.40.7. calosidade

4.40.8. petéquia calcaneana, calcanhar preto, sufusão hemorrágica traumática puntiforme do calcanhar, hemorragia pós-traumática puntiforme

4.40.9. mal perfurante plantar, úlcera anestésica, úlcera neuroatrófica, úlcera perfurante do pé, mal perfurante

#### **4.41. Dermatoses psicogênicas, psicodermatoses, afecções psicogênicas**

4.41.1. dermatite factícia, dermatite artefacta, dermatite factitia, dermatite patomímica, dermatite autofítica

4.41.2. escoriação neurótica

4.41.3. dermatofobia, fobia a moléstia da pele

4.41.3.1. acarofobia, delírio de parasitose

4.41.3.2. venereofobia

4.41.3.3. leprofobia

4.41.3.4. cancerofobia

4.41.4. dermatocompulsão

4.41.4.1. cutisfagia

4.41.4.2. queilofagia, queilite factícia

4.41.4.3. tricotilomania

4.41.4.4. acne escoriada

4.41.5. onicompulsão

4.41.5.1. onicofagia

4.41.5.2. onicotilomania

**4.42. cirurgias dermatológicas**

4.42.1. onicotomia, onicotromia, onicotoma

4.42.2. onicetomia, onicectomia



# A

**abcesso:** *S. m.* **Ver:** abscesso<sup>1</sup> e <sup>2</sup>.

**abscesso<sup>1</sup>:** *S. m.* coleção líquida causada por inflamação, caracterizando-se por acúmulo circunscrito de pus, doloroso, com ou sem elevação, de tamanho variável, podendo deixar a pele ruborizada. Localiza-se entre os tecidos cutâneos e em órgãos. **Outras designações:** coleção purulenta, abscesso. **Símbolo de classificação:** 3.3.5.

**abscesso<sup>2</sup>:** *S. m.* piodermite causada por estreptococos e, eventualmente, por estafilococos. É um quadro agudo, caracterizado pelo aparecimento de edema flutuante, circunscrito e mais ou menos pronunciado, que tende à supuração. A lesão tem tamanho variável e poder estar acompanhada de eritema, calor e dor (abscessos quentes) ou não (abscessos frios). São observados, ainda, fenômenos gerais, como febre, calafrios e vômitos. Atinge a hipoderme, localizando-se no interior de um tecido, órgão ou qualquer região do corpo. **Outras designações:** apostema, postema, abscesso. **Símbolo de classificação:** 4.21.1.12.

**abscesso das glândulas sudoríparas do lactente:** *S. m.* **Ver:** periporite.

**abscesso frio:** *S. m.* **Ver:** abscesso<sup>2</sup>.

**abscesso quente:** *S. m.* **Ver:** abscesso<sup>2</sup>.

**absorção:** *S. f.* função da pele que consiste em assimilar ou captar certos líquidos, gases ou material adequado às células dos seres vivos. **Outras designações:**  $\emptyset$ . **Símbolo de classificação:** 2.3.8.

**acanthosis nigricans:** *N. Cient.* **Ver:** acantose nigricante.

**acantoma de células claras:** *S. m.* neoplasia benigna da epiderme de etiologia desconhecida. Caracteriza-se pelo surgimento de uma pápula elevada, nódulo eritematoso ou placa descamativa. A lesão é bem delimitada, de cor acastanhada ou rósea. As placas e pápulas têm superfície crostosa devido à exsudação intermitente. Os nódulos apresentam exsudato com halo de descamação fina, telangiectasias e superfície

lisa. Geralmente a lesão é única. Do ponto de vista histopatológico, é uma hiperplasia epidérmica com células claras, aumentadas e ricas em glicogênio. Localiza-se nos membros inferiores, de preferência nas panturrilhas. **Outras designações:** acantoma de Degos. **Símbolo de classificação:** 4.29.1.8.

**acantoma de Degos:** *S. m.* **Ver:** acantoma de células claras.

**acantoma folicular intraepidérmico:** *S. m.* **Ver:** ceratose folicular invertida.

**acantoqueilonemíase:** *S. m.* helmintíase causada pelo nematódeo *Acanthocheilonema perstrans*, transmitido através da picada de mosquito pólvora do gênero *Culicoides*. Pode haver febre, alterações das grandes cavidades serosas e lesões dermatológicas, tais como edema do escroto e dos membros inferiores, edema de Calabar, urticária e prurido, como manifestações características da doença. **Outras designações:** acantoquilonemíase. **Símbolo de classificação:** 4.16.13.3.

**acantoquilonemíase:** *S. m.* **Ver:** acantoqueilonemíase.

**acantose:** *S. f.* queratose caracterizada por espessamento moderado ou excessivo da camada mediana da epiderme, chamada de camada espinhosa ou camada de Malpighi.

**Outras designações:**  $\emptyset$ . **Símbolo de classificação:** 3.5.1.1.

**acantose nigricante:** *S. f.* genodermatose hiperplásica que pode ser de origem genética autossômica dominante, ou não genética. A de origem genética tem início na infância, que, com o crescimento, torna-se intensa. É do tipo benigna e suas características são a obesidade e lesões cutâneas autolimitadas. Quando o paciente atinge a puberdade, outras manifestações podem aparecer como, estriação ungueal e ceratodermia palmoplantar. A forma que não tem origem genética é definida por idiopática, pela utilização de drogas, distúrbios endócrinos, diabetes, excesso de peso e é maligna (paraneoplasia). Adenocarcinomas aparecem geralmente intra-abdominais, com preferência gástrica. Em segundo plano, pode ocorrer no pâncreas, dutos hepáticos, cólon, reto, útero, próstata, mama e pulmões. **Obs.:** É também classificada como uma dermatose paraneoplásica. **Outras designações:** acanthosis nigricans. **Símbolo de classificação:** 4.30.2.3.3.; 4.29.10.1.21.6.3.2.

**acantose verrucosa:** *S. f.* **Ver:** ceratose actínica.

**acarofobia:** *S. f.* dermatofobia caracterizada por medo obsessivo de infestações parasitárias na pele (ácaros). O paciente, geralmente alucinado, retira pequenos fragmentos da pele, leva-os ao médico e identifica-os como parasitas. Há reclamações de prurido e de picadas. **Outras designações:** delírio de parasitose. **Símbolo de classificação:** 4.41.3.1.

**acaulose:** *S. f.* onicopatía causada pelo *Scopulariopsis brevicaulis*. **Outras designações:**  $\emptyset$ . **Símbolo de classificação:** 4.34.1.

**acne:** *S. f.* afecção sebácea que parece resultar de um conjunto de fatores, tais como hormonais, psíquicos, infecciosos, metabólicos e predisposição familiar. A afecção é, talvez, agravada por distúrbios gastrointestinais, infecções focais, certos alimentos (chocolates, carne de porco e derivados, amendoim, bacalhau, camarão) e medica-

mentos (iodetos, brometos, sedativos), cremes de limpeza e cosméticos. **Outras designações:** – **Símbolo de classificação:** 4.25.2.

**acne agminata:** *S. f.* **Ver:** tuberculide papuloide necrótica.

**acne cística:** *S. f.* **Ver:** acne.

**acne comedoniana:** *S. f.* **Ver:** acne.

**acne conglobata:** *S. f.* acne grave que apresenta lesões císticas grandes e fenômenos inflamatórios exuberantes. Há a formação de abscessos e fleimões, que se intercomunicam por fistulas. Brides cicatriciais são frequentes. As lesões ocorrem predominantemente no tronco e na face, mas podem se manifestar também nas nádegas, no abdômen, pescoço, ombros e braços. **Outras designações:** ∅. **Símbolo de classificação:** 4.25.2.1.

**acne corrosiva:** *S. f.* **Ver:** foliculite necrótica.

**acne cosmética:** *S. f.* erupção acneiforme provocada pelo uso de cosméticos com alguma ação comedogênica (cremes ricos em vaselina, óleos vegetais e lanolina), que obliteram os óstios foliculares. A identificação precisa do agente causador nem sempre é possível, pois alguns pacientes utilizam diversos cosméticos. Este tipo de erupção acneiforme é bastante frequente, caracterizando-se pelo aparecimento de pápulas, pústulas e comedões. As lesões localizam-se normalmente na face, sobretudo na região do queixo e do pescoço, podendo, no entanto, ocorrer quadro parecido no couro cabeludo, devido ao uso de brilhantinas. **Outras designações:** acne por cosmético. **Símbolo de classificação:** 4.25.3.5.

**acne da adolescência:** *S. f.* **Ver:** acne.

**acne de Majorca:** *S. f.* **Ver:** acne solar.

**acne endócrina:** *S. f.* erupção acneiforme provocada por hiperandrogenismo cutâneo feminino. Vários podem ser os motivos da afecção, como alterações na passagem dos hormônios para os tecidos e o sangue, maior sensibilidade da unidade pilossebácea aos andrógenos, ou aumento da secreção glandular de andrógenos, causando assim uma hiperatividade local. **Outras designações:** ∅. **Símbolo de classificação:** 4.25.3.10.

**acne escoriada:** *S. f.* erupção acneiforme caracterizada por traumas provocados por unhas em lesões razoavelmente discretas de acne ou mesmo em áreas que não contém esta última. Às escoriações somam-se lesões erosivas com crostas hemáticas, pápulas com ou sem comedão e cicatrizes. Ocorre em indivíduos com certo caráter neurótico ou psicótico. As lesões localizam-se fundamentalmente no rosto. **Obs.:** É também classificada como uma dermatocompulsão. **Outras designações:** ∅. **Símbolo de classificação:** 4.25.3.2.; 4.41.4.4.

**acne estival:** *S. f.* **Ver:** acne solar.

**acne flegnomosa:** *S. f.* **Ver:** acne.

**acne indurata:** *S. f.* **Ver:** acne.

**acne induzida:** *S. f.* **Ver:** erupção acneiforme.

**acne infantil:** *S. f.* erupção acneiforme provocada por estimulação de hormônios andrógenos maternos ou mesmo fetais, ou ainda decorrentes de fenômenos de virilização ou precocidade sexual. Os primeiros fatores provocam o aparecimento desse tipo de afecção logo na primeira infância. Os segundos provocam o aparecimento tardio (um a dois anos de idade). De modo geral, o quadro se caracteriza pela presença de poucas lesões papulosas, comedões e, por vezes, pústulas localizadas na face, mas que envolvem. **Outras designações:** acne neonatal. **Símbolo de classificação:** 4.25.3.1.

**acne juvenil:** *S. f.* **Ver:** acne.

**acne mecânica:** *S. f.* **Ver:** acne oclusiva.

**acne medicamentosa:** *S. f.* erupção acneiforme decorrente da ingestão de medicamentos, como vitamina B<sub>12</sub> (cianocobalamina), corticoides sistêmicos (acne por corticoide) e elementos halogênicos, tais como iodo, flúor e bromo (acne halogênica). Apresenta pústulas e pápulas eritematosas, que aparecem concomitantemente. Um número pequeno de comedões e algum prurido podem ser encontrados. As lesões se localizam em grande parte nos braços, tronco e ombros; e, menos frequentemente, nas coxas, face e nádegas. **Outras designações:**  $\emptyset$ . **Símbolo de classificação:** 4.25.3.6.

**acne necrótica:** *S. f.* (impr.) **Ver:** folliculite necrótica.

**acne neonatal:** *S. f.* **Ver:** acne infantil.

**acne oclusiva:** *S. f.* erupção acneiforme causada por abafamento e conseqüente oclusão folicular, acompanhada de infecção bacteriana. Caracteriza-se pelo aparecimento de pústulas e/ou pápulas, e é encontrada normalmente em áreas de contato direto entre a pele e peças de vestuário, tais como chapéu, faixas, capacete, calça apertada etc. **Outras designações:** acne mecânica. **Símbolo de classificação:** 4.25.3.8.

**acne ocupacional:** *S. f.* erupção acneiforme provocada pelo manuseio de produtos peculiares a certas profissões, como por exemplo: trabalhadores que lidam com óleos minerais de corte, hidrocarburetos clorinados, coaltar, inseticidas e fungicidas que contêm alguns clorofenóis. As lesões localizam-se, em geral, na face, principalmente nos casos de aspiração de substância química. Há outras situações, no entanto, em que as lesões limitam-se às áreas de contato com o agente químico. Com o afastamento do trabalho, as lesões costumam desaparecer. **Outras designações:**  $\emptyset$ . **Símbolo de classificação:** 4.25.3.4.

**acne papulosa:** *S. f.* **Ver:** acne.

**acne polimorfa:** *S. f.* **Ver:** acne.

**acne por cosmético:** *S. f.* **Ver:** acne cosmética.

**acne praiana:** *S. f.* **Ver:** acne solar.

**acne pré-menstrual do adulto:** *S. f.* erupção acneiforme apresentando forma clínica com características próprias da acne vulgar, mas que se agravam na fase pré-menstrual. Em casos de grande intensidade, deve-se proceder a uma investigação hormonal, pois podem ser conseqüência de ovários policísticos. **Outras designações:**  $\emptyset$ . **Símbolo de classificação:** 4.25.3.3.

**acne pustulosa:** *S. f.* **Ver:** acne.

**acne queloide:** *S. f.* **Ver:** foliculite queloidiforme.

**acne rosácea:** *S. f.* **Ver:** rosácea.

**acne rosáceo:** *S. f.* **Ver:** rosácea.

**acne solar:** *S. f.* erupção acneiforme por hiperqueratose com oclusão folicular, devido ao uso de cremes antiactínicos e com ação comedogênica. Há maior incidência no verão, quando ocorre exposição prolongada ao sol com a pele recoberta por bronzeadores. A intensa sudorese, associada ao óleo dos cremes, provoca edema dos folículos polissebáceos, a obliteração dos ductos e subsequente reação inflamatória. Surgem, então, pápulas ou pústulas miliares, principalmente na face, ombro e dorso.

**Outras designações:** acne estival, acne de Majorca, acne praiana. **Símbolo de classificação:** 4.25.3.9.

**acne tropical:** *S. f.* erupção acneiforme caracterizada por um tipo de acne comum aos climas úmidos e quentes, atingindo especialmente as nádegas e o tronco, normalmente a face é poupada. **Outras designações:** ø. **Símbolo de classificação:** 4.25.3.7.

**acne varioliforme:** *S. f.* **Ver:** foliculite necrótica.

**acne vulgar:** *S. f.* **Ver:** acne.

**acnitis:** *N. Cient.* **Ver:** tuberculide micropapulosa acneiforme.

**acomia:** *S. f.* **Ver:** alopecia.

**acroceratose paraneoplásica:** *S. f.* **Ver:** doença de Bazex.

**acroceratose verruciforme:** *S. f.* queratose folicular de origem autossômica dominante que apresenta pápulas achatadas, queratóticas e verrucosas. Dermatologicamente apresenta derfomidades esqueléticas, alterações ungueais, coroideremia e deficiência mental, originando a síndrome de Van Den Bosch. Localiza-se nas posições distais, dorso das mãos e dos pés, punhos, joelhos e face fletora dos braços. **Outras designações:** acroqueratose verruciforme. **Símbolo de classificação:** 4.30.2.1.4.10.

**acrocianose:** *S. f.* afecção vascular predominantemente funcional de causa desconhecida, mas que possui provável caráter familiar. Caracteriza-se por um distúrbio circulatório causado por espasmo arteriolar e estase dos capilares dos plexos superficiais. Observam-se cianose mosqueada simétrica e hiperidrose acometendo as extremidades que ficam frias, úmidas e azuladas. Atinge com mais frequência as mãos, podendo ainda ocorrer em outras áreas como pés, orelhas, lábios, queixo e nariz. O quadro é acentuado pela emoção e pelo inverno, podendo, por outro lado, obter melhora com o calor. Algumas formas se relacionam com o fenômeno de Raynaud. Não ocorrem ulcerações. **Outras designações:** doença de Crocq. **Símbolo de classificação:** 4.14.6.4.

**acrocianose necrosante remitente:** *S. f.* acrocianose caracterizada como estado de espasmo orgânico ou funcional em que ocorre necrose na ponta dos dígitos, além de apresentar as características clássicas da acrocianose. **Outras designações:** ø. **Símbolo de classificação:** 4.14.6.4.1.



**acrocórdon:** *S. m.* **Ver:** fibroma mole.

**acrodermatite contínua de Hallopeau:** *S. f.* dermatose pustulosa amicrobiana de causa desconhecida, mas que muitas vezes é desencadeada por traumatismo ou por infecções das extremidades. Pode ser atribuída, de forma variável, à desidrose e à psoríase pustulosa. Caracteriza-se por ser rara, dolorosa. Inicialmente é assimétrica, podendo, mais tarde, tornar-se simétrica. Pode apresentar febre e manifestações sistêmicas, configurando o quadro da psoríase pustulosa generalizada. As lesões apresentam grandes áreas erosivas e eritemato-escamosas de aspecto psoriasiforme ou eczematiforme. Iniciam-se na extremidade dos dígitos com a forma de eritema sobre o qual surgem numerosas pústulas que podem confluir em grandes lagos de pus. A extremidade do dedo torna-se fina e descamativa. Frequentemente as lesões atingem o leito ungueal destruindo a unha e, quando progredem ao longo do dedo, podem acometer o dorso da mão e do pé. Outras regiões como mucosas, couro cabeludo e extensas áreas da pele podem ser atingidas. A doença pode levar à morte. **Outras designações:** acropustulose, acrodermatite perstans. **Símb/lo de classificação:** 4.3.4.

**acrodermatite crônica atrofiante:** *S. f.* dermatose atrófica causada pela bactéria espiroqueta, transmitida pela picada de carrapato, que contém formas que se distinguem por um corpo flexível, ondulante, com o protoplasma enrolado a um filamento axial elástico. Ocasionalmente encontram-se nódulos justarticulares e úlceras de difícil cicatrização. Além das alterações cutâneas, podem ocorrer linfadenomegalias, dores (especialmente quando há traumatismos nas saliências ósseas), neuroruptura periférica com parestesias, fraqueza muscular, câimbras, bursites e sinovites. Há placas eritemato-infiltrativas, violáceas, de limites imprecisos, acometendo de preferência as extremidades, sobretudo nas articulações, iniciando-se, em geral, nos membros inferiores, particularmente no pé, tornozelo ou joelho. Depois de algum tempo, as lesões atingem os membros superiores, dorso das mãos e região do cotovelo e tendem a progredir de sentido distal para proximal, podendo atingir a região glútea. **Outras designações:** eritomeia de Pick, moléstia de Pick-Herxheimer, doença de Pick-Herxheimer. **Símbolo de classificação:** 4.10.3.

**acrodermatite enteropática:** *S. f.* epidermólise bolhosa de origem autossômica recessiva, podendo, às vezes, ser familiar. É rara e tem início nos primeiros anos de vida. Não há conhecimento exato da sua causa, trata-se de uma deficiência do metabolismo do zinco, que dificulta a absorção do mesmo no tubo digestivo. Apresenta lesões vesicobolhosas crônicas recidivantes, eritematosas e com escamas perifociais, além de estomatite, retite e blefarite. O paciente apresenta alopecia, com queda de cabelos, cílios e sobrancelhas. Ocorrem, também, erupções cutâneas nas extremidades e nos orifícios, anormalidades nas unhas, problemas mentais e com o crescimento, diarreia com síndrome de malabsorção, além de outros problemas gastrintestinais. **Outras designações:** acrodermatitis enteropathica. **Símbolo de classificação:** 4.30.2.2.1.4.

**acrodermatite papular da infância:** *S. f.* **Ver:** acrodermatite papulosa infantil.

**acrodermatite papular da segunda infância:** *S. f.* **Ver:** acrodermatite papulosa infantil.

**acrodermatite papulosa infantil:** *S. f.* dermatovirose causada por numerosos vírus, mas o principal é o vírus da hepatite B. Caracteriza-se por erupção papular, purpúrica ou eritematosa que não apresenta prurido. É geralmente acompanhada de febre, mal-estar, adenopatia, diarreia e acometimentos nas vias respiratórias. Pode apresentar também hepatite aguda anictéria, que dura em média dois meses, acompanhada de esplenomegalia. Apresenta coloração parda e chega à descamação pitiriásica, sem tendência a confluir. As lesões se localizam na face, pescoço, membros, nádegas, palmas e plantas, não acometendo tronco e mucosas. **Outras designações:** síndrome de Gianotti-Crosti, acrodermatite papular da infância, acrodermatite papular da segunda infância. **Símbolo de classificação:** 4.15.6.

**acrodermatite perstans:** *S. f.* **Ver:** acrodermatite contínua de Hallopeau.

**acrodermatitis enteropathica:** *N. Cient.* **Ver:** acrodermatite enteropática.

**acroesclerose:** *S. f.* esclerodermia sistêmica maligna, que apresenta elevada frequência do fenômeno de Raynaud, mas com prognóstico melhor. Observa-se a presença de edema, seguido de endurecimento da pele, que adquire coloração amarelo-marfim. A sintomatologia inicia-se pelas extremidades distais, que ficam duros e afilados, podendo haver esclerose dos dedos e esclerodactilia após meses ou anos. Acomete extensas áreas do tegumento e vísceras. O acometimento das mãos é, em geral, precedido de distúrbios vasculares e nervosos. O quadro é classicamente o da esclerodermia progressiva. **Outras designações:**  $\emptyset$ . **Símbolo de classificação:** 4.2.3.2.2.

**acrogeria:** *S. f.* genodermatose atrofica de herança autossômica recessiva, que se caracteriza como uma síndrome de envelhecimento precoce. Surge já no nascimento ou nos primeiros dias de vida. Ocorre atrofia cutânea das extremidades, redução congênita ou perda da gordura subcutânea e do colágeno das mãos e pés, dando impressão de envelhecimento precoce. A pele fica atrofiada, telangiectásica e com pigmentação reticular. Apesar da estatura física e do estado mental serem normais, as unhas são prejudicadas e as mãos ficam enrugadas. Localiza-se nas mãos e nos pés. **Outras designações:**  $\emptyset$ . **Símbolo de classificação:** 4.30.2.6.2.

**acromelanoma:** *S. m.* melanoma que apresenta, em sua fase inicial, uma mancha negra, seguida de um nódulo ou ulceração, que cresce horizontalmente e, em fase posterior, verticalmente. Durante o crescimento horizontal, o diagnóstico histológico é muito difícil. A fase vertical já apresenta grande potencial de metastatização. Essa evolução assemelha-o à do lentigo maligno. A duração média é de 1 a 4 anos. Localiza-se nas extremidades digitais, sobretudo no polegar ou primeiro pododáctilo, região palmoplantar, mucosas e falanges terminais, podendo ser periungueais ou subungueais. **Outras designações:** melanoma da mucosa, melanoma lentiginoso acral. **Símbolo de classificação:** 4.29.8.10.4.

**acromia:** *S. f.* discromia de origem hereditária, congênita ou adquirida. Caracteriza-se pela ausência total de pigmento melânico cutâneo, provocando o aparecimento de manchas brancas na pele, em razão de alguns tecidos ou células não aceitarem a presença de corantes. **Outras designações:**  $\emptyset$ . **Símbolo de classificação:** 4.5.1.

**acromia das unhas:** *S. f.* **Ver:** leuconíquia.

**acromia parasitária:** *S. f.* **Ver:** pitiríase versicolor.

**acronix:** *N. Cient.* **Ver:** onicocriptose.

**acronose exógena:** *S. f.* **Ver:** ocronose exógena.

**acropaquia:** *S. f.* onicopatía de origem desconhecida que apresenta unhas em forma de varetas de tambor. **Outras designações:**  $\emptyset$ . **Símbolo de classificação:** 4.34.2.

**acropigmentação reticulada de Kitamura:** *S. f.* hiperchromia de caráter hereditário autossômico dominante. Caracteriza-se basicamente por manchas hipercrômicas de forma semelhante a polígonos e ligeiramente atróficas. Nota-se certa tendência das manchas a se manifestarem acompanhando as linhas da pele, sendo que nas regiões palmares tais linhas podem apresentar interrupções e depressões. Manifesta-se geralmente na infância. **Outras designações:** doença de Kitamura. **Símbolo de classificação:** 4.5.3.16.

**acropustulose:** *S. f.* **Ver:** acrodermatite contínua de Hallopeau.

**acropustulose infantil:** *S. f.* dermatose pustulosa amicrobiana caracterizada por surtos de vesico-pápulas pruriginosas. Doença recidivante que surge geralmente no primeiro ano de vida, envolvendo espontaneamente por volta do segundo. Localizada na parte distal das mãos e pés. **Outras designações:**  $\emptyset$ . **Símbolo de classificação:** 4.3.11.

**acroqueratose verruciforme:** *S. f.* **Ver:** acroceratose verruciforme.

**acrosiroma écrino:** *S. m.* **Ver:** poroma écrino.

**acrotríquio:** *S. m.* parte do folículo piloso que se localiza na porção intraepidérmica do folículo. **Outras designações:**  $\emptyset$ . **Símbolo de classificação:** 2.2.3.1.2.

**actilose espontânea:** *S. f.* **Ver:** ainhum.

**actinifitose estafilocócica:** *S. f.* **Ver:** botriomicose.

**actinodermatite:** *S. f.* **Ver:** radiodermite.

**actinomicetose:** *S. f.* **Ver:** actinomicose.

**actinomicose:** *S. f.* micetoma determinado pelo *Actinomyces bovis*, *Actinomyces brasiliensis* ou por diversas espécies do gênero *Nocardia*. Caracteriza-se por espessamento e induração da pele, que se torna eritematosa e dura à palpação. Surgem nodosidades que se tornam flutuantes e acabam por abrir. Uma vez abertas, formam-se fístulas com pus. A região invadida aumenta de volume. Quando o processo se localiza nas articulações, os movimentos ficam difíceis e há ulterior ancilose. Aos poucos são atingidas áreas vizinhas, que se tornam espessas, com nódulos. Em alguns casos, os gânglios tributários da região enfartam-se. Há dor intensa, quando comprometida a articulação. De acordo com a região do corpo que acomete, a molés-

tia pode assumir as seguintes formas: 1) actinomicose cérvico-facial (endógena), 2) actinomicose tóraco-pulmonar (endógena), 3) actinomicose abdominal (endógena) e 4) actinomicose podálica (exógena). **Outras designações:** actinomictose. **Símbolo de classificação:** 4.24.3.9.1.

**actinomicose abdominal:** *S. f.* actinomicose endógena que apresenta lesões situadas em órgãos internos e que se exteriorizam por fistulas. Apresenta massa palpável em qualquer parte do abdômen, de preferência na fossa ilíaca direita, simulando apendicite. Com o tempo, surgem fistulas na parede abdominal e ocorre o comprometimento do fígado, baço, aparelho urinário e corpos vertebrais. **Outras designações:** ø. **Símbolo de classificação:** 4.24.3.9.1.3.

**actinomicose cérvico-facial:** *S. f.* actinomicose endógena que se manifesta na mandíbula, invade a face e pescoço. Ao serem lesados, os músculos da mastigação apresentam o trisma. A lesão forma uma massa de aspecto tumoral, na qual aparecem fistulas. A evolução é geralmente aguda ou subaguda. **Outras designações:** ø. **Símbolo de classificação:** 4.24.3.9.1.1.

**actinomicose podálica:** *S. f.* actinomicose exógena causada pelo *Actinomyces brasiliensis*, pelo *Actinomyces bovis* (*Cohnistrepthrix Israeli*) e por diversas espécies do gênero *Nocardia*. Os traumatismos provocados por vegetais nos pés descalços de habitantes do meio rural são a porta de entrada da infecção mais frequente. **Outras designações:** ø. **Símbolo de classificação:** 4.24.3.9.1.4.

**actinomicose tóraco-pulmonar:** *S. f.* actinomicose endógena que apresentam lesões inicialmente situadas em órgãos internos e que se exteriorizam por fistulas. Caracteriza-se pela tosse, febre pouco elevada e expectoração muco-purulenta, quando se formam pequenos abscessos nos pulmões. A parede torácica é frequentemente invadida e apresenta fistulas. **Outras designações:** ø. **Símbolo de classificação:** 4.24.3.9.1.2.

**actino-reticuloide:** *S. m.* **Ver:** reticuloide actínico.

**acute generalized exanthematic pustolosis:** *Ingl.* **Ver:** pustulose exantemática aguda generalizada.

**adenite climática:** *S. f.* **Ver:** linfogranuloma venéreo.

**adenite do cancroide:** *S. f.* **Ver:** cancro mole.

**adenocarcinoma sebáceo:** *S. m.* neoplasia maligna dos anexos, que apresenta tumor raro da glândula sebácea. Seu crescimento é, normalmente, rápido e com tendência ulcerativa. A nodosidade apresenta coloração rósea ou amarelada. Ao exame histopatológico detecta-se tumor irregularmente estruturado com polimorfismo celular, mitose e crescimento infiltrativo. Apresenta-se próximo a células tumorais, com pouco citoplasma, também a algumas células com citoplasma espumoso e/ou claro. Há frequente recidiva local e raramente metástase “à distância”. Localiza-se geralmente na face (destacando-se a glândula de Meibomio nas pálpebras) e couro cabeludo. **Outras designações:** carcinoma sebáceo, epitelioma sebáceo. **Símbolo de classificação:** 4.29.7.1.

- adenocarcinoma sudoríparo apócrino:** *S. m.* neoplasia maligna dos anexos de origem apócrina, que apresenta metástases precoces e diagnóstico histopatológico baseado na pesquisa de fosfatases ácidas estearoses (enzimas específicas das células apócrinas). As lesões localizam-se nas axilas, vulva, auréolas mamárias e conduto auditivo externo. **Outras designações:**  $\emptyset$ . **Símbolo de classificação:** 4.29.7.3.
- adenocarcinoma sudoríparo écrino:** *S. m.* neoplasia maligna dos anexos de origem écrina, dada pela presença de amilofosforilase e succinodesidrogenase, e glândulas de PAS-positivo, resistentes às enzimas. Origina metástases precoces e frequentes. **Outras designações:**  $\emptyset$ . **Símbolo de classificação:** 4.29.7.2.
- adenoma das glândulas sudoríparas écrinas:** *S. m.* **Ver:** hidroadenoma de células claras.
- adenoma sebáceo:** *S. m.* neoplasia benigna sebácea derivada das glândulas sebáceas incompletamente diferenciadas. A lesão geralmente é única, arredondada e de forma peduncular. Há uma pequena depressão no centro, que corresponde à abertura do folículo. Seu tamanho varia de 2 a 3 milímetros com tonalidade róseas ou amareladas. Pode aparecer na infância antes da lesão cutânea tornar-se mais evidenciada. Frequentemente, a superfície apresenta telangiectasias. O quadro pode ser acompanhado de manchas brancas de formas ovoides, lineares ou semelhantes a uma folha, placas irregulares na região lombar e sacra (“Sageen-Patches”) e fibromas subungueais. Pode ainda acompanhar-se de lesão em forma de placas fibrosas (na frente e couro cabeludo), fibromas com forma peduncular (pescoço e axilas) e manchas de coloração marrom clara. A lesão localiza-se na parte central da face. **Outras designações:**  $\emptyset$ . **Símbolo de classificação:** 4.29.3.2.
- adenoma sebáceo tipo Balzer:** *S. m.* **Ver:** tricoepitelioma.
- adenoma sebáceo tipo Balzer-Menetrier:** *S. m.* **Ver:** tricoepitelioma.
- adenomatose erosiva do mamilo:** *S. f.* neoplasia benigna das glândulas sudoríparas apócrinas que acomete o ducto lactífero mamilar. Clinicamente caracteriza-se por exsudação e eritema com secreção serosa e sanguinolenta. **Outras designações:** papilomatose florida dos ductos mamilares, papilomatose florida do mamilo, papilomatose ductal subareolar. **Símbolo de classificação:** 4.29.5.5.
- adenopatia inguinal subaguda:** *S. f.* **Ver:** linfogranuloma venéreo.
- adenopatia inguinal:** *S. f.* **Ver:** cancro mole.
- adipoma:** *S. m.* **Ver:** lipoma.
- adiponecrose neonatal:** *S. f.* hipodermite caracterizada pela necrose do tecido adiposo, que se manifesta em neonatos, 2 a 20 dias após parto trabalhoso. Raramente surge após meses. As lesões, que podem ser únicas ou múltiplas, são placas nodulares grandes ou pequenas e com limites precisos. Apresenta consistência dura devido a uma possível calcificação. É lenhosa, eritematoviolácea, com limites nítidos e sem o sinal de cacifo edemar. Quanto à evolução, as lesões envolvem num intervalo de quatro meses, não deixando sequelas. Durante esse período, a saúde do recém-nascido

mantém-se normal. Localiza-se no tecido subcutâneo, nas áreas mais pressionadas durante o parto, acometendo, normalmente, bochechas, nádegas, dorso, braços e coxas.

**Outras designações:** necrose subcutânea do recém-nascido, adiponecrose subcutânea neonatal, *adiponecrose neonatorum*, necrose gordurosa subcutânea do recém-nascido. **Símbolo de classificação:** 4.13.1.

**adiponecrose neonatorum:** *S. f.* **Ver:** adiponecrose neonatal.

**adiponecrose subcutânea neonatal:** *S. f.* **Ver:** adiponecrose neonatal.

**adiposite:** *S. f.* **Ver:** hipodermite.

**afecção auricular:** *S. f.* dermatose de origem genética, congênita, malformação ou aquisição por múltiplas noscas. É uma enfermidade, desordem ou alteração quantitativa ou qualitativa das orelhas. **Outras designações:** afecção das orelhas, afecção das cartilagens. **Símbolo de classificação:** 4.39.

**afecção das cartilagens:** *S. f.* **Ver:** afecção auricular.

**afecção das glândulas sudoríparas apócrinas:** *S. f.* dermatose que afeta as glândulas sudoríparas apócrinas. As principais afecções desta natureza são: doença de Fox-Fordyce, hidrocistoma apócrino, hidrosadenite, bromidrose e cromidrose. **Outras designações:**  $\emptyset$ . **Símbolo de classificação:** 4.38.

**afecção das glândulas sudoríparas écrinas:** *S. f.* dermatose que afeta as glândulas sudoríparas écrinas. Provém, normalmente, de afecções internas, tais como infecções, distúrbios endócrinos, processos neurológicos, intoxicações e outras. Manifesta-se por lesões anatômicas ou pela alteração qualitativa ou quantitativa da secreção do suor. Esta última pode se manifestar pela diminuição da quantidade sudoral (hipoidrose ou anidrose) ou por seu aumento (hiperidrose). Conforme a região afetada e o tempo de duração do processo, as alterações funcionais provocam alterações secundárias, maceração e descamação (no caso de hiperidrose plantar ou genito-crural), e secura (nas áreas de hipoidrose) ou anidrose. **Outras designações:**  $\emptyset$ . **Símbolo de classificação:** 4.37.

**afecção das mucosas:** *S. f.* dermatose de origem genética, congênita, mal-formação ou aquisição por múltiplas noscas. É uma enfermidade, desordem ou alteração quantitativa ou qualitativa das mucosas. **Outras designações:**  $\emptyset$ . **Símbolo de classificação:** 4.33.

**afecção das orelhas:** *S. f.* **Ver:** afecção auricular.

**afecção das unhas:** *S. f.* **Ver:** onicopatía.

**afecção dos pêlos:** *S. f.* dermatose de origem genética, congênita, malformação ou aquisição por múltiplas noscas. É uma enfermidade, desordem ou alteração quantitativa ou qualitativa dos pêlos. **Outras designações:** tricose. **Símbolo de classificação:** 4.35.

**afecção dos pés:** *S. f.* dermatose de origem genética, congênita, malformação ou aquisição por múltiplas noscas. É uma enfermidade, desordem ou alteração quantitativa ou qualitativa dos pés. **Outras designações:**  $\emptyset$ . **Símbolo de classificação:** 4.40.

**afecção dos vasos:** *S. f.* **Ver:** afecção vascular.

**afecção granulomatosa:** *S. f.* dermatose que apresenta o granuloma como característica principal. As lesões inflamatórias nodulares são, em geral, pequenas ou granulares, firmes, persistentes e contêm fagócitos mononucleares compactamente agrupados. Podem acometer todo e qualquer órgão ou sistema. **Outras designações:**  $\emptyset$ . **Símbolo de classificação:** 4.26.

**afecção psicogênica:** *S. f.* **Ver:** dermatose psicogênica.

**afecção sebácea:** *S. f.* dermatose provocada por fatores genéticos, hormonais, psíquicos, alimentares, distúrbios gastrointestinais, medicamentos, cosméticos ou ainda por infecções locais. Caracteriza-se pelo aumento excessivo da eliminação de substâncias gordurosas pelas glândulas sebáceas. As principais afecções dessa natureza são: seborreia, acne e erupções acneiformes. **Outras designações:**  $\emptyset$ . **Símbolo de classificação:** 4.25.

**afecção vascular:** *S. f.* dermatose que pode ocorrer isoladamente ou fazer parte de processos gerais, devido à grande extensão da rede vascular cutânea. No primeiro caso, configura típicas enfermidades dermatológicas; no segundo, constitui aspectos dermatológicos de doenças sistêmicas graves e mesmo fatais. Há presença de manchas eritematosas, nódulos, placas, púrpuras e ulcerações necróticas ou alterações nos vasos cutâneos. A afecção dos vasos sanguíneos pode se manifestar sob a forma de vasculopatias ou vasculites; varizes ou microvarizes e telangiectasias. Nas vasculopatias ocorre um fenômeno de hiperatividade de vasos sanguíneos da pele, que produz alterações circulatórias. Entre elas incluem-se necroses por oclusão dos vasos sanguíneos, alterações inflamatórias (que parecem estar mediadas por linfócitos ou neutrófilos) ou ainda enfermidades de etiologia desconhecida. Acredita-se que as vasculites sejam enfermidades de patogenia imunológica. No grupo das varizes, microvarizes e telangiectasias, as causas são hereditárias, congênitas ou epifenômenos de outras patologias. **Outras designações:** afecção dos vasos. **Símbolo de classificação:** 4.14.

**afecção vascular predominantemente funcional:** *S. f.* afecção vascular que pode ter origem genética, congênita ou adquirida. Caracteriza-se como desordem, malformação ou alteração dos vasos sanguíneos e/ou linfáticos. Tal condição compromete o funcionamento dos vasos, provocando algumas lesões na pele e diferentes condições sistêmicas. **Outras designações:**  $\emptyset$ . **Símbolo de classificação:** 4.14.6.

**afecção produzida pela radiação solar:** *S. f.* **Ver:** fotodermatose.

**afta:** *S. f.* perda tecidual provocada por vírus. Caracteriza-se por ulceração dolorosa, tamanho pequeno e coloração amarela ou cinza, circundada por contorno vermelho vivo. **Outras designações:**  $\emptyset$ . **Símbolo de classificação:** 3.4.8.

**AGEP:** *Sigla* **Ver:** acute generalized exanthematic pustolosis.

**AIDS:** *Acrôn.* **Ver:** síndrome da imunodeficiência adquirida.

**ainhum:** *S. m.* dermatose atrófica de causa desconhecida. Apresenta constrição fibrosa progressiva, atingindo o quinto artelho, no qual se observa o desenvolvimento do anel fibroso responsável pela sua amputação. A evolução dessa dermatose dura anos. A localização específica da lesão é no quinto dedo, na dobra digitoplantar. **Outras designações:** dactilose espontânea. **Símbolo de classificação:** 4.10.7.

**albinia:** *S. f.* (sin. ger.) **Ver:** albinismo

**albinismo:** *S. m.* acromia congênita ou hereditária de caráter autossômico recessivo, causada por bloqueio metabólico na produção de melanina, devido à ausência parcial ou total de tirosinase. Caracteriza-se pela ausência de melanina na pele, cabelos, pêlos, estruturas oculares (olhos, coróide e íris), podendo provocar fotofobismo e movimentos rítmicos de contração e dilatação da pupila (nistagmo). Um indivíduo albino apresenta cabelos de cor branca ou ligeiramente amarelada e pele branca, sendo que a intensidade da cor pode variar de um local a outro. Além de alterações funcionais nas estruturas oculares, o albinismo também pode provocar ceratose actínica e câncer cutâneo. O albinismo pode ser de dois tipos: total ou parcial. No primeiro (tirosinase negativa), há maior sensibilidade da pele à luz solar devido à ausência praticamente total de proteção melânica, sendo este um caso mais grave de albinismo. Este associa-se ao astigmatismo, nistagmo e fotofobia. O albinismo parcial (tirosinase positiva) é mais moderado, pois sua capacidade de síntese melânica é um pouco maior, sendo possível, neste caso, certo bronzeamento e proteção cutânea. Este tipo de albinismo dá-se sob a forma de área acrômica, frequentemente unilateral, apresentando linearidade que tende à simetria. As áreas acometidas são geralmente o couro cabeludo e fronte, mas podem ocorrer também no tronco e extremidades. **Outras designações:** albinismo oculocutâneo, leucodermia congênita, leucopatia congênita, albinia (sin. ger.). **Símbolo de classificação:** 4.5.1.1.

**albinismo mutante amarelo:** *S. m.* albinismo de aspecto semelhante ao albinismo tirosinase-negativo, diferenciando-se desse pelo fato de, após certo tempo (cerca de seis meses), os cabelos apresentarem tonalidade amarelo-avermelhada. **Outras designações:**  $\emptyset$ . **Símbolo de classificação:** 4.5.1.1.3.

**albinismo oculocutâneo:** *S. m.* **Ver:** albinismo.

**albinismo parcial:** *S. m.* **Ver:** albinismo tirosinase-positivo.

**albinismo tirosinase-negativo:** *S. m.* albinismo caracterizado pela ausência quase total de melanina na pele. Devido ao alto grau de sensibilidade da pele à luz solar, há maior possibilidade de aparecimento de tumor maligno no tecido epitelial. Esta é a forma mais grave de albinismo. **Outras designações:** albinismo total. **Símbolo de classificação:** 4.5.1.1.1.

**albinismo tirosinase-positivo:** *S. m.* albinismo que apresenta certa capacidade de síntese melânica, possibilitando aos indivíduos acometidos algum bronzeamento e proteção cutânea. Neste caso, as manifestações oculares ocorrem discretamente. Forma mais



moderada de albinismo. **Outras designações:** albinismo parcial. **Símbolo de classificação:** 4.5.1.1.2.

**albinismo total:** *S. m.* **Ver:** albinismo tirosinase-negativo.

**albugem:** *S. f.* **Ver:** leuconíquia.

**albugo:** *S. m.* **Ver:** leuconíquia.

**alcoptonúria:** *S. f.* **Ver:** ocronose.

**alegide nodular dérmica:** *S. f.* **Ver:** vasculite primária e predominantemente necrosante.

**alergide nodular purpúrica:** *S. f.* **Ver:** vasculite necrosante de Gougerot-Ruiter.

**alfos:** *S. m.* **Ver:** psoríase.

**alopecia:** *S. f.* afecção dos pêlos que proporciona a perda parcial ou total de cabelos ou pêlos. Possui origens diversas, podendo ser congênita, senil, prematura ou relacionada a problemas sistêmicos. **Outras designações:** *defluvium capillorum*, acomia, pelada falacrose, peladura. **Símbolo de classificação:** 4.35.2.

**alopecia a drogas:** *S. f.* alopecia que pode ser causada por ingestão de anticoncepcionais, por agentes citostáticos, ação tóxica de certas substâncias químicas, hiporina, vitamina A em doses excessivas e mostarda nitrogenada, que inibem o crescimento das células. **Outras designações:** alopecia tóxica. **Símbolo de classificação:** 4.35.2.13.

**alopecia acatrical:** *S. f.* **Ver:** alopecia difusa cicatricial.

**alopecia adnata:** *S. f.* **Ver:** alopecia congênita.

**alopecia androgênica feminina:** *S. f.* alopecia androgênica que atinge as mulheres, porém a queda dos cabelos não é completa. Caracterizada pela progressão da região frontotemporal, os cabelos caem e afinam-se gradativamente. O processo inicia-se, normalmente, na menopausa. **Outras designações:** alopecia difusa parcial discreta. **Símbolo de classificação:** 4.35.2.8.2.

**alopecia androgênica masculina:** *S. f.* **Ver:** alopecia androgênica masculina.

**alopecia androgênica:** *S. f.* alopecia genética autossômica dominante, por meio de homiginose, que desencadeia um processo fisiológico em que a taxa de andrógenos é muito alta. Caracteriza-se pela transformação gradual de folículos terminais em *vullus*, ocasionando uma “miniaturização dos folículos”. **Outras designações:** calvície hipocrática. **Símbolo de classificação:** 4.35.2.8.

**alopecia androgênica masculina:** *S. f.* alopecia androgênica de provável origem genética ou andrógena, de graus variáveis, conforme o indivíduo. Caracteriza-se por perda dos cabelos, inicialmente na vértice e áreas frontoparietais, que provocam uma queda gradual dos cabelos, podendo chegar à calvície total. **Outras designações:** alopecia androgênica masculina, alopecia de padrão masculino. **Símbolo de classificação:** 4.35.2.8.1.

**alopecia areata:** *S. f.* alopecia de origem indeterminada, que se caracteriza pela perda de cabelos em áreas circunscritas. Apresenta pouca inflamação, porém as placas de

alopecia podem evoluir, gerando alopecia total ou alopecia universal. Acomete, em geral, o couro cabeludo e barba. **Outras designações:** alopecia circunscrita, alopecia em áreas, alopecia celsi, alopecia de Celsus, área de Celsus, alopecia de Jontar, área de Jontar, pelada decalvante, vitiligo capitis, vitiligo de Cazenave, vitiligo de Celsus. **Símbolo de classificação:** 4.35.2.5.

**alopecia areata difusa:** *S. f.* alopecia areata em que não há formação de placas alopécicas, mas pêlos em forma de ponto de exclamação são encontrados entre os cabelos normais. **Outras designações:**  $\emptyset$ . **Símbolo de classificação:** 4.35.2.5.2.

**alopecia areata ofiásica:** *S. f.* alopecia areata que se inicia na região inferior posterior da cabeça e avança bilateralmente para as regiões laterais superiores. **Outras designações:**  $\emptyset$ . **Símbolo de classificação:** 4.35.2.5.1.

**alopecia celsi:** *S. f.* **Ver:** alopecia areata.

**alopecia cicatricial:** *S. f.* **Ver:** alopecia difusa cicatricial.

**alopecia cicatrizada:** *S. f.* **Ver:** pseudopelada.

**alopecia circunscrita:** *S. f.* **Ver:** alopecia areata.

**alopecia circunscrita cicatricial:** *S. f.* alopecia causada por colagenoses localizadas, foliculite decalcante, quérios, pinfingoide cicatricial, pseudopelada, neoplasia e outros. **Outras designações:**  $\emptyset$ . **Símbolo de classificação:** 4.35.2.4.

**alopecia circunscrita não cicatricial:** *S. f.* alopecia de causas diversas, como alopecia areata, traumática, andrôgena, colagenoses sistêmicas, drogas, tração, foliculites, desnutrição e outros. **Outras designações:**  $\emptyset$ . **Símbolo de classificação:** 4.35.2.3.

**alopecia com características peculiares:** *S. f.* alopecia causada pela tricotilomania. **Outras designações:**  $\emptyset$ . **Símbolo de classificação:** 4.35.2.9.

**alopecia congênita:** *S. f.* alopecia de origem genética, que apresenta queda parcial ou total dos pêlos como atrofia ou ausência do folículo piloso. É de crescimento lento e, algumas vezes, provoca modificação na cor dos cabelos. Pode apresentar-se isolada ou associada a lesões dentárias, ósseas, ungueais e outras. **Outras designações:** calvície congênita, alopecia adnata, alopecia hereditária. **Símbolo de classificação:** 4.35.2.18.

**alopecia das pernas:** *S. f.* alopecia causada por atrito do vestuário ou pressão. Caracteriza-se pela queda de pêlos na superfície lateral das pernas, acima da altura dos tornozelos. **Outras designações:**  $\emptyset$ . **Símbolo de classificação:** 4.35.2.17.

**alopecia de Celsus:** *S. f.* **Ver:** alopecia areata.

**alopecia de Jontar:** *S. f.* **Ver:** alopecia areata.

**alopecia de padrão masculino:** *S. f.* **Ver:** alopecia androgênica masculina.

**alopecia devido a distúrbios endócrinos:** *S. f.* **Ver:** alopecia endócrina.

**alopecia difusa cicatricial:** *S. f.* alopecia de causas diversas, tais como formação fibrosa em dermatoses, queimaduras extensas e radiações ionizantes. **Outras designações:** alopecia acatricial, alopecia cicatricial. **Símbolo de classificação:** 4.35.2.2.

**alopecia difusa não cicatricial:** *S. f.* alopecia congênita que pode ser provocada por endocrinopatias, colagenoses, drogas, eflúvio telóxico, raios X, motivos metabólicos

ou nutricionais, ocasionando noscas que provocam afinamento e queda irregular dos cabelos desde a matriz, aumentando a intensidade, conforme a atuação da nosca.

**Outras designações:**  $\emptyset$ . **Símbolo de classificação:** 4.35.2.1.

**alopecia difusa parcial discreta:** *S. f.* **Ver:** alopecia androgenética feminina.

**alopecia em áreas:** *S. f.* **Ver:** alopecia areata.

**alopecia endócrina:** *S. f.* alopecia que se manifesta em pessoas que tem hipo ou hipertireoidismo, os pêlos sofrem influências hormonais ocorrendo queda nas regiões pubianas e axilares. Curucas e curucoides não sofrem calvície. **Outras designações:** alopecia devido a distúrbios endócrinos. **Símbolo de classificação:** 4.35.2.12.

**alopecia fisiológica do adolescente:** *S. f.* alopecia causada por fatores genéticos ou por hormônios masculinos. Apresenta calvície precoce na adolescência ou na meia idade, em que o cabelo se torna mais fino, com queda parcial. Tem início, em geral, nas laterais. **Outras designações:** alopecia prematura, alopecia pré-senil. **Símbolo de classificação:** 4.35.2.16.

**alopecia folicular:** *S. f.* **Ver:** foliculite decalvante.

**alopecia hereditária:** *S. f.* **Ver:** alopecia congênita.

**alopecia infantil:** *S. f.* alopecia que acomete bebês recém-nascidos. Tem, em geral, curta duração e atinge principalmente a região occipital, devido ao constante contato. **Outras designações:**  $\emptyset$ . **Símbolo de classificação:** 4.35.2.15.

**alopecia liminar frontal:** *S. f.* **Ver:** alopecia marginal.

**alopecia marginal:** *S. f.* alopecia causada por traumatismos ou trações (com a finalidade de esticar os cabelos), podendo, também, estar associada a dermatite seborreica. Ocorre no limite piloso ou nas regiões temporais do couro cabeludo. **Outras designações:** alopecia liminar frontal. **Símbolo de classificação:** 4.35.2.10.

**alopecia mucinosa:** *S. f.* **Ver:** mucinose folicular.

**alopecia por pressão:** *S. f.* alopecia causada por longa permanência do indivíduo em posição de decúbito dorsal. Caracteriza-se pela queda dos cabelos nas regiões temporais, occipital ou na orla do couro cabeludo. **Outras designações:**  $\emptyset$ . **Símbolo de classificação:** 4.35.2.11.

**alopecia prematura:** *S. f.* **Ver:** alopecia fisiológica do adolescente.

**alopecia pré-senil:** *S. f.* **Ver:** alopecia fisiológica do adolescente.

**alopecia tóxica:** *S. f.* **Ver:** alopecia a droga.

**alteração da cor:** *S. f.* lesão cutânea causada por anomalias pigmentares ou vasculossanguíneas. Caracteriza-se por modificações na cor da pele, sem depressão ou relevo, podendo localizar-se na derme, epiderme ou em ambas. **Outras designações:** modificação da cor - **Símbolo de classificação:** 3.1.

**alteração na espessura:** *S. f.* lesão cutânea causada por elevado número de células. Caracteriza-se pelo aumento da consistência da pele, coloração normal, rósea ou eritematosa e limites imprecisos ou difusos. Localiza-se na derme, podendo atingir

- a hipoderme. **Outras designações:** modificação na espessura, espessura. **Símbolo de classificação:** 3.5.
- alvura das unhas:** *S. f.* Ver: leuconíquia.
- amiloídose:** *S. f.* dermatose metabólica de causa desconhecida, que apresenta acúmulo extracelular de amiloide em diversos órgãos e tecidos do corpo. **Outras designações:** ∅. **Símbolo de classificação:** 4.1.4.
- amiloídose cutânea genuína:** *S. f.* amiloídose que surge como complicação anatomopatológica de outros quadros clínicos. Observa-se uma forma primária (idiotópica) e uma secundária. A disposição de amiloide está limitada à papilas dérmicas com presença de prurido, característica esta totalmente ausente nas demais amiloídoes. Células epidérmicas degeneradas dão origem ao amiloide. **Outras designações:** ∅. **Símbolo de classificação:** 4.1.4.5.
- amiloídose cutânea genuína difusa:** *S. f.* amiloídose cutânea genuína que apresenta aspectos de paquidermia, esclerodermia (da qual se diferencia por não apresentar o fenômeno de Raynaud) e mixedema (com aspecto suculento, turgescência e desaparecimento dos sulcos naturais, principalmente os da face). **Outras designações:** – **Símbolo de classificação:** 4.1.4.5.1.
- amiloídose cutânea genuína localizada:** *S. f.* amiloídose cutânea genuína que apresenta três aspectos distintos. No primeiro, chamado *maculoso*, observam-se manchas circunscritas, acastanhadas, geralmente localizadas no terço inferior das pernas ou na região interescapular; encontram-se também aspectos vitiligoides. No segundo, chamado *maculopapuloso*, observa-se o aparecimento de pápulas hemisféricas sobre as lesões maculosas. O último aspecto, minado *papuloso*, apresenta pápulas córneas, hemisféricas, ora isoladas ora dispostas em forma de rosário (moniliforme), localizando-se sobretudo no terço inferior nas pernas. O prurido, na maioria das vezes, é intenso e pode provocar liquenificação secundária. Depois de vários anos, pode ocorrer regressão espontânea. **Outras designações:** – **Símbolo de classificação:** 4.1.4.5.2.
- amiloídose primária localizada:** *S. f.* amiloídose de causa desconhecida. Caracteriza-se clinicamente pela formação de nódulos únicos ou múltiplos, que se localizam na face ou extremidades. Apresenta forma nodular da amiloídose e epiderme atrófica sobre a lesão. **Outras designações:** ∅. **Símbolo de classificação:** 4.1.4.3.
- amiloídose primária sistêmica:** *S. f.* amiloídose rara, de causa desconhecida, podendo ser hereditária. Observam-se púrpuras perioculares devido à infiltração das paredes dos vasos pelo amiloide, presença de pápulas translúcidas, amarelo-pálidas, lesões específicas viscerais e cutâneas e síndrome do túnel carpal. Acomete difusamente as paredes das artérias e os tecidos mesenquimais da língua, pulmões, cútis, miocárdio, estrutura esquelética e trato intestinal. O amiloide se deposita na derme média, acometendo principalmente a face. **Outras designações:** amiloídose sistêmica primária, síndrome de Lubarsh-Pick. **Símbolo de classificação:** 4.1.4.1.

**amiloídose secundária localizada:** *S. f.* amiloídose que ocorre nas ceratoses, epitelíomas e outras enfermidades. Pelo exame histológico podemos encontrar o amiloide, que se origina de células epidérmicas degeneradas nas quais os tonofilamentos alterados são digeridos pelos lisossomos da própria célula. Não se expressa clinicamente. **Outras designações:**– **Símbolo de classificação:** 4.1.4.4.

**amiloídose secundária sistêmica:** *S. f.* amiloídose decorrente da complicação de processos inflamatórios crônicos e tem origem em uma proteína sérica. Observam-se complicações associadas à artrite reumatoide, tuberculose, osteomielite e hanseníase. O depósito de amiloide concentra-se em maior quantidade no tecido conjuntivo fibroso, em especial nas artiríolas, fígado, baço, rins, coração e suprarenais. **Outras designações:** ∅. **Símbolo de classificação:** 4.1.4.2.

**amiloídose sistêmica primária:** *S. f.* **Ver:** amiloídose primária sistêmica.

**aminacidúria:** *S. f.* **Ver:** aminoacidúria.

**aminoacidúria:** *S. f.* dermatose metabólica de origem genética, que se caracteriza pela excreção, em grande quantidade, de aminoácidos na urina. **Outras designações:** aminacidúria. **Símbolo de classificação:** 4.1.8.

**aminoacidúria argininosuccínica:** *S. f.* aminoacidúria autossômica recessiva, causada por deficiência da enzima argininosuccinase. Caracteriza-se por deficiência mental, alterações eletroencefalográficas, excreção urinária de argininosuccínica, epilepsia, ataxia, hepatopatia, cabelos quebradiços e em tufos, unhas brilhantes e pele com áreas de xerodermia. Observa-se hiperamonemia, citrulinemia e argininosuccidemia. Existem formas neonatas e tardias. **Outras designações:** deficiência de argininosuccinase. **Símbolo de classificação:** 4.1.8.5.

**aminoacidúria inconstante:** *S. f.* **Ver:** síndrome de Netherton.

**anágena:** *S. f.* fase do ciclo folicular na qual o pêlo está em crescimento. Esse período apresenta duração que varia de 2 a 3 anos, que pode prolongar-se por até 8 anos no couro cabeludo. Caracteriza-se pela extensa atividade mitótica das células da matriz do folículo piloso e também pela queratinização do pêlo. **Outras designações:** anágeno. **Símbolo de classificação:** 2.2.3.4.1.

**anágeno:** *S. m.* **Ver:** anágena.

**anetodermia:** *S. f.* **Ver:** atrofia maculosa.

**anetodermia de Jadasshon:** *S. f.* atrofia maculosa idiopática que é precedida de lesões eritematosas inflamatórias ou urticarianas. Inicia-se por pequena mancha lenticular papulosa, máculas eritematosas ou pápulas sífiloides, que, no intervalo de poucas semanas, espalham-se na periferia. Posteriormente, assume a cor branca nacarada e o elemento papuloso involui em cerca de meses ou anos. O centro fica atrofiado e nas laterais percebe-se ainda o halo eritematoso. Pode-se verificar herniação por apalpação das lesões, havendo enrugamento e depressão, permitindo a penetração de um dedo através de um pseudo orifício. Localiza-se no tronco e porções superiores das extremidades. **Outras designações:** atrofo-

dermia eritematosa em placas de Thibièrege, anetodermia de Jadasshon-Pellizari, anetodermia eritematosa de Jadasshon-Thibièrege **Símbolo de classificação:** 4.10.1.2.2.

**anetodermia de Jadasshon-Pellizari:** *S. f.* **Ver:** anetodermia de Jadasshon.

**anetodermia de Pellizari:** *S. f.* atrofia maculosa idiopática que apresenta lesões urticariformes prévias, muito pruriginosas, posteriormente atróficas. Localiza-se na face, orelhas, tronco, raízes dos membros e em sua superfície de extensão. **Outras designações:** eritema urticado atrofiante de Pellizari. **Símbolo de classificação:** 4.10.1.2.3.

**anetodermia de Schweningen-Buzzi:** *S. f.* atrofia maculosa idiopática, caracterizada pela ausência de eritema e pela presença de processo inflamatório. Há o aparecimento repentino de lesões macias, branco-azuladas, lenticulares, em formas de bolões e de fácil identificação. Essas lesões são precedidas de elementos papulosos e pseudotumorais, em geral pouco numerosos, porém, em alguns doentes, ultrapassam o número de cem. Apresenta saliência, cuja apalpação resulta em anel periférico semelhante a uma hérnia, que, pela compressão digital, reduz-se. Essa herniação é lenta e a lesão permanece deprimida muito tempo após a descompressão. As lesões se localizam com maior frequência nas regiões intercapilares, tronco e extremidades. **Outras designações:** anetodermia idiopática de Schweningen-Buzzi. **Símbolo de classificação:** 4.10.1.2.1.

**anetodermia eritematosa de Jadasshon-Thibièrege:** *S. f.* **Ver:** anetodermia de Jadasshon.

**anetodermia idiopática de Schweningen-Buzzi:** *S. f.* **Ver:** anetodermia de Schweningen-Buzzi.

**anetodermia secundária:** *S. f.* **Ver:** atrofodermia macular secundária.

**aneurisma capilar:** *S. m.* **Ver:** angioma.

**anexo cutâneo:** *S. m.* parte acessória ou apêndice da pele que compreende as seguintes estruturas: glândula sebácea, glândula sudorípara, pêlo e unha. **Outras designações:**  $\emptyset$ . **Símbolo de classificação:** 2.2.

**angeíte:** *S. f.* **Ver:** vasculite.

**angiíte alérgica de Churg-Strauss:** *S. f.* **Ver:** vasculite necrosante granulomatosa de Churg-Strauss.

**angiíte:** *S. f.* **Ver:** vasculite.

**angiíte necrosante:** *S. f.* **Ver:** vasculite necrosante sintomática, vasculite primária e predominantemente necrosante.

**angiíte pigmentar:** *S. f.* **Ver:** púrpura pigmentar crônica.

**angiíte por hipersensibilidade:** *S. f.* **Ver:** vasculite necrosante por hipersensibilidade de Zeek.

**angiíte purpúrica:** *S. f.* **Ver:** púrpura pigmentar crônica.

**angiíte purpúrica pigmentar:** *S. f.* **Ver:** angioma serpiginoso.

**angioceratoma:** *S. m.* neoplasia cutânea benigna de origem mesenquimal provocada pela dilatação (ectasia) de pequenos vasos sanguíneos na derme superficial, que se projetam em direção a uma epiderme hipercheratótica. Pode ser, assim, descrito como um hemangioma cavernoso intradérmico, em que há espessamento (semelhante a uma verruga) da camada córnea da epiderme. Há quatro tipos de angioceratomas: de Fordyce, de Mibelli, circunscrito e de Fabry. As lesões localizam-se normalmente na região sacra, mas também há ocorrência na região umbilical, dos dedos, lábios e mucosa oral. Há pacientes que não apresentam lesões cutâneas. **Obs.:** É também classificada como uma afecção vascular. **Outras designações:** angioqueratoma, verruga telangiectásica, telangiectasia verrucosa, ceratoangioma. **Símbolo de classificação:** 4.29.10.1.9.; 4.14.4.

**angioceratoma circunscrito:** *S. m.* angioceratoma que apresenta lesões isoladas, compostas por nódulos císticos. Estes coalescem e formam uma placa queratósica central. Assumem disposição unilateral, sobretudo na extremidade inferior, e, por vezes, linear, semelhante ao linfangioma. Pode vir associado a outras dermatoses, tais como o hemangioma plano ou cavernoso, ou as fistulas arteriovenosas. **Outras designações:** angioqueratoma circunscrito. **Símbolo de classificação:** 4.29.10.1.9.3., 4.14.4.3.

**angioceratoma corporal difuso:** *S. m.* **Ver:** angioceratoma de Fabry.

**angioceratoma de Fabry:** *S. m.* angioceratoma de origem hereditária, recessiva e transmissível por herança ligada ao sexo, cromossomo X. É decorrente de distúrbio do metabolismo de glicolípides, o que provoca a deficiência da enzima lipase agalactasidase A, com conseqüente deposição de ceramida na parede dos vasos e tecidos. É uma afecção que compromete diversos sistemas, havendo acúmulos anormais de glicolípídios neutros em vários tecidos. Manifesta-se geralmente na infância, apresentando episódios de febre inexplicados, queimação intensa das extremidades e dor. Parestesias nas mãos e pés também caracterizam o quadro, que se exacerba após mudanças bruscas de temperatura ou exercício físico intenso. Apresenta também hemiplegias transitórias, afasia, convulsão e surtos psicóticos. Distúrbios cardiológicos podem se apresentar e alterações oculares são frequentes. A deposição nos plexos mioentéricos pode provocar diarreia e vômito. O acometimento do sistema vascular leva a alterações isquêmicas, provocando cólicas abdominais. A complicação mais séria desta dermatose são os distúrbios renais. Em um primeiro momento, ocorrem proteinúria e hematúria, evoluindo, em seguida, para insuficiência renal e uremia. As lesões das paredes vasculares resultantes do depósito de fosfolípideos provocam dilatação capilar. A afecção é progressiva. As lesões cutâneas são pápulas purpúricas, azul-escuras ou pretas, punctiformes, salientes ou planas, que ocorrem em grande número e que se manifestam nas coxas, nádegas e órgãos genitais, tronco, nas regiões umbilical, ínguino-cruciais e sacro-ílica, por vezes nas mãos, pés, tórax superior, face e pescoço. **Obs.:** É também classificado como uma lipidose e como

uma neoplasia cutânea benigna de origem mesenquimal. **Outras designações:** angioqueratoma difuso de Fabry, angiokeratoma corporis diffusum, angioceratoma corporal difuso, lipidose glicolípídica, angioceratoma de Favre. **Símbolo de classificação:** 4.1.2.2.; 4.14.4.4.; 4.29.10.1.9.4.

**angioceratoma de Favre:** *S. m.* **Ver:** angioceratoma de Fabry.

**angioceratoma de Fordyce:** *S. m.* angioceratoma que apresenta pequenas pápulas vermelho-escuras, verrucosas e angiomatosas assintomáticas e em número variado. Esses pequenos tumores vasculares são uma forma de angioma senil com superfície queratótica. As lesões localizam-se sobretudo no escroto e, mais raramente na vulva.

**Outras designações:** angioqueratoma do escroto. **Símbolo de classificação:** 4.29.10.1.9.1.; 4.14.4.1.

**angioceratoma de Mibelli:** *S. m.* angioceratoma que apresenta pápulas telangiectásicas, verrucosas, angiomatosas, vermelho-escuras, de pequenas dimensões. É raro, provavelmente hereditário e apresenta lesão única ou múltipla, pouco elevada, com hiperqueratose. O processo é progressivo e as lesões se localizam no dorso das mãos e pés, nas faces de extensão dos dedos e dos artelhos, tornozelos e joelhos. **Outras designações:** angioqueratoma de Mibelli. **Símbolo de classificação:** 4.29.10.1.9.2.; 4.14.4.2.

**angiodermite de Favre:** *S. f.* **Ver:** úlcera angiodérmica.

**angiodermite pigmentar e purpúrica de Favre e Chaix:** *S. f.* púrpura vascular que apresenta primeiramente infiltrados puntiformes hemorrágicos, purpúricos e equimóticos. Esses estão associados a placas pigmentares e dermatite superficial. Normalmente as lesões formam placas que, uma vez seguidas de esclerose, comprometem vasos maiores (insuficiência venosa) ou podem isolar-se. No fim da evolução da lesão, ocorre a úlcera angiodérmica (úlcera da perna). Essa, com alguns centímetros de diâmetro, apresenta caráter crônico e progressivo, sendo muito dolorosa quando instalada na região sopramaleolar interna. Localiza-se com maior frequência na face interna do terço inferior da perna esquerda. **Outras designações:** dermite ocre, dermatite ocre, dermite ocre de Favre e Chaix, dermite dos membros inferiores, dermite de Favre e Chaix, síndrome de Favre e Chaix, angiodermite pigmentar e purpúrica de Favre. **Símbolo de classificação:** 4.14.1.3.3.

**angiodermite pigmentar e purpúrica de Favre:** *S. f.* **Ver:** angiodermite pigmentar e purpúrica de Favre e Chaix.

**angioedema:** *S. m.* dermatose que apresenta tumefação edematosa circunscrita da pele, membranas mucosas, vísceras e cérebro. Tem início brando e manifesta-se pelo aparecimento súbito de edema tenso, duro, não depressível, em geral acompanhado de alteração de cor, localizado em profundidade e/ou subcutaneamente na derme e camadas submucosas. Vem ocasionalmente acompanhado de dores articulares, púrpura e febre. A evolução pode se dar em um surto único (de horas de duração) ou em surtos recidivantes, próximos ou afastados, levando à cronicidade. Podem ocorrer



ainda manifestações para o lado do cérebro, bexiga e alteração cardíaca. Atinge com maior frequência as extremidades, pálpebras, lábios, língua, laringe, narinas, genitália, pênis, escroto, mucosas das vias aéreas superiores e da esfera gastrintestinal e, muito raramente, mãos e dedos. Acomete a região de um lado do corpo, mas pode afetar simetricamente pápebras e narinas. O edema cerebral ou glótico pode determinar a morte. Existem duas formas da doença: 1) angioedema adquirido, 2) angioedema hereditário. **Outras designações:** edema angioneurótico, doença de Bannister, edema de Quinke (circunscrito e periódico), úlcera tuberosa. **Símbolo de classificação:** 4.20.

**angioedema adquirido:** *S. m.* angioedema que pode ocorrer isoladamente (em geral de natureza alérgica) ou associado a qualquer outro tipo de urticária, a doenças do colágeno ou a um tumor dos gânglios linfáticos. **Outras designações:**  $\emptyset$ . **Símbolo de classificação:** 4.20.1.

**angioedema hereditário:** *S. m.* angioedema de natureza hereditária (autossômico dominante). É uma doença grave, caracterizada por surtos recorrentes de edema não depressível, episódico e autolimitado, que persiste geralmente de 12 a 72 horas. É assimétrico e único e não apresenta eritema e prurido. Pode ainda ocorrer dor na bexiga e outras manifestações. Surge na infância. Localiza-se normalmente na face, extremidades e mucosas. Quando localizado no aparelho digestivo, provoca náuseas, vômitos e cólicas; quando atinge as vias respiratórias, pode provocar asfixia, constituindo risco de vida. **Outras designações:** edema angioneurótico familiar. **Símbolo de classificação:** 4.20.2.

**angioendotelioma maligno:** *S. m.* **Ver:** angiossarcoma.

**angioendotelimatose proliferativa sistemática:** *S. f.* **Ver:** angioendotelimatose proliferante sistêmica.

**angioendotelimatose proliferante sistêmica:** *S. f.* vasculite primária predominantemente trombosante causada pelo fechamento de pequenos vasos e consequente trombose devido à proliferação de células endoteliais linfoproteicas. Apresenta lesões hemorrágicas em placas nodulares ou infiltradas na pele, que fica com tonalidade cianótica. Pode haver ainda sintomas causados pelo comprometimento dos órgãos internos. Resulta em quadros clínicos graves diversos. Localiza-se, na maior parte dos casos, nos membros e tronco, sendo o cérebro, o coração e a tireoide os órgãos internos com probabilidade de serem afetados com evolução letal. **Outras designações:** linfoma angiotrópico, angioendotelimatose sistêmica neoplásica, angioendotelimatose proliferativa sistemática, doença de Pflieger-Tappeiner. **Símbolo de classificação:** 4.14.2.2.7.

**angioendotelimatose sistêmica neoplásica:** *S. f.* **Ver:** angioendotelimatose proliferante sistêmica.

**angiofibroma faríngeo:** *S. m.* **Ver:** granuloma piogênico.

**angio-histiocitoma:** *S. m.* **Ver:** histiocitoma.

**angiokeratoma corporis diffusum:** *N. Cient.* **Ver:** angioceratoma de Fabry.

**angioliomioma:** *S. m.* leiomioma que se origina na musculatura de pequenos vasos.

Em geral apresenta-se como tumor único, encapsulado com numerosas veias. Localiza-se preferencialmente nos membros inferiores e troncos, como barriga e tornozelo. **Outras designações:** angiomioma, leiomioma vascular. **Símbolo de classificação:** 4.29.10.1.7.1.

**angiolipoma:** *S. m.* lipoma que apresenta tumores subcutâneos dolorosos, com proliferação de adipócitos e grande quantidade de vasos sanguíneos. Localiza-se no antebraço. **Outras designações:**  $\emptyset$ . **Símbolo de classificação:** 4.29.10.1.6.4.

**angioma:** *S. m.* afecção vascular predominantemente funcional caracterizado por formação vascular benigna (edema ou tumor) devido à proliferação, com ou sem dilatação, de capilares ou arteríolas ou, ainda, de vasos sanguíneos (hemangioma) ou linfáticos (linfangioma). Observam-se várias formas clínicas do angioma, que são baseadas no seu aparecimento, localização, profundidade e superficialidade na derme e hipoderme. Há aquelas exclusivamente cutâneas e outras que se associam a tecidos e órgãos, formando síndromes de reconhecimento fácil. **Obs.:** É também classificada como uma neoplasia cutânea benigna de origem mesenquimal. **Outras designações:**  $\emptyset$ . **Símbolo de classificação:** 4.14.6.8., 4.29.10.1.8.

**angioma aracneiforme:** *S. m.* **Ver:** angioma estelar.

**angioma aracnoide:** *S. m.* **Ver:** angioma estelar.

**angioma cavernoso:** *S. m.* **Ver:** hemangioma tuberoso.

**angioma estelar:** *S. m.* angioma de etiopatogenia estrogênica ainda não totalmente determinada. Pode, no entanto, ser espontâneo ou ocorrer no decurso de afecções hepáticas crônicas, gravidez e tratamento da doença de Parkinson pelo triexifenidil. Apresenta um ponto angiomatoso central arteriolar, arredondado, de cor vermelha ou vermelho-brilhante, de onde irradiam, em várias direções, vasos capilares lineares tortuosos, dilatados, irregulares, lembrando uma aranha ou estrela. Na gravidez e na cirrose hepática surgem em quantidade e tamanho maiores. Pode envolver. As lesões localizam-se geralmente na face, nariz, fronte, região bucal e porção anterior do tórax. **Outras designações:** nevo aracnoidico, nevo aracnoide, angioma aracniforme, angioma aracneiforme, nevo aracniforme, mola aracniforme, telangiectasia aracniforme, aranha arterial, aranha vascular, hemangioma estelar, telangiectasia aranhosa, spider nevus, hemangioma estelar, nevus araneus, angioma aracnoide. **Símbolo de classificação:** 4.14.6.8.3.; 4.29.10.1.8.8.

**angioma framboesa:** *S. m.* **Ver:** angioma.

**angioma linfático:** *S. m.* **Ver:** linfangioma.

**angioma pigmentoso e atrófico:** *S. m.* **Ver:** xeroderma pigmentoso.

**angioma plano:** *S. m.* angioma que apresenta placas numulares avermelhadas ou de cor rósea, de superfície lisa, que desaparecem à vitropressão. Decorre mais da dilatação do que da proliferação de vasos capilares no nível da derme subpapilar. Carac-

teriza-se clinicamente por A lesão apresenta contornos regulares e limites mais ou menos nítidos. Possui uma dimensão variada, medindo, em geral, alguns centímetros. Em alguns casos a superfície é anfractuosa. As placas estão presentes no período neonatal, tornam-se cada vez menos avermelhadas, não sofrendo, porém, completa involução espontânea. O hemangioma da nuca, assim chamado o hemangioma plano quando se manifesta na nuca, apresenta uma frequência elevada. O hemangioma plano permanente é solitário ou múltiplo, apresentando, normalmente, verrucosidades no seu desenvolvimento. Essa afecção pode ainda fazer parte da Síndrome de Sturge-Weber ou da Síndrome de Klippel-Trenaunay Parkes Weber. As lesões localizam-se preferencialmente no pescoço(sobretudo na nuca) e face (inclusive testa), de maneira unilateral. É muito comum na região occipital, nos casos da variedade mancha de salmão. **Outras designações:** nevus flammeus, nevo de vinho do porto (pop.), hemangioma plano, mancha vinhosa, nevus flammeus, nevo teleangiectásico, nevo capilar, mancha de salmão(pop.), nevo em chama. **Símbolo de classificação:** 4.14.6.8.1.; 4.29.10.1.8.1.

**angioma puntiforme:** *S. m.* angioma causado pela neoformação ou dilatação de capilares, com o enfraquecimento da parede dos mesmos, não havendo, porém, qualquer significação sistêmica. Caracteriza-se por apresentar pequenas pápulas vermelho-brilhantes a escuras, arredondadas, de aspecto plano ou ligeiramente elevado. É uma variz papilar raramente única, que geralmente se localiza no tronco e membros superiores. **Outras designações:** ponto de rubi, angioma senil, hemangioma senil, angioma framboesa, ectasia papilar, ectasia senil, lago nevoso, aneurisma capilar, variz papilar. **Símbolo de classificação:** 4.14.6.8.4.; 4.29.10.1.8.3.

**angioma rubi:** *S. m.* **Ver:** angioma puntiforme.

**angioma rubi senil:** *S. m.* **Ver:** angioma puntiforme.

**angioma senil:** *S. m.* **Ver:** angioma puntiforme.

**angioma serpiginoso:** *S. m.* angioma que apresenta lesões puntiformes isoladas de cor vermelha ou purpúrica, que aparecem em meio a placa eritematosa com clareamento na parte central. É uma displasia de pequenos vasos sanguíneos e, devido à proliferação com atrofia dos capilares superficiais, as lesões tendem a progredir periféricamente, tomando configuração serpiginosa. Acomete os membros inferiores em qualquer idade. Pode acontecer regressão espontânea total. **Outras designações:** angioma serpiginosum, telangiectasia essencial. **Símbolo de classificação:** 4.14.6.8.8.; 4.29.10.1.8.7.

**angioma serpiginosum:** *N. Cient.* **Ver:** angioma serpiginoso.

**angioma tuberoso:** *S. m.* **Ver:** hemangioma tuberoso.

**angiomatose bacilar:** *S. f.* rickettsiose causada pelas bactérias *Rochalimaea hanselae*, *Rochalimaea quintana* e *Rochalimaea elizabethae*, pertencentes à família das *Rickettsiaceas*. É uma doença de aspectos clínicos variados, podendo manifestar-se pelo aparecimento de nódulos subcutâneos, placas ou, ainda, pápulas

eritematovinhosos ou da cor da pele, de superfície lisa, ulcerada ou crostosa. As lesões apresentam número e tamanho variados e podem ser acompanhadas de febre. Atinge, individual ou conjuntamente, pele, mucosas e órgãos internos (fígado, baço, intestinos, cérebro e ossos). **Outras designações:**  $\emptyset$ . **Símbolo de classificação:** 4.21.11.1.

**angiomatose craniofacial:** *S. f.* **Ver:** síndrome de Sturge-Weber.

**angiomatose encefalotrigeminal:** *S. f.* **Ver:** síndrome de Sturge-Weber.

**angiomatose retino cerebelear:** *S. f.* **Ver:** doença de von-Hippel-Lindau.

**angiomatose trigeminocranial:** *S. f.* **Ver:** síndrome de Sturge-Weber.

**angiomioma:** *S. m.* **Ver:** angioliomioma.

**angiomioneuroma:** *S. m.* **Ver:** tumor glômico.

**angiomioneuroma:** *S. m.* **Ver:** tumor glômico.

**angioqueratoma circunscrito:** *S. m.* **Ver:** angioceratoma circunscrito.

**angioqueratoma de Mibelli:** *S. m.* **Ver:** angioceratoma de Mibelli.

**angioqueratoma difuso de Fabry:** *S. m.* **Ver:** angioceratoma de Fabry.

**angioqueratoma do escroto:** *S. m.* **Ver:** angioceratoma de Fordyce.

**angioqueratoma:** *S. m.* **Ver:** angioceratoma.

**angiossarcoma:** *S. m.* neoplasia cutânea maligna de origem mesenquimal rara. Pode surgir nas células endoteliais de vasos sanguíneos, com diferenciação vascular sanguínea ou linfática. Excepcionalmente pode derivar de radioterapia e se manifestar muitos anos depois. Podem existir áreas de necrose, ulceração e infiltrações linfocitárias, acometendo áreas muito maiores do que se supõe clinicamente. Apresenta placas eritematovioláceas, às vezes hemorrágicas, às quais se sucedem nódulos, que se dispõem periféricamente. Localizam-se em qualquer parte do corpo, sendo mais frequentes na face e couro cabeludo, ocorrendo também metástases em linfonodos cervicais, pulmões e fígado, porém tardiamente. **Outras designações:** angioendotelioma maligno. **Símbolo de classificação:** 4.29.10.2.7.

**angiossarcoma do couro cabeludo e da face do idoso:** *S. m.* angiossarcoma que surge frequentemente com eritema ou placa eritematopurpúrica, às vezes parecendo erisipela. As lesões têm crescimento centrífugo razoavelmente rápido, de caráter infiltrativo em sua fase inicial, posteriormente surgindo nódulos ou ulcerações. É letal e a morte decorre das metástases, frequentemente para pulmões com hemorragia e linfonodos, ou de destruição local. As lesões localizam-se principalmente no couro cabeludo e, menos frequentemente, na face. **Outras designações:**  $\emptyset$ . **Símbolo de classificação:** 4.29.10.2.7.1.

**angiossarcoma secundário a linfedema crônico:** *S. m.* angiossarcoma caracterizado por apresentar placas e nódulos, por vezes azulados ou violáceos, que antecedem ulcerações. É o angiossarcoma de pior prognóstico. Pode ser observado em linfedema pós-mastectomia radical com esvaziamento ganglionar axilar. Pode também ocorrer em linfedema congênito crônico, linfedema idiopático de início tardio e, mesmo, no

linfedema causado por filariose. **Outras designações:** linfangiossarcoma em linfedema, síndrome de Stewart-Teves. **Símbolo de classificação:** 4.29.10.2.7.2.

**anhidrosis:** *N. Cient.* **Ver:** anidrose.

**anidrose:** *S. f.* afecção das glândulas sudoríparas écrinas de origem congênita ou adquirida, podendo decorrer de agenesia das glândulas écrinas ou disfunção das mesmas (histeria) ou de lesão nervosa. Caracteriza-se pela ausência ou deficiência total ou parcial da secreção de suor. Os indivíduos com esta deficiência toleram muito mal o calor, este podendo provocar mal-estar, cefaleia, fadiga, tonturas, náuseas, hiperpnieia, taquicardia e temperatura corpórea elevada. Quando resulta de lesão nervosa, circunscreve-se a áreas cutâneas cuja inervação é afetada. A ausência de sudorese total do corpo é incompatível com a vida. **Outras designações:** anhidrosis, anidrosis. **Símbolo de classificação:** 4.37.2.

**anidrose generalizada:** *S. f.* anidrose causada por alterações das glândulas écrinas. Ocorre em pele senil por ocasião de uma série de doenças: avitaminose A, desnutrição, esclerodermia, displasia ectodérmica congênita, síndrome de Sjogren, diabete neuropático, doença de Addison, mixedema, caquexia de Simmonds e nas intoxicações por arsênico, morfina, flúor, chumbo, formaldeído e tálio. **Outras designações:** ∅. **Símbolo de classificação:** 4.37.2.1.

**anidrose localizada:** *S. f.* anidrose causada por atrofia ou destruição glandular. Tem sido observada em radiodermites, cicatrizes, lesões de lupos eritematoso, na hanseníase, acrodermatite crônica atrofiante e outras enfermidades. **Outras designações:** ∅. **Símbolo de classificação:** 4.37.2.2.

**anidrose tropical:** *S. f.* **Ver:** miliária profunda.

**anidrosis:** *N. Cient.* **Ver:** anidrose.

**anomalia pigmentada reticular das flexuras:** *S. f.* queratose folicular de transmissão autossômica dominante, com variações de expressividade e penetração. Inicia-se na infância sem fenômenos inflamatórios prévios. Apresenta máculas hipercrômicas de pequenas dimensões, pigmentação reticulada das flexuras e superfície lisa, de cor que pode variar do castanho ao negro. Na face, a disposição reticular tem coloração rosácea. As lesões cicatriciais são encontradas principalmente na região perioral. Existe uma forma filtrativa nodular, que se distingue do bromoderma, do iododerma e dos tuberculides. Podem ocorrer simultaneamente lesões, comedões-símiles e pápulas ceratóticas foliculares. Hidradenite, cisto pilar e ceratose seborreica estão associados com frequência. As lesões localizam-se na face e nas flexuras (axilas, regiões inguinocrural, cervical, inframária) e fossas cubital e plopíteia. **Outras designações:** DDD, doença de Dowling-Degos. **Símbolo de classificação:** 4.30.2.1.4.1.

**anoníquia:** *S. f.* onicopatía rara que se caracteriza pela ausência da unha. **Outras designações:** ∅. **Símbolo de classificação:** 4.34.3.

**anorretite:** *S. f.* **Ver:** gonorreia.

**anthrax:** *N. Cient.* **Ver:** antraz.

**anti-hélix:** *S. m.* **Ver:** nódulo elastótico das orelhas.

**antítese de profilaxia:** *S. f.* **Ver:** choque anafilático.

**antraz:** *S. m.* coleção líquida causada por infecção microbiana provocada pelo estafilococo dourado *S. aureus hemolyticus*. Caracteriza-se por lesão inflamatória devida ao acúmulo de vários furúnculos. Estes, por sua vez, são provocados pela infecção de vários folículos pilosos contíguos. A infecção é extensa, profunda, alastrante e rebelde, e caracteriza-se pelo aparecimento de numerosos abscessos de formato irregular, que se intercomunicam e coalescem, formando uma placa de tamanho variável. A placa apresenta múltiplos orifícios, por onde são eliminados pus e carnegão. Pode haver necrose hipodérmica e a placa se desprende em grandes fragmentos. Em geral, observam-se, ao mesmo tempo, ostiofoliculite, furúnculos e uma ou mais placas de antraz. É acompanhada calafrios, febre elevada, dor pronunciada, perda de apetite, dor de cabeça, mal-estar, enfartamento ganglionar e prostração. Localiza-se apenas em áreas onde há folículos pilossebáceos, normalmente no pescoço, dorso e coxas. **Obs.:** É também uma foliculite. **Outras designações:** anthrax. **Símbolo de classificação:** 3.3.4., 4.21.1.4.3.

**aplasia:** *S. f.* malformação da epiderme, de origem congênita ou hereditária autossômica dominante, que se caracteriza pelo desenvolvimento incompleto ou imperfeito, ou mesmo ausência total, desse tecido. Pode ainda dar-se na derme ou no tecido subcutâneo. **Outras designações:**  $\emptyset$ . **Símbolo de classificação:** 3.7.1.

**aplasia cutânea:** *S. f.* **Ver:** aplasia cutânea congênita.

**aplasia cutânea congênita:** *S. f.* genodermatose aplásica de origem autossômica dominante ou recessiva. Provoca ausência de uma determinada área da pele ou do subcutâneo. Está associada às formas distróficas ou à epidermólise bolhosa. Provoca erosão e é ulcerada, sendo revestida por uma membrana atrófica fina, desprovida de anexos. A cicatrização é lenta. Localiza-se geralmente no couro cabeludo, porém podem surgir problemas nos lábios, perfuração de palato, polidactilia, tronco e extremidades. **Outras designações:** aplasia cutânea, aplasia cutânea da cútis. **Símbolo de classificação:** 4.30.2.4.1.

**aplasia cutânea da cútis:** *S. f.* **Ver:** aplasia cutânea congênita.

**aplasia maniliforme:** *S. f.* **Ver:** moniletrix.

**apostema:** *S. m.* **Ver:** abscesso<sup>2</sup>.

**aranha arterial:** *S. f.* **Ver:** angioma estelar.

**aranha vascular:** *S. f.* **Ver:** angioma estelar.

**área de Celsus:** *S. f.* **Ver:** alopecia areata.

**área de Jontar:** *S. f.* **Ver:** alopecia areata.

**arsenismo crônico:** *S. m.* **Ver:** ceratose tóxica.

**arterite cranial:** *S. f.* **Ver:** vasculite de Horton.

**arterite de Horton:** *S. f.* **Ver:** vasculite de Horton.

- arterite de Takayasu:** *S. f.* **Ver:** doença de Takayasu.
- arterite granulomatosa:** *S. f.* **Ver:** vasculite de Horton.
- arterite temporal:** *S. f.* **Ver:** vasculite de Horton.
- artrite gonocócica:** *S. f.* **Ver:** gonorreia.
- artrite psoriásica:** *S. f.* **Ver:** psoríase artropática.
- artrite reumatoide:** *S. f.* **Ver:** nódulo reumatoide.
- assado:** *S. m.* (pop.) **Ver:** candidíase intertriginosa.
- assadura:** *S. f.* (pop.) **Ver:** candidíase intertriginosa.
- ataxia telangiectásica:** *S. f.* esclerose tuberosa rara, de herança autossômica recessiva, que pode aparecer após o nascimento ou na infância. Apresenta distúrbios humorais e celulares, ataxia cerebelar progressiva, telangiectasias oculocutâneas, infecções sinus maxilares, paranasais e pulmonares, formação de linfoma e deficiência no sistema imunoglobulínico. Localiza-se na face, orelhas e pulmões. **Obs.:** É também classificada como uma dermatose pré-cancerosa. **Outras designações:** síndrome de Louis Bar. **Símbolo de classificação:** 4.30.2.10.3; 4.28.10
- atrofedema:** *S. m.* **Ver:** urticária gigante.
- atrofia:** *S. f.* seqüela causada por adelgaçamento da epiderme, derme ou tecido subcutâneo. Ocorre a diminuição da elasticidade e dos anexos cutâneos, apresentando, frequentemente, depressão visível ou, em certos casos, pode ser detectada apenas por palpação. Pode ser difusa ou localizada. **Outras designações:**  $\emptyset$ . **Símbolo de classificação:** 3.6.1.
- atrofia branca:** *S. f.* **Ver:** atrofia branca de Milian.
- atrofia branca de Milian:** *S. f.* dermatose atrófica causada por uma vasculite provavelmente imunológica. É rara e apresenta intensa dor, placas atróficas, maceradas e, em algumas vezes, telangiectasias e hiperpigmentação. É uma cicatriz atrófica angulada branca, na qual as placas atróficas podem ser precedidas ou sucedidas por ulceração. Está ligada à pressão venosa. As lesões podem ser pápulas, petéquias ou bolhas hemorrágicas, sendo que, nas antigas, ocorrem hialinização da parede dos vasos. O livedo reticular é frequente e o quadro da doença sofre complicações com o aumento da temperatura. As lesões localizam-se no terço inferior das pernas, mais especificamente nos maléolos e dorso dos pés. **Obs.:** É também classificada como uma primária predominantemente trombosante causada. **Outras designações:** atrofia branca, vasculite segmentar hialinizante, livedo, vasculite livedoide. **Símbolo de classificação:** 4.14.2.2.6., 4.10.8.
- atrofia cutânea linear:** *S. f.* **Ver:** estria atrófica.
- atrofia da vulva:** *S. f.* **Ver:** atrofia senil genital da mulher.
- atrofia genital senil:** *S. f.* **Ver:** atrofia senil genital da mulher.
- atrofia linear da pele:** *S. f.* **Ver:** víbice.
- atrofia macular:** *S. f.* **Ver:** atrofia maculosa.
- atrofia macular primária da pele:** *S. f.* **Ver:** atrofia maculosa.

- atrofia maculosa:** *S. f.* dermatose atrófica de causa desconhecida. Afecção não muito frequente, cujas lesões são atróficas, normalmente ovais ou arredondadas e enrugadas, resultando da destruição do tecido elástico da derme. As lesões são semelhantes a pápulas, iniciando-se sob forma de máculas inflamadas que produzem um leve enrugamento e deixam a área delgada e macia. Apalpando com as pontas dos dedos, elas se deprimem facilmente, sendo possível a observação de orifício herniário. Pode ser classificada em três tipos: hereditário, idiopático e secundário. As lesões se localizam normalmente no tronco. **Obs.:** É também classificada como uma perda tecidual. **Outras designações:** anetodermia, atrofioderma maculosa, atrofia macular primária da pele, atrofia macular, elastólise. **Símbolo de classificação:** 4.10.1.; 3.4.7.
- atrofia maculosa hereditária:** *S. f.* atrofia maculosa que apresenta manchas hipocrômicas, brilhantes e apergaminhadas de tonalidade madrepérola. É superficial, hereditária e rara. Localiza-se mais frequentemente no tronco e membros superiores. **Outras designações:**  $\emptyset$ . **Símbolo de classificação:** 4.10.1.1.
- atrofia maculosa idiopática:** *S. f.* atrofia maculosa cujas lesões são translúcidas e circunscritas, atróficas e hipocrômicas. A pele toma aspecto apergaminhado, com lesões elevadas como hérnias, permitindo a penetração de um dedo. É um forma incomum de atrofodermia. As lesões se localizam no tronco e membros superiores. **Outras designações:**  $\emptyset$ . **Símbolo de classificação:** 4.10.1.2.
- atrofia maculosa variforme da pele:** *S. f.* **Ver:** atrofia maculosa varioliforme.
- atrofia maculosa varioliforme:** *S. f.* dermatose atrófica de causa desconhecida. As lesões são translúcidas, circunscritas, atróficas e nas quais a pele é enrugada. Quase nunca são precedidas de eritema. É um forma incomum de atrofodermia. As lesões localizam-se simetricamente na face. **Outras designações:** atrofia maculosa variforme da pele, atrofia maculosa varioliformis cutis **Símbolo de classificação:** 4.10.6.
- atrofia maculosa varioliformis cutis:** *S. f.* **Ver:** atrofia maculosa varioliforme.
- atrofia senil:** *S. f.* atrofia causada pelo envelhecimento natural do organismo, caracterizando-se por sequidão, afinamento e enrugamento da pele, com perda de sua elasticidade e fácil dilaceração. **Outras designações:**  $\emptyset$ . **Símbolo de classificação:** 3.6.1.1.
- atrofia senil genital da mulher:** *S. f.* balanite assintomática, que se caracteriza pela redução e atrofia dos grandes e pequenos lábios, clitóris e vulva. Ocorre também secura da mucosa vaginal e vulvar. **Outras designações:** atrofia genital senil, atrofia da vulva. **Símbolo de classificação:** 4.33.25.7.
- atrofioderma maculosa:** *S. f.* **Ver:** atrofia maculosa.
- atrofoderma reticulado simétrico faciei:** *S. f.* **Ver:** foliculite uleritematosa reticular.
- atrofoderma vermiculado:** *S. f.* **Ver:** foliculite uleritematosa reticular.
- atrofodermia de Pasini e Pierini:** *S. m.* dermatose atrófica que pode derivar da Hanseníase ou surgir sem moléstia precedente. É uma dermatose atrófica, tórpida e assintomática, cuja lesão é normalmente hiperpigmentada e com depressão discreta.



São placas ovais ou arredondadas, únicas ou várias. Os limites são bem definidos, porém as formas são variáveis. Podem ser únicas ou múltiplas, às vezes confluentes, sofrendo alterações no número e no tamanho durante certo tempo e, em seguida, tornando-se constante. A cor é ardoziada. A parte central das lesões mais velhas apresenta-se ligeiramente endurecida. Há discreto espessamento de fibras colágenas com escasso infiltrado inflamatório. As lesões localizam-se geralmente no tronco ou membros, em especial na região dorsal. **Outras designações:** atrofodermia idiopática, atrofodermia esclerodérmica, atrofoderma de Passini e Pierini **Símbolo de classificação:** 4.10.2.

**atrofodermia eritematosa em placas de Thibière:** *S. f.* **Ver:** anetodermia de Jadasshon.

**atrofodermia esclerodérmica:** *S. f.* **Ver:** atrofodermia de Pasini e Pierini.

**atrofodermia idiopática:** *S. f.* **Ver:** atrofodermia de Pasini e Pierini.

**atrofodermia macular secundária:** *S. f.* atrofia maculosa, de caráter infiltrativo, decorrente da involução de processos inflamatórios, tais como a hanseníase e lupus.

**Outras designações:** anetodermia secundária **Símbolo de classificação:** 4.10.1.3.

**atrofodermia pigmentosa:** *S. f.* **Ver:** xeroderma pigmentoso.

**atrofodermia vermiculada:** *S. f.* **Ver:** foliculite uleritematosa reticular.

**atrofoderma de Passini e Pierini:** *S. f.* **Ver:** atrofodermia de Pasini e Pierini.

**autoeczema:** *S. m.* eczema provavelmente originário de uma alergia da própria epiderme. Apresenta lesões eritematovesicoescamosas, prurido mediano e evolução aguda. Desaparece somente após remissão de lesão primária. Atinge pessoas que já apresentaram outra dermatose. **Outras designações:**– **Símbolo de classificação:** 4.8.2.14.

**avariose:** *S. f.* **Ver:** sífilis.

**azocratia:** *S. f.* **Ver:** bromidrose.

**azul:** *S. m.* (pop.) **Ver:** pinta.

## B

**bactéride pustulosa de Andrews:** *S. f.* dermatose pustulosa amicrobiana relacionada a foco infeccioso (amígdalas, dente, próstata e outros), podendo ser uma resposta alérgica a infecção em local distante. A histopatologia revela pústula unilocular na parte profunda da epiderme. As pápulas ou vesico-pústulas são estéreis, com escamas aderentes e secas; frequentemente encontram-se petéquias. Em fase de exacerbação, apresentam prurido geralmente acompanhado de eritema, edema e dor, sendo seguido por uma fase de quiescência. As lesões iniciam-se no centro da região palmar ou plantar, seguindo, simetricamente, a invasão de toda a região, com fase de exacerbação e remissão durante anos. Podem ser bilaterais desde o início. **Outras designações:**  $\emptyset$ . **Símbolo de classificação:** 4.3.5.

**bacteriose:** *S. f.* dermatose causada por bactérias. **Outras designações:**  $\emptyset$ . **Símbolo de classificação:** 4.21.

**bainha de Henle:** *S. f.* **Ver:** camada de Henle.

**bainha de Huxley:** *S. f.* **Ver:** camada de Huxley.

**bainha do tecido conjuntivo:** *S. f.* parte da bainha epitelial da raiz do pêlo que se circunda o folículo piloso e que apresenta tecido conjuntivo mais espesso. **Outras designações:**  $\emptyset$ . **Símbolo de classificação:** 2.2.3.2.3.

**bainha epitelial da raiz do pêlo:** *S. f.* parte do pêlo cuja função é protegê-lo. Desemboca o conteúdo das glândulas sebáceas e separa-se da bainha do tecido conjuntivo do folículo piloso por uma membrana basal muito desenvolvida, a membrana *vítrea*. Origina duas bainhas epiteliais: uma interna e outra, externa, cuja função é envolver o eixo do pêlo na sua porção inicial. **Outras designações:**  $\emptyset$ . **Símbolo de classificação:** 2.2.3.2.

**bainha interna da raiz do pêlo:** *S. f.* **Ver:** bainha radicular interna.

**bainha radicular externa:** *S. f.* parte da bainha epitelial da raiz do pêlo que possui contiguidade com o epitélio da epiderme. Constitui-se na porção mais externa do

folículo piloso, cresce para baixo e diminui de maneira progressiva sua espessura.

**Outras designações:** ∅. **Símbolo de classificação:** 2.2.3.2.2.

**bainha radicular interna:** *S. f.* parte da bainha epitelial da raiz do pêlo, cuja queratinização ocorre em uma região denominada zona queratogena, logo depois que as células saem da matriz do pêlo. Compõe-se de queratina mole e não emerge do folículo juntamente com o pêlo, mas é dissolvida na altura da região onde as glândulas sebáceas excretam suas secreções no folículo. Possui duas camadas: camada de Huxley e camada de Henle. **Outras designações:** bainha interna da raiz do pêlo. **Símbolo de classificação:** 2.2.3.2.1.

**balanite:** *S. f.* candidíase vulvo-vaginal causada pela levedura do gênero *Candida*. Pode ocorrer como infecção facultativa venérea. Apresenta lesões pruriginosas, no prepúcio ocorrem edema e eritema; na glândula, observam-se lesões eritematosas ou eritematoerosivas, recobertas ou não por indulto esbranquiçado. As lesões localizam-se na vagina, glândula e sulco bálano-prepucial. **Obs.:** É também classificada como uma afecção das mucosas. **Outras designações:** bálano-postite candidósica. **Símbolo de classificação:** 4.24.2.3.2.2.1.; 4.33.25.

**balanite bowenoide da genitália:** *S. f.* balanite de origem viral, caracterizada por pápulas róseas, que lembram verrugas, mas revelam aspectos da doença de Bowen. Localizam-se no sulco balanoprepucial e prepúcio. Pode ter cura espontânea. **Outras designações:** ∅. **Símbolo de classificação:** 4.33.25.4.

**balanite circunscripta:** *S. f.* **Ver:** balanite plasmocitária de Zoon.

**balanite de plasmócitos:** *S. f.* **Ver:** balanite plasmocitária de Zoon.

**balanite de Zoon:** *S. f.* **Ver:** balanite plasmocitária de Zoon.

**balanite erosiva circinada:** *S. f.* **Ver:** balanopostite erosiva e circinada.

**balanite erosiva e circinada:** *S. f.* **Ver:** balanopostite erosiva e circinada.

**balanite plasmocitária de Zoon:** *S. f.* balanite benigna, circunscrita e crônica, que se caracteriza por infiltração subepitelial de plasmócitos. As lesões eritemoinfiltradas de superfície brilhante e limites nítidos se localizam no prepúcio ou glândula. **Outras designações:** balanite de Zoon, balanite circunscripta, eritroplasia de Zoon, plasmacellularis, balanite de plasmócitos. **Símbolo de classificação:** 4.33.25.2.

**bálano-postite candidósica:** *S. f.* **Ver:** balanite.

**balanopostite erosiva circinada:** *S. f.* balanite de causa desconhecida, porém muito associada ao fuso espiralar. Apresenta lesões eritematosas de contornos circinados no sulco balanoprepucial, na glândula e no folheto interno do prepúcio, podendo evoluir por meio de surtos. **Outras designações:** balanite erosiva circinada. **Símbolo de classificação:** 4.33.25.1.

**balanopostite xerótica e obliterativa:** *S. f.* dermatose atrófica e esclerótica, considerada por muitos como verdadeiro líquen escleroso e artrófico. Apresenta prurido e placas porcelânicas lustrosas e brilhantes, que podem obstruir o meato. Localiza-se

- na glândula. **Obs.:** É também classificada como uma balanite. **Outras designações:** ø. **Símbolo de classificação:** 4.12.3., 4.33.25.3.
- balanopostite erosiva e circinada:** *S. f.* bacteriose causada por bastonetes fusiformes e organismos espiralados (*Borrelia*). É uma doença inflamatória, caracterizada pelo aparecimento de lesões erosivas, de formato circular ou oval e bordas recortadas e bem definidas, que apresentam o fundo vermelho, recoberto de exsudato pouco espesso, de cor amarelada. As lesões se expandem centrifugamente e podem coalescer. Surgem um ou dois dias após contato sexual e regridem em até cinco dias, sem deixar sequelas. Frequentemente ocorrem recidivas. Atinge a glândula do pênis e o folheto interno do prepúcio. **Outras designações:** balanite erosiva e circinada. **Símbolo de classificação:** 4.21.9.
- bartonelose:** *S. f.* **Ver:** verruga peruana.
- basalioma:** *S. m.* **Ver:** epiteloma basocelular.
- bebê colóide:** *S. m.* **Ver:** ictiose universal colodiana.
- beijo de aranha:** *S. m.* (pop., Al.) **Ver:** herpes simples.
- bereba:** *S. f.* (Bras.) **Ver:** escabiose.
- bereva:** *S. f.* (Bras.) **Ver:** escabiose.
- beribéri:** *S. m.* desvitaminodermia causada por carência de tiamina (vitamina do complexo B), provocando inflamação simultânea de vários nervos (polineurite), acometendo os nervos motores e, principalmente, os nervos sensitivos. Provoca ainda anomalias cardiovasculares, edemas e manifestações cerebrais. Os sintomas iniciam-se nos pés e, de forma ascendente, afeta posteriormente as mãos. **Outras designações:** perneira (Bras., MG, pop.). **Símbolo de classificação:** 4.1.1.5.
- beribéri seco:** *S. m.* beribéri caracterizado por paralisia flácida, atrofia muscular, areflexia, dilatação cardíaca e taquicardia. Acomete principalmente os nervos periféricos. **Outras designações:** ø. **Símbolo de classificação:** 4.1.1.5.2.
- beribéri úmido:** *S. m.* beribéri causado por insuficiência cardíaca congênita e edema. Apresenta padrão clínico da neuropatia periférica, mas há comprometimento do sistema nervoso extensivo. **Outras designações:** ø. **Símbolo de classificação:** 4.1.1.5.1.
- berloque dermatite:** *S. m.* **Ver:** fitofotodermatite.
- berruga:** *S. f.* (Bras., pop.) **Ver:** verruga.
- bexiga:** *S. f.* (pop., vulg.) **Ver:** varíola.
- bicheira:** *S. f.* (Bras., pop.) **Ver:** miíase cutânea.
- bicho de praia:** *S. m.* (pop.) **Ver:** helmintíase migrante.
- bicho geográfico:** *S. m.* (pop.) **Ver:** helmintíase migrante.
- bicho:** *S. m.* (Bras., pop.) **Ver:** tungíase.
- bichoca:** *S. f.* (prov. Port. lus.) furúnculo pequeno. **Ver:** furúnculo.
- bicho-de-pé:** *S. m.* (Bras.) **Ver:** tungíase.
- bicho-de-porco:** *S. m.* (Bras.) **Ver:** tungíase.
- bicho-do-pé:** *S. m.* (Bras., pop.) **Ver:** tungíase.

**bicho-do-porco:** *S. m.* (Bras.) **Ver:** tungíase.

**bitacaia:** *S. f.* (Angol.) **Ver:** tungíase.

**blastomicose:** *S. f.* micose profunda causada pelo fungo *Paracoccidioides brasiliensis*.

Apresenta lesões do tipo granulomatoso e supurativo. Em caso de acometimento interno, visceral ou nervoso, há concomitância de lesões mucosas e cutâneas. As lesões podem existir isoladamente, coexistir em localizações diferentes ou, ainda, haver generalização. As lesões localizam-se geralmente na pele, mucosas, gânglios, vísceras e sistema nervoso. A blastomicose classifica-se em 1) blastomicose queloidiana, 2) blastomicose norte-americana, 3) blastomicose sul-americana, que, por sua vez, divide-se em a) blastomicose sul-americana na forma cutânea. Esta pode dar-se sob a forma papulosa, tuberosa e túbero-ulcerosa, ulcerosa e úlcero-vegetante, abscedante e lupoides, b) blastomicose sul-americana de forma mucosa, c) blastomicose sul-americana na forma ganglionar e d) blastomicose sul-americana de forma visceral e osteoarticular. **Outras designações:** ø. **Símbolo de classificação:** 4.24.3.2.

**blastomicose brasileira:** *S. f.* **Ver:** blastomicose sul-americana.

**blastomicose de Gilchrist:** *S. f.* **Ver:** blastomicose norte-americana

**blastomicose europeia:** *S. f.* **Ver:** criptococose.

**blastomicose na forma ganglionar:** *S. f.* blastomicose sul-americana causada pelo fungo *Sporothrix schenckii*. Apresenta lesões cutâneas, mucosas ou viscerais. Há comprometimento ganglionar. A pele que recobre os gânglios torna-se avermelhada e edematosa, termina por ulcerar. O pus é rico em parasitas. A infecção ganglionar, em geral, é múltipla, sendo afetados, ao mesmo tempo, vários glânglios de uma ou várias regiões. Por vezes, coexistem lesões cutâneas ou viscerais. As lesões da blastomicose localizam-se nos glânglios cervicais, axilares, intra-abdominais e inguinais, que se apresentam simultaneamente lesados, ou a doença limita-se a comprometer os gânglios de determinada região. **Outras designações:** ø. **Símbolo de classificação:** 4.24.3.2.1.3.

**blastomicose na forma mucosa:** *S. f.* blastomicose sul-americana causada pelo fungo *Sporothrix schenckii*. Caracteriza-se por manifestações nas mucosas, que podem existir isoladamente, sem se acompanharem, pelo menos aparentemente, de lesões cutâneas, ganglionares ou viscerais. Inicia-se por pequenas placas papulosas e, em seguida, expandem-se, atingindo grande extensão e até toda a cavidade oral. A superfície das lesões apresenta fino pontilhado granulomatoso, hemorrágico, de aspecto semelhante ao da amora (estomatite moriforme). Essas placas são levemente exulceradas e não apresentam abscessos. A mucosa mais afetada é a da cavidade oral, que é comprometida em qualquer região: lábios, gengivas, língua, palato, bochechas, pilares amidalianos e amídalas. Pode localizar-se também na laringe e faringe, nas quais o processo pode produzir estenose. Ao involuírem, formam cicatrizes fibrosas, retráteis, capazes de determinar atresia labial e estenose da laringe e faringe. **Outras designações:** ø. **Símbolo de classificação:** 4.24.3.2.1.2.

**blastomicose na forma visceral e osteoarticular:** *S. f.* blastomicose sul-americana causada pelo fungo *Sporothrix schenckii*. Essa doença determina lesões viscerais e, raramente, nervosas e osteoarticulares. Acomete simultaneamente mucosas, pele e gânglios. No aparelho digestivo (intestino grosso, apêndice, ceco e fígado), provoca lesões granulomatosas de caráter progressivo, que levam à caquexia e à morte. No aparelho respiratório, afeta o parênquima por processo disseminado de tipo granulomatoso, de evolução progressiva, podendo determinar caquexia e morte.

**Outras designações:**  $\emptyset$ . **Símbolo de classificação:** 4.24.3.2.1.4.

**blastomicose norte-americana:** *S. f.* blastomicose causada pelo fungo *Blastomyces dermatitidis*. As lesões cutâneas podem ser primárias ou secundárias. Na forma cutânea, a infecção é exógena e restringe-se à pele. No início, as lesões são pápulas, pápulo-pústulas ou nódulos, que ulceram em seguida. Ocorre formação de placas extensas, cuja parede central regride e cicatriza. Na periferia ocorrem lesões papilomatosas ou verrucosas. As lesões cutâneas secundárias são consequência de disseminação de foco interno, normalmente localizado nos pulmões, constituindo, nesse caso, a forma disseminada ou sistematizada. Apresenta nódulos ou abscessos profundos que ulceram e eliminam exsudato sanguíneo-purulento. Em seguida, podem cicatrizar ou persistir. Atinge mais frequentemente pulmões, aparelho genitourinário, sistema nervoso central, ossos e, menos frequentemente, tegumento. **Outras designações:** blastomicose de Gilchrist. **Símbolo de classificação:** 4.24.3.2.3.

**blastomicose peniana:** *S. f.* **Ver:** blastomicose sul-americana na forma ulcerosa e úlcero-vegetante.

**blastomicose perianal:** *S. f.* **Ver:** blastomicose sul-americana na forma ulcerosa e úlcero-vegetante.

**blastomicose queloidiana:** *S. f.* blastomicose cujo agente causal é *Paracoccidioides loboii* (*Blastomyces loboii*, *Glenosporella loboii*, *Gelnosporopsis amazonica*, *Lolboa loboii*). Apresenta lesões queloidianas, vegetantes infiltrativas, ulceradas, gomosas e tubercircinadas. São únicas ou múltiplas (estas são, muitas vezes, metastáticas), em geral assimétricas e circuscritas a uma região. Raramente há lesões generalizadas e estas provavelmente decorrem de autoinoculações exógenas. A lesão inicial é uma pápula superficial ou profunda, que pode confluir, formando placa papular, ou evoluir para lesão nodular, única ou múltipla. Localizam-se, em geral, no pavilhão auricular, membros inferiores, membros superiores e, menos frequentemente, na face, no tórax, nas regiões glútea, sacra, plantar e os ombros. Os gânglios linfáticos regionais, quando comprometidos, ficam duros e sem flutuação. As mucosas nunca são atingidas. **Outras designações:** micose de Jorge Lobo, doença de Jorge Lobo, lobomicose. **Símbolo de classificação:** 4.24.3.2.2.

**blastomicose sul-americana:** *S. f.* blastomicose causada pelo fungo *Paracoccidioides brasiliensis*. Apresenta lesões do tipo granulomatoso e supurativo. Em caso de aco-

metimento interno, visceral ou nervoso, há concomitância de lesões mucosas e cutâneas, ou estas, ausentes na ocasião, precederam o processo interno. Sua sede varia, podendo existir isoladamente, coexistir em localizações diferentes ou, ainda, haver generalização. As lesões localizam-se geralmente na pele, mucosas, gânglios, vísceras e sistema nervoso. A doença é endêmica da América Latina. A blastomicose sul-americana classifica-se em: 1) forma cutânea, que se classifica em blastomicose sul-americana na forma papulosa, blastomicose sul-americana na forma tuberosa e túbero-ulcerosa, blastomicose sul-americana na forma ulcerosa e úlcero-vegetante, blastomicose sul-americana na forma abscedante e blastomicose sul-americana na forma lupoides, 2) blastomicose sul-americana na forma mucosa, 3) blastomicose sul-americana na forma ganglionar e 4) blastomicose sul-americana na forma visceral e osteoarticular. **Outras designações:** paracoccidioomicose, granuloma paracoccidioideo, blastomicose brasileira, doença de Lutz-Splendore-Almeida. **Símbolo de classificação:** 4.24.3.2.1.

**blastomicose sul-americana na forma abscedante:** *S. f.* blastomicose sul-americana na forma cutânea, que apresenta abscessos de dimensões variáveis, que podem ulcerar. Iniciam-se por nódulos, que rapidamente amolecem na parte central, apresentando flutuação facilmente perceptível. Ao romperem, deixam escoar exsudato espesso, purulento, de cor amarelo-escuro e rico em parasitas. A ulceração resultante é irregular e persistente. Regridem com o tratamento, deixando cicatriz fibrosa deprimida. **Outras designações:**  $\emptyset$ . **Símbolo de classificação:** 4.24.3.2.1.1.4.

**blastomicose sul-americana na forma cutânea:** *S. f.* blastomicose sul-americana causada pelo fungo *Sporothrix schenckii*. Caracteriza-se pela exteriorização de tipos diferentes de lesões cutâneas: pápulas, tubérculos, vegetações, placas lupoides, abscessos e úlceras. Em regra, observa-se coexistência de mais de um tipo de lesão predominante. Não há predileção local, podendo localizar-se em qualquer região do tegumento, porém é muito raro o comprometimento dos órgãos genitais e das regiões palmares e plantares. O couro cabeludo, muitas vezes, é invadido. **Outras designações:**  $\emptyset$ . **Símbolo de classificação:** 4.24.3.2.1.1.

**blastomicose sul-americana na forma lupoides:** *S. f.* blastomicose sul-americana na forma cutânea que apresenta placas avermelhadas, ovais, elípticas ou irregulares e centro parcialmente atrófico e cicatrizado. Na parede periférica, há pápulas ou tubérculos íntegros ou exulcerados. Neste último caso, o exsudato eliminado, embora escasso, produz crostas serosas ou hemorrágicas. Não há abscedação, nem supuração. As lesões localizam-se na face e couro cabeludo. **Outras designações:**  $\emptyset$ . **Símbolo de classificação:** 4.24.3.2.1.1.5.

**blastomicose sul-americana na forma papulosa:** *S. f.* blastomicose sul-americana na forma cutânea que apresenta pápulas isoladas, salientes, semiesféricas, de cor violáceo-pardacento, com, na parte central, uma porção amarelada necrótica. Quando esta é eliminada, deixa pequena ulceração que se recobre de crosta hemorrágica.

As lesões localizam-se no tronco e nos membros, sendo numerosas no primeiro. Na maioria das vezes, acompanham lesões das vísceras, principalmente do fígado e gânglios abdominais. **Outras designações:**  $\phi$ . **Símbolo de classificação:** 4.24.3.2.1.1.1.

**blastomicose sul-americana na forma tuberosa e túbero-ulcerosa:** *S. f.* blastomicose sul-americana na forma cutânea que se caracteriza pela predominância de tubérculos volumosos, mais desenvolvidos em extensão do que em altura, achatados, que tendem a coalescer para formar placas de extensão variável. Apresentam coloração vermelho-escuro ou violáceo, sendo, em geral, numerosos. Por vezes, acabam por ulcerar, deixando exposto um fundo granuloso, avermelhado, recoberto de exsudato sero-purulento ou sero-hemático, que se solidifica rapidamente em crostas amareladas ou vermelho-róseas, quando recente, e esbranquiçadas, quando antigas. As lesões localizam-se em qualquer região da pele. **Outras designações:**  $\phi$ . **Símbolo de classificação:** 4.24.3.2.1.1.2.

**blastomicose sul-americana na forma ulcerosa e úlcero-vegetante:** *S. f.* blastomicose sul-americana na forma cutânea que se caracteriza por quadros clínicos em que as úlceras constituem o elemento fundamental, além de ulcerações secundárias, tubérculos e pápulas. As bordas das lesões são recortadas, de fundo irregular e cor vermelho-vivo. Apresentam fina granulação com pontilhado hemorrágico semelhante à superfície da amora, sempre presente nas lesões típicas das mucosas. A base das úlceras é pouco infiltrada e não apresenta pus. As lesões são pouco exsudantes e, por vezes, vegetantes, apresentando, em geral, superfície não recoberta de crostas. **Outras designações:**— **Símbolo de classificação:** 4.24.3.2.1.1.3.

**blenorragia:** *S. f.* **Ver:** gonorreia.

**bolha:** *S. f.* coleção líquida causada por acidentes como queimaduras ou por medicamentos. Caracteriza-se por elevação maior do que um centímetro de diâmetro. O líquido é inicialmente claro (bolha serosa), podendo tornar-se turvo-amarelado (bolha purulenta) ou rubro (bolha hemorrágica). **Outras designações:** flictena. **Símbolo de classificação:** 3.3.2.

**bolha do Oriente:** *S. f.* (pop.) **Ver:** leishmaniose cutânea.

**boqueira:** *S. f.* (pop.) **Ver:** queilite angular.

**boqueiro:** *S. m.* (pop.) **Ver:** queilite angular.

**botão de Amboíma:** *S. m.* (pop.) **Ver:** framboesia.

**botão do Oriente:** *S. m.* (pop.) **Ver:** leishmaniose cutânea.

**botriomicose:** *S. f.* micetoma causada pelo *Straphylococcus pyogenes*. Caracteriza-se por tumoração fistulosa que elimina pus. O aspecto é o de cisto sebáceo infectado. A lesão é sólida e, quando compromete a pele, provoca lesão única ou múltiplas, porém, em número pequeno. Localiza-se na pele e menos frequentemente nas vísceras. **Outras designações:** actinifitose estafilocócica, pseudomicose bacteriana. **Símbolo de classificação:** 4.24.3.9.3.

**bouba:** *S. f.* **Ver:** framboesia.



**braquioníquia:** *S. f.* onicopatia caracterizada por unhas curtas devido a onicotomia excessiva, onicofagia, síndrome de Down e alterações congênicas de septos cardíacos.

**Outras designações:**  $\emptyset$ . **Símbolo de classificação:** 4.34.4.

**bromidrose:** *S. f.* afecção das glândulas sudoríparas apócrinas provocada pela ação de bactérias que alteram a composição química do suor. Geralmente está associada à hiperidrose e apresenta sudorese de odor desagradável, ocorrendo nas axilas, região perianal e pés. **Outras designações:** osmidrose, azocratia. **Símbolo de classificação:** 4.38.3.

**bronzamento:** *S. m.* **Ver:** fotodermatose tóxica primária precoce pigmentar.

**bronzamento pigmentar imediato:** *S. m.* **Ver:** fotodermatose tóxica primária precoce pigmentar imediata.

**bronzamento tardio:** *S. m.* **Ver:** fotodermatose tóxica primária precoce pigmentar tardia.

**brotoeja:** *S. f.* (pop.) **Ver:** miliária rubra.

**bulbão climático:** *S. m.* **Ver:** linfogranuloma venéreo.

**bulbão regional (inguinal):** *S. m.* **Ver:** cancro mole.

**bulbão tropical:** *S. m.* **Ver:** linfogranuloma venéreo.

**bulbão venéreo:** *S. m.* **Ver:** cancro mole.

**bulbão venéreo:** *S. m.* **Ver:** linfogranuloma venéreo.

**bulbo:** *S. m.* **Ver:** bulbo piloso.

**bulbo do pêlo:** *S. m.* **Ver:** bulbo piloso.

**bulbo piloso:** *S. m.* parte do folículo piloso cuja função é recobrir a papila pilosa. Localiza-se na porção mais inferior do folículo piloso. Constitui-se na turgescência da extremidade profunda da raiz de um pêlo. **Outras designações:** bulbo, bulbo do pêlo. **Símbolo de classificação:** 2.2.3.1.5.

**bulose:** *S. f.* dermatose que se caracteriza pela produção de afecções e lesões em forma de bolhas. **Outras Designações:** - **Símbolo de classificação:** 4.9.

**bulose crônica benigna familiar:** *S. f.* epidermólise bolhosa hereditária autossômica dominante irregular, que apresenta vesículas e bolhas. Estas contêm líquido límpido no início e turvo logo depois que se rompem. Confluem, um contorno sergipinoso surge, possuem bordas vesiculares e, geralmente, ocorre prurido e dores de queimadura. **Outras designações:** pênfigo benigno familiar crônico, doença de Hailey-Hailey. **Símbolo de classificação:** 4.30.2.2.1.3.

**bulose crônica da infância:** *S. f.* bulose crônica de causa desconhecida, que se caracteriza pelo aparecimento em surtos de bolhas grandes e/ou vesículas tensas, que confundem, podendo assumir um aspecto circular em “roseta”. O prurido é discreto e o processo é autolimitado, podendo ocorrer remissão em dois ou três anos após seu início. As lesões localizam-se normalmente nas regiões periorais, pélvica e extremidades. Em muitos casos não há comprometimento das mucosas. **Outras designações:** dermatose bolhosa por IgA linear. **Símbolo de classificação:** 4.9.3.

## C

**cabelo anelado:** *S. m.* (pop.) **Ver:** pili annulati.

**cabelo em algodão de vidro:** *S. m.* malformação do pêlos em que os cabelos assumem aparência de algodão de vidro. Estes se tornam despigmentados e, pela alteração da ceratinização, cortes transversais dos fios apresentam figuras triangulares ou reniformes. **Outras designações:** ø. **Símbolo de classificação:** 4.36.13.

**cabelo em anel:** *S. m.* (pop.) **Ver:** pili annulati.

**cabelo em bambu:** *S. m.* (pop.) **Ver:** tricorrehexis invaginata, síndrome de Netherton.

**cabelo em casca:** *S. m.* malformação do pêlos provavelmente hereditária e que se deve à retenção de segmentos da bainha interna do folículo. Os fios apresentam uma envoltura de ceratina, parecendo uma luva. A capa que envolve os mesmos atinge de três a cinco milímetros. **Outras designações:** hair cacts. **Símbolo de classificação:** 4.36.14.

**cabelo em conta de rosário:** *S. m.* (pop.) **Ver:** moniletrix.

**cabelo encravado:** *S. m.* (pop.) **Ver:** pseudofoliculite.

**cabelo enroscado:** *S. m.* malformação dos pêlos que apresentam, *a priori*, aparência normal, tornando-se, no entanto, na extremidade, crespos, enroscados, retorcidos e com coloração diferente. **Outras designações:** pêlo retorcido, kinking hair. **Símbolo de classificação:** 4.36.11.

**cabelo laniforme:** *S. m.* malformação dos pêlos em que estes são muito encaracolados, firmemente crespos, com textura de lã e lembrando a pele de carneiro. São muito mais entrelaçados e de difícil penteado do que os cabelos crespos normais. Em sua forma localizada, assume aspecto de lesão névica. **Outras designações:** pêlo lanoso, cabelo lanoso, wooly hair. **Símbolo de classificação:** 4.36.12.

**cabelo lanoso:** *S. m.* **Ver:** cabelo laniforme.

**cabelo moniliforme:** *S. m.* **Ver:** moniletrix.

**cabelo retorcido:** *S. m.* **Ver:** pili torti.

**cafubira:** *S. f.* (Bras., MG, pop.) **Ver:** prurido.

**calazar:** *S. m.* **Ver:** leishmaniose visceral.

**calcanhar preto:** *S. m.* **Ver:** petéquia calcaneana.

**calcinose cutânea:** *S. f.* dermatose metabólica que pode ocorrer em consequência de alterações locais, traumáticas, infeccioso-degenerativas, neoplásicas e inflamatórias. É consequência da deposição prévia de sais de cálcio e fosfato nos tecidos, sobretudo na pele, sendo frequente o aparecimento de fístulas. Há uma forma disseminada e outra circunscrita. Na forma disseminada, há lesões estacionárias, ulceração com ou sem formação de abscessos frios. Há eliminação de material calcificado e involução espontânea. As lesões distribuem-se em qualquer parte do tegumento. Na forma circunscrita, há presença de nódulos que variam desde alguns milímetros de diâmetro até o tamanho tumoral (forma de uma laranja). São pétéros, não dolorosos, em geral móveis, recobertos de pele de aspecto normal e situados nas extremidades dos dedos e cotovelos. **Outras designações:**  $\emptyset$ . **Símbolo de classificação:** 4.1.9.

**calcinose cutânea distrófica:** *S. f.* calcinose cutânea causada por fatores traumáticos, infeccioso-degenerativos, inflamatórios, com nível normal de cálcio. Observam-se nódulos duros, localizados na derme e hipoderme em traumatismos, processos inflamatórios dérmicos, neoplasias benignas como cistos sebáceos, angiomas, lipomas, pilomatricomas, também associados à dermatomiosite, esclerose sistêmica progressiva, lúpus eritematoso sistêmico, lesões névicas e neoplásicas. **Outras designações:**  $\emptyset$ . **Símbolo de classificação:** 4.1.9.3.

**calcinose cutânea idiopática:** *S. f.* calcinose cutânea associada a lesões dos tecidos ou a doenças metabólicas. Em sua forma universal, observam-se placas e nódulos com distribuição simétrica nas extremidades e, menos frequente, no tronco. Podem apresentar lesões que ulceram, causando eliminação de material calcáreo branco-amarelado, sobretudo do fosfato de cálcio. A calcinose circunscrita ocorre secundariamente à esclerodermia ou dermatomiosite, apresentando alguns depósitos escassos de cálcio na pele. **Outras designações:**  $\emptyset$ . **Símbolo de classificação:** 4.1.9.1.

**calcinose cutânea metastática:** *S. f.* calcinose cutânea que apresenta taxa anormal de cálcio no sangue (hipercalcemia) ou de fosfatos (hiperfosfatemia), causadas por osteomielite crônica, neoplasia de paratireoide, afecção renal crônica, síndrome “milk alkali”, nefropatia crônica, destruição maciça dos ossos por atividade osteoclástica e ingestão excessiva de vitamina D. Observa-se a presença de depósitos cutâneos, com calcificação nos pulmões, rins, estômago e vasos. Raramente ocorre calcificação na pele e subcutâneos. **Outras designações:**  $\emptyset$ . **Símbolo de classificação:** 4.1.9.2.

**calcinose cutânea tumoral:** *S. f.* calcinose cutânea que apresenta lesões nodulares, circundando grandes articulações. Os nódulos podem atingir o tamanho de uma laranja. Acometem joelhos, quadris, cotovelos e ombros. **Outras designações:**  $\emptyset$ . **Símbolo de classificação:** 4.1.9.4.

**calo:** *S. m.* afecção dos pés causada por irritação mecânica, pressão ou fricção de sapatos inadequados em indivíduos com indisposição. Caracteriza-se pelo espessamento do extrato córneo, proeminência óssea, sendo a lesão pouco elevada e inelástica. Apresenta coloração amarelada e causa dor e irritação. Localiza-se na lateral superior do quinto pododáctilo, na planta da articulação metatarsofalangeana ou nos espaços interdigitais dos pés, devido à pressão de um dedo sobre outro, neste caso com coloração esbranquiçada e maceração. **Obs.:** É também classificada como uma alteração na espessura da pele. **Outras designações:** clavus, tilose, olho-de-perdiz(vulg.). **Símbolo de classificação:** 3.5.1.4, 4.40.6.

**calombo:** *S. m.* (Bras., pop.) **Ver:** lúpia.

**calosidade:** *S. f.* afecção dos pés causada por fricção, sapatos inadequados, vícios de postura ou situações ortopédicas, como pé chato, fratura e artrite. Diferencia-se do calo por não apresentar porção central homogênea e ser menos focal. É dura, pouco elevada, inelástica, ocorrendo ocasionalmente fissura. É de coloração amarelada e possui limites imprecisos. É dolorosa, pouco sensível, podendo dar espaço a manifestação de outras infecções. Localiza-se nos pés e mãos, em áreas de pressão ou fricção. **Outras designações:**  $\emptyset$ . **Símbolo de classificação:** 4.40.7.

**calvície congênita:** *S. f.* **Ver:** alopecia congênita.

**calvície:** *S. f.* afecção dos pêlos que pode estar associada a fatores hereditários ou hormonais. Os hormônios androgênicos agem de maneira depressora sob os cabelos, ocasionando queda na região frontoparietal. **Outras designações:**  $\emptyset$ . **Símbolo de classificação:** 4.35.1.

**calvície hipocrática:** *S. f.* **Ver:** alopecia androgênica.

**camada basal:** *S. f.* camada da epiderme cuja função é manter constante sua renovação. Esta camada é adjacente à membrana basal e está localizada na parte mais profunda da epiderme. Compõe-se de células cuboides ou prismáticas que se movem para a superfície, substituindo antigas células que se descamaram, sendo assim, é uma camada que apresenta intensa atividade mitótica. Apresenta filamentos constituídos de queratina e sofre alteração no período menstrual. Estima-se que a cada 20 ou 30 dias a epiderme seja renovada. Essa camada compreende as seguintes estruturas: hemidesmossoma, filamento de ancoragem, queratinócito, célula de Merkel, cone interpapilar e melanócito. **Outras designações:** estrato basal, estrato germinativo. **Símbolo de classificação:** 2.1.1.5.

**camada córnea:** *S. f.* camada superficial da epiderme constituída de muitas camadas de células anucleadas queratinizadas e achatadas. Suas células possuem membrana celular espessa e, nas camadas mais profundas, essa membrana é coberta de glicolípido. Não possuem núcleos e nem outros tipos de organelas, porém, possuem o interior cheio de queratina. A espessura da camada córnea varia consideravelmente da pele espessa para a pele delgada e esta espessura aumenta quando há exposição ao atrito. **Outras designações:** estrato córneo. **Símbolo de classificação:** 2.1.1.1.

**camada de Henle:** *S. f.* parte mais externa da bainha radicular interna e que se compõe de células cúbicas e hiper cromáticas ricas em tricô-hialina. **Outras designações:** membrana de Henle, bainha de Henle. **Símbolo de classificação:** 2.2.3.2.1.2.

**camada de Huxley:** *S. f.* parte da bainha radicular interna que se localiza entre a cutícula da bainha radicular e a membrana de Henle. Constitui-se na camada média da bainha interna da raiz do pêlo e compõe-se de células interpostas. Compreende ainda uma ou duas camadas de células hiper cromáticas, devido ao fato de conter grânulos de trico-hialina. **Outras designações:** membrana de Huxley, bainha de Huxley. **Símbolo de classificação:** 2.2.3.2.1.1.

**camada de Malpighi:** *S. f.* **Ver:** camada espinhosa.

**camada espinhosa:** *S. f.* camada de matéria viva da epiderme que, se considerada de fora para dentro, é a sua penúltima camada constituinte. Compõe-se de célula espinhosa ou célula de Malpighi, apresentando, dessa forma, aspecto espinhoso ocasionado pela presença dessas células da epiderme de formato poliédrico e que possuem pontes intercelulares. Possui várias fileiras de células e também prolongamentos espinhosos na superfície, que se encontram com os prolongamentos das células vizinhas. Essa camada compreende as seguintes estruturas: célula de Malpighi, célula de Langerhans e desmossoma. **Outras designações:** estrato espinhoso, camada de Malpighi. **Símbolo de classificação:** 2.1.1.4.

**camada granulosa:** *S. f.* camada da epiderme localizada imediatamente acima da camada espinhosa. Compõe-se de células abundantes em grânulos queratohialínicos e representa a fase evolutiva pré-córnea da queratinização. **Outras designações:** estrato granuloso. **Símbolo de classificação:** 2.1.1.3.

**camada lúcida:** *S. f.* camada encontrada principalmente na epiderme espessa das palmas das mãos e das plantas dos pés. Localiza-se no nível mais profundo do estrato córneo. É uma camada fina, cujas células são eosinófilas, altamente retráteis e achatadas. **Outras designações:** estrato lúcido. **Símbolo de classificação:** 2.1.1.2.

**câncer cutâneo:** *S. m.* fotodermatose tóxica primária tardia pré-cancerosa que pode se tornar um câncer cutâneo verdadeiro quando adquiridas ou de origem genética, com frequência acima da casualidade. **Outras designações:**  $\emptyset$ . **Símbolo de classificação:** 4.32.1.2.2.

**câncer melanótico:** *S. m.* **Ver:** melanoma.

**cancerofobia:** *S. f.* dermatofobia caracterizada por medo obsessivo em que o paciente imagina ser portador de câncer. **Outras designações:**  $\emptyset$ . **Símbolo de classificação:** 4.41.3.4.

**cancro de inoculação primária:** *S. m.* **Ver:** complexo primário tuberculoso.

**cancro esporotricósico:** *S. m.* **Ver:** esporotricose linfático-ganglionar.

**cancro linfogranulomatoso:** *S. m.* **Ver:** linfogranuloma venéreo.

**cancro misto de Rollet:** *S. m.* **Ver:** cancro mole.

**cancro mole:** *S. m.* doença sexualmente transmissível cujo agente etiológico é o *Haemophilus ducreyi*. O cancro mole caracteriza-se por ulceração específica, aguda e contagiosa no local da inoculação e por enfartamento doloroso e supuração dos linfonodos regionais. As lesões ulceradas são dolorosas, com bordas irregulares, profundas com fundo avermelhado, recoberto de exsudação purulenta, amarelada, espessa e base mole. O número é variável, podendo ser única ou múltiplas. Há varios tipos clínicos atípicos de cancro mole, como o herpético, vésico-pustuloso, folicular, ragadiforme e úlcero-crostoso, principalmente devido à associação com germes anaeróbicos e formas frustas que regridem sem deixar cicatriz. No homem, atinge principalmente o sulco balano-prepucial, o freio, podendo ser, contudo, encontrado no escroto e em regiões vizinhas aos órgãos genitais, períneo e coxas. Na mulher, grandes e pequenos lábios, clitóris, fúrcula e colo uterino. Excepcionalmente podem ocorrer localizações extragenitais, como nos lábios, amídalas, faringe, dedos, em consequência de contágio processado em atos sexuais. **Outras designações:** cancro venéreo simples, cancroide, doença de Ducrey. **Símbolo de classificação:** 4.27.4.

**cancro profissional:** *S. m.* **Ver:** sífilis.

**cancro tuberculoso:** *S. m.* **Ver:** complexo primário tuberculoso.

**cancro venéreo simples:** *S. m.* **Ver:** cancro mole.

**cancroide:** *S. m.* **Ver:** cancro mole.

**candidíase:** *S. f.* micose superficial causada por diversas espécies de *Candida*, tais como *Candida Guilhermandi*, *Candida pseudo-tropicalis*, *Candida parapsilosis*, *Candida tropicalis*, *Candida stellatoides*, mas, sobretudo, pelo gênero *Candida albicans*. As candidíases classificam-se em: 1) candidíase cutânea, que se subdivide em candidíase intertriginosa, oníquia, paroníquia, candidídes, candidíase cutânea generalizada e granuloma candidiásico; 2) candidíase mucosa, que se subdivide em candidíase oral, que por sua vez, divide-se em estomatite e queilite angular; 3) candidíase vulvo-vaginal, que se subdivide em balanite e 4) candidíase dos órgãos internos. As candidíases localizam-se em diversas regiões do corpo como pele, mucosas, unhas, brônquios, pulmões, vagina, trato gastrointestinal e outros. Fatores condicionantes externos explicam a localização frequente de candidíases nas dobras inframamárias, axilares, interglúteas e entre os pododáctilos; e as lesões interdigitais de pessoas cuja profissão obriga à imersão prolongada das mãos em água. **Outras designações:** candidose, monilíase. **Símbolo de classificação:** 4.24.2.3.

**candidíase cutânea:** *S. f.* candidíase causada pela levedura do gênero *Candida*. Divide-se em candidíase intertriginosa, oníquia, paroníquia, candidídes, candidíase cutânea generalizada e granuloma candidiásico. **Outras designações:**  $\emptyset$ . **Símbolo de classificação:** 4.24.2.3.1.

**candidíase cutânea generalizada:** *S. f.* candidíase cutânea que apresenta lesões eritematosas, exsudantes, de cor vermelha, com vesículas, pústulas e crostas. O pruri-

do é brando. As lesões iniciam-se com quadro de estomatite ou de paroníquia e, posteriormente, disseminam-se pelo corpo lesões papulosas ou nodulares que, com o tempo, vão se tornando córneas até chegarem a constituir verdadeiros cornos cutâneos. Simultaneamente são afetadas todas as regiões preferenciais, estendendo-se às regiões vizinhas e comprometendo a face, tronco e membros. O couro cabeludo é acometido. **Outras designações:** candidose disseminada. **Símbolo de classificação:** 4.24.2.3.1.5.

**candidíase de órgãos internos:** *S. f.* candidíase que afeta, de preferência ou quase exclusivamente, indivíduos com doenças crônicas debilizantes e em mal estado geral. O acometimento de órgãos internos pode ser isolado ou associado ao acometimento da pele e mucosas. As lesões localizam-se nos brônquios, pulmões, trato digestivo, endocárdio, pericárdio, meninges, baço e fígado. **Outras designações:**  $\emptyset$ . **Símbolo de classificação:** 4.24.2.3.3.

**candidíase intertriginosa:** *S. f.* candidíase cutânea que apresenta lesões eritematosas, de extensão variável, de superfície úmida e exsudante, com descamação. Pode ocorrer erosão superficial recoberta de exsudato viscoso. As formas mais comuns são o intertrigo inflamamário, o intertrigo crural e o intertrigo interdigital. As lesões localizam-se nas dobras superficiais cutâneas justapostas: axilas, região umbilical, ínguido-crural, interglútea e perianal, dobras inflamamárias, espaços interdigitais e, nos latentes, nas dobras do pescoço. **Outras designações:** intertrigo inflamamário, intertrigo crural, intertrigo interdigital, erosio digitalis blastomycetica, intertrigem, assadura (pop.), assado (pop.). **Símbolo de classificação:** 4.24.2.3.1.1.

**candidíase mucosa:** *S. f.* candidíase que ataca as mucosas, podendo ser oral ou vulvo-vaginal. **Outras designações:**  $\emptyset$ . **Símbolo de classificação:** 4.24.2.3.2.

**candidíase oral:** *S. f.* candidíase mucosa que se manifesta sob a forma de estomatite cremosa e de queilite angular. **Outras designações:**  $\emptyset$ . **Símbolo de classificação:** 4.24.2.3.2.1.

**candidíase vulvo-vaginal:** *S. f.* candidíase mucosa que se apresenta sob três formas: 1) circunscrita, em placas delimitadas, esbranquiçadas ou cremosas, semelhantes às que se observam na mucosa oral; 2) difusa, purulenta em que não existem lesões individualizadas, apenas eliminação de exsudato purulento, espesso, viscoso, semelhante ao de blenorragia, com discreto eritema; 3) mista, em que ambos os elementos coexistem. Em qualquer uma das formas, há vermelhidão e edema acentuados da mucosa vulvo-vaginal e o prurido é intenso. A balanite é um tipo de candidíase vulvo-vaginal e pode ocorrer como infecção facultativa venérea. Há casos de lesões vésicopustulosas ou ulcerativas. As lesões localizam-se na mucosa vulvo-vaginal. **Outras designações:**  $\emptyset$ . **Símbolo de classificação:** 4.24.2.3.2.2.

**candídides:** *S. f.* candidíase cutânea desencadeada por alergia ao levedo e seus derivados. Apresenta lesões vesiculosas, eritematovesiculosas, eczematoides e pápulo-liquenoides. Localizam-se, em geral, nos dedos e nas mãos, embora o tronco, as pernas

e os pés possam ser afetados. **Outras designações:**  $\emptyset$ . **Símbolo de classificação:** 4.24.2.3.1.4.

**candidose:** *S. f.* **Ver:** candidíase.

**candidose disseminada:** *S. f.* **Ver:** candidíase cutânea generalizada.

**canto-de-passarinho:** *S. m.* (Bras., BA, pop.) **Ver:** queilite angular.

**canto-de-sabiá:** *S. m.* (Bras., pop.) **Ver:** queilite angular.

**caratê:** *S. m.* **Ver:** pinta.

**carbúnculo:** *S. m.* bacteriose própria de bovinos e ovinos, causada pelo *Bacillus anthracis* e transmitida ao homem através de solução de continuidade na pele, por ferimentos durante a manipulação de animais contaminados e pela inalação de poeira ou ingestão de carnes infestadas com esporos do bacilo. Caracteriza-se por infecção aguda de tecidos subcutâneos, provocando hemorragia ou efusões serosas e sinais de extrema fraqueza. As lesões são pouco dolorosas ou indolores. É comum a ocorrência de afecções dos gânglios linfáticos e das glândulas (adenopatia). Pode ocorrer infecção generalizada. Localiza-se nas áreas expostas do corpo, podendo acometer ainda órgãos e cavidades corporais. Existem três formas da doença: 1) carbúnculo cutâneo, 2) carbúnculo gastrointestinal, 3) carbúnculo pulmonar. **Outras designações:**  $\emptyset$ . **Símbolo de classificação:** 4.21.5.

**carbúnculo cutâneo:** *S. m.* carbúnculo causado pela penetração de *Bacillus anthracis* através de ferimentos ou abrasões superficiais na pele. É a forma mais comum da doença. Manifesta-se dentro de três dias após a infecção, determinando a tumefação dos gânglios da região, que podem supurar. Pode ocorrer ainda febre, cefaleias e dores nas articulações. Atinge as áreas expostas do corpo. Existem duas formas da doença: 1) pústula maligna, 2) edema maligno. **Outras designações:**  $\emptyset$ . **Símbolo de classificação:** 4.21.5.1.

**carbúnculo gastrointestinal:** *S. m.* carbúnculo causado pela ingestão de carne contaminada com esporos de *Bacillus anthracis*. Os germes invadem a corrente circulatória (septicemia), depositando-se no trato intestinal, onde se multiplicam e produzem toxinas, ocasionando a formação de um edema tenso, que pode obstruir o intestino, provocando hemorragia e necrose. É uma doença grave, que pode terminar pela morte. **Outras designações:** carbúnculo intestinal. **Símbolo de classificação:** 4.21.5.2.

**carbúnculo intestinal:** *S. m.* **Ver:** carbúnculo gastrointestinal.

**carbúnculo maligno:** *S. m.* carbúnculo cutâneo caracterizado por uma pápula de cor avermelhada, indolor e pruriginosa, semelhante a uma picada de inseto, que aparece no local da inoculação. Em seguida, surge uma pústula circundada por halo eritematoso edemaciado, acompanhada por uma ou mais lesões satélites. A parte central da pústula sofre necrose e é recoberta por uma escara negra, densa e aderente, que, em geral, cicatriza-se espontaneamente. Em alguns casos, no entanto, pode evoluir para uma condição sistêmica, podendo acometer as meninges. **Outras designações:** pústula maligna. **Símbolo de classificação:** 4.21.5.1.1.



**carbúnculo por inoculação:** *S. m.* **Ver:** carbúnculo pulmonar.

**carbúnculo pulmonar:** *S. m.* carbúnculo causado pela inalação de poeira contendo esporos de *Bacillus anthracis*. Caracteriza-se por inflamação edematosa hemorrágica do mediastino, efusões da membrana externa dos pulmões, calafrios, dificuldade na respiração, choque e presença de grande quantidade de hemoglobina reduzida no plexo venoso subpapular da pele (cianose), conferindo uma coloração azulada à pele e membranas mucosas. **Outras designações:** carbúnculo por inoculação. **Símbolo de classificação:** 4.21.5.3.

**carcinogênese:** *S. f.* **Ver:** dermatose pré-cancerosa.

**carcinoma basocelular:** *S. m.* **Ver:** epitelioma basocelular.

**carcinoma basocelular adenoide:** *S. m.* **Ver:** epitelioma basocelular.

**carcinoma basocelular cístico:** *S. m.* **Ver:** epitelioma basocelular.

**carcinoma basocelular esclerodermiforme:** *S. m.* **Ver:** epitelioma basocelular esclerodermiforme.

**carcinoma basocelular queratósico:** *S. m.* **Ver:** epitelioma basocelular.

**carcinoma basocelular sólido:** *S. m.* **Ver:** epitelioma basocelular.

**carcinoma basocelular superficial:** *S. m.* **Ver:** epitelioma basocelular superficial.

**carcinoma basocelular tenebrante:** *S. m.* **Ver:** epitelioma basocelular terebrante.

**carcinoma cuniculatum:** *N. Cient.* **Ver:** carcinoma verrucoso plantar.

**carcinoma das células de Merkel:** *S. m.* neoplasia maligna dos anexos que apresenta nódulo solitário, firme, com tamanho médio e de cor variando de eritematosa a purpúrica. É, raramente, múltiplo na mesma região ou disseminado. Localiza-se, a princípio, nas células de Merkel, espalhando-se pela cabeça ou extremidades. **Outras designações:** carcinoma trabecular, carcinoma neuroendócrino, merkeloma. **Símbolo de classificação:** 4.29.7.4.

**carcinoma eritematoso benigno de Little:** *S. m.* **Ver:** epitelioma basocelular superficial.

**carcinoma espinocelular:** *S. m.* **Ver:** espinalioma.

**carcinoma neuroendócrino:** *S. m.* **Ver:** carcinoma das células de Merkel.

**carcinoma pagetoide de Darier:** *S. m.* **Ver:** epitelioma basocelular superficial.

**carcinoma sebáceo:** *S. m.* **Ver:** adenocarcinoma sebáceo.

**carcinoma trabecular:** *S. m.* **Ver:** carcinoma das células de Merkel.

**carcinoma verrucoso:** *S. m.* neoplasia maligna da epiderme cuja etiologia relaciona-se principalmente ao HPV. Quando localizado na cavidade oral, as substâncias químicas do tabaco originam a neoplasia. Raramente metastatiza. Tem caráter verrucoso e evolução lenta, invadindo de forma profunda as proximidades. Localiza-se na cavidade oral, regiões plantar e genital. Apresenta as seguintes formas: 1) carcinoma verrucoso plantar, 2) condiloma acuminado gigante de Buschke-Loewenstein e 3) papilomatose florida oral. **Outras designações:**  $\emptyset$ . **Símbolo de classificação:** 4.29.6.1.3

**carcinoma verrucoso cutâneo:** *S. m.* carcinoma verrucoso bastante raro e sem localização específica. Por esta designação compreendem-se diversos tipos de carcinoma verrucoso que surgem na pele, de prognóstico bom quanto à vida, se diagnosticados em fase inicial e se tratados convenientemente. **Outras designações:**  $\emptyset$ . **Símbolo de classificação:** 4.29.6.1.3.4.

**carcinoma verrucoso da cavidade oral:** *S. m.* **Ver:** papilomatose florida oral.

**carcinoma verrucoso da região anourogenital:** *S. m.* **Ver:** condiloma acuminado gigante de Buschke-Loewenstein.

**carcinoma verrucoso plantar:** *S. m.* carcinoma verrucoso que apresenta lesão tumoral vegetante que, pela deambulação, pode tornar-se endofítica. As fistulas múltiplas das lesões, quando comprimidas, podem excretar material porento, de odor desagradável. Pode ainda ocorrer o desprendimento ou a queda das unhas. As lesões localizam-se na região plantar. **Outras designações:** carcinoma cuniculatum, epitelioma cuniculatum. **Símbolo de classificação:** 4.29.6.1.3.1.

**caruncula uretral:** *S. m.* **Ver:** granuloma piogênico.

**caspa:** *S. f.* **Ver:** dermatite seborreica.

**catágena:** *S. f.* fase do ciclo folicular na qual o pêlo sofre regressão, podendo ficar reduzido a 1/3 de sua dimensão anterior. Dura apenas três semanas, em virtude de uma parada mitótica. Nesse período, o folículo piloso se encurta, um conglomerado piloso firme é produzido e a proliferação celular, bem como a melanogênese na matriz, são interrompidos. Nessa fase a extremidade do pêlo adquire forma de clava (pêlo em clava), ainda ligado por retalhos de queratina ao saco folicular. **Outras designações:** catágeno. **Símbolo de classificação:** 2.2.3.4.2.

**catágeno:** *S. m.* **Ver:** catágena.

**catapora:** *S. f.* (Bras., vulg.) **Ver:** varicela.

**cataporas:** *S. f.* pl (Bras., vulg.) **Ver:** varicela.

**cavalo de crista:** *S. m.* (Bras., pop.) **Ver:** condiloma acuminado, condiloma acuminado gigante de Buschke-Loewenstein.

**celoníquia:** *S. f.* **Ver:** coloiníquia.

**célula basal:** *S. f.* **Ver:** queratinócito.

**célula clara:** *S. f.* célula da glândula sudorípara écrina cuja função é produzir secreção aquosa de suor. Localiza-se entre as células escuras e as mioepiteliais. Não possui grânulos de secreção e o seu retículo endoplasmático é pouco desenvolvido, mas contém muitos grânulos de glicogênio, mitocôndrias e retículo endoplasmático agranular. Em sua superfície há dobras e microvilosidades. Apresenta característica de célula que transporta água e íons. **Outras designações:**  $\emptyset$ . **Símbolo de classificação:** 2.2.2.1.2.

**célula da matriz do folículo piloso:** *S. f.* parte do bulbo piloso cuja função é a produção de queratina. Circunda a papila do tecido conjuntivo. **Outras designações:**  $\emptyset$ . **Símbolo de classificação:** 2.2.3.1.5.2.

**célula de Langerhans:** *S. f.* célula da epiderme cujas funções são participar na resposta imunológica e ocasionar a reação de hipersensibilidade por contato cutâneo. Essas células localizam-se na camada espinhosa em número quase idêntico ao de melanócitos; também são encontradas em algumas mucosas e gânglios. **Outras designações:** célula dendrítica. **Símbolo de classificação:** 2.1.1.4.2.

**célula de Malpighi:** *S. f.* célula do estrato espinhoso da epiderme, que, ao se deslocarem para faixas mais exteriores da camada basal, sofrem modificações morfológicas e histoquímicas, tornando-se poligonais e passam a ter citoplasma acidófilo. **Outras designações:** célula espinhosa. **Símbolo de classificação:** 2.1.1.4.1.

**célula de Merkel:** *S. f.* célula modificada da epiderme cujas prováveis funções são a de receptor do tato e de secretar hormônios. Localiza-se na camada basal. Mantém contato com as outras células epidérmicas adjacentes através das desmossomas. Seu núcleo é oval ou lobulado e em seu citoplasma há grânulos densos e pequenos que contêm adrenalina. Na sua base, percebem-se terminações nervosas, em forma de disco ou de taça, desprovidas de vesículas sinápticas e que recebem impulsos. Dessa forma, supõem-se que estejam em conexão com as fibrilas nervosas da epiderme. **Outras designações:**  $\emptyset$ . **Símbolo de classificação:** 2.1.1.5.3.

**célula dendrítica:** *S. f.* **Ver:** célula de Langerhans.

**célula escura:** *S. f.* célula da glândula sudorípara écrina que possui grande número de retículo endoplasmático rugoso e grânulos com glicoproteínas. Possui características de células seromucosas. **Outras designações:**  $\emptyset$ . **Símbolo de classificação:** 2.2.2.1.3.

**célula espinhosa:** *S. f.* **Ver:** célula de Malpighi.

**célula mioepitelial:** *S. f.* célula da glândula sudorípara écrina cuja função é expulsar o produto de secreção das glândulas através da compressão das unidades secretoras. Localiza-se entre as células secretoras e a lâmina basal, distribuindo-se oblíquo e longitudinalmente ao redor dos alvéolos secretores da glândula mamária, da glândula sudorípara, de unidades secretoras da glândula lacrimal e algumas salivares. É alongada, ramificada, contrátil, semelhante ao músculo liso e fusiforme. **Outras designações:**  $\emptyset$ . **Símbolo de classificação:** 2.2.2.1.1.

**celulite:** *S. f.* piodermite causada, em geral, por estreptococos do grupo A ou, menos comumente, por estafilococos, pneumococos e pelo *H. influenzae* (celulite facial na criança). Caracteriza-se por inflamação aguda e difusa do tecido conjuntivo, principalmente do tecido celular subcutâneo. A evolução é semelhante à da erisipela, porém, devido à localização profunda, o eritema se apresenta menos vivo e com as bordas mal-delimitadas. São observados sintomas gerais de infecção e inflamação dos vasos linfáticos. Podem ocorrer ainda supurações profundas e infecção generalizada. **Outras designações:** celulite facial na criança. **Símbolo de classificação:** 4.21.1.11.

**celulite facial na criança:** *S. f.* **Ver:** celulite.

**cerafitose negra:** *S. f.* **Ver:** pitíriase nigra.

**cerafitose:** *S. f.* micose superficial causada por fungos. Caracteriza-se pela ausência do fenômeno da hipersensibilidade e é exclusivamente superficial. Localiza-se na ceratina da epiderme. **Outras designações:** micose saprofitária, saprofícea de Unna.

**Símbolo de classificação:** 4.24.2.1.

**ceratinócito:** *S. m.* **Ver:** queratinócito.

**ceratoacantoma:** *S. m.* neoplasia benigna folicular produzida pela exposição solar. Sua incidência aumenta com o coaltar e óleos minerais. Em alguns casos, as lesões são devidas a traumatismos. No início, a tumoração é hemisférica com configuração vulcânica, a lesão é uma mancha saliente que se transforma em pápula, com a forma de cúpula, da cor da pele, branco-amarelada, rósea ou violácea. A lesão é eritematosa na parte inferior e esbranquiçada com crosta de consistência firme na porção superior. A borda é regular e a cratera central é ocupada por massa córnea. Sua involução é espontânea, deixando uma cicatriz discretamente deprimida. Além dessa forma solitária, podem ocorrer múltiplas lesões em uma ou em várias áreas do corpo, e lesões eruptivas, caracterizadas pelo aparecimento de centenas ou mesmo milhares de pequenos ceratoacantomas, em diversas fases evolutivas, disseminados por toda a pele e com certo grau de prurido (ceratoacantoma eruptivo). Frequentemente, as lesões localizam-se em áreas descobertas, porém podem atingir as mucosas. **Outras designações:** queratoacantoma, querato-acantoma, molusco sebáceo. **Símbolo de classificação:** 4.29.2.1.

**ceratoangioma:** *S. f.* **Ver:** angiceratoma.

**ceratoatrofoderma:** *S. m.* **Ver:** poroqueratose.

**ceratoderma:** *S. m.* **Ver:** ceratodermia.

**ceratodermia difusa progressiva:** *S. f.* **Ver:** queratodermia palmoplantar tipo Greither.

**ceratodermia:** *S. f.* afecção dos pés caracterizada por hipertrofia da camada córnea superficial, com espessamento mais ou menos generalizado. **Outras designações:** keratoderma, ceratoderma. **Símbolo de classificação:** 4.40.5.

**ceratodermia excêntrica:** *S. f.* **Ver:** poroqueratose.

**ceratodermia marginal das palmas:** *S. f.* dermatose elastótica actínica provocada pela intensa exposição ao sol durante a vida. Apresenta ceratodermia em faixa, que se localiza nos limites das partes palmar e dorsal, em disposição nas bordas cubital e radial. **Outras designações:** doença de Ramos e Silva. **Símbolo de classificação:** 4.32.1.2.1.6.

**ceratodermia palmoplantar:** *S. f.* **Ver:** queratodermia palmoplantar.

**ceratodermia palmoplantar Howel-Evans:** *S. f.* **Ver:** queratodermia palmoplantar Howel-Evans.

**ceratodermia palmoplantar tipo estriado de Siemens:** *S. f.* **Ver:** queratodermia palmoplantar tipo estriado de Siemens.

**ceratodermia palmoplantar tipo Greither:** *S. f.* **Ver:** queratodermia palmoplantar tipo Greither.

**ceratodermia palmoplantar tipo Mantoux:** *S. f.* **Ver:** queratodermia palmoplantar tipo Mantoux.

**ceratodermia palmoplantar tipo Meleda:** *S. f.* **Ver:** queratodermia palmoplantar tipo Meleda.

**ceratodermia palmoplantar tipo Osvaldo Costa:** *S. f.* **Ver:** queratodermia palmoplantar tipo Osvaldo Costa.

**ceratodermia palmoplantar tipo Richner-Hanhart:** *S. f.* **Ver:** queratodermia palmoplantar tipo Richner-Hanhart.

**ceratodermia palmoplantar tipo Unna-Thost:** *S. f.* **Ver:** queratodermia palmoplantar tipo Unna-Thost.

**ceratodermia palmoplantar tipo Vohwinkel:** *S. f.* **Ver:** queratodermia palmoplantar tipo Vohwinkel.

**ceratólise plantar:** *S. f.* **Ver:** queratólise puntuada.

**ceratólise pontuada:** *S. f.* **Ver:** queratólise puntuada.

**ceratoma congênito difuso maligno:** *S. m.* **Ver:** ictiose universal maligna.

**ceratoma palmar sulcado:** *S. m.* **Ver:** queratodermia palmoplantar.

**ceratose:** *S. f.* **Ver:** queratose.

**ceratose actínica:** *S. f.* dermatose pré-cancerosa que geralmente se origina de melanoses actínicas. Apresenta manchas máculo-papulosas múltiplas (embora possa surgir lesão única), pequenas, de coloração que varia do amarelo ao castanho-escuro, de superfície áspera ou verrucosa. As lesões podem coalescer, formando placas, e se localizam geralmente em áreas expostas como a face, pavilhões auriculares, pescoço, dorso das mãos e antebraços, ocorrendo no couro cabeludo em pessoas calvas. **Obs.** É também classificada como uma fotodermatose tóxica primária. **Outras designações:** acantose verrucosa, ceratose actínica e solar, ceratose senil, ceratose solar, queratose actínica, queratose senil, queratose solar, verruga plana senil, verruga senil. **Símbolo de classificação:** 4.28.1.; 4.32.1.2.4.; 4.32.5.

**ceratose actínica e solar:** *S. f.* **Ver:** ceratose actínica.

**ceratose bucal:** *S. f.* **Ver:** leucoplasia bucal.

**ceratose arsenical:** *S. f.* **Ver:** ceratose tóxica.

**ceratose difusa fetal:** *S. f.* **Ver:** ictiose simples.

**ceratose do fumante:** *S. f.* **Ver:** estomatite nicotínica.

**ceratose esfoliativa:** *S. f.* **Ver:** eritrodermia esfoliativa.

**ceratose esfoliativa congênita:** *S. f.* **Ver:** queratose esfoliativa congênita.

**ceratose folicular:** *S. f.* **Ver:** queratose folicular.

**ceratose folicular decalvante e ofiásica tipo Siemens:** *S. f.* **Ver:** queratose folicular decalvante e ofiásica tipo Siemens.

**ceratose folicular invertida:** *S. f.* neoplasia benigna folicular derivada da porção intraepidérmica do folículo piloso. Histologicamente assemelha-se à ceratose seborreica, diferenciando-se pela formação de canais parecidos com os ductos dos

foliculos pilosos e por apresentar células mais maduras. As lesões são pápulas cor da pele, pequenas, que medem apenas alguns milímetros de diâmetro. O centro das lesões tem o aspecto de espirais. As lesões localizam-se na face e no couro cabeludo.

**Outras designações:** acantoma folicular intraepidérmico, poroma folicular. **Símbolo de classificação:** 4.29.2.8.

**ceratose folicular penetrante tipo Kyrle:** *S. f.* **Ver:** queratose folicular penetrante tipo Kyrle.

**ceratose folicular rubra tipo Brocq:** *S. f.* **Ver:** queratose folicular rubra tipo Brocq.

**ceratose palmoplantar:** *S. f.* **Ver:** queratodermia palmoplantar.

**ceratose pilar tipo Brocq-Darier:** *S. f.* **Ver:** queratose pilar tipo Brocq-Darier.

**ceratose pontilhada:** *S. f.* **Ver:** queratólise puntuada.

**ceratose pontuada:** *S. f.* **Ver:** queratólise puntuada.

**ceratose rubra figurada:** *S. f.* **Ver:** eritroceratodermia variabilis.

**ceratose seborreica:** *S. f.* neoplasia benigna da epiderme provavelmente devida à herança autossômica dominante. Apresenta lesões verrucosas com diâmetros de poucos milímetros a dois centímetros. Algumas vezes, duas ou três lesões coalescem resultando uma lesão de saliência variável, porém algumas são mais salientes e volumosas, de contorno irregular, em geral de um a dois milímetros. Frequentemente, as lesões são pápulas moles, nitidamente delimitadas, levemente elevadas, verrucosas, apresentando cor que varia do castanho-claro ao escuro, quase pretas. Apresentam-se sob formas arredondadas, ovulares ou elípticas. Quando há presença de elementos vegetantes, pode-se notar a formação de pápulas ceratóticas amareladas. A localização em áreas intertriginosas pode causar infecção secundária com maceração e mau odor. As lesões da ceratose seborreica localizam-se preferencialmente na face, tronco, membros e pescoço. **Outras designações:** queratose seborreica, verruga seborreica, verruga senil. **Símbolo de classificação:** 4.29.1.3.

**ceratose seborreica hipocrômica:** *S. f.* neoplasia benigna da epiderme que se caracteriza, clinicamente, pelo surgimento de pápulas esbranquiçadas. As lesões localizam-se no dorso, pescoço, peito e abdômen. **Outras designações:**  $\emptyset$ . **Símbolo de classificação:** 4.29.1.4.

**ceratose senil:** *S. f.* **Ver:** ceratose actínica.

**ceratose solar:** *S. f.* **Ver:** ceratose actínica.

**ceratose subungueal:** *S. f.* onicopatia observada na psoríase, micoses e nos distúrbios de ceratização. Caracteriza-se pela grande quantidade de ceratina no leito ungueal, que desloca a lâmina para cima. **Outras designações:**  $\emptyset$ . **Símbolo de classificação:** 4.34.18.

**ceratose tóxica:** *S. f.* dermatose pré-cancerosa provocada por diversos agentes. A produzida por hidrocarbonetos aromáticos localiza-se principalmente nas áreas que entram em contato com a substância. As ceratoses arsenicais são múltiplas e puntuadas, resultando da ingestão prolongada de arsênico e estão frequentemente localizadas

nas palmas e solas, mas também nos dedos e partes proximais das extremidades. As hiperchromias com pequenas despigmentações em gota predominante nas axilas, virilhas e mamilos são outras manifestações clínicas. **Outras designações:** – **Símbolo de classificação:** 4.28.2.

**ceratose viral:** *S. f.* **Ver:** papulose bowenóide.

**ceruminoma:** *S. m.* neoplasia benigna da glândula sudorípara apócrina derivada das glândulas ceruminosas do canal auditivo externo. Apresenta nódulo único, que pode prejudicar a audição quando cresce em direção ao interior ou fechar a abertura do meato. Pode ocorrer ulceração e malignização. **Outras designações:**  $\emptyset$ . **Símbolo de classificação:** 4.29.5.3.

**chanha:** *S. f.* (Bras., PB, pop.) **Ver:** prurido.

**chasodermia:** *S. f.* **Ver:** cútis laxa.

**chato:** *S. m.* (pop.) **Ver:** pediculose pubiana.

**chimberê:** *S. m.* **Ver:** dermatofitose imbricata.

**choque anafilático:** *S. m.* farmacodermia exagerada ou extrema de reação a alguns medicamentos ou drogas. **Outras designações:** antítese de profilaxia. **Símbolo de classificação:** 4.31.8.

**chromidrosis:** *N. Cient.* **Ver:** cromidrose.

**cianose:** *S. f.* eritema causado por distúrbios circulatórios ou oxigenação insuficiente do sangue, caracterizando-se por coloração azulada, violácea, negra ou lívida. Localiza-se de forma difusa na pele e mucosas. **Outras designações:**  $\emptyset$ . **Símbolo de classificação:** 3.1.1.1.1.1.

**cicatriz:** *S. f.* seqüela causada por reparação de um processo destrutivo da pele devido a um traumatismo ou a uma doença cutânea. Caracteriza-se por lesão lisa, plana, com saliência ou depressão, sem sulcos, poros ou pêlos. Há formação de um tecido que recompõe as partes lesadas que associa fibrose, atrofia e discromia em sua composição. Localiza-se na pele, mucosas ou órgãos. **Outras designações:**  $\emptyset$ . **Símbolo de classificação:** 3.6.2.

**cicatriz atrófica:** *S. f.* cicatriz papirácea, pragueada e fina. **Outras designações:** – **Símbolo de classificação:** 3.6.2.1.

**cicatriz críbrica:** *S. f.* cicatriz que apresenta pequenos orifícios. **Outras designações:** – **Símbolo de classificação:** 3.6.2.2.

**cicatriz hipertrófica:** *S. f.* cicatriz elevada, vascular, nodular e com grande proliferação fibrosa. Caracteriza-se por feixes de colágeno paralelos à superfície cutânea, que raramente produzem dor. **Outras designações:** cicatriz queiloideana. **Símbolo de classificação:** 3.6.2.3.

**cicatriz queiloideana:** *S. f.* **Ver:** cicatriz hipertrófica.

**ciclo folicular:** *S. m.* período do processo de desenvolvimento do pêlo que se compõe de três fases: anágena (crescimento), catágena (regressão) e telógena. **Outras designações:** ciclo piloso. **Símbolo de classificação:** 2.2.3.4.

**ciclo piloso:** *S. m.* **Ver:** ciclo folicular.

**cilindroma:** *S. m.* neoplasia benigna das glândulas sudoríparas écrinas composta de vários aglomerados epiteliais de células periféricas indiferenciadas e centrais com núcleo grande e pálido. Os aglomerados são separados por uma membrana hialina, formando luzes glandulares recobertas por pele secretora apócrina. Caracteriza-se por nódulo de forma peduncular, de superfície lisa e firme e apresenta-se com coloração avermelhada ou rósea. A maioria dos nódulos é pequena. Apresenta-se com várias massas nodulares aglomeradas dispondo-se em forma de turbante. Nesta forma múltipla, o cilindroma é autossômico dominante, enquanto a forma única não apresenta o caráter hereditário. Geralmente localizam-se no couro cabeludo e, ocasionalmente, no tronco, membros e face. **Outras designações:** tumor em turbante, tumor de Spiegler, tumours turbans. **Símbolo de classificação:** 4.29.4.6.

**cirurgia dermatológica:** *S. f.* intervenções cirúrgicas de diferentes tipos nas unhas. **Símbolo de classificação:** 4.42.

**cistadenoma apócrino:** *S. m.* neoplasia benigna das glândulas sudoríparas apócrinas que apresenta nódulo único, de aspecto verrucoso e cupuliforme. Normalmente é translúcido e apresenta coloração azulada. Localiza-se geralmente na face, couro cabeludo, pálpebras pavilhões auditivos e prepúcio. **Outras designações:** cistadenoma écrino, hidrocistoma apócrino. **Símbolo de classificação:** 4.29.5.4.

**cistadenoma écrino:** *S. m.* **Ver:** cistadenoma apócrino.

**cisto:** *S. m.* **Ver:** cisto cutâneo.

**cisto cutâneo:** *S. m.* neoplasia epitelial que se apresenta sob a forma de cisto da pele, não sendo, porém, tumor no sentido histopatológico. De acordo com sua estrutura histológica, pode ser de dois tipos: cisto epidérmico e cisto sebáceo. **Outras designações:** quisto cutâneo, quisto, cisto. **Símbolo de classificação:** 4.29.9.

**cisto da linha rafe mediana do pênis:** *S. m.* cisto cutâneo causado por distúrbio no desenvolvimento, sendo uma anomalia de obstrução embrional da parte genital ou ilhas ectópicas do urotélio. É uma lesão cística única, mole, com poucos milímetros. Apresenta epiderme queratizante ou um epitélio cilíndrico biestratificado com células mucoides focais. Localiza-se na superfície ventral do pênis. **Outras designações:** ø. **Símbolo de classificação:** 4.29.9.6.

**cisto dermoide:** *S. m.* cisto cutâneo originário de dobras de pele que são normalmente eliminadas durante a gestação (fendas embrionárias). Trata-se de nódulos subcutâneos, apresentando consistência mole. A cápsula epidérmica que os envolve contém anexos rudimentares e massa cística formada por sebo, queratina, às vezes pêlos e, excepcionalmente, cartilagem e osso. O conteúdo do cisto é semifluido, outras vezes caseoso, esbranquiçado ou amarelado, de odor rançoso. Localizam-se, na maioria das vezes, em torno dos olhos, cabeça, região sacrococcigiana, faces laterais do pescoço, rafe perianal e, por vezes, no assoalho da boca. **Outras designações:** ø. **Símbolo de classificação:** 4.29.9.5.



**cisto epidérmico:** *S. m.* cisto cutâneo que resulta da proliferação de células epidérmicas localizadas no interior da derme, que produzem cistos. Esses são causados por oclusão dos folículos pilossebáceos ou deslocamento de células epidérmicas para o interior da derme por traumatismos. Apresenta lesões múltiplas, arredondadas e elevadas, de consistência relativamente mole. O cisto ocasionalmente apresenta orifício por onde sai material esbranquiçado de odor peculiar. É móvel em relação ao plano profundo, podendo apresentar-se como único ou múltiplo. Eventualmente infecta-se, tornando-se doloroso. Localiza-se na derme ou na hipoderme, mais frequentemente na região do pescoço e tronco, mãos, couro cabeludo, regiões temporais e frontais.

**Outras designações:** cisto intradérmico, cisto subcutâneo, cisto epidermoide. **Símbolo de classificação:** 4.29.9.1.

**cisto epidermoide:** *S. m.* **Ver:** cisto epidérmico.

**cisto eruptivo do velus:** *S. m.* cisto cutâneo que apresenta pápulas foliculares assintomáticas com tamanho variando de 1 a 2 mm de diâmetro. Pode ocorrer involução espontânea depois de anos. Localiza-se principalmente no tórax. **Outras designações:** *o.* **Símbolo de classificação:** 4.29.9.7.

**cisto intradérmico:** *S. m.* **Ver:** cisto epidérmico.

**cisto mucinose:** *S. m.* **Ver:** cisto mucoso.

**cisto mucoso:** *S. m.* afecção das mucosas de origem traumática que apresenta cisto de retenção da glândula mucosa. O cisto é translúcido, com tamanhos variados e, ao ser friccionado, elimina secreção mucoide. Localiza-se, em geral, na mucosa do lábio inferior. **Outras designações:** mucocele, cisto mucinose. **Símbolo de classificação:** 4.33.19.

**cisto pilar:** *S. m.* **Ver:** cisto sebáceo.

**cisto sebáceo:** *S. m.* cisto cutâneo que pode ser transmitido geneticamente e ocorre normalmente quando há dilatação do canal do folículo. As lesões podem ser esteocistomas ou sebocistomas. Em um primeiro momento surge o comedão, em seguida os nódulos, recobertos por pele normal e, quando, inflamados, por pele rósea. Os nódulos ser únicos ou numerosos e possuem um orifício na parte central. Em geral o cisto não adere às estruturas vizinhas. Muitas vezes encontra-se associado à acne vulgar ou seborreica. As lesões localizam-se normalmente nas orelhas, face, pescoço, tronco, podendo ainda alcançar a região sacra. **Outras designações:** cisto triquilemial, cisto pilar. **Símbolo de classificação:** 4.29.9.3.

**cisto subcutâneo:** *S. m.* **Ver:** cisto epidérmico.

**cisto triquilemial:** *S. m.* **Ver:** cisto sebáceo.

**clavus:** *N. Cient.* **Ver:** calo.

**cloasma:** *S. m.* hiperpigmentação adquirida devido à ação da luz solar sobre a pele condicionada por alterações hormonais. Manifesta-se por máculas acastanhadas, pardas bronzeadas ou mais pigmentadas, de limites nítidos, contornos irregulares, podendo estar isoladas ou coalescerem. As localizações de maior ocorrência são a face (regiões

- malares, fronte e bochechas), mamilo e meio do abdômen. Uma estreita faixa pigmentada por manchas semelhantes à cabeça de um alfinete acomete as regiões malares até o nariz. **Outras designações:** melasma. **Símbolo de classificação:** 4.5.3.23.
- cloasma gravídico:** *S. m.* cloasma que se caracteriza por manchas que se manifestam durante a gravidez. **Outras designações:** mancha da gravidez. **Símbolo de classificação:** 4.5.3.23.1.
- coagulação intravascular disseminada:** *S. f.* **Ver:** síndrome de coagulação intravascular disseminada.
- coagulopatia do consumo:** *S. f.* **Ver:** síndrome de coagulação intravascular disseminada.
- coagulopatia intravascular disseminada:** *S. f.* **Ver:** síndrome de coagulação intravascular disseminada.
- cobreiro:** *S. m.* **Ver:** herpes zoster.
- cobrelo:** *S. m.* (pop.) **Ver:** herpes zoster.
- cobro:** *S. m.* (pop.) **Ver:** herpes zoster.
- coccidioidomicose:** *S. f.* micose profunda causada pelo *Coccidioides immitis*, adquirido por inalação da poeira que contém esporos do fungo. Atinge predominantemente os pulmões e raramente a pele. As manifestações cutâneas podem ser primárias ou secundárias. As primeiras apresentam-se por nódulos, que se ulceram e eliminam material purulento, onde se encontra o parasita. Com o tempo, as lesões cicatrizam ou se tornam vegetantes. Os gânglios cervicais podem enfartar. Nas secundárias, as lesões assemelham-se às do eritema nodoso ou polimorfo. **Outras designações:** moléstia de Posada-Wernike, febre de São Joaquim. **Símbolo de classificação:** 4.24.3.6.
- coceira:** *S. f.* **Ver:** prurido.
- coceira de barbeiro:** *S. f.* (pop.) **Ver:** dermatofitose da barba.
- coceira de jóquei:** *S. f.* (pop.) **Ver:** dermatofitose marginada.
- coceira do inverno:** *S. f.* (pop.) **Ver:** prurido hiemal.
- coiloníquia:** *S. f.* onicopatia em geral associada às anemias, síndrome de Plummer-Vinson, policetemia, diabetes melhitus e fenômeno de Raymond. Caracteriza-se por unhas côncavas, adelgadas, com aspecto semelhante ao de uma colher. **Outras designações:** celoníquia. **Símbolo de classificação:** 4.34.5.
- colagenose reativa familiar:** *S. f.* genodermatose mesenquimal de provável origem autossômica recessiva, que se inicia nos primeiros anos de vida. Causa lesões com pápulas ceratóticas e umbilicadas. Localiza-se frequentemente nas mãos, pés, antebraços, pernas, faces e couro cabeludo. **Outras designações:**  $\emptyset$ . **Símbolo de classificação:** 4.30.2.7.5.
- coleção líquida:** *S. f.* lesão cutânea caracterizada por acúmulo circunscrito de líquido, que pode ser serosidade, sangue ou pus. **Outras designações:**  $\emptyset$ . **Símbolo de classificação:** 3.3.

**coleção purulenta:** *S. f.* **Ver:** abscesso<sup>1</sup>.

**coloníquia:** *S. f.* onicopatia causada por distúrbios endocrinológicos, que se caracteriza por unhas adelgaçadas. **Outras designações:**  $\emptyset$ . **Símbolo de classificação:** 4.34.6.

**colpite:** *S. f.* **Ver:** vaginite.

**comedão:** *S. m.* formação sólida caracterizada por acúmulo de fragmentos celulares e sebo. A extremidade apresenta-se enegrecida. Localiza-se nos folículos pilo-sebáceos. **Outras designações:** cravo, comedo. **Símbolo de classificação:** 3.2.9.

**comedão branco:** *S. m.* comedão causado por pequena atividade dos melanócitos, caracterizando-se por pequenos poros fechados mais palpáveis que visíveis, de coloração esbranquiçada e geralmente correspondendo à fase inicial do comedão. Localiza-se nos folículos pilo-sebáceos. **Outras designações:**  $\emptyset$ . **Símbolo de classificação:** 3.2.9.1.

**comedão disceratósico familiar:** *S. m.* queratose folicular que apresenta pápulas centradas por rolhas ceratósicas enegrecidas e por disceratose focal. **Outras designações:**  $\emptyset$ . **Símbolo de classificação:** 4.30.2.1.4.11.

**comedão preto:** *S. m.* comedão causado pela dilatação do conduto pilo-sebáceo. Caracteriza-se por poros abertos, de coloração escura pela oxidação de gorduras e concentração de melanina. Localiza-se nos folículos pilo-sebáceos. **Outras designações:**  $\emptyset$ . **Símbolo de classificação:** 3.2.9.2.

**comedo:** *S. m.* **Ver:** comedão.

**comesssurite labial:** *S. f.* **Ver:** queilite angular.

**comichão:** *S. m.* **Ver:** prurido.

**complexo primário da pele:** *S. m.* **Ver:** complexo primário tuberculoso.

**complexo primário tuberculoso:** *S. m.* tuberculose decorrente da priminoculação do *Mycobacterium tuberculosis* na pele, através de solução de continuidade. Apresenta nódulo ou tubérculo firme, consistente, intensamente doloroso, de cor vermelha ou violácea, que aparece no local da inoculação. Após algum tempo, a lesão ulcera, recobrando-se de crosta escura e aderente e dando saída a uma secreção purulenta (lesão tuberoulcerada). Observa-se tumefação dos gânglios linfáticos satélites (adenite satélite) e inflamação nos vasos linfáticos. Involui espontaneamente, deixando cicatriz deprimida. Pode evoluir para formas disseminadas. Localiza-se em regiões expostas, como face e membros, e na genitália. **Outras designações:** cancro tuberculoso, cancro de inoculação primária, complexo primário da pele **Símbolo de classificação:** 4.22.2.1.1.

**condiloma acuminado:** *S. m.* verruga causada pelo vírus do papiloma humano (HPV). Apresenta coilocitose e caracteriza-se por lesões vegetantes, não ceratósicas, úmidas, com núcleo central em tecido conjuntivo e aspecto de couve-flor. É quase sempre benigno, mas pode ter algumas alterações malignas, atingindo às vezes proporções gigantescas. Isoladas ou agrupadas, manifestam proliferações fibrosas cobertas por

epitélio espessado de cor rósea. Não apresentam cornificação. Localizam-se nos genitais externos, na região perianal e membrana mucosa. **Outras designações:** condyloma acuminatum, verruga genital, cavalo de crista (pop.), condiloma pontiagudo, papiloma acuminado, papiloma venéreo, verruga acuminada. **Símbolo de classificação:** 4.15.4.5.

**condiloma acuminado gigante de Buschke-Loewenstein:** *S. m.* carcinoma verrucoso de origem virótica ou provocado por esquistossomídeos *S. haematobium*. A infecção virótica se transmite, muito frequentemente, por contato sexual, mas quando ocorre na bexiga está, em geral, ligada à esquistossomíase. Apresenta lesões exofíticas, de caráter tumoral, que consistem em pápulas vegetantes não corneificadas, de superfície irregular, de cor rósea e aspecto couve-flor. A forma, o número e as dimensões das lesões são variadas. As massas tumorais formam-se pela coalescência de lesões menores. A ulceração das lesões pode provocar infecção secundária e afecção dos glânglios linfáticos ou glândulas (adenopatia). As lesões localizam-se normalmente nas mucosas, sobretudo nas genitais e regiões perianal, cervical, perirretal (regiões úmidas do corpo humano). No pênis, um número elevado de lesões pode formar uma coroa contínua em torno da base da glande e ocupar toda a região do sulco bálenoprepucial. **Outras designações:** carcinoma verrucoso da região anourogenital, condiloma pontiagudo, papiloma acuminado venéreo, excrescência em couve-flor, verruga das vestes, verruga úmida, verruga pontiaguda, verruga venérea, cavalo de crista (Bras., pop.). **Símbolo de classificação:** 4.29.6.3.2.

**condiloma pontiagudo:** *S. m.* **Ver:** condiloma acuminado, condiloma acuminado gigante de Buschke-Loewenstein.

**condrodermatite nodular crônica helicoide:** *S. f.* **Ver:** condrodermatite nodular hélix.

**condrodermatite nodular hélix:** *S. f.* afecção auricular causada provavelmente por trauma mecânico ou ambiental, pelo afinamento da pele, cartilagens, perda da elasticidade, alterações do tecido conjuntivo ou pela vascularização deficiente do local. Apresenta nódulo doloroso com crosta central e pequeno halo eritematoso e cupuliforme. Localiza-se na hélice do pavilhão auricular, mais frequentemente na orelha direita, quase nunca sendo bilateral. **Outras designações:** nódulo doloroso da orelha, condrodermatite nodular crônica helicoide, doença de Winkler. **Símbolo de classificação:** 4.39.3.

**condromalacia generalizada:** *S. f.* **Ver:** policondrite recorrente.

**condromalacia sistêmica:** *S. f.* **Ver:** policondrite recorrente.

**condyloma acuminatum:** *N. Cient.* **Ver:** condiloma acuminado.

**cone interpapilar:** *S. m.* parte da camada basal que promove a interpentração, de forma sinuosa, da derme e da epiderme. **Outras designações:** crista epidérmica, crista interpapilar. **Símbolo de classificação:** 2.1.1.5.5.

**contratura de Dupuytren:** *S. f.* **Ver:** fibromatose palmoplantar.

**coproporfiria hereditária:** *S. f.* porfíria hepática de origem autossômica dominante que possui manifestações cutâneas e sistêmicas. As peculiaridades cutâneas são presença de erosões, milia, pele frágil e traumatismos, pigmentação periorbitária, lesões esclerodermiformes e hipertricose facial. As manifestações sistêmicas são ataques de psicose, neuropatia, epilepsia, hipertensão, crises de abdômen agudos e paralisias. Pode apresentar fotossensibilidade e icterícia. O comprometimento cutâneo pode ocorrer associado aos ataques agudos. **Outras designações:**  $\emptyset$ . **Símbolo de classificação:** 4.1.3.2.4.

**corinebacteriose cutânea:** *S. f.* bacteriose causada pelo gênero *Corynebacterium*. Existem seis formas da doença: 1) eritrasma, 2) corinebacteriose palmelina, 3) queratólise puntuada, 4) difteria cutânea, 5) uretrite, 6) vaginite. **Outras designações:**  $\emptyset$ . **Símbolo de classificação:** 4.21.7.

**corinebacteriose palmelina:** *S. f.* corinebacteriose cutânea causada por várias espécies de bactérias do gênero *Corynebacterium*, principalmente a *Corynebacterium tenuis*. Caracteriza-se pelo aparecimento de pequenas concreções sólidas e assintomáticas, de extensão e espessura variáveis, que aderem à haste dos pêlos. As concreções podem apresentar coloração vermelha, preta ou amarelada. Em geral ocorre secreção e excreção abundantes de suor. Atinge os pêlos das axilas, geralmente na porção extrafolicular, podendo comprometer, com menor frequência, os pêlos da barba e da região pubiana. **Outras designações:** tricomicose palmelina, tricomicose axilar, tricomicose nodosa, tricomicose cromática, tricomicose nodular, triconocardíase axilar, leptoricose, leptofix, doença de Plaxton (pop.). **Símbolo de classificação:** 4.21.7.2.

**cório:** *S. m.* **Ver:** derme.

**córion:** *S. m.* **Ver:** derme.

**corpúsculo de Meissner:** *S. m.* terminação nervosa encapsulada por tecido conjuntivo cuja função é atuar como receptor de estímulos. Localiza-se na derme papilar, principalmente nos dedos das mãos e dos pés. Compõe-se de células de sustentação, células de Schwan modificadas e também de células terminais não mielinizadas de fibras nervosas aferentes. É espiralada e cônica. **Outras designações:**  $\emptyset$ . **Símbolo de classificação:** 2.1.3.2.3.

**corpúsculo de Pacini:** *S. m.* terminação nervosa encapsulada por tecido conjuntivo cuja função é atuar como pressoreceptor de estímulos. Localiza-se principalmente na pele que possui grande sensibilidade, como na ponta dos dedos, na hipoderme e em todo o tecido conjuntivo. É ovoide e grande. Possui a terminação de uma fibra nervosa mielinizada que, uma vez no interior desse corpúsculo, somente sua porção inicial manterá a cobertura de mielina. **Outras designações:**  $\emptyset$ . **Símbolo de classificação:** 2.1.3.3.1.

**corpúsculo de Ruffini:** *S. m.* terminação nervosa encapsulada por tecido conjuntivo. É arredondado, fusiforme, possui apenas uma fibra mielinizada de grande diâmetro, que entra em sua cápsula e se divide em outros ramos pequenos não mielinizados.

Esses ramos entrelaçam-se, por sua vez, com as fibras colágenas, que também estão presentes nessas terminações nervosas. **Outras designações:**  $\emptyset$ . **Símbolo de classificação:** 2.1.3.2.4.

**córtex:** *S. m.* **Ver:** córtex do pêlo.

**córtex do pêlo:** *S. m.* parte da haste do pêlo que se localiza ao redor da medula interna.

Compõe-se de células fusiformes queratinizadas, bem acondicionadas, dispostas de maneira compacta e revestidas pelas cutículas pilosas. A função do córtex é formar a maior parte do pêlo. **Outras designações:** córtex, córtex intermediário, córtice(F.paral.). **Símbolo de classificação:** 2.2.3.3.2.

**córtex intermediário:** *S. m.* **Ver:** córtex do pêlo.

**córtice:** *S. m.* (F. paral.) **Ver:** córtex do pêlo.

**coruba:** *S. f.* (Bras., pop.) **Ver:** escabiose.

**couro:** *S. m.* (pop., fam.) **Ver:** pele.

**coxim das articulações dos dedos:** *S. m.* **Ver:** coxim falangiano.

**coxim dos nós:** *S. m.* **Ver:** coxim falangiano.

**coxim falangeano:** *S. m.* **Ver:** coxim falangiano.

**coxim falangiano:** *S. m.* fibromatose de origem congênita, que apresenta pequenos fibromas (coxins) espessos, achatados e de consistência firme, com superfície ligeiramente ceratósica. Há discreto espessamento de epiderme com hiperqueratose e acantose, derme hiperplásica com espessamento de fibras, circunscrito às articulações falangeanas. Inicia-se como queratose, cresce e chegando, geralmente, à endureção dérmica. As lesões localizam-se principalmente na face dorsal dos dedos e raramente acometem os joelhos e dorso dos pés. **Outras designações:** coxim falangeano, coxim das articulações dos dedos, coxim dos nós. **Símbolo de classificação:** 4.29.10.1.20.12.

**craquelé:** *S. m.* **Ver:** eczema asteatósico.

**craurose vulvar:** *S. f.* balanite que apresenta inflamação, que provoca prurido, atrofia, enrugamento do epitélio, ressecamento da vulva e vagina e estenose do orifício vulvar. Pode, muitas vezes, complicar e levar à neoplasia. **Obs.:** É também classificada como uma dermatose atrófica e esclerótica. **Outras designações:** leucocraurose.

**Símbolo de classificação:** 4.12.2.; 4.33.25.6.

**cravo:** *S. m.* **Ver:** comedão.

**criptococose:** *S. f.* micose profunda causada pelo *Criptococcus neoformans*, que penetra no homem através de inalação. A afecção atinge ossos e vísceras, compromete o sistema nervoso central e aparelho respiratório, provocando lesões muito graves. A pele e as mucosas também podem ser atingidas. As lesões cutâneas se manifestam, em geral, sob a forma de nódulos, pápulas abscessos e ulcerações. **Outras designações:** torulose, blastomicose europeia, moléstia de Busse-Buschke. **Símbolo de classificação:** 4.24.3.7.

**crista epidérmica:** *S. f.* **Ver:** cone interpapilar.

**crista interpapilar:** *S. f.* **Ver:** cone interpapilar.

**crista longitudinal e transversal:** *S. f.* onicopatia caracterizada por eminências lineares da lâmina ungueal, que correspondem ao relevo do leito. **Outras designações:** ø. **Símbolo de classificação:** 4.34.7.

**cromidrose:** *S. f.* afecção das glândulas sudoríparas apócrinas causada de pigmentos endógenos (lipofucsina, medicamentos e outros), que são eliminados pelas glândulas apócrinas. Pode ainda ser provocada por fatores exógenos, tais como bactérias cromogênicas do gênero *Corynebacterium*. Caracteriza-se pela alteração da cor do suor, podendo se tornar amarelo, azulado, preto, vermelho e verde. O suor de coloração azulada ou verde se dá em consequência da decomposição do cobre na pele. O suor amarelo e vermelho resultam da ação de agentes bacterianos. Esta afecção ocorre geralmente nas axilas, podendo eventualmente ser encontrada na face ou região ínguino-crural. **Outras designações:** chromidrosis. **Símbolo de classificação:** 4.38.4.

**cromofitose:** *S. f.* **Ver:** pitíriase versicolor.

**cromomicose:** *S. f.* micose profunda crônica causada pelos agentes etiológicos *Fonsecae pedrosoi* (*Hormodendrum pedrosoi*), *Hormodendrum compactum*, *Cladosporium carrionii* e *Phialophora verrucosa*. Pode progredir para placa infiltrada de cor eritêmato-vinhosa, com possível cicatrização na parte central e com superfície escamatocrostora. Se progredir através do sistema linfático regional, evolui para lesões vegetante-verrucosas satélites. O número de lesões é variável e aumenta com o tempo. Pode eventualmente ocorrer a exulceração de uma ou outra lesão, que se recobre de crosta hemorrágica aderente. Localizam-se normalmente nos membros inferiores e superiores (pernas, pés e coxas) e, excepcionalmente, outras regiões cutâneas. **Outras designações:** micose de Pedroso e Lane, dermatite verrucosa cromoparasitária. **Símbolo de classificação:** 4.24.3.3.

**cromoníquia:** *S. f.* onicopatia de causas endógenas ou exógenas, entre elas, síndrome de Ushing, doença de Addison, carência de vitamina B12, hemocromatos e pseudomonas. Caracteriza-se por alterações na cor da unha. **Outras designações:** ø. **Símbolo de classificação:** 4.34.8.

**crosta:** *S. f.* perda tecidual causada por dessecação de serosidade, pus ou sangue, caracterizando-se por concreção que vai do amarelo claro ao esverdeado ou vermelho escuro. Forma-se na superfície de lesões cutâneas. **Outras designações:** ø. **Símbolo de classificação:** 3.4.4.

**crosta hemática:** *S. f.* crosta causada por ressecamento do exsudato hemático. **Outras designações:** ø. **Símbolo de classificação:** 3.4.4.2.

**crosta melicérica:** *S. f.* crosta causada por ressecamento de exsudato, caracterizando-se por concreção cor de mel, destacando-se facilmente e acabando por eliminar-se de forma espontânea. Localiza-se na superfície de escoriações, ulcerações, vesículas, bolhas e pústulas. **Outras designações:** ø. **Símbolo de classificação:** 3.4.4.1.

**curuba:** *S. f.* (Bras., pop.) **Ver:** escabiose.

**cute:** *S. f.* (p.us.) **Ver:** *cútis*.

**cutícula:** *S. f.* **Ver:** prega ungueal lateral.

**cutícula do pêlo:** *S. f.* **Ver:** cutícula externa do pêlo.

**cutícula externa do pêlo:** *S. f.* parte da haste do pêlo constituída de uma única camada de células fortemente queratinizadas, a qual reveste o córtex piloso. É a camada mais externa da haste do pêlo. **Outras designações:** cutícula do pêlo. **Símbolo de classificação:** 2.2.3.3.1.

**cútis:** *S. f.* **Ver:** pele, tez.

**cútis flácida:** *S. f.* **Ver:** *cútis laxa*.

**cútis hiperelástica:** *S. f.* genodermatose mesenquimal, provocada pela variação do colágeno. O caráter hereditário diversifica entre autônomo dominante, recessivo ou ligado ao sexo. A deficiência do colágeno provoca a hiperextensão e fragilidade da pele, cicatrizes atróficas, pseudotumores moles, hiperextensibilidade articular, principalmente das mãos e punhos e das articulações dos cartocionistas. Ocorrem também dilacerações e luxações frequentes, equinoses dos pequenos traumatismos, hemorragia, fragilidade dos vasos sanguíneos capilares, cistos calcificados, anomalias viscerais, aneurismas, lesões ventriculares, diverticuloses, perfurações, pneumotórax, ruptura da bexiga e sangramento gastrointestinal. Neste caso, as fibras elásticas não apresentam anormalidades, por isso, depois de tracionada, a pele retorna à posição anterior. Localiza-se especialmente nos cotovelos, joelhos e fronte. **Outras designações:** síndrome de Ehlers-Danlos. **Símbolo de classificação:** 4.30.2.7.2.

**cútis laxa:** *S. f.* genodermatose mesenquimal de herança autossômica dominante ou recessiva, podendo ser, ainda, adquirida. Provoca flacidez e frouxidão da pele, formando rugas e dobras que dão aparência senil. Além da pele, órgãos internos podem ser atingidos, tais como vasos, pulmões, bexiga, trato gastrointestinal, provocando efisemas, hérnias, aneurisma, cardiomegalias, divertículos, megacólon, prolapso e outros. Existem duas variantes: a forma hereditária e a adquirida. **Outras designações:** síndrome de Ehlers-Danlos tipo IX, *cútis flácida*, dermatólise, dermatocalasia, dermatochalasia, chasodermia, pele frouxa. **Símbolo de classificação:** 4.30.2.7.1.

**cútis laxa adquirida:** *S. f.* *cútis laxa* provocada por mudanças inflamatórias da pele, eritema polimorfo, dermatites de contato alérgicas e urticárias. Podem ocorrer febre, complicações pulmonares e, no caso de haver ruptura da aorta, a morte pode advir. **Outras designações:**  $\emptyset$ . **Símbolo de classificação:** 4.30.2.7.1.2.

**cútis laxa hereditária:** *S. f.* *cútis laxa* de origem autossômica dominante ou recessiva, que apresenta frouxidão da pele, principalmente do rosto. Uma característica marcante é o nariz em forma de gancho. Algumas formas dessa *cútis laxa* são menos danosas, mas outras podem levar a sérios problemas de saúde, tais como retardo mental, hérnias, divertículos intestinais, enfisema pulmonar e aumento da pressão arterial nos pulmões. **Outras designações:**  $\emptyset$ . **Símbolo de classificação:** 4.30.2.7.1.1.

**cútis marmorata:** *S. f.* **Ver:** livedo reticular fisiológico.



**cútis marmórea:** *S. f.* **Ver:** livedo reticular fisiológico.

**cútis romboidal da nuca:** *S. f.* **Ver:** pele romboidal.

**cutis verticis gyrata:** *N. Cient.* genodermatose hiperplásica de origem autossômica dominante, de herança ligada ao sexo. Tem como característica hiperplasia e dobras em pregas do couro cabeludo, com sulcos posteriores e anteriores, leucomas córneos, acromegalia, problemas psíquicos, epilepsia, estrabismo, catarata, ceratocono, nistagmo, paralisia cerebral, defeitos ósseos e paquidermoperiosteose, osteopatia hipertrófica idiopática. Há ainda formação óssea periosteal, espessamento da pele da face, oleosidade e sulco intenso, hiperidrose palmoplantar, além de várias lesões hiperplásicas sebáceas. **Outras designações:** ø. **Símbolo de classificação:** 4.30.2.3.2.

**cutisfagia:** *S. f.* dermatocompulsão causada pela mordida ou belisco compulsivos, geralmente na pele das falanges dos dedos das mãos. A lesão apresenta-se infiltrada e liquenificada. Manifesta área de hipertricose e hiperpigmentação. **Outras designações:** ø. **Símbolo de classificação:** 4.41.4.1.

## D

**DAG:** *Acrôn.* **Ver:** linforreticulose de inoculação benigna.

**Darier-Ferrand:** *S. m.* **Ver:** dermatofibrossarcoma protuberante.

**dartro:** *S. f.* (impr.) **Ver:** herpes simples.

**DB:** *Sigla* **Ver:** doença de Bowen.

**DCA:** *Sigla* **Ver:** dermatite de contato alérgica.

**DCIP:** *Sigla* **Ver:** dermatite de contato por irritante primário.

**DDD:** *Sigla* **Ver:** anomalia pigmentada reticular das flexuras.

**deficiência de arginosuccinase:** *S. f.* **Ver:** aminoacidúria argininsuccínica

**defluvium capillorum:** *N. Cient.* **Ver:** alopecia.

**defluvium ungueal:** *N. Cient.* **Ver:** onicomadese.

**delírio de parasitose:** *S. m.* **Ver:** acarofobia.

**demodecidose:** *S. f.* zoodermatose atribuída ao *Demodex folliculorum*, acarino parasita obrigatório do folículo humano. Possui manifestações dermatológicas e/ou oculares. Na pele, provoca prurido intenso. Ocorre com frequência em indivíduos acometidos de rosácea, sobretudo rosácea lupoide, ou que apresentam lesões eritematoescamosas pruriginosas e pustulofoliculares, micoses fungoides, diabetes mellitus, insuficiência renal e hepática. Também é registrada em pacientes que se submetem a corticoterapia, terapia fotodinâmica ou quimioterapia. As lesões se localizam na parte central da face, no couro cabeludo, pescoço e tórax. **Outras designações:**  $\emptyset$ . **Símbolo de classificação:** 4.16.3.

**depressão cupuliforme:** *S. f.* **Ver:** depressão puntiforme.

**depressão puntiforme:** *S. f.* onicopatía frequente na síndrome de Reter, dermatomiosite, lupus eritematoso, pterígio foliáceo, alopecia areata, psoríase na forma artropática e atopia. Apresenta depressão puntiforme na superfície da lâmina ungueal. **Outras designações:** pitting ungueal, depressão cupuliforme, unha em dedal. **Símbolo de classificação:** 4.34.9.

**derma:** *S. m.* **Ver:** pele.

**dermatite:** *S. f.* dermatose que caracteriza-se pela inflamação da pele. **Outras designações:** dermatitis, dermatitides, dermite. **Símbolo de classificação:** 4.8.1.

**dermatite linear serpiginosa:** *S. f.* **Ver:** helmintíase migrante.

**dermatite amoniacal:** *S. f.* dermatite de contato provocada por irritante primário, tais como amônia, germes das fezes sobre a urina, infecção por monílias (formada pela decomposição da ureia), lêvedos e bactérias (*Proteus*, *Pseudomonas*, *C.albicans* e *B.faecalis*), sabões, detergentes, umidade e calor. Apresenta erupções eritematosas maculopapulosas, que podem confluir e levar a escoriações. Manifesta-se de forma variada, dependendo do estágio da doença: eritema simples; vesiculação e exsudação, lesões pápulos-erosivas e até exulcerações. Apresenta prurido. Localiza-se normalmente nas partes recobertas pelas fraldas: genitália, nádegas períneo, raiz das coxas, baixo abdômen e região pubiana. **Outras designações:** dermatite das fraldas, exantema das fraldas. **Símbolo de classificação:** 4.8.2.1.1.1.

**dermatite artefacta:** *S. f.* **Ver:** dermatite factícia.

**dermatite atópica:** *S. f.* eczema de possível origem hereditária, podendo também decorrer de fatores precipitantes e constitucionais, tais como alergia a antígenos alimentares, inalantes, irritantes cutâneos (químicos), infecções, fatores ambientais e emocionais. Provoca inflamação da pele, prurido, eritema, edema, exsudação, crostas, descamação, pele ressecada e manchas brancas. Manifesta-se geralmente em indivíduos com asma, febre-de-feno, eczema, rinite alérgica e urticária. As lesões são mais frequentes nos punhos, parte anterior dos braços e posterior das pernas.

**Outras designações:** eczema atópico. **Símbolo de classificação:** 4.8.2.2.

**dermatite autofítica:** *S. f.* **Ver:** dermatite factícia.

**dermatite contusiforme:** *S. f.* **Ver:** eritema nodoso.

**dermatite crural pustulosa e atrófica:** *S. f.* dermatose pustulosa amicrobiana que apresenta pústulas amicrobianas de crescimento centrífugo e involução central atrófica, dando à pele certo brilho. Observa-se localização folicular e simétrica nas faces anteriores das pernas. **Outras designações:** ∅. **Símbolo de classificação:** 4.3.2.

**dermatite das fraldas:** *S. f.* **Ver:** dermatite amoniacal.

**dermatite de contato:** *S. f.* eczema que pode ser agudo ou crônico, de intensidade variável, causado por substâncias que entram em contato com a pele, envolvendo mecanismos alérgicos ou não alérgicos. É causada mais comumente por medicações tópicas, produtos de higiene pessoal, condons, anticoncepcionais de uso local e peças de vestuário. Diversos agentes químicos, anestésicos, anti-histamínicos, cobalto, níquel, hidroquinona, dinitroclorobenzeno e resinas também podem causar a doença. Apresenta graus variáveis de edema, eritema e vesiculação. O processo regride espontaneamente com a supressão do contato do agente causal. Qualquer área do tegumento pode ser atingida pela dermatite de contato. **Outras designações:** eczema

de contato, dermatite venenata, dermatite eczematosa de contato. **Símbolo de classificação:** 4.8.2.1.

**dermatite de contato alérgica:** *S. f.* dermatite de contato provocada pela exposição e sensibilidade a substâncias alergênicas. O quadro pode apresentar-se em três formas, tendo como característica constante o prurido: aguda (eritema, vesículas, exsudação e crostas), subaguda (eritema, pápulas, escamas e crostas), crônica (liquenificação). Poderão ocorrer ainda formas intermediárias, como egudização de forma crônica. Algumas lesões poderão aparecer distantes da lesão original, devido à disseminação do alérgeno pelas mãos do paciente ao se coçar. O quadro poderá generalizar-se e até mesmo apresentar eritrodermia. O desenvolvimento da erisipela ou celulite, através da dermatose ou impetigimização secundária, geralmente ocorre.

**Outras designações:** DCA **Símbolo de classificação:** 4.8.2.1.2.

**dermatite de contato por irritante primário:** *S. f.* dermatite de contato provocada por substâncias alcalinas ou ácidas. Dependendo da natureza do material tóxico, as lesões poderão ser purulentas ou necróticas. Tais substâncias, atingem os ceratinócitos, provocando reação inflamatória da derme. Caracteriza-se por eritema, descamação e, algumas vezes, por vesículas e bolhas. Prurido, queimação ou ardor podem surgir na área afetada. A dermatite das mãos das donas-de-casa (provocadas por detergente, e sabões alcalinos), e a dermatite amoniacal (por ação irritante de fezes e urinas) são duas formas comuns da DCIP. **Outras designações:** eczema de contato por irritante primário, eczema por irritação primária, DCIP. **Símbolo de classificação:** 4.8.2.1.1.

**dermatite de estase:** *S. f.* **Ver:** eczema de estase.

**dermatite discoide e liquenoide de Sulzberger:** *S. f.* **Ver:** prurigo discoide e liquenoide.

**dermatite do inverno:** *S. f.* **Ver:** prurido hiemal.

**dermatite eczematoide infecciosa:** *S. f.* **Ver:** eczema microbiano.

**dermatite eczematosa de contato:** *S. f.* **Ver:** dermatite de contato.

**dermatite eritematosa:** *S. f.* **Ver:** eritema.

**dermatite esfoliativa:** *S. f.* **Ver:** eritrodermia esfoliativa, queilite esfoliativa.

**dermatite factícia:** *S. f.* dermatose psicogênica causada por conflitos ou outros fatores mentais. É de natureza artificial, ou seja, o próprio paciente provoca as lesões, sem entretanto admitir. As lesões geralmente são assimétricas e bizarras, de aparecimento repentino, e variam de queimaduras a franca necrose. A morfologia depende do objeto utilizado. As lesões localizam-se nas áreas mais acessíveis às mãos do paciente. **Outras designações:** dermatite artefacta, dermatite factitia, dermatite patomímica, dermatite autofítica. **Símbolo de classificação:** 4.41.1.

**dermatite factitia:** *S. f.* **Ver:** dermatite factícia.

**dermatite gangrenosa infantil:** *S. f.* **Ver:** éctima gangrenoso.

**dermatite gonocócica:** *S. f.* **Ver:** gonorreia.

**dermatite herpetiforme:** *S. f.* bulose inflamatória que apresenta erupção poliforma, eritema, bolhas e pústulas. As bolhas são tensas, aparecem em surtos sucessivos, isoladas ou acusam tendência ao agrupamento e à confluência. Surgem em pele aparentemente saudável ou sobre placas eritematosas. Contém serosidade citrina, podendo turvar-se e tornar-se hemorrágica. Ao se romperem, deixam a área exulcerada recoberta de crostas sero-hemorrágica. Regredindo, a lesão deixa “reliquat” eritematoso ou pigmentado, raramente atrófico-cicatricial. Ao lado das lesões bolhosas, notam-se ainda placas eritematosas, urticariformes, de forma oval ou circular, às quais se agrupam vesículas de caráter herpético. Associa-se ao prurido e à queimação intensa. As lesões podem se localizar em qualquer parte do corpo, mas sobretudo no tronco e membros. **Outras designações:** dermatite poliforma dolorosa, hidroa. **Símbolo de classificação:** 4.9.2.

**dermatite hibernal:** *S. f.* **Ver:** prurido hiemal.

**dermatite linear migrante:** *S. f.* **Ver:** helmintíase migrante.

**dermatite liquenoide:** *S. f.* **Ver:** púrpura pigmentares crônicas na forma liquenoide de Gougerot-Blum.

**dermatite medicamentosa:** *S. f.* **Ver:** farmacodermia.

**dermatite numular:** *S. f.* **Ver:** eczema numular.

**dermatite ocre:** *S. f.* **Ver:** angiodermite pigmentar e purpúrica de Favre e Chaix.

**dermatite patomímica:** *S. f.* **Ver:** dermatite factícia.

**dermatite perioral:** *S. f.* erupção acneiforme causada pelo fungo *Demodex folliculorum* ou por corticoides fluorados utilizados localmente. Apresenta quadro eritematoso, com discreta descamação, pequenas pápulas e, por vezes, vesículas. Localiza-se na região perioral, deixando uma zona clara na fronteira do vermelho dos lábios. **Outras designações:**  $\emptyset$ . **Símbolo de classificação:** 4.25.3.12.

**dermatite poliforma dolorosa:** *S. f.* **Ver:** dermatite herpetiforme.

**dermatite por paederus:** *S. f.* zoodermatose causada pelo contato de insetos do gênero *Paederus*. Caracteriza-se pelo aparecimento de eritemas, vesículas, pústulas e crostas, lineares ou agrupadas em placas, localizadas nas áreas expostas. Traduz-se ainda por lesões eritematoescamosas semelhantes à fitofotodermatose. Quando os olhos são atingidos, ocorre conjuntivite. **Outras designações:**  $\emptyset$ . **Símbolo de classificação:** 4.16.7.

**dermatite purpúrica de Gougerot e Blum:** *S. f.* **Ver:** púrpura pigmentar crônica.

**dermatite seborreica:** *S. f.* eczema inflamatória e crônica, de caráter constitucional, de forma aguda, associando elementos fisiopatológicos de hiperproliferação epidérmica com eventual participação do fungo *P.ovale*. Caracteriza-se por lesões delimitadas, maculopapulosas eritematosas ou amareladas, recobertas por escamas secas, úmidas ou oleosas e por placas de crostas amareladas, que se distribuem habitualmente em pele gordurosa, provida de grandes glândulas sebáceas. Normalmente, o couro cabeludo é atingido. A caspa (*pitiríase capitis*) parece ser a fase inicial da DS nessa área, podendo

evoluir, provocando o surgimento de eritema. Geralmente, ocorre transgressão da orla do couro cabeludo, comprometendo a pele circunvizinha e criando o que se chama de coroa seborreica. **Outras designações:** DS. **Símbolo de classificação:** 4.8.2.3.

**dermatite seborreica do lactente:** *S. f.* **Ver:** dermatite seborreica infantil.

**dermatite seborreica infantil:** *S. f.* eczema mais frequente das síndromes eczematosas no período neonatal. As lesões são eritematodescamativas, pouco ou nada pruriginosas. No couro cabeludo, as lesões são muito aderentes, de cor amarelada, constituindo a crosta láctea, escamosa, tendem a coalescer com as do eritema da dobra retroauricular. Quando atinge os supercílios, deixa-os cobertos de escamas esbranquiçadas. Pode ocorrer o aparecimento de otite externa, quando a concha e o conduto auditivo são comprometidos. Infecções bacterianas ou fúngicas (*C. albicans*) constituem, muitas vezes, complicações. As lesões localizam-se preferencialmente no couro cabeludo, face, áreas intertrigionais, área das fraldas, dobras do pescoço, axilas, virilhas, interglúteos e região periumbilical, podendo ocorrer disseminação para outras áreas seborreicas. **Outras designações:** dermatite seborreica do lactente. **Símbolo de classificação:** 4.8.2.4.

**dermatite venenata:** *S. f.* **Ver:** dermatite de contato.

**dermatite verrucosa cromoparasitária:** *S. f.* **Ver:** cromomicose.

**dermatitides:** *N. Cient.* **Ver:** dermatite.

**dermatitis:** *N. Cient.* **Ver:** dermatite.

**dermatocalasia:** *N. Cient.* **Ver:** cútis laxa.

**dermatochalasia:** *S. f.* **Ver:** cútis laxa.

**dermatocompulsão:** *S. f.* dermatose psicogênica caracterizada pelo hábito impulso e persistente de agredir a pele ou cutícula em torno das unhas, provocada por ansiedade ou outros distúrbios nervosos. **Outras designações:**  $\emptyset$ . **Símbolo de classificação:** 4.41.4.

**dermatofibroma:** *S. m.* neoplasia cutânea benigna de origem mesenquimal que apresenta lesões papulosas ou nodulares, mas que podem se revelar bem maiores à palpção. Apresentam-se aderentes à epiderme, sob a forma de discreta saliência com consistência dura, assumindo coloração variada; acastanhada, róseo-castanha a castanho-azulada, marrom escuro ao negro. Pode haver lesão única, poucas ou múltiplas (eruptivo) lesões. Crescem lentamente, podendo envolver espontaneamente após alguns anos. As lesões se localizam normalmente nos membros inferiores e nas extremidades. Existe ainda uma forma especial de dermatofibroma, a exostose subungueal, que levanta e deforma a unha da falange distal do primeiro pododáctilo. **Outras designações:** hemangioma esclerosante, fibroxantoma, xantoma fibroso, histiocitoma fibroso. **Símbolo de classificação:** 4.29.10.1.1.

**dermatofibroma progressivo:** *S. m.* **Ver:** dermatofibrossarcoma protuberante.

**dermatofibrose lenticular disseminada:** *S. f.* fibromatose de origem autossômica dominante com penetração incompleta. Caracteriza-se pelo surgimento de fibromas

papulosos e simétricos (pequenos nódulos fibrosos). Pode ocorrer em associação com a osteopoiquiose. Localiza-se na parte superior do tronco, braços, faces posteriores das coxas e nádegas. **Outras designações:** síndrome de Buschke-Ollendorff, síndrome de Ollendorff, osteodermatopecilose. **Símbolo de classificação:** 4.29.10.1.20.9.

**dermatofibrossarcoma:** *S. m.* **Ver:** dermatofibrossarcoma protuberante.

**dermatofibrossarcoma protuberans:** *S. m.* **Ver:** dermatofibrossarcoma protuberante.

**dermatofibrossarcoma protuberante:** *S. m.* neoplasia cutânea maligna de origem mesenquimal, provavelmente oriunda de fibroblastos atípicos, com algumas características de células neurais. Trata-se de um tumor invasivo local, possuindo consistência firme, apresentando-se sob forma de placa fibrosa, na qual vão se formando um ou vários nódulos, móveis em relação aos tecidos subjacentes, de cor acastanhada, eritematosa ou vermelho-azulada, que tendem a fixar-se a massas palpáveis. O desenvolvimento dos nódulos resulta na formação de placas elevadas. As lesões se localizam preferencialmente nas paredes abdominais, região inguinal e dorsal, podendo, entretanto, ocorrer ainda nas extremidades da cabeça e no tronco. **Outras designações:** Darier-Ferrand, fibrossarcoma cutâneo, dermatofibrossarcoma protuberans, dermatofibrossarcoma, dermatofibroma progressivo, fibrossarcoma da pele. **Símbolo de classificação:** 4.29.10.2.1.

**dermatofítide:** *S. f.* dermatofitose decorrente de hipersensibilidade a fungos e seus produtos. Apresenta lesões cutâneas secundárias, denominadas “ides”, sendo a mais comum a erupção vesiculosa desidroforme ou eritêmato-vesiculosa, que assume, por vezes, aspecto eczematoso. Podem ocorrer ainda erupções de aspecto liquenoide, psoriasiforme, moboliforme, eritemas multiformes e nodosos, eritema anular, púrpura e outros. O prurido é intenso. Às vezes, são acompanhadas por infecção secundária, celulite e inflamação dos glânglios linfáticos. As lesões localizam-se no tronco e nos membros: mãos e pés (face lateral dos dedos e palma das mãos). **Outras designações:** mícides. **Símbolo de classificação:** 4.24.2.2.10.

**dermatofitose:** *S. f.* micose superficial causada por fungos do gênero *Microsporum*, *Tricophyton* e *Epidermophyton*. Apresenta eritemas, pequenas vesículas papulares, fissura e escamação. De acordo com o fungo, a doença se manifesta em lugares diferentes do corpo. As dermatofitoses dividem-se em granulomatosas e inflamatórias e são classificadas pela região do corpo afetada: dermatofitose do couro cabeludo (tinea capitis), dermatofitose do corpo (tinea corporis), dermatofitose marginada (tinea cruris), dermatofitose dos pés (tinea pedis), dermatofitose das mãos (tinea manum), dermatofitose imbricata (tinea imbricata), dermatofitose ungueal (tinea unguium), dermatofitose da face (tinea faciale), dermatofitose da barba (tinea barbae), dermatofitides. **Outras designações:** dermofitose, epidermofitose, tinha, dermatofitose granulomatosa localizada tipo Majocchi, dermatofitose granulomato-

- sa localizada tipo Wilson-Cremer, dermatofitose generalizada tipo Azulay, dermatofitose generalizada tipo Artom, dermatofitose generalizada tipo Pelevine-Tchermogouboff, dermatofitose inflamatória tipo quérion (Kérion Celsi), dermatofitose inflamatória tipo sicose tricofítica, dermatofitose inflamatória tipo *folliculitis capitis abscedens et suffodiens*, porrigem. **Símbolo de classificação:** 4.24.2.2.
- dermatofitose da barba:** *S. f.* dermatofitose causada por várias espécies de *Tricophyton* e *Microsporum*. Manifesta-se em três quadros distintos: 1) tipo inflamatório, apresentando lesões inflamatórias exsudativas e supurativas, geralmente circunscritas, 2) tipo herpes circinato, constituído por lesões anulares, eritemato-pápulo-vesículo-escamosas nas bordas. 3) tipo fusiforme, apresenta pústulas foliculares com formação de crostas, foliculite profunda, nódulos e abscessos. As lesões da dermatofitose da barba localizam-se na face e no pescoço. **Outras designações:** tinea barbae, tinha da barba, mentagra (impr.), coceira de barbeiro(pop.). **Símbolo de classificação:** 4.24.2.2.9.
- dermatofitose da face:** *S. f.* dermatofitose que apresenta lesões eritematoescamosas, de crescimento centrifugo, com disposição em asa-de-borboleta. Em geral, o prurido é discreto. As lesões localizam-se na face. **Outras designações:** tinea faciale, tinea glabra, tinea da pele glabra, tinha da pele glabra. **Símbolo de classificação:** 4.24.2.2.8.
- dermatofitose das mãos:** *S. f.* dermatofitose causada por processos decorrentes de hipersensibilidade a foco situado em outro local (dermatofitides). Apresenta todos os tipos de erupção descritos na dermatofitose dos pés, sendo mais comum o tipo crônico. As lesões localizam-se nas mãos. **Outras designações:** tinea manum, tinha das mãos, tinea da pele glabra, tinha da pele glabra. **Símbolo de classificação:** 4.24.2.2.5.
- dermatofitose do corpo:** *S. f.* dermatofitose que apresenta lesões eritematoescamosas, circinadas, isoladas ou confluentes. A lesão pode ser única ou apresentar-se em maior número, havendo casos com predominância de vesícula e até mesmo pústula. O prurido está sempre presente. A placa eritematoescamosa é oval, circular ou elíptica. Frequentemente, evolui do centro e expande-se na periferia, assumindo configuração anular ou circinada. As escamas, sempre presentes, são claras, bastante aderentes, em quantidade variável. Localizam-se frequentemente nos braços, na face e no pescoço. **Outras designações:** tinea corporis, tinea circinata, tricoficose do corpo, tinha do corpo, tinea da pele glabra, tinha da pele glabra, herpes tonsurante. **Símbolo de classificação:** 4.24.2.2.2.
- dermatofitose do couro cabeludo:** *S. f.* dermatofitose causada frequentemente pelo fungo *T. schoenleinii*, embora o *T. violaceum* e o *M. gypseum* também causem a infecção. É adquirida pelo contato com doentes ou portadores e compromete os cabelos. Esses são fraturados próximo à pele, produzindo-se áreas tonsuradas. As lesões são eritematosas, escamosas e tonsurantes, por vezes, ulceradas. Aumentando em número



e extensão, as lesões podem coalescer. No tipo Kérion Celsi, a lesão apresenta-se como placa elevada, geralmente única, bem delimitada, dolorosa, com pústulas e microabscessos. Pode haver lesões cicatriciais do couro cabeludo com eventual alopecia definitiva. As lesões localizam-se no couro cabeludo e nos cabelos. **Outras designações:** tinea capitis, tricoficose da cabeça, tinea tonsurans, tinha da cabeça, tinha fávica, favo, tinha favosa (obsol.), tinha vera, herpes tonsurante, porrigo furfurans, porrigo favoso, porrigo lupinoso. **Símbolo de classificação:** 4.24.2.2.1.

**dermatofitose dos pés:** *S. f.* dermatofitose causada por várias espécies de fungos do gênero *Tricophyton*, *Epidermophyton floccosum* e raramente por *Microsporium*. Três formas são descritas: 1) a aguda, eczematoide, representada por vesículas, em geral, plantares e digitais, 2) a intertriginosa, de localização nas pregas interdigitais, caracterizadas por fissuras e maceração, com infecção bacteriana, 3) a crônica, caracterizada por lesões eritematoescamosas, atingindo praticamente toda a região plantar. No tipo clássico, as lesões são eritematoescamosas ou simplesmente descamantes, de evolução crônica, porém, passíveis de se tornarem agudas. As lesões localizam-se, em geral, nas regiões plantares e espaços interdigitais dos últimos três pododáctilos. As dobras ungueais são menos afetadas. O dorso dos pés raramente é atingido e somente nos períodos de exacerbação. **Outras designações:** tinea pedis, dermatomicose dos pés, epidermofitose dos pés, epidermofitose interdigital dos pés, intertrigo interpododáctilo, tinea da pele glabra, tinha da pele glabra, tinha dos pés, pé-de-Hong-Kong (pop.), pé-de-atleta (pop.), frieira (pop.). **Símbolo de classificação:** 4.24.2.2.4.

**dermatofitose generalizada tipo Artom:** *S. f.* **Ver:** dermatofitose.

**dermatofitose generalizada tipo Azulay:** *S. f.* **Ver:** dermatofitose.

**dermatofitose generalizada tipo Pelevine-Tchermogouboff:** *S. f.* **Ver:** dermatofitose.

**dermatofitose granulomatosa localizada tipo Majocchi:** *S. f.* **Ver:** dermatofitose.

**dermatofitose granulomatosa localizada tipo Wilson-Cremer:** *S. f.* **Ver:** dermatofitose.

**dermatofitose imbricata:** *S. f.* dermatofitose causada pelo fungo *Tricophyton concentricum*. Caracteriza-se pelo desenvolvimento rápido de placas policísticas e polimorfas e pela coalescência de anéis concêntricos. O eritema é leve e o prurido intenso. As lesões são escamosas e se imbricam, têm crescimento excêntrico, podendo atingir grande extensão da superfície corporal. Em casos de erupção difusa, a pele assume aspecto ictiosiforme. Ao tornarem-se anulares, as placas coalescem e assumem aspecto figurado e bizarro, em círculos concêntricos e arabescos. As bordas das lesões são elevadas, apresentando escamas aderentes e halo eritematoso. As lesões podem se localizar em qualquer parte do corpo. Os pêlos e as unhas raramente são afetados. **Outras designações:** tinea imbricata, tinea da Birmânia, tinea circinada tropical, tinea tropical, tinha chinesa, tinha da Índia, tinha de Toquelau,

tinha oriental, tinha da ilha de Bowditch, tinha escamosa, prurido de Malabar (pop.), lota de Toquelau, herpes descamativo, chimberê. **Símbolo de classificação:** 4.24.2.2.6.

**dermatofitose inflamatória tipo folliculitis capitis abscedens et suffodiens:** S. f. **Ver:** dermatofitose.

**dermatofitose inflamatória tipo quérion (Kérion Celsi):** S. f. **Ver:** dermatofitose.

**dermatofitose inflamatória tipo sicose tricofítica:** S. f. **Ver:** dermatofitose.

**dermatofitose marginada:** S. f. dermatofitose causada pelo fungo do gênero *Epidermophyton floccosum*, por várias espécies de *Tricophyton*, principalmente pelo *T. rubrum*. Como fatores predisponentes tem-se a sudorese, irritação causada pela roupa, diabetes, neurodermatite, leucorreia e obesidade. Apresenta lesões eritemato-escamosas, que avançam sobre a coxa, com nitidez de borda, podendo invadir o períneo e propagar-se para as nádegas, região pubiana e até mesmo baixo ventre. A lesão é pruriginosa. As numerosas vesículas, de cor violáceo-pardacento; nos estados quiescentes adquirem tonalidade rósea ou vermelho-vivo. Em casos atípicos, sem o aspecto marginado característico, podem apresentar vesicopústulas isoladas. **Outras designações:** tinea cruris, tinea inguinal, tinha da pele glabra, tricofitose crural, eczema marginado de hebra, tinha crural, coceira de jóquei (pop.), prurido de jóquei (pop.), prurido de lavandeiro nativo (pop.). **Símbolo de classificação:** 4.24.2.2.3.

**dermatofitose ungueal:** S. f. dermatofitose causada pelo fungo *Epidermophyton floccosum*, por várias espécies de *Tricophyton* e por *Candida albicans*. Caracteriza-se por lesões destrutivas das unhas, de cor branco-amarelada, podendo começar distalmente ou nas bordas laterais das unhas. Em alguns casos, a unha é separada do seu leito pela extremidade distal, tornando-se adelgada, desgarrando e deformando-se. Existe, quase sempre, infecção prévia dos dedos das mãos e dos pés. As unhas afetadas perdem o brilho e a cor, aumentam a espessura, tornam-se quebradiças, podendo aparecer sulcos e depressões. Estão presentes os quadros de oníquia e paroníquia, denominadas onicomicoses. **Obs.** É também classificada como uma onicopatía. **Outras designações:** tinea unguium, tinha das unhas, onicomicoses. **Símbolo de classificação:** 4.24.2.2.7.; 4.34.38.

**dermatofobia:** S. f. dermatose psicogênica em que o paciente imagina ser portador de doença cutânea. **Outras designações:** fobia a moléstia da pele. **Símbolo de classificação:** 4.41.3.

**dermatólise:** S. f. **Ver:** cútis laxa.

**dermatologia:** S. f. ramo da Medicina que estuda a pele humana, sua estrutura, composição química, fisiologia, os fâneros (cabelos e unhas), mucosas, as lesões cutâneas e as dermatoses. **Outras designações:** Dermologia. **Símbolo de classificação:** 1.

**dermatologista:** s/m/f médico(a) especialista em Dermatologia. **Outras designações:** ø. **Símbolo de Classificação:** 1.2.

**dermatomicose:** *S. f.* **Ver:** micose.

**dermatomicose dos pés:** *S. f.* **Ver:** dermatoficose dos pés.

**dermatomioma:** *S. m.* **Ver:** leiomioma.

**dermatomioma múltiplo eruptivo:** *S. m.* **Ver:** piloleiomioma.

**dermatomioma solitário:** *S. m.* **Ver:** mioma dartoico.

**dermatomiosite:** *S. f.* dermatose autoimune rara, crônica, aguda ou subaguda, de causa desconhecida, de evolução degenerativa, que apresenta comprometimento da pele e músculos estriados. Na pele, apresenta eritema róseo-violáceo na face, pálpebras, bochechas, fronte e têmporas. Há também presença de urticária ou erupção cutânea eczemantosa inespecífica, com edema e dermatite nos membros superiores e mãos. As lesões dermatológicas acompanham ou precedem a afecção muscular. Os músculos ficam doloridos e fracos; os mais atingidos são a porção próxima dos membros, cintura escapular e pélvica, faringe e língua. O processo inflamatório está frequentemente relacionado a um câncer visceral ou a doenças do colágeno. **Obs.:** É também classificada como uma dermatose paraneoplásica. **Outras designações:**  $\emptyset$ . **Símbolo de classificação:** 4.2.4.; 4.29.10.1.21.6.3.6.

**dermatoneurologia:** *S. f.* ramo da Dermatologia que estuda as afecções da pele de origem neurológica. **Outras designações:**  $\emptyset$ . **Símbolo de Classificação:** 1.1.5.

**dermatopatia:** *S. f.* **Ver** dermatose.

**dermatopatologia:** *S. f.* ramo da Dermatologia que estuda a estrutura citológica e histológica do tecido anormal, doentio ou das lesões cutâneas. **Outras designações:**  $\emptyset$ . **Símbolo de classificação:** 1.1.4.

**dermatosclerose:** *S. f.* dermatose esclerótica caracterizada pelo endurecimento de um edema, que pode ter origem em uma úlcera flebopática adquirida anteriormente. **Outras designações:** hipodermite esclerodermiforme. **Símbolo de classificação:** 4.11.2.

**dermatose:** *S. f.* doença da pele causada por motivos diversos. Engloba diferentes tipos de afecções cutâneas, desde quadros mais simples até os que comprometem a vida do paciente. As lesões podem atingir qualquer área do tegumento. **Outras designações:** dermopatia, dermatopatia. **Símbolo de classificação:** 4.

**dermatose atrófica e esclerótica:** *S. f.* dermatose que apresenta, simultaneamente, atrofia e esclerose. **Outras designações:**  $\emptyset$ . **Símbolo de classificação:** 4.12.

**dermatose atrófica:** *S. f.* dermatose que apresenta como principal manifestação atrofia, ou seja, diminuição da espessura da pele devido à redução do número e volume dos elementos constituintes, tornando a pele delgada e pregueável. Atinge qualquer nível da pele. **Outras designações:**  $\emptyset$ . **Símbolo de classificação:** 4.10.

**dermatose autoimune:** *S. f.* dermatose do colágeno causada por alterações físico-químicas de fibrinoide (substância fundamental do tecido conjuntivo), cujas características são edema mixomatoide, degeneração e necrose fibrinoide. **Outras designações:**  $\emptyset$ . **Símbolo de classificação:** 4.2.

**dermatose basicamente papulosa:** *S. f.* dermatose que apresenta pápulas geralmente eritematosas, firmes, esféricas, hiperpigmentadas, pruriginosas, de tamanhos variados, podendo ser verrucosas ou liquenoides e aparecer em grupos ou isoladamente. Apesar de manifestar basicamente por pápulas, pode ainda apresentar bolhas e placas. **Outras designações:**  $\emptyset$ . **Símbolo de classificação:** 4.4.

**dermatose bolhosa dermolítica:** *S. f.* epidermólise bolhosa distrófica tipo Cockayne-Toraine de origem genética, podendo ser autossômica dominante ou recessiva. A formação da bolha se deve ao aumento da colagenose (que chega a ser da ordem de seis vezes mais do que na pele normal), provocando a destruição das fibras de ancoragem. Por esse motivo, a superfície é formada pela membrana PAS-positiva e a bolha é especificamente subepidérmica. De acordo com o tipo de origem, esta dermatose apresenta quadros diferentes, com presença constante, entretanto, de milium e de cicatrizes provenientes de bolhas. **Outras designações:**  $\emptyset$ . **Símbolo de classificação:** 4.30.2.2.1.2.1.1.

**dermatose bolhosa por IgA linear:** *S. f.* **Ver:** bulose crônica da infância.

**dermatose cinienta:** *S. f.* **Ver:** eritema discrômico persistente.

**dermatose de Kaposi:** *S. f.* **Ver:** xeroderma pigmentoso.

**dermatose elastótica actínica:** *S. f.* fotodermatose tóxica primária tardia que recobre vários quadros: elasto difuso, pele romboidal, pele cetrínica e comedônica, nódulos elastóticos das orelhas, ceratoderma maginal das palmas, granuloma actínico e dermatose elastótica solar. **Outras designações:**  $\emptyset$ . **Símbolo de classificação:** 4.32.1.2.1.

**dermatose eritematoescamosa:** *S. f.* dermatose caracterizada pela presença de eritemas e escamas em sua manifestação. **Outras designações:**  $\emptyset$ . **Símbolo de classificação:** 4.7.

**dermatose eritematosa:** *S. f.* **Ver:** eritema.

**dermatose esclerótica:** *S. f.* dermatose causada por alteração do colágeno. apresenta como principal manifestação esclerose, espessamento ou adelgaçamento circunscritos da pele. É de coloração hipo ou hipercrômica e detectável apenas pela palpação.

**Outras designações:**  $\emptyset$ . **Símbolo de classificação:** 4.11.

**dermatose fotoalérgica:** *S. f.* **Ver:** fotoalergia.

**dermatose fototóxica:** *S. f.* fotodermatose induzida por substância química, causada pela superexposição à luz solar ou pela combinação entre uma substância fotóxica e luz solar. **Outras designações:**  $\emptyset$ . **Símbolo de classificação:** 4.32.2.1.

**dermatose liquenoide:** *S. f.* dermatose basicamente papulosa resultante de dermatites pruriginosas crônicas, que causam irritação contínua e coçagem, levando ao alongamento das pápulas dérmicas. Caracteriza-se por espessamento e endureção da pele. Observa-se a formação de um quadrilátero retiforme de malhas poligonais, bem definidas e losânicas. A pele apresenta hiperpigmentação e, às vezes, aspecto verrucoso. Em geral, tem cor acastanhada escura, sendo de extensão variável. Mor-

fologicamente a pele tem aspecto sulcado e espessado, com reentrâncias e saliências com descamação seca, às vezes, com escoriações. **Outras designações:** ‘ - **Símbolo de classificação:** 4.4.5.

**dermatose metabólica:** *S. f.* dermatose causada por distúrbio local ou generalizado do metabolismo, cuja característica é o acúmulo de substâncias de natureza variada (proteínas, cálcio, uratos e outros), conforme a alteração metabólica. **Outras designações:** ø. **Símbolo de classificação:** 4.1.

**dermatose neutrofílica febril aguda:** *S. f.* **Ver:** síndrome de Sweet.

**dermatose papulosa nigra:** *S. f.* **Ver:** papulose nigra.

**dermatose paraneoplásica:** *S. f.* manifestação cutânea reveladora de neoplasia, caracterizada por compor as mais diversas dermatoses que frequentemente antecedem e/ou acompanham o surgimento de um câncer interno. **Outras designações:** manifestação cutânea reveladora de neoplasia de terceiro grupo. **Símbolo de classificação:** 4.29.10.1.21.6.3.

**dermatose pigmentar peribucal:** *S. f.* **Ver:** eritrose peribucal pigmentar.

**dermatose plantar juvenil:** *S. f.* eczema cuja causa provável é a maceração provocada pelo uso excessivo de material sintético apresentando baixa porosidade e retenção de água, muito utilizado na confecção de meias e calçados esportivos. Apresenta rachaduras simétricas na superfície plantar, eritema e dor. É mais intensa na parte anterior aos pés, pouco atacando os espaços interpodáctilos. **Outras designações:** ø. **Símbolo de classificação:** 4.8.2.10.

**dermatose por vírus:** *S. f.* **Ver:** dermatovirose.

**dermatose pré-cancerosa:** *S. f.* dermatose provocada por diferentes fatores físicos, químicos ou biológicos. Pode ser adquirida ou ter origem genética. Devido à grande variedade de agentes causadores de câncer, as dermatoses pré-cancerosas não apresentam um único quadro clínico-patológico. De acordo com a potencialidade da cancerização (desenvolvimento do câncer), as dermatoses podem ser assim classificadas: a) afecções cancerizáveis: caracterizam-se pela inexistência de atipia celular e por pequena possibilidade de evolução maligna. b) estados cancerígenos: marcados por anaplasia celular e por alto grau de potencialidade de evolução maligna, se mantida a incidência dos fatores carcinógenos. c) dermatoses blastoides: do ponto de vista histopatológico, apresentam malignidades que evoluem normalmente para quadros invasivos e metastatizantes. Nesses casos, as células tumorais não ultrapassam o epitélio. Os tumores da dermatose pré-cancerosa localizam-se na derme e na epiderme, sobretudo em áreas expostas, como tronco, mãos, braços, pescoço e face. **Outras designações:** carcinogênese. **Símbolo de classificação:** 4.28.

**dermatose psicogênica:** *S. f.* dermatose causada ou influenciada por qualquer fator psíquico. **Outras designações:** psicodermatose, afecção psicogênica. **Símbolo de classificação:** 4.41.

**dermatose purpúrica:** *S. f.* **Ver:** púrpura pigmentar crônica na forma pigmentar progressiva de Schamberg.

**dermatose purpúrica pigmentar progressiva:** *S. f.* **Ver:** púrpura pigmentar crônica na forma pigmentar progressiva de Schamberg.

**dermatose pustulosa amicrobiana:** *S. f.* dermatose que apresenta fístulas ou vesículas, que se transformam em pústulas por um rápido processo. Não há intervenção microbiana. **Outras designações:** pustulose essencial. **Símbolo de classificação:** 4.3.

**dermatose zooparasitária:** *S. f.* **Ver:** zoodermatose.

**dermatovenereologia:** *S. f.* ramo da Dermatologia que estuda e trata das doenças sexualmente transmissíveis. **Outras designações:**  $\emptyset$ . **Símbolo de Classificação:** 1.1.6.

**dermatovirose:** *S. f.* dermatose causada por vírus. Normalmente apresenta vesículas, pústulas, vegetações, nódulos, exantemas e enantemas. Pode manifestar-se por infecções exclusivas da pele (localizadas), pode decorrer de uma infecção sistêmica (generalizada), ou ser inaperente. Muitas vezes se manifesta acompanhada de febre e cefaleia, produzindo, excepcionalmente, megaloencefalite. Pode ser estritamente cutânea ou comprometer a medula espinhal, gânglios e raízes posteriores raquidianas e gânglios linfáticos. **Outras designações:** dermatose por vírus. **Símbolo de classificação:** 4.15.

**dermatozoonose:** *S. f.* **Ver:** zoodermatose.

**derme:** *S. f.* camada localizada entre a epiderme e a tela subcutânea. Constitui-se de tecido conjuntivo e apresenta espessura variável, conforme a região observada. Essa camada compreende as seguintes estruturas: glômus, papila dérmica, fibra colágena, fibra de reticulina, sistema elástico da pele e elementos celulares. **Outras designações:** cório, córion. **Símbolo de classificação:** 2.1.3.

**derme papilar:** *S. f.* subdivisão da derme que se localiza logo abaixo da epiderme e que se compõe de tecido conjuntivo frouxo. É uma camada relativamente fina e que contém prolongamentos nervosos. Compreende as seguintes estruturas: papila dérmica, glômus, corpúsculo de Meissner, corpúsculo de Ruffini, fibra oxitalânica e fibra elaunínica. **Outras designações:**  $\emptyset$ . **Símbolo de classificação:** 2.1.3.2.

**derme reticular:** *S. f.* subdivisão da derme que compõe-se de tecido conjuntivo denso, variando sua espessura de acordo com a parte do corpo. Contém fibras colágenas mais espessas e menos células que o tecido frouxo da camada papilar. Compreende as seguintes estruturas: corpúsculo de Pacini, fibra colágena, fibra de reticulina. **Outras designações:**  $\emptyset$ . **Símbolo de classificação:** 2.1.3.3.

**dermite:** *S. f.* **Ver:** dermatite.

**dermite de Favre e Chaix:** *S. f.* **Ver:** angiodermite pigmentar e purpúrica de Favre e Chaix.

**dermite do S. m. embros inferiores:** *S. f.* **Ver:** angiodermite pigmentar e purpúrica de Favre e Chaix.

**dermite ocre:** *S. f.* **Ver:** angiodermite pigmentar e purpúrica de Favre e Chaix.

**dermite ocre de Favre e Chaix:** *S. f.* **Ver:** angiodermite pigmentar e purpúrica de Favre e Chaix.

**dermoepidermite microbiana:** *S. f.* **Ver:** piodermite.

**dermofitose:** *S. f.* **Ver:** dermatofitose.

**dermografismo:** *S. m.* **Ver:** urticária factícia.

**dermografismo branco:** *S. m.* **Ver:** urticária factícia.

**dermografismo retardado:** *S. m.* **Ver:** urticária factícia.

**dermologia:** *S. f.* **Ver:** dermatologia.

**dermomicose:** *S. f.* **Ver:** micose.

**dermopatia:** *S. f.* **Ver:** dermatose.

**descamação lamelar do recém-nascido:** *S. f.* **Ver:** ictiose universal colodiana.

**desidrose:** *S. f.* afecção das glândulas sudoríparas écrinas provocada pela infiltração sudoral entre as células malpighianas. Surge normalmente no verão. O processo inicia-se com prurido discreto ou leve sensação de ardor, seguido de numerosas vesículas, profundas, tensas, que contêm líquido límpido, podendo confluír, formando bolhas. Estas se assemelham a grãos de sagu e muitas vezes são acompanhadas de eritema discreto. Quando isoladas, distribuem-se simetricamente e, quando agrupadas, não assumem configuração especial. Situam-se nos espaços interdigitais, faces laterais dos dedos e superfícies palmar e plantar, dificilmente atingindo superfícies extensas da face dorsal. **Outras designações:**  $\emptyset$ . **Símbolo de classificação:** 4.37.5.

**desmoide abdominal:** *S. m.* **Ver:** tumor desmoide.

**desmoide extra-abdominal:** *S. m.* **Ver:** tumor desmoide.

**desmosoma:** *S. m.* **Ver:** desmossoma.

**desmosomo:** *S. m.* **Ver:** desmossoma.

**desmossoma:** *S. m.* estrutura que se apresenta em maior número na camada espinhosa, entre as células desse estrato. Acredita-se que sua função seja de adesão entre duas células. Compõe-se de uma junção mecânica formada pelo espessamento das membranas plasmáticas de duas células adjacentes, visível somente no microscópio ótico nas pontes celulares da epiderme e de outros epitélios. **Outras designações:** desmossomo, desmosomo, desmosoma, nó de Bizzozzero (desus.). **Símbolo de classificação:** 2.1.1.4.3.

**desmossomo:** *S. m.* **Ver:** desmossoma.

**despigmentação:** *S. f.* mancha pigmentar caracterizada por perda ou ausência da pigmentação natural de tecidos e, principalmente, da pele. **Outras designações:**  $\emptyset$ . **Símbolo de classificação:** 3.1.2.5.

**desvitaminodermia:** *S. f.* dermatose metabólica causada por carência ou excesso de vitaminas, caracterizada por alterações clínico-metabólicas. Dividem-se, em geral,

em hipervitaminoses (apresentando excesso de vitamina no organismo) e hipovitaminoses (apresentando carência de vitamina no organismo). **Outras designações:** ∅. **Símbolo de classificação:** 4.1.1.

**desvitaminodermia por carência de ácido fólico:** *S. f.* **Ver:** desvitaminodermia por deficiência de ácido fólico.

**desvitaminodermia por carência de biotina:** *S. f.* **Ver:** desvitaminodermia por deficiência de biotina.

**desvitaminodermia por carência de cobalamina:** *S. f.* **Ver:** desvitaminodermia por deficiência de cobalamina.

**desvitaminodermia por carência de piridoxina:** *S. f.* **Ver:** desvitaminodermia por deficiência de piridoxina.

**desvitaminodermia por carência de riboflavina:** *S. f.* **Ver:** desvitaminodermia por deficiência de riboflavina.

**desvitaminodermia por carência de vitamina K:** *S. f.* **Ver:** desvitaminodermia por deficiência de vitamina K.

**desvitaminodermia por deficiência de ácido fólico:** *S. f.* desvitaminodermia causada por carência de ácido fólico, membro do complexo vitamínico B. Ocorre síntese inadequada de ácido nucleico, acompanhada de anemia megaloblástica, distúrbios de crescimento e anormalidades do epitélio intestinal. **Outras designações:** desvitaminodermia por carência de ácido fólico. **Símbolo de classificação:** 4.1.1.12.

**desvitaminodermia por deficiência de biotina:** *S. f.* desvitaminodermia causada por carência de biotina, componente do complexo vitamínico B. Provoca dermatite denominada “lesão em clara de ovo”, problemas neurológicos e distúrbios oculares. **Outras designações:** desvitaminodermia por carência de biotina. **Símbolo de classificação:** 4.1.1.10.

**desvitaminodermia por deficiência de cobalamina:** *S. f.* desvitaminodermia causada por carência de vitamina B12. Provoca hiperpigmentação das extremidades, do dorso das mãos, regiões palmares, punhos e antebraços. **Outras designações:** desvitaminodermia por carência de cobalamina. **Símbolo de classificação:** 4.1.1.8.

**desvitaminodermia por deficiência de piridoxina:** *S. f.* desvitaminodermia causada por carência de vitamina B6, vitamina essencial para a nutrição humana. Caracteriza-se pelo aumento da irritabilidade e pela manifestação de lesões tipo dermatite seborreica em torno da boca, nariz e orelhas, queilose e erosões bucais. Pode ainda provocar convulsões e neurite periférica. **Outras designações:** desvitaminodermia por carência de piridoxina. **Símbolo de classificação:** 4.1.1.7.

**desvitaminodermia por deficiência de riboflavina:** *S. f.* desvitaminodermia causada por carência de vitamina B2. Provoca estomatite angular, dermatite seborreica nos sulcos nasogenianos, nas aletas do nariz e na região do ouvido. Causa ainda glossite difusa, fissuração vertical dos lábios e lesões genitais eritemato-descamativas ou liquenificadas. Nos olhos, provoca inflamação da córnea. **Outras designa-**



ções: desvitaminodermia por carência de riboflavina. **Símbolo de classificação:** 4.1.1.6.

**desvitaminodermia por deficiência de vitamina K:** *S. f.* desvitaminodermia causada por carência de vitamina K, comprometendo a formação de quantidades normais de protrombina (proteína produzida pelo fígado na presença de vitamina K), provocando acentuado aumento do tempo de coagulação do sangue e resultando em hemorragia. **Outras designações:** desvitaminodermia por carência de vitamina K. **Símbolo de classificação:** 4.1.1.11.

**difteria cutânea:** *S. f.* corinebacteriose cutânea causada pela *Corynebacterium diphtheriae*. Desenvolve-se através de soluções de continuidade ou em lesões cutâneas preexistentes. Pode ainda estar associada à difteria das mucosas ou de outras localizações ou decorrer do contato com indivíduos contaminados. Caracteriza-se pelo aparecimento de lesões impetiginosas, eczematosas, ectimatosas, flegmosas e gangrenosas (difteria superficial), sendo as duas últimas menos frequentes. Pode também se manifestar por numerosas ulcerações de formato circular e bordas quase sempre elevadas, envolvidas por halo eritematoso ou eritematoarroxeadado, que apresentam o fundo recoberto por uma membrana fibrinopurulenta aderente, de cor amarelo-acinzentada ou castanho-escura. Podem ainda surgir bolhas na periferia das lesões e os gânglios da região podem sofrer discreto enfartamento (difteria profunda). Podem ocorrer complicações, caracterizadas por inflamação dos nervos periféricos e do miocárdio. Localiza-se com maior frequência na região entre o ânus e os órgãos sexuais, no ânus e nos genitais, ou ainda em torno das cavidades naturais da face, onde as mucosas apresentam-se comprometidas. **Outras designações:** difteria superficial, difteria profunda. **Símbolo de classificação:** 4.21.7.4.

**difteria profunda:** *S. f.* **Ver:** difteria cutânea.

**difteria superficial:** *S. f.* **Ver:** difteria cutânea.

**dipteríase:** *S. f.* zoodermatose causada pela picada de dípteros (mosquitos e moscas), tais como os *Simulidae* (borrachudos), os *Tabanidae* (mutucas), os *Ceratopogonidae* (marium), os *Psychodidae* (flebotomos), os *Culicidae* (pernilongos) e os *Muscidae* (moscas). Caracteriza-se pelo aparecimento de lesões pruriginosas, papuloeritematosas e urticadas, de dimensões variadas. Em indivíduos sensíveis, podem surgir lesões eritematosas, papulovesiculosas ou bolhosas, lesões à distância, ou, ainda, lesões papulonodulares, que apresentam um infiltrado granulomatoso, podendo simular um linfoma. Podem aparecer também infecções secundárias, devido à coçadura. As lesões localizam-se geralmente nas áreas expostas, como face, pescoço, mãos, antebraços e pernas. **Outras designações:**  $\emptyset$ . **Símbolo de classificação:** 4.16.10.

**disautomia familiar:** *S. f.* genodermatose neurocutânea de herança autossômica recessiva, causada por distúrbios do sistema nervoso provocados por defeito enzimático no metabolismo de catecolaminas. Apresenta alacrimia, pouco funcionamento do vasomotor, anestesia córnea, miopia, hiperidrose, eritema fugaz na face, anisocoria,

exotropia, acrocianose, hipertensão, falta de pápulas ungueais e crises de bronco-pneumonia. Atinge o emocional e o paciente se torna intolerante aos anestésicos. Ocorrem ainda ausência relativa de dor, artropatia neuropática, cifoescoliose, estrutura física reduzida e anormalidade mental. **Outras designações:** síndrome de Riley-Day. **Símbolo de classificação:** 4.30.2.8.2.

**disceratose:** *S. f.* **Ver:** disqueratose.

**disceratose congênita:** *S. f.* genodermatose displásica de origem hereditária, recessiva e ligada ao sexo. As características são diversas, tais como lesões ungueais de mucosa oral, com bolhas e erosões no começo, e leucoplasia no decorrer da doença, além de lesões cutâneas poiquilodérmicas, que se localizam na parte superior do corpo. As unhas são distróficas e pouco desenvolvidas com escassez de pêlos. Ocorre hiperqueratose palmoplantar. Com relação à situação hematológica, é caracterizada por anemia progressiva hipoplásica com neutropenia e trombocitopenia, ou anemia de Fanconi. Ocorre hiperidrose, defeitos nos dentes, aminotrofia, distúrbios psíquicos e físicos. É uma síndrome de envelhecimento precoce. **Outras designações:** disqueratose congênita, síndrome de Zinsser-Cole- Fanconi. **Símbolo de classificação:** 4.30.2.5.5.

**disceratose folicular:** *S. f.* **Ver:** queratose folicular.

**discromia:** *S. f.* dermatose de origem congênita, sistêmica, hereditária ou adquirida de diversas maneiras. Caracteriza-se pela ausência, diminuição ou aumento de melanina na pele ou ainda pela presença de pigmentos endógenos ou exógenos. A variação de melanina provoca manchas localizadas ou generalizadas. **Outras designações:**  $\emptyset$ . **Símbolo de classificação:** 4.5.

**disembrioplasia cutânea:** *S. f.* dermatose que apresenta malformação cutânea congênita, originada durante a formação do embrião, devido a alterações do mecanismo regulador dos tecidos. Localiza-se de forma circunscrita. **Outras designações:**  $\emptyset$ . **Símbolo de classificação:** 4.30.1.

**displasia branca familiar:** *S. f.* **Ver:** nevo espongiforme branco.

**displasia cística multiforme:** *S. f.* genodermatose displásica provocada por deficiências na coalescência dos diversos rafe e fendas embrionárias, cistos brancogênicos, pilanidus, dermoide, pilosos, triglossos e festíbulas branquiais e pré-auriculares. É uma síndrome de envelhecimento precoce. **Outras designações:**  $\emptyset$ . **Símbolo de classificação:** 4.30.2.5.7.

**displasia cutânea anexial:** *S. f.* genodermatose displásica que apresenta dois quadros: a forma hidrótica, conhecida como displasia ectodérmica hidrótica, e a forma anidrótica, denominada displasia ectodérmica anidrótica. É uma síndrome de envelhecimento precoce. **Outras designações:**  $\emptyset$ . **Símbolo de classificação:** 4.30.2.5.4.

**displasia ectodérmica anidrótica:** *S. f.* displasia cutânea anexial hereditária, de origem recessiva, ligada ao sexo. É uma síndrome de envelhecimento precoce. Ocorre completa ou parcialmente a ausência congênita de glândulas sudoríparas ecrinas, o

que causa a intolerável sensação de calor. Apresenta anodontia, dentes incompletos ou pouco desenvolvidos, onicodistrofia, hipotricose, nariz sem sela frontal saliente em bossa, protusão do lábio inferior, pêlos esparsos e frágeis, deficiência nas unhas, tecido mamário ausente, deficiência mental ou sindactilia. **Outras designações:** síndrome de Christ-Siemens. **Símbolo de classificação:** 4.30.2.5.4.1.

**displasia ectodérmica hidrótica:** *S. f.* displasia cutânea anexial de origem autossômica dominante na qual ocorre distrofia dos pêlos, das unhas e dos cabelos. As glândulas écrinas se mantêm sem ocorrência de bossa frontal ou alterações nos dentes. Retardo físico ou mental podem fazer parte de suas características. É uma síndrome de envelhecimento precoce. **Outras designações:**  $\emptyset$ . **Símbolo de classificação:** 4.30.2.5.4.2.

**disqueratose:** *S. f.* queratose causada por infecção ou micose, podendo também ter causa congênita hereditária. Apresenta queratinização prematura dos queratinócitos individuais. Localiza-se na camada córnea da pele. **Outras designações:** disceratose. **Símbolo de classificação:** 3.5.1.2.

**disqueratose congênita:** *S. f.* **Ver:** disceratose congênita.

**distrofia catenular:** *S. f.* onicopatía que apresenta estrias longitudinais em forma de gotas de chuva ou colar de contas. Pode ser idiopática, decorrer do tratamento pela tiroxina e dever-se a insuficiência vascular periférica. **Outras designações:**  $\emptyset$ . **Símbolo de classificação:** 4.34.11.

**distrofia canalicular mediana:** *S. f.* onicopatía causada por desnutrição proteico-calórica ou por lesão reversível da raiz. Apresenta separação longitudinal, que se inicia na matriz e termina na borda livre da unha. **Outras designações:** solenoníquia, distrofia ungueal mediana, distrofia mediana cenalforme. **Símbolo de classificação:** 4.34.10.

**distrofia das vinte unhas:** *S. f.* **Ver:** distrofia infantil das vinte unhas.

**distrofia do quinto pododáctilo:** *S. f.* onicopatía caracterizada por alteração morfoestrutural, causando traumatismo devido ao uso frequente de calçados apertados. É a mais comum das alterações ungueais. **Outras designações:**  $\emptyset$ . **Símbolo de classificação:** 4.34.12.

**distrofia infantil das vinte unhas:** *S. f.* onicopatía de causa, em geral, idiopática ou associada à alopecia aerata, líquen plano, psoríase ou outras dermatoses inflamatórias. Caracteriza-se por apresentar as vinte unhas frágeis, finas, onipalescentes, com estriação longitudinal e borda livre. **Outras designações:** distrofia das vinte unhas. **Símbolo de classificação:** 4.34.13.

**distrofia ungueal mediana:** *S. f.* **Ver:** distrofia canalicular mediana.

**distrofia ungueal mediana cenalforme:** *S. f.* **Ver:** distrofia canalicular mediana.

**distrofia cutânea involutiva:** *S. f.* **Ver:** fotodermatose tóxica primária tardia.

**DMTC:** *Sigla Ver:* doença mista do tecido conjuntivo.

**dobra lateral:** *S. f.* **Ver:** prega ungueal lateral.

**doença “oid-oid”:** *S. f. (pop.)* **Ver:** prurigo discoide e liquenoide.

**doença autoagressiva hansênica:** *S. f.* dermatose autoimune que desencadeia um quadro clínico de imunopatologia de autorregressão, dentro do quadro da hanseníase virchowiana. Decorre da produção de grande quantidade de múltiplos autoanticorpos, devido à estimulação do linfócito B, com possível disfunção do linfócito T superior. O sintoma mais comum é febre intensa (que pode durar semanas ou meses), forte comprometimento articular, nevralgias, emagrecimento e anorexia. **Outras designações:** ∅. **Símbolo de classificação:** 4.2.7.

**doença cega:** *S. f. (pop.)* **Ver:** oncocercíase.

**doença da arranhadura do gato:** *S. f. (pop.)* **Ver:** linforreticulose de inoculação benigna.

**doença da S. m. anchas brancas:** *s f(pop.)* **Ver:** líquen escleroatrófico.

**doença de (von) Meyenburg:** *S. f.* **Ver:** policondrite recorrente.

**doença de Albright:** *S. f.* **Ver:** síndrome de Albright.

**doença de Bannister:** *S. f.* **Ver:** angioedema, urticária gigante.

**doença de Bazex:** *S. f.* dermatose paraneoplásica normalmente associada à presença de carcinoma espinocelular originário da porção superior do tubo aerodigestivo. As lesões são eczematosas e, principalmente, psoriasiformes. Quando acometem as unhas, essas se tornam queratóticas, distróficas, podendo ocorrer onicólise. Mais tarde observa-se o surgimento de ceratodermia palmoplantar e disseminação das lesões. Essas se localizam principalmente nos dedos, nariz e orelhas. **Outras designações:** acroceratose paraneoplásica. **Símbolo de classificação:** 4.29.10.1.21.6.3.10.

**doença de Bazin:** *S. f. (pop.)* **Ver:** tuberculose indurativa de Bazin.

**doença de Beal:** *S. f.* **Ver:** queilite glandular.

**doença de Béguez-César:** *S. f.* **Ver:** síndrome de Chediak-Higashi.

**doença de Besnier-Boeck-Schaumann:** *S. f.* **Ver:** sarcoidose.

**doença de Beurmann:** *S. f.* **Ver:** esporotricose disseminada.

**doença de Bloch-Sulzberger:** *S. f.* **Ver:** incontinência pigmentar.

**doença de Boeck:** *S. f.* **Ver:** sarcoidose.

**doença de Boeck-Schaumann:** *S. f.* **Ver:** sarcoidose.

**doença de Bourneville:** *S. f.* **Ver:** esclerose tuberosa.

**doença de Bowen:** *S. f.* dermatose pré-cancerosa causada, em certos casos, por alguns tipos de HPV. Apresenta lesão eritematosa, descamativa ou crostosa, superficialmente um pouco irregular, levemente saliente ou plana, com contornos muitas vezes serpiginosos, às vezes papilomatosa, verrucosa ou mesmo erodada e com pequenas cicatrizes. Apresenta limites nítidos e cor avermelhada. No início, pode ser lentiforme, aumentando de tamanho ou, então, várias lesões lentiformes coalescem, formando placa. Esta se estende gradualmente, sem tendência à cura central. A superfície granulosa e secretante pode ser observada com a retirada da escama ou crosta. Em geral, a lesão é única, podendo, no entanto, ser múltipla em alguns casos. Pode evo-

- luir para carcinoma invasivo tipo espinocelular. **Outras designações:** DB (*Sigla*), moléstia de Bowen. **Símbolo de classificação:** 4.28.8.
- doença de Breda:** *S. f.* (pop.) **Ver:** espúndia.
- doença de Bruce:** *S. f.* **Ver:** polimialgia arterítica.
- doença de Buerger:** *S. f.* **Ver:** tromboangiíte obliterante.
- doença de Burger:** *S. f.* **Ver:** tromboangiíte obliterante.
- doença de Bury:** *S. f.* **Ver:** eritema elevatum diutinum.
- doença de Carrion:** *S. f.* (pop.) **Ver:** verruga peruana.
- doença de Cazenave:** *S. f.* **Ver:** pênfigo foliáceo.
- doença de Christian:** *S. f.* **Ver:** paniculite nodular não superativa febril recidivante.
- doença de Conradi:** *S. f.* **Ver:** síndrome de Conradi.
- doença de Cowden:** *S. f.* **Ver:** síndrome de hamartomas múltipla.
- doença de Crocq:** *S. f.* **Ver:** acrocianose.
- doença de Csillag:** *S. f.* **Ver:** líquen escleroatrófico.
- doença de Darier:** *S. f.* **Ver:** queratose folicular.
- doença de Decrum:** *S. f.* **Ver:** lipomatose simétrica.
- doença de Degos:** *S. f.* **Ver:** papulose atrofiante maligna.
- doença de Devergil:** *S. f.* **Ver:** pitiríase rubra pilar.
- doença de Donotue:** *S. f.* **Ver:** leprechaunismo.
- doença de Dowling-Degos:** *S. f.* **Ver:** anomalia pigmentada reticular das flexuras.
- doença de Ducrey:** *S. f.* **Ver:** cancro mole.
- doença de Dupuytren:** *S. f.* **Ver:** fibromatose peniana.
- doença de Eichstedt:** *S. f.* **Ver:** pitiríase versicolor.
- doença de Flegel:** *S. f.* **Ver:** hiperkeratose lenticular persistente.
- doença de Fordyce:** *S. f.* **Ver:** grânulo de Fordyce.
- doença de Fox-fordyce:** *S. f.* afecção das glândulas sudoríparas apócrinas decorrente da obstrução e ruptura da porção intraepidérmica do ducto das glândulas apócrinas, levando à erupção de pápulas foliculares e pruriginosas. Estas são firmes, arredondadas ou achatadas, de cor normal ou um pouco hiperpigmentada, que tendem a agrupar-se, sem, no entanto, coalescerem. O prurido, muito violento, aparece em crises paroxísticas. A coçagem das pápulas pode provocar escoriações no vértice e a região torna-se hiperpigmentada. Nesses casos, as pápulas infiltram-se, sem se liquificarem. As lesões se localizam na auréola mamária, nas axilas, púbis, umbigo e região ínguino-crural. **Outras designações:** moléstia de Fox-Fordyce, miliária apócrina, enfermidade de Fox-Fordyce. **Símbolo de classificação:** 4.38.1.
- doença de Frei:** *S. f.* **Ver:** linfogranuloma venéreo.
- doença de Gaucher:** *S. f.* lipidose crônica, familiar e rara, causada por distúrbios do metabolismo. Estes provocam acúmulo de glicocerebrosídeo e esfingomielina nos macrófagos, devido à deficiência de uma enzima responsável pela quebra dos mesmos. Observa-se a hipertrofia do fígado e do baço, pigmentação da conjuntiva bulbar,

anomalias oculares, anemia, leucopenia, trombocitopenia e lesões ósseas. Na pele, observa-se melandodermia. **Outras designações:** ∅. **Símbolo de classificação:** 4.1.2.4.

**doença de Goldscheider:** *S. f.* **Ver:** epidermólise bolhosa simples.

**doença de Gougerot-Blum:** *S. f.* **Ver:** púrpura pigmentares crônicas na forma liquenóide de Gougerot-Blum.

**doença de Gunther:** *S. f.* **Ver:** porfíria eritropoiética congênita.

**doença de Hailey-Hailey:** *S. f.* **Ver:** bulose crônica benigna familiar.

**doença de Hansen:** *S. f.* (pop.) **Ver:** hanseníase.

**doença de Hartnup:** *S. f.* **Ver:** síndrome de Hartnup.

**doença de Hebra:** *S. f.* **Ver:** eritema exsudativo multiforme.

**doença de Heck:** *S. f.* **Ver:** hiperplasia epitelial focal.

**doença de Hodgkin:** *S. f.* **Ver:** linfoma de Hodgkin.

**doença de Hutchinson-Gilford:** *S. f.* **Ver:** progeria da criança.

**doença de Hyde:** *S. f.* **Ver:** prurigo nodular.

**doença de Jorge Lobo:** *S. f.* **Ver:** blastomicose queloidiana.

**doença de Kawasaki:** *S. f.* **Ver:** síndrome de Kawasaki.

**doença de Ketrón-Goodman:** *S. f.* **Ver:** reticulose pagetoide.

**doença de Kimura:** *S. f.* **Ver:** hiperplasia angiolínoide com eosinofilia.

**doença de Kitamura:** *S. f.* **Ver:** acropigmentação reticulada de Kitamura.

**doença de Köhlmeier-Degos:** *S. f.* **Ver:** papulose atrofiante maligna.

**doença de Kussmaul-Maier:** *S. f.* **Ver:** poliarterite nodosa.

**doença de Lewandowski-Lutz:** *S. f.* **Ver:** epidermodisplasia verruciforme.

**doença de Lutz-Lewandowski:** *S. f.* **Ver:** epidermodisplasia verruciforme.

**doença de Lutz-Splendore-Almeida:** *S. f.* **Ver:** blastomicose sul-americana.

**doença de Lyell:** *S. f.* **Ver:** necrólise epidérmica tóxica.

**doença de Lyme:** *S. f.* zoodermatose causada pelo espiroqueta *Borelia burgdorferi*, transmitido através da picada de carrapatos do gênero *Ixodes*. No primeiro estágio da doença, as lesões cutâneas caracterizam-se por eritema migratório, urticária, rash malar, eritemas evanescentes e lesões anulares múltiplas, e são acompanhadas por outros sintomas, tais como dor de cabeça, meningismo, dor nos músculos, dor nas articulações, dor testicular, aumento anormal das glândulas linfáticas, sintomas respiratórios, conjuntivite, febre e fraqueza. Semanas ou meses depois, surge linfocitoma cutis e eritema palmar. Nesse estágio ocorre ainda meningite, inflamação dos nervos cranianos, principalmente paralisia do facial ou dos nervos periféricos, dores nos músculos e nas articulações, anormalidades cardiológicas, dor na região precordial, neuropatia ótica, inflamação generalizada da córnea e da membrana íris. Em um terceiro estágio, evidenciam-se acrodermatite crônica atrófica e morfeia, que são acompanhadas por artrite crônica oligoarticular, inflamação progressiva do encéfalo e da medula espinhal. **Outras designações:** ∅. **Símbolo de classificação:** 4.16.14.

**doença de Majocchi:** *S. f.* **Ver:** púrpura pigmentar crônica na forma anular telangiectásica de Majocchi.

**doença de Meige:** *S. f.* **Ver:** linfedema congênito hereditário.

**doença de Mibelli:** *S. f.* **Ver:** poroqueratose.

**doença de Milroy:** *S. f.* **Ver:** linfedema congênito hereditário.

**doença de Milton:** *S. f.* **Ver:** urticária gigante.

**doença de Mondor:** *S. f.* **Ver:** feblite de Mondor.

**doença de Morquio:** *S. f.* **Ver:** mucopolissacaridose tipo IV.

**doença de Morquio-Uhicer:** *S. f.* **Ver:** mucopolissacaridose tipo IV.

**doença de Nicolas-Favre:** *S. f.* **Ver:** linfogranuloma venéreo.

**doença de Niemann Pick:** *S. f.* lipidose hereditária, autossômica recessiva, causada por acúmulo de esfingomielina nos histiócitos e células do sistema retículo-endotelial. Os sintomas mais comuns são melanoderma difusa, xantomatização, infiltração pulmonar, hemorragias gastrintestinais, trombocitopenia, icterícia, anemia, hepatoesplenomegalia e coxexia. O envolvimento cerebral pode ocorrer em estágio tardio, provocando o aparecimento de manchas vermelhas, convulsões e retardo mental. **Outras designações:**  $\emptyset$ . **Símbolo de classificação:** 4.1.2.5.

**doença de Paget:** *S. f.* dermatose paraneoplásica de aparência eczematosas, acompanhada pela infiltração das células de Paget (células anormais, grandes e com citoplasma límpido na epiderme). Na maior parte dos casos, acompanha-se de um adenocarcinoma letal. O carcinoma subjacente varia desde carcinomas intraductais não invasivos a extensos, com metástases auxiliares. A associação com carcinomas é muito menos frequente nas localizações extramamárias. As lesões iniciais são unilaterais, apresentando bordas bem definidas (circundando e envolvendo o mamilo e a auréola) e acompanhadas de pruridos. As células tumorais migram, a partir do tumor, através dos ductos, até atingirem a epiderme (mamilo e acnos glandulares). A progressão é lenta e contínua. No início há apenas discreta descamação ou crostas delicadas no mamilo ou na auréola. Localiza-se nas regiões axilares ou perinais ou no mamilo e auréola, quando a lesão é infiltrada e eczematosas. **Outras designações:** moléstia de Paget **Símbolo de classificação:** 4.29.10.1.21.6.3.12.

**doença de Paxton:** *S. f.* **Ver:** triconodose.

**doença de Peyronie:** *S. f.* **Ver:** fibromatose peniana.

**doença de Pflieger-Tappeiner:** *S. f.* **Ver:** angioendoteliomatose proliferante sistêmica.

**doença de Pick-Herxheimer:** *S. f.* **Ver:** acrodermatite crônica atrofiante.

**Doença de Pierini-Borda:** *S. f.* **Ver:** prurigo melanótico.

**doença de Plaxton:** *S. f.* (pop.) **Ver:** corinebacteriose palmelina.

**doença de Pringle-Bourneville:** *S. f.* **Ver:** esclerose tuberosa.

**doença de Quincke:** *S. f.* **Ver:** urticária gigante.

**doença de Quinquaud:** *S. f.* **Ver:** foliculite decalvante.

- doença de Ramos e Silva:** *S. f.* **Ver:** ceratoderma marginal das palmas.
- doença de Raynaud:** *S. f.* **Ver:** vasculite da síndrome de Raynaud.
- doença de Refsum:** *S. f.* **Ver:** síndrome de Refsum.
- doença de Roch-Leri:** *S. f.* **Ver:** lipomatose familiar.
- doença de Rosenbach:** *S. f.* (pop.) **Ver:** erisipeloide.
- doença de Shulman:** *S. f.* **Ver:** esclerodermia circunscrita fasciíte eosinofílica.
- doença de Sneddon-Wilkinson:** *S. f.* **Ver:** pustulose subcórnea
- doença de Sturge-Weber-Dimitri:** *S. f.* **Ver:** síndrome de Sturge-Weber.
- doença de Takayasu:** *S. f.* vasculite primária predominantemente granumatulosa, de provável etiologia associada a *Mycobacterium tuberculosis*, a predisposição genética ou ainda a mecanismos autoimunes. Afeta a aorta e suas ramificações, assim como os grandes vasos, sendo que as manifestações clínicas dependem dos vasos afetados. Observam-se claudicação de extremidades, pressão arterial, sopro na aorta ou subclava, fibrose e estemose. Histologicamente, ocorre arterite granumatulosa. **Outras designações:** arterite de Takayasu. **Símbolo de classificação:** 4.14.2.3.3.
- doença de Tangier:** *S. f.* lipidose hereditária causada por distúrbio do metabolismo lipídico, provocando o acúmulo de colesterol e fosfolípido nos tecidos, devido a uma deficiência de alfafipoproteína no plasma. Não apresenta lesões cutâneas, mas há dilatação das tonsilas, hepatoesplenomegalia. As mucosas foríngea e retal adquirem cor amarelo-acinzentada ou alaranjada. Há dilatação dos linfogodos e a córnea torna-se opaca. **Outras designações:**  $\emptyset$ . **Símbolo de classificação:** 4.1.2.6.
- doença de Underwood:** *S. f.* **Ver:** esclerema neonatal.
- doença de Urbach-Weithe:** *S. f.* **Ver:** glicolipoidoproteinose.
- doença de Von Reckling-Hausen:** *S. f.* **Ver:** neurofibromatose 1.
- doença de Von-Hippel-Lindau:** *S. f.* esclerose tuberosa de transmissão autossômica dominante. Apresenta hemangioblastoma no cerebelo e nas paredes do quarto ventrículo, o que compromete a medula espinhal. Há também hemangiomas, podendo ser em grande número e bilaterais. Associam-se com cistos do pâncreas, rins, angiomas de fígado, hamartomas e outros. **Outras designações:** angiomatose retino cerebelear, hemangioblastoma do cerebelo e da retina. **Símbolo de classificação:** 4.30.2.10.4.
- doença de Weber-Christian:** *S. f.* **Ver:** paniculite nodular não superativa febril recidivante.
- doença de Werlhof:** *S. f.* **Ver:** púrpura trombocitopênica idiopática.
- doença de White:** *S. f.* **Ver:** queratose folicular.
- doença de WiniWarter-Buerger:** *S. f.* **Ver:** tromboangiíte obliterante.
- doença de Winkler:** *S. f.* **Ver:** condrodermatite nodular hélix.
- doença de Woringer-Kolopp:** *S. f.* **Ver:** reticulose pagetoide.
- doença do soro:** *S. f.* farmacodermia causada por drogas, geralmente imunossoros e penicilina. Apresenta urticária, artralgia, febre, mal-estar e linfadenopatia generalizada.



zada decorrente do tipo de hipersensibilidade por imunocomplexos. **Outras designações:**  $\emptyset$ . **Símbolo de classificação:** 4.31.7.

**doença dos vagabundos:** *S. f.* (pop.) **Ver:** pediculose do corpo.

**doença entérica:** *S. f.* doença provocada por bactérias coliformes ou protozoários presentes nas fezes. As doenças entéricas compreendem a shigellose, giardíase, amebíase, hepatite viral A e B, criptosporidiose e outras. **Outras designações:**  $\emptyset$ . **Símbolo de classificação:** 4.27.9.

**doença exantemática-símile:** *S. f.* farmacodermia causada por drogas como sulfas, analgésicos, derivados de pirazoloma, antibióticos, tiroureia, tranquilizantes e outros. **Outras designações:**  $\emptyset$ . **Símbolo de classificação:** 4.31.9.

**doença homóloga:** *S. f.* dermatose autoimune que, em geral, ocorre após transplante de medula óssea em paciente com anemia aplástica, imunodeficiências genéticas, leucemia aguda ou imunossuprimidos e raramente pela passagem placentária de linfócitos imunocompetentes. Observa-se a presença de prurido e dor à pressão na região palmoplantar. A erupção tem início súbito, podendo evoluir para eritrodermia ou bolhas em casos graves. O acometimento hepático (fase crônica), envolvimento do trato intestinal e dos pulmões, e insuficiência aguda são acometimentos extracutâneos. **Outras designações:**  $\emptyset$ . **Símbolo de classificação:** 4.2.6.

**doença manchada:** *S. f.* (pop.) **Ver:** pinta.

**doença mista do tecido conjuntivo:** *S. f.* dermatose autoimune que apresenta a combinação de elementos parecidos com os da artrite reumatoide, da dermatopolimiosite, da esclerose sistêmica progressiva, do lúpus eritematoso sistêmico, juntamente com alto índice de anticorpo antirribonucleoproteína nuclear. Clinicamente são observados o fenômeno de Raynaud, lesões esclerodermiformes, alopecia, polymiosite, talangiectasia, despigmentação e poliartrite. **Outras designações:** DMTC. **Símbolo de classificação:** 4.2.5.

**doença pigmentar progressiva:** *S. f.* **Ver:** púrpura pigmentar crônica na forma pigmentar progressiva de Schamberg.

**doença potencialmente reveladora de malignidade interna:** *S. f.* manifestação cutânea reveladora de neoplasia, que pode ser adquirida ou hereditária. Nessa dermatose as patogenias podem ser variadas. **Outras designações:**  $\emptyset$ . **Símbolo de classificação:** 4.29.10.1.21.6.2.

**doença sexualmente transmissível:** *S. f.* dermatose provocada por vírus, bactéria e outros microrganismos, transmitida por contágio sexual. A sintomatologia inicial se localiza, normalmente, na região genital, mas pode se manifestar em outros órgãos do corpo, como garganta, boca, reto e aparelho digestivo. **Outras designações:** DST (*Sigla*), doença venérea (desus.). **Símbolo de classificação:** 4.27.

**doença trissintomática:** *S. f.* **Ver:** vasculite necrosante de Gougerot-Ruiter.

**doença venérea:** *S. f.* (desus.) **Ver:** doença sexualmente transmissível.

**doliconíquia:** *S. f.* onicopatia que apresenta unhas compridas. É normalmente observada na síndrome de Marfan, Ehlers-Danlos, hematoma subungueal, displasia ectodérmica, eunicoidismo e hipopituitarismo. **Outras designações:**  $\emptyset$ . **Símbolo de classificação:** 4.34.14.

**donovanose:** *S. f.* doença sexualmente transmissível causada pela bactéria *Calymmatobacterium granulomatis*. Apresenta lesões indolores e autoinoculáveis; as iniciais são pápulas pequenas, nódulos ou pústulas que coalescem, constituindo placas elevadas, bem delimitadas, que se ulceram rapidamente, tornando-se lesões ulcerovegetantes. As lesões podem multiplicar-se. Nos casos de longa evolução, pode estender-se até ao colo uterino e, raramente propagar-se para o útero, trompas, bexiga e ovários. **Outras designações:** granuloma inguinal, granuloma venéreo, granuloma inguinale, granuloma venéreo tropical, úlcera serpigínea, granuloma contagioso, pseudobulbão. **Símbolo de classificação:** 4.27.6.

**dracontíase:** *S. f.* **Ver:** dracunculíase.

**dracunculíase:** *S. f.* helmintíase devida à ingestão de água contaminada com crustáceos do género *Cyclops* infestados pela larva do verme nematódeo *Dracunculus medinensis*. Os vermes ficam restritos à área de infecção, determinando o aparecimento de lesões eritematovesiculosas, que podem evoluir para úlceras crônicas. Podem ocorrer ainda lesões urticariformes, febre, aumento da quantidade de leucócitos eosinófilos no sangue e perturbações gastrintestinais. As lesões são dolorosas e localizam-se sobretudo nos membros inferiores, nádegas, braços e genitália. **Outras designações:** dracunculose, dracontíase. **Símbolo de classificação:** 4.16.13.2.

**dracunculose:** *S. f.* **Ver:** dracunculíase.

**DS:** *Sigla* **Ver:** dermatite seborreica.

**DST:** *Sigla* **Ver:** doença sexualmente transmissível.



## E

**EA:** *Sigla Ver:* erupção acneiforme.

**ectasia papilar:** *S. f. Ver:* angioma.

**ectasia senil:** *S. f. Ver:* angioma.

**éctima:** *S. m.* piodermite causada por estafilococos ou estreptococos, que apresenta inicialmente vesículas ou vesiculopústulas tensas ou pouco flácidas, de formato oval ou arredondado, contendo líquido turvo e purulento. Com o tempo, a lesão se aprofunda, surgindo, então, uma úlcera de fundo liso, avermelhado ou purulento, envolta por halo eritematoso, pouco edemaciado, de cor branco-acinzentada, que se recobre por crosta espessa, acastanhada, às vezes estratificada (rúpia), e muito aderida. Em alguns casos, a lesão se aprofunda ainda mais, originando a chamada *éctima tenebrante*. Em geral as lesões se apresentam em número reduzido e, devidamente tratadas, envolvem em poucas semanas, deixando cicatriz, a princípio rósea, depois hipocrômica ou hiperpigmentada. Pode ocorrer inflamação dos glomérulos de Malpighi (glomerulonefrite) e enfartamento ganglionar. O quadro pode complicar-se, ocasionando eczematização e erisipela. Localiza-se com maior frequência nas pernas e coxas, podendo afetar outras regiões. **Outras designações:** *éctima tenebrante*. **Símbolo de classificação:** 4.21.1.9.

**éctima gangrenoso:** *S. m.* infecção por *Pseudomonas aeruginosa* ou ainda pelas bactérias *Staphylococcus pyogenes* e *Streptococcus pyogenes*. Apresenta inicialmente bolhas contendo líquido purulento, semelhantes às do *éctima*. A parte central da lesão sofre necrose e, em seguida, surgem úlceras com fundo granuloso e bordas descoladas, talhadas a pique, que se propagam rapidamente, com formação de esfácelo (úlceras fagedênica). As bactérias invadem a corrente sanguínea, provocando infecção generalizada. Pode instalar-se em incisão operatória ou estar associada à colite ulcerativa, diabetes e artrite reumatoide. Atinge, às vezes, extensas áreas, localizando-se, de preferência, nos membros inferiores, tronco e cabeça. **Outras designações:** pioderma

gangrenoso, dermatite gangrenosa infantil, pênfigo gangrenoso, gangrena cutânea disseminada. **Símbolo de classificação:** 4.21.6.3.

**éctima tenebrante:** *S. m.* **Ver:** éctima.

**ectodermose erosiva plurioroficial:** *S. f.* farmacodermia provocada por drogas como sulfas, anticonvulsivantes e anti-inflamatórios não hormonais. Fatores etiológicos como infecções virais e bacterianas também são apontados como causas prováveis. *Mycoplasma*, particularmente *mycoplasma pneumoniae* são os agentes infecciosos mais importantes. As alterações dérmicas são muito pequenas, do tipo infiltrado inflamatório crônico discreto. Provoca cefaleia, dores musculares, dores nas articulações, febre, mucosas bucais, uretrite, estomatite, balanite, vulvovaginite, conjuntivite, uveíte e panoftalmia com cegueira. Pode ainda atacar gravemente outros órgãos e originar pneumonites, necrose e tubular aguda. **Outras designações:**  $\emptyset$ . **Símbolo de classificação:** 4.31.2.

**eczema:** *S. m.* dermatose provocada por fatores diversos, exógenos, endógenos, físicos e até psíquicos. Caracteriza-se, normalmente, por duas etapas: objetiva e imunoclínica. A primeira apresenta erupção eritematovesiculosa, eritematopapulovesiculosa ou eritematoescamosa com ou sem exsudação. O prurido é constante e, como consequência de sua duração, surge a liquenificação, completando a etapa objetiva. Na fase imunoclínica, procuram-se classificar os eczemas em quadros independentes, de acordo com critérios clínicos e/ou imunopatológicos, em: eczema de contato, eczema seborreico, eczema atópico, eczema microbiano, eczema numular, autoeczema, eczema psicogênico, fotoeczema e eczema indeterminado. O eczema é um tipo particular de infecção que atinge a epiderme e a derme, tendo o prurido como elemento constante. De acordo com a fase, o quadro eczematoso pode ser agudo, subagudo ou crônico. As lesões podem ser localizadas ou generalizadas. **Outras designações:**  $\emptyset$ . **Símbolo de classificação:** 4.8.2.

**eczema asteatósico:** *S. m.* eczema provavelmente provocado pela diminuição dos lipídios da pele, sendo desencadeado pelo clima frio ou seco, uso de diuréticos e deficiência de zinco. Inicia-se com pele xerótica e pruriginosa, quadro que evolui para fissuras, às vezes hemorrágicas, na camada córnea, com bordas eritematosas, pouco elevadas. A coçadura, o excesso de banho e de sabão são agentes agravantes do quadro. Localiza-se preferencialmente nas mãos, pernas e braços. **Outras designações:** craquelé, eczema craquelé. **Símbolo de classificação:** 4.8.2.7.

**eczema atópico:** *S. m.* **Ver:** dermatite atópica.

**eczema craquelé:** *S. m.* **Ver:** eczema asteatósico.

**eczema das mãos:** *S. m.* eczema de origens múltiplas, podendo ser desencadeado por fatores exógenos, como contatos com produtos químicos, ingestão de produtos alérgicos, dermatite de contato alérgica, micides e infecções, ou por fatores endógenos, que envolvem os eczemas idiopáticos (eczema numular, dermatite palmar), eczema disidrótico, dermatite atópica. Podem também ser provocados por medicamentos

como a penicilina e piroxicam. Localiza-se, em geral, nas mãos. **Outras designações:** ø. **Símbolo de classificação:** 4.8.2.11.

**eczema de contato:** *S. m.* **Ver:** dermatite de contato.

**eczema de contato por irritante primário:** *S. m.* **Ver:** dermatite de contato por irritante primário.

**eczema de estase:** *S. m.* eczema inflamatório crônico das pernas, causado ou agravado por varizes, devido à insuficiência valvular ou tromboflebitas. Pode também ser desencadeado por lesões tróficas musculares, fraturas nos membros inferiores, pés valgus-planos e artrites deformantes ou ainda decorrer de questões relativas à obesidade. Caracteriza-se pelo surgimento de edema e de dermatite ocre, esta devido à pigmentação hemossiderótica residual após púrpuro de estase, apresentando manchas vermelho-acastanhadas. O quadro pode apresentar-se na forma aguda, eczematososa, eritematosa e vésico-secretante; na fase crônica, com liquenificação. Normalmente, apresenta infecção bacteriana (celulite), podendo evoluir para erisipela. Devido à ausência, interrupção do tratamento ou por emprego local de drogas foto-sensibilizantes (como prometazina e sulfas), o quadro eczematoso poderá disseminar-se por mecanismos de auto-sensibilização ou reação de absorção, podendo desenvolver ulcerações. A evolução do complexo eczema-úlcer-erisipela poderá provocar a dermatoesclerose e a elefantíase. Localiza-se geralmente no terço inferior da perna, iniciando-se no tornozelo e estendendo-se gradualmente. **Outras designações:** dermatite de estase, eczema hipostácio, eczema varicoso. **Símbolo de classificação:** 4.8.2.9.

**eczema de vacínia:** *S. m.* **Ver:** eczema vacinato.

**eczema disidrótico:** *S. m.* eczema cuja causa provável é a ingestão de níquel (elemento metálico) nos indivíduos sensíveis a ele. Caracteriza-se pelo surgimento de vésicobolhas claras e profundas, de evolução crônica, podendo piorar no verão. Não apresenta eritema, mas há prurido intenso. O quadro tende a melhorar, apresentando, nesse período, descamação. A recidiva é a regra. As bolhas são bem localizadas, preferindo a região dorsal e lateral dos dedos, região palmar e bordas das mãos e dos pés.

**Outras designações:** pomphoix. **Símbolo de classificação:** 4.8.2.12.

**eczema herpeticum:** *N. Cient.* **Ver:** eczema vacinato.

**eczema hipostácio:** *S. m.* **Ver:** eczema de estase.

**eczema marginado de hebra:** *S. m.* **Ver:** dermatofitose marginada.

**eczema microbiano:** *S. m.* eczema provocado por fungos e bactérias ou por produtos que funcionam como antígenos. As lesões geralmente apresentam bordas bem delimitadas por vesículas, que eliminam um líquido sero-purulento ao se romperem, formando áreas erosivas. Localizam-se, normalmente, ao redor de úlceras nas pernas, grandes dobras e nos pés (nesses dois lugares, quando ocorre sudorese intensa), em torno de orifícios naturais, no couro cabeludo (associado a pediculose) e ainda distantes dessas partes do corpo, devido à sensibilização. Neste último caso, trata-se

de bactérides. As afecções provocadas por fungos, por sua vez, conduzem, com frequência, ao aparecimento de dermatites eczematosas. Suas lesões localizam-se nas regiões palmo-plantares e grandes dobras, podendo também surgir lesões distantes (chamadas de *ides*), como acontece em algumas formas de desidrose. **Outras designações:** dermatite eczematóide infecciosa. **Símbolo de classificação:** 4.8.2.6.

**eczema numular:** *S. m.* eczema de causa ainda não bem determinada. Acredita-se que sua ocorrência possa ser predisposta pelo terreno atópico ou provocada por hipersensibilidade a estafilococo. A pele seca (xerodermina) pode também provocar o seu surgimento, assim como o estresse emocional. A presença maciça de estafilococos pode agravar sua evolução. Caracteriza-se por uma ou diversas placas vesiculosas, circulares, ovais ou em forma de moeda (numulares), eritematosa e pruriginosa, com bordas bem demarcadas. Na fase aguda apresenta exsudato-crostoso, evoluindo para estágio menos vesiculoso e mais descamativo, com clareamento da área central da lesão e extensão periférica, transformando-se em lesões anulares. Após semanas ou meses, podem surgir lesões contralaterais e até ocorrer disseminação. Tende a ser crônica. As lesões localizam-se com maior frequência nas mãos e antebraços, tronco e membros inferiores. **Outras designações:** dermatite numular. **Símbolo de classificação:** 4.8.2.8.

**eczema por irritação primária:** *S. m.* **Ver:** dermatite de contato por irritante primário.

**eczema vaccinatum:** *N. Cient.* **Ver:** eczema vacinato.

**eczema vacinato:** *S. m.* vacina causada pelo vírus da herpes simples (*Eczema herpeticum*) ou da vacínia (*Eczema vaccinatum*). Sobrevém geralmente após um eczema atópico pré-existente e caracteriza-se por um agrupamento de vesículas que, posteriormente, tornam-se pústulas com umbilicação central, semiesféricas. São de cor escura, tornando-se amarelo-acastanhado em crostas formadas após abrirem ou dessecarem. Após a eliminação destas, resulta área eritematosa com fácil tendência ao sangramento. É acompanhada por febre alta, toxemia, mal-estar, adenopatia, hipertrofia dos linfonodos e edema acentuado, capaz de produzir deformação monstruosa na face. As lesões que surgem repentina e simultaneamente são numerosas, variando com a quantidade de anticorpos que o indivíduo possuía contra o vírus da vacina ou da herpes simples. Pode surgir infecção bacteriana durante a evolução. As lesões localizam-se na face, no pescoço, nas extremidades e no tronco, dificilmente fora de dermatites pré-existentes. **Outras designações:** erupção variceliforme, erupção de Kaposi, eczema vaccinatum, eczema de vacínia, eczema herpeticum, pustulose aguda vacciniforme, erupção pós-vacínia. **Símbolo de classificação:** 4.15.1.1.

**eczema varicoso:** *S. m.* **Ver:** eczema de estase.

**eczemátide:** *S. f.* dermatose que se caracteriza pelo surgimento de áreas arredondadas ou ovais, eritematosas ou cor da pele, com leve descamação. Podem desaparecer espontaneamente e, em seu lugar, deixam zonas hipocrômicas, que ficam mais evidentes quando expostas ao sol. Localiza-se preferencialmente na face, parte lateral dos

braços e troncos, às vezes mais pronunciada nos óstios foliculares. **Outras designações:** pitiríase alba. **Símbolo de classificação:** 4.8.3.

**eczemátide do tipo pitiríase rósea:** *S. f.* Ver: eczemátide do tipo pitiríase rósea de Gibert.

**eczemátide do tipo pitiríase rósea de Gibert:** *S. f.* eczemátide com lesões de base eritematosa, de forma elíptica ou oval e recobertas de escamas finas, pequenas, aderentes, laminares ou furfuráceas, geralmente localizadas na periferia. A coloração das lesões recentes é homogênea, por outro lado as lesões mais antigas apresentam-se mais escuras na parte central e mais coloridas na periferia. Geralmente não há prurido, quando esse ocorre é ameno. Atinge, preferencialmente, o dorso, o abdômen e o tórax. É raro o acometimento da face e dos membros. **Outras designações:** eczemátide do tipo pitiríase rósea. **Símbolo de classificação:** 4.8.3.4.

**eczemátide eritrodérmica:** *S. f.* eczemátide generalizada, na qual toda extensão da pele é descamativa, edemaciada, apresentando alguns focos exsudativos. **Outras designações:** – **Símbolo de classificação:** 4.8.3.6.

**eczemátide figurada esteatoide:** *S. f.* eczemátide caracterizada por apresentar um número variável de lesões róseas ou avermelhadas, de coloração mais intensa na periferia e de contornos bem definidos, anulares, marginados, policíclicos ou circulares. Apresenta escamas gordurosas, acinzentadas ou amareladas, cuja remoção revela pequenos focos exsudantes. Nas bordas observam-se escamo-crostras. As lesões estendem-se desde o couro cabeludo até a região frontal, formando a chamada “coroa seborreica”. Podem ter localização pré-esternal (pitiríase esteatoide pré-esternal) e interescapular, onde as alterações cutâneas formam o quadro dermatite figurada médio-torácica. **Outras designações:** – **Símbolo de classificação:** 4.8.3.1.

**eczemátide peripilar:** *S. f.* eczemátide que apresenta pápulas pequenas, de coloração violácea ou vermelha, achatadas ou acuminadas presentes ao redor da abertura do folículo pilo-sebáceo. Em geral essas pápulas não são pruriginosas, podendo nem ser notadas pelo paciente quando dispostas em local pouco acessível. Há grande chance de se agruparem para formar placas de número e extensão variáveis. As lesões se localizam frequentemente no dorso, no tórax e na região pré-esternal. **Outras designações:** – **Símbolo de classificação:** 4.8.3.5.

**eczemátide peripilar esteatoide:** *S. f.* eczemátide peripilar com pápulas recobertas de pequenas crostras gordurosas. Algumas vezes não contém crostícula oleosa, apresentando-se, portanto, secas e com escamas finas furfuráceas. Como ocorre na eczemátide figurada, essas pápulas assumem aspecto figurado pela reunião em placas bem delimitadas, de contornos nítidos, policíclicos. **Outras designações:** – **Símbolo de classificação:** 4.8.3.5.1.

**eczemátide pitiriasiforme:** *S. f.* eczemátide que apresenta descamação discreta em pele um pouco rósea ou hipocrômica (“pitiríase alba”, “pitiríase do corpo”, “dartro volante”, “pitiríase simples da face”) ou mesmo lesões que tornam difícil a diferen-



ciação com a eczemátide psoriasiforme por serem ricas em escamas de coloração vermelho-vivo. A distinção é possível uma vez que as lesões não são tão extensas e nem bem delimitadas quanto as do tipo psoriasiforme, apresentando escamas furfuráceas, menores e menos aderentes. Na maior parte das vezes, as lesões não apresentam prurido e podem eczematizar-se. Localizam-se preferencialmente no tronco e couro cabeludo, e raramente na parte inferior dos membros. **Outras designações:** – **Símbolo de classificação:** 4.8.3.3.

**eczemátide psoriasiforme:** *S. f.* eczemátide que apresenta lesões cutâneas bastante escamosas. Essas são numulares, circulares ou em grande placas, bem delimitadas e recobertas de escamas laminares, aderentes, com base eritematosa, raramente pruriginosas. Há também presença de lesões eczematizadas geralmente pruriginosas. As lesões localizam-se no abdômen, dorso, tórax e axilas, podendo atingir a face e pescoço. Podem formar ainda uma “coroa seborreica”, estendendo-se do couro cabeludo à frente. É possível ocorrer eczematização com lesões úmidas e exsudantes, com vesiculação intensa (eczema seborreico) quando são atingidos o couro cabeludo, as dobras, as regiões retroauricular e periumbilical, além de outros locais. **Outras designações:** – **Símbolo de classificação:** 4.8.3.2.

**edefluvium unguium:** *N. Cient.* **Ver:** onicomadese.

**edema:** *S. m.* alteração na espessura da pele causada por congestão de capilares devido ao acúmulo de exsudato. Caracteriza-se por distensão cutânea de consistência mole ou endurecida. **Outras designações:**  $\emptyset$ . **Símbolo de classificação:** 3.5.4.

**edema angioneurótico familiar:** *S. m.* **Ver:** angioedema hereditário.

**edema angioneurótico:** *S. m.* **Ver:** angioedema, urticária gigante.

**edema circunscrito:** *S. m.* **Ver:** urticária gigante.

**edema de Calabar:** *S. m.* **Ver:** loíase.

**edema de Quincke (circunscrito e periódico):** *S. m.* **Ver:** angioedema.

**edema de Quincke:** *S. m.* **Ver:** urticária gigante.

**edema digital fibroso:** *S. m.* **Ver:** fibromatose digital infantil.

**edema do recém-nascido:** *S. m.* **Ver:** escleredema neonatal.

**edema maligno:** *S. m.* carbúnculo cutâneo grave, caracterizado pelo aparecimento de vesículas, que se rompem, formando uma escara necrótica, circundada por edema amplo e tenso e acompanhada de induração, febre elevada e intoxicação sanguínea (toxemia). Localiza-se habitualmente em áreas de tecido conjuntivo frouxo. **Outras designações:**  $\emptyset$ . **Símbolo de classificação:** 4.21.5.1.2. -

**edema neonatal:** *S. m.* **Ver:** escleredema neonatal.

**edema neonatorum:** *N. Cient.* **Ver:** escleredema neonatal.

**edema periódico:** *S. m.* **Ver:** urticária gigante.

**efélide:** *S. f.* hiperchromia hereditária determinada por gene autossômico dominante. A exposição ao sol incentiva o aumento das atividades dos melanócitos, sem que haja alteração no número destes, mas provocando um acúmulo de melanina na camada

- basal da derme. Este acúmulo dá origem a pequenas manchas amareladas ou acastanhadas, de tonalidade mais clara ou mais escura, de formato puctiforme ou lenticular. O número de lesões é variável, podendo aumentar em virtude de exposição ao sol, sendo, em alguns casos, incontáveis. As regiões frequentemente acometidas são as mais expostas, como face, membros superiores e pescoço. **Outras designações:** sarda(pop.), ovo-de-peru(pop.), titinga(Bras.). **Símbolo de classificação:** 4.5.3.5.
- efidrose:** *S. f.* **Ver:** hiperidrose.
- eflorescência:** *S. f.* **Ver:** lesão.
- eflúvio anagênico:** *S. m.* alopecia apresentada após quimioterapia, radioterapia, intoxicação de sais de tálio, procedimentos cirúrgicos demorados ou doenças graves, infecciosas ou não. Ocorre devido à inibição da fase anagênica, provocada pelos alquilates, citostáticos e antimetabólicos, ocasionando queda súbita de cabelos anágenos em grandes quantidades. **Outras designações:** eflúvio anágeno. **Símbolo de classificação:** 4.35.2.7.
- eflúvio anágeno:** *S. m.* **Ver:** eflúvio anagênico.
- eflúvio telogênico:** *S. m.* alopecia causada por estímulo da fase telógena decorrente de suspensão de contraceptivos orais, pós-febre, cirurgias, hemorragias, doenças infecciosas ou não, distúrbios emocionais ou pós-parto. **Outras designações:** eflúvio telógeno. **Símbolo de classificação:** 4.35.2.6.
- eflúvio telógeno:** *S. m.* **Ver:** eflúvio telogênico.
- elaiocomicose:** *S. f.* **Ver:** erupção acneiforme.
- elastoidose cística e comedônica:** *S. f.* dermatose elastótica actínica caracterizada por pele repleta de cistos e comedos abertos, e pela espessura e coloração amarelada da pele. Localiza-se normalmente nas regiões periorbitárias, zingomáticas e temporais. **Outras designações:** elastoidose com cistos e comedões de Favre-Racouchot. **Símbolo de classificação:** 4.32.1.2.1.4.
- elastoidose com cistos e comedões de Favre-Racouchot:** *S. f.* **Ver:** elastoidosecística e comedônica.
- elastólise:** *S. f.* **Ver:** atrofia maculosa.
- elastólise cutânea generalizada adquirida pós-inflamatória:** *S. f.* **Ver:** eritema multiforme infantil atrofante.
- elastoma difuso:** *S. m.* dermatose elastótica actínica que apresenta pele espessada, de aspecto citrino, discretamente pastosa, com placas amareladas ou coloração semelhante a marfim velho. Localiza-se na face, pescoço e na área do decote. **Outras designações:** elastoma difuso de Dubreuilh. **Símbolo de classificação:** 4.32.1.2.1.1.
- elastoma difuso de Dubreuilh:** *S. m.* **Ver:** elastoma difuso.
- elastose perfurante:** *S. f.* genodermatose mesenquimal de origem autossômica dominante que apresenta pápulas ceratóticas circinadas assitômicas, de crescimento centrífugo e serpiginoso. Histopatologicamente, as fibras elásticas apresentam-se fragmentadas e em pequenos grupos, que saem através da epiderme. Há também

associação com o tratamento de d-penicilina da doença de Wilson e da homocistinúria. As lesões ocorrem com maior frequência nos lados do pescoço e nas superfícies de extensão dos braços e antebraços, podendo ser várias ou única. **Outras designações:** elastose perforante serpigínoza. **Símbolo de classificação:** 4.30.2.7.4.

**elastose perforante serpigínoza:** *S. f.* **Ver:** elastose perforante.

**elastose solar:** *S. f.* **Ver:** pele citreína.

**elefantíase:** *S. f.* **Ver:** paquidermia.

**elefantíase-dos-árabes:** *S. f.* **Ver:** filariase.

**elefantíase-dos-gregos:** *S. f.* (pop.) **Ver:** hanseníase.

**elefantíase filariana:** *S. f.* **Ver:** filariase.

**elefantíase linfangiomasosa:** *S. f.* **Ver:** linfangioma profundo.

**elemento celular da derme:** *S. m.* estrutura localizada na derme e que comporta: fibroblasto, histiócito, mastócito e linfócito. **Outras designações:**  $\emptyset$ . **Símbolo de classificação:** 2.1.3.1.

**elemento eruptivo:** *S. m.* **Ver:** lesão.

**elitrite:** *S. f.* **Ver:** vaginite.

**EM:** *Sigla* **Ver:** eritema exsudativo multiforme.

**enantema:** *S. m.* eritema que apresenta erupção de coloração avermelhada. Ocorre em casos de febres eruptivas e de doenças infecciosas. Localiza-se, em geral, nas mucosas das cavidades naturais (boca, faringe, mucosas genitais ou anais). **Outras designações:**  $\emptyset$ . **Símbolo de classificação:** 3.1.1.1.1.2.

**enfermidade de Fox-Fordyce:** *S. f.* **Ver:** doença de Fox-Fordyce.

**enidose:** *S. f.* **Ver:** urticária.

**entomofitoromicose subcutânea:** *S. f.* zigomicose causada por fungos da ordem *Entomophthorales*, principalmente pelo *Basidiobolus haptosporus*. Apresenta lesões nodulares e duras. As lesões localizam-se geralmente nas regiões glúteas e extremidades (membros inferiores, nádegas e tronco), mas podem atingir qualquer região do corpo. **Outras designações:** zigomicose subcutânea. **Símbolo de classificação:** 4.24.3.10.2.

**epiderme:** *S. f.* camada superficial da pele que se compõe de tecido epitelial córneo pavimentoso e estratificado. Essa camada possui, de fora para dentro, uma parte morta, que é a camada córnea, e uma parte celular viva, que é composta pelas camadas lúcida, granulosa, espinhosa e basal. Nessas regiões, a epiderme é mais complexa e espessa. As camadas granulosa e lúcida podem estar ausentes em algumas partes do corpo. A epiderme ainda é constituída de três tipos de células epiteliais, que são as células de Malpighi, Langerhans e de Merkel. **Outras designações:**  $\emptyset$ . **Símbolo de classificação:** 2.1.1.

**epidermodisplasia verruciforme:** *S. f.* verruga causada por vários vírus HPV, entre os quais o HPV5. A transmissão é por herança autossômica recessiva, podendo haver casos com herança ligada ao cromossomo X. Apresenta lesões avermelhadas,

violeta-amareladas ou acastanhadas, disseminadas, lembrando a verruga plana quando em maior número. As lesões são redondas ou poligonais, hipocrômicas e com discreta descamação, lembrando a pitíriase vesicolor. Em locais de exposição à luz solar, tendem a tornar-se malignas, desenvolvendo queratoses ou carcinoma espino-celular. Localiza-se no dorso das mãos e dos pés, nos dedos, na face e no pescoço. **Outras designações:** doença de Lutz-Lewandowski, doença de Lewandowski-Lutz. **Símbolo de classificação:** 4.15.4.9.

**epidermofitose:** *S. f.* **Ver:** dermatofitose.

**epidermofitose dos pés:** *S. f.* **Ver:** dermatofitose dos pés.

**epidermofitose interdigital dos pés:** *S. f.* **Ver:** dermatofitose dos pés.

**epidermólise bolhosa:** *S. f.* genodermatose bolhosa congênita que engloba diferentes quadros clínicos de transmissão genética, são eles: 1) simples, com bolhas de localização epidérmica e sem cicatrizes; 2) junciais, no qual as bolhas situam-se na lâmina lúcida; 3) distróficas, com presença de atrofia, cistos tipo milium, distrofias ungueais, alterações pigmentares, lesões mucosas e êxito de cicatrização. Todas podem ser de origem dominante ou recessiva. Aparece após pequenos e leves traumatismos mecânicos, mas pode também ser espontânea, e a fragilidade cutânea proporciona a formação de bolhas. **Outras designações:** epidermolysis bullosa. **Símbolo de classificação:** 4.30.2.2.1.

**epidermólise bolhosa adquirida:** *S. f.* epidermólise bolhosa distrófica crônica, rara, sem história familiar. As bolhas podem se associar a inflamações ou envolver mucosas. Localizam com frequência nas áreas de trauma e subepidérmicas. **Outras designações:**  $\emptyset$ . **Símbolo de classificação:** 4.30.2.2.1.2.4.

**epidermólise bolhosa distrófica:** *S. f.* epidermólise bolhosa hereditária dominante ou recessiva, ou adquirida. A cicatrização acontece depois de haver a separação de toda a epiderme pela vesiculação. Distinguem-se quatro formas genéticas e clínico-patológicas diferentes: epidermólise bolhosa distrófica tipo Cockayne-Tourine, epidermólise bolhosa distrófica tipo albopapuloide de Paisini, epidermólise bolhosa distrófica recessiva e epidermólise bolhosa adquirida. **Outras designações:**  $\emptyset$ . **Símbolo de classificação:** 4.30.2.2.1.2.

**epidermólise bolhosa distrófica displásica:** *S. f.* **Ver:** epidermólise bolhosa distrófica recessiva.

**epidermólise bolhosa distrófica dominante hiperplásica:** *S. f.* **Ver:** epidermólise bolhosa distrófica tipo Cockayne-Toraine.

**epidermólise bolhosa distrófica dominante variante de albopapuloide de Pasini:** *S. f.* **Ver:** epidermólise bolhosa distrófica tipo albopapuloide de Pasini.

**epidermólise bolhosa distrófica recessiva:** *S. f.* epidermólise bolhosa distrófica de origem autossômica recessiva que apresenta a mesma histopatologia da dermatose bolhosa dermolítica autossômica recessiva. Inicia-se no nascimento e vai até a primeira infância. São bolhas e erosões hemorrágicas generalizadas, e com o passar do

tempo, aparecem cistos tipo milium e cicatrizes. Devido às lesões de mucosa oral, ocorre o aparecimento de cicatrizes sinequiantes, que dificultam a ingestão de alimentos. As lesões esofagianas têm grandes chances de formar estinoses graves. Além delas, unhas distróficas, má formação dos dentes, problemas psíquicos, envelhecimento da pele, pele seca (especialmente a face), formação epitelioma epinocelular, deformidade dos pés e das mãos a ponto de inutilizá-las, e a fusão geral dos dígitos por sinéquias cicatriciais, são características da doença. Apesar das bolhas serem generalizadas, podem ocorrer em outros lugares como nas axilas, na área perineal, cervical e inguinal. **Outras designações:** polidispasia tipo Hallopeau-Siemens, epidermólise bolhosa distrófica displásica. **Símbolo de classificação:** 4.30.2.2.1.2.3.

**epidermólise bolhosa distrófica tipo albopapuloide de Pasini:** *S. f.* epidermólise bolhosa distrófica de origem autossômica dominante. Na adolescência as lesões são atróficas sem lesões bolhosas prévias, e por ser uma variante de epidermólise bolhosa distrófica dominante, tem semelhança histopatológica, clínica e genética da mesma, diferenciando-se pela presença de formações abopapuloides que não tem relação com as bolhas. Pequenos cístos epidérmicos são frequentes. As lesões são numerosas e se caracterizam pela forma de placas elevadas, de coloração branca, perifoliculares. Localiza-se nas extremidades, cotovelos, mãos, pés, joelho e tronco. **Outras designações:** epidermólise bolhosa distrófica dominante variante de albopapuloide de Pasini. **Símbolo de classificação:** 4.30.2.2.1.2.2.

**epidermólise bolhosa distrófica tipo Cockayne-Toraine:** *S. f.* **Ver:** epidermólise bolhosa distrófica tipo Cockayne-Toraine.

**epidermólise bolhosa distrófica tipo Cockayne-Toraine:** *S. f.* epidermólise bolhosa distrófica de origem autossômica dominante, podendo ter início na infância ou, às vezes, aparecer tardiamente. Caracteriza-se pela formação de bolhas subepidérmicas provenientes do aumento exagerado da colagenose. As bolhas são tensas, serosas ou hemorrágicas. Quando não ocorrem bolhas, formam-se, com o passar do tempo, placas eritematosas e aparecem cicatrizes eventualmente epirotóricas, queloidiformes, hiperpigmentação, hipopigmentação e cistos tipo milium. Apesar de poderem surgir lesões orais, a mucosa esofágica é sempre poupada. As unhas podem continuar normais, tornarem-se espessas ou ausentes. Pode vir acompanhada de ceratoses palmo-plantares, ceratose pilar e hiperidrose, uma vez que as mucosas oral, anal e das unhas são comprometidas. **Outras designações:** epidermólise bolhosa distrófica tipo Cockayne-Toraine hiperplásica dominante, epidermólise bolhosa distrófica dominante hiperplásica. **Símbolo de classificação:** 4.30.2.2.1.2.1.

**epidermólise bolhosa hereditária forma simples:** *S. f.* **Ver:** ictiose bolhosa.

**epidermólise bolhosa juncial:** *S. f.* epidermólise bolhosa simples de origem autossômica dominante ou recessiva, que se inicia no nascimento. Histologicamente revela-se uma clivagem no espaço entre a membrana basal e a membrana citoplasmática

basal, a membrana PAS-positiva forma a base da bolha. A doença pode ter desde formas letais (como a variante de Herlitz), até as formas benignas (como a forma geral atrófica), havendo, nesse meio, formas chamadas junciais indeterminadas. Caracteriza-se por erosões e bolhas que comprometem as mucosas e os olhos, os dentes se mostram pequenos e descolorados. **Outras designações:** epidermólise bolhosa letal. **Símbolo de classificação:** 4.30.2.2.1.1.4.

**epidermólise bolhosa letal:** *S. f.* **Ver:** epidermólise bolhosa juncial.

**epidermólise bolhosa simples:** *S. f.* epidermólise bolhosa de caráter autossômico dominante, com a presença de bolhas serosas ou sero-hemorrágicas. Caracteriza-se pelo corrompimento das células epidérmicas basais. **Outras designações:** doença de Goldscheider. **Símbolo de classificação:** 4.30.2.2.1.1.

**epidermólise bolhosa simples localizada:** *S. f.* **Ver:** epidermólise bolhosa simples localizada tipo Weber Cockayne.

**epidermólise bolhosa simples localizada tipo Weber Cockayne:** *S. f.* epidermólise bolhosa simples de origem autossômica dominante, que se inicia nos dois primeiros anos de vida, mas que, às vezes, pode surgir tardiamente. Sua histopatologia se matém igual às outras variantes, porém com a fenda um pouco acima da camada basal. A doença não é responsável pelo comprometimento mucoso ou por outras alterações orgânicas. Localiza-se com exclusividade nas mãos e nos pés, nestes são em maior número, devido ao traumatismo da locomoção. **Outras designações:** epidermólise bolhosa simples localizada. **Símbolo de classificação:** 4.30.2.2.1.1.3.

**epidermólise bolhosa simples tipo Köbner:** *S. f.* epidermólise bolhosa simples de origem autossômica dominante. Sua clivagem histopatológica tem início por vacuolização das células suprarenais e basais, o que origina a bolha intraepidérmica. Trauma e calor são responsáveis pelo defeito enzimático do mecanismo de citólise, exacerbando a doença. Os cabelos, as unhas e os dentes são normais. Localiza-se em áreas de traumatismo como joelho, cotovelos, mãos, pés e boca. **Outras designações:**  $\emptyset$ . **Símbolo de classificação:** 4.30.2.2.1.1.1.

**epidermólise bolhosa simples tipo Ogna:** *S. f.* epidermólise bolhosa simples de origem autossômica dominante. Tende a apresentar rupturas generalizadas congênitas acompanhadas de equimoses. Caracteriza-se pelo surgimento de pequenas vesículas serosas e hemorrágicas que se desenvolvem sem cicatrizes. **Outras designações:**  $\emptyset$ . **Símbolo de classificação:** 4.30.2.2.1.1.2.

**epidermólise ictiosiforme:** *S. f.* **Ver:** ictiose bolhosa.

**epidermolysis bullosa:** *N. Cient.* **Ver:** epidermólise bolhosa.

**epidermomicose:** *S. f.* **Ver:** micose.

**epiloia:** *S. f.* **Ver:** esclerose tuberosa.

**epitélio:** *S. m.* tecido originário de três folhetos germinativos. Apresenta-se como uma cobertura celular avascular, constituindo-se de células justapostas e reunidas por substâncias cimentares que apresentam pouca substância intracelular. Reveste su-

perfícies orgânicas internas e externas como vasos e pequenas cavidades, além de participar dos processos de absorção, de secreção e sensoriais. Classifica-se de acordo com a forma das células mais superficiais e segundo o número de camadas que apresenta. **Outras designações:** tecido epitelial. **Símbolo de classificação:** 2.5.

**epitelioma:** *S. m.* neoplasia maligna da epiderme derivado de células basais, escamosas e anexas. **Outras designações:**  $\emptyset$ . **Símbolo de classificação:** 4.29.6.1.

**epitelioma adenoide cístico:** *S. m.* **Ver:** tricoepitelioma.

**epitelioma basocelular:** *S. m.* neoplasia maligna da epiderme que pode ser causada por ingestão de arsênio ou exposição por longo tempo à luz solar. Sua malignidade é regional, destruindo partes moles e ósseas. Possui uma evolução lenta, ulcerando, cicatrizando e ulcerando novamente. Pode ser: a) adenoide: variante rara, que se caracteriza por grupos celulares basaloides que se apresentam organizadas em forma de rede e por formação de estruturas tubulares simiglandulares, b) queratósico: em sua forma histológica, caracteriza-se por agrupamento focal de células eosinófilas de grandes proporções, apresentando pérolas córneas centrais. Aparecem, em geral, somente de modo focal em alguns epitelíomas, sobretudo nos sólidos, c) cístico: em sua forma histológica, apresenta estruturas císticas estendidas com grupos celulares basaloides. Em sua forma clínica, constitui variante cística do epitelíoma basocelular sólido, d) sólido: em sua forma histológica, caracteriza-se pelo crescimento de nódulos. Em sua forma clínica, caracteriza-se por formação cística. Há diversos tipos de epitelíoma basocelular, sendo os principais: nodular, nódulo-ulcerativo, pigmentado, superficial, esclerosante, vegetante, plano-cicatricial e terebrante. As lesões localizam-se na parte superior da cabeça, nos 2/3 superiores acima da linha que uniria os lóbulos das orelhas. Não ocorrem nas plantas dos pés, palmas das mãos e mucosas. Raramente no tronco e membros. **Outras designações:** carcinoma basocelular, basalioma. **Símbolo de classificação:** 4.29.6.1.1.

**epitelioma basocelular adenoide:** *S. m.* **Ver:** epitelíoma basocelular.

**epitelioma basocelular cístico:** *S. m.* **Ver:** epitelíoma basocelular.

**epitelioma basocelular esclerosante:** *S. m.* epitelíoma basocelular caracterizado pela presença de placas duras, lisas, de cor branco-amarelada, de limites mal definidos, por vezes acompanhadas de telangiectasias. Sua evolução é lenta, há crescimento intradérmico, em direção aos lados e em profundidade. Não há, normalmente, tendência à ulceração, raramente à pigmentação, mas tende à fibrose. As placas escleroatróficas lembram a esclerodermia. **Outras designações:** carcinoma basocelular esclerodermiforme. **Símbolo de classificação:** 4.29.6.1.1.5.

**epitelioma basocelular nodular:** *S. m.* epitelíoma basocelular que apresenta nódulos tumorais translúcidos, de cor amarelo-avermelhada, acompanhados de telangiectasias, de superfície lisa e consistência dura. Podem localizar-se em diversas regiões da pele humana, embora muito frequentemente se manifestem no rosto. **Outras designações:**  $\emptyset$ . **Símbolo de classificação:** 4.29.6.1.1.7.

**epitelioma basocelular nódulo-ulcerativo:** *S. m.* epitelioma basocelular que apresenta nodosidade tumoral ulcerada, que se estende em direção lateral ou em profundidade. Inicialmente apresenta-se sob a forma de pápula róseo-perolada, cresce progressivamente, passando a apresentar ulceração de superfície, frequentemente parcial (ulceração central) e raramente completa. A lesão típica tem crosta com borda periférica cilíndrica, translúcida, vítrea e, por vezes, acompanhada de telangiectasias. **Outras designações:** epitelioma basocelular ulcerativo. **Símbolo de classificação:** 4.29.6.1.1.1.

**epitelioma basocelular pagetoide:** *S. m.* **Ver:** epitelioma basocelular superficial.

**epitelioma basocelular pigmentado:** *S. m.* epitelioma basocelular que apresenta nodulosidade de pigmentação melânica variável (de escura a negra). Em sua forma clínica, a coloração dos nódulos é total ou parcial, havendo produção aumentada de pigmento nos melanócitos. Ocorre frequentemente no epitelioma basocelular nodular e raramente nos epiteliomas basocelulares superficial e esclerosante. Em sua forma histológica, apresenta pigmentação aumentada das células tumorais, melanofágicas na derme superficial, principalmente em casos de epitelioma basocelular superficial. **Outras designações:**  $\emptyset$ . **Símbolo de classificação:** 4.29.6.1.1.2.

**epitelioma basocelular plano-cicatricial:** *S. m.* epitelioma basocelular de evolução lenta e de extensão em superfície. As lesões ulceram-se ligeiramente, podendo cicatrizar-se na região central, voltar a ulcerar e voltar a cicatrizar. Podem apresentar discreta pigmentação. As bordas são, em geral, de cor perolada, um pouco elevadas e de contornos normalmente irregulares. **Outras designações:**  $\emptyset$ . **Símbolo de classificação:** 4.29.6.1.1.3.

**epitelioma basocelular queratósico:** *S. m.* **Ver:** epitelioma basocelular.

**epitelioma basocelular sólido:** *S. m.* **Ver:** epitelioma basocelular.

**epitelioma basocelular superficial:** *S. m.* epitelioma basocelular que apresenta lesões múltiplas, eritematoescamosas. As lesões apresentam-se em formas numulares ou lenticulares, de contornos irregulares ou não, são discretamente infiltradas com bordas ligeiramente elevadas, roliças, de cor perolácea. A superfície das lesões é levemente granulomatosa, podendo apresentar descamação fina ou crostas delicadas. São facilmente lesionáveis e podem sangrar. O crescimento horizontal ou multifocal pode produzir eritemas ainda maiores, bem delimitados. As lesões localizam-se normalmente no tronco. **Outras designações:** carcinoma basocelular superficial, epitelioma basocelular pagetoide, carcinoma pagetoide de Darier, carcinoma eritematoso benigno de Little. **Símbolo de classificação:** 4.29.6.1.1.4.

**epitelioma basocelular terebrante:** *S. m.* epitelioma basocelular com progressão em profundidade e de caráter altamente destrutivo. Pode comprometer seriamente os músculos, a cartilagem (o nariz pode ser destruído no todo ou em parte), os ossos e o globo ocular. **Outras designações:** carcinoma basocelular tenebrante. **Símbolo de classificação:** 4.29.6.1.1.6.



**epitelioma basocelular ulcerativo:** *S. m.* **Ver:** epitelioma basocelular nódulo-ulcerativo.

**epitelioma basocelular vegetante:** *S. m.* epitelioma basocelular que apresenta tumor nodular exofítico, queratósico e papulomatoso. No exame histológico observa-se proliferação de massa celular basaloide bem delimitada, com configuração irregular, sem células atípicas na derme superficial. As lesões se localizam, na maioria dos casos, no rosto e o restante nas outras partes do corpo, sobretudo nas expostas ao sol.

**Outras designações:**  $\emptyset$ . **Símbolo de classificação:** 4.29.6.1.1.8.

**epitelioma calcificado de Malherbe:** *S. m.* **Ver:** pilomatrixoma.

**epitelioma cístico múltiplo benigno:** *S. m.* **Ver:** tricoepitelioma.

**epitelioma cuniculatum:** *N. Cient.* **Ver:** carcinoma verrucoso plantar.

**epitelioma de Borst-Jadassohn:** *S. m.* **Ver:** epitelioma intraepidérmico de Borst-Jadassohn.

**epitelioma espinocelular:** *S. m.* **Ver:** espinalioma.

**epitelioma intraepidérmico de Borst-Jadassohn:** *S. m.* dermatose pré-cancerosa caracterizada pela aglomeração de células neoplásicas na epiderme, cercadas por ceratinócitos imaturos normais ou anormais. **Outras designações:** epitelioma de Borst-Jadassohn. **Símbolo de classificação:** 4.28.7.

**epitelioma sebáceo:** *S. m.* **Ver:** adenocarcinoma sebáceo.

**eponíquia:** *S. f.* **Ver:** prega ungueal lateral.

**eponíquio:** *S. m.* **Ver:** prega ungueal lateral.

**epúlida:** *S. f.* (f.paral.) **Ver:** epúlide.

**epúlide:** *S. m.* afecção das mucosas que apresenta lesões para-tumorais fibrosas, em geral solitárias e protuberantes. Atinge sobretudo as gengivas, periósteo ou osso do maxilar. **Outras designações:** epúlida (f. paral.). **Símbolo de classificação:** 4.33.17.

**equimose:** *S. f.* púrpura causada por hemorragia devida à ruptura de capilares subcutâneos. Apresenta grandes manchas de coloração vermelho lívido que se tornam, em seguida, negras, azuis, esverdeadas, cor de cobre e amarelo-claras. Localiza-se sob a pele, mucosas e nas superfícies dos órgãos internos. **Outras designações:**  $\emptyset$ . **Símbolo de classificação:** 3.1.1.1.6.2.

**erisipela:** *S. f.* piodermite causada por estreptococos hemolíticos do grupo A e, eventualmente, do grupo G. Pode ainda estar relacionada a infecções das vias aéreas superiores. É uma forma de celulite aguda e superficial, caracterizada pelo aparecimento de eritema vivo e intenso, acompanhado de edema duro, não depressível, com bordas bem delimitadas, conferindo à lesão aspecto de laranja. A lesão é quente e estende-se, pouco a pouco, para as regiões circunvizinhas, chegando a atingir 20 ou mais centímetros de tamanho. Devido à obstrução de vasos linfáticos, podem surgir grandes bolhas tensas, contendo líquido amarelo-citrino, não purulento (erisipela bolhosa). As bolhas podem romper-se e evoluir para necrose e úlcera superficial (eri-

sipela gangrenosa). Ocorrem ainda inflamação dos vasos linfáticos regionais e inflamação dos gânglios linfáticos regionais, com fenômenos gerais, tais como temperatura elevada, calafrios, náuseas e intenso mal-estar. A evolução da doença é rápida. Começa a regredir depois de alguns dias com descamação superficial, deixando pigmentação acastanhada, que desaparece lentamente, até que a pele recupere o aspecto normal. Atinge, preferencialmente, a face e a parte distal dos membros. O acometimento facial pode provocar inflamação generalizada dos olhos. **Outras designações:** mal-do-monte (pop.), mal-de-monte (Bras., NE, pop.), mal-da-praia (Bras.), mal-dita (Bras., pop.), esipra (Bras., N, pop.). **Símbolo de classificação:** 4.21.1.10.

**erisipela bolhosa:** *S. f.* **Ver:** erisipela.

**erisipela de repetição:** *S. f.* **Ver:** erisipela.

**erisipela gangrenosa:** *S. f.* **Ver:** erisipela.

**erisipela metastática:** *S. f.* **Ver:** erisipela.

**erisipela nas costas:** *S. f.* **Ver:** oncocercíase.

**erisipela recidivante:** *S. f.* **Ver:** erisipela.

**erisipeloide:** *S. f.* bacteriose causada pelo bacilo *Erysipelothrix insidiosa (rhusiopathiae)*, que determina uma erisipela no porco e em outros animais. A contaminação do homem é acidental e dá-se através de ferimentos provocados pelo manuseio de objetos contaminados. Atinge em geral a pele, podendo afetar ainda a corrente circulatória (septicemia) e o endocárdio. Existem duas formas da doença: 1) erisipeloide cutânea, 2) erisipeloide sistêmica. **Outras designações:** doença de Rosenbach (pop.), pseudoerisipela. **Símbolo de classificação:** 4.21.3.

**erisipeloide cutânea:** *S. f.* erisipeloide que atinge exclusivamente a pele. Apresenta-se sob duas formas: 1) erisipeloide cutânea localizada, 2) erisipeloide cutânea generalizada. **Outras designações:**  $\emptyset$ . **Símbolo de classificação:** 4.21.3.1.

**erisipeloide cutânea generalizada:** *S. f.* erisipeloide cutânea que apresenta placas eritematosas, de formato circular ou oval, bem delimitadas, que crescem excentricamente, enquanto a parte central involui paulatinamente. Atinge o tronco e os membros inferiores e superiores. **Outras designações:**  $\emptyset$ . **Símbolo de classificação:** 4.21.3.1.2.

**erisipeloide cutânea localizada:** *S. f.* erisipeloide cutânea que apresenta placas eritematosas não elevadas, de cor vermelho-azuladas, bem delimitadas e dolorosas à palpação. As lesões envolvem espontaneamente em duas ou três semanas, deixando, algumas vezes, edema residual persistente. Pode haver comprometimento de gânglios linfáticos regionais. Localiza-se preferencialmente nas mãos, braços e face. **Outras designações:**  $\emptyset$ . **Símbolo de classificação:** 4.21.3.1.1.

**erisipeloide sistêmica:** *S. f.* erisipeloide grave, que atinge a pele, o endocárdio e a corrente circulatória, provocando septicemia e, em muitos casos, pode ter êxito letal. **Outras designações:**  $\emptyset$ . **Símbolo de classificação:** 4.21.3.2.

**eritema:** *S. m.* dermatose eritematosa provocada por vasodilatação cutânea ativa ou

arterial, passiva ou venosa, a qual pode ser decorrente de diversos estímulos, como calor, raios ultravioletas, radiações ionizantes e certos tipos de medicamentos. Pode ser sintoma de uma doença infecciosa eruptiva ou de uma doença da pele. Surgem máculas de coloração avermelhada ou rósea, quando resultantes de dilatação vascular ativa ou arterial, e de coloração arroxeadada, quando resultante de passiva ou venosa. As lesões apresentam limites imprecisos, sendo, em alguns casos, simples (quando só ocorre alteração na cor da pele) ou deformadas (quando acompanham outras lesões). Apresentam diferentes tamanhos e formas, variando desde as punctiformes, lenticulares e numulares até as em placa, lençol ou “en nappe” (mais extensa ou regional). A pressão de lâmina de vidro (vitropressão) ou a pressão dos dedos (digito-pressão) fazem com que elas desapareçam momentaneamente. Pode manifestar-se de forma difusa ou em certas regiões do corpo. **Outras designações:** dermatite eritematosa. **Símbolo de classificação:** 3.1.1.1.1, 4.6.

**eritema a agentes físicos e químicos:** *S. m.* eritema decorrente de calor, irradiações solares, uso de fármacos ou contato com substâncias químicas. Sua morfologia e localização variam conforme a maneira de exposição. **Outras designações:** ∅. **Símbolo de classificação:** 4.6.6.

**eritema anular centrífugo:** *S. m.* eritema figurado que apresenta manchas urticadas de rápida progressão periférica (muitos milímetros por dia), que se transformam em anéis salientes e firmes ao toque. Esses anéis tendem a certa pigmentação, formando arcos e festões em área com discreta pigmentação. Junto com as manchas, podem surgir lesões papulosas e placas anulares ou policíclicas. As bordas do eritema são duras, apresentam pigmentação mais intensa que o centro, limites nítidos e tendem a coalescer para regiões vizinhas. A quantidade e o tamanho das lesões características variam, podendo se manifestar isoladamente ou serem convergentes, com tendência à propagação centrífuga. Constitui afecção de evolução crônica, em geral ocorrendo concomitante a outras doenças, inclusive neoplasias. Acomete preferencialmente tronco e membros inferiores. **Outras designações:** eritema pápulo-circinado migrante crônico. **Símbolo de classificação:** 4.6.1.1.

**eritema arciforme dérmico:** *S. m.* **Ver:** granuloma anular de forma típica.

**eritema condusifforme:** *S. m.* **Ver:** eritema nodoso.

**eritema crônico migrante:** *S. m.* **Ver:** eritema crônico migratório.

**eritema crônico migratório:** *S. m.* eritema figurado de causa desconhecida, podendo, no entanto, surgir após picada de ixidídios (carrapatos) ou outros vetores. Nestes casos, o agente causal é *Borrelia burgdorferi* (espiroqueta). Antes do aparecimento das lesões, a pele apresenta pigmentação, manifestada por meio de máculas no local da picada. A lesão característica cresce perifericamente de modo rápido. Formam-se placas eritematosas, em geral únicas e anulares, que apresentam bordas elevadas, pouco infiltradas, não escamosas, contornos pouco irregulares e os limites razoavelmente nítidos. Essas lesões tendem, aos poucos, a esmaecer das regiões

periféricas para o centro, este apresentando tonalidade rosada e aspecto quase normal. Observa-se a ocorrência de prurido. Os sintomas são fadiga, febre, distúrbios articulares, oculares, neurológicos e musculares. **Outras designações:** eritema crônico migrante. **Símbolo de classificação:** 4.6.1.2.

**eritema difuso:** *S. m.* **Ver:** eritema generalizado.

**eritema discrômico persistente:** *S. m.* hiperchromia adquirida, de causa desconhecida. Manifesta-se sob a forma de máculas acinzentadas, as quais apresentam várias nuances e discreto eritema, principalmente nas bordas. As manchas apresentam certa tendência a coalescerem, formando placas. Em geral, são infiltradas e ligeiramente elevadas, apresentando forma e tamanho variados, embora predominem os formatos numulares e lenticulares. Progridem lentamente sem sintomas. Histologicamente, observa-se grande quantidade de pigmento nos melanóforos da derme, infiltrado linfo-histiocitário em torno dos vasos dérmicos e degeneração vacuolar nas células basais. As lesões podem assemelhar-se clinicamente à pinta e localizam-se geralmente no tronco, membros inferiores e face. **Outras designações:** erythema dyschromicum perstans, dermatose cinienta. **Símbolo de classificação:** 4.5.3.21.

**eritema elevado diutino:** *S. m.* **Ver:** eritema elevatum diutinum

**eritema elevatum diutinum:** *N. Cient.* vasculite primária e predominantemente necrosante causada por um mecanismo de hipersensibilidade o estreptococo. Apresenta erupção crônica de nódulos achatados, cuja cor varia do róseo ao violeta. Surgem pápulas, nódulos ou placas simétricas, no interior das quais podem aparecer vesículas, bolhas, ulcerações ou depressão discreta. As dores nas articulações são constantes. As lesões podem envolver espontaneamente, aparecer e desaparecer no mesmo local ou permanecer indefinidamente, tornando-se, então, fibróticas e, posteriormente, cicatrizando-se. A princípio são pápulas eritematosas, que evoluem a nódulos que coalescem, formando placas. Durante essa evolução pode surgir artrite e comprometimento de alguns órgãos internos. Localiza-se mais frequentemente nos cotovelos, pequenas articulações das mãos e simetricamente nos joelhos. Eventualmente é encontrada no pavilhão auricular, face, nádegas e membros inferiores. **Outras designações:** doença de Bury, eritema elevado diutino. **Símbolo de classificação:** 4.14.2.1.8.

**eritema escarlatiforme:** *S. m.* eritema generalizado que apresenta erupção eritematosa difusa, seguida de escamação, prurido ou sensação de queimação. A lesão pode ser consequência da possibilidade de alguns pontos hiperêmicos, miliares ou lenticulares coalescerem. Compromete frequentemente as mucosas. **Outras designações:**  $\emptyset$ . **Símbolo de classificação:** 4.6.3.1.

**eritema exsudativo multiforme:** *S. m.* eritema decorrente de processo alérgico, sensibilidade a drogas como sulfas, analgésico e barbitúricos, a infecções micóticas, viróticas, bacterianas ou protozoários. Caracteriza-se pela presença de máculas infiltradas eritêmato-papulosas, urticarianas, vésico-bolhosas ou purpúricas, as quais

se manifestam isoladamente ou agrupadas. Possuem aspecto variável, limites nítidos, contornos regulares e constantemente apresentam bordas papulosas ou vesiculosas, com região central deprimida, avermelhada e pigmentada. Há uma tendência das lesões aparecerem de maneira brusca e simetricamente, formando círculos concêntricos com um alvo (íris). Na maioria dos casos, a evolução da afecção é benigna, porém existem as formas mais severas, de evolução grave, inclusive de término fatal. São observadas ainda alguns sintomas de mal-estar geral, como febre, distúrbios gástricos, dores reumáticas, musculares e nas articulações. Acometem preferencialmente as extremidades dos membros, dorso das mãos e dos pés, antebraços, pernas, face, pescoço e tronco. Observa-se, em alguns casos, o comprometimento das mucosas, com a ocorrência de enantema, superfícies erosivas ou placas esbranquiçadas, em decorrência da ruptura de bolhas doloridas. **Outras designações:** eritema multiforme, EM, doença de Hebra, eritema polimorfo, herpes íris. **Símbolo de classificação:** 4.6.10.

**eritema figurado:** *S. m.* eritema de morfologia variada, cujas manchas são bem delimitadas e marginadas, formando figuras. Pode ser de três tipos: agudo (tóxicos, infecciosos), subagudo (eritema polimorfo) e crônico (eritema anular centrífugo, lepra, lupo eritematoso, pelagra). **Outras designações:**  $\emptyset$ . **Símbolo de classificação:** 3.1.1.1.1.5, 4.6.1.

**eritema generalizado:** *S. m.* eritema de origem associada a afecções como sífilis e hanseníase, a vírus, ao uso de drogas e a outras causas. Manifesta-se sob a forma de máculas eritematosas de tamanho variado, podendo ocorrer alterações como descamação e edema (com ou sem transpiração). Acomete geralmente os membros e o tronco. **Outras designações:** eritema difuso, eritema universal. **Símbolo de classificação:** 4.6.3.

**eritema giriforme persistente:** *S. m.* eritema figurado que surge na infância, em geral nos primeiros dias de vida. As lesões são múltiplas, tendo forma circular com os anéis, sobrepassando-se entre si. No início, são papulosas, tendendo a um rápido crescimento centrífugo. A borda, em alguns casos, apresenta aspecto vesicobolhoso, margem interna com colarete e descamação, enquanto que a margem externa possui colarete escamoso. Em geral, o centro das lesões é normal ou apresenta leve pigmentação. Os anéis das lesões sobrepassam-se entre si e formam figuras com o decorrer dos anos. Em geral, as lesões não apresentam prurido e acometem preferencialmente tronco, raiz dos membros, escápulas, coxas e nádegas, atingindo, mais raramente, regiões palmo-plantares. **Outras designações:** erytema gyratum perstants. **Símbolo de classificação:** 4.6.1.3.

**erytema gyratum repens:** *N. Cient.* eritema figurado muito frequentemente causado por paraneoplasia (câncer em evolução). Apresenta lesões eritematosas propensas à pigmentação e à descamação. Acometem normalmente o tronco, sob a forma de ondas, serpentes ou mesmo de retas paralelas. As lesões são numerosas e apresentam

- prurido. **Obs.:** É também classificado como uma dermatose paraneoplásica. **Outras designações:** ø. **Símbolo de classificação:** 4.6.1.4.; 4.29.10.1.21.6.3.1.
- eritema indurado (de Bazin):** *S. m.* **Ver:** tuberculose indurativa de Bazin.
- eritema localizado:** *S. m.* eritema decorrente de reação a agentes químicos e físicos. O uso local de certos tipos de esteroides (corticosteroides) fluorados pode provocar o aparecimento de lesão eritematosa na face. **Outras designações:** ø. **Símbolo de classificação:** 4.6.2.
- eritema migrante:** *S. m.* **Ver:** língua geográfica.
- eritema migratório necrolítico:** *S. m.* eritema figurado decorrente de deficiência de aminoácidos, cirrose, má absorção ou de câncer em evolução. As lesões características são máculas eritematosas circulares com erosões, vesículas e pústulas. Tais lesões tendem à migração, deixando no rastro descamação limitante, decorrente de um processo de necrose das células da epiderme e edema. Ocorre, assim, clivagem intraepidérmica com formação de bolhas que se rompem facilmente, resultando, desse modo, na formação de um colarete esfoliativo. Em geral, as regiões acometidas são as nádegas, abdômen, regiões inguino-cruais, genitália, períneo, face, membro inferior. As lesões podem, no entanto, manifestar-se de forma generalizada. **Obs.:** É também classificado como uma dermatose paraneoplásica. **Outras designações:** eritema necrolítico, eritema necrolítico migratório, síndrome do glucagonoma. **Símbolo de classificação:** 4.6.1.5.; 4.29.10.1.21.6.3.3.
- eritema morbiliforme:** *S. m.* eritema generalizado que apresenta manchas eritematosas rebeoliformes, lenticulares ou numulares, pruriginosas, de pequenas dimensões. As manchas localizam-se principalmente no tronco e nos membros. **Outras designações:** eritema rubeoliforme. **Símbolo de classificação:** 4.6.3.2.
- eritema multiforme infantil atrofante:** *S. m.* dermatose atrófica de causa desconhecida. Apresenta, na fase aguda, características do eritema multiforme e na fase atrófica, a inexistência de fibras elásticas, as quais foram destruídas na fase aguda. Assim, verifica-se que as lesões sofrem uma involução atrófica por elastólise e a aparência é senil (fáceis) ou de chalazodermia. **Outras designações:** elastólise cutânea generalizada adquirida pós-inflamatória. **Símbolo de classificação:** 4.10.9.
- eritema multiforme:** *S. m.* **Ver:** eritema exsudativo multiforme, eritema poliforme.
- eritema necrolítico:** *S. m.* **Ver:** eritema migratório neocrolítico.
- eritema necrolítico migratório:** *S. m.* **Ver:** eritema migratório neocrolítico.
- eritema nodoso:** *S. m.* eritema decorrente de hipersensibilidade a drogas, a agentes infecciosos (vírus, fungos e bactérias) e, eventualmente, a imunocomplexos. As erupções consistem em nódulos eritematosos, os quais apresentam grande sensibilidade e dor. No princípio, são de cor vermelho-viva, tornando-se, com o tempo, vinhosos e purpúricos, com tonalidade amarelada discreta. Tendem a coalescer. Com o aparecimento de novas lesões, nota-se a presença de nódulos recentes (vermelho-vivos) ao lado de outros em fase de coalescimento (arroxeados ou escuros), não havendo risco

de ulceração. As lesões, de temperatura elevada, usualmente apresentam tamanho uniforme, formato circular ou oval, sendo, às vezes, autolimitantes. Seu número varia conforme o caso. Em geral, observam-se sintomas preliminares, como febre, artralgias, dores articulares, anorexia e mal-estar. O eritema geralmente precede ou acompanha doenças como tuberculose, hanseníase, sarcoidose, colite ulcerativa, linfomas, síndrome de Behcet, pioderma gangrenoso, doença de Crohn, doenças autoimunes e gravidez, associando-se, em alguns casos, à febre reumática. Podem ser recorrentes e acometem, de forma simétrica, a face de extensão dos membros, principalmente as pernas, podendo ainda ocorrer nas coxas, membros superiores e face. **Obs.:** É também classificado como uma farmacodermia e como uma paniculite. **Outras designações:** dermatite contusiforme, febre nodal, eritema condusiforme, paniculite septal. **Símbolo de classificação:** 3.1.1.1.1.8, 4.6.11.; 4.31.11.

**eritema nodoso migratório:** *S. m.* **Ver:** paniculite nodular migratória subaguda de Vilanova-Piñol Agudé.

**eritema palmar:** *S. m.* eritema localizado nas regiões das palmas das mãos (regiões tenar e hipotenar). As manchas são geralmente simétricas. **Outras designações:**  $\emptyset$ . **Símbolo de classificação:** 4.6.2.1.

**eritema palmar adquirido:** *S. m.* eritema palmar provocado por níveis séricos elevados de estrógenos, hipertireoidismo e cirrose. Pode estar ligada a câncer (carcinoma do pâncreas com metástase hepática). **Outras designações:**  $\emptyset$ . **Símbolo de classificação:** 4.6.2.1.1.

**eritema palmar hereditário:** *S. m.* eritema palmar de caráter hereditário autossômico dominante. Pode ocorrer devido a distúrbios internos, tóxicos ou hormonais. A lesão característica consiste em eritema vermelho-vivo ou rosado, bem delimitado, disposto de forma simétrica na superfície palmo-plantar, principalmente nas regiões tenar e hipotenar, podendo ainda acometer calcanhar e borda do pé. **Outras designações:** eritema palmo-plantar hereditário. **Símbolo de classificação:** 4.6.2.1.2.

**eritema palmo-plantar hereditário:** *S. m.* **Ver:** eritema palmar hereditário.

**eritema pápulo-circinado migrante crônico:** *S. m.* **Ver:** eritema anular centrífugo.

**eritema pérmio:** *S. m.* eritema que ocorrem em indivíduos sensíveis ao frio extremo associado à umidade. Constitui afecção de caráter agudo. Apresenta lesões infiltrativas eritematocianóticas, edematosas e de limites não nítidos. Em casos de maior gravidade, há a ocorrência de nódulos, ulcerações ou fissuras, sendo passíveis de infecção. As lesões podem ser únicas ou generalizadas e desaparecem com o fim da estação fria. A ocorrência de prurido é constante, sendo, por vezes, acompanhado de adormecimento, dor e dificuldade de utilização das mãos. Observam-se, ainda, em alguns casos, sintomas de crioglobulinemia. Surge em geral na região acral, dígitos, calcanhars, bordo cubital das mãos, nariz e orelhas. **Obs.:** É também classificada como uma afecção vascular predominantemente funcional. **Outras designa-**

**ções:** perniose, frieira(pop.), geladura(pop.). **Símbolo de classificação:** 4.6.8.; 4.14.6.5.

**eritema poliforme:** *S. m.* eritema que apresenta erupções de coloração vermelho mais ou menos vivo, em forma de alvo ou íris com uma bolha no centro, uma zona mediana branca e um círculo eritematoso. Desaparece momentaneamente pela pressão dos dedos e tem duração efêmera. **Outras designações:** eritema polimorfo, eritema multiforme. **Símbolo de classificação:** 3.1.1.1.1.7.

**eritema polimorfo:** *S. m.* **Ver:** eritema exsudativo multiforme, eritema poliforme.

**eritema pudico:** *S. m.* eritema provocado por fatores psicológicos, provavelmente emotivos, caracterizado por quadro agudo de evolução rápida (cerca de poucos minutos). Acomete a face, podendo, ocasionalmente, atingir o pescoço. **Outras designações:** ø. **Símbolo de classificação:** 4.6.4.

**eritema rubeoliforme:** *S. m.* **Ver:** eritema morbiliforme.

**eritema solar:** *S. m.* fotodermatose causada pela intensidade da radiação solar em certos tipos de peles. Após algumas horas surge uma coloração vermelho vivo de duração variável. Pode ser considerada como de primeiro grau quando há eritema e edema, e de segundo grau quando o eritema for intenso e bolhoso. Quando a queimadura é mais intensa, provoca náuseas, febre, calafrio, taquicardia, delírio, prostração e choque. Localiza-se em áreas da pele expostas ao sol. **Obs.:** É também classificada como uma mancha vaso-sanguínea. **Outras designações:** *Erythema solare*, queimadura solar. **Símbolo de classificação:** 3.1.1.1.1.6, 4.32.1.1.3.

**eritema telangiectásico congênito:** *S. m.* genodermatose com fotossensibilidade de herança autossômica recessiva. Caracteriza-se pelo aparecimento de manchas café-com-leite, sindactilia, defeitos nos dentes, imunodeficiências que provocam infecções respiratórias, gastrintestinais e cutâneas, carcinomas de boca, problemas no aparelho digestivo, linfomas, leucemias, telangiectasias e descamação, além de pouco peso, diminuição da face e formato oval do crânio. Distingue-se por três sinais clínicos cardinais: eritema telangiectásico facial congênito, que surge nos primeiros meses ou dias de vida, em forma de vespertilho; fotossensibilidade, ocorrendo bolhas logo na primeira exposição à luz solar, e por último, retardo de crescimento, que é isolado e não apresenta distúrbios mentais e sexuais. Localiza-se na face (lábios e pálpebras) e nas orelhas. Às vezes atinge as mãos e antebraços. **Outras designações:** síndrome de Bloom. **Símbolo de classificação:** 4.30.2.9.1.

**eritema tóxico dos recém-nascidos:** *S. m.* **Ver:** eritema tóxico neonatal.

**eritema tóxico neonatal:** *S. m.* eritema decorrente de um processo de hipersensibilidade, constantemente associado à eosinofilia, sendo esta responsável pela presença de leucócitos e eosinófilos suprajacentes aos folículos pilosos do recém-nascido. Essa dermatose é transitória, regredindo espontaneamente após alguns dias. Apresenta lesões eritematopapulopustulosas. Localizam-se geralmente na face ventral do tórax, na face e nas extremidades. **Outras designações:** eritema tóxico dos recém-



nascidos. **Símbolo de classificação:** 4.6.9.

**eritema universal:** *S. m.* **Ver:** eritema generalizado.

**eritema urticado atrofiante de Pellizari:** *S. m.* **Ver:** anetodermia de Pellizari.

**eritromelia de Pick:** *S. f.* **Ver:** acrodermatite crônica atrofiante.

**eritoplasia de Zoon:** *S. f.* **Ver:** balanite plamocitária de Zoon.

**eritrasma:** *S. m.* corinebacteriose cutânea causada pela *Corynebacterium minutissimum*.

Doença crônica, porém benigna, caracterizada pelo aparecimento de placas eritematoescamosas ligeiramente elevadas, com bordas mais ou menos nítidas e descamação furfurácea. Quando recentes, as lesões apresentam coloração rósea ou vermelho-viva e são recobertas por escamas finas e aderentes. Nos casos de longa duração, elas escurecem, tornando-se acastanhadas e pardacentas. Não apresenta prurido ou qualquer sinal de inflamação. É comum a ocorrência de recidivas. Pode estar associada a diabetes. Localiza-se nas áreas em que há dobras, em especial nas regiões inguinocrurais (sobretudo na face interna da coxa esquerda), púbicas, inframamárias e interdigitais. **Outras designações:**  $\emptyset$ . **Símbolo de classificação:** 4.21.7.1.

**eritroceratodermia com ataxia:** *S. f.* eritroceratrodermia variabilis de origem autossômica dominante que provoca neuropatia, surdez e retardo físico. **Outras designações:**  $\emptyset$ . **Símbolo de classificação:** 4.30.2.1.2.2.

**eritroceratodermia Mendes da Costa:** *S. f.* **Ver:** eritroceratodermia variabilis.

**eritroceratodermia simétrica progressiva:** *S. f.* eritroceratodermia variabilis congênita e de transmissão provavelmente dominante. Apresenta placas hiperqueratósicas, eritematosas, descamativas, de limites nítidos com hiperpigmentação periférica, que se dispõem simetricamente e possuem marca de acantose (espessamento da camada espinhosa da epiderme). Localiza-se nos pés, dorso das mãos e dedos, regiões tibiais, braços e tronco. As regiões palmo-plantares não são atingidas. **Outras designações:** eritroqueratodermia congênita simétrica progressiva. **Símbolo de classificação:** 4.30.2.1.2.1.

**eritroceratodermia variabilis:** *S. f.* genodermatose da ceratinização de origem autossômica dominante. Raramente é congênita, surgindo em geral no primeiro ano de vida com dois tipos de lesões: cutâneas e eritemo-queratósicas. As lesões podem ser desencadeadas por reações emocionais ou por alterações de temperatura. Caracteriza-se por distrofia bolhosa e pigmentar presentes na infância e por associação de placas hiperqueratósicas de configuração bizarra, geográfica, nem sempre seguindo as lesões eritematosas, as quais aparecem e desaparecem em horas ou dias, variando de tamanho, forma e posição. Às vezes as lesões aparecem em forma de anéis ou policíclica. Localiza-se com maior frequência nas extremidades, face e nádegas. **Outras designações:** eritroceratodermia Mendes da Costa, ceratose rubra figurada, eritroqueratodermia variabilis de Mendes da Costa, síndrome de Mendes da Costa. **Símbolo de classificação:** 4.30.2.1.2.

**eritrocianose:** *S. f.* afecção vascular predominantemente funcional causada por expo-

sição direta a temperaturas muito baixas, mas que não chegam a ser congelantes. Observam-se placas azuladas de limites imprecisos, podendo surgir nódulos fibróticos, eritema folicular, descamação e ceratose pilar. As lesões atingem os membros inferiores que se tornam edemaciados e vermelho-escuros. **Outras designações:**  $\emptyset$ . **Símbolo de classificação:** 4.14.6.6.

**eritroderma esfoliativo:** *S. m.* **Ver:** eritrodermia esfoliativa.

**eritrodermia:** *S. f.* eritema generalizado causado por intoxicação medicamentosa, infecção ou afecção maligna. Caracteriza-se por vermelhidão intensa, podendo se acompanhado por descamação e dessoramento. **Outras designações:**  $\emptyset$ . **Símbolo de classificação:** 3.1.1.1.1.9.

**eritrodermia de Leiner:** *S. f.* **Ver:** eritrodermia descamativa.

**eritrodermia de Sézary:** *S. f.* **Ver:** síndrome de Sézary.

**eritrodermia descamativa:** *S. f.* eczema que se caracteriza como manifestação eritrodérmica da dermatite seborreica generalizada do lactente. As conseqüências para a saúde são grandes para o recém-nascido, podendo vir a sofrer adenopatias, diarreia, perda de peso, hipotermia, febre elevada, infecções secundárias, complicações respiratórias, meníngeas e renais. **Outras designações:** eritrodermia de Leiner, síndrome de Leiner. **Símbolo de classificação:** 4.8.2.5.

**eritrodermia esfoliativa:** *S. f.* farmacodermia cuja causa está provavelmente ligada ao uso de alguns medicamentos que causam alergia. Apresenta erupção escarlatini-forme, eritematoescamosa e composta por púrido com intensidade variável, que compromete toda a pele. Ocorre separação do extrato córneo em camadas que se parecem com folhas, dando origem à descamação livre que acontece em abundância. O quadro é considerado subagudo ou crônico, com fases intensas e exaustivas, que proporcionam irregularidades hidrossalinas e oncóticas. Provoca discretamente adenopatia e alopecia generalizadas. **Obs.:** É também classificada como uma dermatose eritematoescamosa. **Outras designações:** eritroderma esfoliativo, dermatite esfoliativa, ceratose esfoliativa, keratolysis esfoliativa. **Símbolo de classificação:** 4.31.4.; 4.7.3.

**eritrodermia hipodérmica:** *S. f.* **Ver:** sarcoidose.

**eritrodermia ictiosiforme:** *S. f.* **Ver:** ictiose bolhosa.

**eritrodermia ictiosiforme bolhosa:** *S. f.* **Ver:** nevo epidérmico verrucoso.

**eritrodermia ictiosiforme congênita:** *S. f.* **Ver:** ictiose universal.

**eritrodermia linforreticular:** *S. f.* **Ver:** síndrome de Sézary.

**eritrodermia metaeruptiva:** *S. f.* eritrodermia esfoliativa que ocorre após uma dermatose. **Outras designações:**  $\emptyset$ . **Símbolo de classificação:** 4.7.3.1.

**eritrodermia pigmentada peribucal:** *S. f.* **Ver:** eritrose peribucal pigmentar.

**eritrodermia tóxica:** *S. f.* eritrodermia esfoliativa causada por medicamentos ou substâncias químicas diversas. **Outras designações:**  $\emptyset$ . **Símbolo de classificação:** 4.7.3.2.

**eritromelalgia:** *S. f.* **Ver:** eritromeralgia.

**eritromeralgia:** *S. f.* afecção vascular predominantemente funcional caracterizada por sensações dolorosas e ou perestésicas e vermelhidão. Observam-se hiperidrose e ulcerações. Pode ter origem genética (eritromeralgia idiopática) ou estar associada a outras doenças, tais como artrite reumatoide, gota, diabetes, policitemia vera, eritematoses sistêmicas, ou a um metabolismo anormal de bradicinina e serotonina (eritromeralgia secundária). O ponto crítico que ativa o processo é o calor com temperatura de aproximadamente 32°C. Pode acometer as quatro extremidades ou apenas uma área de determinada extremidade. **Outras designações:** eritromelalgia. **Símbolo de classificação:** 4.14.6.3.

**eritroqueratodermia congênita simétrica progressiva:** *S. f.* **Ver:** eritroceratodermia simétrica progressiva.

**eritroqueratodermia variabilis de Mendes da Costa:** *S. f.* **Ver:** eritroceratodermia variabilis.

**eritrose facial:** *S. f.* eritema caracterizado por alta frequência de surtos congestivos. Encontra-se frequentemente associada a telangiectasia. Manifesta-se fundamentalmente no centro da face e acomete em geral diabéticos. **Outras designações:** ø. **Símbolo de classificação:** 4.6.5.

**eritrose pigmentar peribucal:** *S. f.* eritema de causa desconhecida, resultante, possivelmente, de fotossensibilidade a substâncias cosméticas. A mancha é geralmente de tonalidade acastanhada ou cor de bronze. A pigmentação cutânea pode ser subsequente a um eritema. Atinge as regiões laterais da boca, nariz (sulcos nasogenianos) e queixo, podendo ainda prolongar-se até o pescoço. **Outras designações:** eritrose pigmentar peribucal de Brocq, dermatose pigmentar peribucal, eritrodermia pigmentada peribucal. **Símbolo de classificação:** 4.6.7.

**eritrose pigmentar peribucal de Brocq:** *S. f.* **Ver:** eritrose peribucal pigmentar.

**erosão:** *S. f.* **Ver:** exulceração.

**erosio digitalis blastomycetica:** *N. Cient.* **Ver:** candidíase intertriginosa.

**erupção acneiforme:** *S. f.* afecção sebácea ligada a fatores predisponentes ou a drogas indutoras. As erupções acneiformes assemelham-se à acne por apresentarem lesões papulosas e pústulas foliculares, com ou sem comedão. Por outro lado, diferem daquela afecção cutânea pelo fato de as lesões não se localizarem nas regiões habituais ou por ocorrerem fora do período da adolescência. As principais erupções acneiformes são: acne pré-menstrual do adulto, acne infantil, acne cosmética, acne ocupacional, acne mecânica, acne estival, acne tropical, acne escoriada, acne medicamentosa, acne endócrina, rosácea, dermatite perioral e elaiocomicose. **Outras designações:** EA, acne induzida, elaiocomicose. **Símbolo de classificação:** 4.25.3.

**erupção de Kaposi:** *S. f.* **Ver:** eczema vacinato.

**erupção desidrosiforme:** *S. f.* afecção das glândulas sudoríparas écrinas provocada por vários fatores, geralmente por alergia de contacto, de natureza micótica e bacteriana. Não há nenhuma relação com o suor. **Outras designações:** ø. **Símbolo de classifica-**

ção: 4.37.6.

**erupção liquenoide:** *S. f.* dermatose basicamente papulosa em que se observam lesões eczematosas que, posteriormente, podem tornar-se liquenoides. **Outras designações:** ø. **Símbolo de classificação:** 4.4.2.

**erupção lumínica polimorfa:** *S. f.* **Ver:** erupção polimorfa lumínica.

**erupção papular:** *S. f.* **Ver:** erupção polimorfa lumínica.

**erupção polimorfa à luz:** *S. f.* **Ver:** erupção polimorfa lumínica.

**erupção polimorfa lumínica:** *S. f.* fotodermatose idiopática que pode ter origem genética, mas, em geral, predomina o fator de radiação solar. Surge frequentemente no verão, apresentando placas eritematosas, pápulas às vezes eczematosas, de tamanho variado, nódulos e vesiculação. Após muitos surtos, diminui-se a sintomatologia, devido à pigmentação secundária e ao espessamento da pele. **Outras designações:** erupção polimorfa à luz, erupção lumínica polimorfa, erupção papular. **Símbolo de classificação:** 4.32.3.4.

**erupção pós-vacínica:** *S. f.* **Ver:** eczema vacinato.

**erupção serpiginosa:** *S. f.* **Ver:** helmintíase migrante.

**erupção variceliforme:** *S. f.* **Ver:** eczema vacinato.

**erupção vesicobolhosa:** *S. f.* farmacodermia que provoca vesículas e bolhas. Estas constituem a manifestação cutânea de processo patogênico. Queimadura química ou física, ação de toxina, infecção bacteriana ou viral são causas específicas de vesículas e bolhas que surgem em afecções cutâneas, podendo constituir epifenômeno de processo. **Outras designações:** ø. **Símbolo de classificação:** 4.31.10.

**erytema dyscromicum perstans:** *N. Cient.* **Ver:** eritema discrômico persistente.

**erytema gyratum perstans:** *N. Cient.* **Ver:** eritema giriforme persistente.

**erytema multiforme exudativum:** *N. Cient.* **Ver:** síndrome de Stevens-Johnson.

**erythema solare:** *N. Cient.* **Ver:** eritema solar.

**escabiose:** *S. f.* zoodermatose causada por acarinos do gênero *Sarcoptes* e que afeta vários animais e seres humanos. Existem duas formas da doença: 1) escabiose humana, 2) escabiose zoógena. **Outras designações:** sarcoptedíase, sarna, coruba (Bras., pop.), curuba (Bras., pop.), já-começa (Bras., pop.), jareré (Bras., SP, pop.), jereba (Bras., GO, pop.), jereré (Bras., SP, pop.), pereba (Bras., pop.), pira (Bras., pop.), pereva (Bras.), bereba (Bras.), bereva (Bras.). **Símbolo de classificação:** 4.16.2.

**escabiose crostosa:** *S. f.* **Ver:** sarna crostosa.

**escabiose humana:** *S. f.* escabiose causada pelo *Sarcoptes scabiei var. hominis*. A lesão típica é a galeria ou túnel escabiótico, caracterizada por uma elevação linear, retilínea ou sinuosa, de cor acinzentada-clara ou da cor da pele e apresentando uma pequena vesícula na extremidade (eminência acariana). Aparecem também vesículas puntiformes (escabiose pustular) e, com menor frequência, pápulas puntiformes, róseas, pouco elevadas (escabiose puntiforme). Nas áreas onde não há túneis (região escapular e abdômen) aparecem também lesões urticariformes de natureza alérgica,

que, ao regredirem, deixam máculas hiperpigmentadas. As lesões são acompanhadas de prurido. Observam-se ainda lesões de escoriação e afecções piodérmicas, como impetigos, foliculites, furúnculo e éctima. Localizam-se nos dedos, pregas interdigitais, punhos, cotovelos, mamilos, pregas axiliares, genitália, nádegas, região inferior central do abdômen (hipogástrico), região umbilical, face, pescoço e regiões palmo-plantares. **Outras designações:** sarna humana, escabiose pustular, escabiose puntiforme. **Símbolo de classificação:** 4.16.2.1.

**escabiose puntiforme:** *S. f.* **Ver:** escabiose humana.

**escabiose pustular:** *S. f.* **Ver:** escabiose humana.

**escama:** *S. f.* perda tecidual causada por alteração na queratinização da pele. Apresenta lâminas de células epidérmicas corneificadas que podem ser minúsculas, pulverulentas ou espessas, que se desprendem espontaneamente da superfície cutânea. **Outras designações:**  $\emptyset$ . **Símbolo de classificação:** 3.4.1.

**escama em forma de tacha:** *S. f.* escama causada por paraceratose ou ceratose, caracterizando-se por lâminas epidérmicas secas que se desprendem da superfície cutânea. Ocorre, geralmente, em casos de lúpus eritematoso e apresenta, em sua face anterior, espícula, que corresponde à ceratose do folículo. **Outras designações:**  $\emptyset$ . **Símbolo de classificação:** 3.4.1.5.

**escama furfurácea:** *S. f.* escama causada por alteração da queratinização da pele. São lâminas epidérmicas secas que descamam de forma fina ou pulverulenta, recordando o aspecto do farelo. Desprendem-se fácil e continuamente. **Outras designações:** escama pitiriásica. **Símbolo de classificação:** 3.4.1.2.

**escama lamelar:** *S. f.* escama caracterizada por células corneificadas de aspecto laminado. Localiza-se na superfície cutânea, podendo desprender-se dela. **Outras designações:**  $\emptyset$ . **Símbolo de classificação:** 3.4.1.4.

**escama laminar:** *S. f.* escama causada por alteração da queratinização da pele. São lâminas epidérmicas secas que lembram o aspecto de fragmentos de papel. Desprendem-se fácil e continuamente da superfície cutânea. **Outras designações:**  $\emptyset$ . **Símbolo de classificação:** 3.4.1.1.

**escama pitiriásica:** *S. f.* **Ver:** escama furfurácea.

**escama psoriática:** *S. f.* escama na forma de lâminas epidérmicas secas que têm tendência a desprender-se da superfície cutânea. Apresenta aspecto semelhante ao da madrepérola. **Outras designações:**  $\emptyset$ . **Símbolo de classificação:** 3.4.1.3.

**escara:** *S. f.* perda tecidual causada por necrose tecidual. A área de pele tem coloração lívida ou negra, limitada e dura. **Outras designações:** esfacelo. **Símbolo de classificação:** 3.4.6.

**escarlatina:** *S. f.* piodermite causada por uma toxina eritrogênica produzida por estreptococos. É uma doença exantematosa, aguda e contagiosa. Apresenta inicialmente infecção das vias aéreas superiores, à qual segue uma erupção generalizada de pequenas máculas de cor vermelho-escarlate, densamente agregadas, que descamam

na forma de grandes escamas, tiras ou lâminas. Pode ocorrer febre e outras perturbações sistêmicas. Acomete indivíduos com deficiência de anticorpos contra a toxina eritrogênica estreptocócica. **Outras designações:**  $\emptyset$ . **Símbolo de classificação:** 4.21.1.14.

**escleredema de Buschke:** *S. m.* mucinose cutânea que costuma surgir após doença infecciosa, bacteriana ou viral das vias aéreas superiores. Ocorre o enrijecimento da pele, que não pode ser pinçada. Observa-se edema benigno não depressível na pele e no tecido subcutâneo. Não apresenta mudança de aspecto da pele. É norma a sensibilidade superficial. **Outras designações:** escleredema do adulto. **Símbolo de classificação:** 4.1.5.7.

**escleredema do adulto:** *S. m.* **Ver:** escleredema de Buschke.

**escleredema neonatal:** *S. m.* hipodermite decorrente de processos patológicos renais, cardiovasculares ou nutricionais. É um edema firme, com sinal de depressão digital e comumente fatal, que ocorre em recém-nascidos prematuros ou debilitados. Sua localização é geralmente difusa, iniciando-se normalmente nas pernas e disseminando-se para as regiões superiores, porém, pode ficar restrita aos membros inferiores. **Outras designações:** edema *neonatorum*, edema do recém-nascido, edema neonatal, necrose cutânea do recém-nascido. **Símbolo de classificação:** 4.13.2.

**esclerema adiposo:** *S. m.* **Ver:** esclerema neonatal.

**esclerema do recém nascido:** *S. m.* **Ver:** esclerema neonatal.

**esclerema:** *S. m.* **Ver:** esclerema neonatal.

**esclerema neonatal:** *S. m.* hipodermite de causa desconhecida, que acomete prematuros ou recém-nascidos debilitados, subnutridos e desidratados. Ocorre o endurecimento difuso, simétrico, não depressível e progressivo da gordura do tecido subcutâneo. O endurecimento é de tal ordem que impede a mobilização articular. A face possui a fixidez de uma máscara. As lesões são branco-amareladas ou violáceas, de consistência lenhosa. Quando ocorre liquefação da gordura, sua eliminação dá-se por meio de lesões ulceradas, ocorrendo, em alguns casos, calcinose. Os sintomas verificados são diminuição de temperatura, sonolência, dificuldades respiratórias e de alimentação. Associada a esse quadro podem ocorrer infecções gastrintíricas, icterícia, hemorragias pulmonares e choque, sendo que a progressão é sempre ascendente. Quanto à localização, geralmente é observada primeiramente nos membros inferiores, panturrilhas e nádegas, podendo atingir rapidamente o tronco, membros superiores e a face. **Outras designações:** esclerema do recém-nascido, esclerema adiposum, esclerema neonatorum, doença de Underwood, necrose da gordura subcutânea do recém-nascido, esclerema adiposo, esclerema. **Símbolo de classificação:** 4.13.3.

**esclerema neonatorum:** *N. Cient.* **Ver:** esclerema neonatal.

**esclerodermia:** *S. f.* dermatose autoimune sistêmica em que se observa o aumento do

tecido conjuntivo colágeno na pele, de maneira focal ou difusa, apresentando espessamento da pele, devido à inflamação e aumento do tecido fibroso, com ocasional atrofia da epiderme. Observa-se também endureção e esclerose da pele, que se torna menos flexível e móvel. A esclerose pode ser nodular, em placas ou em faixas. Às vezes está associada a escleroses viscerais. É rara e pode acometer qualquer parte do corpo. **Obs.:** É também classificada como uma dermatose esclerótica. **Outras designações:** ø. **Símbolo de classificação:** 4.2.3., 4.11.1.

**esclerodermia circunscrita:** *S. f.* esclerodermia que apresenta uma ou mais lesões cutâneas eritematosas, caracterizadas pela endureção de placas de tecido fibroso dérmico e espesso, pele de consistência quase lenhosa e de cor esbranquiçada ou branco-amarelada com halo róseo ou purpúrico. Em geral as lesões se dão no nível do tegumento ou formam depressões. Podem manifestar-se nas mucosas e na língua e, nesses casos, a área afetada torna-se lisa e plana. **Outras designações:** esclerodermia morphea. **Símbolo de classificação:** 4.2.3.1.

**esclerodermia circunscrita em faixas:** *S. f.* esclerodermia circunscrita que apresenta lesões em forma de faixa, que se manifestam em geral no pescoço, regiões anogenital, sacra ou lombar, superior do tórax e ombros. **Outras designações:** esclerodermia em coup de sabre. **Símbolo de classificação:** 4.2.3.1.3.

**esclerodermia circunscrita em gotas:** *S. f.* esclerodermia circunscrita que apresenta lesões articulares atróficas e escleróticas ligeiramente deprimidas ou planas, com alguns milímetros de diâmetro. As lesões se dispõem em grupos, formando pequenas placas em forma de gotas branco-nacaradas, cor de giz ou de neve. Acometem em geral o pescoço, porção superior do tórax, região anogenital, sacra ou lombar ou outras áreas do corpo. A esclerodermia circunscrita em gotas não pode ser considerada colagenose por não apresentar comprometimento difuso do colágeno. **Outras designações:** esclerodermia guttata. **Símbolo de classificação:** 4.2.3.1.1.

**esclerodermia circunscrita em placas:** *S. f.* esclerodermia circunscrita que apresenta lesões em forma de placas redondas ou ovais, de superfície lisa, às vezes enduredas. São de cor marfínica, podendo ser únicas ou múltiplas. Na placa em progressão aparece eritema arroxado na borda (anel lilás). **Outras designações:** ø. **Símbolo de classificação:** 4.2.3.1.2. -

**esclerodermia circunscrita fascíte eosinofílica:** *S. f.* esclerodermia circunscrita que apresenta elevada formação e aparecimento no sangue de quantidade anormal de leucócitos eosinófilos. Observa-se dor e edema cutâneos abruptos nas mãos, braços, pernas (menos frequente) e tronco, seguidos de endureção da pele e tecido subcutâneo. São detectados excesso de gamaglobulinas no sangue e complexos imunes circulantes na metade dos pacientes. Pode ser provocada por excesso de atividade física anterior ao início da doença. **Outras designações:** doença de Shulman. **Símbolo de classificação:** 4.2.3.1.5.

**esclerodermia circunscrita linear:** *S. f.* esclerodermia circunscrita que apresenta lesões

de faixa atrófico-esclerótica, linear e lardácea. Acomete em geral as extremidades, o couro cabeludo e a frente. **Outras designações:** ø. **Símbolo de classificação:** 4.2.3.1.4.

**esclerodermia difusa:** *S. f.* esclerodermia sistêmica maligna que apresenta lesões cutâneas, com edema, endurecimento da pele e comprometimento visceral. Os sintomas iniciam-se pela parte central do corpo, seguindo para as extremidades. A pele torna-se amarelo-marfim. Os sintomas extracutâneos são desartresia, paralisia estática, seguida por rápido aumento da dificuldade da fala, demência progressiva e convulsões. Ocorre emagrecimento, mal-estar, dores articulares e musculares. O fenômeno de Raynaud aparece como manifestação no curso evolutivo da doença.

**Outras designações:** ø. **Símbolo de classificação:** 4.2.3.2.1.

**esclerodermia en coup de sabre:** *S. f.* **Ver:** esclerodermia circunscrita em faixas.

**esclerodermia guttata:** *S. f.* **Ver:** esclerodermia circunscrita em gotas.

**esclerodermia morphea:** *S. f.* **Ver:** esclerodermia circunscrita.

**esclerodermia sistêmica:** *S. f.* esclerodermia crônica, de ocorrência familiar rara e de causa desconhecida. Pode estar relacionada a alterações imunológicas, metabolismo anormal do colágeno, alterações vasculares ou fatores genéticos. Caracteriza-se pela formação de tecido fibroso hialinizado e espessado. Ocorre ainda edema, alterações vasculares renais semelhantes às da hipertensão maligna e endurecimento e espessamento da pele, que adquire coloração amarelo-marfim. Pode haver comprometimento dos músculos esqueléticos e das vísceras. Observa-se o fenômeno de Raynaud e dores articulares como sintomas prodrômicos, além de atrofia dos tecidos moles e osteoporose das falanges distais. O comprometimento da pele pode se iniciar no tronco ou nas extremidades da face. **Outras designações:** ø. **Símbolo de classificação:** 4.2.3.2.

**escleroma:** *S. m.* bacteriose causada pela *Klebsiella rhinoscleromatis* e pela *Klebsiella granulomatis*. É uma doença rara e pouco contagiosa, caracterizada pelo aparecimento de nódulos indurados de cor azulada ou vermelho-escuro e tamanho variável, que coalescem, formando lesões de grande extensão. Manifesta-se inicialmente por rinite, a lesão se propaga, então, para as bordas das narinas e do lábio superior. Com o tempo proeminam, constituindo massas volumosas, que obstruem a cavidade nasal. Pode também iniciar-se na mucosa do palato duro ou mole e na língua, daí propagando-se para a faringe, traqueia e brônquios, provocando a oclusão das vias aéreas superiores. Na faringe, as lesões podem evoluir para úlceras, que se recobrem de crosta, cicatrizando-se em seguida. Quando muito volumosas, podem ocasionar o estreitamento do órgão, dificultando a respiração e a deglutição e agravando o estado geral do paciente. Pode ainda atingir os seios paranasais e os ductos das glândulas lacrimais, destruindo-os. Não há dor durante o processo. **Outras designações:** rinoscleroma. **Símbolo de classificação:** 4.21.4.

**escleromixedema:** *S. m.* mucinose papular, cujas características são espessamento



esclerodermiforme difuso da pele, sem aderência à hipoderme e lesões papulosas, coalescentes nas áreas expostas. É considerado uma variação do líquen mixedematoso. Manifestam-se em geral nos braços e mãos além de atingir a face, causando o aparecimento de grandes rugas transversais. **Outras designações:** síndrome de Gottron-Arndt. **Símbolo de classificação:** 4.1.5.3.2.

**escleroníquia:** *S. f.* **Ver:** paquioníquia.

**esclerose:** *S. f.* alteração na espessura da pele causada por alteração do colágeno. Pode haver espessamento ou adelgaçamento circunscritos da pele, detectável apenas pela palpação e de coloração hipo ou hiperocrômica. **Outras designações:**  $\emptyset$ . **Símbolo de classificação:** 3.5.5.

**esclerose tuberosa:** *S. f.* genodermatose de herança mendeliana dominante. Vem acompanhada de epilepsia, adenoma sebáceo de Pringle, retardo mental, angiofibromas, facoma retiniano, lesões cutâneas, sobretudo nas áreas de despigmentação e hiperpigmentação, blocos com aparência de chagrem e calcificação. Os hamartomas se manifestam em grandes quantidades, principalmente em órgãos cujas células têm origem no ectoderma e no mesoderma, tais como rins, olhos, coração, sistema nervoso central e pele. Localiza-se na face, membros e tronco. **Outras designações:** esclerose tuberosa de Bourneville, queratose seborreica, verruga seborreica, verruga senil, ET, doença de Bourneville, epiloia, doença de Pringle-Bourneville. **Símbolo de classificação:** 4.30.2.10.

**esclerose tuberosa de Bourneville:** *S. f.* **Ver:** esclerose tuberosa.

**escorbuto:** *S. m.* desvitaminodermia causada pela carência de vitamina C, que provoca a diminuição da síntese do colágeno. Provoca debilidade, anemia, depressão, hemorragias subcutâneas, febres, gastroenterites e edemas das partes pendentes. Acomete músculos, sangue, ossos, pele e membranas mucosas. A mucosa oral apresenta-se túrgida com lesões purpúricas ou eritematosas. As gengivas amolecem, tornam-se esponjosas, podendo ser acompanhadas de ulceração. **Outras designações:** mal-de-luanda (pop.). **Símbolo de classificação:** 4.1.1.4.

**escorbuto da terra:** *S. m.* **Ver:** púrpura trombocitopênica idiopática.

**escoriação:** *S. f.* perda tecidual causada por traumatismo. Manifesta-se por lesão linear frequentemente coberta por sangue e por crostas serosas. Localiza-se na superfície da pele. **Outras designações:**  $\emptyset$ . **Símbolo de classificação:** 3.4.12.

**escoriação neurótica:** *S. f.* dermatose psicogênica causada por problemas comportamentais compulsivos, depressões ou neuroses do paciente. Este provoca várias vezes as lesões, admitindo o fato e justificando ser incapaz de evitar a sensação de prurido, queimação ou remover algo da pele, como ceratoses ou pequenas pápulas foliculares. Os agentes mais comuns são as unhas. As lesões tomam formas características de acordo com a área acometida e podem estar associadas a lesões anteriores, indo de escoriações a lesões úlcero-crostosas, que podem apresentar hemorragia ou serem purulentas. Formam-se cicatrizes, que coexistem com lesões de vários níveis de des-

figuração. Localizam-se em qualquer parte do corpo, principalmente as áreas de alcance das unhas, em maior número nos antebraços, braços e região superior do dorso. **Outras designações:**  $\emptyset$ . **Símbolo de classificação:** 4.41.2.

**escrófulo tuberculoso:** *S. m.* **Ver:** tuberculose coliquativa.

**escrofuloderma:** *S. m.* **Ver:** tuberculose coliquativa.

**escrofulodermia:** *S. f.* **Ver:** tuberculose coliquativa.

**escrofulodermia papular:** *S. f.* **Ver:** tuberculose liquenoide.

**escrofulodermia tuberculosa:** *S. f.* **Ver:** tuberculose coliquativa.

**escrofulodermia ulcerativa:** *S. f.* **Ver:** tuberculose coliquativa.

**escrofulodermia verrucosa:** *S. f.* **Ver:** tuberculose verrucosa.

**esfacelo:** *S. m.* **Ver:** escara.

**esipra:** *S. f.* (Bras., N, pop.) **Ver:** erisipela.

**espessamento epidérmico:** *S. m.* fotodermatose tóxica primária precoce decorrente da exposição repetida à radiação solar. É uma forma de proteção da pele caracterizada por aumento de consistência e espessura da pele. Observa-se edema inter e intracelular nos dois primeiros dias e hiperplasia de todas as camadas epidérmicas, com exceção da basal a partir do terceiro dia. Verifica-se ainda o aumento do número de mitoses. A pele se torna mais espessa a cada nova exposição ao sol e após alguns meses volta ao normal. Ocorre principalmente nos morenos e nas regiões palmar e plantar. **Outras designações:**  $\emptyset$ . **Símbolo de classificação:** 4.32.1.1.2.

**espessura:** *S. f.* **Ver:** alteração na espessura.

**espinalioma:** *S. m.* neoplasia maligna da epiderme derivada da exposição à substâncias químicas (coaltar, arsênico, petróleo e derivados) e radioativos (UVA, UVB, raios X), fumo e próteses dentárias. Histologicamente, apresenta anaplasia e tendência à ceratinização com invasão irregular da derme, conferindo-lhe aspecto de uma hiperplasia. Pode ser classificado em 4 graus conforme sua diferenciação, quanto maior a desdiferenciação, maior é a malignidade. Pode surgir em pele sadia ou em lesões preexistentes como xeroderma pigmentar e albinismo (genodermatoses), úlcera de Marjolin (úlceras e cicatrizes), lúpus tuberculoso e lúpus eritematoso (doenças cutâneas crônicas), úlceras crônicas, radiodermite, ceratose tóxica e ceratose actínica. Clinicamente caracteriza-se por nódulo de caráter ceratósico, podendo chegar à metastatização, após meses e até anos a partir do início da neoplasia. O fundo do nódulo apresenta aspecto irregular com vegetações medindo poucos milímetros de diâmetro. Sua evolução é rápida direcionando-se para fora, neste caso, adquirindo aspecto vegetante ou pode invadir a hipoderme e a derme, quando cresce para dentro. Pode ainda resultar em área de infiltração pouco visível. Quando ulcera, provoca sangramento formando cobertura crostosa. Localiza-se normalmente na face e dorso das mãos (áreas expostas ao sol), orelhas, mucosas e semimucosas (boca, lábio inferior, glândula e vulva), em cicatrizes de queimaduras e tronco. **Outras designações:** carcinoma espinocelular, epitelioma espinocelular. **Símbolo de classifica-**

ção: 4.29.6.1.2.

**espinho-de-bananeira:** *S. m.* (Bras., SP, pop.) **Ver:** tungíase.

**espiradenoma écrino:** *S. m.* neoplasia benigna da glândula sudorípara écrina derivada das partes secretoras e ductais das mesmas, entretanto, sua origem écrina é questionável. Histopatologicamente os nódulos não são ligados à epiderme. No centro são constituídos por células epiteliais grandes, com núcleo pálido, ao passo que nas extremidades, estas células são pequenas, com núcleo escurecido. PAS positivo e material eosinófilo podem estar presentes em algumas partes sob a forma de luzes. Caracteriza-se por nódulo intradérmico normalmente único, podendo, em casos raros, apresentar-se múltiplo. Sua consistência é elástica e firme, direcionando para a superfície da pele. É doloroso quando apalpado, manifestando-se por crises paroxísticas. Localiza-se normalmente na região peitoral (superfície anterior do tronco) e braços. **Outras designações:** espiroma écrino, espiroadenoma écrino. **Símbolo de classificação:** 4.29.4.4.

**espiroadenoma écrino:** *S. m.* **Ver:** espiradenoma écrino.

**espiroma écrino:** *S. m.* **Ver:** espiradenoma écrino.

**esplenomegalia tropical:** *S. f.* **Ver:** leishmaniose visceral.

**esporotricose:** *S. f.* micose profunda causada pelo *Sporothrix schenkkii*. Apresenta diferentes tipos de lesões: nódulos, gomas, abscessos, vegetações e pápulas. Classifica nas seguintes forma clínicas, de acordo com o órgão afetado, o tipo de lesão e a tendência a se localizar ou disseminar: 1) esporotricose cutânea, que por sua vez, divide-se em esporotricose gomosa, esporotricose abscedante, esporotricose verrucosa, esporotricose papulosa e esporotricose disseminada; 2) esporotricose linfático ganglionar e 3) esporotricose das mucosas e de órgãos internos. As lesões localizam-se, em geral, na pele, gânglios linfáticos e gânglios superficiais e, muito raramente, nas mucosas, vísceras, ossos e sistema nervoso. **Outras designações:** ø. **Símbolo de classificação:** 4.24.3.1.

**esporotricose abscedante:** *S. f.* esporotricose cutânea causada pelo fungo *Sporothrix schenkkii*. Caracteriza-se por abscessos profundos, volumosos, de consistência mole, que eliminam conteúdo por ulceração, mas nunca por fístula. O pus é espesso, viscoso e apresenta cor marrom. Os abscessos, em geral, são múltiplos, localizando-se, frequentemente, nos membros superiores e inferiores. A incidência é maior nos membros superiores, onde assumem disposição ascendente. Ao regredirem, deixam cicatriz deprimida. **Outras designações:** ø. **Símbolo de classificação:** 4.24.3.1.1.2.

**esporotricose cutânea:** *S. f.* esporotricose causada pelo *Sporothrix schenkkii*. Caracteriza-se pela exteriorização de tipos diferentes de lesão cutânea: nódulos, abscessos, placas papilomatosas e gomas ulceradas. Observa-se coexistência de mais de um tipo de lesão predominante. As lesões atingem os membros superiores e inferiores. **Outras designações:** ø. **Símbolo de classificação:** 4.24.3.1.1.

**esporotricose cutânea acneiforme:** *S. f.* **Ver:** esporotricose papulosa.

**esporotricose das mucosas e de órgãos internos:** *S. f.* esporotricose causada pelo fungo *Sporothrix schenckii*. Caracteriza-se por pequenas úlceras recobertas de falsa membrana. Ao regredirem, deixam cicatrizes, em geral, sem deformações. As lesões localizam-se nas mucosas do nariz, boca, faringe e conjuntiva, embora muito raramente estas sejam sede de lesões primárias ou secundárias de esporotricose. São raríssimas as localizações viscerais (pulmonares, renais, hepáticas, esplênicas, musculares) e também as do sistema nervoso (meningites, encefalites) e as ósteoarticulares.

**Outras designações:**  $\emptyset$ . **Símbolo de classificação:** 4.24.3.1.3.

**esporotricose disseminada:** *S. f.* esporotricose cutânea resultante da generalização da micose por disseminação a várias regiões da pele, apresentando formas de gomas ulceradas, por vezes, com sério comprometimento do estado geral do paciente. Este estado pode levá-lo à caquexia ou morte. Pode se manifestar comprometendo apenas um ou vários órgãos, dependendo da resistência da doença. Frequentemente são atingidos os ossos (osteolite), periósteo (periostite), articulações (artrite destrutiva e tenossivite), músculos, sistema nervoso central (meningite), pulmões (bronquite, pneumonite), rins (nefrite), testículos, epidídimo, mama, fígado, baço, pâncreas, tireoide e outros. **Outras designações:** doença de Beurmann. **Símbolo de classificação:** 4.24.3.1.1.5.

**esporotricose gomosa:** *S. f.* esporotricose cutânea causada pelo fungo *Sporothrix schenckii*.

No início, apresenta nódulos pequenos, consistentes e semiglobosos. A pele que os recobre torna-se edemaciada, avermelhada e brilhante. Com o desenvolvimento do processo, passam a flutuar e terminam por ulcerar. As lesões podem regredir, deixando cicatrizes. As lesões se localizam, em geral, nos membros superiores, na mão, antebraço, braço e face; com menor frequência, nos membros inferiores. **Outras designações:**  $\emptyset$ . **Símbolo de classificação:** 4.24.3.1.1.1.

**esporotricose linfático-ganglionar:** *S. f.* esporotricose causada pelo fungo *Sporothrix schenckii*. Apresenta lesões cutâneas do tipo gomoso e ulceradas. Nos gânglios linfáticos surgem nódulos duros, consistentes, palpáveis ou visíveis. Os gânglios linfáticos infartam-se e tornam-se dolorosos. **Outras designações:** linfangite nodular ascendente, cancro esporotricósico. **Símbolo de classificação:** 4.24.3.1.2.

**esporotricose papulosa:** *S. f.* esporotricose cutânea causada pelo fungo *Sporothrix schenckii*.

Na pele surgem pápulas firmes, consistentes, avermelhadas e acuminadas, com tendência a agruparem-se. As lesões localizam-se na face, apresentando aspecto acneiforme. **Outras designações:** esporotricose cutânea acneiforme. **Símbolo de classificação:** 4.24.3.1.1.4.

**esporotricose verrucosa:** *S. f.* esporotricose cutânea causada pelo fungo *Sporothrix schenckii*. Caracteriza-se por lesões em placas de verrucoso. Algumas vezes, a superfície apresenta crostas hemorrágicas bastante aderentes, embaixo das quais pode haver microabscessos. Em geral, as lesões são únicas e, raramente, são numerosas. Ao regredirem, deixam sequelas atrófico-cicatriciais. As lesões localizam-se, em geral, na mão ou no antebraço. **Outras designações:**  $\emptyset$ . **Símbolo de classifica-**

**ção:** 4.24.3.1.1.3.

**espúndia:** *S. f.* leishmaniose cutaneomucosa causada pela *Leishmania braziliensis*.

Caracteriza-se por alterações destrutivas grosseiras, que podem originar-se por metástase de feridas encontradas em qualquer parte do corpo. Atinge particularmente as mucosas das regiões oral e nasal. **Outras designações:** úlcera dos chicleros (pop.), doença de Breda (pop.). **Símbolo de classificação:** 4.16.1.2.1.

**esquentamento:** *S. m.* (pop.) **Ver:** gonorreia.

**esquistossomiase:** *S. f.* helmintíase causada pelos platelmintos trematódeos *Schistosoma mansoni*, *Schistosoma haematobium* e *Schistosoma japonicum*. É considerada uma das moléstias humanas mais frequentes e importantes. As manifestações cutâneas características são: 1) dermatite muito pruriginosa, caracterizada por edema, pápulas e petéquias, devida à penetração na pele de larvas do trematódeo (cercárias), 2) urticária, edema, erupções de manchas hemorrágicas (púrpura), febre, dor nas articulações (artralgia), diarreia, inflamação dos brônquios (bronquite), inflamação pulmonar (pneumonite), hipertrofia do fígado (hepatomegalia) e hipertrofia do baço (esplenomegalia), que constituem os sintomas de sensibilização esquistossomíase, manifestando-se quatro a oito semanas após a penetração das cercárias, 3) lesões papuloerosadas ou papulonodulares vegetantes, que apresentam trajetos fistulosos, localizados no espaço entre o ânus e os órgãos sexuais (períneo) e as nádegas (esquistossomiase genital ou paragenital), 4) pápulas e papulovesículas aglomeradas, de coloração vermelho-escura, inclusive com liquenificação, decorrentes da deposição de ovos na pele ou em órgãos, tais como pulmões, conjuntiva e sistema nervoso central (esquistossomiase ectópica). O número de lesões varia conforme a intensidade da infestação. Podem ocorrer ainda infecções secundárias, caracterizadas por lesões de piodermite. **Outras designações:** esquistossomose, esquistossomiase genital, esquistossomiase paragenital, esquistossomiase ectópica. **Símbolo de classificação:** 4.16.13.7.

**esquistossomiase ectópica:** *S. f.* **Ver:** esquistossomiase.

**esquistossomiase genital:** *S. f.* **Ver:** esquistossomiase.

**esquistossomiase paragenital:** *S. f.* **Ver:** esquistossomiase.

**esquistossomose:** *S. f.* **Ver:** esquistossomiase.

**esteatocistoma múltiplo:** *S. m.* cisto cutâneo de transmissão autossômica dominante, cuja lesão parece ter origem na bainha externa do folículo piloso e derivar do tecido adiposo. Histologicamente o cisto apresenta parede irregular, pregueada de células epidérmicas ligadas a estruturas anexais, glândulas sebáceas rudimentares dentro ou próximas às paredes do cisto, com sebo na sua cavidade, e folículos imaturos ou estruturas écrinas. É recoberto por uma cutícula rosa, hialina em torno desta. É difícil a diferenciação com hidrocistoma apócrino. Caracteriza-se por cistos múltiplos, que iniciam-se na adolescência, de dimensões variadas (entre 1 e 3cm), de cor amarelada, sobretudo os menores. Quando em lesão única, é chamado de esteatocistoma simples e não tem conotação genética. Alguns cistos apresentam orifício e, quando

puncionada, a lesão elimina material oleoso e fétido, semi-sólido, frequentemente rançoso. É de condição rara, caráter benigno e muitas vezes vem associado à acne ou à seborreia. Localiza-se, em geral, nas axilas, membros superiores e tronco. **Outras designações:** esteatoma múltiplo, sebocistomatose múltipla hereditária. **Símbolo de classificação:** 4.29.9.4.

**esteatocistoma simples:** *S. m.* **Ver:** esteatocistoma múltiplo.

**esteatoma:** *S. m.* **Ver:** lipoma, lúpia.

**esteatoma múltiplo:** *S. m.* **Ver:** esteatocistoma múltiplo.

**esteatorreia:** *S. f.* **Ver:** seborreia.

**estesia:** *S. f.* **Ver:** percepção.

**estiômeno:** *S. m.* **Ver:** linfogranuloma venéreo.

**estomatite cremosa:** *S. f.* candidíase oral causada pela levedura do gênero *Candida*.

Caracteriza-se pela presença de placas circulares ou ovais esbranquiçadas, cremosas, bem delimitadas e com halo vermelho-vivo. As lesões podem ser únicas ou múltiplas. A língua ser acometida por placas, constituindo a glossite candidiásica, aguda ou crônica. Na forma crônica, há atrofia da papila e as lesões de coloração acinzentada, com superfície rugosa e fissurada. Localizam-se nas bordas ou parte inferior da língua, além da mucosa das bochechas, palato, laringe e faringe. **Outras designações:** sapinho (pop.), farfalho. **Símbolo de classificação:** 4.24.2.3.2.1.1.

**estomatite galvânica:** *S. f.* afecção das mucosas causada por instalação de corrente galvânica, decorrente de metais presentes em próteses dentárias, em que os metais agem como eletrodos e a saliva como eletrólito, provocando lesões de aspectos variados com sensação de queimadura. **Outras designações:**  $\emptyset$ . **Símbolo de classificação:** 4.33.22.

**estomatite nicotínica:** *S. f.* afecção das mucosas assintomática, causada pelo alcatrão e pela fumaça produzida pelo tabaco. Apresenta pápulas umbilicadas esbranquiçadas, distintas no palato. Ósteos dos ductos aparecem como pontos vermelhos cerados pelas pápulas, que apresentam limite nítido. **Outras designações:** estomatite tabágica, ceratose do fumante, placas do fumante. **Símbolo de classificação:** 4.33.21.

**estomatite tabágica:** *S. f.* **Ver:** estomatite nicotínica.

**estrato basal:** *S. m.* **Ver:** camada basal.

**estrato córneo:** *S. m.* **Ver:** camada córnea.

**estrato espinhoso:** *S. m.* **Ver:** camada espinhosa.

**estrato germinativo:** *S. m.* **Ver:** camada basal.

**estrato granuloso:** *S. m.* **Ver:** camada granulosa.

**estrato lúcido:** *S. m.* **Ver:** camada lúcida.

**estria atrófica:** *S. f.* atrofia linear isolada ou numerosa, que se dispõe paralelamente às linhas de clivagem da pele. Apresenta faixas de enrugamento e atrofia da pele. No início as lesões apresentam-se avermelhadas, passando a incolores ou esbranquiçadas. Está presente principalmente durante a adolescência, gravidez, infecções e síndrome

de Aushing. As estrias podem envolver várias regiões, inclusive a face, onde são mais largas e mais amplamente distribuídas. Localizam-se geralmente no abdômen, nádegas e coxas. **Obs.:** É também classificada como uma dermatose atrófica. **Outras designações:** estria cutânea, estria distensa, atrofia cutânea linear. **Símbolo de classificação:** 3.6.1.2, 4.10.5.

**estria cutânea:** *S. f.* **Ver:** estria atrófica.

**estria distensa:** *S. f.* **Ver:** estria atrófica.

**estrófulo tropical:** *S. m.* **Ver:** miliária.

**estuscoqueratose:** *S. f.* **Ver:** stucco-keratosis.

**ET:** *Sigla* **Ver:** esclerose tuberosa.

**exantema:** *S. m.* eritema caracterizado por erupção generalizada e aguda, de curta duração, que ocorre em casos de doenças infecciosas, contagiosas, eruptivas ou em certas doenças da pele. **Outras designações:**  $\emptyset$ . **Símbolo de classificação:** 3.1.1.1.1.3.

**exantema das fraldas:** *S. m.* **Ver:** dermatite amoniacal.

**exantema difuso:** *S. m.* exantema de duração efêmera, ativo, agudo e difuso, não apresentando áreas de pele normal. **Outras designações:**  $\emptyset$ . **Símbolo de classificação:** 3.1.1.1.1.3.1.

**exantema do calor:** *S. m.* **Ver:** miliária.

**exantema escarlatiniforme:** *S. m.* exantema que apresenta erupção eritematosa generalizada e aguda, de coloração vermelho vivo e de duração efêmera. Apresenta grandes escamas, sendo acompanhado por prurido ou sensação de queimação. Manifesta-se de forma difusa e uniforme. **Outras designações:**  $\emptyset$ . **Símbolo de classificação:** 3.1.1.1.1.3.3.

**exantema morbiliforme:** *S. m.* exantema generalizado e agudo de duração relativamente curta. Apresenta-se sob a forma de pequenas manchas lenticulares ou numulares entremeadas com áreas de pele sã. Pode ser acompanhado de prurido, localizando-se, em geral, no tronco e membros. **Outras Designações:** exantema rubeoliforme. **Símbolo de classificação:** 3.1.1.1.1.3.2.

**exantema rubeoliforme:** *S. m.* **Ver:** exantema morbiliforme.

**excreção:** *S. f.* função da pele que consiste em expulsar ou eliminar o material nocivo e desnecessário para o corpo humano. Esse material é removido para que tecidos orgânicos e líquidos sejam compostos. **Outras designações:**  $\emptyset$ . **Símbolo de classificação:** 2.3.6.

**excrescência em couve-flor:** *S. f.* **Ver:** condiloma acuminado gigante de Buschke-Loewenstein.

**exulceração:** *S. f.* perda tecidual causada por fricção, compressão ou por ação de substância corrosiva, caracterizando-se por ulceração superficial lenta e progressiva que não chega a atingir a derme e não deixa cicatrizes. Localiza-se exclusivamente na epiderme. **Outras designações:** erosão. **Símbolo de classificação:** 3.4.3.

## F

**facomatose:** *S. f.* genodermatose neurocutânea de origem hereditária, que apresenta cistos, pontos, tumefações e crescimentos neoplásicos, que estão ligados a malformações do sistema nervoso central e de órgãos de origem ectodérmica. Diversas doenças fazem parte deste grupo. **Outras designações:**  $\emptyset$ . **Símbolo de classificação:** 4.30.2.8.1.

**fagedenismo geométrico:** *S. m.* **Ver:** piderma gangrenoso.

**farfalho:** *S. m.* **Ver:** estomatite cremosa.

**farmacodermia:** *S. f.* dermatose causada pelo uso de medicamentos, que provocam reações na pele. Os quadros clínicos mais importantes da dermatose são: choque anafilático, doença do soro, doenças exantemáticas símiles, ectodermose erosiva plurioroficial, eritema nodoso, eritrodermias esfoliativas, erupções vesicobolhosas, fotodermatites, lúpus eritematoso sistêmico-símile, necrólise epidérmica tóxica, porfíria, púrpuras, pustulose exantemática aguda generalizada, urticária, vasculites. **Outras designações:** dermatite medicamentosa. **Símbolo de classificação:** 4.31.

**fascíte nodular:** *S. f.* fibromatose que apresenta tumor nodular de crescimento rápido. Este não metastatiza e regride após incisão. Geralmente é solitário, subcutâneo, firme e móvel em relação às estruturas profundas. Apresenta exsudação inflamatória leve. Podem também ocorrer lesões múltiplas. Localiza-se na ou sob a fáscia muscular, geralmente no braço e antebraço, podendo ocorrer também nas pernas, tronco e, mais raramente, na cabeça, região cervical e lábios. **Outras designações:** fascíte nodular, fibromatose subcutânea pseudossarcomatosa, fascíte pseudossarcomatosa, fibromatose pseudossarcomatosa. **Símbolo de classificação:** 4.29.10.1.20.10.

**fascíte eosinófila:** *S. f.* **Ver:** fascíte eosinofílica.

**fascíte eosinofílica:** *S. f.* fascíte nodular de etiologia desconhecida, mas relacionada a mecanismo inume, trauma ou a esforço físico. Apresenta esclerose da pele e dos tecidos conjuntivos das extremidades, precedida de edema, eritema e muita dor, o



que limita o movimento dos pés e mãos. Pode haver involução espontânea. As lesões localizam-se geralmente nos membros superiores e inferiores e, ocasionalmente, no tronco. **Outras designações:** fasciíte eosinófila, síndrome de Shulman. **Símbolo de classificação:** 4.29.10.1.20.10.4.

**fasciíte necrotizante:** *S. f.* fasciíte nodular que tem como agentes causadores um ou mais microrganismos anaeróbicos. Pode também decorrer de trauma cirúrgico, úlceras de decúbito, abscessos perirretais ou perfuração intestinal. Frequentemente ocorre em pós-operatório, devido a traumatismos mínimos ou a abscessos ou úlceras cutâneas mal cuidadas. Pode vir acompanhado de febre alta, toxemia e de área edematosa, eritematosa e dolorosa. A evolução é geralmente fulminante e pode envolver todos os componentes do tecido mole, inclusive a pele. Atinge inicialmente a fáscia superficial, produzindo uma ampla escavação dos tecidos circundantes. Instala-se celulite, que evolui a necrose. Localiza-se principalmente na face, extremidades, períneo, parede abdominal e áreas de feridas cirúrgicas. **Outras designações:**  $\emptyset$ . **Símbolo de classificação:** 4.29.10.1.20.10.3.

**fasciíte nodular:** *S. f.* **Ver:** fasciíte nodular.

**fasciíte para-óstea:** *S. f.* fasciíte nodular rara, com origem no periósteo. Pode estar associada a formação óssea cortical reativa. **Outras designações:**  $\emptyset$ . **Símbolo de classificação:** 4.29.10.1.20.10.1.

**fasciíte proliferativa:** *S. f.* fasciíte nodular de caráter benigno, caracterizada pelo surgimento de nódulo subcutâneo de crescimento rápido. Apresenta proliferação de fibroblastos e células gigantes basófilas, que se assemelham um pouco às células ganglionares. **Outras designações:**  $\emptyset$ . **Símbolo de classificação:** 4.29.10.1.20.10.2.

**fasciíte pseudo-sarcomatosa:** *S. f.* **Ver:** fasciíte nodular.

**favo:** *S. m.* **Ver:** dermatofitose do couro cabeludo.

**febre caquética:** *S. f.* (pop.) **Ver:** leishmaniose visceral.

**febre da mordida do rato:** *S. f.* (pop.) **Ver:** sodoku.

**febre de Assam:** *S. f.* (pop.) **Ver:** leishmaniose visceral.

**febre de Haverhill:** *S. f.* **Ver:** sodoku.

**febre de Oroya:** *S. f.* (pop.) **Ver:** verruga peruana.

**febre de São Joaquim:** *S. f.* **Ver:** coccidioidomicose.

**febre Dundum:** *S. f.* (pop.) **Ver:** leishmaniose visceral.

**febre negra:** *S. f.* (pop.) **Ver:** leishmaniose visceral.

**febre nodal:** *S. f.* **Ver:** eritema nodoso.

**febre reumática:** *S. f.* **Ver:** nódulo reumatoide.

**fenilcetonúria:** *S. f.* aminoacidúria hereditária autossômica recessiva, causada por deficiência de enzima fenilalanina hidroxilase. Caracteriza-se pelo acúmulo de fenilalanina no sangue e de ácidos fenilpirúvido e fenilacetáceo na urina. Atinge a pele e o sistema nervoso. Na pele, ocorrem erupções eczematosas, semelhantes ao eczema tópico e ocasionais lesões esclerodermiformes concentradas nas porções cen-

trais do corpo. No sistema nervoso, provoca retardo mental, epilepsia, oligofrenia, hipertonicidade muscular, microcefalia, tumores, alterações do eletroencefalograma e inviabilidade de síntese de melanina. **Outras designações:** oligofrenia fenilpirúvica.

**Símbolo de classificação:** 4.1.8.1.

**fenômeno de Meiwosky:** *S. m.* **Ver:** fotodermatose tóxica primária precoce pigmentar imediata.

**fenômeno de Raynaud:** *S. m.* **Ver:** vasculite da síndrome de Raynaud.

**feohifomicose:** *S. f.* **Ver:** feoifomicose.

**feoifomicose:** *S. f.* micose profunda causada por vários fungos pigmentados da família *Dematiaceae*, dentre eles *Cercospora*, *Dactylaria*, *Cladosporium* e outros, podendo haver combinação desses. A lesão mais frequente é o abscesso subcutâneo ou intramuscular (nódulo-cístico), geralmente único, de vários centímetros de diâmetro e cor eritêmato-vinhosa, recoberto por pele espessada. A via de infecção é geralmente respiratória, disseminando-se posteriormente para outros órgãos. As lesões podem ser isoladas ou múltiplas, apresentando-se como abscessos encapsulados ou infiltrações inflamatórias generalizadas. As manifestações clínicas podem ser: náusea, vômitos, cefaleia, rigidez da nuca e febre. **Outras designações:** feohifomicose. **Símbolo de classificação:** 4.24.3.4.

**fervor-do-sangue:** *S. m.* (pop.) **Ver:** urticária.

**feto arlequim:** *S. m.* **Ver:** ictiose universal maligna.

**fibra ancorante:** *S. f.* **Ver:** filamento de ancoragem.

**fibra colágena:** *S. f.* fibra elástica da pele que se localiza na derme reticular, cuja função é compor a massa principal de estruturas como o cório, as aponeuras, os tendões e as cápsulas dos órgãos. Compõe-se de fibrilas, que se distribuem em feixes. Essa fibra representa 70% da derme. **Outras designações:**  $\emptyset$ . **Símbolo de classificação:** 2.1.3.3.2.

**fibra de reticulina:** *S. f.* fibra localizada na derme reticular, que se organiza como uma malha reticular formada por finos filamentos. É delicada, ramificada e compõe-se de colágeno tipo III. **Outras designações:** fibra reticular. **Símbolo de classificação:** 2.1.3.3.3.

**fibra elaunínica:** *S. f.* fibra elástica da pele que se localiza na derme papilar e que se constituem-se de feixes de microfibrilas contendo material amorfo de permeio. Diferencia-se da fibra oxitalânica devido ao fato de apresentar maior quantidade de colágeno. **Outras designações:**  $\emptyset$ . **Símbolo de classificação:** 2.1.3.2.6.

**fibra oxitalânica:** *S. f.* fibra elástica da pele que se localiza na derme papilar, formada por microfibrilas sintetizadas e secretadas pelos fibrablastos no meio extracelular. As microfibrilas se organizam em faixas paralelas, que determinam a direção e a forma da fibra elástica que se formará. É morfológicamente similar à elastina, mas se distingue dessa pelo fato de apresentar elastase e ser resistente à digestão. **Outras designações:** fibra oxitalina. **Símbolo de classificação:** 2.1.3.2.5.

**fibra oxitalina:** *S. f.* **Ver:** fibra oxitalânica.

**fibra reticular:** *S. f.* **Ver:** fibra de reticulina.

**fibrila de ancoragem:** *S. f.* **Ver:** filamento de ancoragem.

**fibroblasto:** *S. m.* elemento celular da derme cuja função é formar proteínas e elastina.

É uma célula jovem, que tem forma fusiforme e estrelada, seu núcleo é volumoso e o seu citoplasma é claro. Possui retículo endoplasmático nítido e granular e apresenta uma ação enzimática muito ativa. **Outras designações:**  $\emptyset$ . **Símbolo de classificação:** 2.1.3.1.1.

**fibroceratoma acral:** *S. m.* fibromatose que apresenta lesão elevada, única, vegetante, córnea e consistente. É alongada, em forma de cúpula ou ligeiramente pedunculada. Histologicamente apresenta-se sobre eixo conjuntivo-vascular com bandas e fibras colágenas, grosseiras, entrelaçadas, evidenciando epitélio hiperacantótico e hiperqueratótico. Diferencia-se, na diagnose, dos fibromas e cornos cutâneos. Localiza-se na região palmar próxima a uma articulação interfalangeana de um dos dedos ou sobre os dedos. **Outras designações:** fibroceratoma digital adquirido, fibroqueratoma digital adquirido. **Símbolo de classificação:** 4.29.10.1.20.11.

**fibroceratoma digital adquirido:** *S. m.* **Ver:** fibroceratoma acral.

**fibroma aponeurótico:** *S. m.* **Ver:** fibromatose palmoplantar.

**fibroma aponevrótico:** *S. m.* **Ver:** fibromatose palmoplantar.

**fibroma calcificante:** *S. m.* **Ver:** fibromatose palmoplantar.

**fibroma digital infantil recorrente:** *S. m.* **Ver:** fibromatose digital infantil.

**fibroma mole:** *S. m.* neoplasia cutânea benigna de origem mesenquimal que apresentam lesões filiformes (pólipo fibroepitelial), de formação fina e curta, de cor idêntica à da pele ou axilas, ou ainda mais escuras (acastanhadas), de pequenas dimensões. Às vezes, apresentam-se maiores, atingindo dimensões consideráveis, como se fosse uma erniação do tecido conjuntivo, mostrando-se volumosas e flácidas, presas à pele por pedículo de vários centímetros. Podem aparecer isoladas, em pequenas quantidades (5 ou 6) ou ainda em grande número. As lesões dispõem-se de forma regular, podem ser sésseis ou pedunculadas, predominando umas sobre as outras, de superfície enrugada, mais ou menos planas, pouco salientes, muitas vezes depressíveis (aparentando anel herminário na base), outras vezes assumindo a forma de domo, de consistência mole. Localiza-se principalmente no tronco, pescoço e, muito raramente, na face. **Outras designações:** acrocórdon, molusco pêndulo, fibroma molusco, nevo molusco. **Símbolo de classificação:** 4.29.10.1.4.

**fibroma molusco:** *S. m.* **Ver:** fibroma mole.

**fibromatose:** *S. f.* neoplasia cutânea benigna de origem mesenquimal cuja causa provável é a perda local de controle da multiplicação de fibroblastos. Há proliferação agressiva destes, provocando o aparecimento de fibromas múltiplos, com distribuição relativamente localizada, com hiperplasia anormal do tecido fibroso. As lesões são fundamentalmente constituídas por fibroblastos, que podem apresentar subs-

tância fundamental, colágeno e aspectos morfológicos variados. Por essa razão, as fibromatoses constituem um grupo heterogêneo de afecções não inflamatórias com comportamento biológico e aspectos patológicos semelhantes. Os principais tipos de fibromatose são: fibromatose congênita, hialina juvenil e coli. **Outras designações:** ø. **Símbolo de classificação:** 4.29.10.1.20.

**fibromatose cervical:** *S. f.* **Ver:** fibromatose coli.

**fibromatose coli:** *S. f.* fibromatose que apresenta massa tumoral fibrosa, unilateral, nódulo firme, que pode ceder ou levar ao torticolo devido ao encurtamento do músculo esternocleidomastoideo. Costuma regredir em poucos meses, deixando deformidades cervicais. Está presente nos primeiros anos de vida e tem como possível etiologia trauma de parto. Localiza-se no terço inferior do músculo esternocleidomastoideo. **Outras designações:** fibromatose do pescoço, fibromatose cervical. **Símbolo de classificação:** 4.29.10.1.20.3.

**fibromatose congênita:** *S. f.* fibromatose caracterizada pelo surgimento, nos tecidos moles, de pequenos nódulos subcutâneos múltiplos, compostos de fibroblastos alongados e agrupados em bandas frouxas. Pode apresentar remissões espontâneas. A proliferação difusa dos nódulos pode comprometer músculos, miocárdio, ossos, fígado, intestino, cabeça e outros órgãos. Esta afecção manifesta-se sob duas formas: 1) localizada: lesões solitárias situadas nos braços, cabeça e parte superior do tronco, sempre atingindo músculos, tecido subcutâneo e outros. 1) localizada: lesões solitárias situadas nos braços, cabeça e parte superior do tronco, sempre atingindo músculos, tecido subcutâneo e outros. 2) generalizada: lesões múltiplas, subcutâneas, musculares e, por vezes, viscerais. **Outras designações:** ø. **Símbolo de classificação:** 4.29.10.1.20.1.

**fibromatose digital infantil:** *S. f.* fibromatose que pode ter origem em células de miofibroblastos metabolicamente alterados, contendo grânulos pironinofílicos. Caracteriza-se por apresentar proliferação de nódulos tumorais com muito colágeno aparentemente normal e fibras elásticas esparsas anormais. As lesões apresentam-se na forma de nódulos fibróticos, normalmente múltiplos, embora possa também ser único, de consistência firme, de cor da pele ou eritematosa, surgindo nos primeiros meses de vida até o 3º ano de idade. Tendem a involuir espontaneamente, deixando cicatriz. Localizam-se preferencialmente na face, dorso lateral dos dedos das mãos e, com menos frequência, no dorso dos pés. As últimas falanges são geralmente as mais afetadas, mas o polegar e hálux são poupados. Apresenta-se aderida aos planos profundos de superfície lisa e brilhante, sobretudo das lâminas ungueais ou leito ungueal. **Outras designações:** fibroma digital infantil recorrente, edema digital fibroso, fibromatose infantil digital. **Símbolo de classificação:** 4.29.10.1.20.5.

**fibromatose do pescoço:** *S. f.* **Ver:** fibromatose coli.

**fibromatose gengival idiopática:** *S. f.* afecção das mucosas de origem provavelmente genética, que tem início na primeira infância. Apresenta engrossamento difuso

das gengivas e recobrimento dos dentes por massas de tecido fibroso firme, denso, resiliente, insensível. Encontram-se ainda inflamação provocada por irritação local, longas papilas epiteliais, leve hiperqueratose e moderada hiperplasia do epitélio. **Outras designações:**  $\emptyset$ . **Símbolo de classificação:** 4.33.15.

**fibromatose hialina juvenil:** *S. f.* fibromatose rara, de herança recessiva. Apresenta nódulos ou tumores cutâneos generalizados. As lesões constituem-se de fibroblastos separados por um estroma hialino eosinófilo, composto principalmente de glicosaminoglicanos. **Outras designações:** fibromatose hialino-juvenil, hialinose sistêmica. **Símbolo de classificação:** 4.29.10.1.20.2.

**fibromatose hialino-juvenil:** *S. f.* **Ver:** fibromatose hialina juvenil.

**fibromatose infantil agressiva:** *S. f.* fibromatose que apresenta um ou vários nódulos firmes subcutâneos que crescem rapidamente, mas que não metastatizam. Apresentam mitoses em grande quantidade. As células fusiformes dispõem-se de forma espiralada. Pode ocorrer em qualquer parte do corpo, sendo mais comum nos membros e tronco, quando múltiplos. **Outras designações:**  $\emptyset$ . **Símbolo de classificação:** 4.29.10.1.20.4.

**fibromatose infantil digital:** *S. f.* **Ver:** fibromatose digital infantil.

**fibromatose palmoplantar:** *S. f.* fibromatose de causa ignorada, podendo ser hereditária (autossômica dominante). Caracteriza-se pelo aparecimento, a partir da fáscia plantar, de nódulo único ou de múltiplos nódulos ligeiramente dolorosos. Estes podem ulcerar e ser localmente invasivos. Após fase de crescimento, há involução da lesão, com aplanamento dos nódulos. Surgem, então, a fibrose e a conseqüente retração dos dígitos. A flexão é limitada, notando-se cordões duros que correspondem aos tendões flexores. O nódulo, em princípio, é pouco demarcado da eminência tenar ou hipotenar, ou sobrepõe-se ao calcâneo no meio da sola. As contraturas são raras na região plantar. Nas mãos, estas são indolores e crônicas. As lesões localizam-se na metade ulnar da palma e, mais raramente, na região plantar. **Outras designações:** fibroma calcificante, fibroma aponevrótico, contratura de Dupuytren, fibromatose plantar e palmar, moléstia de Dupuytren, fibroma aponevrótico. **Símbolo de classificação:** 4.29.10.1.20.6.;

**fibromatose peniana:** *S. f.* fibromatose de causa desconhecida, caracterizada pela formação de faixas, placas ou massas de tecido fibroso endurecido na aponeurose, envolvendo o corpo cavernoso do pênis, podendo ocorrer ossificação e calcificação. Essa fibromatose dos septos intracavernosos é uma inflamação que pode ocorrer isoladamente ou associada a outras afecções, como a fibromatose palmoplantar, cujas lesões são parecidas, queloides (polifibromatoses), coxim falangeano e outras fibroesclerosantes. **Outras designações:** doença de Peyronie, induratio penis plastica, doença de Dupuytren, moléstia de Peyronie. **Símbolo de classificação:** 4.29.10.1.20.7.

**fibromatose plantar e palmar:** *S. f.* **Ver:** fibromatose palmoplantar.

**fibromatose pseudo-sarcomatosa:** *S. f.* **Ver:** fascíte nodular.

**fibromatose subcutânea pseudossarcomatosa:** *S. f.* **Ver:** fascíte nodular.

**fibroqueratoma digital adquirido:** *S. m.* **Ver:** fibroceratoma acral.

**fibrossarcoma:** *S. m.* neoplasia cutânea maligna de origem mesenquimal derivada do tecido fibroso profundo. Histologicamente compõe-se de células fusiformes com grande anaplasia, presença de feixes imaturos em proliferação, com formação variável de colágeno, cuja tendência é invadir localmente e dar metástase através da corrente sanguínea. Clinicamente manifesta-se por nódulo de consistência firme, solitário, profundo, de cor acastanhada, que evolui e ulcera. A presença de lesões satélites é normal. Localiza-se principalmente nos pés, pernas e tronco, desenvolvendo-se no tecido conjuntivo de pele normal ou previamente lesada por xeroderma pigmentoso, radiodernite ou lúpus eritematoso. **Outras designações:** sarcoma fuso-celular. **Símbolo de classificação:** 4.29.10.2.2.

**fibrossarcoma cutâneo:** *S. m.* **Ver:** dermatofibrossarcoma protuberante.

**fibrossarcoma da pele:** *S. m.* **Ver:** dermatofibrossarcoma protuberante.

**fibrossarcoma verdadeiro:** *S. m.* fibrossarcoma que se inicia, normalmente, pelo tecido subcutâneo. Depois de algum tempo, dão-se metástases por meio da corrente sanguínea ou por via pulmonar. Muitas figuras de mitoses são produzidas devido ao entrecruzamento de vários elementos fusos-celulares, dispostos em faixas irregulares. Do ponto de vista clínico, os nódulos apresentam consistência firme, superfície lisa e saliência variável na pele. A coloração desta pode ser normal ou vermelho-arroxeadada, quando a lesão ganha volume e ulcera. **Outras designações:**  $\emptyset$ . **Símbolo de classificação:** 4.29.10.2.2.1.

**fibroxantoma:** *S. m.* **Ver:** dermatofibroma.

**fibroxantoma atípico:** *S. m.* neoplasia cutânea maligna de origem mesenquimal que tem seu aparecimento favorecido pela radioterapia. Clinicamente existem duas formas: a) nódulo róseo ou translúcido, de pequenas dimensões, assintomático, com localização em áreas expostas da cabeça e pescoço. É a forma mais comum. b) surge em áreas cobertas, tendendo a assumir dimensões maiores. **Outras designações:**  $\emptyset$ . **Símbolo de classificação:** 4.29.10.2.5.

**ficomicose:** *S. f.* **Ver:** rinozigomicose.

**filamento de ancoragem:** *S. m.* estrutura localizada na epiderme, sob a lâmina basal, cuja função é aumentar a adesão dessa lâmina com o tecido conjuntivo da derme. Compõe-se basicamente de colágeno tipo VIII. São muito delgados e atravessam a lâmina lúcida, estendendo-se até à lâmina basal. **Outras designações:** fibrila de ancoragem, fibra ancorante. **Símbolo de classificação:** 2.1.2.2.

**filariase:** *S. f.* helmintíase causada pelos nematódeos *Wuchereria bancrofti* e *Filaria malayi*, transmitidos através da picada de insetos hematófagos culicídeos. Pode ser assintomática ou produzir reação tecidual mínima. Decorre da obstrução dos vasos linfáticos pelos vermes, de irritação produzida por produtos tóxicos liberados pelos

vermes e da desintegração destes após sua morte. As reações inflamatórias produzem reações alérgicas, tais como urticária, lesões eritematoedematosas, prurido, asma e inflamação nos vasos linfáticos, que, nos casos crônicos, pode resultar em elefantíase. Esta caracteriza-se pelo aparecimento de edema doloroso, localizado principalmente nos membros inferiores, escroto e membros superiores e, com menor frequência, nas mamas e na face, acompanhado de surtos febris e fraqueza. Com o passar do tempo, os surtos tornam-se cada vez mais frequentes e intensos. A tumefação aumenta, podendo atingir dimensões enormes e a pele torna-se espessa, hiperpigmentada e com grande acentuação dos sulcos e dobras. Em alguns casos pode ocorrer ainda eczematização e impetiginização da superfície cutânea. **Outras designações:** filariose, elefantíase filariana, elefantíase-dos-árabes. **Símbolo de classificação:** 4.16.13.4.

**filariose:** *S. f.* **Ver:** filariase.

**filariose bancroftiana:** *S. f.* **Ver:** filariose linfática.

**filariose linfática:** *S. f.* linfedema secundário causado pelo agente *Wuchereria bancrofti* ou pela *Brugia malayé*. A transmissão da doença é possível pelo depósito de microfilárias no sangue periférico pelas filárias adultas encontradas nos vasos linfáticos. Insetos hematófagos, culicídeos, sobretudo o *Culex fatigans*, ingerem essas microfilárias e as inoculam em pessoas sadias. Podem ocorrer, progressivamente, fenômenos de linfangite, adenopatias, linfoestase, elefantíase, linfoectasias com linfo e quilonagias. Há obstrução mecânica e ação irritativa dos vermes, causadas por produtos tóxicos ou pela desintegração dos vermes após sua morte. Lesões eritemato-edematosas, urticas e prurido se desenvolvem, provocando reação de sensibilidade. **Outras designações:** filariose bancroftiana. **Símbolo de classificação:** 4.14.6.9.2.1.

**fissura:** *S. f.* perda tecidual caracterizada por erosão linear estreita e pouco profunda. Localiza-se na epiderme e derme dos contornos de orifícios naturais e em áreas de pregas ou dobras da pele. **Outras designações:** ragádia, rágada, rágade. **Símbolo de classificação:** 3.4.9.

**fístula:** *S. f.* perda tecidual de origem congênita ou adquirida, que apresenta lesão em forma de canal que liga duas vísceras ou uma víscera à pele, por onde é eliminada secreção fisiológica ou patológica. **Outras designações:** ∅. **Símbolo de classificação:** 3.4.11.

**fitiríase:** *S. f.* **Ver:** pediculose pubiana.

**fitofotodermatite:** *S. f.* hiperchromia adquirida pelo contato da pele com algumas substâncias vegetais seguido de exposição ao sol. As manifestações cutâneas podem surgir sob a forma de lesões eritematobolhosas ou eritematoescamosas, tornando-se manchas acastanhadas; ulcerações e mutilações nas texturas cutâneas. As regiões mais acometidas são as mãos e o colo. **Outras designações:** berloque dermatite, fitofotodermatose. **Símbolo de classificação:** 4.5.3.20.

**fitofotodermatose:** *S. f.* **Ver:** fitofotodermatite.

**flebite de Mondor:** *S. f.* vasculite primária predominantemente trombosante de causa desconhecida, que se caracteriza por acometer a veia tóraco-epigástrica da parede torácica. A lesão, na maioria das vezes, é única, unilateral, sob a forma de infiltração linear. Involui espontaneamente. **Outras designações:** doença de Mondor. **Símbolo de classificação:** 4.14.2.2.3.

**flegmão:** *S. m.* **Ver:** fleimão.

**fleimão:** *S. m.* piodermite causada por estreptococos e, eventualmente, por estafilococos, que produzem hialuronidases e fibrinolisinases. Caracteriza-se por inflamação supurativa aguda do tecido conjuntivo subcutâneo, que se manifesta pelo aparecimento de eritema, edema e calor, acompanhados de fenômenos gerais (febre, calafrios, vômitos etc.) e infiltração. Tende a difundir-se, propagando-se para os tecidos. **Outras designações:** flegmão, freimão. **Símbolo de classificação:** 4.21.1.13.

**flictena:** *S. f.* **Ver:** bolha.

**fobia a moléstia da pele:** *S. f.* **Ver:** dermatofobia.

**fogo selvagem:** *S. m.* (pop.) **Ver:** pênfigo foliáceo, pênfigo foliáceo brasileiro.

**foliculite:** *S. f.* piodermite causada pela bactéria *Staphylococcus aureus*. Caracteriza-se por inflamação superficial ou profunda de um folículo ou um grupo de folículos pilossebáceos, manifestando-se por pápulas ou pústulas. Existem oito formas da doença que, apesar de apresentarem localização e etiologia comuns, diferem quanto ao quadro clínico-evolutivo: 1) foliculite ostial, 2) furúnculo, 3) foliculite decalvante, 4) foliculite queloidiforme, 5) foliculite da barba, 6) foliculite abscedante, 7) foliculite necrótica, 8) foliculite perfurante. **Outras designações:**  $\emptyset$ . **Símbolo de classificação:** 4.21.1.4.

**foliculite abscedante:** *S. f.* foliculite caracterizada pelo aparecimento súbito de pústulas acompanhadas de eritema, edema pronunciado e abscessos, por onde são eliminados pus espesso e serosidade. Os abscessos têm tamanho variável, são subminantes e podem confluir, provocando o deslocamento da pele. Há formação de fistulas e cistos intercomunicantes. Observa-se ainda a presença de comedões, que podem ser o ponto de partida da doença. Deixa cicatrizes hipertróficas e queloidianas, que destroem o folículo piloso, determinando alopecia na área afetada. No mesmo paciente pode ocorrer ainda hidrosadenite ou acne conglobata. Localiza-se na face e no couro cabeludo. **Outras designações:** *folliculitis (et perifolliculitis) abscedens et suffodiens*, foliculite dissecante do couro cabeludo. **Símbolo de classificação:** 4.21.1.4.8.

**foliculite da barba:** *S. f.* foliculite que atinge particularmente os pêlos da barba e bigode. É de natureza inflamatória e apresenta pápulas, pústulas e tubérculos, centralizados por pêlos. As lesões não interferem no crescimento dos pêlos, são profundas e têm número variável, podendo chegar a dezenas. Podem ocorrer ainda placas vegetantes e infiltradas e formação de crostas. **Outras designações:** sicose, sicose da barba, sicose vulgar. **Símbolo de classificação:** 4.21.1.4.5.

**foliculite decalvans:** *N. Cient.* **Ver:** foliculite decalvante.



**foliculite decalvante:** *S. f.* foliculite que apresenta pápulas ou pústulas relativamente superficiais, centradas por pêlos. Resulta em fibrose e provoca alopecia temporária ou definitiva, deixando sequelas atróficas, que são circundadas por pústulas recentes. Evolui de forma crônica, desenvolvendo-se centrifugamente. Localiza-se no couro cabeludo, na barba (sicose lupoide de Brocq) e nos membros inferiores. **Obs.:** É também classificada como uma alopecia. **Outras designações:** alopecia folicular, foliculite descalvante, doença de Quinquaud. **Símbolo de classificação:** 4.21.1.4.7.; 4.35.2.20.

**foliculite descalvante:** *S. f.* **Ver:** foliculite decalvante.

**foliculite dissecante do couro cabeludo:** *S. f.* **Ver:** foliculite abscedante.

**foliculite esclerosante:** *S. f.* **Ver:** foliculite queloidiforme.

**foliculite esclerosante e queloidiana da nuca:** *S. f.* **Ver:** foliculite queloidiforme.

**foliculite necrosante:** *S. f.* **Ver:** foliculite necrótica.

**foliculite necrótica:** *S. f.* foliculite que apresenta lesões foliculares superficiais, de alguns milímetros de tamanho, situadas na abertura do folículo, de cor amarelo-parda e centro deprimido, recoberto por crosta escura ou quase preta que, depois de algum tempo, passa a abranger toda a lesão. A erupção é acompanhada por fibrose e evolui por surtos, deixando cicatrizes varioliformes. Localiza-se em áreas seborreicas, principalmente na testa, no nariz, nas têmporas e no contorno do couro cabeludo. **Outras designações:** acne necrótica (*sin. impr.*), acne varioliforme, acne corrosiva, foliculite necrosante, foliculite necrotizante. **Símbolo de classificação:** 4.21.1.4.9.

**foliculite necrotizante:** *S. f.* **Ver:** foliculite necrótica.

**foliculite ostial:** *S. f.* foliculite caracterizada pelo aparecimento de pequenas pústulas foliculares, centradas por pêlo e circundadas por pequeno halo eritematoso, não interferindo no crescimento do pêlo ou cabelo. O pus é espesso e amarelado e, após a ruptura e dessecação da pústula, concreta-se, formando uma crosta de cor amarela ou amarelo-esverdeada. As lesões são superficiais e têm número variável, sendo, em geral, numerosas. Apresentam-se espalhadas com certa uniformidade na região afetada e podem ser muito pruriginosas no início. Quando o processo ganha profundidade, pode tornar-se crônico. Pode localizar-se em qualquer parte do tegumento, restringindo-se, em geral, a uma única região. Aparece geralmente no couro cabeludo, podendo ocasionar reação ganglionar regional, na face ântero-lateral das coxas e nádegas. **Outras designações:** impetigo de Bockhardt, osteofoliculite, foliculite superficial, perifoliculite. **Símbolo de classificação:** 4.21.1.4.1.

**foliculite perfurante:** *S. f.* foliculite provocada por infecção de um folículo piloso do nariz, que acaba perfurando a pele, ocasionando lesão cutânea inflamatória. **Outras designações:** foliculite perfurante do nariz. **Símbolo de classificação:** 4.21.1.4.10.

**foliculite perfurante do nariz:** *S. f.* **Ver:** foliculite perfurante.

**foliculite pustulosa eosinofílica:** *S. f.* dermatose pustulosa amicrobiana rara, que apresenta pústulas e pápulas perifoliculares ou foliculares em disposição policíclica

ou anular, apresentando um prurido não intenso. Na epiderme ocorrem abscessos de eosinófilos e aparecimento de células eosinofílicas na epiderme. Acomete membros superiores e face. **Outras designações:** síndrome de Ofuji. **Símbolo de classificação:** 4.3.6.

**foliculite queloidiana da nuca:** *S. f.* **Ver:** foliculite queloidiforme.

**foliculite queloidiforme:** *S. f.* foliculite que apresenta pústulas foliculares, que confluem, formando fistulas e fibrose de aspecto queloidiano e de dimensões variáveis (foliculite queloidiana da nuca). Pode ocasionar esclerose (foliculite esclerosante), que se instala em cada lesão ou grupo de folículos. A coalescência das lesões determina a formação de placas de alguns centímetros de largura, dispostas transversalmente na região. Observa-se ainda fusão de folículos na superfície da pele (politríquia). Pode atingir a nuca, próximo aos cabelos, ou, mais frequentemente, os pêlos de coxas e pernas, determinando alopecia definitiva na região afetada. **Outras designações:** acne queloide, foliculite queloidiana da nuca, foliculite esclerosante, foliculite esclerosante e queloidiana da nuca. **Símbolo de classificação:** 4.21.1.4.4.

**foliculite superficial:** *S. f.* **Ver:** foliculite ostial.

**foliculite uleritematosa reticular:** *S. f.* queratose folicular que, em algumas famílias, é sexo-recessiva. Apresenta pápulas foliculares muito discretas, acompanhadas por erupção eritematosa da face. Surgem eminências fibrosas nas bochechas, marcadas por pequenas zonas de atrofia desunidas por estrias. **Outras designações:** uleritema reticulada, atrofoderma reticulado simétrico faciei, atrofoderma vermiculado, atrofodermia vermiculada. **Símbolo de classificação:** 4.30.2.1.4.5.

**folículo piloso:** *S. m.* parte do pêlo cuja função é revesti-lo. Chega à superfície cutânea por intermédio de um orifício afunilado. Apresenta-se em forma de pequenas estruturas com formato de saco e é coberto por bainha radicular interna e externa. Também é revestida por uma bainha fibrosa derivada da derme. No folículo piloso encontra-se a base do pêlo e a esse estão anexados uma glândula sebácea, um músculo eretor e, dependendo da localização, uma glândula apócrina. As partes que compõem o folículo piloso são: infundíbulo, acrotríquio, istmo, segmento inferior, bulbo piloso e papila pilosa. **Outras designações:**  $\emptyset$ . **Símbolo de classificação:** 2.2.3.1.

**folículo sebáceo:** *S. m.* **Ver:** glândula sebácea.

**folliculitis (et perifolliculitis) abscedens et suffodiens:** *N. Cient.* **Ver:** foliculite abscedante.

**formação sólida:** *S. f.* lesão cutânea causada por processo inflamatório, neoplásico, circulatório, metabólico ou defeito de formação. Caracteriza-se por acúmulo circunscrito de células. Localiza-se de forma conjunta ou isolada na epiderme, derme ou hipoderme. **Outras designações:**  $\emptyset$ . **Símbolo de classificação:** 3.2.

**fotoalergia:** *S. f.* fotodermatose induzida por substância química, pela ação de luz ultravioleta (que aumenta a reatividade cutânea) ou pela ação de certas drogas (plantas ou outras substâncias). Podem ocorrer eritema, edema, infiltração, vasículação e,

quando o caso se torna mais grave, surgem bolhas. **Outras designações:** dermatose fotoalérgica. **Símbolo de classificação:** 4.32.2.2.

**fotodermatite:** *S. f.* farmacodermia que apresenta erupções eritematosas, eritematopapulosas e vesicobolhosas resultantes da exposição à luz solar e a alguns medicamentos que facilitam a retenção de luz, tais como retinoides, griseofulvina, sulfonamidas, fenotizinas, tetraciclina, clorotiazidas e outros. A situação pode ser fotóxica e fotoalérgica ou ainda dar-se por ação irritante primária ou sensibilização. **Outras designações:** *ø*. **Símbolo de classificação:** 4.31.13.

**fotodermatose:** *S. f.* Dermatose provocada pela ação da luz solar na pele. A ação dos raios UV provoca pigmentação, eritema, urticária, eczema, bolhas, descamação, dependendo da intensidade, do tempo de exposição e do tipo de pele. Acomete áreas expostas. **Outras designações:** afecção produzida pela radiação solar, reação produzida pela radiação solar. **Símbolo de classificação:** 4.32.

**fotodermatose idiopática:** *S. f.* fotodermatose que recobre entidades nosológicas diferentes, dentre elas a erupção polimorfa à luz, prurigo estival ou de verão, prurigo actínico, hidroa vaciforme, urticária solar e actino-reticuloide. **Outras designações:** *ø*. **Símbolo de classificação:** 4.32.3.

**fotodermatose induzida por substância química:** *S. f.* fotodermatose causada por substâncias químicas exógenas, contactantes ou endotantes, em especial as drogas. Há reação anormal ou adversa da pele à luz solar ou ao espectro visível. **Outras designações:** fotodermatose por sensibilização, lucite. **Símbolo de classificação:** 4.32.2.

**fotodermatose por irritação cumulativa:** *S. f.* **Ver:** fotodermatose tóxica primária tardia.

**fotodermatose por irritação primária:** *S. f.* **Ver:** fotodermatose tóxica primária.

**fotodermatose por irritação primária imediata:** *S. f.* **Ver:** fotodermatose tóxica primária precoce.

**fotodermatose por sensibilização:** *S. f.* **Ver:** fotodermatose induzida por substância química.

**fotodermatose tóxica primária:** *S. f.* Fotodermatose provocada pela exposição prolongada ou crônica à luz do sol ou por superexposição. Há duas formas: uma que se manifesta imediatamente e outra que pode levar anos para apresentar algum sintoma. No primeiro tipo, há o chamado bronzeamento ou hiperpigmentação; o segundo se refere geralmente aos efeitos patofotobiológicos ou aos sintomas de pele envelhecida. **Outras designações:** fotodermatose por irritação primária. **Símbolo de classificação:** 4.32.1.

**fotodermatose tóxica primária precoce:** *S. f.* Fotodermatose tóxica primária causada por exposição exagerada à luz solar. Dependendo do tipo de pele e do tempo de exposição, pode vir a provocar hiperpigmentação ou bronzeamento, queimadura ou eritema e/ou espessamento da epiderme. **Outras designações:** fotodermatose por irritação primária imediata **Símbolo de classificação:** 4.32.1.1.

**fotodermatose tóxica primária precoce pigmentar:** *S. f.* Fotodermatose tóxica primária precoce devida à melanina da pele sob a ação dos raios ultravioleta do sol. Caracteriza-se pelo bronzeamento da pele, que pode ser imediato ou tardio, de acordo com o tipo de pele e o tempo de exposição. **Outras designações:** pigmentação solar, bronzeamento. **Símbolo de classificação:** 4.32.1.1.1.

**fotodermatose tóxica primária precoce pigmentar imediata:** *S. f.* Fotodermatose tóxica primária precoce pigmentar provocada pela foto-oxidação da melanina decorrente da ação dos raios UVA. Com poucos minutos de exposição ao sol pode-se notar alguns sintomas, que desaparecem em algumas horas após a exposição, mas que são reconhecidos por até 24 horas. **Outras designações:** bronzeamento pigmentar imediato, Fenômeno de Meirowsky, pigmentação imediata. **Símbolo de classificação:** 4.32.1.1.1.1.

**fotodermatose tóxica primária precoce pigmentar tardia:** *S. f.* Fotodermatose tóxica primária precoce pigmentar provocada pelo aumento da produção de melanina devido, sobretudo, à ação dos raios UVB. Caracteriza-se por um bronzeamento da pele que se manifesta a partir do segundo ou terceiro dia de exposição solar e pode demorar dias, meses ou até anos para desaparecer, dependendo das características da pele. **Outras designações:** bronzeamento tardio, pigmentação tardia. **Símbolo de classificação:** 4.32.1.1.1.2.

**fotodermatose tóxica primária tardia:** *S. f.* fotodermatose tóxica primária causada pela ação cumulativa dos raios solares no decorrer dos anos. A pele torna-se ligeiramente amarelada, fina e ressecada, além de aparecerem rugas, pregas, telangiectasias, que caracterizam lesões como melanose solar, queratose solar e eventualmente carcinomas. O desenvolvimento dessas lesões depende do tipo de pele e da intensidade de exposição solar. **Outras designações:** distrofia cutânea involutiva, senescência cutânea, fotodermatose por irritação cumulativa, pele fotolesada, pele fotoenvelhecida. **Símbolo de classificação:** 4.32.1.2.

**fotoczema:** *S. m.* eczema provocado por mecanismo fotoalérgico. O contato pode se dar por via externa ou endógena. Apresenta erupção eritematovesiculosa aguda e prurido mediano. Pode ocorrer a involução, se a substância que causa a alergia for suprimida. As áreas expostas ao sol são as atingidas. **Outras designações:**— **Símbolo de classificação:** 4.8.2.13.

**fotosensibilização:** *S. f.* **Ver:** fotoalergia.

**fragilidade ungueal:** *S. f.* **Ver:** unha frágil.

**fragilita ungueum:** *N. Cient.* **Ver:** unha frágil.

**fragilitas crinium:** *N. Cient.* **Ver:** trichoptilosis.

**framboesia:** *S. f.* treponematose causada pelo *Treponema pertenue*, que penetra em áreas expostas e erodadas da pele, através de contágio inter-humano, de picada de insetos ou do contato com objetos contaminados. Tem evolução crônica e pode ser dividida em três períodos: primário, secundário e terciário. O período primário apre-

senta uma lesão papulosa, às vezes, pruriginosa, extragenital (pianoma ou framboesoma-mãe), em geral única. Em seguida, ulcera-se e recobre-se de crosta acastanhada espessa, de vários centímetros de diâmetro, que, com o tempo, torna-se vegetante e assume aspecto de framboesa. As lesões ulceradas apresentam-se em forma de folha de livro, formando placas dolorosas, de contornos irregulares, que dificultam a marcha. Ocorrem ainda lesões osteoarticulares, com inflamação do periósteo e rarefação óssea. Pode haver enfartamento ganglionar, dores de cabeça, dores musculares e osseoarticulares e elevação periódica de temperatura. As lesões são localizadas e têm tendência à destruição e mutilação, localizando-se em áreas expostas, mais frequentemente nas pernas, face, nádegas, extremidades dos pododáctilos, cotovelos, joelhos, regiões palmar ou plantar e calcanhar. **Outras designações:** framboésia, bouba, piã (Bras.), pian (var. de piã), botão de Amboíma (pop.), micose framboesioide, polipapiloma, papiloma zimótico, granuloma tropical. **Símbolo de classificação:** 4.23.2. **Outras designações:** framboésia, bouba, piã (Bras.), pian (var. de piã), botão de Amboíma (pop.), micose framboesioide, polipapiloma, papiloma zimótico, granuloma tropical. **Símbolo de classificação:** 4.23.2.

**framboésia:** *S. f.* **Ver:** framboesia.

**freimão:** *S. m.* **Ver:** fleimão.

**fribomixoma:** *S. m.* **Ver:** mixoma.

**frieira:** *S. f.* (pop.) **Ver:** dermatofitose dos pés, eritema pérmio.

**frinoderma:** *S. m.* desvitaminodermia causada por carência de vitamina A, manifestando-se na pele e nas mucosas. Na pele, provoca secura, descaramento e descamação (xerodermia), ceratose folicular, aspereza, mancha de Biot e calcinose renal metabólica. Nos olhos, causa ressecamento da córnea e da conjuntiva e cegueira noturna. Pode provocar ainda o ressecamento de outras mucosas. **Outras designações:** ø. **Símbolo de classificação:** 4.1.1.3.

**fruncho:** *S. m.* (pop.) **Ver:** furúnculo.

**frunco:** *S. m.* (pop.) **Ver:** furúnculo.

**frúnculo:** *S. m.* (pop.) **Ver:** furúnculo.

**fugaz:** *S. f.* **Ver:** loíase.

**função da pele:** *S. f.* atividade normal ou especial desempenhada pela pele em relação ao corpo humano, que visa à proteção, percepção, hemorregulação, termorregulação, secreção, excreção, metabolização, absorção e revestimento estético. **Outras designações:** ø. **Símbolo de classificação:** 2.3.

**furúnculo:** *S. m.* coleção líquida causada por um estafilococo, caracterizando-se por inflamação circunscrita, dura, dolorosa e de coloração avermelhada. Localiza-se nos folículos pilo-sebáceos. **Outras designações:** leicenço, fruncho(pop.), frunco(pop.), frúnculo(pop.), bichoca(prov. Port. lus.). **Símbolo de classificação:** 3.3.3.

**furunculose:** *S. m.* foliculite causada pela bactéria *Staphylococcus aureus*. Pode iniciar-se com foliculite superficial, surge um nódulo agudo, amplo e profundo, de cor

vermelho-viva, que resulta da infecção de um folículo pilossebáceo. O nódulo é eritematoso, doloroso e quente. Algum tempo depois, apresenta flutuação e, na abertura do folículo, surge uma pústula, que se rompe, deixando sair uma substância amarelo-acastanhada bastante consistente, que ocupa o centro do furúnculo (carnegão). Com a eliminação do carnegão, há alívio imediato da dor e a lesão desaparece, deixando cicatriz, a princípio rósea, depois esbranquiçada. Pode ocorrer febre, enfartamento ganglionar e celulite. Localiza-se, em geral, nas regiões mais pilosas e em áreas cutâneas sujeitas a fricção e perspiração, tais como nádegas, pescoço e hipogástrio. Dependendo da localização, pode determinar limitação dos movimentos. Quando afeta o nariz, pode ocasionar inflamação das meninges e do encéfalo, devido ao acometimento dos seios venosos cerebrais. **Outras designações:** ø. **Símbolo de classificação:** 4.21.1.4.2.



## G

**gafa:** *S. f.* (pop.) **Ver:** hanseníase.

**gafo:** *S. m.* (pop.) **Ver:** hanseníase.

**gálico:** *S. m.* (pop.) **Ver:** sífilis.

**ganglioma:** *S. m.* **Ver:** ganglioneuroma.

**ganglioneuroma:** *S. m.* neoplasia cutânea benigna de origem mesenquimal composta fundamentalmente de células ganglionares maduras em número variado, geralmente dispostas em grupos dentro de um estroma denso em meio a abundantes fibras reticulíneas de ligação a células de Schwann (neurofibrilas e fibras colágenas). Os ganglioneuromas apresentam consistência firme, são encapsulados, contêm geralmente focos de calcificação microscópicos. Têm tendência degenerativa cística e pode ocorrer metástase do tumor. Do ponto de vista clínico, as lesões são pequenas (alguns milímetros de diâmetro), que lembram o xantoma, e se localizam no tronco. A maioria dos tumores é, no entanto, encontrada no mediastino posterior e retroperitônio, algumas vezes em relação às glândulas suprarrenais, hemisférios cerebrais, tronco encefálico, cerebelo, medula adrenal e ao longo dos gânglios simpáticos. **Outras designações:** ganglioma. **Símbolo de classificação:** 4.29.10.1.18.

**gangrena cutânea disseminada:** *S. f.* **Ver:** éctima gangrenoso.

**gangrena simétrica das extremidades:** *S. f.* **Ver:** vasculite da síndrome de Raynaud.

**gargolismo:** *S. m.* **Ver:** mucopolissacaridose tipo I-H.

**gavarro:** *s m* **Ver:** paroníquia.

**GD:** *Sigla* **Ver:** gonocócia disseminada.

**geladura:** *S. f.* (pop.) **Ver:** eritema pérnio.

**genodermatose:** *S. f.* dermatose de natureza hereditária, que pode ser classificada pelo tipo de herança ou pelas principais características clínicas. Instala-se durante a concepção por mutação espontânea ou por genes anormais. Apresenta anomalias e afecções cutâneas como ceratodermia, adenoma sebáceo, ictiose, neurofibromatose,



- focomatose, efélide, epidermólise bolhosa e albinismo. Existem genodermatoses de diversos tipos: benignas, graves, incapacitadoras, inestéticas, incompatíveis com a vida e suscetíveis de cancerizar. Podem ser generalizadas ou circunscritas. **Outras designações:** ∅. **Símbolo de classificação:** 4.30.2.
- genodermatose aplásica:** *S. f.* genodermatose de origem hereditária, que provoca desenvolvimento imperfeito ou incompleto da pele ou de outra parte do corpo. **Outras designações:** ∅. **Símbolo de classificação:** 4.30.2.4.
- genodermatose atrófica:** *S. f.* genodermatose cutânea hereditária, que se caracteriza pela ausência de crescimento ou do desenvolvimento de algum órgão do corpo. **Outras designações:** ∅. **Símbolo de classificação:** 4.30.2.6.
- genodermatose bolhosa:** *S. f.* genodermatose de origem dominante ou recessiva, manifestando-se no início da vida. Divide-se em três principais grupos: o pênfigo crônico familiar benigno, a acrodermatite enteropática e a epidermólise bolhosa com suas variantes. **Outras designações:** ∅. **Símbolo de classificação:** 4.30.2.2.
- genodermatose com fotossensibilidade:** *S. f.* genodermatose provocada por sensibilidade à luz solar. A fotossensibilidade é um sintoma ou característica de genodermatoses de vários tipos. **Outras designações:** ∅. **Símbolo de classificação:** 4.30.2.9.
- genodermatose da ceratinização:** *S. f.* genodermatose caracterizada por apresentar um distúrbio na ceratinização da pele. A produção de ceratina, escleroproteína principal presente na epiderme, e de outros participantes do processo de ceratinização, é anormal. Desse modo, ocorre o ressecamento da pele, uma vez que a epiderme é responsável pela impermeabilidade da pele, dificultando a evaporação da água pela superfície corporal. **Outras designações:** ∅. **Símbolo de classificação:** 4.30.2.1.
- genodermatose displásica:** *S. f.* genodermatose hereditária e cutânea, que se caracteriza por provocar desenvolvimento anormal dos tecidos, dentre eles as mucosas e a pele. **Outras designações:** ∅. **Símbolo de classificação:** 4.30.2.5.
- genodermatose hiperplásica:** *S. f.* genodermatose cutânea, de origem hereditária que apresenta alterações significativas de crescimento. **Outras designações:** ∅. **Símbolo de classificação:** 4.30.2.3.
- genodermatose mesenquimal:** *S. f.* genodermatose que tem origem no mesênquima, ou seja, no tecido conjuntivo embrionário que dá origem aos tecidos conjuntivos adultos, aos vasos linfáticos e aos vasos sanguíneos. Recobre as seguintes doenças: cútis hiperelástica, cútis laxa, lipodistrofia congênita generalizada, colagenose reativa familiar, elastose perfurante e pseudoxantoma elástico fazem parte do grupo. **Outras designações:** ∅. **Símbolo de classificação:** 4.30.2.7.
- genodermatose neurocutânea:** *S. f.* genodermatose que provoca danos no sistema nervoso acompanhados de manifestações cutâneas. As genodermatoses recobrem vasto quadro de doenças. **Outras designações:** ∅. **Símbolo de classificação:** 4.30.2.8.

**glândula apócrina:** *S. f.* **Ver:** glândula sudorípara apócrina.

**glândula da sudorese:** *S. f.* **Ver:** glândula sudorípara.

**glândula de Boerhaave:** *S. f.* **Ver:** glândula sudorípara.

**glândula écrina:** *S. f.* **Ver:** glândula sudorípara écrina.

**glândula miliar:** *S. f.* **Ver:** glândula sudorípara.

**glândula perspiratória:** *S. f.* **Ver:** glândula sudorípara.

**glândula sebácea:** *S. f.* anexo cutâneo cuja função é excretar o sebo, substância semilíquida e oleosa, composta de lipídios que contêm triglicerídeos, ácidos graxos livres, colesterol e seus ésteres. Localiza-se na derme e compõe-se de ductos, que, de uma forma geral, desembocam na porção terminal dos folículos pilosos. Em algumas regiões, porém, os ductos se abrem na própria superfície da pele espessa da palma das mãos e da sola do pé, não apresentando esse tipo de glândula. **Outras designações:** folículo sebáceo. **Símbolo de classificação:** 2.2.1.

**glândula sudorífera:** *S. f.* **Ver:** glândula sudorípara.

**glândula sudorípara:** *S. f.* anexo cutâneo cuja função é excretar suor. Localiza-se em toda a pele, exceto em certas regiões como, por exemplo, a glândula. A maior parte de sua porção secretora situa-se na derme. Possui forma piramidal, tubulosa simples, enovelada e envolta pelas células mioepiteliais, formando, dessa forma, uma camada unicelular. Além disso, seu ducto não é ramificado e é mais estreito que sua porção secretora. **Outras designações:** glândula sudorífera, glândula perspiratória, glândula miliar, glândula da sudorese, glândula de Boerhave. **Símbolo de classificação:** 2.2.2.

**glândula sudorípara apócrina:** *S. f.* glândula sudorípara cuja função é excretar líquido leitoso composto basicamente por glicídeos, substâncias proteicas e lipídicas. Localiza-se na axila, nas regiões perianal e pubiana, na aréola mamária e em associação com a genitália externa. Seus ductos se assemelham ao das demais glândulas sudoríparas, mas desembocam sempre em um folículo piloso, ao contrário das demais em que o ducto se abre na superfície da pele. É espiralada, tubular, enovelada e pode ser ramificada, além disso, produz suor com odor característico. **Outras designações:** glândula apócrina. **Símbolo de classificação:** 2.2.2.2.

**glândula sudorípara écrina:** *S. f.* glândula sudorípara cuja função é excretar suor aquoso e límpido, pobre em proteínas e rico em cloreto de sódio, ureia, ácido úrico e amônia em quantidades variáveis que se diferenciam quimicamente do suor apócrino em virtude de sua importância para a termorregulação. As glândulas sudoríparas écrinas se localizam na união entre a região dérmica e hipodérmica e se distribuem por quase toda superfície do corpo, principalmente nas regiões palmo-plantares, mas estão ausentes nos lábios e na genitália. É uma glândula simples, enovelada e tubular espiralada, que é estimulada por transmissores colinérgicos e que responde às pressões nervosas e também ao calor, ocasionando transpiração nas palmas das mãos e na testa. Em sua porção glandular encontram-se as células

- mioepiteliais, claras e escuras. **Outras designações:** glândula écrina. **Símbolo de classificação:** 2.2.2.1.
- glicolipoidoproteinose:** *S. f.* dermatose metabólica, rara, autossômica recessiva, causada por desordem do metabolismo lipídico. Caracteriza-se por depósito de tialina de constituição glicoproteica na pele. A pele adquire cor levemente amarelada, cérea, amarinada na face, pescoço e mãos. Observa-se a presença de depósitos de um complexo proteína-lipídio sobre a mucosa labial e áreas sublingual faríngea. Há presença de pequenas pápulas translúcidas, simétricas, em fileiras nas bordas das pálpebras. Nos joelhos, as placas apresentam-se discretamente verrucosas. Bolhas e pústulas deixam cicatrizes varioliformes. **Outras designações:** hialinose cutâneo-mucosa, doença de Urbach-Weithe, proteinose lipídica. **Símbolo de classificação:** 4.1.7.
- glomangioma:** *S. m.* **Ver:** tumor glômico.
- glômus:** *S. m.* mecanismo presente na derme papilar cuja função é regular os desvios no fluxo sanguíneo, na temperatura e também na conservação de calor na região em que se localiza. Além disso, age de forma indireta no controle da pressão arterial. Compõe-se de um tufo de pequenas arteríolas ligadas a veias, além de possuir importante suprimento nervoso. Verifica-se também a presença de microcorações. **Outras designações:**  $\emptyset$ . **Símbolo de classificação:** 2.1.3.2.2.
- glossite:** *S. f.* afecção das mucosas causada por processos inflamatórios e se manifesta em doenças como desnutrição, infecções e irritações físicas ou químicas, anemia e reações medicamentosas. Caracteriza-se por perda parcial ou total da papilas filiformes e língua lisa e vermelha. **Outras designações:** glossite inflamatória. **Símbolo de classificação:** 4.33.13.
- glossite de Moeller:** *S. f.* glossite que pode ser causada por pelagra crônica remicivante ou anemia perniciosa. Caracteriza-se por eritemas nas laterais e ponta da língua, bem como perda de papilas filiformes e, em alguns casos, fungiformes. **Outras designações:**  $\emptyset$ . **Símbolo de classificação:** 4.33.13.1.
- glossite fissurada:** *S. f.* **Ver:** queilite granulomatosa.
- glossite inflamatória:** *S. f.* **Ver:** glossite.
- glossite mediana losângica:** *S. f.* **Ver:** glossite mediana romboidal.
- glossite mediana romboidal:** *S. f.* glossite de causa incerta, podendo ser uma anormalidade associada ao desenvolvimento da língua, que se caracteriza por lesão assomática, eritematosa, de formato losângico ou alongado, liso e brilhante, localizada na região central do dorso da língua. **Outras designações:** glossite mediana losângica. **Símbolo de classificação:** 4.33.13.2.
- glossite migratória benigna:** *S. f.* **Ver:** língua geográfica.
- goma:** *S. f.* formação sólida caracterizada por nódulo ou nodosidade que se liquefaz em sua porção central, podendo ulcerar e constituindo lesão típica da sífilis terciária. Localiza-se principalmente na pele e com menor frequência no fígado, ossos, testículos e rins. **Outras designações:**  $\emptyset$ . **Símbolo de classificação:** 3.2.5.

**gonocócia disseminada:** *S. f.* **Ver:** gonorreia.

**gonorreia:** *S. f.* doença sexualmente transmissível cujo agente etiológico é um diplococo Gram-negativo, denominando *Neisseria gonorrhoeae*. Inicialmente ocorre coceira ou prurido intrauretral e/ou disúria, seguidos de fluido mucopurulento, espesso, abundante, amarelo-esverdado. O meato uretral torna-se edemaciado e eritematoso. **Outras designações:** blenorragia, esquentamento (pop.), pingadeira (pop.), purgação (pop.). **Símbolo de classificação:** 4.27.2.

**gota:** *S. f.* dermatose metabólica genética dominante, causada por distúrbio do metabolismo das purinas, provocando grande concentração de ácido úrico no sangue (hiperuricemia) e o depósito de cristais de urato nos tecidos conjuntivos, na cartilagem articular e no líquido sinovial. Caracteriza-se pelo aparecimento de nódulos (tofos gotosos) cutâneos, subcutâneos e nas orelhas, recobertos por pele fina, de cor amarelada, que ulceram e produzem secreção cremosa, constituída de cristais de urato. Caracteriza-se ainda pela manifestação de artrite crônica progressiva e por crises de artrite aguda, que atingem as articulações. **Outras designações:** Ø. **Símbolo de classificação:** 4.1.10.

**gota cálcica:** *S. f.* gota caracterizada pela presença de depósitos de cálcio em forma de tofo. Acomete partes próximas às articulações, tornando-as sensíveis, dolorosas e edemaciadas. O cálcio sérico, nesse caso, pode estar acima do normal. Observam-se níveis normais, sem exceção, de cálcio, de fosfatase sérica e do fósforo inorgânico do sangue. Algumas vezes acomete pessoas que consomem grandes quantidades de cálcio, principalmente na forma de leite. **Outras designações:** Ø. **Símbolo de classificação:** 4.1.10.2.

**gota latente:** *S. f.* gota caracterizada por erupções escamosas da pele e dores agudas nas articulações. Não é observada a presença de artrite franca. **Outras designações:** Ø. **Símbolo de classificação:** 4.1.10.1.

**GP:** *Sigla* **Ver:** granuloma piogênico.

**granuloma médio-facial:** *S. m.* **Ver:** granuloma da linha médio-facial.

**grânulo ceratohialínico:** *S. m.* **Ver:** grânulo queratohialínico.

**grânulo de Fordyce:** *S. m.* afecção das mucosas que apresenta manchas ou grânulos numerosos, de cor rosa-amarelada. Localiza-se nos lábios, gengivas, bochechas e mucosa genital. **Outras designações:** ponto de Fordyce, mancha de Fordyce, doença de Fordyce, pseudocoloide dos lábios. **Símbolo de classificação:** 4.33.9.

**grânulo de querato-hialina:** *S. m.* **Ver:** grânulo queratohialínico.

**grânulo queratohialínico:** *S. m.* tipo de grânulo presente nas células da camada granulosa da epiderme. São basófilos e possuem forma irregular. Representam a fase precoce na formação de queratina. **Outras designações:** grânulo ceratohialínico, grânulo de querato-hialina. **Símbolo de classificação:** 2.1.1.3.1.

**granuloma actínico:** *S. m.* **Ver:** granuloma anular elastolítico.

**granuloma actínico de O' Brien:** *S. m.* **Ver:** granuloma anular elastolítico.

**granuloma annulare:** *N. Cient.* **Ver:** granuloma anular.

**granuloma anular:** *S. m.* afecção granulomatosa que apresenta lesões cutâneas papulosas, agrupadas em forma de anel, embora algumas possam ser serpiginosas. A pápula original cresce centrifugamente, com degeneração do colágeno central e granuloma periférico. Os anéis papulosos podem atingir grandes dimensões. As lesões têm cor de pele normal ou ligeiramente eritematosa ou amarelada. Normalmente há apenas uma lesão, mas há a possibilidade de as lesões serem numerosas (granuloma anular ou disseminado). Normalmente as lesões localizam-se no dorso das mãos, palmas, antebraços, pés, joelhos, face, tronco e couro cabeludo. Apresenta-se clinicamente sob diversas formas: típica, disseminada, nodular profunda, perfurante e granuloma multiforme. **Outras designações:** granuloma annulare. **Símbolo de classificação:** 4.26.2.

**granuloma anular de forma disseminada:** *S. m.* granuloma anular que apresenta pápulas que muitas vezes se dispõem em arranjo anular. A manifestação é disseminada. Pode estar relacionada com o diabetes insulino-dependente. A afecção pode também ser desencadeada por picada de inseto. **Outras designações:**  $\emptyset$ . **Símbolo de classificação:** 4.26.2.2.

**granuloma anular de forma nodular:** *S. m.* granuloma anular caracterizado pelo surgimento de nódulos profundos, não aderentes ao periósteo, de tamanhos variados, que se assemelham com o nódulo reumatoide. Apresenta-se isoladamente ou associado com o granuloma anular de forma típica. As lesões localizam-se geralmente nas pernas, couro cabeludo, nádegas e palmas das mãos. **Outras designações:** granuloma anular nodular. **Símbolo de classificação:** 4.26.2.3.

**granuloma anular de forma perfurante:** *S. m.* granuloma anular caracterizado pelo surgimento de pápulas com limites bem marcados, umbilicadas em sua área central, dando saída a um material queratótico espontaneamente ou à expressão. Localiza-se mais frequentemente na face de extensão das extremidades e dorso das mãos. **Outras designações:**  $\emptyset$ . **Símbolo de classificação:** 4.26.2.4.

**granuloma anular de forma típica:** *S. m.* granuloma anular caracterizado pelo surgimento de pápulas pequenas, assintomáticas, forma anular, de cor da pele ou eritematosa, por vezes com telangiectasias. As lesões evoluem com hiper ou hipopigmentação central. Localizam-se preferencialmente na face anterior das extremidades. Apresenta uma variedade chamada de *eritema arciforme dérmico*, cujas lesões arciformes tumefeitas, eritematosas, afetam a região dorsal e tronco. **Outras designações:** – **Símbolo de classificação:** 4.26.2.1.

**granuloma anular elastolítico:** *S. m.* necrobiose lipóidica que apresenta pápulas eventualmente eritematosas, isoladas ou agrupadas, confluindo e formando placas, com disposição anular que, por vezes, é incompleta, ou forma arranjos policísticos. Atinge normalmente a face anterior das pernas, raramente ocorre no tronco e membros superiores. É frequente a ocorrência em áreas expostas. **Obs.:** É também clas-

sificada como uma dermatose elastótica actínica. **Outras designações:** granuloma actínico, granuloma actínico de O'Brien. **Símbolo de classificação:** 4.26.4.1.; 4.32.1.2.1.7.

**granuloma anular nodular:** *S. m.* **Ver:** granuloma anular de forma nodular.

**granuloma candidiásico:** *S. m.* candidíase cutânea causada pela levedura do gênero *Candida*. apresenta lesões vegetantes, crostosas, ceratósicas, isoladas ou coalescentes, chegando a afetar extensas áreas de uma região. As lesões localizam-se na face e em outras regiões cutâneas. **Outras designações:**  $\emptyset$ . **Símbolo de classificação:** 4.24.2.3.1.6.

**granuloma contagioso:** *S. m.* **Ver:** donovanose.

**granuloma da linha médio-facial:** *S. m.* neoplasia cutânea maligna de origem mesenquimal de causa desconhecida. É uma doença assintomática, caracterizada inicialmente por edema e congestão do nariz, seguidos de lesões necróticas destrutivas, que gradualmente acometem ossos, cartilagens e seios parafaciais, mutilando intensamente a região centro-facial. Em torno da área necrosada a pele apresenta-se muito infiltrada e eritematosa. Pode ocorrer disseminação para os pulmões, trato gastrointestinal e linfonodos cervicais e mediastinais. A evolução é lenta. **Outras designações:** granuloma médio-facial, granuloma médio-facial letal. **Símbolo de classificação:** 4.29.10.2.14.

**granuloma da piscina:** *S. m.* **Ver:** micobacteriose granulomatosa da piscina.

**granuloma de corpo estranho:** *S. m.* afecção granulomatosa que apresenta lesões nodulares, placas infiltradas, tumorações ou pápulas, que podem ulcerar. Fibrose pulmonar e lesões sistêmicas também podem ocorrer. **Outras designações:**  $\emptyset$ . **Símbolo de classificação:** 4.26.6.

**granuloma de C-S:** *S. m.* **Ver:** vasculite necrosante granulomatosa de Churg-Strauss.

**granuloma de Wegener:** *S. m.* **Ver:** vasculite necrosante granulomatosa de Wegener.

**granuloma disforme de Miescher:** *S. m.* **Ver:** necrobiose lipoídica.

**granuloma eosinofílico:** *S. m.* histiocitose X que apresenta proliferação benigna, crônica e localizada de células reticuloendoteliais, acompanhada por granulócitos eosinófilos. Observa-se o aparecimento de lesões únicas ou múltiplas, que, na pele, adquirem, em geral, aspecto ulceroso ou erosado e se localizam no períneo. Algumas lesões, que se constituem de poucas pápulas acastanhadas, podem ser observadas no tronco. No couro cabeludo elas têm aspecto crostoso. Lesões erosivas ulceradas podem ocorrer também na boca e na genitália. Em geral, há acometimento ósseo (é a forma monossintomática da doença) de evolução crônica, com tendência à cura espontânea. Os ossos longos e membranas são os mais atingidos. Os sintomas são cistos, afetando ossos do crânio, costelas e vértebras. Por vezes o pulmão também é atacado. **Outras designações:** granuloma eosinófilo. **Símbolo de classificação:** 4.1.11.3.

**granuloma eosinófilo:** *S. m.* **Ver:** granuloma eosinofílico.

**granuloma facial:** *S. m.* vasculite primária e predominantemente necrosante que apresenta lesões castanho-purpúricas persistentes. Essas podem ser placas papulosas ou nódulos múltiplos, com óstios foliculares proeminentes. As lesões se localizam na região nasal, bucal ou frontal. **Outras designações:**  $\emptyset$ . **Símbolo de classificação:** 4.14.2.1.12.

**granuloma fissuratum:** *N. Cient.* neoplasia benigna da epiderme que apresenta lesão que simula clinicamente um basalioma. Trata-se de massa inflamatória inespecífica na forma de uma membrana mucosa discoide, sulcada por uma fissura profunda. O fato das lesões localizarem-se quase exclusivamente atrás da orelha leva à suspeita de ser provocada pelo uso de óculos. **Outras designações:**  $\emptyset$ . **Símbolo de classificação:** 4.29.1.7.

**granuloma fungoide:** *S. m.* **Ver:** micose fungoide.

**granuloma glúteo infantil:** *S. m.* dermatite de contato por irritante primário com origem provavelmente ligada ao tratamento da dermatite das fraldas. Apresenta saliências sólidas (nódulos) assintomáticas, de tamanho variado e coloração violácea. Localiza-se na região das fraldas. A suspensão do tratamento (drogas geralmente à base de corticoide potente) é, em geral, suficiente para o desaparecimento desse granuloma. **Outras designações:**  $\emptyset$ . **Símbolo de classificação:** 4.8.2.1.1.2.

**granuloma gravidorum:** *N. Cient.* **Ver:** granuloma piogênico.

**granuloma inguinal:** *S. m.* **Ver:** donovanose.

**granuloma inguinale:** *N. Cient.* **Ver:** donovanose.

**granuloma médio-facial letal:** *S. m.* **Ver:** granuloma da linha médio-facial.

**granuloma multiforme:** *S. m.* afecção granulomatosa que apresenta lesões anulares enormes, centro deprimido e hipocrômico, com bordas marcadas por pápulas confluentes. Ao confluírem, as lesões dispõem-se serpiginosamente. São sempre pruriginosas. As lesões localizam-se nas áreas expostas à luz solar, sobretudo na parte superior do corpo. **Outras designações:**  $\emptyset$ . **Símbolo de classificação:** 4.26.3.

**granuloma paracoccidioideo:** *S. m.* **Ver:** blastomicose sul-americana.

**granuloma piogênico:** *S. m.* neoplasia cutânea benigna de origem mesenquimal que tem como agente etiológico principal o *Straphylococcus pyogenes*. Alguns retinóicos sistêmicos também podem provocar lesões, assim como alicate usado na manicure ou pedicure, ou ainda, unhas encravadas podem também desencadear esse tipo de lesão. Clinicamente a manifestação dá-se sob a forma de tumor nodular vascular, geralmente único, de consistência firme, de forma globosa, ovoide ou semiesférica, que, quando exulcerado, elimina exsudato purulento e se recobre de crostas ou verrucosidades. Pode ocorrer em qualquer região da pele, sendo as unhas dos pés e das mãos os locais privilegiados. Pode ainda surgir nos lábios, na língua ou, nos casos de gravidez, na gengiva (granuloma gravidarum). A cabeça, face e dedos também podem ser afetados, após traumatismos. A cauterização de lesão primária localizada no tronco pode provocar o surgimento de lesões satélites próximas à primeira. **Obs.**

É também classificada como uma afecção dos pés e como uma afecção vascular predominantemente funcional. **Outras designações:** granuloma telangiectásico, granuloma gravidorum, carúncula uretral, angiofibroma faríngeo, GP. **Símbolo de classificação:** 4.14.6.10.; 4.29.10.1.10.; 4.40.4.

**granuloma pyogenicum:** *N. Cient.* **Ver:** granuloma piogênico.

**granuloma retículo-histiocítico:** *S. m.* reticuloistiocitose que apresenta um nódulo cutâneo solitário, composto de histiócitos grandes multinucleados de glicolípídios. É possível a ocorrência de lesões múltiplas associadas à artrite. Não ocorre envolvimento sistêmico. O nódulo localiza-se no pescoço ou cabeça. **Outras designações:** granuloma reticuloistiocítico, reticuloistiocitoma. **Símbolo de classificação:** 4.1.11.7.6.

**granuloma reticuloistiocítico:** *S. m.* **Ver:** granuloma retículo-histiocítico.

**granuloma telangiectásico:** *S. m.* **Ver:** granuloma piogênico.

**granuloma tropical:** *S. m.* **Ver:** framboesia.

**granuloma venéreo:** *S. m.* **Ver:** donovanose.

**granuloma venéreo tropical:** *S. m.* **Ver:** donovanose.

**granulomatose alérgica:** *S. f.* **Ver:** vasculite necrosante granulomatosa de Churg-Strauss.

**granulomatose de Wegner:** *S. f.* **Ver:** linfoma.

**granulomatose linfomatoide:** *S. f.* vasculite primária e predominantemente necrosante que apresenta lesões com diversas formas de linfócitos e várias anormalidades, sendo bastante difusa e disseminada. As placas eritemato-infiltradas, nódulos e úlceras são as lesões mais comuns. Nesse tipo de granulomatose observa-se o envolvimento do sistema nervoso central, com complicações mentais devidas a lesões nos nervos cranianos, ataxia e hemiparecia. Os sintomas geralmente são mal estar, perda de peso, febre, artralgias, tosse e dor torácica. Pode evoluir para linfoma e ser maligno. Localiza-se mais comumente no coração, pulmões, sistema nervoso, trato gastrointestinal, fígado, baço, linfonodos, suprarrenais e, menos frequentemente, nos rins. **Outras designações:**  $\emptyset$ . **Símbolo de classificação:** 4.14.2.1.7.

**granulose rubra nasal:** *S. f.* afecção das glândulas sudoríparas écrinas em que há oclusão dos ductos sudoríparos. Caracteriza-se pela erupção de pápulas, vesículas e eritema puntiforme. As pápulas são pequenas, pouco maiores que uma cabeça de alfinete, vermelhas, róseas ou escuras, geralmente isoladas. Há intensa secreção sudoral que se deposita em gotas ou escorre profusamente. Localiza-se no dorso e ponta do nariz, nas bochechas e queixo. **Outras designações:** granulosis rubranasi, granulosis rubra nasi. **Símbolo de classificação:** 4.37.3.

**granulosis rubra nasi:** *N. Cient.* **Ver:** granulose rubra nasal.

**granulosis rubranasi:** *N. Cient.* **Ver:** granulose rubra nasal.

**gripose ungueal:** *S. f.* **Ver:** onicogribose.

**guaruaia:** *S. f.* (pop., Bras.) **Ver:** hanseníase.





# H

**hair cacts:** *Ingl.* **Ver:** cabelo em casca.

**halo-nevo:** *S. m.* **Ver:** leucodermia centrífuga adquirida.

**hanseníase:** *S. f.* micobacteriose causada pela *Mycobacterium leprae* e transmitida ao homem através de contágio direto (provavelmente por soluções de continuidade da mucosa nasal ou da pele) ou indireto (objetos contaminados, vetores). É uma doença crônica e infectocontagiosa, encontrada apenas em seres humanos. Apresenta quadros clínicos diversos, dependendo do grau de resistência do organismo: 1) hanseníase indeterminada, 2) hanseníase tuberculoide, 3) hanseníase virchowiana, 4) hanseníase dimorfa. A doença pode evoluir para comprometimento da pele, mucosas nasal e oringolaríngea, olhos e vísceras. As lesões cutâneas evidenciam-se por máculas, pápulas, tubérculos, nódulos, elevações papulosas, úlceras e bolhas. De modo geral as lesões maculares caracterizam as fases iniciais da doença (hanseníase indeterminada). Ocorrendo resistência imunológica, o quadro evolui para a forma de resistências (hanseníase tuberculoide), caracterizadas por lesões pouco numerosas, circunscritas e bem delimitadas. Não havendo resistência, o quadro torna-se forma grave da doença (hanseníase virchowiana), evidenciando-se por lesões numerosas, de coloração ferruginosa, difusa e de limites imprecisos, sem possibilidade de cura espontânea. A presença de lesões circunscritas e difusas simultaneamente caracteriza a hanseníase dimorfa. As lesões neurológicas ocorrem em qualquer das formas clínicas e, na maioria dos casos, antecedem os sintomas cutâneos. A infiltração difusa, a presença de hansenomas, lesões ulceradas e a infecção secundária favorecem a inflamação do pericôndrio (pericondrite) e as deformidades. **Outras designações:** hansenose, micobacteriose neurocutânea, lepra, leprose, doença de Hansen (pop.), mal de Hansen (pop.), gafa (pop.), gafo (pop.), lazeira (pop.), elefantíase-dos-gregos (pop.), mal-bruto (pop.), mal-de-lázaro (pop.), mal-de-são-lázaro (pop.), mal-morfético (pop.), morfeia, mal (Bras., S), mal-do-sangue (Bras., pop.), mal-de-cuia

(Bras., SP, pop.), guaruçaia (Bras.), macota (Bras.), macutena (Bras., MG). **Símbolo de classificação:** 4.22.1.

**hanseníase borderline:** *S. f.* **Ver:** hanseníase dimorfa.

**hanseníase borderline de Wade:** *S. f.* **Ver:** hanseníase dimorfa.

**hanseníase dimorfa:** *S. f.* hanseníase que apresenta o maior número dos casos da doença. Constitui um fenômeno intermediário, em que as lesões apresentam aspectos morfológicos característicos da hanseníase virchowiana e da hanseníase tuberculoide. Observam-se lesões parcialmente maculares, parcialmente infiltradas, nodulares ou roseolares, lesões cutâneas monomorfas e contemporâneas, resultando em lesões sífiloides, quadro de eritrodermia psoriasiforme e lesões neurotróficas (neuroclastia). O comprometimento dos nervos é assimétrico e pode ocasionar o aparecimento de deformidades. Ocorrem ainda perdas totais ou parciais da sensibilidade (anestesia), distúrbio da sudorese (anidrose) e alopecia. Pode ser dividida em: 1) dimorfa-tuberculoide (BT): apresenta lesões em placas eritematoedematosas, de contornos bem definidos, semelhantes às placas tuberculoides reacionais, numerosas e distribuídas de forma simétrica. São frequentes as deformidades. 2) dimorfa-virchowiana (BV): as lesões são polimórficas (infiltração difusa, placas, tubérculos e nódulos), de coloração fulva e distribuição semelhante à observada na hanseníase virchowiana. Nessa forma, podem ocorrer também lesões tipo eritema nodoso, inflamação da íris (irite), inflamação dos testículos e do epidímio (orquiepididimite), dores generalizadas e edema, inclusive de laringe. 3) dimorfa-dimiorfa (BB): as lesões são anulares ou ovais, de aspecto faveolar, esburacado ou em queijo suíço. Apresentam cor amarelada ou sépia e borda interna nítida e externa difusa, confundindo-se com a pele normal. Observa-se certa simetria, quanto à distribuição. **Outras designações:** hanseníase borderline, hanseníase *borderline* de Wade, HB. **Símbolo de classificação:** 4.22.1.3.

**hanseníase incaracterística:** *S. f.* **Ver:** hanseníase indeterminada.

**hanseníase indeterminada:** *S. f.* hanseníase que corresponde à forma inicial da doença. Caracteriza-se por máculas hipocrômicas ou acrômicas ou, menos frequentemente, eritematosas ou eritêmato-hipocrômicas. As lesões são solitárias e pouco numerosas ou disseminadas e apresentando certa simetria. Podem assumir a forma de placa ou se tornarem regionais. Observa-se, ainda, alopecia, ausência ou diminuição da secreção do suor (anidrose) e perturbação dos sentidos (disestesia), sendo a sensibilidade térmica a primeira a ser alterada. As lesões se localizam preferencialmente nas nádegas, coxas, face posterior dos braços e região deltoídiana, não acometendo as regiões palmares e plantares e o couro cabeludo. **Outras designações:** hanseníase incaracterística, hanseníase indiferenciada, HI. **Símbolo de classificação:** 4.22.1.1.

**hanseníase indiferenciada:** *S. f.* **Ver:** hanseníase indeterminada.

**hanseníase tuberculoide:** *S. f.* hanseníase benigna, estável e resistente, que corresponde à principal forma da doença. Pode evidenciar-se por lesões tórpidas, de evo-

lução caracteristicamente letárgica (lepra tuberculoide tórpida), ou por um quadro agudo de reação (reação tuberculoide ou hanseníase tuberculoide em reação). A lepra tuberculoide tórpida caracteriza-se inicialmente por manchas eritematoinfiltradas planas, bem circunscritas e tipicamente anestésicas (máculo-anestésias). Em seguida, surgem lesões papuloides, que coalescem, formando léprides micropapulosas com centro claro, bordas elevadas e contornos bem definidos (lesões tricofitoides). Há casos em que se observa apenas uma lesão. Localizam-se nos membros superiores e inferiores, nas nádegas e em certas áreas do tronco. A hanseníase tuberculoide em reação resulta de fenômenos imunoalérgicos. É, em geral, polimorfa, evidenciando-se por máculas eritematosas e eritematoescamosas, maculopápulas, tubérculos e nódulos. Podem surgir dezenas ou centenas de pápulas e tubérculos e, entre eles, porém em menor número, aparece maculopápulas de tamanho variável. Há casos, porém, em que se observam apenas maculopápulas. Ocorre hipoestesia e anestesia. A involução é espontânea e as lesões se localizam nas regiões palmar e plantar, e na parte ínfero-superior da cabeça (região occipital). Por vezes toma a extremidade dos membros, conferindo aspecto de bota ou luva. Pode haver comprometimento neurítico sem lesões cutâneas. **Outras designações:** lepra nervosa, lepra cutânea, lepra nodular, HT, lepra tuberculoide tórpida, reação tuberculoide, hanseníase tuberculoide em reação. **Símbolo de classificação:** 4.22.1.4.

**hanseníase tuberculoide em reação:** *S. f.* Ver: hanseníase tuberculoide.

**hanseníase tuberculoide infantil:** *S. f.* hanseníase tuberculoide que ocorre exclusivamente em crianças e adolescentes, devido à intensa exposição a foco doméstico altamente bacilífero. Caracteriza-se pelo aparecimento de lesões cutâneas que se evidenciam por nódulos, tubérculos ou placas de aspecto tricofitoide. A lesão é, em geral, única, de coloração acastanhada ou pardacenta e superfície lisa. Não há comprometimento neural. Involui espontaneamente, deixando cicatriz varioliforme. Localiza-se em áreas de exposição a pequenos e repetidos traumas, sobretudo na região malar, mento, fronte, antebraços, nádegas e coxas. **Outras designações:** lepra tuberculoide nodular da infância. **Símbolo de classificação:** 4.22.1.4.1.

**hanseníase virchowiana:** *S. f.* hanseníase caracterizada por alterações cutâneas de decurso crônico e evolução lenta, que se evidenciam por lesões eritematoinfiltradas, máculas eritematosas (raras) e lepromas papulosos, tuberosos e nodulares, distribuídos de forma simétrica na pele. As lesões eritematoinfiltradas constituem a manifestação inicial da doença. Quando acometem a mucosa nasal, provocam queda dos terços externos dos supercílios (madarose superciliar), ulceração do septo e desabamento da pirâmide nasal, conferindo aspecto de *facies* leonina. Podem atingir as mucosas da laringe e da orofaringe e os pavilhões auriculares, sobretudo os lóbulos. Pode haver ainda acometimento dos membros superiores e inferiores, provocando ressecamento (xerodermia). As mãos e os pés tornam-se túmidos e as palmas e plantas apresentam coloração cianótica. Podem acometer a região próxima às axilas, a

face superior de extensão dos membros, principalmente as faces interna e posterior dos braços, e o tronco, em especial as regiões peitoral e lombar. Os lepromas são, em geral, lesões tardias e se apresentam em forma de pápulas, nódulos ou placas difusas palpáveis. Localizam-se principalmente na face (fronte, região supraciliar, orelha, nariz) e na superfície de extensão dos membros. Ocorrem ainda perda total ou parcial da sensibilidade (anestesia), alopecia e (anidrose). Durante o tratamento, podem ocorrer surtos reacionais em que aparecem lesões eritematopapulosas ou nódulos de cor vermelho-viva (“reação erisipelóide”), localizadas, sobretudo, na face de extensão dos membros. Observam-se também febre, nevralgias, artralgias, hepatite, inflamação dos testículos e do epidímio (orquiepididimite), afecções dos gânglios linfáticos, fraqueza, manifestações agudas nos olhos. Durante a reação, podem ocorrer ainda ulceração dos nódulos hipodérmicos e lesões de vasculite necrotizante (fenômeno de Lúcio) nos arcos da infiltração. Existem duas formas da doença: 1) hanseníase virchowiana históide, 2) hanseníase virchowiana difusa. **Outras designações:** lepra lepromatosa, HV. **Símbolo de classificação:** 4.22.1.2.

**hanseníase virchowiana difusa:** *S. f.* hanseníase virchowiana aguda, caracterizada pelo aparecimento de infiltração cutânea difusa e eritematosa, conferindo à pele aspecto lúcido (“hanseníase bonita”). Desaparecendo a infiltração, a pele torna-se atrofiada e rósea. Observam-se ainda surtos de manchas eritematosas, de formato irregular, intensamente dolorosas, que tendem à ulceração e fibrose e, ao involuírem, deixam profundas cicatrizes tortuosas (fenômeno de Lúcio). Não há presença de nódulos (virchomas). Na face ocasiona queda dos cílios e supercílios (madarose) e telangiectasias. Pode ser primariamente difusa (não passa pelo estágio inicial das manchas hipocrômicas, que aparecem na hanseníase indeterminada) ou secundariamente difusa (inicia-se depois do aparecimento das manchas hipocrômicas e da nevrite). **Outras designações:** lepra bonita de Latapi, lepra de Lúcio, lepra manchada, lepra lazarina, lepromatose difusa pura e primitiva **Símbolo de classificação:** 4.22.1.2.2.

**hanseníase virchowiana históide:** *S. f.* hanseníase virchowiana que resulta de resistência medicamentosa (sulfano-resistência). Caracteriza-se pelo aparecimento de lesões tuberosas e/ou nodulares, semelhantes a dermatofibromas. As lesões são finas, bem delimitadas e muito consistentes, apresentam cor avermelhada ou rósea e superfície lisa e, às vezes, ulcerada ou deprimida. **Outras designações:** ø. **Símbolo de classificação:** 4.22.1.2.1.

**hansenose:** *S. f.* **Ver:** hanseníase.

**hapaloníquia:** *S. f.* onicopatía causada por defeito na matriz, que pode ter como origem desnutrição, fenômeno de Raymond, hanseníase e mixedema. As unhas apresentam-se moles, adelgadas, com consistência diminuída, fáceis de dobrar, de rachar, com rotura nas extremidades livres e fissuras longitudinais. **Outras designações:** unha em casca de ovo(pop.). **Símbolo de classificação:** 4.34.15.

**haste:** *S. f.* **Ver:** haste do pêlo.

**haste do pêlo:** *S. f.* parte do pêlo que se projeta da superfície da pele. Compõe-se de quatro partes: cutícula externa do pêlo, córtex, medula e membrana hialina. **Outras designações:** haste pilosa, haste. **Símbolo de classificação:** 2.2.3.3.

**haste pilosa:** *S. f.* **Ver:** haste do pêlo.

**HB:** *Sigla* **Ver:** hanseníase dimorfa.

**helconixe:** *S. f.* onicopatia presente, em geral, na sífilis, que apresenta ulceração ou erosão da unha. **Outras designações:** heliconixe. **Símbolo de classificação:** 4.34.16.

**helcose:** *S. f.* **Ver:** ulceração.

**helconixe:** *S. f.* **Ver:** helconixe.

**helmintíase:** *S. f.* zoodermatose causada por helmintos (vermes) parasitas do homem. As principais manifestações clínicas produzidas por esses organismos são: 1) loíase, 2) dracunculíase, 3) acantoqueilonemíase, 4) filariíase, 5) oncocercíase, 6) mansoneíase, 7) esquistossomíase. **Outras designações:**  $\emptyset$ . **Símbolo de classificação:** 4.16.13.

**helmintíase migrante:** *S. f.* zoodermatose causada pela penetração acidental, na pele, de larvas de várias espécies de vermes nematódeos do cão e do gato, mais comumente o *Ancylostoma braziliensis*. A larva instala-se na epiderme e provoca uma reação inflamatória por parte do organismo, produzindo uma pequena pápula eritematosa, pouco elevada, sobre a qual se forma uma vesícula puntiforme. Depois de vários dias, a partir da pápula, origina-se um túnel eritematopapuloso, serpeante, muito pruriginoso, que pode estender-se em longos trajetos, apresentando-se largo na extremidade migrante, enquanto a extremidade terminal se estreita e desvanece. Ao longo do túnel podem surgir vesículas que se eczemizam ou infectam-se secundariamente, originando pústulas e, raras vezes, inflamação dos vasos linfáticos e erisipela. As lesões são, em geral, múltiplas e se localizam, com maior frequência, nas áreas que entram em contato com o solo, tais como pés, pernas, tronco e nádegas. Em algumas pessoas pode ocorrer intensa reação local, evidenciada por eritema, edema, vesículas e bolhas. **Outras designações:** erupção serpigínea, miíase serpigínea, miíase linear, dermatite linear migrante, dermatite linear serpigínea, larva migrans, bicho geográfico (pop.), bicho de praia (pop.), larva migrans cutânea. **Símbolo de classificação:** 4.16.12.

**hemangioblastoma do cerebelo e da retina:** *S. m.* **Ver:** doença de Von-Hippel-Lindau.

**hemangioendotelioma:** *S. m.* neoplasia cutânea benigna de origem mesenquimal resultante da proliferação de endotélio vascular. Numerosas células endoteliais proeminentes que ocorrem somente em agregados e como revestimento de congêries de canais vasculares ou tubos. Assemelha-se a um angioma, mas sua consistência é firme. Pode ser benigno ou maligno. As lesões localizam-se no couro cabeludo. **Outras designações:**  $\emptyset$ . **Símbolo de classificação:** 4.29.10.1.13.

**hemangioendotelioma maligno:** *S. m.* neoplasia cutânea maligna de origem mesenquimal que apresenta grande número de células endoteliais proeminentes, evolui, aumentando progressivamente de volume. Com o tempo, ulceram e metastatizam, principalmente nos pulmões, mas também no tecido cutâneo. Representa a malignização dos seus correspondentes benignos. A lesão pode apresentar-se sob forma infiltrada ou nódulo pouco consistente, de coloração vermelho-escuro. Ocorre isoladamente em agregados e como revestimento de amontoados de canais vasculares ou tubos. **Outras designações:**  $\emptyset$ . **Símbolo de classificação:** 4.29.10.2.9.

**hemangioma:** *S. m.* **Ver:** angioma.

**hemangioma capilar:** *S. m.* **Ver:** hemangioma tuberoso.

**hemangioma com trombocitopenia:** *S. m.* **Ver:** Síndrome de Kasabach-Merritt.

**hemangioma esclerosante:** *S. m.* **Ver:** dermatofibroma.

**hemangioma estelar:** *S. m.* **Ver:** angioma estelar.

**hemangioma plano:** *S. m.* **Ver:** angioma plano.

**hemangioma senil:** *S. m.* **Ver:** angioma.

**hemangioma tuberoso:** *S. m.* angioma de origem congênita, podendo também nascer ou desenvolver-se a partir de angioma plano. Caracteriza-se por apresentar superfície irregular, com cavidades ou elevações, com aspecto framboesiforme. As lesões são, em geral, grandes de cor vermelho-vivo, vermelho-violáceo, vinho ou azulado. Estes últimos aparecem nas lesões mais profundas (cavernosas). As mucosas também são tomadas, resultando deformidade. As lesões localizam-se na derme profunda ou hipoderme, em qualquer região, de preferência no segmento cefálico e, às vezes, no segmento unilateral do corpo (face, membros). **Outras designações:** hemangioma capilar, angioma tuberoso, angioma cavernoso. **Símbolo de classificação:** 4.14.6.8.2.; 4.29.10.1.8.2.

**hemangioma verrucoso:** *S. m.* angioma caracterizado por apresentar superfície verrucosa e nódulos vermelho-azulados que aumentam de tamanho. Está presente no nascimento, após algumas semanas deste ou no início da infância. Há lesões únicas, que normalmente surgem nas extremidades dos membros inferiores. **Outras designações:**  $\emptyset$ . **Símbolo de classificação:** 4.14.6.8.7.; 4.29.10.1.8.6.

**hemangiopericitoma:** *S. m.* neoplasia cutânea benigna de origem mesenquimal resultante da proliferação de perícitos. Pode ter caráter benigno ou maligno. Metástase pode ocorrer muitos anos depois do aparecimento do tumor original. A lesão é geralmente única, de dimensões variáveis. A pele que a recobre é normal e de cor azulada. Os nódulos são de consistência firme e de crescimento lento. Originam-se nos capilares, situam-se na derme ou na hipoderme das extremidades, cabeça e pescoço. **Outras designações:**  $\emptyset$ . **Símbolo de classificação:** 4.29.10.1.12.

**hemangiopericitoma maligno:** *S. m.* neoplasia cutânea maligna de origem mesenquimal, que apresenta normalmente nódulo solitário, de crescimento lento, dimensões variáveis e consistência firme. É uma neoplasia vascular incomum, re-

presentando a malignização do seu correspondente benigno. Situa-se geralmente nas extremidades inferiores e retroperitônio. São frequentes as metástases pulmonares e, por vezes, ocorrem metástases cutâneas. Essa forma maligna pode aparecer muitos anos depois do tumor inicial. Localiza-se geralmente na derme profunda e subcutâneo, ou até mesmo em fáscia muscular e músculo. **Outras designações:**  $\emptyset$ . **Símbolo de classificação:** 4.29.10.2.8.

**hematoma:** *S. m.* coleção líquida causada por traumatismo ou lesão vascular, caracteriza-se por acúmulo circunscrito de sangue, com ou sem elevação, que pode ser profundo ou superficial e de tamanho variável. Localiza-se nos tecidos e principalmente no tecido cutâneo. **Outras designações:**  $\emptyset$ . **Símbolo de classificação:** 3.3.7.

**hemiatrofia:** *S. f.* atrofia parcial que localiza-se em uma face lateral de um órgão, em uma parte de um órgão, em um órgão inteiro ou em uma parte do corpo. **Outras designações:**  $\emptyset$ . **Símbolo de classificação:** 3.6.1.3.

**hemidesmosoma:** *S. m.* **Ver:** hemidesmosoma.

**hemidesmosoma:** *S. m.* estrutura que se apresenta em maior número na junção da derme com a hipoderme e cuja função é uni-las. As hemidesmosomas são idênticas, estruturalmente, às desmosomas e são somente observadas pela microscopia eletrônica. As modificações superficiais que apresentam funcionam como placas de aderência. Por serem constituídas de só uma placa de aderência, chamam-se *hemidesmosomas*. **Outras designações:** hemidesmosomo, hemidesmosoma. **Símbolo de classificação:** 2.1.1.5.1.

**hemidesmosomo:** *S. m.* **Ver:** hemidesmosoma.

**hemocistinúria:** *S. f.* aminoacidúria autossômica dominante causada pela deficiência de uma enzima - a cistationina-sintetase -, cujas características são livedo reticular no tronco e nas extremidades, trombose cerebral e osteoporose. A pele é clara e os cabelos são alourados, friáveis, finos e secos. **Outras designações:**  $\emptyset$ . **Símbolo de classificação:** 4.1.8.4.

**hemolinfangioma:** *S. m.* **Ver:** angioma.

**hemorragia em estilhas:** *S. f.* onicopatia que pode se originar de condições idiopáticas ou fatores físicos, dermatoses, doenças sistêmicas e drogas. Caracteriza-se por pontos de hemorragia subungueal. **Outras designações:** hemorragia por sequestro, hemorragia em lasca. **Símbolo de classificação:** 4.34.18.

**hemorragia em lasca:** *S. f.* **Ver:** hemorragia em estilhas.

**hemorragia por sequestro:** *S. f.* **Ver:** hemorragia em estilhas.

**hemorragia pós-traumática puntiforme:** *S. f.* **Ver:** petéquia calcaneana.

**hemorregulação:** *S. f.* função da pele que permite manter e regular o débito circulatório, por meio de extensos plexos vasculares e também corações periféricos (glomos). Os glomos, juntamente com a suplementação de outros vasos que estão com sua capacidade total de repleção, em determinadas ocasiões suprimem o aumento do débito



sanguíneo periférico. Essa função pode ser evidenciada com a palidez decorrente de choque. **Outras designações:**  $\emptyset$ . **Símbolo de classificação:** 2.3.3.

**herpes:** *S. m.* **Ver:** linfangioma.

**herpes catarrhalis:** *N. Cient.* **Ver:** herpes simples.

**herpes descamativo:** *S. m.* **Ver:** dermatofitose imbricata.

**herpes digitalis:** *N. Cient.* **Ver:** herpes simples.

**herpes febril:** *S. m.* **Ver:** herpes simples.

**herpes genital:** *S. m.* **Ver:** herpes simples genital.

**herpes gestacional:** *S. m.* bulose autoimune desencadeada por fatores hormonais, admitindo-se a possibilidade de que seja de natureza imunológica, que provoca alterações antigênicas na gravidez. Caracteriza-se pelo aparecimento de erupções bolhosas pruriginosas, poliformes, precedidas de queimação e prurido. As lesões assumem forma de placas eritemato-edematosas de contorno circular e localizam-se, em geral, na região abdominal. Em seguida surgem, ao redor das placas, pápulas, vesículas e bolhas, que, ao se romperem, deixam áreas erodadas e, algumas recobertas por crostas milicérias ou hemáticas. Podem ocorrer recidivas, mais precocemente e com maior intensidade, nas gestações seguintes. **Outras designações:** herpes gestantionis. **Símbolo de classificação:** 4.9.4.

**herpes gestantionis:** *N. Cient.* **Ver:** herpes gestacional.

**herpes íris:** *N. Cient.* **Ver:** eritema exsudativo multiforme.

**herpes labialis:** *N. Cient.* **Ver:** herpes simples.

**herpes recidivante:** *S. m.* herpes simples decorrente de traumas exposição ao sol, tensão emocional, menstruação, alimentos (principalmente chocolate) e infecções respiratórias. As lesões aparecem após horas ou dias de discreto prurido ou ardor no local. Apresenta vesículas agrupadas em base eritematosa, que se pustulizam e ulceram. Acomete repetidas vezes o local onde houve a inoculação primária. As lesões se localizam em grande parte nos lábios. **Outras designações:** herpes recidivante labial. **Símbolo de classificação:** 4.15.2.2.

**herpes recidivante labial:** *S. m.* **Ver:** herpes recidivante.

**herpes simples:** *S. m.* dermatovirose causada pelo herpes vírus dos tipos 1 e 2, de transmissão por contato pessoal. É muito frequente, aguda e recidivante, iniciando por discreto eritema, edema e ardor, podendo ser acompanhada de sensações prodrômicas (parestesia no local ou, menos frequentemente, no trajeto dos nervos proximais). Doença universal, é caracterizada por vesículas puntiformes, túrgidas e brilhantes, agrupadas em buquê e tensas, contendo líquido transparente. Recrudescem e reaparecem no decurso de manifestações febris ou em alguns estados fisiológicos, como a menstruação. Formam pequenas crostas serosas posteriormente eliminadas. As vesículas do tipo 1 localizam-se na borda vermelha dos lábios, narinas externas ou extensão variável da face. As lesões do tipo 2 são geralmente de transmissão sexual e se localizam na genitália e no ânus, havendo exulcerações puntiformes róseas

ou acinzentadas no pênis, que regridem em poucos dias. Menos frequentemente, manifestam-se em outra parte do corpo, como no tronco. **Outras designações:** herpes catarrhalis, herpes digitalis, herpes labialis, hydroa febrile, herpes febril, dartro (impr.), beijo de aranha (pop., Al.), mijo-de-aranha (pop., Al.). **Símbolo de classificação:** 4.15.2.

**herpes simples genital:** *S. m.* doença sexualmente transmissível, cujo agente etiológico é o *Herpesvirus hominis*: HSH-1 e HSH-2. O HSH-1 localiza-se preferencialmente nos lábios, geralmente transmitido através de secreções orais, inclusive o beijo. O HSH-2 tem localização preferencial na genitália e áreas circunvizinhas. A transmissão ocorre através do ato sexual. Ocorrem vesículas agrupadas, algumas vezes em base eritematosa. Pode ocorrer febre, cefaleia e enfartamento dos gânglios da região. As lesões do herpes localizam-se em qualquer área do tegumento, de preferência nos lábios e genitais. Os olhos (herpes da conjuntiva) e o sistema nervoso central podem ser afetados. Na mulher ocorre vulvovaginite, podendo levar à paresia transitória da bexiga, a cistite e a uretrite. **Outras designações:** herpes genital. **Símbolo de classificação:** 4.27.8.

**herpes tonsurante:** *S. m.* **Ver:** dermatofitose do corpo, dermatofitose do couro cabeludo.

**herpes zoster:** *S. m.* dermatovirose causada pelo *Herpesvirus varicellae*, vírus da varicela-zóster. Pela ativação do vírus que permaneceu latente durante anos, os gânglios cerebrais, os gânglios das raízes nervosas dorsais e os nervos periféricos inflamam. Erupção vesicobelhosa de grupos de vesículas, unilateral, que acompanha o trajeto de nervos. É autolimitada e benigna, mas pode acompanhar ou vir após intensa dor pós-herpética de intensidade variável, “choque elétrico”, queimação, formigamento ou picada. As vesículas dessecam em poucos dias, algumas apresentando crostas quase negras devido à necrose. Estas são posteriormente eliminadas, permanecendo eritema ligeiro, que depois desaparece, deixando cicatrizes ou marcas atrófico-cicatriciais. **Outras designações:** zona ígnea, zona serpiginosa, zoster, cobreiro, herpes-zoster, zona, cobrelo (pop.), cobro (pop.). **Símbolo de classificação:** 4.15.3.

**herpes-zoster:** *S. m.* **Ver:** herpes zoster.

**HI:** *Sigla* **Ver:** hanseníase indeterminada.

**hialinose cutâneo-mucosa:** *S. f.* **Ver:** glicolipoidoproteínose.

**hialinose sistêmica:** *S. f.* **Ver:** fibromatose hialina juvenil.

**hibernoma:** *S. m.* lipoma imaturo encapsulado com células redondas de núcleo central e citoplasma vasculizado, contendo gordura no centro. É um tumor raro, benigno e em geral único. Origina metástases comuns, predominantemente pulmonares e raramente ganglionares. Localiza-se no pescoço e parte superior do dorso. **Outras designações:** lipoma adiposo imaturo. **Símbolo de classificação:** 4.29.10.1.6.3.

**hidradenite:** *S. f.* **Ver:** hidroadenite.

**hidradenoma:** *S. m.* **Ver:** siringoma.

**hidradenoma das pálpebras inferiores:** *S. m.* siringoma caracterizado por pápulas de cor da pele ou um pouco amareladas, que têm aspecto elevado, podendo apresentar-se em grande número em cada pálpebra, formando uma aglomeração justaposta. Normalmente têm localização nas pálpebras inferiores e regiões circunvizinhas. **Outras designações:**  $\emptyset$ . **Símbolo de classificação:** 4.29.4.1.2.

**hidradenoma de células claras:** *S. m.* **Ver:** hidroadenoma de células claras.

**hidradenoma écrino:** *S. m.* **Ver:** hidroadenoma de células claras.

**hidradenoma eruptivo:** *S. m.* siringoma caracterizado pelo aparecimento súbito de numerosas pápulas pequenas, de forma ovalar, de cor rosada ou amarelada. Nesta forma, as pápulas têm localização no abdômen, tórax, pescoço e membros (braços). **Outras designações:**  $\emptyset$ . **Símbolo de classificação:** 4.29.4.1.1.

**hidradenoma papilífero:** *S. m.* neoplasia benigna da glândula sudorípara apócrinas que apresenta nódulo revertido de pele normal, de consistência cística e, em casos raros, pedicular ou vegetante. Normalmente ocorre ulceração com secreção serosa e sanguinolenta. Prurido e dor podem manifestar-se. Frequentemente tem localização vulvar (grandes lábios) e ocasionalmente nas regiões perineal e perianal (ânus), axila e mama. **Outras designações:**  $\emptyset$ . **Símbolo de classificação:** 4.29.5.2.

**hidroa:** *S. f.* **Ver:** dermatite herpetiforme.

**hidroa das crianças:** *S. f.* **Ver:** hidroa vaciniforme.

**hidroa estival:** *S. f.* **Ver:** hidroa vaciniforme.

**hidroa vaciniforme:** *S. f.* fotodermatose idiopática rara caracterizada por erupções recorrentes de bolhas (varioliforme), que surgem em várias áreas expostas, especialmente no verão. As lesões podem se tornar purulentas ou hemorrágicas. Ao se romperem, uma costa escura se forma. A eliminação da crosta pode deixar cicatriz. Os olhos podem ser afetados, ocorrer conjuntivite ou ainda formarem-se bolhas nas córneas. As pálpebras, nariz, orelhas e dedos podem ser afetados e, em casos graves, podem sofrer mutilações. Localiza-se em especial na face. **Outras designações:** hidroa estival, hidroa das crianças, hidroa vaciniforme de Bazin, hidroa vaciniforme. **Símbolo de classificação:** 4.32.3.3.

**hidroa vaciniforme de Bazin:** *S. f.* **Ver:** hidroa vaciniforme.

**hidroadenite:** *S. f.* piodermite devida a infecção estafilocócica que se instala em casos de estreitamento ou obstrução das glândulas sudoríparas (mais especificamente das glândulas apócrinas) e consequente retenção dos produtos que deveriam ser eliminados. Caracteriza-se pelo aparecimento de nódulos dolorosos, que se tornam eritematosos e, no curso de poucos dias, apresentam flutuação. O processo é supurativo, recidivante e de evolução variável, podendo haver apenas um abscesso ou várias lesões que aparecem durante meses, formando-se ou não placas eritematosas e edemaciadas, onde surgem os abscessos, que duram aproximadamente 15 dias. Habitualmente não há fenômenos gerais. A dor pode ocasionar limitação dos movimentos do braço. Com as recidivas, surgem nódulos coalescentes e profundos, que

- involuem, deixando cicatrizes hipertróficas. Ocorre sempre após a puberdade. Localiza-se nas regiões axilar, perianal ou genital e nas mamas. **Obs.:** É também classificada como uma afecção das glândulas sudoríparas apócrinas. **Outras designações:** hidradenite, hidrosadenite (*desus.*). **Símbolo de classificação:** 4.21.1.3.; 4.38.5.
- hidroadenoma de células claras:** *S. m.* neoplasia benigna da glândula sudorípara écrina que apresenta nódulo normalmente único, podendo, raras vezes, ser múltiplo. Tem consistência rígida e evolução lenta. É recoberto por pele normal, podendo, ocasionalmente, eliminar secreção serosa ou ulcerar. Pode ocorrer dor quando pressionado. Normalmente localiza-se no couro cabeludo, região pubiana, coxas, braços e axilas. **Outras designações:** hidradenoma de células claras, hidroadenoma sólido-cístico, hidradenoma écrino, adenoma das glândulas sudoríparas écrinas. **Símbolo de classificação:** 4.29.4.5.
- hidroadenoma sólido-cístico:** *S. m.* **Ver:** hidroadenoma de células claras.
- hidrocistoma apócrino:** *S. m.* afecção das glândulas sudoríparas apócrinas, de caráter benigno, que apresenta lesões nodulares (globoides císticas), de cor azulada ou escura. Localiza-se normalmente no rosto (reborbo das pálpebras, bochechas, nariz, orelha) ou no couro cabeludo. **Outras designações:**  $\emptyset$ . **Símbolo de classificação:** 4.38.2.
- hidrocistoma apócrino:** *S. m.* **Ver:** cistadenoma apócrino.
- hidrosadenite:** *S. f.* (*desus.*) **Ver:** hidroadenite.
- hidrose:** *S. f.* **Ver:** hiperidrose.
- hidrosis nodorum:** *N. Cient.* **Ver:** hiperidrose cortical.
- higroma:** *S. m.* **Ver:** linfangioma cavernoso.
- higroma cístico:** *S. m.* **Ver:** linfangioma cavernoso.
- hiperkeratose:** *S. f.* **Ver:** hiperqueratose.
- hiperkeratose congênita:** *S. f.* **Ver:** ictiose simples.
- hiperkeratose epidermolítica:** *S. f.* **Ver:** ictiose bolhosa.
- hiperkeratose excêntrica:** *S. f.* **Ver:** poroqueratose.
- hiperkeratose figurada centrífuga atrófica:** *S. f.* **Ver:** poroqueratose.
- hiperkeratose lenticular persistente:** *S. f.* queratose folicular de origem autossômica ou, casualmente, de caráter recessivo. Apresenta lesões sob a forma de pápulas ceratóticas infiltradas, com leve eritema, não pruriginosas, que se localizam inicialmente no dorso dos pés, alongando-se para os membros inferiores, braços e dorso das mãos. **Outras designações:** doença de Flegel, *hyperkeratosis lenticularis perstans*, hiperqueratose lenticularis perstans. **Símbolo de classificação:** 4.30.2.1.4.8.
- hipercromia:** *S. f.* discromia hereditária, congênita ou adquirida, provocada por estímulos endógenos ou exógenos que acarretam um aumento na produção de melanina ou o depósito de outro pigmento. Pode haver ocorrência de hipercromia associada a outras doenças. Geralmente, as manchas decorrentes de estímulos externos são limitadas ou locais, enquanto que as de estímulos internos provocam pigmentação gene-

realizada. As lesões características desta discromia se apresentam sob a forma de máculas pigmentares, variando sua cor, podendo ser amarelada, castanho claro ou escuro, azulado ou preto. **Outras designações:** ø. hipermelanose. **Símbolo de classificação:** 4.5.3.

**hipercromia medicamentosa:** *S. f.* hipercromia adquirida decorrente de sensibilização alérgica à ingestão, inserção, inalação ou injeção de drogas ou medicamento que contenha ouro, prata ou arsênico. Apresentam máculas pigmentares de extensão variável, às vezes generalizadas ou localizadas em qualquer região da pele. A pigmentação pode ser limitada ou difusa, mas não apresenta infiltração. Em geral, há uma tendência ao desaparecimento lento. Observa-se pigmentação da mucosa oral, principalmente do palato duro em pacientes usuários de cloroquina. **Outras designações:** melanose medicamentosa. **Símbolo de classificação:** 4.5.3.22.

**hiperesteatose:** *S. f.* **Ver:** seborreia.

**hiper-hidrose:** *S. f.* **Ver:** hiperidrose.

**hiperidrose:** *S. f.* afecção das glândulas sudoríparas écrinas causada pelo estímulo do córtex, do hipotálamo, por lesões das fibras nervosas e medulares ou ainda das glândulas sudoríparas. Podem ter caráter emocional (cortical) ou termorregulador (hipotalâmica). Manifesta-se frequentemente em casos de distúrbios orgânicos, tais como infecções, na dependência de lesões nervosas de poliomelites transversais e distúrbios endócrinos. Caracteriza-se pela transpiração excessiva, que pode ser crônica ou aguda, generalizada ou circunscrita a determinadas áreas (nesse caso recebe o nome de *efidrose*). Localiza-se nas regiões palmoplantares, axilas, ínguido-crural e perineal. **Outras designações:** hiperidrosis, hiper-hidrose, hiperífidrose, polidrose, hidrose, efidrose, sudorese, poliidrose. **Símbolo de classificação:** 4.37.1.

**hiperidrose cortical:** *S. f.* hiperidrose desencadeada ou agravada por fatores emocionais. Apresenta melhora durante o sono, pois há uma diminuição dos impulsos nervosos, não demonstrando alteração em ambientes mais quentes. É uma hiperidrose generalizada, podendo, às vezes, ser localizada, manifestando-se com mais frequência nas regiões axilares, palmoplantares e períneo-inguinal. **Outras designações:** hidrosis nodorum, hiperidrose emocional. **Símbolo de classificação:** 3.37.1.1.

**hiperidrose emocional:** *S. f.* **Ver:** hiperidrose cortical.

**hiperidrose hipotalâmica:** *S. f.* hiperidrose provocada por estímulo dos centros reguladores da temperatura do hipotálamo. Esses estímulos podem ter causas endógenas ou exógenas. No caso destas últimas, a principal seria o calor e, no das endógenas, doenças que causam elevação de temperatura ou exercícios físicos. Além dessas doenças metabólicas, tais como hipertireoidismo, hiperpituitarismo, obesidade, diabetes, gota, menopausa, porfiria e outras, doenças neurológicas e cardiovasculares, além de reações medicamentosas podem provocar a hiperidrose hipotalâmica. Esta afecção também é observada na fase final da gravidez. Percebe-se que a anomalia não diminui durante o sono, tornando-se até mais intensa. **Outras designações:**

hiperidrose térmica, hiperidrose termorreguladora. **Símbolo de classificação:** 4.37.1.2.

**hiperidrose térmica:** *S. f.* **Ver:** hiperidrose hipotalâmica.

**hiperidrose termorreguladora:** *S. f.* **Ver:** hiperidrose hipotalâmica.

**hiperidrosis:** *N. Cient.* **Ver:** hiperidrose.

**hiperifidrose:** *S. f.* **Ver:** hiperidrose.

**hipermelanose:** *S. f.* **Ver:** hiperchromia.

**hiperpigmentação:** *S. f.* mancha pigmentar caracterizada por aumento ou excesso de pigmentação. Localiza-se em tecidos ou em partes do corpo. **Outras designações:** ø. **Símbolo de classificação:** 3.1.2.6.

**hiperplasia:** *S. f.* malformação da epiderme causada por proliferação exagerada de queratinócitos, caracterizando-se pelo crescimento excessivo desse tecido (espessamento). Não há modificação patológica da estrutura e das funções normais dessas células. Esse tipo de malformação está associado a alterações dérmicas. **Outras designações:** hipertrofia numérica. **Símbolo de classificação:** 3.7.3.

**hiperplasia angioliñoide com eosinofilia:** *S. f.* neoplasia cutânea benigna de origem mesenquimal em que há hiperplasia de células reticuladas. Pode ocorrer eosinofilia periférica elevada e mesmo medular, embora esta última seja rara. As lesões são, normalmente, poucas, papulosas e nodulares, de cor levemente cor-de-vinho. Localizam-se no pescoço e cabeça, sobretudo nas regiões frontal e periauricular, no couro cabeludo e face. **Outras designações:** doença de Kimura. **Símbolo de classificação:** 4.29.10.1.14.

**hiperplasia epitelial focal:** *S. f.* verruga causada pelo HPV, não sendo de transmissão sexual. Apresenta múltiplas pápulas nodulares claras, formando pequenas placas ou encontradas individualmente. Localiza-se na mucosa bucal, lábios, língua e orofaringe. **Outras designações:** doença de Heck. **Símbolo de classificação:** 4.15.4.8.

**hiperplasia linfóide benigna:** *S. f.* **Ver:** pseudolinfoma.

**hiperplasia sebácea:** *S. f.* fotodermatose que se origina da hiperplasia de glândulas sebáceas. Caracteriza-se pela presença de pequenas pápulas separadas e isoladas. Localiza-se na face, sobretudo na parte frontal ou temporal. **Outras designações:** ø. **Símbolo de classificação:** 4.32.9.

**hiperplasia sebácea senil:** *S. f.* neoplasia benigna sebácea caracterizada por pápulas pequenas, que apresentam uma depressão na parte central, de cor amarelada, podendo ser múltiplas ou únicas, isoladas ou aglomeradas. Normalmente as lesões localizam-se na frente (regiões temporal e intraorbicular). Surgem normalmente em pessoas de certa idade. **Outras designações:** nevo sebáceo senil. **Símbolo de classificação:** 4.29.3.3.

**hiperqueratose:** *S. f.* queratose caracterizada por aumento ou hipertrofia da camada córnea da pele. **Outras designações:** hiperkeratose, poquidermia. **Símbolo de classificação:** 3.5.1.3.

**hiperqueratose lenticularis perstans:** *S. m.* **Ver:** hiperqueratose lenticular persistente.

**hipertricrose:** *S. f.* **Ver:** hirsutismo.

**hipertricrose adquirida:** *S. f.* **Ver:** hipertricrose lanuginosa adquirida.

**hipertricrose lanuginosa:** *S. f.* **Ver:** hipertricrose lanuginosa congênita.

**hipertricrose lanuginosa adquirida:** *S. f.* dermatose paraneoplásica que apresenta crescimento excessivo de lanugem, cobrindo praticamente toda a face, pescoço, auréolas mamárias, tronco e, eventualmente, antebraço, coxas e pernas. Os pêlos tornam-se largos, espessos e de coloração escura. Pode ocorrer glossite dolorosa. Associa-se a neoplasias da mama, do pâncreas, do útero, do cólon, da bexiga, do pulmão, dos tumores carcinoides, da vesícula biliar e dos linfomas. A forma congênita está associada a anormalidades dentárias, deformidades das orelhas e retardo mental. **Outras designações:** hipertricrose adquirida. **Símbolo de classificação:** 4.29.10.1.21.6.3.9.

**hipertricrose lanuginosa congênita:** *S. f.* hirsutismo congênito autossômico dominante, raro, associado a alterações da dentição e fibromatose gengival. **Outras designações:** hipertricrose lanuginosa, hipertricrose universal congênita. **Símbolo de classificação:** 4.35.3.3.1.

**hipertricrose universal congênita:** *S. f.* **Ver:** hipertricrose lanuginosa congênita.

**hipertrofia hemangiectática:** *S. f.* **Ver:** Síndrome de Klippel-Trenaunay-Parkes Weber.

**hipertrofia numérica:** *S. f.* **Ver:** hiperplasia.

**hipocromia:** *S. f.* discromia de origem hereditária, congênita ou adquirida de diversas maneiras. Pode ainda ser provocada pela baixa porcentagem de hemoglobina nos glóbulos vermelhos (casos de anemia). Caracteriza-se pela diminuição do pigmento melânico cutâneo, provocando o aparecimento de manchas brancas. **Outras designações:** ø. **Símbolo de classificação:** 4.5.2.

**hipoderme:** *S. f.* **Ver:** tela subcutânea.

**hipodermite:** *S. f.* **Ver:** paniculite.

**hipodermite esclerodermiforme:** *S. f.* **Ver:** dermatosclerose.

**hipodermite nodular subaguda migrante:** *S. f.* **Ver:** paniculite nodular migratória subaguda de Vilanova-Piñol Aguadé.

**hipodermite nodular subaguda migratória de Vilanova-Piñol Aguadé:** *S. f.* **Ver:** paniculite nodular migratória subaguda de Vilanova-Piñol Aguadé.

**hipomelanose de Ito:** *S. f.* **Ver:** incontinência pigmentar acrômica.

**hipomelanose gotada idiopática:** *S. f.* **Ver:** leucodermia solar.

**hipomelanose guttata idiopática:** *S. f.* **Ver:** leucodermia guttata.

**hipomixoma:** *S. m.* **Ver:** mixoma.

**hiponíquia:** *S. f.* **Ver:** hiponíquio.

**hiponíquio:** *S. m.* parte da unha que se localiza sob o bordo livre dessa estrutura. Compõe-se de células córneas, formando, dessa maneira, o estrato espessado

da epiderme. **Outras Designações:** hiponíquia. **Símbolo de classificação:** 2.2.4.2.

**hipoplasia:** *S. f.* malformação da epiderme causada pela redução do número de queratinócitos, caracterizando-se pelo subdesenvolvimento (afinamento) desse tecido. Está associada a alterações dérmicas. **Outras designações:**  $\emptyset$ . **Símbolo de classificação:** 3.7.2.

**hipoplasia dérmica focal:** *S. f.* genodermatose atrófica de origem autossômica dominante, que se caracteriza como síndrome de envelhecimento precoce. Doença rara transmitida pelo gene X-linked. Apresenta manchas atrofiadas, papilomas periorificiais e formações pseudotumorais. Microftalmia, anomalias anxiais, colobomata dos olhos, poucos cabelos, agenesia dos olhos, defeitos na formação dos dentes, sindactelia, mãos sem dedos, hipoplasia de pêlos, alterações ósseas, desvio sacral, desvio do sulco interglúteo, adactilia e outros também fazem parte da caracterização da doença. Neurologicamente, notam-se anomalias variáveis, desde retardo mental à debilidade mental profunda. Ocorre, ainda, densificação em estrias verticais dos ossos. **Outras designações:** síndrome de Goltz. **Símbolo de classificação:** 4.30.2.6.6.

**hirsutismo:** *S. m.* afecção dos pêlos que possui origem congênita ou adquirida, difusa ou localizada, que se caracteriza pelo crescimento exagerado de pêlos terminais, bissexuais, sexuais ou não sexuais. **Outras designações:** hipertricose. **Símbolo de classificação:** 4.35.3.; 4.36.17.

**hirsutismo adquirido:** *S. m.* hirsutismo observado, em geral em síndromes como a de Custing, a de Archod-Thiers e a de Stein-Leventhal. **Outras designações:**  $\emptyset$ . **Símbolo de classificação:** 4.35.3.2.

**hirsutismo androgênico:** *S. m.* hirsutismo endócrina que se caracteriza pelo aumento do clitóris, alteração da voz, amenorreia e mudança no padrão masculino de implantação de pêlo. Faz parte da síndrome SAHA (seborreia, acne, hirsutismo, alopecia). **Outras designações:**  $\emptyset$ . **Símbolo de classificação:** 4.35.3.6.

**hirsutismo congênito:** *S. m.* hirsutismo de origem congênita autossômica dominante que provoca um aumento exagerado de pêlos, em especial, na face. Apresenta-se, em geral, na hipertricose lanuginosa congênita, na síndrome de Cornelia Lange e no leprechaunismo. **Outras designações:**  $\emptyset$ . **Símbolo de classificação:** 4.35.3.3.

**hirsutismo constitucional:** *S. m.* hirsutismo provavelmente ocasionado por fatores familiares, constitucionais e raciais, sem alguma anormalidade hormonal. A transformação de pêlos lânguidos em terminais pode ocorrer nas mamas, região labial superior, tronco, membros e abdômen. **Outras designações:**  $\emptyset$ . **Símbolo de classificação:** 4.35.3.5.

**hirsutismo iatrogênico:** *S. m.* hirsutismo causado pelo uso de hormônios androgênicos em mulheres, uso de anabolizantes androgênicos, cortecosteroides, testosterona e minoxidil. **Outras designações:**  $\emptyset$ . **Símbolo de classificação:** 4.35.3.1.



**hirsutismo idiopático:** *S. m.* hirsutismo sem causa bem determinada e em que não há sinais de virilização. **Outras designações:**  $\emptyset$ . **Símbolo de classificação:** 4.35.3.4.

**histiócito:** *S. m.* elemento celular da derme cuja função é fagocitar pequenas partículas. É uma célula reatora que, em condições patológicas, dá origem às células epitelioides. **Outras designações:**  $\emptyset$ . **Símbolo de classificação:** 2.1.3.1.2.

**histiocitofibroma:** *S. m.* **Ver:** histiocitoma.

**histiocitoma:** *S. m.* neoplasia cutânea benigna de origem mesenquimal que apresenta lesão única e localizada, caracterizada por pápula ou nódulo de crescimento lento, de consistência firme, colado à pele, de cor rósea-castanho a castanho-azulado ou negro. O tumor pode apresentar diferenciação de caráter vascular, xantomatoso e pigmentar, caracterizando-se, respectivamente, como angio-histiocitoma, histiocitoma xantomasiado (com depósito de lípidios) ou histiocitoma pigmentado siderífero (com depósito de pigmento sanguíneo). As lesões se localizam, em geral, nos membros inferiores. **Outras designações:** histiocitofibroma. **Símbolo de classificação:** 4.29.10.1.2.

**histiocitoma eruptivo generalizado:** *S. m.* reticuloistocitose rara, cuja característica principal é a ocorrência de pápulas eritematosas ou cor da pele. Manifestam-se em geral no tronco. **Outras designações:**  $\emptyset$ . **Símbolo de classificação:** 4.1.11.7.2.

**histiocitoma fibroso:** *S. m.* **Ver:** dermatofibroma.

**histiocitoma pigmentado siderífero:** *S. m.* **Ver:** histiocitoma.

**histiocitoma xantomisado:** *S. m.* **Ver:** histiocitoma.

**histiocitose aguda disseminada:** *S. f.* histiocitose X grave, fatal, de causa desconhecida, que apresenta lesões cutâneas, como dermatite eritemato-escamosa, exantema purpúrico e petéquias, no couro cabeludo, axilas, períneo, virilhas e pescoço. Causa hiperplasia do sistema reticuloendotelial, invasão histiocitária do baço, fígado e medula óssea. Pode ainda provocar tumores ósseos e gengivites. **Outras designações:**  $\emptyset$ . **Símbolo de classificação:** 4.1.11.1.

**histiocitose multifocal crônica:** *S. f.* histiocitose X de causa desconhecida, caracterizada pela tríade sintomática: diabetes insípido, saliência exagerada do globo ocular (exoftalmia) e lesões múltiplas. Estas se apresentam sob a forma de xantomas disseminados, xantelasma, lesões eritemato-escamosas tipo seborreico e petéquias. As lesões causam destruição óssea pelo acúmulo de células que contêm ésteres do colesterol e de leucócitos eosinófilos, podendo causar perda e esfoliação dos dentes. É doença crônica progressiva. Acomete principalmente os ossos do crânio e o fêmur, ombro e cintura pélvica, mas focos podem aparecer no corpo todo. É doença fatal. **Outras designações:**  $\emptyset$ . **Símbolo de classificação:** 4.1.11.2.

**histiocitose X:** *S. f.* dermatose metabólica de causa desconhecida, que provoca a proliferação histiocitária de tipo indeterminado no sistema reticuloendotelial e no citoplasma dos histiócitos. Verifica-se a presença dos chamados grânulos de Langerhans. Compreende três doenças de causas desconhecidas, porém relacionadas, por serem

histiocitoses: histiocitose aguda disseminada, histiocitose multifocal crônica e doença granuloma eosinofílico. **Outras designações:** langherose. **Símbolo de classificação:** 4.1.11.

**histiocitossarcoma:** *S. m.* neoplasia cutânea maligna de origem mesenquimal, semelhante, clínica e evolutivamente, ao dermatofibrossarcoma protuberante. Apresenta massas tumorais localizadas que não passam por uma fase leucêmica **Outras designações:** ∅. **Símbolo de classificação:** 4.29.10.2.4.

**histoplasmose:** *S. f.* micose profunda causada por fungos do gênero *Histoplasma*. A lesão cutânea ulcerosa é observada com pouca frequência, em geral é única e acompanhada de adenite satélite. Pode ocorrer eritema nodoso. Podem ocorrer distúrbios como febre, hepatosplenomegalia, diarreia e emagrecimento, com anemia e leucopenia. Há duas formas clínicas: a primeira é produzida pelo *Histoplasma capsulatum*, cuja penetração se dá, em geral, por inalação. Compromete predominantemente pulmões, mas pode atingir o tegumento. Nesse caso, apresenta lesões ulceradas e infiltradas, que se localizam nas mucosas orais (boca, faringe, laringe), na pele, nas articulações e nos ossos. A segunda forma é a africana, causada pelo *Histoplasma duboisii*. Sua manifestação clínica é fundamentalmente cutânea, caracterizando-se por tubérculos, pápulas, úlceras, nódulos, abscessos e vegetações. Frequentemente há comprometimento ganglionar regional. Em alguns casos, os gânglios linfáticos ficam tumefeitos, tornando-se facilmente palpáveis. As lesões da histoplasmose geralmente localizam-se nos lábios, língua, laringe e orofaringe sob forma de úlceras de dimensões variáveis, em geral múltiplas, de crescimento expansivo. **Outras designações:** ∅. **Símbolo de classificação:** 4.24.3.5.

**homeotermia:** *S. f.* **Ver:** termorregulação.

**homeotermismo:** *S. m.* **Ver:** termorregulação.

**homotermia:** *S. f.* **Ver:** termorregulação.

**homotermismo:** *S. m.* **Ver:** termorregulação.

**hordéolo:** *S. m.* piodermite causada pela bactéria *Staphylococcus aureus*. Caracteriza-se por infecção profunda e supurada dos folículos ciliares e das glândulas marginais da pálpebra (glândulas de Meibomius). Inicialmente surgem edema e eritema que, em seguida, evoluem para pústula. **Outras designações:** terçol (pop.), treçol (pop.), terçó (pop.), treçó (pop.), torçol (pop.), torçolho (pop.), terçolho (pop.), terçogo (lus.). **Símbolo de classificação:** 4.21.1.5.

**HT:** *Sigla Ver:* hanseníase tuberculoide.

**HV:** *Sigla Ver:* hanseníase virchowiana.

**hydroa febrile:** *N. Cient.* **Ver:** herpes simples.

**hydroa vaciniforme:** *N. Cient.* **Ver:** hidrao vaciniforme.

**hyperkeratosis lenticularis perstans:** *N. Cient.* **Ver:** hiperkeratose lenticular persistente.



**ictiose:** *S. f.* genodermatose da ceratinização que apresenta ressecamento e descamação permanente e contínua, assemelhando-se, assim, à pele dos peixes. Há vários tipos de ictiose, sendo que todas apresentam hiperqueratose. A inflamação nem sempre é verificada, assim como o eritema. Na maioria dos casos está associada a outros problemas. A doença varia em intensidade e extensão, podendo apresentar uma forma leve ou grave, porém torna-se mais acentuada nas superfícies extensoras das extremidades. **Outras designações:** pele de jacaré, pele de peixe. **Símbolo de classificação:** 4.30.2.1.1.

**ictiose adquirida:** *S. f.* dermatose paraneoplásica que pode ter origem carencial ou resultar de má absorção dos ácidos graxos, de alteração metabólica ou de hipervitaminose A. Caracteriza-se por surgir de maneira insidiosa ou abrupta, apresentando pele seca e com grandes escamas, limitadas ora aos membros ora atingindo praticamente todo o corpo. Ocorre em doenças como a hanseníase, doença de Hodkir, linfossarcoma, micose fungoide, carcinomatose, sarcoma de Kaposi e desnutrição. **Outras designações:** ø. **Símbolo de classificação:** 4.29.10.1.21.6.3.7.

**ictiose bolhosa:** *S. f.* ictiose de origem autossômica dominante, que apresenta lesões no nascimento. Essas podem ser discretas ou intensas, sob a forma de eritemas e bolhas na pele e mucosas, em consequência de traumatismos ou irritações. Com o tempo, as lesões bolhosas vão dando lugar às lesões hiperkeratóticas, que podem assumir aspecto verrucoso. As bolhas são densas, de tamanho variado e não deixam cicatrizes ao romperem. Os elementos bolhosos são serosos, por vezes hemorrágicos, e regredem sem seqüela. O quadro pode ser generalizado, com erupção qualquer parte do tegumento, ou localizado, com lesões nas mãos e pés. Pode haver ou não ceratodermia palmoplantar. Há epidermólise decorrente de edema intracelular da camada granulosa, hiperkeratose e acantose rápida. A doença tende ao acometimento de dobras flexoras. **Outras designações:** ictiose fetal bolhosa, hiperkeratose epidermolítica,

epidermólise ictiosiforme, epidermólise bolhosa hereditária forma simples, eritrodermia ictiosiforme, ictiose espinhosa, pele de porco espinho. **Símbolo de classificação:** 4.30.2.1.1.3.

**ictiose congênita:** *S. f.* **Ver:** ictiose universal.

**ictiose conjugada:** *S. f.* **Ver:** neuroictiose.

**ictiose espinhosa:** *S. f.* **Ver:** ictiose bolhosa.

**ictiose fetal bolhosa:** *S. f.* **Ver:** ictiose bolhosa.

**ictiose histrix:** *N. Cient.* ictiose de herança autossômica dominante que apresenta lesão cutânea verrucosa parda de aspecto nevoide. Na maioria das vezes, a lesão apresenta forma linear, em que a sistematização dos nevos se traduz por hiperqueratose epidermolítica. A lesão está presente ao nascer ou nos primeiros anos de vida. Há formação hiperkeratótica, bastante proeminente e acuminada, que dá ao tegumento aspecto de pele de porco-espinho. Pode ocorrer onicólise, pêlos secos e opacos, acantose e hiperkeratose variável. Localiza-se em grandes áreas como o tronco e membros. **Outras designações:** nevus verrucosus. **Símbolo de classificação:** 4.30.2.1.1.4.

**ictiose intrauterina:** *S. f.* **Ver:** ictiose simples.

**ictiose lamelar:** *S. f.* **Ver:** ictiose universal colodiana.

**ictiose linear circunscrita:** *S. f.* **Ver:** síndrome de Netherton.

**ictiose palmar e plantar:** *S. f.* **Ver:** queratodermia palmoplantar.

**ictiose simples:** *S. f.* ictiose de origem autossômica dominante, não congênita, que surge nos primeiros meses de vida. Verifica-se ceratose folicular, em geral no dorso das mãos, e ceratose palmoplantar discreta. A associação com manifestações atópicas é frequente. As lesões provocam sequidão da pele e descamação fina e lamelar quando são leves; já no estágio intenso apresenta escamas evidentes, grandes, losângicas e translúcidas. Localiza-se, na maioria dos casos, no tronco e nas extremidades e, raramente, nas áreas flexoras. **Outras designações:** ictiose vulgar, ceratose difusa fetal, hiperkeratose congênita, ictiose intrauterina. **Símbolo de classificação:** 4.30.2.1.1.1.

**ictiose universal:** *S. f.* ictiose de origem hereditária autossômica recessiva grave. Está presente desde o nascimento, podendo o feto ser natimorto ou viver apenas alguns dias. A pele e as membranas mucosas se apresentam muito fendidas, rachadas e espessas. O eritema está presente em quase todos os casos, sendo intenso e generalizado, recoberto de grandes escamas poligonais, aderentes, destacáveis com dificuldade, mais claras e finas. As sequelas mais comuns são deformidade das orelhas, descamação do couro cabeludo e alteração dos cabelos, que são mais finos e ralos. Verifica-se ainda hiperkeratose, parakeratose local, aumento da granulose com células pseudovasculares e da atividade mitótica. Atinge quase todo o tegumento e compromete as dobras axilares e demais dobras da flexão. Afeta ainda regiões palmares e plantares, dobras articulares, genitais, couro cabeludo e face com ectrópio das pál-

pebras. **Outras designações:** ictiose universal típica, ictiose congênita, eritrodermia ictiosiforme congênita. **Símbolo de classificação:** 4.30.2.1.1.2.

**ictiose universal colodiana:** *S. f.* ictiose universal de origem autossômica recessiva. Apresenta lesões iniciadas nos primeiros dias de vida. A criança apresenta-se recoberta por uma membrana tipo coloide com escamas vulgares sobre a maior parte do corpo, palmas e solas espessadas, ectrópio, fissuras e rachaduras nos lábios. Há ainda camada granular saliente na epiderme, acantose discreta, muitas figuras mitóticas, rápida renovação de células epidérmicas e hiperkeratose. **Outras designações:** bebê coloide, ictiose lamelar, descamação lamelar do recém-nascido. **Símbolo de classificação:** 4.30.2.1.1.2.2.

**ictiose universal frusta:** *S. f.* ictiose universal que pode provir da variedade colodiana. Apresenta escamas discretas, pouco aderentes e, às vezes, praticamente inexistentes. Nesse caso, a pele é apenas seca e discretamente espessada. Involui com a idade, podendo curar-se espontaneamente. **Outras designações:**  $\emptyset$ . **Símbolo de classificação:** 4.30.2.1.1.2.3.

**ictiose universal maligna:** *S. f.* ictiose universal de origem recessiva, causada por alterações no metabolismo das proteínas e lipídeos participantes do processo de queratinização. A pele apresenta lâminas córneas espessas com fissuras profundas e placas castanho-acidentadas, que se assemelham a placas de ferradura. Há deformação da face, mãos e pés. A boca tem a aparência da de sapo, os olhos são pequenos e praticamente substituídos por massas avermelhadas, as orelhas rudimentares estão coladas e a sobrevivência do bebê é de horas ou dias. A respiração é curta pela semi-imobilização produzida pela pele em couraça. **Outras designações:** feto arlequim, ceratoma congênito difuso maligno. **Símbolo de classificação:** 4.30.2.1.1.2.1.

**ictiose universal típica:** *S. f.* **Ver:** ictiose universal.

**ictiose vulgar:** *S. f.* **Ver:** ictiose simples.

**ILVEN:** Acrôm. **Ver:** inflammatory linear verrucose epidermeal nevus

**impetigem:** *S. f.* **Ver:** impetigo.

**impetiginização:** *S. f.* **Ver:** impetigo.

**impetigo:** *S. m.* piodermite causada pelas bactérias *Staphylococcus aureus* e *Streptococcus pyogenes*. É uma doença superficial, aguda e altamente contagiosa, caracterizada inicialmente pelo aparecimento de máculas eritematosas puntiformes, que evoluem para vesículas ou bolhas flácidas, subcórneas, de conteúdo seroso ou seropurulento. Estas rapidamente transformam-se em pústulas e rompem-se, originando lesões exulceradas que, devido à dessecação do conteúdo seroso ou seropurulento, recobrem-se de crosta malicérica, assumindo aspecto de queimadura de cigarro. Comumente observa-se o aparecimento de lesões satélites, que podem permanecer isoladas ou coalescer. Às vezes há eczematização na vizinhança das lesões ativas. Pode ser acompanhado de enfartamento ganglionar, principalmente nos casos mais extensos. A complicação do quadro pode ocasionar nefrite com acometimento dos glomérulos

de Malpighi e, muito raramente, acúmulo de pus no fígado (abscessos hepáticos) e osteomielite. O impetigo pode ainda infectar dermatoses anteriores, como escabiose, pediculose, eczemas e outras. Localiza-se mais frequentemente na face e extremidades, embora, por autoinoculação, possa comprometer qualquer região do corpo. Existem duas formas da doença, que diferem segundo a etiologia: 1) impetigo estafilocócico (causado pelo *Staphylococcus aureus*), 2) impetigo estreptocócico (causado pelo *Streptococcus pyogenes*). É comum a superinfecção do impetigo estreptocócico pelo estafilocócico, originando formas mistas. **Outras designações:** impetiginização, impetigo de Fox, impetigo contagioso, piose de Corlett, impetigem, salsugem(pop.).

**Símbolo de classificação:** 4.21.1.1.

**impetigo bolhoso:** *S. m.* **Ver:** impetigo estafilocócico.

**impetigo contagioso:** *S. m.* **Ver:** impetigo.

**impetigo de Bockhardt:** *S. m.* **Ver:** foliculite ostial.

**impetigo de Fox:** *S. m.* **Ver:** impetigo.

**impetigo de Tibbury Fox:** *S. m.* **Ver:** impetigo estreptocócico.

**impetigo estafilocócico:** *S. m.* impetigo causado pela bactéria *Staphylococcus aureus*.

Apresenta lesões vesiculosas que evoluem rapidamente para bolhas flácidas, com um ou mais centímetros de diâmetro e centro ligeiramente deprimido, contendo líquido purulento pouco turvo. As bolhas rompem-se e, com a concreção do líquido, formam-se crostas finas, amareladas, que se dispõem na borda. As bolhas e vesículas tendem a propagar-se para as áreas vizinhas, especialmente aquelas em contato com a superfície infectada, originando lesões amplas de aspecto circiforme ou circinado ou, pela confluência, policíclico. Nos casos exuberantes, predominam lesões policíclicas de centro livre, acastanhado, com crostas ou retalhos de bolha no contorno e uma ou outra bolha na periferia. Podem ainda ocorrer lesões da mucosa oral. Pode ocorrer febre durante o processo. Ao regredirem, as lesões deixam manchas acastanhadas. Localizam-se na face e no tronco e, com maior frequência, em áreas onde a pele se justapõe (pescoço, axilas, virilhas, regiões interglúteas e dobras de gordura). **Outras designações:** impetigo bolhoso. **Símbolo de classificação:** 4.21.1.1.1.

**impetigo estreptocócico:** *S. m.* impetigo causado pela bactéria *Streptococcus pyogenes*.

Apresenta vesículas ou bolhas que contêm líquido seropurulento, por vezes hemorrágico, que costumam romper-se com muita rapidez (bolha efêmera). Após a ruptura, devido à concreção do líquido, formam-se crostas espessas, amarelo-acinzentadas ou acastanhadas, que se destacam em alguns dias, deixando manchas eritematosas. As lesões são lenticulares ou pouco maiores e podem confluir. Frequentemente ocorre nefrite. Manifesta-se sobretudo na infância. Localiza-se na face e, em geral, pouco se propaga para as áreas vizinhas. **Outras designações:** impetigo de Tibbury Fox.

**Símbolo de classificação:** 4.21.1.1.2.

**impetigo herpetiforme:** *S. m.* dermatose pustulosa amicrobiana grave, na qual se observam numerosas pústulas punctiformes isoladas, mas próximas, que confluem

e, em seu rompimento, originam descamação. As lesões se dispõem em placas eritemato-pustulo-descamativas edemaciadas em forma circinada ou serpiginosa. O quadro pode evoluir à eritrodermia e a regressão das lesões pode apresentar posterior hiperpigmentação. Pode, também, ser acompanhado por calafrios, cefaleia, febre, vômitos e diarreia. Histopatologicamente, pode revelar pústula espongiforme. As lesões acometem o tronco, principalmente áreas flexurais, e extensas áreas do tegumento, podendo acometer a mucosa e membros. **Obs.:** É também classificada como uma psoríase pustulosa. **Outras designações:** pustulose herpetiforme. **Símbolo de classificação:** 4.3.7.; 4.7.1.1.1.1.

**impetigo neonatal:** *S. m.* piodermite devida a infecção estafilocócica que se inicia nas primeiras semanas de vida, caracterizando-se pelo aparecimento de eritema acentuado difuso, acompanhado de sensibilidade excessiva (hiperestesia) e febre. Em seguida formam-se grandes bolhas flácidas, que se rompem, originando extensas áreas exulceroexsudativas, dando ao paciente a aparência de um grande queimado. O estado geral do paciente é relativamente bom, apesar da febre. A doença involui espontaneamente em alguns dias. Em alguns casos, pode ser letal, devido à ocorrência de inflamação pulmonar, meningite e infecção generalizada. Localiza-se inicialmente na face, nas dobras do pescoço, axilas e virilhas (inguinais), podendo estender-se por quase todo o membro inferior, superior ou tronco. Pode ter origem em um ponto do corpo distante, tal como em uma conjuntivite, em uma inflamação no umbigo ou da medula óssea, em um abscesso e, às vezes, em um impetigo de outra pessoa da família do doente. **Outras designações:** impetigo neonatal de Ritter Von Ritterschein, síndrome da pele escaldada estafilocócica, SSSS, Staphylococcal Scalded Skin Syndrome. **Símbolo de classificação:** 4.21.1.2.

**impetigo neonatal de Ritter Von Ritterschein:** *S. m.* **Ver:** impetigo neonatal.

**imunocitoma linfoplasmocitoide:** *S. m.* **Ver:** linfoma de célula B.

**incontinência pigmentar:** *S. f.* hiper Cromia de natureza hereditária e caráter dominante. Os melanócitos rompem-se e a melanina sai, manchando a pele. A afecção passa por três estágios. No primeiro, as lesões são de natureza vésico-bolhosas, estando estas presentes no nascimento ou podendo surgir logo depois. Normalmente, as lesões se localizam na altura dos membros e faces laterais do tronco, tendendo a certa disposição linear. Posteriormente, no segundo estágio, assumem forma pápulo-verrucosa e assim duram alguns meses. A fase final do processo constitui-se da formação de máculas pigmentares, enquanto que as lesões pápulo-verrucosas vão desaparecendo. As manchas se apresentam, em geral, mosqueadas, em forma de rede ou estrias (finas e paralelas), redemoinhos ou mesmo em placas de contorno geográfico, tonalidade escura ou cinzento-ardosiada. Normalmente, às manifestações cutâneas são associadas alterações ósseas, distrofias dentárias, neurológicas (paralisia, deficiência mental, epilepsia) e distúrbios oculares (descolamento da retina, cegueira, catarata, atrofia óptica). Há uma tendência ao desaparecimento lento da afecção. A



- região mais comumente acometida é o tronco e, em casos mais raros, observam-se algumas lesões nos genitais e raiz dos membros. **Outras designações:** doença de Bloch-Sulzberger, síndrome de Bloch-Sulzberger. **Símbolo de classificação:** 4.5.3.17.
- incontinência pigmentar acrômica:** *S. f.* acromia determinada por gene autossômico dominante. As manchas características são acrômicas, irregulares, dispostas de maneira bizarra e surgem na primeira infância, devido aos melanócitos possuírem menos pigmento dopo-positivo que os normais. Apresenta frequentemente anomalias congênitas, tais como alterações do sistema nervoso (retardo mental, epilepsia), alterações oculares, do sistema musco-esquelético e dos cabelos. **Outras designações:** hipomelanose de Ito. **Símbolo de classificação:** 4.5.1.4.
- induratio penis plastica:** *N. Cient.* **Ver:** fibromatose peniana.
- infecção cutânea zooparasitária:** *S. f.* **Ver:** zoodermatose.
- infecção por Pseudomonas aeruginosa:** *S. f.* bacteriose que apresenta infecções respiratórias, auditivas, urinárias, digestivas, nervosas e septicemias, além de lesões cutâneas, caracterizadas por pápulas, vesiculopápulas, ulcerações, abscessos, áreas de necrose, esfácelo e unhas esverdeadas, que se localizam sobretudo em áreas cobertas. Há produção de pus espesso e fétido, de cor esverdeada, resultante da liberação de pigmentos durante a multiplicação da bactéria. Pode ainda acompanhar-se de sintomas gerais. Existem três quadros de interesse dermatológico: 1) síndrome da unha verde, 2) intertrigo, 3) éctima gangrenoso. **Outras designações:**  $\emptyset$ . **Símbolo de classificação:** 4.21.6.
- infecção recorrente:** *S. f.* **Ver:** herpes simples genital.
- infiltração:** *S. f.* alteração na espessura causada por elevado número de células na derme e até mesmo na hipoderme, caracterizando-se por aumento difuso da espessura e da consistência da pele, limites imprecisos e, às vezes, eritema discreto e edema. **Outras designações:**  $\emptyset$ . **Símbolo de classificação:** 3.5.3.
- infiltração linfocitária da pele:** *S. f.* **Ver:** linfocitoma cútis.
- infiltração linfocitária da pele (Jessner-Kanol):** *S. f.* **Ver:** infiltrado linfocítico de Jessner-Kanol.
- infiltrado linfocítico de Jessner-Kanol:** *S. m.* pseudolinfoma de causa desconhecida. Os achados histopatológicos consistem em infiltrado linfocitário fundamentalmente constituído por células T, em disposição perianexial e perivascular na pele. Não são observadas alterações na epiderme. Caracteriza-se pelo aparecimento de lesões discoides eritematosas, em geral com tendência a clareamento central e crescimento centrífugo. As lesões apresentam superfície lisa e não ocorre hiperqueratose folicular. A ausência de atrofia, de hiperqueratose folicular, de degeneração hidrópica na basal, de globulinas e de complemento na junção dermepidérmica podem determinar o diagnóstico. Localiza-se mais frequentemente na face, sobretudo na fronte, nas regiões malares, nas têmporas, nas orelhas e na porção superior do dorso. Alguns autores consideram o infiltrado linfocítico de Jessner-Kanol como entidade autôno-

ma, enquanto que outros o consideram como uma forma de lúpus eritematoso discoide.

**Outras designações:** infiltração linfocitária da pele (Jessner-Kanol). **Símbolo de classificação:** 4.29.10.1.21.3.

**inflamação de Calabar:** *S. f.* (pop.) **Ver:** loíase.

**inflammatory linear verrucose epidermeal nevus:** *Ingl.* **Ver:** nevo epidérmico verrucoso.

**infundíbulo:** *S. m.* parte do folículo piloso que se localiza entre a abertura da epiderme e o ponto de inserção da glândula sebácea. É a haste da glândula pituitária e apresenta-se em forma de funil. **Outras designações:**  $\emptyset$ . **Símbolo de classificação:** 2.2.3.1.1.

**insulinodistrofia:** *S. f.* **Ver:** paniculite devida à insulina.

**intertrigem:** *S. f.* **Ver:** candidíase intertriginosa.

**intertrigo:** *S. m.* infecção por *Pseudomonas aeruginosa* devida à fricção de partes adjacentes da pele. É uma doença crônica e recidivante, caracterizada pelo aparecimento de placas eritematosas, exsudativas, com bordas regulares e bem delimitadas, onde surgem pápulas e pústulas. A maceração é esverdeada. Quando apresenta superfície vesiculosa, secretante e erosiva pode sofrer eczematização, com descamação e crostas serosas. Podem surgir também lesões de miliária. Em geral, não apresenta prurido e é pouco assintomático. Pode infectar-se por estafilococos, leveduras ou *Candida albicans*. Localiza-se nas áreas de superposição cutânea, principalmente nas regiões interglúteas, inguinais, inframamárias e cervical, nas axilas, umbigo, dobras abdominais, coxas, punhos e interdígitos. **Outras designações:**  $\emptyset$ . **Símbolo de classificação:** 4.21.6.2.

**intertrigo crural:** *S. m.* **Ver:** candidíase intertriginosa.

**intertrigo inflamamário:** *S. m.* **Ver:** candidíase intertriginosa.

**intertrigo interdigital:** *S. m.* **Ver:** candidíase intertriginosa.

**intertrigo interpododáctilo:** *S. m.* **Ver:** dermatofitose dos pés.

**ístmo:** *S. m.* parte do folículo piloso cuja função é servir de união para duas cavidades maiores. Localiza-se entre a abertura da glândula sebácea no folículo e o ponto de inserção do músculo eretor do pêlo. Apresenta-se em forma de uma estreita passagem. **Outras designações:**  $\emptyset$ . **Símbolo de classificação:** 2.2.3.1.3.

**iuçá:** *S. m.* (Bras., pop.) **Ver:** prurido.

**ixodíase:** *S. f.* **Ver:** ixodidíase.

**ixodidíase:** *S. f.* zoodermatose causada pela picada de ixódidas (carrapatos). As infestações mais intensas ocorrem na fase larvária (ninfá hexápode ou micuim) e caracterizam-se pelo aparecimento de pequenas e numerosas pápulas muito pruriginosas, encimadas por crostículas, geralmente localizadas nas pernas e, às vezes, no abdômen. Às vezes aparecem lesões bolhosas. Na fase adulta (carrapato), o parasita provoca o aparecimento de poucas lesões papuloeritomatopurpúricas pouco pruriginosas, causando apenas uma pequena reação local. No entanto, quando o

carrapato não é retirado com cuidado, pode deixar seu capítulo na pele do hospedeiro, originando uma reação granulomatosa, caracterizada por uma ou mais lesões papulotuberosas muito pruriginosas. **Outras designações:** ixodíase. **Símbolo de classificação:** 4.16.5.

## J

**já-começa:** *S. f.* (Bras., pop.) **Ver:** escabiose.

**jareré:** *S. f.* (Bras., SP, pop.) **Ver:** escabiose.

**jatecuba:** *S. f.* (Bras.) **Ver:** tungíase.

**jereba:** *S. f.* (Bras., GO, pop.) **Ver:** escabiose.

**jereré:** *S. f.* (Bras., SP, pop.) **Ver:** escabiose.



# K

**keratoderma:** *S. m.* **Ver:** ceratodermia.

**keratolysis esfoliativa:** *N. Cient.* **Ver:** eritrodermia esfoliativa.

**keratolysis plantar sulcada de Castellani:** *S. f.* **Ver:** queratólise puntuada.

**keratose punctata:** *S. f.* **Ver:** queratólise puntuada.

**keratosis pilaris penetrans:** *N. Cient.* **Ver:** queratose folicular penetrante tipo Kyrle.

**kinking hair:** *Ingl.* **Ver:** cabelo enroscado.

**kwashiorkor:** *S. f.* desvitaminodermia causada por deficiência qualitativa e quantitativa de proteínas alimentares, provocando edemas, alterações nos cabelos (perda de brilho e tom avermelhado), lesões eritematovioláceas escamativas e sequidão da pele. Atinge normalmente os membros inferiores e o dorso. **Outras designações:**  $\emptyset$ . **Símbolo de classificação:**4.1.1.2.



## L

**lago nevoso:** *S. m.* **Ver:** angioma.

**lâmina basal:** *S. f.* estrutura que se localiza na superfície de contato entre o epitélio e o tecido conjuntivo e que faz parte da membrana basal. É constituída principalmente por colágeno tipo IV. **Outras designações:**  $\emptyset$ . **Símbolo de classificação:** 2.1.2.3.

**lâmina densa:** *S. f.* componente da membrana basal que apresenta maior elétrondensidade. **Outras designações:**  $\emptyset$ . **Símbolo de classificação:** 2.1.2.4.

**lâmina elétron-densa:** *S. f.* **Ver:** lâmina lúcida.

**lâmina lúcida:** *S. f.* componente da membrana basal que é levemente corável. É através dessa lâmina que passam os filamentos de ancoragem que ligam a lâmina basal à membrana basal. **Outras designações:** lâmina elétron-densa. **Símbolo de classificação:** 2.1.2.1.

**lâmina ungueal:** *S. f.* parte da unha que se apresenta de forma aderente ao leito ungueal na sua porção inferior. É constituída basicamente pela matriz ungueal, mas há também a presença secundária do leito ungueal. **Outras designações:**  $\emptyset$ . **Símbolo de classificação:** 2.2.4.3.

**langherose:** *S. f.* **Ver:** histiocitose X.

**larva migrans:** *S. f.* **Ver:** helmintíase migrante.

**larva migrans cutânea:** *S. f.* **Ver:** helmintíase migrante.

**lazeira:** *S. f.* (pop.) **Ver:** hanseníase.

**LCCT:** *Sigla* **Ver:** linfoma de células T.

**leicença:** *S. m.* **Ver:** furúnculo.

**leiomioma:** *S. m.* neoplasia cutânea benigna de origem mesenquimal, que apresenta nódulo pequeno, doloroso quando apalpado ou exposto ao frio. Costuma ser único, mas, quando em grande número, há formação de placas. Existem três tipos: angioleiomioma, piloleiomioma e mioma dartoico. **Outras designações:** dermatomioma. **Símbolo de classificação:** 4.29.10.1.7.



**leiomioma cutâneo múltiplo:** *S. m.* **Ver:** piloleiomioma.

**leiomioma vascular:** *S. m.* **Ver:** angioleiomioma.

**leishmaniose:** *S. f.* zoodermatose causada por protozoários do gênero *Leishmania*, transmitidos através da picada de mosquitos do gênero *Phlebotomus*, *Lutzomyia* ou *Psychopygus*. Evidencia-se por infecções na pele, mucosas ou vísceras. Existem três formas da doença, dependendo do vetor e da região afetada: 1) leishmaniose cutânea, 2) leishmaniose cutaneomucosa, 3) leishmaniose visceral. **Outras designações:** ø. **Símbolo de classificação:** 4.16.1.

**leishmaniose anérgica:** *S. f.* **Ver:** leishmaniose tegumentar difusa.

**leishmaniose (pós-)calazar:** *S. f.* **Ver:** leishmaniose visceral.

**leishmaniose cutânea:** *S. f.* leishmaniose causada pela *Leishmania tropica*, transmitida através da picada de mosquitos do gênero *Phlebotomus* (geralmente o *Phlebotomus papatasi*). Caracteriza-se pelo aparecimento de eritema e infiltração, acompanhados ou não de prurido no local da picada. Em seguida, surge uma pápula, que evolui para um tubérculo ou nódulo, que pode ulcerar ou regredir espontaneamente. Atinge exclusivamente a pele. **Outras designações:** leishmaniose do Velho Mundo, botão do Oriente (pop.), bolha do Oriente (pop.), úlcera do Oriente (pop.). **Símbolo de classificação:** 4.16.1.1.

**leishmaniose cutaneomucosa:** *S. f.* leishmaniose causada pela *Leishmania braziliensis* ou pela *Leishmania mexicana*, transmitidas através da picada de mosquitos dos gêneros *Lutzomyia* e *Psychodopygus*. É uma doença crônica e não contagiosa, caracterizada pelo aparecimento de lesões cutâneas ganglionares e mucosas. As lesões cutâneas evidenciam-se por uma ou mais papulovesículas, que evoluem, assumindo aspecto papulopustuloso, papulocrostoso e, finalmente, transformam-se em lesões ulcerosas (úlceras leishmanióticas). Localizam-se nas áreas expostas do corpo, principalmente nos membros inferiores, superiores e no segmento cefálico. As lesões ganglionares ocorrem na fase inicial da doença, traduzindo-se por afecções dos gânglios linfáticos e inflamação dos vasos linfáticos. As lesões mucosas são secundárias e se caracterizam por eritema e infiltração, vegetações e nódulos, desenvolvendo, a seguir, processo ulcerativo. Atingem a língua e as mucosas bucal e nasal (espúndia), as cartilagens das orelhas e, com menor frequência, a faringe e a laringe. **Outras designações:** leishmaniose mucocutânea, leishmaniose do Novo Mundo, leishmaniose naso-faríngea, leishmaniose tegumentar americana. **Símbolo de classificação:** 4.16.1.2.

**leishmaniose do Novo Mundo:** *S. f.* **Ver:** leishmaniose cutaneomucosa.

**leishmaniose do Velho Mundo:** *S. f.* **Ver:** leishmaniose cutânea.

**leishmaniose infantil:** *S. f.* leishmaniose visceral causada pela *Leishmania donovani* var. *infantum*, que ocorre em crianças. **Outras designações:** ø. **Símbolo de classificação:** 4.16.1.3.1.

**leishmaniose mucocutânea:** *S. f.* **Ver:** leishmaniose cutaneomucosa.

- leishmaniose naso-faríngea:** *S. f.* **Ver:** leishmaniose cutaneomucosa.
- leishmaniose pseudolepromatosa:** *S. f.* **Ver:** leishmaniose tegumentar difusa.
- leishmaniose tegumentar americana:** *S. f.* **Ver:** leishmaniose cutaneomucosa.
- leishmaniose tegumentar difusa:** *S. f.* leishmaniose cutaneomucosa atribuída à *Leishmania pifanoi*. Surge um nódulo, seguido de manchas eritematosas, que se infiltram. Há também lesões nodulares disseminadas e placas papulonodulares, que podem ulcerar, assumindo aspecto vegetante ou verrucoso. As lesões podem apresentar-se isoladas ou coalescentes. As lesões localizam-se na face (com predileção pelas orelhas), no tronco e nas extremidades. **Outras designações:** leishmaniose pseudolepromatosa, leishmaniose anérgica. **Símbolo de classificação:** 4.16.1.2.2.
- leishmaniose visceral:** *S. f.* leishmaniose causada pela *Leishmania donovani*, transmitida através da picada de mosquitos do gênero *Phlebotomus* e *Lutzomyia*. Caracteriza-se pelo aparecimento generalizado de pequenas manchas hipopigmentadas, que podem coalescer e assumir formas verrucosas ou nodulares. Outras características são: hipertrofia do baço, hipertrofia do fígado, aumento dos gânglios linfáticos, febre, cansaço, mal-estar e infecções secundárias. Podem ocorrer também lesões em vesperílio na face. Em geral, atinge a medula óssea, provocando diminuição do número de leucócitos no sangue e anemia. **Outras designações:** leishmaniose (pós-) calazar, esplenomegalia tropical, febre Dundum(pop.), febre caquética(pop.), febre negra(pop.), febre de Assam(pop.), calazar. **Símbolo de classificação:** 4.16.1.3.
- leito ungueal:** *S. m.* parte da unha sobre a qual repousa a face profunda desse anexo cutâneo. Essa área é extremamente sensível e contém, em sua superfície, muitas cristas longitudinais. O leito ungueal, porém não participa da formação da unha. **Outras designações:** ø. **Símbolo de classificação:** 2.2.4.4.
- lentigem:** *S. f.* **Ver:** lentigo.
- lentigem maligna:** *S. f.* **Ver:** lentigo maligno de Hutchinson.
- lentiginose centro-facial:** *S. f.* lentiginose múltipla de caráter hereditário autossômico dominante. Apresenta manchas com aspecto de faixa horizontal no centro do rosto. Pode vir acompanhada de anomalias neuroesqueléticas. **Outras designações:** ø. **Símbolo de classificação:** 4.5.3.7.4.1.1.
- lentiginose difusa:** *S. f.* **Ver:** lentiginose profusa.
- lentiginose múltipla:** *S. f.* lentiginose profusa que apresenta várias formas de manifestação. **Outras designações:** ø. **Símbolo de classificação:** 4.5.3.7.4.1.
- lentiginose perioficial:** *S. f.* hiperpigmentação transmitida hereditariamente por gene autossômico dominante. Ocorre pigmentação na região acral, perioral e oral, nos dedos, especificamente na face dos mesmos, sobre as articulações, palmas das mãos e solas dos pés, mucosa oral, lábios, língua, palato, pele da região perinasal e periorbital. Nas mucosas, a pigmentação pode preceder o desenvolvimento de pólipos no intestino delgado. Os pólipos podem causar sangramentos crônicos e invaginação de qualquer região do tubo gastrointestinal. **Outras designações:** síndrome de Peutz-

Jeghers, síndrome de Leopard, síndrome de Jeghers-Peutz. **Símbolo de classificação:** 4.5.3.18.

**lentiginose profusa:** *S. f.* lentigo que apresenta inúmeras máculas pigmentadas, pequenas e arredondadas, que recobrem toda a cútis, mas não as mucosas. **Outras designações:** lentiginose difusa. **Símbolo de classificação:** 4.5.3.7.4.

**lentiginose unilateral:** *S. f.* lentiginose múltipla caracterizada fundamentalmente por apresentar distribuição zosteriforme (semelhante ao herpes zoster) ou dimidial. **Outras designações:** ∅. **Símbolo de classificação:** 4.5.3.7.4.1.2.

**lentigo:** *S. m.* hiperchromia de caráter benigno, decorrente do aumento do número de melanócitos e, conseqüentemente, da quantidade de melanina. Apresenta manchas de coloração escura (preta, marrom ou azul), de forma lenticular. Usualmente são pequenas, lisas, planas ou ligeiramente elevadas. Podem aparecer em grupo ou isoladas, normalmente nas regiões do corpo mais expostas, embora o sol não seja um fator de alteração das máculas. **Outras designações:** lentigem. **Símbolo de classificação:** 4.5.3.7.

**lentigo juvenil:** *S. m.* lentigo provocado pelo aumento do número de melanócitos, caracterizado pela presença de máculas de coloração que varia do castanho-escuro ao preto. Em geral, as lesões são pequenas, variando em quantidade. Localizam-se em qualquer região cutânea, independente de exposição à radiação actínica. **Outras designações:** ∅. **Símbolo de classificação:** 4.5.3.7.1.

**lentigo maligno de Hutchinson:** *S. m.* neoplasia melanocítica que inicialmente apresenta uma lesão pequena, de crescimento progressivo, seguida de estabilização e até regressão espontânea. De aspecto oval, contornos muitas vezes irregulares, de superfície papilomatosa ou verrucosa (nevo pigmentar verrucoso), de cor castanho-clara, escura, negra ou mosqueada. É melanoma maligno invasivo. Localiza-se, principalmente, na face e, raramente, no tronco, extremidades, dorso das mãos e pés. As lesões podem ocupar áreas extensas (nevo em calção, maiô e pulôver), ou dispor-se em uma ou mais faixas paralelas (nevo zoniforme). **Outras designações:** melanose circunscrita pré-cancerosa de Dubreuilh, sarda infecciosa melanótica de Hutchinson, lentigem maligna, melanose pré-cancerosa de Hutchinson. **Símbolo de classificação:** 4.29.8.9.

**lentigo senil:** *S. m.* **Ver:** lentigo solar.

**lentigo solar:** *S. m.* lentigo decorrente de distúrbios hepáticos. As máculas pigmentares características acometem principalmente as áreas expostas à luz solar, sobretudo o dorso das mãos, os antebraços e a face. **Outras designações:** lentigo senil. **Símbolo de classificação:** 4.5.3.7.2.

**leptocricose:** *S. f.* **Ver:** corinebacteriose palmelina, triconodose.

**lepra:** *S. f.* **Ver:** hanseníase.

**lepra alfos:** *S. f.* **Ver:** psoríase.

**lepra bonita de Latapi:** *S. f.* **Ver:** hanseníase virchowiana difusa.

- lepra cutânea:** *S. f.* **Ver:** hanseníase tuberculoide.
- lepra de Lúcio:** *S. f.* **Ver:** hanseníase virchowiana difusa.
- lepra lazarina:** *S. f.* **Ver:** hanseníase virchowiana difusa.
- lepra lepromatosa:** *S. f.* **Ver:** hanseníase virchowiana.
- lepra manchada:** *S. f.* **Ver:** hanseníase virchowiana difusa.
- lepra nervosa:** *S. f.* **Ver:** hanseníase tuberculoide.
- lepra nodular:** *S. f.* **Ver:** hanseníase tuberculoide.
- lepra tuberculoide nodular da infância:** *S. f.* **Ver:** hanseníase tuberculoide infantil.
- lepra tuberculoide tórpida:** *S. f.* **Ver:** hanseníase tuberculoide.
- leprechaunismo:** *S. m.* hirsutismo congênito, autossômico recessivo, uma forma congênita de nanismo que apresenta hirsutismo, tecido adiposo subcutâneo ausente, acantose nigricans, pele excessivamente pregueada, hipertricose, orelhas protuberantes, hipertrofia gengival, unhas displásicas, lábios espessos, olhos muito afastados, entre outros. **Outras designações:** doença de Donotue. **Símbolo de classificação:** 4.35.3.3.2.
- leprofobia:** *S. f.* dermatofobia caracterizada por medo obsessivo por parte do paciente, que imagina ser portador de lepra. **Outras designações:**  $\emptyset$ . **Símbolo de classificação:** 4.41.3.3.
- lepromatose difusa pura e primitiva:** *S. f.* **Ver:** hanseníase virchowiana difusa.
- leprose:** *S. f.* **Ver:** hanseníase.
- leptofix:** *N. Cient.* **Ver:** corinebacteriose palmelina.
- lesão atrófica linear:** *S. f.* **Ver:** víbice.
- lesão cutânea:** *S. f.* alteração ou dano causados por morbidez ou agressão, caracterizando-se por modificações na estrutura ou na função de uma célula, tecido ou órgão. As causas são variadas, podendo ser físicas, químicas, animadas, psíquicas ou desconhecidas. Podem ainda ter origem em problemas inflamatórios, degenerativos, metabólicos, circulatórios ou hiperplásicos. As lesões são os fundamentos clínico-patológicos das dermatoses. **Outras designações:** lesão elementar, eflo-rescência, elemento eruptivo. **Símbolo de classificação:** 3.
- lesão elementar:** *S. f.* **Ver:** lesão.
- lesão elementar caduca:** *S. f.* **Ver:** perda tecidual.
- lesão papulosa:** *S. f.* **Ver:** pápula.
- lesão ulcerada da perna de origem vascular e sanguínea:** *S. f.* afecção vascular causada pelo peso do corpo sobre as pernas. Pela riqueza vascular existente surgem, nesse órgão, lesões ulceradas de formas clínicas diversas. **Outras designações:**  $\emptyset$ . **Símbolo de classificação:** 4.14.5.
- leucemia de células T do adulto:** *S. f.* **Ver:** linfoma de células T.
- leucemia mastocitária:** *S. f.* **Ver:** mastocitose sistêmica.
- leucoceratose:** *S. f.* **Ver:** leucoplasia bucal.
- leucocraurose:** *S. f.* **Ver:** craurose vulvar.

**leucodermia:** *S. f.* **Ver:** vitiligo.

**leucodermia centrífuga adquirida:** *S. f.* neoplasia melanocítica que apresenta elemento tumoral (nevo melanocítico, nevo azul, neurofibroma, melanoma) circundado por halo hipoacrômico (ou acrômico), onde o nevo central pode ser escuro ou marrom claro e as manchas têm limites nítidos. Em um processo normal, a mancha é pequena no início, punctiforme ou lenticular, progredindo gradualmente, tornando-se numular ou pouco maior, ou ainda transformando-se em placas. Devido ao mecanismo imunológico, é frequente o processo de autoinvolução do tumor central e repigmentação progressiva da orla acrômica. Esta dermatose pode estar associada ao vitiligo, sendo possivelmente a sua primeira manifestação. Nesses casos, há hiperchromia ao redor da lesão, o que dá a impressão de pigmento acumulado na periferia da mesma. Essa pigmentação vai atenuando-se em direção da pele sã. Frequentemente os pêlos das lesões tornam-se brancos, sobretudo no couro cabeludo. Localiza-se em qualquer região, geralmente nas pernas, dorso das mãos e dedos, pálpebras, pescoço e fronte, podendo atingir até genitálias. **Outras designações:** halo-nevo, vitiligo perinéxico, nevo de Sutton. **Símbolo de classificação:** 4.29.8.3.

**leucodermia congênita:** *S. f.* **Ver:** albinismo.

**leucodermia dos vagabundos:** *S. f.* hipocromia resultante de infestações ectoparasitárias (provocadas por parasitas que vivem na superfície do hospedeiro), devido principalmente à falta de higiene. As manchas características são hipocrômicas, distribuídas de forma disseminada pelas regiões inguinais, nádegas e cintura. **Outras designações:** ∅. **Símbolo de classificação:** 4.5.2.5.

**leucodermia gotada:** *S. f.* **Ver:** leucodermia solar.

**leucodermia gutata:** *S. f.* **Ver:** leucodermia solar.

**leucodermia por drogas:** *S. f.* **Ver:** leucodermia por substâncias químicas.

**leucodermia por substâncias químicas:** *S. f.* acromia provocada por compostos de hidroquinona, de fenóis e de catecóis. A ação destes agentes se dá por contato ou por inalação. As lesões características são manchas acrômicas pouco extensas. Apesar da possibilidade de ocorrência em qualquer região da pele, o dorso das mãos e os punhos são as regiões de maior incidência. **Outras designações:** leucodermia por drogas. **Símbolo de classificação:** 4.5.1.6.

**leucodermia solar:** *S. f.* fotodermatose causada pela alteração dos melanócitos com atrofia da epiderme através da ação actínica. Apresenta centenas de máculas acrômicas, arredondadas, de bordas bem definidas. Localiza-se sobretudo em pernas e áreas expostas de membros superiores. **Obs.:** É também classificada como uma acromia. **Outras designações:** leucodermia gotada, leucodermia gutata, hipomelanose gotada idiopática. **Símbolo de classificação:** 4.32.1.2.6.; 4.5.1.7.

**leuoníquia:** *S. f.* onicopatia provocada por alterações congênicas ou por bolhas de ar por baixo das unhas. Estas podem ser completamente recobertas por manchas brancas ou apresentar apenas pontos ou linhas também de cor branca. Podem estar pre-

sentes em doenças sistêmicas, onicoses e traumatismos. **Obs.:** É também classificada como uma mancha pigmentar. **Outras designações:** leuconíquia total, leucopatia unguis, acromia das unhas, alvura das unhas, albugem, selenose, albugo. **Símbolo de classificação:** 3.1.2.7., 4.34.19.

**leuconíquia total:** *S. f.* **Ver:** leuconíquia.

**leucopatia congênita:** *S. f.* **Ver:** albinismo.

**leucopatia unguis:** *N. Cient.* **Ver:** leuconíquia.

**leucoplasia:** *S. f.* alteração na espessura de epitélios estratificados, que aumentam, formando uma camada córnea dura de placas brancas opacas, que se distribuem de forma isolada ou reunidas. Localiza-se em diversos locais do organismo, predominando na mucosa da boca e na língua, podendo, no entanto, também acometer a vulva. **Outras designações:**  $\emptyset$ . **Símbolo de classificação:** 3.5.7.

**leucoplasia bucal:** *S. f.* dermatose pré-cancerosa que decorre de irritação ou traumatismo causado por dentaduras ou corrente galvânica. Ocorre ainda muito devido ao fumo ou cachimbo. Apresenta coloração branca ou azulada e se localiza na língua (região lateral e dorsal), mucosa das bochechas e no lábio inferior. Quando a etiologia é atribuída ao vírus Epstein-Baar, é chamada de *leucoplasia pilosa*. Nesse caso, a lesão consiste em uma placa branca, normalmente peluda ou enrugada. **Obs.:** É também classificada como uma afecção das mucosas. **Outras designações:** leucoceratose, língua do fumante, placa do fumante, psoríase bucal, psoríase da língua, leucoplasia tabagística, ceratose bucal. **Símbolo de classificação:** 4.28.5.; 4.33.18.

**leucoplasia pilosa:** *S. f.* **Ver:** leucoplasia bucal.

**leucoplasia tabagística:** *S. f.* **Ver:** leucoplasia bucal.

**leucose:** *S. f.* neoplasia cutânea maligna de origem mesenquimal resultante da proliferação anormal de um ou mais dos tecidos leucopoiéticos. As lesões cutâneas específicas são raras, principalmente nas leucoses granulocíticas e histiocitárias. As leucoses linfocíticas, sobretudo as crônicas, são as formas que mais frequentemente apresentam lesões cutâneas, sendo estas evidenciadas por infiltrações, nódulos e, às vezes, eritrodermia. Nas leucoses agudas, as manifestações inespecíficas mais frequentes são lesões púrpuro-hemorrágicas e ulcerativas da boca. Já as formas crônicas podem apresentar uma variedade maior de lesões. Dentre as principais leucoses encontram-se a mielose, a linfadenose e algumas formas de reituculoendoteliose. **Outras designações:**  $\emptyset$ . **Símbolo de classificação:** 4.29.10.2.13.

**leucose aguda:** *S. f.* **Ver:** leucose.

**leucose crônica:** *S. f.* **Ver:** leucose.

**leucose granulocítica:** *S. f.* **Ver:** leucose.

**leucose histiocitária:** *S. f.* **Ver:** leucose.

**leucose linfocítica:** *S. f.* **Ver:** leucose.

**leucotropia anular:** *S. f.* **Ver:** pili annulati.

**LGV:** *Sigla* **Ver:** linfogranuloma venéreo.

**lichen scrofulosorum:** *N. Cient.* **Ver:** tuberculíde liquenoide.

**linfadenose benigna da pele:** *S. f.* **Ver:** linfocitoma cútis.

**linfadenose sarcoide de Spiegler-Fendt:** *S. f.* **Ver:** linfocitoma cútis.

**linfangiectasia cavernosa:** *S. f.* **Ver:** linfangioma cavernoso.

**linfangiectoide:** *S. m.* **Ver:** linfangioma circunscrito.

**linfangioma:** *S. m.* angioma congênito ou adquirido, que se caracteriza por proliferações e/ou dilatações circunscritas de vasos linfáticos, formando uma massa (nódulos), revestidos com células endoteliais normais. Em geral, têm aspecto anfractuoso (com elevações e depressões) e apresenta tamanhos variados. Por apresentar aspectos clínicos diferentes, os linfangiomas classificam-se em dois tipos: superficial e profundo. As lesões localizam-se com maior frequência no pescoço e nas axilas, podendo também desenvolver-se no braço, no mesentério, na verilha, no retroperitônio e em outros locais. **Outras designações:** herpes, angioma linfático. **Símbolo de classificação:** 4.29.10.1.8.9.; 4.14.6.8.9.

**linfangioma capilar varicoso:** *S. m.* **Ver:** linfangioma circunscrito.

**linfangioma cavernoso:** *S. m.* linfangioma congênito que deriva da dilatação dos vasos linfáticos. Há presença de uma massa mole, compressível, às vezes nodular. Quando essa atinge um tamanho considerável e possui aspecto cístico, é chamada de *higroma cístico*. Pode ocorrer o aumento de volume de grandes áreas, que se tornam transluminadas. Acomete geralmente o pescoço e axilas. **Outras designações:** higroma, linfangiectasia cavernosa. **Símbolo de classificação:** 4.14.6.8.9.2.

**linfangioma circunscrito:** *S. m.* linfangioma caracterizado por lesão nevoide congênita formando grupo circunscrito de vesículas tensas com mistura de linfa e sangue. Geralmente a epiderme que recobre a lesão possui aspecto verrucoso pela formação de uma camada ceratinosa sobre as vesículas. A forma localizada apresenta lesão de até 1 cm de diâmetro, enquanto que na clássica, as lesões são maiores e mais profundas (cisternas) e algumas vezes podem atingir todo um membro (linfangioma elefantásico). Acomete, frequentemente, os membros, a língua e a região inguinal. Podem ocorrer recidivas e eventualmente celulite. **Outras designações:** linfangioma superficial simples, linfangioma capilar varicoso, linfangiectoide, lupus linfático. **Símbolo de classificação:** 4.14.6.8.9.1.

**linfangioma profundo:** *S. m.* linfangioma provocado pela dilatação cística de vasos linfáticos na derme superficial, profunda e subcutânea. Cavernoso, poucas vezes assume aspecto verrucoso. As lesões têm consistência mole. A pele que as recobre é rósea ou de aspecto normal. Outras lesões de tipo eritematosas ou violáceas, hemangiomas, podem, por vezes, acompanhar as lesões do linfangioma profundo. Trata-se, nesses casos, de hemolinfangioma. A tumefação difusa aumenta o volume da área afetada, deformando-a e provocando quadros de macroglossia, macroquelia e outros. São chamadas de *elefantíases linfangiomatosas* as hipertrofias das partes moles. **Outras designações:** ∅. **Símbolo de classificação:** 4.29.10.1.8.9.2.

**linfangioma superficial:** *S. m.* linfangioma de ocorrência rara, provocado pela dilatação de vasos linfáticos na derme. Circunscrito, consiste de lesões vesiculosas de paredes espessadas, às vezes com aspecto verrucoso. As mesmas apresentam conteúdo claro ou vermelho-escuro, devido à mistura de linfa e sangue. Podem ainda ser translúcidos e conter líquido transparente. São pequenas, formam grupos esparsos, compostos de número variável de lesões. A coalescência de vasos provoca a formação de placas de extensão diversa e superfície irregular. As lesões localizam-se mais frequentemente na região inguinal, língua e membros. **Outras designações:**  $\emptyset$ . **Símbolo de classificação:** 4.29.10.1.8.9.1.

**linfangioma superficial simples:** *S. m.* **Ver:** linfangioma circunscrito.

**linfangiossarcoma em linfedema:** *S. m.* **Ver:** angiossarcoma secundário a linfedema crônico.

**linfangite nodular ascendente:** *S. f.* **Ver:** esporotricose linfático-ganglionar.

**linfedema:** *S. m.* afecção vascular predominantemente funcional que apresenta edema e tumefação sobretudo do tecido subcutâneo, causado pela obstrução dos vasos linfáticos e linfonodos. Pode ocorrer em obstruções linfáticas por filariose, linfangite, obstrução neoplásica etc. **Outras designações:**  $\emptyset$ . **Símbolo de classificação:** 4.14.6.9.

**linfedema congênito hereditário:** *S. m.* linfedema primário de origem autossômica dominante, podendo ser congênito (doença de Milroy) ou com início na puberdade (doença de Meige). O sistema de drenagem linfático é afetado. Episódios de linfangite e erisipela são frequentes. Durante o período perinatal surge edema linfático bilateral e firme, acometendo os membros inferiores. **Outras designações:** doença de Milroy, doença de Meige, trofedema. **Símbolo de classificação:** 4.14.6.9.1.1.

**linfedema idiopático:** *S. m.* **Ver:** linfedema primário.

**linfedema precoce:** *S. m.* linfedema primário caracterizado por acometer pessoas abaixo de 35 anos. Torna-se aparente na puberdade devido à hipoplasia, a qual impede que os coletores acompanhem o crescimento dos membros. Corresponde à maioria dos casos de linfedema. **Outras designações:**  $\emptyset$ . **Símbolo de classificação:** 4.14.6.9.1.2.

**linfedema primário:** *S. m.* linfedema caracterizado pela presença de edema difuso nas extremidades inferiores. **Outras designações:** linfedema idiopático. **Símbolo de classificação:** 4.14.6.9.1.

**linfedema secundário:** *S. m.* linfedema adquirido no qual pode obstrução devido a neoplasia, a cirurgia, radioterapia ou por inflamação sendo, nesse caso, recorrente. O edema pós-infeccioso aparece devido a crises repetidas de erisipela e os linfedemas malignos são secundários a neoplasias. Essas podem tanto se desenvolver no sistema linfático quanto em outros órgãos. **Outras designações:**  $\emptyset$ . **Símbolo de classificação:** 4.14.6.9.2.

**linfedema tardio:** *S. m.* linfedema primário caracterizado por acometer pessoas acima de 35 anos. Aparece geralmente após o envelhecimento do sistema linfático, fato



esse que causa uma diminuição acentuada na capacidade de transporte. **Outras designações:** ∅. **Símbolo de classificação:** 4.14.6.9.1.3.

**linfócito:** *S. m.* elemento celular da derme cuja função é participar na atividade imunológica da célula. **Outras designações:** ∅. **Símbolo de classificação:** 2.1.3.1.4.

**linfocitoma benigno da pele:** *S. m.* **Ver:** linfocitoma cútis.

**linfocitoma cútis:** *S. m.* pseudolinfoma decorrente de uma reação linforreticular hiperplásica a diversos tipos de estímulos, tais como traumatismos por brincos, tatuagens, herpes simplex ou zoster, injeções, acupuntura e picadas de insetos. Pode, ainda, ser devido a infecção pela *Borrelia borgdorferi*, transmitida através da picada de carrapatos infectados. Pode haver ocorrência paralela aos linfocitomas de carcinomas viscerais, gástricos, hepáticos e mamários. É uma doença benigna, caracterizada pelo aparecimento de lesão tuberonodular, de consistência mole e cor da pele ou vermelhoviálcea. A lesão é, em geral, única, porém, ocasionalmente podem surgir lesões múltiplas e em placas. Apresentam tamanho variável e podem involuir espontaneamente. Localiza-se em áreas expostas do corpo, principalmente na face e nas orelhas. Nas formas disseminadas, além da face, são atingidos o tronco e as extremidades. **Outras designações:** linfocitoma da pele, linfocitoma benigno da pele, linfadenose benigna da pele, pseudolinfocitoma de Spiegler-Fendt, linfoplasia cutânea, linfadenose sarcoide de Spiegler-Fendt, infiltração linfocitária da pele **Símbolo de classificação:** 4.29.10.1.21.1.

**linfocitoma da pele:** *S. m.* **Ver:** linfocitoma cútis.

**linfogranuloma inguinal:** *S. m.* **Ver:** linfogranuloma venéreo.

**linfogranuloma venéreo:** *S. m.* doença sexualmente transmissível causada pelo micro-organismo *Chlamydia trachomatis*. A localização preferencial das lesões é na genitália externa. Pode haver infecção extragenital (língua, lábios etc), assim como no testículo, epidídimo e aparelho digestivo. **Outras designações:** lymphogranuloma venereum, moléstia de Nicolas-Durand-Favre, doença de Nicolas-Favre, linfogranuloma inguinal, linfogranulomatose inguinal subaguda, linfopatia venérea, bulbão venéreo, bulbão climático, bulbão tropical, quarta moléstia venérea, sexta doença venérea, LGV, adenite climática, doença de Frei. **Símbolo de classificação:** 4.27.5.

**linfogranulomatose benigna:** *S. f.* **Ver:** sarcoidose.

**linfogranulomatose inguinal subaguda:** *S. f.* **Ver:** linfogranuloma venéreo.

**linfogranulomatose maligna:** *S. f.* **Ver:** linfoma de Hodgkin.

**linfoma:** *S. m.* neoplasia cutânea maligna de origem mesenquimal causada por vírus (DNA e RNA), por alterações cromossômicas, por radiações ionizantes ou ainda por processos inflamatórios. Caracteriza-se pelo aparecimento de tumores sólidos e circunscritos. Localiza-se em qualquer região normal de células linforreticulares, aparecendo, com maior frequência, nos linfonodos e no baço. Existem cinco formas da

doença, que se diferenciam sobretudo pelo tipo celular e pelo padrão nodular ou difuso: 1) linfoma de células T, 2) linfoma de células B, 3) linfoma de Hodgkin, 4) linfoma de Burkitt, 5) mieloma. **Outras designações:** granulomatose de Wegner. **Símbolo de classificação:** 4.29.10.2.12.

**linfoma africano:** *S. m.* **Ver:** linfoma de Burkitt.

**linfoma angiotrópico:** *S. m.* **Ver:** angioendoteliomatose proliferante sistêmica.

**linfoma cutâneo de células T:** *S. m.* **Ver:** linfoma de células T.

**linfoma cutâneo de células T adultas:** *S. m.* **Ver:** linfoma de células T.

**linfoma de Burkitt:** *S. m.* linfoma muito provavelmente causado pelo vírus de Epstein-Barr, transmitido através de insetos picadores. As manifestações cutâneas evidenciam-se por tumor, que se localiza sobretudo na região retroperitoneal, na região mentoniana ou bucal, com invasão dos maxilares inferior e superior, e no ovário. **Outras designações:** linfoma africano, tumor de Burkitt. **Símbolo de classificação:** 4.29.10.2.12.4.

**linfoma de células B:** *S. m.* linfoma decorrente da proliferação de células produtoras de imunoglobulinas (células linfoplasmocitoides). Caracteriza-se pelo aparecimento de placas eritematopapulosas isoladas ou múltiplas, placas infiltradas e tumores. As lesões são pouco numerosas e apresentam crescimento relativamente rápido. Podem ocorrer, ainda, lesões tipo acrodermatite crônica atroficante. **Outras designações:** imunocitoma linfoplasmocitoide, linfoma linfo-histiocítico. **Símbolo de classificação:** 4.29.10.2.12.2.

**linfoma de células T:** *S. m.* linfoma de causa não bem determinada, mas se admite que fatores como a imunossupressão, a imunoestimulação, vírus oncogênicos e anormalidades nos fatores que controlam a ativação das células T possam ser responsáveis pelo desenvolvimento da doença. Origina-se nos linfócitos T, a partir de um processo que compreende dois estágios: 1) estimulação antigênica crônica, 2) neoplasia (oncogênese imunológica). Existem três formas da doença: 1) micose fungoide, 2) síndrome de Sézary, 3) reticulose pagetoide. **Outras designações:** LCCT, linfoma cutâneo de células T, linfoma cutâneo de células T adultas, linfoma epidermotrópico de células T, linfoma linfocítico, leucemia de células T do adulto. **Símbolo de classificação:** 4.29.10.2.12.1.

**linfoma de Hodgkin:** *S. m.* linfoma caracterizado pela presença, na derme, de infiltrado denso, único ou múltiplo, disposto de forma difusa ou em ilhotas isoladas ou coalescentes. Geralmente ocorre enfartamento de gânglios, febre ondulante e esplenomegalia. As lesões cutâneas específicas são raras e se evidenciam por pápulas, nódulos (“tumores”), infiltrações e áreas de liquenificação de extensão variável. Já as manifestações inespecíficas são bastante comuns e traduzem-se por prurido, prurigo, hiperpigmentação, queda dos pêlos, usura das unhas, atrofias ictiosiformes, herpes zoster e, raramente, eritrodermia. Podem ocorrer eritemas morbiliformes ou escarlatiniformes. O linfoma pode localizar-se em qualquer parte do corpo, aparecendo,

com maior frequência, no tronco, no abdômen inferior, na região inguinal, nas coxas e no couro cabeludo. **Outras designações:** linfogranulomatose maligna, moléstia de Hodgkin, moléstia de Paltauf-Sternberg, doença de Hodgkin. **Símbolo de classificação:** 4.29.10.2.12.3.

**linfoma epidermotrópico de células T:** *S. m.* **Ver:** linfoma de células T.

**linfoma linfocítico:** *S. m.* **Ver:** linfoma de células T.

**linfoma linfo-histiocítico:** *S. m.* **Ver:** linfoma de célula B.

**linfoma plasmocítico:** *S. m.* **Ver:** mieloma.

**linfopatia venérea:** *S. f.* **Ver:** linfogranuloma venéreo.

**linfoplasia cutânea:** *S. f.* **Ver:** linfocitoma cútis.

**linforreticulose benigna de inoculação:** *S. f.* **Ver:** linforreticulose de inoculação benigna.

**linforreticulose de inoculação benigna:** *S. f.* rickettsiose causada pelo bacilo *Rochalimaea hanselae*, geralmente após uma mordida ou arranhadura de gato. Apresenta erupção papulonodular no local da mordida ou arranhadura. Podem surgir lesões eritematopapulosas, que rapidamente evoluem para vesiculopústulas e, então, regredem sem deixar cicatriz. São observados eritema nodoso ou eritema multiforme, podendo ocorrer hipertrofia dos gânglios linfáticos proximais (adenomegalia proximal). Esta é, em geral, única e móvel, com eritema na pele supra-adjacente. Os gânglios tornam-se dolorosos, podendo supurar e romper-se. Pode haver comprometimento ocular, que se evidencia por conjuntivite, acompanhada de adenopatia pré-auricular e submaxilar. Apresenta sintomas gerais pouco intensos, caracterizados por fraqueza, dor de cabeça, náuseas, calafrios, dores difusas, febre moderada e mal-estar geral. **Outras designações:** linforreticulose benigna de inoculação, doença da arranhadura do gato (pop.), DAG. **Símbolo de classificação:** 4.21.11.2.

**língua de fumante:** *S. f.* **Ver:** leucoplasia bucal.

**língua dissecada:** *S. f.* **Ver:** língua geográfica.

**língua escrotal:** *S. f.* afecção das mucosas de origem congênita, que apresenta numerosos sulcos, profundos e irregulares. Em geral, o sulco manifesta-se na região central da língua, migrando posteriormente para a região periférica. **Outras designações:** língua plicata, língua fissurada, língua sulcada. **Símbolo de classificação:** 4.33.10.

**língua fissurada:** *S. f.* **Ver:** língua escrotal.

**língua geográfica:** *S. f.* afecção das mucosas benigna, desencadeada pela atrofia da papilas filiformes. Caracteriza-se por lesões erosivas eritematosas assintomáticas, em geral circundadas por contorno esbranquiçado, de aparência geográfica, que agem em processo migratório sobre a língua, proporcionando queimação, dor e dificuldade em ingerir alimentos. Localiza-se, em geral, no dorso da língua. **Outras designações:** glossite migratória benigna, língua dissecada, ptiíriase da língua, eritema migrante, língua migratória. **Símbolo de classificação:** 4.33.11.

**língua migratória:** *S. f.* **Ver:** língua geográfica.

**língua negra pilosa:** *S. f.* afecção das mucosas que pode ser provocada por um desgaste mecânico das papilas ou por produção de enzimas que promovem esse desgaste. Caracteriza-se por hipertrofia numérica das papilas filiformes, de cor variando entre o branco amarelado e o preto. As lesões se localizam nas partes central e posterior do dorso da língua. **Outras designações:**  $\emptyset$ . **Símbolo de classificação:** 4.33.12.

**língua plicata:** *S. f.* **Ver:** língua escrotal.

**língua sulcada:** *S. f.* **Ver:** língua escrotal.

**linha de Milian:** *S. f.* onicopatia apresentada na sífilis congênita, hanseníase e artrite reumatoide. Caracteriza-se por um semicírculo lilás, localizado próximo à borda livre da unha. **Outras designações:**  $\emptyset$ . **Símbolo de classificação:** 4.34.22.

**linhas de Beau:** *S. f.* pl **Ver:** síndrome de Beau.

**linhas de Mees:** *S. f.* pl onicopatia provocada por intoxicação arsenical, doença de Hoodykin, pelagra, envenenamento por óxido de carbono, pneumonia, quimioterapia e, raramente, lepra. Caracteriza-se por linhas brancas transversais na lâmina ungueal. **Outras designações:** tiras de Mees. **Símbolo de classificação:** 4.34.20.

**linhas de Muehrcke:** *S. f.* pl onicopatia provocada por anomalia do leito vascular da unha, podendo estar associada a doenças hepáticas, à hipoalbuminemia, à má nutrição ou à síndrome nefrótica. As unhas apresentam estrias brancas transversais, paralelas à lúnula e desaparecem com a estabilidade da albumina sérica e pressão temporária da ponta do dedo. **Outras designações:**  $\emptyset$ . **Símbolo de classificação:** 4.34.22.

**liparocèle:** *S. f.* **Ver:** lipoma.

**lipidose:** *S. f.* dermatose metabólica causada por distúrbio congênito ou adquirido do metabolismo dos lipídios. Caracteriza-se por déficit enzimático, o que provoca acúmulo de gordura nos tecidos. **Outras designações:**  $\emptyset$ . **Símbolo de classificação:** 4.1.2.

**lipidose glicolipídica:** *S. f.* **Ver:** angioceratoma de Fabry.

**lipocromo:** *S. m.* pigmento lipídico da tela subcutânea, solúvel. Provoca uma coloração azulada ao ser misturado com ácido sulfúrico. **Outras designações:**  $\emptyset$ . **Símbolo de classificação:** 2.1.4.3.

**lipodistrofia:** *S. f.* **Ver:** lipodistrofia congênita generalizada.

**lipodistrofia congênita generalizada:** *S. f.* genodermatose mesenquimal de causa desconhecida, que se apresenta em duas formas clínicas: a tardia, de Lawrence, e a congênita, de Berardinelli. Caracteriza-se pela ausência quase total de gordura subcutânea, lipodistrofia generalizada, comprometimento hepático clínico, bioquímico e histopatológico. Ocorre acantose nigricante, musculatura atrofiada, crescimento e desenvolvimento mais rápido que o normal dos ossos na infância, deficiência no sistema nervoso central e diabetes repentina. O volume dos rins aumenta, há

eutireoidismo, desenho venoso, hipertricrose, fibromegalia, e heposplenomegalia.

**Outras designações:** lipodistrofia, síndrome de Lawrence-Berardinelli. **Símbolo de classificação:** 4.30.2.7.7.

**lipogranulomatose disseminada:** *S. f.* lipidose causada por problemas do metabolismo lipídico, que provoca o acúmulo o aparecimento de massas subcutâneas periarticulares nos punhos e tornozelos e granulomas difusos. Ataca o sistema nervoso central, resultando em retardamento mental, motor e morte precoce. Na infância, provoca dificuldades na alimentação, irritabilidade e choro rouco, devido à obstrução laríngea. **Outras designações:**  $\emptyset$ . **Símbolo de classificação:** 4.1.2.3.

**lipogranulomatose subcutânea:** *S. f.* **Ver:** síndrome de Rothmann-Makai.

**lipogranulomatose subcutânea de Rothmann e Makai:** *S. f.* **Ver:** síndrome de Rothmann-Makai.

**lipoma:** *S. m.* neoplasia cutânea benigna de origem mesenquimal que apresenta tumor hipodérmico, às vezes mais paupável que visível, de consistência mole, de tamanho e quantidade variável e com limite nítido. É frequente na síndrome de Gardner e deslocável sobre a pele. Localiza-se principalmente no tronco, nos membros, nuca, dorso, coxa e nádegas. **Outras designações:** adipoma, liparoccele, esteatoma. **Símbolo de classificação:** 4.29.10.1.6.

**lipoma adiposo imaturo:** *S. m.* **Ver:** hibernoma.

**lipomatose familiar:** *S. f.* lipoma de origem hereditária, provavelmente autossômica dominante. Pode ter origem em fatores traumáticos endocrinais ou nervosos sobre uma região geneticamente predisposta. São lipomas encapsulados, indolores, simétricos de formações arredondadas sobre a pele. Localiza-se a princípio ao longo dos braços e estende-se pelo corpo e entre dobras dos cotovelos. **Outras designações:** doença de Roch-Leri, lipomatose mesossomática, lipomatose múltipla circunscrita. **Símbolo de classificação:** 4.29.10.1.6.2.

**lipomatose mesossomática:** *S. f.* **Ver:** lipomatose familiar.

**lipomatose múltipla circunscrita:** *S. f.* **Ver:** lipomatose familiar.

**lipomatose simétrica:** *S. f.* lipoma hereditário, de transmissão autossômica. Apresenta pronunciada proliferação vascular (angiolipomas) e as lesões têm disposição simétrica. Provoca alteração na esfera psíquica, com presença de hipogonadismo. Localiza-se no pescoço, axila, região inguinal e palmoplantar. **Outras designações:** doença de Decrum. **Símbolo de classificação:** 4.29.10.1.6.1.

**lipossarcoma:** *S. m.* neoplasia cutânea maligna de origem mesenquimal, que se dá na fáscia, nos músculos, em lipomas preexistentes ou ainda sem qualquer lesão anterior. Atinge as partes moles, em que há infiltração nodular na hipoderme, podendo ainda afetar o pulmão, o fígado e os gânglios. Localiza-se principalmente nos tecidos retroperitoneais e da coxa, sendo, normalmente, profundo nos planos intermuscular ou periarticular, atingindo membros inferiores e nádegas. **Outras designações:**  $\emptyset$ . **Símbolo de classificação:** 4.29.10.2.6.

**líquen anular:** *S. m.* líquen plano que apresenta lesões em forma de placas de centro claro, pápulas agrupadas e de crescimento centrífugo na periferia. As lesões são mais ou menos extensas, ovais ou circulares. Localizam-se nos genitais. **Outras designações:**  $\emptyset$ . **Símbolo de classificação:** 4.4.1.9.

**líquen escleroatrófico:** *S. m.* dermatose atrófica e esclerótica que apresenta pápulas isoladas ou confluentes, de superfície branca nacarada e rígida ao contato digital, e pontos escuros. Provoca hiperqueratose epidérmica, atrofia, edema dérmico superficial, além da inflamação mesodérmica. Às vezes há evolução para a atrofia e atresia vulvar, havendo possibilidade de evoluir para carcinoma espinocelular. Pode ocorrer leve descamação e, em alguns casos, pode apresentar prurido. A localização preferencial das lesões é a genitália externa, vulva e a região anal na mulher e a glândula do pênis, região sacral e perianal no homem. Pode ocorrer também em qualquer outra parte do corpo, sendo comum para ambos os sexos a região da nuca, ombros, lombo, pescoço e tronco. **Outras designações:** líquen plano esclerosante de Darier, líquen plano esclerosante primitivo de Hallopeau, morfea em gotas, líquen escleroso e atrófico, doença das manchas brancas(pop.), doença de Csillag. **Símbolo de classificação:** 4.12.1.

**líquen escleroso e atrófico:** *S. m.* **Ver:** líquen escleroatrófico.

**líquen escrofuloso:** *S. m.* **Ver:** tuberculide liquenoide.

**líquen estriado:** *S. m.* dermatose basicamente papulosa que apresenta minúsculas pápulas assintomáticas, liquenoides, eritematosas, não pruriginosas, unilaterais, achatadas, arredondadas, esféricas e com leve descamação. Podem coalescer e se agrupar linearmente. As lesões acometem os membros superiores, tronco, abdômen, nádegas e, eventualmente, as unhas. **Outras designações:**  $\emptyset$ . **Símbolo de classificação:** 4.4.4.

**líquen mixedematoso:** *S. m.* **Ver:** mucinose papular estrita.

**líquen nítido:** *S. m.* dermatose basicamente papulosa de causa desconhecida, caracterizada por pápulas punctiformes com cor da cútis ou rósea, elevadas ou lisas, brilhantes, isoladas, não pruriginosas. Essas pápulas se agrupam sem coalescer, podendo generalizar-se e formar placas eritematosas, violáceas ou vermelho alaranjadas. As lesões acometem o pênis, face de extensão dos membros, tórax, nádegas, abdômen, superfície anterior dos antebraços, normalmente poupando face e pescoço. **Outras designações:**  $\emptyset$ . **Símbolo de classificação:** 4.4.3.

**líquen palmoplantar:** *S. m.* líquen plano caracterizado por lesões pápulo-ceratósicas exclusivas que, na forma vulgar, pode apresentar lesões palmoplantares. **Outras designações:**  $\emptyset$ . **Símbolo de classificação:** 4.4.1.10.

**líquen penfigoide:** *S. m.* **Ver:** líquen plano penfigoide.

**líquen plano:** *S. m.* dermatose basicamente papulosa de causa desconhecida, podendo estar relacionada a fatores diversos, como os de ordem nervosa e infecciosa. É de evolução crônica, apresenta lesões papulosas primárias eruptivas e pruriginosas. Estas

são eritematosas, a princípio, tornando-se, mais tarde, violáceas. Podem ser isoladas ou surgirem em grupo. São de tamanhos diversos e apresentam consistência firme. Pontuações opalinas em rede ou estrias surgem nas superfícies das pápulas, sendo melhores identificadas quando as pápulas são umedecidas (estrias de Wickhan). Manifestam-se em geral na mucosa, na pele e anexos. **Outras designações:** líquen rubro plano. **Símbolo de classificação:** 4.4.1.

**líquen plano actínico:** *S. m.* líquen plano causado pela exposição solar e caracterizado pela presença de lesões papulosas, pigmentadas ou discrômicas. Acometem áreas expostas da pele. Quando ocorrem na face, podem apresentar morfologia de asa de borboleta. **Outras designações:**  $\emptyset$ . **Símbolo de classificação:** 4.4.1.1.

**líquen plano agudo:** *S. m.* **Ver:** líquen plano vulgar.

**líquen plano atrófico:** *S. m.* líquen plano que pode ser resultado de lesões típicas anteriores. Caracterizado por lesões atróficas, ocorre, às vezes, associado às formas ulcerativas, bolhosas, hipertróficas ou foliculares. As lesões papulosas possuem extensões centrífugas, com pigmentação em centro atrófico. Frequentemente, as lesões são encontradas no couro cabeludo. **Outras designações:**  $\emptyset$ . **Símbolo de classificação:** 4.4.1.4.

**líquen plano bolhoso:** *S. m.* líquen plano com manifestações agudas, raras, que apresenta vesículas e bolhas, sendo essas últimas tensas, de conteúdo turvo. As bolhas aparecem sobre as lesões típicas de líquen plano. **Outras designações:**  $\emptyset$ . **Símbolo de classificação:** 4.4.1.6.

**líquen plano crônico:** *S. m.* **Ver:** líquen plano vulgar.

**líquen plano de mucosa:** *S. m.* líquen plano que atinge exclusivamente as mucosas. Observam-se lesões vulgares e, em lesões de líquen de mucosa oral, há o desenvolvimento de epitelioma espinocelular em alguns casos. Pode acometer genitália, estômago, esôfago, cólon, bexiga, laringe e faringe. **Outras designações:**  $\emptyset$ . **Símbolo de classificação:** 4.4.1.8.

**líquen plano esclerosante de Darier:** *S. m.* **Ver:** líquen escleroatrófico.

**líquen plano esclerosante primitivo de Hallopeau:** *S. m.* **Ver:** líquen escleroatrófico.

**líquen plano estriado:** *S. m.* **Ver:** líquen plano linear.

**líquen plano hipertrófico:** *S. m.* líquen plano caracterizado por lesões hiperqueratósicas, volumosas, firmes e esféricas. As lesões podem surgir na forma de placas ou pápulas verrucosas ou liquenificadas. Surgem agrupadas ou isoladas, geralmente são confluentes e pruriginosas. Involuem, deixando, muitas vezes, áreas atróficas e hiperpigmentadas. Acomete os membros inferiores, principalmente a face anterior das pernas e os tornozelos ao redor dos maléolos. **Outras designações:** líquen plano verrucoso. **Símbolo de classificação:** 4.4.1.3.

**líquen plano linear:** *S. m.* líquen plano que apresenta lesões zosteriformes ou dispostas linearmente. Podem ser isoladas ou em grande quantidade, dispersas. **Outras designações:** líquen plano estriado. **Símbolo de classificação:** 4.4.1.5.

**líquen plano penfigoide:** *S. m.* líquen plano que apresenta lesões vesiculosas e vesicobolhosas tensas, surgindo em pele aparentemente normal, não atingida pelas lesões próprias do líquen plano. **Outras designações:** líquen penfigoide. **Símbolo de classificação:** 4.4.1.7.

**líquen plano verrucoso:** *S. m.* **Ver:** líquen plano hipertrófico.

**líquen plano vulgar:** *S. m.* líquen plano crônico ou agudo caracterizado por lesões disseminadas que surgem subitamente. Elementos vesicobolhosos podem ocorrer. **Outras designações:** líquen plano agudo, líquen plano crônico. **Símbolo de classificação:** 4.4.1.2.

**líquen rubro plano:** *S. m.* **Ver:** líquen plano.

**líquen scrofulosorum:** *N. Cient.* **Ver:** tuberculíde liquenoide.

**líquen urticado:** *S. m.* **Ver:** prurigo estrófulo.

**líquen urticárico:** *S. m.* **Ver:** prurigo estrófulo.

**liquenificação:** *S. f.* alteração na espessura da epiderme, que apresenta coloração em geral acastanhada escura, extensão variável, evidenciando os sulcos e saliências normais da pele, formando quadriculados em rede e malhas de formas poligonais bem definidas. **Outras designações:**  $\emptyset$ . **Símbolo de classificação:** 3.5.2.

**liquenificação circunscrita simples:** *S. f.* dermatose liquenoide de evolução crônica progressiva. Caracterizada por lesões eczematosas com liquenificação em formas de placas, altamente pruriginosas, liquenificadas circunscritas. Clinicamente observam-se sulcos e espessamento da pele, com aumento da pigmentação. Pode haver multiplicitade, mas em geral é lesão única. As lesões acometem as extremidades, dorso dos pés, joelhos, parte inferior das pernas e tornozelos, face anterior dos punhos, couro cabeludo e nuca, região anogenital, perioral e pálpebras. **Obs.:** É também classificada como uma liquenificação. **Outras designações:** neurodermite circunscrita. **Símbolo de classificação:** 3.5.2.3., 4.4.5.3.

**liquenificação difusa simples:** *S. f.* dermatose liquenoide caracterizada pela presença de lesões simétricas. A pele torna-se espessada, seca e rugosa, com desenhos quadriculados e com áreas dispersas de liquenificação pouco reconhecíveis. Apresenta pápulas suculentas e escoriadas, prurido intenso. Acomete principalmente a superfície de extensão dos membros, tronco e face, podendo generalizar-se e atingir toda a pele, salvo as regiões palmares e plantares. **Obs.:** É também classificada como uma liquenificação. **Outras designações:** neurodermite generalizada. **Símbolo de classificação:** 3.5.2.4., 4.4.5.4.

**liquenificação hipertrófica gigante:** *S. f.* dermatose liquenoide caracterizada pelo aspecto vegetante da liquenificação, observando-se prurido intenso. Acomete frequentemente o escroto no homem, grandes lábios na mulher e sulco inguinocrural. **Outras designações:**  $\emptyset$ . **Símbolo de classificação:** 4.4.5.5.

**liquenificação primária:** *S. f.* dermatose liquenoide sem causa conhecida, caracterizada por apresentar-se *per se* como um agrupamento autônomo. Apresenta caracte-



rísticas morfológicas e clínicas especiais, ocorrendo em indivíduos com hipersensibilidade ao prurido. **Obs.:** É também classificada como uma liquenificação. **Outras designações:** ∅. **Símbolo de classificação:** 3.5.2.1., 4.4.5.1.

**liquenificação secundária:** *S. f.* dermatose liquenoide que surge como consequência de dermatoses prévias, como liquenificação no eczema de contato crônico, na dermatite atópica, dermatofitose, picada de inseto e outros estados pruriginosos. Acomete indivíduos de reatividade especial. **Obs.:** É também classificada como uma liquenificação. **Outras designações:** ∅. **Símbolo de classificação:** 3.5.2.2., 4.4.5.2.

**liquenificação verrugosa:** *S. f.* liquenificação caracterizada por forma hiperqueratósica, geralmente confluyente e pruriginosa, apresentando aspecto verrucoso. **Outras designações:** ∅. **Símbolo de classificação:** 3.5.2.6.

**livedo:** *S. m.* **Ver:** atrofia branca de Milian.

**livedo racemoso:** *S. m.* **Ver:** livedo reticular.

**livedo reticular:** *S. m.* afecção vascular predominantemente funcional causada por insuficiência arteriolar, por espasmos ou pela dilatação dos capilares. Apresenta cianose, eritema, palidez, dor, baixa temperatura local, parestesia, necrose e ulceração. As lesões atingem, preferencialmente, os antebraços, pernas e coxas, podendo acometer, ainda, o tronco e a face. **Outras designações:** livedo racemoso. **Símbolo de classificação:** 4.14.6.2.

**livedo reticular congênito:** *S. m.* livedo reticular de origem congênita que atinge o sistema vascular. Acompanha-se, algumas vezes, de calcinose cutânea, podendo ser localizado ou disseminado. **Outras Designações:** - **Símbolo de classificação:** 4.14.6.2.3.

**livedo reticular fisiológico:** *S. m.* livedo reticular que surge logo após a exposição da pele ao frio. Observam-se manchas cutâneas rochas ou azuis e um mosqueamento róseo, que se assemelha ao mármore. Associa-se a doenças debilitantes. Desaparece com o aquecimento. **Outras designações:** cútis marmorata, cútis marmórea. **Símbolo de classificação:** 4.14.6.2.1.

**livedo reticular idiopático:** *S. m.* livedo reticular cuja histopatologia está ligada à arteriolite e à venulite com trombose. Permanece por anos, surgindo no verão ou no inverno. Há parestesia, dores e, em alguns casos, podem surgir ulcerações. As extremidades permanecem frias. Localiza-se nos membros superiores e no tronco. **Outras designações:** ∅. **Símbolo de classificação:** 4.14.6.2.2.

**livedo reticular secundário:** *S. m.* livedo reticular caracterizado por várias condições sistêmicas como oclusão intravascular, doenças do colágeno, hematopatias, infecções crônicas, linfomas. Ocorrem, também, coagulopatias intravasculares, que podem produzir tumores, estados hemolíticos, arterite, dermatomiosite, lupus eritematoso, febre reumática, sífilis, tuberculose, poliartrite nodosa e oclusões embólicas. Observa-se a descoloração ou mosqueamento da pele e as lesões são assimétricas.

**Outras designações:** livedo reticular sintomático. **Símbolo de classificação:** 4.14.6.2.4.

**livedo reticular sintomático:** *S. m.* **Ver:** livedo reticular secundário.

**lobinho:** *S. m.* (pop.) **Ver:** lúpia.

**lobomicose:** *S. f.* **Ver:** blastomicose queloidiana.

**lóbulo de lipócito:** *S. m.* célula da tela subcutânea cuja função é acumular gordura. É grande e arredondada, em seu citoplasma há uma grande quantidade de lipídios.

**Outras designações:**  $\emptyset$ . **Símbolo de classificação:** 2.1.4.1.

**loíase:** *S. f.* helmintíase causada pela filária *Loa loa*, transmitida através da picada das moscas tabanídeas *Chrysops dimidiata* e *Chrysops silacea*, que deixa larvas, que, posteriormente, se transformam em vermes. Os sintomas e sinais manifestam-se anos após a picada do inseto, caracterizando-se pelo aparecimento de edema (edema de Calabar), hiperemia, exsudação de líquido e eosinofilia. são acompanhadas de prurido intenso e dor ocasional. As lesões localizam-se em qualquer região da pele e nas mucosas, sobretudo nas costas, no couro cabeludo, no tórax, na superfície interna do lábio, na conjuntiva, tendões e articulações. **Outras designações:** edema de Calabar, inflamação de Calabar(pop.), fugaz. **Símbolo de classificação:** 4.16.13.1.

**lombinho:** *S. m.* (Bras., pop.) **Ver:** lúpia.

**lota de Toquelau:** *S. f.* **Ver:** dermatofitose imbricata.

**lucite:** *S. f.* **Ver:** fotodermatose induzida por substância química.

**lues venérea:** *S. f.* **Ver:** sífilis.

**lues:** *S. f.* **Ver:** sífilis.

**lúmula:** *S. f.* **Ver:** lúnula.

**lúnula:** *S. f.* parte da unha que se localiza na base desse anexo cutâneo, próximo da raiz ungueal e do leito ungueal. Apresenta-se no formato de meia-lua e possui coloração esbranquiçada. É responsável pelo crescimento da lâmina ungueal. **Outras designações:** lúmula, meia-lua. **Símbolo de classificação:** 2.2.4.5.

**lúpia:** *S. f.* cisto epidérmico frequentemente de origem hereditária, que produz uma tumefação amarela ou branco-acizentada, consistência mais ou menos firme, aspecto ovoide, O número de lesões varia. Localiza-se no escroto, onde se verifica saliência recoberta de fina camada de pele, grandes lábios e couro cabeludo. **Outras designações:** esteatoma, lobinho (pop.), lombinho (Bras., pop.), calombo (Bras., pop.). **Símbolo de classificação:** 4.29.9.1.1.

**lupo papulomatoso:** *S. m.* **Ver:** tuberculose verrucosa.

**lupo verrucoso:** *S. m.* **Ver:** tuberculose verrucosa.

**lupoide benigno:** *S. m.* **Ver:** sarcoidose.

**lúpus eritematoso:** *S. m.* dermatose autoimune crônica, degenerativa, de causa desconhecida, que afeta o tecido conjuntivo e cujos sintomas são, em geral, febre, emagrecimento e fraqueza orgânica. Apresenta manifestações cutâneas, articulares, re-

nais, cardiovasculares, nervosas e distúrbio generalizado, envolvendo pele e vísceras. **Outras designações:**  $\emptyset$ . **Símbolo de classificação:** 4.2.1.

**lúpus eritematoso discoide:** *S. m.* lúpus eritematoso crônico, de causa desconhecida, caracterizado pela presença de placas eritematoescamosas bem definidas e queratosas, que descamam, podendo atrofiar e deixar cicatrizes. As lesões se localizam em geral na face, sobre as regiões malares e dorso do nariz, mas podem atingir todo o tegumento, inclusive as mucosas. **Outras designações:**  $\emptyset$ . **Símbolo de classificação:** 4.2.1.1.

**lupus eritematoso profundo:** *S. m.* **Ver:** paniculite lúpica.

**lúpus eritematoso sistêmico:** *S. m.* lúpus eritematoso fatal, de causa desconhecida, que apresenta inflamação do tecido conjuntivo, sintomas como febre, astemia, faticabilidade e dores articulares. Na pele são observadas lesões eritematosas, que acometem a face, o pescoço ou extremidades superiores. Observa-se presença de lesões globulares, que atingem o endocárdio, baço e rins, além do sistema nervoso e das articulações serosas. **Outras designações:**  $\emptyset$ . **Símbolo de classificação:** 4.2.1.2.

**lúpus eritematoso sistêmico neonatal:** *S. m.* lúpus eritematoso sistêmico transmitido via placentária para crianças nascidas de mãe com esse tipo de dermatose (LES) de tipo subagudo. Pode haver comprometimento cutâneo, presença de lesões anulares, fotossensibilidade e rubor facial persistente. Observam-se sinais de insuficiência cardíaca ou arritmias. **Outras designações:**  $\emptyset$ . **Símbolo de classificação:** 4.2.1.2.2.

**lúpus eritematoso sistêmico subagudo:** *S. m.* lúpus eritematoso sistêmico de causa desconhecida, que apresenta lesões cutâneas generalizadas ou não, de formação policística, anulares ou psoriaseformes. Há ainda fotossensibilidade e pequena incidência de sintomas neuropsiquiátricos ou de nefrite. **Outras designações:**  $\emptyset$ . **Símbolo de classificação:** 4.2.1.2.1.

**lúpus eritematoso sistêmico-símile:** *S. m.* farmacodermia causada por medicamentos que provocam manifestações cutâneas e envolvimento renal. Algumas drogas causadoras do quadro são: procainamida, fenilbutazona, reserpina, penicilina, isoniazina, hidralazina, difenil-hidantoína, sulfas e griseofulvina. **Outras designações:**  $\emptyset$ . **Símbolo de classificação:** 4.31.1.

**lupus linfático:** *S. m.* **Ver:** linfangioma circunscrito.

**lúpus pérnio:** *S. m.* **Ver:** sarcoidose.

**lúpus tuberculoso:** *S. m.* **Ver:** tuberculose luposa.

**lúpus vulgar:** *S. m.* **Ver:** tuberculose luposa.

**lymphogranuloma venereum:** *N. Cient.* **Ver:** linfogranuloa venéreo.

# M

**maceração:** *S. f.* perda tecidual causada por autólise não putrefativa, caracterizando-se por amolecimento dos tecidos após a morte de um indivíduo e por separação da epiderme através de bolhas. **Outras designações:**  $\emptyset$ . **Símbolo de classificação:** 3.4.10.

**macota:** *S. m.* (Bras.) **Ver:** hanseníase.

**macroníquia:** *S. f.* onicopatia em que a unha possui tamanho acima da média, podendo haver variação da agromalia, esclerose tuberosa e neurofribatose. **Outras designações:**  $\emptyset$ . **Símbolo de classificação:** 4.34.23.

**mácula:** *S. f.* **Ver:** mancha.

**mácula eritêmato-arroxeadada:** *S. f.* **Ver:** mancha angiomasosa.

**mácula eritematosa:** *S. f.* **Ver:** eritema.

**mácula esbranquiçada:** *S. f.* **Ver:** mancha anêmica.

**mácula melanótica labial:** *S. f.* hiper Cromia caracterizada por mácula, em geral, única, que acomete fundamentalmente o lábio superior. **Outras designações:**  $\emptyset$ . **Símbolo de classificação:** 4.5.3.6.

**mácula pigmentar:** *S. f.* **Ver:** mancha pigmentar.

**mácula vaso-sanguínea:** *S. f.* **Ver:** mancha vaso-sanguínea.

**mácula vermelho vivo:** *S. f.* **Ver:** mancha angiomasosa.

**macutena:** *S. f.* (Bras., MG) **Ver:** hanseníase.

**maduromicose:** *S. f.* micetoma que apresenta pápulas ou nódulos ou indurações da pele, que se abscedam ou fistulizam. O pé todo pode ser atingido, apresentando-se volumoso, com pele espessada, de consistência firme e lenhosa. Os ossos são lesados por destruição e proliferação. As lesões localizam-se na região podal, afetando quase exclusivamente os pés, raras vezes acomete a cabeça, tronco ou outras regiões dos membros.

**Outras designações:** pé-de-madura. **Símbolo de classificação:** 4.24.3.9.2.

**má-formação dos pêlos:** *S. f.* **Ver:** malformação dos pêlos.

- mal:** *S. m.* (Bras., S) **Ver:** hanseníase.
- mal-americano:** *S. m.* (pop.) **Ver:** sífilis.
- mal-bruto:** *S. m.* (pop.) **Ver:** hanseníase.
- mal-canadense:** *S. m.* (pop.) **Ver:** sífilis.
- mal-céltico:** *S. m.* (pop.) **Ver:** sífilis.
- mal-da-baía-de-são-paulo:** *S. m.* (pop.) **Ver:** sífilis.
- mal-da-pinta:** *S. m.* **Ver:** pinta.
- mal-da-praia:** *S. m.* (Bras.) **Ver:** erisipela.
- mal das pintas:** *S. m.* (pop.) **Ver:** pinta.
- mal-de-coito:** *S. m.* (pop.) **Ver:** sífilis.
- mal-de-cuia:** *s. m.* (Bras., SP, pop.) **Ver:** hanseníase.
- mal-de-fiúme:** *S. m.* (pop.) **Ver:** sífilis.
- mal-de-franga:** *S. m.* (pop.) **Ver:** sífilis.
- mal-de-frenga:** *S. m.* (pop.) **Ver:** sífilis.
- mal de Hansen:** *S. m.* (pop.) **Ver:** hanseníase.
- mal-de-lázaro:** *S. m.* (pop.) **Ver:** hanseníase.
- mal-de-luanda:** *S. m.* (pop.) **Ver:** escorbuto.
- mal-de-monte:** *S. m.* (Bras., NE, pop.) **Ver:** erisipela.
- mal-de-nápoles:** *S. m.* (pop.) **Ver:** sífilis.
- mal-de-santa-eufêmia:** *S. m.* (pop.) **Ver:** sífilis.
- mal-de-são-jó:** *S. m.* (pop.) **Ver:** sífilis.
- mal-de-são-lázaro:** *S. m.* (pop.) **Ver:** hanseníase.
- mal-de-são-névio:** *S. m.* (pop.) **Ver:** sífilis.
- mal-de-são-semento:** *S. m.* (pop.) **Ver:** sífilis.
- maldita:** *S. f.* (Bras., pop.) **Ver:** erisipela.
- mal-do-monte:** *S. m.* (pop.) **Ver:** erisipela.
- mal-do-pinto:** *S. m.* **Ver:** pinta.
- mal-do-sangue:** *S. m.* (Bras., pop.) **Ver:** hanseníase.
- mal-dos-cristãos:** *S. m.* (pop.) **Ver:** sífilis.
- males:** *S. m.* pl (pop.) **Ver:** sífilis.
- mal-escocês:** *S. m.* (pop.) **Ver:** sífilis.
- malformação da epiderme:** *S. f.* lesão cutânea que pode se caracterizar pelo afinamento, espessamento, ausência ou desenvolvimento incompleto ou imperfeito da epiderme.  
**Outras designações:**  $\emptyset$ . **Símbolo de classificação:** 3.7.
- malformação dos pêlos:** *S. f.* deformidade, anomalia morfológica ou estrutural dos pêlos, de origem congênita, adquirida ou hereditária. **Outras designações:** má-formação dos pêlos. **Símbolo de classificação:** 4.36.
- mal-francês:** *S. m.* (pop.) **Ver:** sífilis.
- mal-gálico:** *S. m.* (pop.) **Ver:** sífilis.
- mal-germânico:** *S. m.* (pop.) **Ver:** sífilis.

**mal-ilírico:** *S. m. (pop.)* **Ver:** sífilis.

**mal morado:** *S. m. (pop.)* **Ver:** oncocercíase.

**mal-morfético:** *S. m. (pop.)* **Ver:** hanseníase.

**mal-napolitano:** *S. m. (pop.)* **Ver:** sífilis.

**mal perfurante:** *S. m.* **Ver:** mal perfurante plantar.

**mal perfurante plantar:** *S. m.* afecção dos pés causada provavelmente por alterações neurotróficas. Caracteriza-se por ulceração plantar indolor que ocorre em várias doenças, envolvendo o sistema nervoso central ou periférico. Provoca ceratose circunscrita, um sulco ao redor da área e úlcera de caráter tórpido. Pode favorecer a candidíase, furúnculos, infecções piogênicas e antraz. Surgem episódios agudos de infecções secundárias, ocorre reabsorção óssea, o pé diminui de tamanho. Podem ocorrer frequentes transtornos vasomotores, como hiporidrose ou hiperidrose, oncodistrofia, cianose, osteomielite crônica. Localiza-se em áreas de pressão ou trauma, como calcanhar e região metatarsiana. **Outras designações:** úlcera anestésica, úlcera neuroatrófica, úlcera perfurante do pé, mal perfurante. **Símbolo de classificação:** 4.40.9.

**mal-polaco:** *S. m. (pop.)* **Ver:** sífilis.

**mal-turco:** *S. m. (pop.)* **Ver:** sífilis.

**mal venéreo:** *S. m. (pop.)* **Ver:** sífilis.

**mancha:** *S. f.* alteração da cor da pele, que pode se tornar eritematosa ou rósea, acastanhada, arroxeadada, preta, esbranquiçada ou ainda de outras tonalidades. Os tons variam de acordo com a hiperemia venosa ou arterial, hiper ou aplasia vascular, discromia, hemorragia cutânea e depósito, nos tecidos cutâneos, de substâncias corantes, endógenas ou exógenas. Nas manchas pigmentares, há diminuição ou aumento de melanina ou de outros pigmentos na derme. **Outras designações:** mácula. **Símbolo de classificação:** 3.1.1.

**mancha café-au-lait:** *S. f.* hiperchromia que apresenta manchas nitidamente delimitadas, de formato variado e tonalidade que vai do castanho-claro ao escuro. Pode aparecer associada à neurofibromatose, à síndrome de Albright, à síndrome de Leopard, à displasia fibrosa polióstica, à molestia de Recklinghausen entre outras. Qualquer área da cútis pode ser acometida. **Outras designações:** mancha café-com-leite. **Símbolo de classificação:** 4.5.3.15.

**mancha acrômica:** *S. f.* mancha pigmentar causada por redução total da melanina, assumindo, portanto, cor branca. Localiza-se em qualquer região do corpo. **Outras designações:**  $\emptyset$ . **Símbolo de classificação:** 3.1.2.2.

**mancha anêmica:** *S. f.* mancha vásculo-sanguínea causada por agenesia vascular e caracterizada por área esbranquiçada permanente. **Outras designações:** mácula esbranquiçada. **Símbolo de classificação:** 3.1.1.1.3.

**mancha angiomatosa:** *S. f.* mancha vásculo-sanguínea causada por neoformação vascular, caracterizando-se por coloração avermelhada, ausência de depressão ou

elevação; é de duração permanente. Localiza-se na derme. **Outras designações:** mácula vermelho vivo, mácula eritêmato-arroxeadada. **Símbolo de classificação:** 3.1.1.1.4.

**mancha café-com-leite:** *S. f.* (pop.) **Ver:** mancha café-au-lait.

**mancha da gravidez:** *s f*(pop.) **Ver:** cloasma gravídico.

**mancha da senilidade:** *S. f.* **Ver:** melanose solar.

**mancha de Bier:** *S. f.* **Ver:** síndrome branca de Marshall.

**mancha de Fordyce:** *S. f.* **Ver:** grânulo de Fordyce.

**mancha de salmão:** *S. f.* (pop.) **Ver:** angioma plano.

**mancha de vinho-do-porto:** *S. f.* **Ver:** angioma plano.

**mancha discrômica:** *S. f.* mancha pigmentar causada por distúrbio na pigmentação, o que provoca coloração anormal de parte da pele. Pode ser de origem sistêmica, congênita, hereditária ou adquirida. Apresenta-se de forma localizada ou generalizada. **Outras designações:**  $\emptyset$ . **Símbolo de classificação:** 3.1.2.1.

**mancha hepática:** *S. f.* **Ver:** melanose solar, nevo melanocítico.

**mancha hipercrômica:** *S. f.* mancha pigmentar causada por excesso de melanina, caracterizando-se por manchas de cor variável, generalizadas ou localizadas. Pode ser de origem congênita ou adquirida e localiza-se na pele ou mucosas. **Outras designações:** mancha hiperpigmentar. **Símbolo de classificação:** 3.1.2.4.

**mancha hiperpigmentar:** *S. f.* **Ver:** mancha hipercrômica.

**mancha hipocrômica:** *S. f.* mancha pigmentar causada por redução parcial da melanina, caracterizando-se por manchas brancas. **Outras designações:** mancha hipopigmentar. **Símbolo de classificação:** 3.1.2.3.

**mancha hipopigmentar:** *S. f.* **Ver:** mancha hipocrômica.

**mancha lívida:** *S. f.* mancha vaso-sanguínea causada por isquemia e caracterizada por coloração chumbo pálido, azul, violeta ou preta, de temperatura baixa local e que aparece na pele dos cadáveres algumas horas após a morte. **Outras designações:**  $\emptyset$ . **Símbolo de classificação:** 3.1.1.1.2.

**mancha mongólica:** *S. f.* hiperchromia de origem congênita, decorrente da existência de melanócitos na porção média da derme. Provoca a formação de manchas geralmente de cor azul-acinzentado e azul-ardosiado, de forma e tamanho variados, dependendo da região de ocorrência. Na face, podem se apresentar de maneira aberrante, enquanto que nas regiões lombo-sacral e glúteas ocorre a formação de grandes placas. No tronco e nos membros as lesões assumem formas numulares, podendo ser isoladas ou coalescentes, embora sejam, em geral, únicas e pouco numerosas. Observa-se uma maior ocorrência de tal hiperchromia em recém-nascidos. **Outras designações:**  $\emptyset$ . **Símbolo de classificação:** 4.5.3.1.

**mancha pigmentar:** *S. f.* alteração de cor da pele causada por processo de pigmentação anormal. **Outras designações:** mácula pigmentar. **Símbolo de classificação:** 3.1.2.

**mancha vásculo-sanguínea:** *S. f.* mancha provocada por alterações circulatórias (vasodilatações). Apresenta mancha isquêmica e hiperêmica. A primeira, na qual os dedos das mãos ou pés se tornam brancos, frios e insensíveis, pode ocorrer na moléstia de Raynaud. A hiperemia pode ser passiva ou venosa, na qual a pele apresenta cianose, ficando com aspecto vermelho-arroxeadado. Pode ser, por outro lado, ativa ou arterial (eritema ativo) com causas psíquicas (eritema púdico ou emotivo), físicas (luz, frio, calor, raios X), mecânicas (atrito), medicamentosas (sulfamilamida, nitrito de amilo), tóxicas (álcool), febre. A pele tem coloração rósea ou vermelho-claro. A intensidade da cor vermelha da pele é determinada pela circulação do sangue nos vasos da derme. **Outras designações:** mácula vásculo-sanguínea. **Símbolo de classificação:** 3.1.1.1.

**mancha vinhosa:** *S. f.* **Ver:** angioma plano.

**manifestação cutânea reveladora de neoplasia:** *S. f.* pseudolinfoma que pode se caracterizar por alterações cutâneas, prurido, eritema poliformo ou outras alterações. Pode ser reveladora de metástase cutânea de câncer visceral e infiltrações, doenças potencialmente reveladoras de malignidade interna e dermatoses paraneoplásicas. **Outras designações:**  $\emptyset$ . **Símbolo de classificação:** 4.29.10.1.21.6.

**manifestação cutânea reveladora de neoplasia de primeiro grupo:** *S. f.* **Ver:** metástase cutânea de câncer visceral e infiltrações.

**manifestação cutânea reveladora de neoplasia de segundo grupo:** *S. f.* **Ver:** doença potencialmente reveladora de malignidade interna.

**manifestação cutânea reveladora de neoplasia de terceiro grupo:** *S. f.* **Ver:** dermatose paraneoplásica.

**mansonelíase:** *S. f.* helmintíase causada pela *Mansonella ozzardi*, transmitida através da picada de mosquitos *Culicoides*. Caracteriza-se por erupção pruriginosa eritematopapulosa, dores articulares, febre, afecções dos gânglios linfáticos da virilha e da coxa e dilatação sacular dos vasos linfáticos. Muitas vezes os sintomas da doença não se manifestam e os vermes, em geral, não produzem lesão permanente no tecido conjuntivo. **Outras designações:** mansoneliose. **Símbolo de classificação:** 4.16.13.6.

**mansoneliose:** *S. f.* **Ver:** mansonelíase.

**mastócito:** *S. m.* elemento celular da derme cujas supostas funções sejam produzir heparina e histamina e atuar, dessa maneira, como mecanismo imunológico tipo I. Não possui morfologia definida, ou seja, pode ser poliédrico, fusiforme ou estrelado. **Outras designações:**  $\emptyset$ . **Símbolo de classificação:** 2.1.3.1.3.

**mastocitoma:** *S. m.* mastocitose cutânea caracterizada pelo surgimento de lesão única, isolada, normalmente nodular, eventualmente em placa, de cor róseo-amarelada ou vermelho-acastanhada. As lesões são sintomáticas, apresentando prurido, edema com eritema, vesiculação ou formação de bolhas. Com a fricção, as lesões assumem aspecto urticado. Localizam-se no tronco, extremidades, pescoço e mem-



bros superiores. **Outras designações:**  $\emptyset$ . **Símbolo de classificação:** 4.29.10.1.19.1.3.

**mastocitose:** *S. f.* neoplasia cutânea benigna de origem mesenquimal que apresenta acúmulo anormal de mastócitos nos tecidos de um ou mais órgãos. Num sentido amplo, representa diferentes formas clínicas de uma mesma afecção. A proliferação de mastócitos pode se dar no tecido conjuntivo, envolvendo apenas a pele e caracterizando a forma cutânea, ou atingindo tecidos de diferentes órgãos, com ou sem envolvimento da pele, caracterizando a forma sistêmica. No caso da sistêmica, pode ser visceral ou óssea, apresentando lesões cutâneas ou não, e mastócitos na corrente sanguínea (leucemia). **Outras designações:**  $\emptyset$ . **Símbolo de classificação:** 4.29.10.1.19.

**mastocitose cutânea:** *S. f.* mastocitose de causa desconhecida, havendo, no entanto, a possibilidade de transmissão genética (herança autossômica dominante). É a forma mais comum de mastocitose. Quando involui, deixa sequelas pigmentares. As lesões podem ser únicas, múltiplas ou disseminadas. Pode ocorrer urticária, eventualmente bolhas, mas geralmente manchas de pequeno tamanho, de cor marrom-pardacenta, de forma irregular, às vezes, ligeiramente elevadas. Pode haver prurido brando ou nenhum. As variantes clínicas da mastocitose cutânea podem ser classificadas, de acordo com sua morfologia e grau de envolvimento sistêmico das lesões, do seguinte modo: a) lesão isolada, única, placa ou nódulo (mastocitoma), b) lesões generalizadas: 1) mastocitose eritrodérmica (ou mastocitose difusa), 2) telangiectasia macular eruptiva pertans, 3) máculas, pápulas ou nódulos múltiplos. Estas últimas (3) constituem as formas clínicas mais comuns de mastocitose cutânea. Podem se apresentar placas, nódulos ou máculas. De modo geral, a mastocitose cutânea é de evolução benigna e as lesões situam-se sobretudo no tronco e membros, mas podem acometer também face e mucosas. **Obs.:** É também classificada como uma urticária. **Outras designações:** urticária pigmentosa, urticária xantelasmoidea, urticária pigmentar. **Símbolo de classificação:** 4.19.12.; 4.29.10.1.19.1.

**mastocitose difusa:** *S. f.* **Ver:** mastocitose eritrodérmica.

**mastocitose eritrodérmica:** *S. f.* mastocitose cutânea em que a pele se torna eritrodérmica, liquenificada e recoberta de pápulas. Toda a derme apresenta infiltrado em faixa. **Outras designações:** mastocitose difusa. **Símbolo de classificação:** 4.29.10.1.19.1.2.

**mastocitose sistêmica:** *S. f.* mastocitose que faz com que a pele se torne liquenificada, pastosa, espessada, salpicada de pápulas eritematosas e com pregas do tegumento mais acentuadas. Há eritrodermia e é normal o desenvolvimento de bolhas após traumas. Este tipo de mastocitose pode ser classificada, de acordo com a morfologia das lesões e o grau de envolvimento sistêmico, em: 1) forma sistêmica e 2) forma leucêmica (leucemia mastocítica ou leucemia mcstocitária). Os principais sintomas da mastocitose sistêmica são crises agudas de prurido intenso, eritema generalizado, cefaleia, taquicardia, hipotensão, rinorreia, broncoespasmo, eritema súbito, dispneia, diarreia,

- síncope e dor nos ossos (devido à osteoclerose e à osteoporose). De modo geral, qualquer órgão do corpo pode ser afetado, associados ou não a lesões cutâneas, sendo que a maior incidência se dá no fígado, baço, tubo intestinal, linfonodos e ossos. **Outras designações:** ø. **Símbolo de classificação:** 4.29.10.1.19.2.
- matacanha:** *S. f.* (Angol., Moç. e Santom.) **Ver:** tungiase.
- matriz ungueal:** *S. f.* **Ver:** raiz ungueal.
- matriz ventral da unha:** *S. f.* **Ver:** raiz ungueal.
- medula:** *S. f.* **Ver:** medula interna.
- medula interna:** *S. f.* parte da haste do pêlo formada por células grandes, vacuolizadas e bem queratinizadas, que se agregam de maneira mais frouxa. Apresenta-se de forma descontínua e pode até estar ausente nos pêlos finos que recobrem a superfície do corpo. **Outras designações:** medula. **Símbolo de classificação:** 2.2.3.3.3.
- meia-lua:** *S. f.* **Ver:** lúnula.
- melanina:** *S. f.* pigmento resultante do processo de melanogênese realizado no interior do melanócito. Possui coloração marrom-escuro, seu citoplasma é globoso e seu núcleo possui forma irregular e central. **Outras designações:** ø. **Símbolo de classificação:** 2.1.1.5.4.1.3.
- melanização:** *S. f.* **Ver:** melanogênese.
- melanoacantoma:** *S. m.* neoplasia melanocítica que se caracteriza como tumor benigno misto (epidérmico e melanocítico). Apresenta lesões verrucosas de cor variando do castanho ao negro. Localiza-se na cabeça e pescoço, eventualmente no tronco e extremidades. **Outras designações:** ø. **Símbolo de classificação:** 4.29.8.8.
- melanoblastoma:** *S. m.* **Ver:** melanoma.
- melanocarcinoma:** *S. m.* **Ver:** melanoma.
- melanócito:** *S. m.* célula da epiderme, cuja função é sintetizar os melanossomos e produzir a melanina. **Outras designações:** ø. **Símbolo de classificação:** 2.1.1.5.4.1.
- melanodermite tóxica de Hoffmann e Habermann:** *S. f.* hiperchromia decorrente do contato com derivados do alcatrão, graxas industriais, materiais plásticos, óleos minerais, borrachas, couro, caviúna. No caso de regiões do corpo expostas à luz, pode ocorrer fotossensibilidade. As máculas características variam do castanho-claro ao escuro, podendo ser disseminadas, localizadas ou generalizadas. **Outras designações:** ø. **Símbolo de classificação:** 4.5.3.10
- melanogênese:** *S. f.* processo de formação da melanina que ocorre dentro do melanócito. **Outras designações:** melanização. **Símbolo de classificação:** 2.1.1.5.4.1.
- melanoma:** *S. m.* neoplasia melanocítica que pode ser maligna ou benigna. Na forma maligna, as células cancerígenas invadem toda a extensão do tecido adjacente ao tumor. Na sequência, há, muito frequentemente, metástase e os linfonodos regionais, do fígado, dos pulmões e do cérebro podem ficar comprometidos. Localiza-se em qualquer parte do corpo, principalmente na região palmoplantar, nos olhos e, mais raramente, na mucosa da genitália, do ânus e da cavidade oral, ou em outras partes

- do corpo. **Outras designações:** câncer melanótico, sarcoma melanótico, melanoma maligno, melanoblastoma, melanocarcinoma, melanossarcoma, nevocarcinoma, nevomelanoma, tumor maligno melanocítico. **Símbolo de classificação:** 4.29.8.10.
- melanoma da mucosa:** *S. m.* **Ver:** acromelanoma.
- melanoma de crescimento superficial:** *S. m.* melanoma que apresenta lesão achatada ou levemente elevada, com margem pouco precisa, havendo comum despigmentação com halo irregular. Quanto ao formato, as lesões são arciformes. A cor pode apresentar diferentes tonalidades, variando do castanho ao preto acinzentado, azul, áreas róseas ou esbranquiçadas. Apresenta crescimento de período longo radial, depois vertical. As lesões localizam-se, em geral, no dorso e nos membros inferiores. **Outras designações:** melanoma extensivo superficial. **Símbolo de classificação:** 4.29.8.10.2.
- melanoma do lentigo maligno:** *S. m.* melanoma que apresenta lesão achatada, de margem irregular, com diferentes tonalidades, variando do castanho ao preto. Surge sobre a melanose maligna. Localiza-se sobretudo na face, região basal, cabeça, pescoço, dorso e mãos. **Outras designações:**  $\emptyset$ . **Símbolo de classificação:** 4.29.8.10.1.
- melanoma extensivo superficial:** *S. m.* **Ver:** melanoma de crescimento superficial.
- melanoma juvenil benigno:** *S. m.* neoplasia melanocítica que apresenta lesão única nodular, de cor variável: acastanhada, preta, azulada, avermelhada, mas predominando a cor rósea. A superfície pode ser lisa e fina, ou tornar-se verrucosa, com ou sem pêlos. É um tumor benigno, solitário e indolor. A epiderme apresenta ou não hiperqueratose, com ou sem paraceratose em focos, acantose irregular e hiperplasia pseudoepiteliomatosa. Localiza-se na face, extremidades e tronco. **Outras designações:** nevocitoma juvenil, nevo de Spitz, nevo celular fusiforme, nevo celular epitelióide. **Símbolo de classificação:** 4.29.8.5.
- melanoma lentiginoso acral:** *S. m.* **Ver:** acromelanoma.
- melanoma maligno:** *S. m.* **Ver:** melanoma.
- melanoma nodular:** *S. m.* melanoma que apresenta lesão nodular hemisférica, úlcero-vegetante, polipoide ou em placa, de cor negro-azulada com laivos acastanhados e de crescimento vertical precoce. As lesões localizam-se no dorso, cabeça ou pescoço. **Outras designações:**  $\emptyset$ . **Símbolo de classificação:** 4.29.8.10.3.
- melanoníquia:** *S. f.* onicopatia causada por fungos, nevos da função, drogas, melanona ou traumatismos, que se caracteriza por unha em lâmina ungueal de coloração preta ou marrom. **Outras designações:** melanoníquia total, melanônquia. **Símbolo de classificação:** 4.34.24.
- melanoníquia total:** *S. f.* **Ver:** melanoníquia.
- melanônquia:** *S. f.* **Ver:** melanoníquia.
- melanose actínica:** *S. f.* **Ver:** melanose solar.
- melanose circunscrita pré-cancerosa de Dubreuilh:** *S. f.* **Ver:** lentigo maligno de Hutchinson.

**melanose de Riehl:** *S. f.* hiperchromia provavelmente resultante da reação da luz com substâncias químicas do ambiente industrial (anilinas, derivados de alcatrão) ou de uso cosmético de fotossensibilidade. Surgem placas ou máculas eritemato-azuladas ao lado do rosto e pescoço, que se ressecam e passam a descamar e, em seguida, ocorre pigmentação de melanina reticulada, começando ao redor dos folículos do pêlo do rosto e do pescoço, estendendo-se por estas áreas. As máculas, em geral, apresentam coloração brônzea ou castanha, algumas vezes azul-acinzentada. Pode vir associada ou não a ceratose. **Outras designações:**  $\emptyset$ . **Símbolo de classificação:** 4.5.3.9.

**melanose medicamentosa:** *S. f.* **Ver:** hiperchromia medicamentosa.

**melanose neviforme:** *S. f.* hiperchromia provocada pelo aumento do número de melanócitos e por sua hiperatividade, manifestando-se por manchas pigmentares irregulares e eritematosas, de aspecto reticulado, mosqueadas com grande quantidade de pêlos (hipertricrose). Pode apresentar lesões atróficas. Em geral, as máculas situam-se de um lado só, no ombro, pescoço e nas laterais da face. **Outras designações:** nevo piloso pigmentado de Becker, melanose pilosa de Becker, nevus pigmentado e piloso. **Símbolo de classificação:** 4.5.3.14.

**melanose oculodérmica:** *S. f.* hiperchromia que apresenta mancha melânica intensa, geralmente unilateral e de nuance azulada. Em alguns casos, pode haver a presença de pápulas ou pequenas formações nodulares. Pode ocorrer nas regiões do primeiro e segundo ramos do trigêmeo, do olho e do maxilar superior. Outras regiões ainda podem ser acometidas, entre elas algumas regiões da fronte (nariz, maçã do rosto), orelha, porção anterior do couro cabeludo, região do ouvido (conduto auditivo externo e tímpano). Pode estar associada à pigmentação da mucosa faríngeana, nasal e palatina, e eventualmente à pigmentação ocular, atingindo, neste caso, a conjuntiva, a esclera, a íris e a retina. **Outras designações:**  $\emptyset$ . nevo de Ota, nevo fosfocerúleo oftalmomaxilar de Ota. **Símbolo de classificação:** 4.5.3.2.

**melanose pilosa de Becker:** *S. f.* **Ver:** melanose neviforme.

**melanose pré-cancerosa de Hutchinson:** *S. f.* **Ver:** lentigo maligno de Hutchinson.

**melanose pustulosa neonatal transitória:** *S. f.* dermatose pustulosa amicrobiana que apresenta erupções vesicopustulosas, de pequena duração. Involui espontaneamente. Acomete principalmente recém-nascidos, sobretudo na face, regiões occipital e lombosacra. Outras áreas podem ser acometidas, mas com menos frequência, como regiões pretibiais, malares, no tronco e nas extremidades. **Outras designações:**  $\emptyset$ . **Símbolo de classificação:** 4.3.10.

**melanose solar:** *S. f.* fotodermatose provocada pela frequente exposição à luz solar. As manchas são de cor castanha clara ou escura. Pode evoluir exclusivamente para a degeneração maligna. Neste caso, a melanose é infiltrada, de coloração castanha preta e um pouco mais extensa do que o normal. Localiza-se no dorso das mãos, punho, antebraços e face. **Outras designações:** mancha hepática, melanose actínica, mancha da senilidade. **Símbolo de classificação:** 4.32.1.2.3

**melanosoma:** *S. m.* **Ver:** melanossomo.

**melanossarcoma:** *S. m.* **Ver:** melanoma.

**melanossoma:** *S. m.* **Ver:** melanossomo.

**melanossomo:** *S. m.* corpúsculos intracelulares onde ocorre a síntese de melanina.

Quando esta pára de ocorrer, o melanossomo se enche dessa substância e perde sua atividade tirosinásica. **Outras designações:** melanosoma, melanossoma. **Símbolode classificação:** 2.1.1.5.4.1.2.

**melasma:** *S. m.* **Ver:** cloasma.

**membrana basal:** *S. f.* camada epitelial existente entre a epiderme e a derme, formada pela junção da lâmina basal e pelos filamentos de ancoragem. Compreende, ainda, outra estrutura denominada *lâmina lúcida*. **Outras designações:**  $\emptyset$ . **Símbolo de classificação:** 2.1.2.

**membrana de Henle:** *S. f.* **Ver:** camada de Henle.

**membrana de Huxley:** *S. f.* **Ver:** camada de Huxley.

**membrana hialina:** *S. f.* parte da haste do pêlo que se localiza entre a bainha externa da raiz de um folículo de cabelo e suas camadas fibrinosas internas. Constitui-se de uma membrana basal, clara, delgada, presente por baixo de certos epitélios. **Outras designações:**  $\emptyset$ . **Símbolo de classificação:** 2.2.3.3.4.

**membrana mucosa:** *S. f.* **Ver** mucosa.

**mentagra:** *S. m.* (impr.) **Ver:** dermatofitose da barba.

**merkeloma:** *S. m.* **Ver:** carcinoma das células de Merkel.

**mesossífilis:** *S. f.* **Ver:** sífilis secundária.

**metabolização:** *S. f.* função da pele que consiste em produzir energia, através do processo de síntese de nutrientes em elementos complexos (anabolismo) e de substâncias complexas em simples (catabolismo), com o objetivo de realizar a nutrição do organismo. **Outras designações:**  $\emptyset$ . **Símbolo de classificação:** 2.3.7.

**metageria:** *S. f.* genodermatose atrófica de origem autossômica recessiva, caracterizada como um uma síndrome de envelhecimento precoce. Apresenta pele mosqueada, telangiectásica, face de passarinho e perda do tecido adiposo. **Outras designações:**  $\emptyset$ . **Símbolo de classificação:** 4.30.2.6.3.

**metástase cutânea de câncer visceral e infiltrações:** *S. f.* manifestação cutânea reveladora de neoplasia que apresenta lesões nodulares subcutâneas ou intradérmicas, múltiplas ou únicas, de cor variável, de consistência dura e desenvolvimento rápido. As lesões podem sofrer ulcerações e apresentam-se aderidas à pele. Está associada à metástase de tumores malignos de qualquer origem. **Outras designações:** manifestação cutânea reveladora de neoplasia de primeiro grupo. **Símbolo de classificação:** 4.29.10.1.21.6.1.

**MF:** *Sigla* **Ver:** micose fungoide.

**micetoma:** *S. m.* micose profunda caracterizada pelo aumento de volume de uma determinada região. Há três grandes grupos de micetomas: 1) Actinomicetálico ou

actinomicetoma, produzido por bactérias elevadas da família Actinomycetaceae (gêneros: *Actinomyces*, *Nocardia*, *Streptomyces* e *Actinomadura*), 2) Maduromicoses, produzidas por cogumelos imperfeitos de gêneros diferentes (*Madurella*, *Allescheria*, *Cephalosporium* e outros), 3) Micetomas eubacterianos (botriomicose) produzidos por várias bactérias (*S. aureus*, *Pseudomonas aeruginosa*, *E. coli* e outros). A infecção ocorre no homem de maneira exógena (sobretudo traumatismos) e endógena (infecções). Pode disseminar-se pelo corpo. **Outras designações:** ø. **Símbolo de classificação:** 4.24.3.9.

**mícidis:** *S. f.* **Ver:** dermatofitides.

**micobacteriose:** *S. f.* dermatose causada por micobactérias, transmitidas ao homem através de contágio direto ou indireto (vetores). Apresenta características diversas, dependendo do agente etiológico e das condições imunobiológicas do organismo. As doenças produzidas por esses organismos apresentam uma grande variedade de formas clínicas e sua distribuição difere de acordo com as regiões geográficas. O quadro sintomático limita-se às lesões de entrada da infecção ou estas se desenvolvem de forma progressiva. Restringe-se a uma determinada região do corpo ou pode expandir-se em continuidade. **Outras designações:** ø. **Símbolo de classificação:** 4.22.

**micobacteriose atípica:** *S. f.* micobacteriose causada por diversas espécies de micobactérias, entre elas o *Mycobacterium marinum*, o *Mycobacterium kansasii*, o *Mycobacterium buruli*, o *Mycobacterium ulcerans* e o *Mycobacterium kasongo*. É uma doença infecciosa. Existem duas formas da doença: 1) micobacteriose granulomatosa da piscina, 2) micobacteriose atípica ulcerada. **Outras designações:** ø. **Símbolo de classificação:** 4.22.3.

**micobacteriose atípica ulcerada:** *S. f.* micobacteriose atípica causada pelo *Mycobacterium ulcerans*, pelo *Mycobacterium kasongo* e outros, que podem penetrar na pele através de trauma, picada de inseto ou contato com água contaminada. Caracteriza-se pelo aparecimento de nódulos ou infiltrações, que se tornam flutuantes e ulceram. A úlcera apresenta fundo necrótico, liso ou ligeiramente irregular, e bordas apagadas. O tamanho das lesões é variável, podendo, em geral, alcançar grandes dimensões. Aprofunda-se atingindo a hipoderme e o perióstio. Frequentemente formam-se depósitos de cálcio. Durante a involução ocorre intensa fibrose, ocasionando elefantíase e incapacidade funcional. Localiza-se geralmente nas pernas. **Outras designações:** úlcera de Buruli, ulceração micobacteriana, ulceração crônica por *Mycobacterium ulcerans*. **Símbolo de classificação:** 4.22.3.2.

**micobacteriose granulomatosa da piscina:** *S. f.* micobacteriose atípica causada pelo *Mycobacterium marinum (balnei)*, pelo *Mycobacterium kansasii* e outros, que penetram na pele através de lesão traumática, geralmente ocorrida em piscina. É uma doença crônica, caracterizada pelo aparecimento de uma pápula ou tubérculo, de coloração eritematoviolácea e crescimento lento, às vezes, acompanhado de lesões

satélites esporotricoides. Restringe-se ao local onde se forma a lesão. Em geral a lesão é única, podendo, no entanto, surgirem múltiplas lesões. Localiza-se nas extremidades, principalmente no cotovelo. **Outras designações:** granuloma da piscina.

**Símbolo de classificação:** 4.22.3.1.

**micobacteriose neurocutânea:** *S. f.* **Ver:** hanseníase.

**micose:** *S. f.* dermatose causada por fungos do gênero *Pityrosporum orbiculare*, *Exophiala werneckii* ou também *Stenella araquata*. Pode ser superficial ou profunda. Localiza-se na epiderme e/ou seus anexos, invadindo inicialmente o estrto córneo e depois o folículo piloso (no caso da micose superficial). É potencialmente sistêmica, invadindo a derme e/ou hipoderme e órgãos internos (no caso de micose profunda). **Outras designações:** dermomicose, dermatomicose, epidermomicose. **Símbolo de classificação:** 4.24.

**micose de Jorge Lobo:** *S. f.* **Ver:** blastomicose queloidiana.

**micose de Pedroso e Lane:** *S. f.* **Ver:** cromomicose.

**micose framboesioide:** *S. f.* **Ver:** framboesia.

**micose fungoide:** *S. f.* linfoma de células T de causa desconhecida. Caracteriza-se pelo aparecimento de prurido e erupções polimorfas (fase pré-micótica), placas infiltradas (fase infiltrativa) e, finalmente, tumores (fase tumoral). Pode ser dividida em três formas, dependendo do modo como se apresenta o quadro clínico da doença: 1) forma clássica ou comum (Alibert-Bazin): as manifestações são, sucessivamente: prurido, erupções pré-micóticas, placas infiltradas e tumores, que podem coexistir; 2) forma eritrodérmica (Hallopeau-Besnier) ou difusa (Leredde): a manifestação inicial é a eritrodermia. 3) forma de início tumoral (Vidal e Brocq): as manifestações iniciais são os tumores, que podem ou não ser seguidos de erupções pré-micóticas (tipo invertido). **Outras designações:** MF, granuloma fungoide. **Símbolo de classificação:** 4.29.10.2.12.1.1.

**micose fungoide d'emblée:** *S. f.* micose sem a manifestação prévia de eritemas ou placas. **Outras designações:**  $\emptyset$ . **Símbolo de classificação:** 4.24.1.

**micose profunda:** *S. f.* micose causada por diferentes fungos que invadem a derme e/ou hipoderme e órgãos internos. Provoca lesões destrutivas e desorganizadas, numerosas ou muito extensas, que acometem estruturas e órgãos internos por invasão, propagação ou disseminação à distância. **Outras designações:** micose subcutânea. **Símbolo de classificação:** 4.24.3.

**micose saprofitária:** *S. f.* **Ver:** cerafitose.

**micose subcutânea:** *S. f.* **Ver:** micose profunda.

**micose superficial:** *S. f.* micose causada por fungos. Pode ser classificada em três grandes tipos: cerafitoses, dermatofitoses e candidíases. Tem em comum com as micoses profundas o poder invasor, mas delas distinguem-se por este ser eventual e pelo caráter não destrutivo e não desorganizado dos elementos cutâneos-mucosos. Localiza-se na epiderme e/ou seus anexos, podendo, entretanto, em raríssimos ca-

- sos, invadir a derme e até mesmo órgãos internos. **Outras designações:**  $\emptyset$ . **Símbolo de classificação:** 4.24.2.
- microníquia:** *S. f.* onicopatía em que a unha possui tamanho reduzido, mas aparência normal. **Outras designações:**  $\emptyset$ . **Símbolo de classificação:** 4.34.26.
- mieloma múltiplo:** *S. m.* linfoma que ataca a medula óssea e na qual as lesões cutâneas ocorrem raramente, evidenciando-se por nódulos em número variável. Com certa frequência verifica-se amiloidose sistêmica primária. Púrpura por crioglobulina e xantoma plano disseminado também podem estar associados. Excepcionalmente, são observadas formas extramedulares primárias, que atingem a nasofaringe e a cavidade bucal. **Outras designações:** linfoma plasmocítico, plasmocitoma. **Símbolo de classificação:** 4.29.10.2.12.5.
- miíase:** *S. f.* zoodermatose causada pela infestação da pele, da mucosa normal ou ulcerada e das cavidades naturais do corpo humano por larvas de moscas. Existem duas formas da doença: 1) miíase primária, 2) miíase secundária. **Outras designações:**  $\emptyset$ . **Símbolo de classificação:** 4.16.11.
- miíase auricular:** *S. f.* **Ver:** miíase cavitária.
- miíase biontófaga:** *S. f.* **Ver:** miíase primária.
- miíase cavitária:** *S. f.* miíase secundária geralmente causada por larvas de moscas não obrigatoriamente parasitárias, como as das espécies *Callitroga macellaria*, *Callitroga americana*, *Cochliomyia hominivorox*, *musca sp.*, *Sarcophaga sp.* e *Lucilia illustris*, que infestam as cavidades naturais do organismo: cavidade nasal (miíase nasal), conduto auditivo (miíase auricular), globo ocular (miíase ocular) e cavidade vaginal (miíase vaginal). As larvas invadem as estruturas anexas, acometendo, inclusive, ossos e cartilagens, determinando processos destrutivos. Podem ocorrer meningite, inflamação da apófise mastoide, sinusite e faringite. **Outras designações:** miíase nasal, miíase auricular, miíase ocular, miíase vaginal. **Símbolo de classificação:** 4.16.11.2.2.
- miíase cutânea:** *S. f.* miíase secundária causada pelas larvas da *Callitroga macellaria* (mosca varejeira) e de espécies do gênero *Lucilia* e da família *Sarcophagidae*, que infestam ulcerações da pele. **Outras designações:** bicheira (Bras., pop.). **Símbolo de classificação:** 4.16.11.2.1.
- miíase furunculoide:** *S. f.* miíase primária causada pelas larvas de algumas espécies de moscas, principalmente a *Dermatobia hominis*, a *Callitroga americana* e as do gênero *Oestrus*. Ocorre lesão nodular profunda e consistente, de volume e número variado, dolorosa (sensação de “ferroada”) e inflamatória, que apresenta, na parte central, um orifício pequeno, através do qual uma larva pode sair. Quando a larva atinge a maturidade, abandona a lesão espontaneamente e esta se cicatriza. Podem ocorrer infecções secundárias, como erisipela, acúmulo de pus, fleimão, linfagite ou tétano. As lesões se localizam em qualquer parte do tegumento, sendo mais frequentes nas áreas descobertas e mais expostas, como mãos, braços, pernas e couro cabeludo. **Outras designações:**  $\emptyset$ . **Símbolo de classificação:** 4.16.11.1.2.



**miíase intestinal:** *S. f.* miíase secundária causada pela ingestão de alimentos contaminados por larvas de moscas, que provocam lesões no tubo gastrintestinal. **Outras designações:**  $\emptyset$ . **Símbolo de classificação:** 4.16.11.2.3.

**miíase linear:** *S. f.* **Ver:** helmintíase migrante.

**miíase migratória:** *S. f.* miíase primária causada por larvas de moscas das espécies *Gashilus sp.*, *Hypoderma bovis*, *Hypoderma lineatae* *Gasteromyia leporina*. Caracteriza-se pelo aparecimento de erupções cutâneas em forma de túneis e pruriginosas. **Outras designações:**  $\emptyset$ . **Símbolo de classificação:** 4.16.11.1.1.

**miíase nasal:** *S. f.* **Ver:** miíase cavitária.

**miíase necrobiontófaga:** *S. f.* **Ver:** miíase secundária.

**miíase ocular:** *S. f.* **Ver:** miíase cavitária.

**miíase primária:** *S. f.* miíase causada pela infestação de tecido sadio por larvas de moscas invasoras, que são parasitas obrigatórias. Existem duas formas da doença: 1) miíase migratória, 2) miíase furunculoides. **Outras designações:** miíase biontófaga. **Símbolo de classificação:** 4.16.11.1.

**miíase secundária:** *S. f.* miíase causada por larvas de moscas não parasitas obrigatórias, como a *Callitroga macellaria*, a *Lucilia illustris*, a *Cochliomyia hominivorax*, a *Musca sp.*, a *Sarcophaga sp.* e espécies do gênero *Phaenicia*, que infestam úlceras na pele e nas mucosas, as cavidades naturais do organismo (miíase cavitária). As larvas agravam a úlcera e causam grandes devastações. A gravidade do quadro depende da localização da lesão e do grau de destruição do tecido. Os locais mais afetados são as fossas e os seios nasais, os condutos auditivos e os globos oculares. Existem três formas da doença: 1) miíase cutânea, 2) miíase cavitária, 3) miíase intestinal. **Outras designações:** miíase necrobiontófaga. **Símbolo de classificação:** 4.16.11.2.

**miíase serpigínoza:** *S. f.* **Ver:** helmintíase migrante.

**miíase vaginal:** *S. f.* **Ver:** miíase cavitária.

**mijo-de-aranha:** *S. m.* (pop., Al.) **Ver:** herpes simples.

**miliar:** *S. f.* **Ver:** miliária.

**miliária:** *S. f.* afecção das glândulas sudoríparas écrinas causada pela produção excessiva de suor, acompanhada da obstrução dos ductos sudoríparos. É em geral consequência de superaquecimento provocado por exposição solar ou por exercício físico. Caracteriza-se pelo aparecimento de vesículas e pápulas, que têm o tamanho parecido com o grão de milho, acompanhadas da sensação de ardência e de picada. Localiza-se principalmente nas dobras cutâneas, espalhada pelo tronco e, às vezes, nos membros. **Outras designações:** miliar, exantema do calor, estrófulo tropical. **Símbolo de classificação:** 4.37.4.

**miliária apócrina:** *S. f.* **Ver:** doença de Fox-Fordyce.

**miliária cristalina:** *S. f.* miliária causada por sudorese repentinamente aumentada, devido a temperatura externa elevada, estados febris e outros fatores. Neste tipo de afecção, a obstrução e ruptura dos ductos sudoríparos acontecem no nível da camada

córnea. Há erupção de vesículas punctiformes claras, brancas ou translúcidas, aspecto que adquirem devido ao depósito de suor na camada córnea. As lesões localizam-se geralmente no tronco e raiz dos membros. **Outras designações:** sudamina.

**Símbolo de classificação:** 4.37.4.1.

**miliária profunda:** *S. f.* miliária resultante da retenção de suor na derme devido à obstrução e ruptura dos ductos sudoríparos na junção dermoepidérmica. O suor provoca irritação secundária estafilocócica, podendo levar à periorite. É uma reação cutânea que apresenta pápulas eritematosas confluentes, geralmente não pruriginosas, com coloração rósea-clara, do tamanho de alguns milímetros. A área afetada apresenta hipoidrose ou anidrose. Localiza-se com mais evidência no tronco.

**Outras designações:** anidrose tropical. **Símbolo de classificação:** 4.37.4.3.

**miliária pustulosa:** *S. f.* **Ver:** periorite.

**miliária rubra:** *S. f.* miliária provocada pela obstrução ou ruptura dos ductos sudoríparos em nível da camada malpighiana. Ocorre quando há intensificação da sudorese por temperatura elevada com alto teor de umidade, uso de bronzadores ou pomadas, que obstruem os poros glandulares. As dermatites inflamatórias e o eczema atópico também podem originar este quadro. Apresenta pápulas e vesículas com halo eritematoso, acompanhadas de prurido. Podem ser numerosas, aparecer isoladas ou agrupadas, podendo sofrer infecção bacteriana secundária. Localiza-se na face anterior do tórax e abdômen ou nas áreas expostas ao sol. **Outras designações:** brotoeja(pop.), sudômina. **Símbolo de classificação:** 4.37.4.2.

**miliaria solaris:** *N. Cient.* fotodermatose causada pela exposição intensa ao sol. Surgem pequenas pápulas encimadas eventualmente por vesículas punctiformes ou crostículas serosas, hemáticas ou sero-hemáticas. Caracteriza-se pela pele seca e descamativa, com presença de eritema e de prurido moderado. Localiza-se no tórax, principalmente na porção superior, abdômen e membros superiores, e não atinge as áreas que são cobertas por roupas de banho. **Outras designações:**  $\emptyset$ . **Símbolo de classificação:** 4.32.10.

**mílio:** *S. m.* **Ver:** milium.

**milium:** *N. Cient.* cisto cutâneo causado por obstrução de folículos pilossebáceos ou ductos sudoríparos. As tumorações têm consistência firme, são, por vezes, persistentes, de tamanho minúsculo e coloração esbranquiçada. São em número variável e se encontram próximas umas das outras, podendo coalescer parcialmente. Pode manifestar-se sob duas formas clínicas: milium primário e milium secundário. Localiza-se na face, principalmente nas pálpebras ou proximidades, podendo ainda atingir as genitálias. **Outras designações:** mílio. **Símbolo de classificação:** 4.29.9.2.

**milium primário:** *S. m.* milium que surge espontaneamente. O início do processo acontece a partir da porção inferior do infundíbulo folicular. Em recém-nascidos apresenta múltiplos pontos brancos na face durante algumas semanas e, devido a uma retenção sebácea transitória, regride espontaneamente. Em adultos e adoles-

- centes aparecem mais ou menos isolados nas bochechas, pálpebras, nariz e, por vezes, na genitália. **Outras designações:**  $\emptyset$ . **Símbolo de classificação:** 4.29.9.2.1.
- milium secundário:** *S. m.* milium que pode surgir durante o processo de reparação de bolhas subepidérmicas, após trauma cirúrgico (ou não) e dermoabrasão. Pode ainda estar associado a diversas doenças, surgindo em cicatrizes de queimadura, acne, epidermólise bolhosa distrófica, porfíria cutânea tarda, líquen escleroso, líquen atrófico e penfigoide bolhoso. **Outras designações:**  $\emptyset$ . **Símbolo de classificação:** 4.29.9.2.2.
- mimércia:** *S. f.* **Ver:** verruga plantar.
- mioblastoma de células granulosas:** *S. m.* **Ver:** schwanoma de células granulosas.
- mioblastoma grânulo-celular:** *S. m.* **Ver:** schwanoma de células granulosas.
- mioma dartoico:** *S. m.* leiomioma que se origina no músculo dartoico e se caracteriza por ser único, nodular, profundo, consistente e doloroso quando sob sofre pressão. Apresenta-se róseo, róseo-amarelado ou eritematovioláceo. Localiza-se nas genitálias e mamilos. **Outras designações:** dermatomioma solitário. **Símbolo de classificação:** 4.29.10.1.7.3.
- mixedema circunscrito:** *S. m.* **Ver:** mucinose cutânea localizada.
- mixedema generalizado:** *S. m.* **Ver:** mucinose cutânea difusa.
- mixedema pré-tibial:** *S. m.* **Ver:** mucinose cutânea localizada.
- mixodemite labial:** *S. f.* **Ver:** queilite glandular.
- mixoma:** *S. m.* neoplasia cutânea benigna de origem mesenquial que apresenta lesão solitária, pequena, nodular, com depósito de ácido hialurônico entre os fibroblastos, recoberta de pele cor normal ou rósea. Contém fibroblastos embrionários do cordão umbilical. O mixoma, associado a outros elementos mesodérmicos, pode ser classificado em fibromixoma e hipomixoma. Localiza-se na face, extremidades ou tronco. **Outras designações:** mucinose focal. **Símbolo de classificação:** 4.29.10.1.5.
- modificação da cor:** *S. f.* **Ver:** alteração de cor
- modificação na espessura:** *S. f.* **Ver:** alteração na espessura.
- mola aracniforme:** *S. f.* **Ver:** angioma estelar.
- moléstia de Besnier-Boeck-Schaumann:** *S. f.* **Ver:** sarcoidose.
- moléstia de Bowen:** *S. f.* **Ver:** doença de Bowen.
- moléstia de Buerger:** *S. f.* **Ver:** tromboangiíte obliterante.
- moléstia de Busse-Buschke:** *S. f.* **Ver:** criptococose.
- moléstia de Cowden:** *S. f.* **Ver:** síndrome de hamartomas múltiplos.
- moléstia de Darier:** *S. f.* **Ver:** queratose folicular.
- moléstia de Dupuytren:** *S. f.* **Ver:** fibromatose palmoplantar.
- moléstia de Fox-Fordyce:** *S. f.* **Ver:** doença de Fox-Fodyce.
- moléstia de Hodgkin:** *S. f.* **Ver:** linfoma de Hodgkin.
- moléstia de Neumann:** *S. f.* **Ver:** pênfigo vegetante do tipo Neumann.
- moléstia de Nicolas-Durand-Favre:** *S. f.* **Ver:** linfogranuloma venéreo.
- moléstia de Paget:** *S. f.* **Ver:** doença de Paget.

- moléstia de Paltauf-Sternberg:** *S. f.* **Ver:** linfoma de Hodgkin.
- moléstia de Peyronie:** *S. f.* **Ver:** fibromatose peniana.
- moléstia de Pick-Herxheimer:** *S. f.* **Ver:** acrodermatite crônica atrofiante.
- moléstia de Posada-Wernike:** *S. f.* **Ver:** coccidioidomicose.
- moléstia de Raynaud:** *S. f.* **Ver:** vasculite da síndrome de Raynaud.
- moléstia de Recklinghausen:** *S. f.* **Ver:** neurofibromatose.
- moléstia de Schamberg:** *S. f.* **Ver:** púrpura pigmentar crônica.
- moléstia de Sézary:** *S. f.* **Ver:** síndrome de Sézary.
- moléstia de Werlhof:** *S. f.* **Ver:** púrpura trombocitopênica idiopática.
- moléstia trissintomática de Gougerot-Ruiter:** *S. f.* **Ver:** vasculite necrosante de Gougerot-Ruiter.
- molusco contagioso:** *S. m.* dermatovirose causada por um Poxvírus. Apresenta pápulas crateriformes, pouco brilhantes, redondas e firmes, com substância cascosa e corpos capsulados. São isoladas e nem sempre numerosas. Pode haver lesões “gigantes”. Podem apresentar eritema, infiltração, descamação e raramente prurido, tomando aspecto de eczema. Localiza-se no tronco, na região ano-genital ou em qualquer área da pele, com exceção das mucosas. **Outras designações:** molusco verrucoso. **Símbolo de classificação:** 4.15.5.
- molusco pêndulo:** *S. m.* **Ver:** fibroma mole.
- molusco sebáceo:** *S. m.* **Ver:** ceratoacantoma.
- molusco verrucoso:** *S. m.* **Ver:** molusco contagioso.
- monilethrix:** *N. Cient.* **Ver:** moniletrix.
- moniletrixose:** *S. f.* **Ver:** moniletrix.
- moniletriquia:** *S. f.* **Ver:** moniletrix.
- moniletrix:** *S. f.* malformação dos pêlos em que este apresenta variação irregular da espessura, com dilatações globosas alternadas e estreitamentos anulares. Provoca secura e fragilidade nos fios, que se tornam quebradiços, crescem com dificuldade, podendo-se chegar à alopecia parcial ou à ceratose pilar. Localiza-se normalmente em toda a extensão do couro cabeludo, podendo, no entanto, restringir-se ao vértex e região occipital. **Outras designações:** monilethrix, moniletriquia, moniletrixose, monilétrix, aplasia moniliforme, cabelo moniliforme, cabelo em conta de rosário. **Símbolo de classificação:** 4.36.1.
- monilétrix:** *S. f.* **Ver:** moniletrix.
- monilíase:** *S. f.* **Ver:** candidíase.
- morfea em gotas:** *S. f.* **Ver:** líquen escleroatrófico.
- morfeia:** *S. f.* **Ver:** hanseníase.
- MS:** *Sigla* **Ver:** síndrome de Sézary.
- mucinosose cutânea:** *S. f.* dermatose metabólica que apresenta depósito anormal de mucina na pele. Caracteriza-se por quadros clínicos sistêmicos ou localizados, ligados ao hipo, hiper e eurotiroidismo. Observam-se pápulas, tubérculos, nódulos ou

- placas, localizadas preferencialmente nos membros inferiores. Pode apresentar associação ao mixedema. **Outras designações:**  $\emptyset$ . **Símbolo de classificação:** 4.1.5
- mucinose cutânea difusa:** *S. f.* mucinose cutânea caracterizada por infiltração difusa do tegumento por mucina. Está ligada ao hipotireoidismo idiopático em adultos. A pele apresenta edema não depressível, seca, com aspecto céreo, pálida, áspera e fria, com sudorese bastante diminuída. Pode vir associado a lentidão intelectual (bradipsiquia), parestesias e reflexos tendinosos lentos. Com frequência verifica-se escassez de pêlos nas regiões pubianas e axilares, os cabelos podem ser grossos, secos e quebradiços, sem brilho, as unhas finas e frágeis. **Outras designações:** mixedema generalizado. **Símbolo de classificação:** 4.1.5.1.
- mucinose cutânea juvenil auto limitada:** *S. f.* mucinose cutânea sem causa definida, de início abrupto acompanhado por inflamação e remissão espontânea sem sequelas após semanas. Apresenta erupção com pápulas e infiltração, que atinge a face e a região periarticular. **Outras designações:**  $\emptyset$ . **Símbolo de classificação:** 4.1.5.6.
- mucinose cutânea localizada:** *S. f.* mucinose cutânea rara, encontrada nas regiões pré-tibiais. Observa-se a presença de pápulas, tubérculos, nódulos ou placas circunscritas de cor amarelada, com evidenciação de folículos pelosos, lembrando a “casca de laranja”. Os nódulos são elásticos, perceptíveis ou palpáveis, tendem a coalescer e a formar placas extensas. Estas podem ser localizadas, confluentes e difusas. Há ligeiro prurido e queimação. Acomete além da região tibial, na metade inferior da perna e nas áreas ântero-laterais dos membros. **Outras designações:** mixedema circunscrito, mixedema pré-tibial. **Símbolo de classificação:** 4.1.5.2.
- mucinose eritematosa reticulada:** *S. f.* mucinose cutânea caracterizada pelo acúmulo de mucina, com infiltrado linfótico-plasmocitário, na derme. Observa-se a presença de eritema em áreas reticuladas, manifestam-se em geral na região externa e interscapular do tronco. **Outras designações:** síndrome REM. **Símbolo de classificação:** 4.1.5.5.
- mucinose focal:** *S. f.* **Ver:** mixoma.
- mucinose folicular:** *S. f.* mucinose cutânea benigna, de etiologia desconhecida. Apresenta placas infiltradas eritematoescamosas, perda de pêlos, alopecia em pêlos terminais. Às vezes há lesão única com involução espontânea. Manifesta-se, em geral, na face, pescoço, olhos, barba ou couro cabeludo. **Obs.:** É também classificada como uma alopecia. **Outras designações:** alopecia mucinosa. **Símbolo de classificação:** 4.1.5.4.; 4.35.2.14.
- mucinose papular:** *S. f.* mucinose cutânea que apresenta erupção cutânea em forma de pápulas liquenoides, placas papulosas ou tuberculosas, espessamento da pele. Manifesta-se em geral por todo o corpo, atingindo sobretudo membros, tronco e face. **Outras designações:** mucinose papulosa. **Símbolo de classificação:** 4.1.5.3.

**mucinose papular em placa:** *S. f.* mucinose papular, cuja principal característica é a presença de placas infiltradas, confluentes e isoladas, formando placas papulosas, com pápulas de aspecto encastoadado e tonalidade eritematosa, localizadas, em geral, no tronco. **Outras designações:**  $\emptyset$ . **Símbolo de classificação:** 4.1.5.3.3.

**mucinose papular estrita:** *S. f.* mucinose em que se observa a presença de erupção cutânea com pápulas liquenoides de consistência mole, de aspecto róseo ou translúcida, dispostas em forma linear ou pequenos grupos coalescentes, arredondadas ou achatadas. As lesões se manifestam, em geral, na face, extremidades, bem como pescoço e braços. **Outras designações:** líquen mixedematoso. **Símbolo de classificação:** 4.1.5.3.1.

**mucinose papulosa:** *S. f.* **Ver:** mucinose papular.

**mucocele:** *S. f.* **Ver:** cisto mucoso.

**mucopolissacaridose:** *S. f.* dermatose metabólica hereditária, autossômica recessiva, causada por distúrbio na metabolização de mucopolissacarídeos e, por consequência, acúmulo de subprodutos nos tecidos. Acomete os tecidos causando alterações esqueléticas, retardo mental progressivo, nanismo, hepatoesplenomegalia, opacificação da córnea, envolvimento do sistema respiratório, nervoso central e cardiovascular. **Outras designações:**  $\emptyset$ . **Símbolo de classificação:** 4.1.6.

**mucopolissacaridose tipo I-H/S:** *S. f.* mucopolissacaridose tipo I-H causada pela deficiência da iduronidase em que se observa queixo recuado (micogrinatismo), retardo mental, hérnia, problemas cardiovascular, deformidades nas mãos, surdez e escurecimento das vistas. **Outras designações:** síndrome de Hurler-Scheie. **Símbolo de classificação:** 4.1.6.1.2.

**mucopolissacaridose tipo I-H:** *S. f.* mucopolissacaridose autossômica recessiva, causada por erro do metabolismo do mucopolissacarídeos. Observa-se nanismo, deformação dos membros e mão espatulada devido à anormalidades no desenvolvimento da cartilaginagem e dos ossos esqueléticos. **Outras Designações:** gargolismo, síndrome de Hurler. **Símbolo de classificação:** 4.1.6.1.

**mucopolissacaridose tipo II:** *S. f.* mucopolissacaridose recessiva, ligada ao cromossomo X Observa-se similaridade à mucopolissacaridose tipo I-H, mas não apresenta alterações esqueléticas muito graves. Não há turvação da córnea. **Outras designações:** síndrome de Hunter. **Símbolo de classificação:** 4.1.6.2.

**mucopolissacaridose tipo III:** *S. f.* mucopolissacaridose autossômica recessiva, caracterizada por erro do metabolismo do mucopolissacarídeos apresentando excreção de grandes quantidades de heparilinosulfato na urina. Observa-se grave retardo mental com hepatomegalia, rápida deterioração mental, moderado sintoma somático. Pode haver hepatomegalia e cabeça grande. **Outras designações:** síndrome de Sanfilippo. **Símbolo de classificação:** 4.1.6.3.

**mucopolissacaridose tipo I-S:** *S. f.* mucopolissacaridose tipo I-H que apresenta deficiência de a-L iduronidase que acarreta deformidades das mãos, opacificação da

córnea, inteligência anormal e comprometimento da válvula aórtica. É uma variante da síndrome de Hurler. **Outras Designações:** síndrome de Scheie. **Símbolo de classificação:** 4.1.6.1.1.

**mucopolissacaridose tipo IV:** *S. f.* mucopolissacaridose autossômica recessiva em que se observam graves defeitos esqueléticos como pescoço curto, grande deformidade da coluna e tórax, ossos longos com epífises irregulares, diáfise de comprimento normal, articulações aumentadas de volume, andar bamboleante e ligeiramente flácido. Há também espaço entre os dentes, surdez progressiva moderada, opacificação da córnea e inteligência normal. **Outras designações:** síndrome de Morquio, doença de Morquio, doença de Morquio-Uhicer. **Símbolo de classificação:** 4.1.6.4.

**mucopolissacaridose tipo VI:** *S. f.* mucopolissacaridose autossômica recessiva em que se observa a presença de cifose lombar, joelho valgo, retardo do crescimento e hepatoesplenomegalia. **Outras designações:** síndrome de Maroteaux-Samy, síndrome de Maroteaux-Lamy. **Símbolo de classificação:** 4.1.6.5.

**mucopolissacaridose tipo VII:** *S. f.* mucopolissacaridose em que se observa, entre outros, moderado retardo mental, baixa estatura, viceromegalia e *dysostosis multiplex* e *pectus carinatum*. **Outras designações:** síndrome de Sly. **Símbolo de classificação:** 4.1.6.6.

**mucormicose:** *S. f.* Ver: rinozigomicose.

**mucosa:** *S. f.* membrana umidificada por secreção líquida que tem como função o revestimento interno de diversos órgãos, canais e cavidades do corpo humano. **Outras designações:** membrana mucosa, túnica mucosa. **Símbolo de classificação:** 2.4.

## N

**nalvus flammeus:** *N. Cient.* **Ver:** angioma plano.

**necrobiose lipoídica:** *S. f.* afecção granulomatosa de causa não bem definida, mas que está ligada ao diabetes, a traumas locais, colite ulcerativa, cirurgias de by-pass jejuno-ileal, sarcoidose e granuloma anular. Apresenta placas amarelas ou vermelhas, com tendência à confluência. Têm início por pápulas ou nódulos eritematosos, erimatovioláceos, amarelados, róseos ou de cor da pele. A lesão pode ser única ou apresentar-se em maior número. As lesões ocorrem geralmente nas extremidades, desenvolvendo-se na face anterior das pernas, raramente nas nádegas, membro superior (cotovelos, antebraços e mãos) e tronco e, excepcionalmente, em outras regiões. **Outras designações:** necrobiosis lipoidica, necrobiosis lipoidica diabeticolorum, necrobiose lipoídica diabética, necrobiose lipoídica diabeticolorum (Oppenheim-Urbach), granuloma disforme de Miescher. **Símbolo de classificação:** 4.26.4.

**necrobiose lipoídica diabética:** *S. f.* **Ver:** necrobiose lipoídica.

**necrobiosis lipoidica diabeticolorum:** *N. Cient.* **Ver:** necrobiose lipoídica.

**necrobiose lipoídica diabeticolorum(Oppenheim-Urbach):** *S. f.* **Ver:** necrobiose lipoídica.

**necrobiosis lipoidica:** *N. Cient.* **Ver:** necrobiose lipoídica.

**necrólise epidérmica tóxica:** *S. f.* farmacodermia que geralmente é causada pelos remédios. Provoca erupções generalizadas, bolhas extensas e aparentemente flácidas, que tornam a pele bastante eritematosa e com descascadura. Pode ocorrer febre. Localiza-se em geral nas mucosas. **Outras designações:** doença de Lyell, síndrome da pele escaldada, Toxic Epidermal Necrolysis, TEN. **Símbolo de classificação:** 4.31.3.

**necrose cutânea do recém-nascido:** *S. f.* **Ver:** escleredema neonatal.

**necrose da gordura subcutânea do recém-nascido:** *S. f.* **Ver:** esclerema neonatal.



**necrose gordurosa subcutânea do recém-nascido:** *S. f.* Ver: adiponecrose neonatal.

**necrose gordurosa traumática:** *S. f.* Ver: paniculite traumática.

**necrose subcutânea do recém-nascido:** *S. f.* Ver: adiponecrose neonatal.

**neoplasia benigna da epiderme:** *S. f.* neoplasia epitelial de caráter benigno, cujas anomalias localizam-se na epiderme. As principais neoplasias dessa natureza são: 1) nevo epidérmico verrucoso, que por sua vez compreende o nevo verrucoso unilaterial e nevo epidérmico linear localizado, 2) nevo comedônico, 3) ceratose seborreica, 4) ceratose seborreica hipocrômica, 5) Stucco-Keratosis, 6) papulose nigra, 7) granuloma fissuratum, 8) acantoma de células claras e 9) nevo espongiforme branco.

**Outras designações:** ø. **Símbolo de classificação:** 4.29.1.

**neoplasia benigna da glândula sudorípara apócrina:** *S. f.* neoplasia epitelial de caráter benigno, cujas anomalias localizam-se na glândula sudorípara apócrina. As principais neoplasias dessa natureza são: 1) siringocistadenoma papilífero, 2) hidradenoma papilífero, 3) ceruminoma, 4) cistadenoma apócrino e 5) adenomatose erosiva do mamilo. **Outras designações:** ø. **Símbolo de classificação:** 4.29.5.

**neoplasia benigna da glândula sudorípara écrina:** *S. f.* neoplasia epitelial de caráter benigno, cujas anomalias localizam-se na glândula sudorípara écrina. As principais neoplasias dessa natureza são: 1) siringoma sebáceo, 2) siringoma condroide, 3) poroma écrino, 4) espiradenoma écrino, 5) hidradenoma de células claras e 6) cilindroma. **Outras designações:** ø. **Símbolo de classificação:** 4.29.4.

**neoplasia benigna folicular:** *S. f.* neoplasia epitelial de caráter benigno, cujas anomalias localizam-se no folículo piloso. As principais neoplasias dessa natureza são: 1) ceroacantoma, 2) pilomatrixoma, 3) tricofolículo, 4) tricoepitelioma, 5) tricolenoma, 6) tricodiscoma, 7) tumor triquilemial proliferativo, 8) ceratose folicular invertida e 9) tricoadenoma. **Outras designações:** ø. **Símbolo de classificação:** 4.29.2.

**neoplasia benigna sebácea:** *S. f.* neoplasia epitelial de caráter benigno, cujas anomalias localizam-se na glândula sebácea. As principais neoplasias dessa natureza são: 1) nevo sebáceo, 2) adenoma sebáceo e 3) hiperplasia sebácea senil. **Outras designações:** ø. **Símbolo de classificação:** 4.29.3.

**neoplasia cutânea benigna de origem mesenquimal:** *S. f.* neoplasia cutânea de origem mesenquimal de caráter benigno. **Outras designações:** ø. **Símbolo de classificação:** 4.29.10.1.

**neoplasia cutânea de origem mesenquimal:** *S. f.* neoplasia epitelial com células e estruturas de origem no mesênquima. Pode ser maligna ou benigna e se apresenta dividida em quatro grupos: de natureza conjuntiva, de células musculares lisas, vasculares e nervosas. **Outras designações:** ø. **Símbolo de classificação:** 4.29.10.

**neoplasia cutânea maligna de origem mesenquimal:** *S. f.* neoplasia cutânea de origem mesenquimal de caráter maligno. Estas apresentam menor variedade clínica

e menor frequência do que as neoplasia cutânea benignas de origem mesenquimal.

**Outras designações:** ø. **Símbolo de classificação:** 4.29.10.2.

**neoplasia epitelial:** *S. f.* dermatose de transmissão autossômica dominante, que ataca as três estruturas epiteliais da pele (epiderme, folículo pilossebáceo e glândula sudorípara). Caracteriza-se pela formação tumoral determinada por um crescimento sem controle do tecido novo, podendo originar neoplasias benignas e malignas. As neoplasias benignas podem ser classificadas em: 1) neoplasia benigna da epiderme, 2) neoplasia benigna folicular, 3) neoplasia benigna sebácea, 4) neoplasia benigna das glândulas sudoríparas apócrinas. As neoplasias malignas são: 1) neoplasia maligna da epiderme, 2) neoplasia maligna dos anexos, 3) cisto cutâneo e 4) neoplasia cutânea de origem mesenquimal. **Outras designações:** ø. **Símbolo de classificação:** 4.29.

**neoplasia maligna da epiderme:** *S. f.* neoplasia epitelial de caráter maligno, cujas anomalias localizam-se na epiderme. As principais neoplasias deste tipo são: 1) basalioma, 2) espinalioma, 3) carcinoma verrucoso, que, por sua vez, compreende: 1) carcinoma verrucoso plantar, 2) carcinoma verrucoso da região anourogenital, 3) papilomatose florida oral e 4) carcinoma verrucoso cutâneo. **Outras designações:** ø. **Símbolo de classificação:** 4.29.6.

**neoplasia maligna dos anexos:** *S. f.* neoplasia epitelial de caráter maligno que atinge os anexos cutâneos. As neoplasias desse tipo costumam ser raras e apresentar aspectos clínicos pouco característicos. Ulceram muito frequentemente. As principais neoplasias são: a) adenocarcinoma sebáceo, b) adenocarcinoma sudoríparo e c) cisto triquilemial. **Outras designações:** ø. **Símbolo de classificação:** 4.29.7.

**neoplasia melanocítica:** *S. f.* neoplasia epitelial causada pela alteração da atividade dos melanócitos no organismo. **Outras designações:** ø. **Símbolo de classificação:** 4.29.8.

**neurilema:** *S. m.* neoplasia cutânea benigna de origem mesenquimal caracterizada por apresentar pequeno tumor, geralmente único, em forma de nódulo assintomático ou doloroso e subcutâneo, encapsulado com pele de aspecto normal, moderadamente firme. Localiza-se ao longo do trajeto de nervos periféricos ou cranianos, preferencialmente na cabeça ou membros, raramente no tronco, podendo acarretar alterações motoras ou sensitivas. **Outras designações:** schwannoma, nevriolema. **Símbolo de classificação:** 4.29.10.1.16.

**neurodermite circunscrita:** *S. f.* **Ver:** liquenificação circunscrita simples<sup>1</sup>, liquenificação circunscrita simples<sup>2</sup>.

**neurodermite generalizada:** *S. f.* **Ver:** liquenificação difusa simples.

**neurofibromatose:** *S. f.* esclerose tuberosa de caráter hereditário dominante que apresentam tumores cutâneos e manchas melanodérmicas. O quadro pode vir associado a distúrbios psíquicos, alterações neurológicas, ósseas e endócrinas. Há duas variações da doença: a neurofibromatose 1 (NF1), e a neurofibromatose 2 (NF2). **Outras designações:** ø. **Símbolo de classificação:** 4.30.2.10.1.

**neurofibromatose 1:** *S. f.* neurofibromatose de origem genética que apresenta manchas café-au-lait (café-com-leite), neurofibromas e efélides em dobras. Ocorrem hamartomas localizados em glândulas, nos olhos, ossos e sistema nervoso central.

**Outras designações:** doença de Von Reckling-Hausen, NF1. **Símbolo de classificação:** 4.30.2.10.1.1.

**neurofibromatose 2:** *S. f.* neurofibromatose de origem autossômica dominante que pode apresentar neuromas acústicos bilaterais, neurofibromas de outros nervos cranianos, tumores de meninges e gliais, opacificação precoce de cristalino e catarata. As manchas café-au-lait e os neurofibromas cutâneos são presentes na doença, porém, não são muito frequentes. **Outras designações:** neurofibromatose acústica bilateral, NF2. **Símbolo de classificação:** 4.30.2.10.1.2.

**neurofibromatose acústica bilateral:** *S. f.* **Ver:** neurofibromatose 2.

**neurofibrossarcoma:** *S. m.* neoplasia cutânea maligna de origem mesenquimal frequentemente devida a transformação sarcomosa de uma lesão tumoral benigna de doença de Recklinghausen. Evidencia-se por feixes entrelaçados de células fusiformes anaplásticas, que se assemelham às células da bainha nervosa. Pode ocorrer metástase para pulmões, crânio, pericárdio, miocárdio e mesentério. **Outras designações:** *ø*. **Símbolo de classificação:** 4.29.10.2.11.

**neuroictiose:** *S. f.* ictiose associada a manifestações neurológicas ou mentais. **Outras designações:** ictiose conjugada. **Símbolo de classificação:** 4.30.2.1.1.5.

**neuroma:** *S. m.* neoplasia cutânea benigna de origem mesenquimal cujas lesões podem se apresentar sob a forma de feixes irregulares e grandes nervos periféricos não medulados, envoltos em tecido conjuntivo fibroso. O neuroma tem localização preferencial no tronco, extremidades (sobretudo nos cotos de amputação, onde são múltiplos) e na mucosa oral de pessoas adultas. Neste último caso, faz parte da síndrome endócrina múltipla neoplásica. **Outras designações:** nevroma. **Símbolo de classificação:** 4.29.10.1.15.

**neuroma de amputação:** *S. m.* **Ver:** neuroma traumático.

**neuroma traumático:** *S. m.* neuroma decorrente da interrupção de nervos periféricos, em casos de amputação de membros ou de dedo extranumerário. Apresenta nódulos subcutâneos, de coloração vermelho-azulada e crescimento lento. A dor pode ser localizada ou estender-se ao longo do trajeto do nervo lesado. Este entra em processo degenerativo e proliferativo em sua extremidade proximal. Ocorre em cotos de amputação. **Outras designações:** neuroma de amputação. **Símbolo de classificação:** 4.29.10.1.15.1.

**nevo acrômico:** *S. m.* hipocromia de origem congênita e caráter não hereditário. Consiste em área despigmentada, na qual não ocorre a acromia total. A mancha é hipocrômica, de limites nítidos e contornos irregulares, não havendo pigmentação periférica. Em geral, é única, mas pode se apresentar em maior quantidade. O tamanho e a forma variam. Os pêlos do interior da mancha apresentam cor normal e não há ausência de

sensibilidade na mesma. As regiões geralmente acometidas são tronco, raiz dos membros, nádegas e região cervical. **Outras designações:**  $\emptyset$ . **Símbolo de classificação:** 4.5.2.1.

**nevo aracniforme:** *S. m.* **Ver:** angioma estelar.

**nevo aracnoide:** *S. m.* **Ver:** angioma estelar.

**nevo aracnoidico:** *S. m.* **Ver:** angioma estelar.

**nevo azul:** *S. m.* neoplasia melanocítica caracterizada por apresentar lesão de cor azul-escura a negra, de alguns milímetros de tamanho, bem delimitada, redonda ou oval, plana ou saliente. Pode ser solitária ou múltipla com nódulos hemangiomas. Quando no intestino, se esse nódulo é perfurado, provoca hemorragia e consequentemente anemia profunda no paciente. As lesões localizam-se na pele, porém podem também aparecer na mucosa. É mais encontrado na face e no dorso das mãos, não escapando o trato digestivo. Quando a localização se dá na pele, este nevo apresenta duas classificações: nevo azul Jadassohn-Tieche (nevo azul comum) e nevo azul celular. **Outras designações:**  $\emptyset$ . **Símbolo de classificação:** 4.29.8.2.

**nevo azul celular:** *S. m.* nevo azul que se apresenta sob forma de um nódulo ou uma placa grande, de coloração azulada. Pode estender-se ao tecido celular subcutâneo. As lesões podem sofrer transformação maligna, não regredindo. Localizam-se na região sacrococcígea ou nas nádegas. **Outras designações:**  $\emptyset$ . **Símbolo de classificação:** 4.29.8.2.3.

**nevo azul comum:** *S. m.* **Ver:** nevo azul de Jadassohn-Tieche.

**nevo azul de Jadassohn-Tieche:** *S. m.* nevo azul caracterizado que apresenta lesão única, pequena, nodular em forma de cúpula, bem circunscrita, plana e saliente e tonalidade azulada ou negro azulada. Não se verifica transformação maligna. Localiza-se no dorso das mãos ou pés. **Outras designações:** nevo azul comum. **Símbolo de classificação:** 4.29.8.2.2.

**nevo azul maligno:** *S. m.* nevo azul que pode ter caráter maligno desde o início ou originar-se em um nevo azul celular ou em um nevo de Ota. Caracteriza-se por ser um tumor de crescimento rápido, podendo ulcerar-se. Normalmente podem ser identificadas duas formas de nevo azul maligno: uma, de prognóstico ruim, onde há metastatização generalizada, e outra, de melhor prognóstico, onde há metástase apenas para os gânglios regionais. **Outras designações:**  $\emptyset$ . **Símbolo de classificação:** 4.29.8.2.1.

**nevo branco esponjoso:** *S. m.* **Ver:** nevo esponjiforme branco.

**nevo capilar:** *S. m.* **Ver:** angioma plano.

**nevo celular epitelióide:** *S. m.* **Ver:** melanoma juvenil benigno.

**nevo celular fusiforme:** *S. m.* **Ver:** melanoma juvenil benigno.

**nevo comedônico:** *S. m.* neoplasia benigna da epiderme que apresenta pápulas levemente elevadas, rolha córnea na parte central, de cor castanho-preta, semelhante ao comedão, que, após remoção, pode formar-se novamente. As lesões, numerosas, podem

dispor-se em faixa linear ou formarem placas unilaterais. Alinham-se, lado a lado, de forma regular, entrecortadas por pele de aspecto normal. Alguns casos podem sofrer alterações inflamatórias com formação de pústulas e abscessos, que levam a cicatrizes. Podem-se observar alterações extrategumentares. **Outras designações:** ø. **Símbolo de classificação:** 4.29.1.2.

**nevo composto:** *S. m.* **Ver:** nevo melanocítico composto.

**nevo de Ito:** *S. m.* **Ver:** nevo fosfocerúleo acrômico deltoidiiano de Ito.

**nevo de Ota:** *S. m.* **Ver:** melanose oculodérmica.

**nevo de Spitz:** *S. m.* **Ver:** melanoma juvenil benigno.

**nevo de Sutton:** *S. m.* **Ver:** leucodermia centrífuga adquirida.

**nevo de vinho do porto:** *S. m.* (pop.) **Ver:** angioma plano.

**nevo do folículo piloso:** *S. m.* **Ver:** tricofoliculoma.

**nevo em chama:** *S. m.* **Ver:** angioma plano.

**nevo em cocarde:** *S. m.* neoplasia melanocítica de junção que se caracteriza por apresentar círculos concêntricos. **Outras designações:** ø. **Símbolo de classificação:** 4.29.8.4.

**nevo epidérmico verrucoso:** *S. m.* neoplasia benigna da epiderme proveniente de má formação congênita epidérmica. Caracteriza-se clinicamente por lesões verrucosas da cor da pele ou castanho-escuro sendo, em geral única, porém, muitas vezes apresenta tendência à disposição linear, unilateral, com ou sem interrupção da linearidade. Quando envolve um membro em toda sua extensão, recebe o nome de *nevo verrucoso unilateral*. As lesões podem atingir qualquer região. **Outras designações:** ø. **Símbolo de classificação:** 4.29.1.1.

**nevo epidérmico-dérmico:** *S. m.* **Ver:** nevo melanocítico junctional.

**nevo epitelial oral:** *S. m.* **Ver:** nevo esponjiforme branco.

**nevo esponjiforme branco:** *S. m.* neoplasia benigna da epiderme autossômica dominante, caracterizado por lesão esponjiforme esbranquiçada, com sulcos. O aspecto pregueado está presente em quase toda a mucosa oral. Este aspecto pode também atingir a mucosa vaginal, retal, esofágica. **Obs.:** É também classificada como uma afecção das mucosas. **Outras designações:** nevo branco esponjoso, nevo esponjoso branco, nevo epitelial oral, displasia branca familiar. **Símbolo de classificação:** 4.29.1.9.; 4.33.16.

**nevo esponjoso branco:** *S. m.* **Ver:** nevo esponjiforme branco.

**nevo flâmeo:** *S. m.* **Ver:** angioma plano.

**nevo fosfocerúleo oftalmomaxilar de Ota:** *S. m.* **Ver:** melanose oculodérmica.

**nevo fosfocerúleo acrômico deltoidiiano de Ito:** *S. m.* hiper Cromia caracterizada por pigmentação da pele das áreas dos nervos laterobranquial e supraclavicular posterior, tomando a região do ombro, do músculo que recobre a articulação do ombro (deltoide), porção superior do tórax e pescoço. **Outras designações:** nevo de Ito. **Símbolo de classificação:** 4.5.3.3.

**nevo intradérmico:** *S. m.* **Ver:** nevo melanocítico dérmico.

**nevo juncional:** *S. m.* **Ver:** nevo melanocítico juncional.

**nevo lentiginoso salpicado:** *S. m.* **Ver:** nevus spilus.

**nevo melanocítico:** *S. m.* neoplasia melanocítica que apresenta manchas de coloração castanho-clara à escura (café-com-leite), de tamanho variável, isoladas ou numerosas, podendo ocorrer em indivíduos normais ou associadas a formações tumorais neurofibromatosas. Os nevos desse tipo podem localizar-se em qualquer região da pele. **Outras designações:** mancha hepática. **Símbolo de classificação:** 4.29.8.1.

**nevo melanocítico composto:** *S. m.* nevo melanocítico dérmico que apresenta associação histopatológica dos nevos melanocíticos juncionais e dérmicos. Os nevos juncionais são discretamente elevados e mais pigmentados que os intradérmicos. A superfície apresenta, muitas vezes, papilomas. Quanto à forma, varia de placas ligeiramente elevadas a tumores mamilonados. A coloração varia de tons marrom-claro a escuro ou cor da pele. Localiza-se no nível da derme. **Outras designações:** nevo composto. **Símbolo de classificação:** 4.29.8.1.2.1.

**nevo melanocítico congênito:** *S. m.* nevo melanocítico que se caracteriza por lesões de superfície densamente pilosa e mamilonada, com cor matizada, variando entre o castanho, marrom escuro e preto. Podem ocupar toda uma área do corpo ou um membro (nevo calção), localizarem-se no pescoço ou na cabeça, ou ainda na pele sobre a coluna vertebral. A ocorrência no pescoço ou na cabeça pode vir associada a melanocitose intracraniana. As consequências podem ser graves, como retardo mental, epilepsia ou melanoma primário do sistema nervoso central. Quando ataca a pele da coluna vertebral, pode ocorrer espinha bífida e meningocele. Neurofibromatose, nevos vasculares e lipomas podem ainda vir associados. **Outras designações:** nevo pigmentar congênito, nevo pigmentado. **Símbolo de classificação:** 4.29.8.1.3.

**nevo melanocítico dérmico:** *S. m.* nevo melanocítico que se caracteriza como evolução dos nevos compostos. As lesões são pedunculadas ou polipoides, como sacos enrugados e aspecto idêntico ao dos fibromas moles. Algumas vezes apresenta telangiectasia e a coloração varia de cor da pele a acastanhada. Possui, normalmente, caráter benigno. Localiza-se no nível da derme e, quando maiores, na epiderme. **Outras designações:** nevo intradérmico. **Símbolo de classificação:** 4.29.8.1.2.

**nevo melanocítico juncional:** *S. m.* nevo melanocítico formado por células névicas ao nível da junção da derme e da epiderme. São nevos maculares e pouco papulosos, de cor acastanhada à negra e sem pêlos. Possuem a forma oval ou elíptica, com área pigmentada plana ou ligeiramente elevada. Os nevos palmares, plantares, genitais e de mucosa são em geral de junção. Localizam-se em qualquer ponto da pele ou da mucosa, podendo ocorrer ainda palmas das mãos, plantas dos pés e genitália. **Outras designações:** nevo juncional, nevo epidérmico-dérmico. **Símbolo de classificação:** 4.29.8.1.1.

**nevo molusco:** *S. m.* **Ver:** fibroma mole.

- nevo organoide:** *S. m.* **Ver:** nevo sebáceo.
- nevo pigmentado:** *S. m.* **Ver:** nevo melanocítico congênito.
- nevo pigmentar congênito:** *S. m.* **Ver:** nevo melanocítico congênito.
- nevo piloso pigmentado de Becker:** *S. m.* **Ver:** melanose neviforme.
- nevo sebáceo:** *S. m.* neoplasia benigna sebácea derivada do folículo piloso, mais especificamente, de células epiteliais primárias. No início, a lesão é plana e as estruturas pilosas presentes não estão completamente diferenciadas, mas, na fase definitiva, a lesão é amarelada, vegetante, verrucosa, de aspecto papilomatoso. A superfície é levemente elevada apresentando sulcos. A lesão é única, porém, em casos raros podem ser múltiplas, com tendência à linearidade. Quando isto ocorre, faz parte da síndrome neurocutânea. Frequentemente localiza-se no couro cabeludo com quadro de alopecia completa, na face e no pescoço. **Outras designações:** nevo organoide. **Símbolo de classificação:** 4.29.3.1.
- nevo sebáceo senil:** *S. m.* **Ver:** hiperplasia sebácea senil.
- nevo siringocistoadenoma papilífero:** *S. m.* **Ver:** siringocistadenoma papilífero.
- nevo siringocistadenomatoso papilífero:** *S. m.* **Ver:** siringocistadenoma papilífero.
- nevo teleangiectásico:** *S. m.* **Ver:** angioma plano.
- nevo varicoso ósteo-hipertrófico:** *S. m.* **Ver:** Síndrome de Klippel-Trenaunay-Parkes Weber.
- nevo verrucoso unilateral:** *S. m.* **Ver:** nevo epidérmico verrucoso.
- nevocarcinoma:** *S. m.* **Ver:** melanoma.
- nevocitoma juvenil:** *S. m.* **Ver:** melanoma juvenil benigno.
- nevomelanoma:** *S. m.* **Ver:** melanoma.
- nevrolema:** *S. m.* **Ver:** neurilema.
- nevroma:** *S. m.* **Ver:** neuroma.
- nevus araneus:** *N. Cient.* **Ver:** angioma estelar.
- nevus flammeus:** *N. Cient.* **Ver:** angioma plano.
- nevus pigmentado e piloso:** *S. m.* **Ver:** melanose neviforme.
- nevus spilus:** *N. Cient.* lentigo caracterizado por mancha hiperpigmentar, lisa, sem pêlos, plana, de tonalidade acastanhada e formato irregular. Sobre ela surgem geralmente várias pequenas lesões lenticulares, semelhantes aos nevos pigmentares. Localiza-se de preferência no tronco. **Outras designações:** nevo lentiginoso salpicado. **Símbolo de classificação:** 4.5.3.7.3.
- nevus syringadenomatosus papilliferus:** *N. Cient.* **Ver:** siringocistadenoma papilífero.
- nevus verrucosus:** *N. Cient.* **Ver:** ictiose histrix.
- NF1:** *Sigla Ver:* neurofibromatose<sup>1</sup>.
- NF2:** *Sigla Ver:* neurofibromatose<sup>2</sup>.
- NGU:** *Sigla Ver:* non gonococcal urethritis.
- nígua:** *S. f.* **Ver:** tungíase.
- nó de Bizzozzero:** *S. m.* (desus.) **Ver:** desmossoma.

**nodo:** *S. m.* **Ver:** nódulo.

**nodosidade:** *S. f.* formação sólida caracterizada por lesão circunscrita arredondada e dura, com ou sem elevação da pele e geralmente maior que três centímetros de diâmetro. **Outras designações:** tumor. **Símbolo de classificação:** 3.2.6.

**nodositas crimum:** *N. Cient.* **Ver:** trichorrhexis nodosa.

**nódulo:** *S. m.* formação sólida causada por espessamento epidérmico, infiltração inflamatória dérmica ou do tecido subcutâneo, proliferações neoplásicas ou depósitos de substâncias. **Outras designações:** nodo. **Símbolo de classificação:** 3.2.4.

**nódulo doloroso da orelha:** *S. m.* **Ver:** condrodermatite nodular hélix.

**nódulo elástico das orelhas:** *S. m.* dermatose elástica actínica apresenta nódulos pequenos e de coloração amarelada. Localizam-se na região auricular e anti-hélix. **Outras designações:** anti-hélix. **Símbolo de classificação:** 4.32.1.2.1.5.

**nódulo reumático:** *S. m.* **Ver:** nódulo reumatoide.

**nódulo reumatoide:** *S. m.* afecção granulomatosa caracterizada pelo surgimento de nódulos subcutâneos arredondados, de consistência firme, lobulados, indolores, de dimensões variadas. Sofrem necrose da área central, que ocasiona amolecimento, ulceração e formação de fístulas. Costumam vir associados à artrite reumatoide, à febre reumática e ao lúpus eritematoso sistêmico. As lesões podem localizar-se em qualquer parte do corpo, afetando, porém, com maior frequência, as áreas próximas às articulações e superfícies ósseas: proeminências ósseas, tendões extensores das mãos, cotovelos, joelhos, pés, regiões justarticulares e periarticulares, coluna vertebral, omoplata e crânio. **Outras designações:** nódulo reumático. **Símbolo de classificação:** 4.26.5.

**nódulos pseudorreumatoide:** *S. m.* **Ver:** nódulo reumatoide.

**non gonococcal urethritis:** *Ingl.* **Ver:** uretrite não gonocócica.







**ocronose:** *S. f.* aminoacidúria hereditária resultante de problemas no metabolismo da fenilalanina e tirosina. Apresenta manchas castanho-aczentadas ou pretas nos tendões, cartilagens do nariz e orelha, e em certas zonas cutâneas. **Outras designações:** alcoptonúria, oxidase do ácido homogentísico. **Símbolo de classificação:** 4.1.8.2.

**ocronose exógena:** *S. f.* aminoacidúria que apresenta hiperpigmentação localizada, provocada pelo uso de antimaláricos ou mercúrio. Cremes com altas concentrações de compostos fenólicos, tais como hidroquinona, também inibem o ácido homogentísico oxidase. **Outras designações:** acronose exógena. **Símbolo de classificação:** 4.1.8.3.

**oftalmia:** *S. f.* **Ver:** gonorreia.

**olho-de-peixe:** *S. m.* **Ver:** verruga plantar.

**olho-de-perdiz:** *S. m.* (vulg.) **Ver:** calo.

**oligofrenia fenilpirúvica:** *S. f.* **Ver:** fenilcetonúria.

**oncocercíase:** *S. f.* helmintíase causada pelo verme filariano *Onchocerca volvulus*, transmitido através da picada de mosquitos do gênero *Simulium* (borrachudos). Manifesta-se inicialmente por dores articulares, urticária e febre. A seguir surge uma erupção pruriginosa, decorrente da migração dos vermes na pele, caracterizada por pápulas edematosas, que podem ser seguidas por liquenificação (sarna filariana) e lesões vegetantes. Mais tarde evidenciam-se lesões nodulares, indolores, subcutâneas ou musculares, de número e tamanho variáveis. Nas áreas afetadas pode ocorrer ainda linfedema com tumefação e elefantíase. As lesões localizam-se sobretudo no tronco e no couro cabeludo. Quando os vermes invadem o globo ocular, podem provocar inflamação da coróide, da íris e do corpo ciliar, podendo levar à cegueira. **Outras designações:** sarna filariana, oncocercose, erisipela nas costas, volvulose, doença cega (pop.), mal morado (pop.). **Símbolo de classificação:** 4.16.13.5.

**oncocercose:** *S. f.* **Ver:** oncocercíase.

**onicalgia:** *S. f.* **Ver:** onicodínia.

**onicauxe:** *S. f.* **Ver:** paquioníquia.

**onicectomia:** *S. f.* **Ver:** onicetomia.

**onicetomia:** *S. f.* cirurgia dermatológica que consiste na ablação parcial ou total da unha. **Outras designações:** onicetomia. **Símbolo de classificação:** 4.42.2.

**oniclasia:** *S. f.* **Ver:** onicoclasia.

**onicoatrofia:** *S. f.* onicopatia de causa congênita ou adquirida, presente em distúrbios vasculares, epidermólise bolhosa, doença de Darier, líquen plano, retículo-histocitose multicêntrica, Hanseníase, síndrome da unha-patela e como efeito colateral do uso de etretinato. Caracteriza-se por diminuição acentuada da espessura, tamanho e textura da unha. **Outras designações:**  $\emptyset$ . **Símbolo de classificação:** 4.34.26.

**onicobacteriose:** *S. f.* onicopatia causada por ataque de bactérias que causam danos ao aparelho ungueal. **Outras designações:**  $\emptyset$ . **Símbolo de classificação:** 4.34.27.

**onicoclase:** *S. f.* **Ver:** onicoclasia.

**onicoclasia:** *S. f.* onicopatia causada por traumatismos e tuberações, que provocam ruptura das unhas. **Outras designações:** oniclasia, onicoclase. **Símbolo de classificação:** 4.34.28.

**onicocompulsão:** *S. f.* dermatose psicogênica caracterizada por impulso persistente de agredir as unhas, provocada por ansiedade ou outros distúrbios nervosos. **Outras designações:**  $\emptyset$ . **Símbolo de classificação:** 4.41.5.

**onicocriptose:** *S. f.* onicopatia causada pelo corte da unha, alteração do manto ungueal e utilização de calçados apertados. Caracteriza-se por crescimento lateral excessivo da unha para dentro da prega ungueal, desencadeando em exuberância do tecido de granulação e a margem lateral da unha age como sopro estranho. Atinge, em geral, o grande artelho. **Outras designações:** unha encravada, unha incarnata, acronix, unguis incarnatus. **Símbolo de classificação:** 4.34.29.

**onicodínia:** *S. f.* onicopatia provocada por inflamações, tumores, traumatismos e alterações vasculares (tumor glômico), apresentando forte dores. **Outras designações:** onicalgia. **Símbolo de classificação:** 4.34.30.

**onicodistrofia:** *S. f.* onicopatia que provoca alteração (malformação) na forma das unhas. Pode ter origem congênita ou ser produzida por outras doenças. **Obs.:** É também classificada como uma lesão cutânea. **Outras designações:**  $\emptyset$ . **Símbolo de classificação:** 3.8., 4.34.31.

**onicoesclerose:** *S. f.* **Ver:** paquioníquia.

**onicofagia:** *S. f.* onicocompulsão caracterizada pelo hábito de roer as unhas e engolir fragmentos de cutículas. As unhas perdem a borda livre e diminuem de tamanho e, nas formas mais graves, a unha é eliminada até a raiz, podendo surgir infecção secundária. A polpa digital faz relevo na extremidade anterior. **Outras designações:**  $\emptyset$ . **Símbolo de classificação:** 4.41.5.1.

**onicofima:** *S. f.* **Ver:** onicofimia.

- onicofimia:** *S. f.* onicopatía que apresenta espessamento, tumefação e hipertrofia das unhas. **Outras designações:** onicofima. **Símbolo de classificação:** 4.34.32.
- onicofose:** *S. f.* onicopatía que tem como característica a formação de novos tecidos córneos subungueais no leito ungueal. **Outras designações:**  $\emptyset$ . **Símbolo de classificação:** 4.34.33.
- onicogrifose:** *S. f.* onicopatía em que as unhas dos pés e das mãos encontram-se com lâmina ungueal espaçada, encurvada, rajada e alongada. **Outras designações:** onicogripose, gripose ungueal, unha em garra. **Símbolo de classificação:** 4.34.34.
- onicogripose:** *S. f.* **Ver:** onicogrifose.
- onicólise:** *S. f.* onicopatía causada por fatores diversos como bactérias, micoses, hipertireoidismo, porfiria, psoríase, anemia ferropiva, deficiência circulatória, fototoxicidade, alergia de esmalte de unha, fatores ocupacionais, drogas, regimes de emagrecimento e fatores traumáticos. Caracteriza-se pel deslocamento da lâmina ungueal de seu leito, desde a borda livre até a raiz, de forma gradual. **Obs.:** É também classificada como uma onicodistrofia. **Outras designações:**  $\emptyset$ . **Símbolo de classificação:** 3.8.1, 4.34.35.
- onicologia:** *S. f.* ramo da Dermatologia que estuda as unhas. **Outras designações:**  $\emptyset$ . **Símbolo de classificação:** 1.1.1.
- onicoma:** *S. m.* onicopatía caracterizada por tumor que pode se originar na unha, matriz ou leito ungueal. **Outras designações:**  $\emptyset$ . **Símbolo de classificação:** 4.34.36.
- onicomadese:** *S. f.* onicopatía caracterizada pelo deslocamento da lâmina ungueal, partindo da matriz. Em geral está associada a doenças sistêmicas e ocasiona a perda total das unhas. **Outras designações:** deflúvium ungueal, edeflúvium unguium. **Símbolo de classificação:** 4.34.37.
- onicomicose:** *S. f.* **Ver:** dermatofitose ungueal.
- onicopatía:** *S. f.* doença ou enfermidade das unhas. Pode ser hereditária, congênita, adquirida ou provocada por repercussões de doenças sistêmicas, dermatoses ou noscas locais. **Outras designações:** afecção das unhas. **Símbolo de classificação:** 4.34.
- onicoptose:** *S. f.* onicopatía que se caracteriza pela queda ou perda da unha. **Outras designações:**  $\emptyset$ . **Símbolo de classificação:** 4.34.39.
- onicorrexe:** *S. f.* onicodistrofia caracterizada por adelgaçamento, fragilidade, fragmentação fácil e fissuras longitudinais localizadas na lâmina ungueal. **Obs.:** É também classificada como uma onicopatía. **Outras designações:** onicorrexia. **Símbolo de classificação:** 3.8.2, 4.34.40.
- onicorrexia:** *S. f.* **Ver:** onicorrexe.
- onicosquise:** *S. f.* **Ver:** onicosquizia.
- onicosquíze:** *S. f.* **Ver:** onicosquizia.
- onicosquizia:** *S. f.* onicopatía causada pelo uso de esmaltes e retinoides e pelo líquen plano, ocasionando a fragmentação das unhas em duas ou três camadas superpostas. **Outras designações:** onicosquíze, onicósquise. **Símbolo de classificação:** 4.34.41.

**onicotilomania:** *S. m.* onicocompulsão em que se arrancam pedaços de unha ou as traumatiza profundamente. **Outras designações:**  $\emptyset$ . **Símbolo de classificação:** 4.41.5.2.

**onicotoma:** *S. f.* **Ver:** onicotomia.

**onicotomia:** *S. f.* cirurgia dermatológica que consiste em incisão na unha. **Outras designações:** onicotromia, onicotoma. **Símbolo de classificação:** 4.42.1.

**onicotrofia:** *S. f.* onicopatia que compromete o crescimento e nutrição das unhas. **Outras designações:**  $\emptyset$ . **Símbolo de classificação:** 4.34.42.

**onicotromia:** *S. f.* **Ver:** onicotomia.

**oníquia:** *S. f.* candidíase cutânea causada principalmente pela levedura do gênero *Candida*. Sulcos transversais, manchas esbranquiçadas ou pardacentas atingem uma ou mais unhas, que, conservam, porém, o brilho. Apresenta evolução crônica e progressiva. **Obs.:** É também classificada como uma onicopatia. **Outras designações:** onixite, oniquite. **Símbolo de classificação:** 4.24.2.3.1.2.; 4.34.43.

**oníquia lateral:** *S. f.* **Ver:** paroníquia.

**oníquia periungueal:** *S. f.* **Ver:** paroníquia.

**oniquite:** *S. f.* **Ver:** oníquia.

**onixite:** *S. f.* **Ver:** oníquia.

**ophthalmia neonatorum:** *N. Cient.* **Ver:** gonorreia.

**osmidrose:** *S. f.* **Ver:** bromidrose.

**osteodermatopecilose:** *S. f.* **Ver:** dermatofibrose lenticular disseminada.

**osteodistrofia hereditária de Albright:** *S. f.* **Ver:** síndrome de Albright.

**osteofoliculite:** *S. f.* **Ver:** foliculite ostial.

**osteo-onicodistrofia hereditária:** *S. f.* **Ver:** síndrome de cotovelo-patela-unha.

**ovo-de-peru:** *S. m.* (pop.) **Ver:** efélide.

**oxidase do ácido homogentísico:** *S. f.* **Ver:** ocronose.

## P

**PAI:** *Acrôn.* **Ver:** porfiria aguda intermitente.

**panarício:** *S. m.* **Ver:** paroníquia.

**panariz:** *S. f.* **Ver:** paroníquia.

**paniculite:** *S. f.* dermatose caracterizada por uma inflamação do panículo adiposo subcutâneo. Apresenta nódulos ou eritemas violáceos que podem ou não evoluir para ulceração. As lesões localizam-se na hipoderme, mais frequentemente nas pernas e no abdômen. **Outras designações:** hipodermite, adiposite. **Símbolo de classificação:** 4.13.

**paniculite de Weber-Christian:** *S. f.* **Ver:** paniculite nodular não superativa febril recidivante.

**paniculite devida à insulina:** *S. f.* hipodermite causada por uso contínuo de insulina na mesma região. Provoca tumor insulínico, hipertrofia do tecido adiposo ou fibrose, e perda de gordura com consequente atrofia. **Outras designações:** insulínodistrofia. **Símbolo de classificação:** 4.13.14.

**paniculite eosinofílica multicêntrica:** *S. f.* dermatose paraneoplásica que provoca necrose do tecido adiposo da hipoderme e da articulação. **Outras designações:**  $\emptyset$ . **Símbolo de classificação:** 4.29.10.1.21.6.3.8.

**paniculite factícia:** *S. f.* hipodermite que apresenta lesões bizarras devido a autoinjeção de ácidos, leite, drogas e outros líquidos no tecido subcutâneo. É um quadro inflamatório da pele e subcutâneo. Primeiramente, apresenta paniculite lobular supurativa, com formação de vacúolos de tamanhos variados. **Outras designações:**  $\emptyset$ . **Símbolo de classificação:** 4.13.12.

**paniculite febril nodular não supurativa e recidivante:** *S. f.* **Ver:** paniculite nodular não superativa febril recidivante.

**paniculite lúpica:** *S. f.* hipodermite que antecede ou sucede doenças sistêmicas ou localizadas (discoide). O aspecto da pele pode ser normal ou apresentar lesões cutâ-

neas de LED. As lesões são nódulos normalmente grandes, subcutâneos, assintomáticos, profundos, de limites bem nítidos, com tendência à formação de fistulas, o que resulta visíveis cicatrizes deprimidas. Quando regridem, deixam cicatrizes deprimidas, que correspondem a uma paniculite com vasculite linfocítica. Localiza-se nas nádegas, membros superiores, dorso, pescoço e face. **Obs.:** É também classificada como um lúpus eritematoso. **Outras designações:** lupus eritematoso profundo. **Símbolo de classificação:** 4.13.13.; 4.2.1.3.

**paniculite migratória subaguda:** *S. f.* **Ver:** paniculite nodular migratória subaguda de Vilanova-Piñol Aguadé.

**paniculite nodular de origem pancreática:** *S. f.* **Ver:** paniculite pancreática.

**paniculite nodular migratória:** *S. f.* **Ver:** paniculite nodular migratória subaguda de Vilanova-Piñol Aguadé.

**paniculite nodular migratória subaguda de Vilanova-Piñol Aguadé:** *S. f.* hipodermite que apresenta de um a três nódulos subcutâneos, ocorrendo artralgia e artrite em aproximadamente metade dos casos. Esses nódulos regridem em uma parte e estendem-se em outra. O formato varia, dependendo da localização. A parte central é róseo-amarelada com dureza esclerodermiforme. Geralmente as lesões surgem em surtos e com tendência a recidivas, com ou sem artralgia transitória, depois de amidalite ou faringite. Localiza-se nas faces ântero-laterais das pernas e com pouca frequência nas coxas. **Outras designações:** hipodermite nodular subaguda migrante, paniculite nodular subaguda migrante, paniculite migratória subaguda, eritema nodoso migratório, paniculite nodular migratória, hipodermite nodular subaguda migratória de Vilanova-Piñol Aguadé. **Símbolo de classificação:** 4.13.6.

**paniculite nodular não supurativa febril recidivante:** *S. f.* hipodermite de causa desconhecida, podendo ser resposta a vários estímulos agressivos. Apresenta surtos febris e recidivantes de nódulos ou placas subcutâneas adiposas inflamadas e eritematosas. Os nódulos são vermelhos ou azulados, não supurativos, dolorosos, profundos e móveis. A involução provoca áreas hiperpigmentadas com cicatriz deprimida, irregular e profunda em forma de pires. Os sintomas mais frequentes são febres, dores abdominais, vômitos, náuseas, alterações cardíacas, astenia e perda de peso. Quando a medula óssea é atingida, pode ocorrer anemia, leucocitose ou leucopenia. Pode surgir hepatomegalia, esplenomegalia e distúrbios das adrenais, originando necroses focais com graves complicações. Localiza-se, preferentemente, nos membros inferiores e tronco e, com menos frequência, nos braços e face. **Outras designações:** paniculite febril nodular não supurativa e recidivante, paniculite de Weber-Christian, doença de Weber-Christian, doença de Christian **Símbolo de classificação:** 4.13.4.

**paniculite nodular subaguda migrante:** *S. f.* **Ver:** paniculite nodular migratória subaguda de Vilanova-Piñol Aguadé.

**paniculite pancreática:** *S. f.* hipodermite que apresenta tumores crônicos que provocam paniculites. Os nódulos são eritematovioláceos, múltiplos, dolorosos ou não e

depressíveis, que ocorrem em surtos. Algumas vezes, observa-se a drenagem de material oleoso. Artrites, serosites, pleurites, pericardites e sinovites apresentam-se associadas. Localiza-se com maior incidência nos membros inferiores (principalmente regiões pré-tibiais), embora possa manifestar-se no tronco e nos membros superiores. **Outras designações:** paniculite nodular de origem pancreática. **Símbolo de classificação:** 4.13.7.

**paniculite pelo frio:** *S. f.* hipodermite causada pelo frio. É uma adiponecrose aguda caracterizada por mecanismos de hipersensibilidade do indivíduo. As lesões são nódulos dolorosos e eritematocianóticos. Localizam-se principalmente em áreas expostas, que são as extremidades e a face, mas podem, também porém atingir as nádegas, coxas e abdômen. **Outras designações:**  $\emptyset$ . **Símbolo de classificação:** 4.13.9.

**paniculite por pressão:** *S. f.* hipodermite que ocorre ao mesmo tempo e de forma recidivante a um mecanismo de pressão. É uma adiponecrose nodular. **Outras designações:**  $\emptyset$ . **Símbolo de classificação:** 4.13.11.

**paniculite pós-esteroide:** *S. f.* hipodermite caracterizada pelo surgimento de nódulos múltiplos dias ou semanas após terapia intensiva com corticoides. Localiza-se no tronco, face e braços. **Outras designações:**  $\emptyset$ . **Símbolo de classificação:** 4.13.8.

**paniculite septal:** *S. f.* **Ver:** eritema nodoso.

**paniculite traumática:** *S. f.* hipodermite de pequena intensidade, que surge depois de trauma. As lesões são nódulos duros, eritematosos e necrosantes devido à tração de vasos sanguíneos. Observa-se aspecto “pele de laranja” e adenopatia nos membros acometidos. Localiza-se nas mamas e em áreas de traumas. **Outras designações:** necrose gordurosa traumática. **Símbolo de classificação:** 4.13.10.

**papila:** *S. f.* **Ver:** papila pilosa.

**papila dérmica:** *S. f.* estrutura presente na derme e que se compõe de tecido conjuntivo. Possui alças vasculares e terminações nervosas especializadas. Apresentam bem desenvolvidas nas mãos e nos pés. **Outras designações:**  $\emptyset$ . **Símbolo de classificação:** 2.1.3.2.1.

**papila pilosa:** *S. f.* parte do bulbo piloso cuja função é produzir vários tipos celulares: as células da medula, córtex e cutícula do pêlo. Localiza-se na região interna do terço médio inferior do folículo piloso. Apresenta-se em forma de pequena estrutura conjuntiva proveniente do cório, ricamente vascularizada e innervada, na qual o bulbo piloso se encaixa. **Outras designações:** papila. **Símbolo de classificação:** 2.2.3.1.5.1.

**papiloma acuminado venéreo:** *S. m.* **Ver:** condiloma acuminado gigante de Buschke-Loewenstein.

**papiloma acuminado:** *S. m.* **Ver:** condiloma acuminado.

**papiloma venéreo:** *S. m.* **Ver:** condiloma acuminado.

**papiloma zimótico:** *S. m.* **Ver:** framboesia.



**papilomatose confluyente e reticular de Gougerot e Carteaud:** *S. f.* queratose folicular, que se caracteriza pela presença de lesões papulosas e vegetantes, que podem confluir e, nesse caso, costumam assumir forma reticulada. No centro, às vezes, há aspecto pseudoatrófico e tem pouca saliência. Sua cor varia: hipocrômica, castanho ou pouco eritematosa. Localiza-se nas áreas epigástrica, intermamária e interescapular, mas quando o caso é extenso, atinge a nuca, região cervical, axilas e região pubiana. **Outras designações:** PCR. **Símbolo de classificação:** 4.30.2.1.4.13.

**papilomatose ductal subareolar:** *S. f.* **Ver:** adenomatose erosiva do mamilo.

**papilomatose florida do mamilo:** *S. f.* **Ver:** adenomatose erosiva do mamilo.

**papilomatose florida dos ductos m. amilares:** *S. f.* **Ver:** adenomatose erosiva do mamilo.

**papilomatose florida oral:** *S. f.* afecção das mucosas de causa desconhecida, que apresenta lesões vegetantes e confluentes, benignas, que podem atingir a mucosa bucal, laringe, traqueia e faringe. **Obs.:** É também classificada como um carcinoma verrucoso. **Outras designações:** carcinoma verrucoso da cavidade oral, tumor de Ackerman, papilomatose oral franca, papilomatose oral florida. **Símbolo de classificação:** 4.33.23.; 4.29.6.1.3.3.

**papilomatose oral florida:** *S. f.* **Ver:** papilomatose florida oral.

**papilomatose oral franca:** *S. f.* **Ver:** papilomatose florida oral.

**pápula:** *S. f.* formação sólida elevada e circunscrita, de coloração variável e tamanho pequeno, e que não deixa cicatrizes. **Outras designações:** lesão papulosa. **Símbolo de classificação:** 3.2.1.

**pápula piezogênica:** *S. f.* afecção dos pés causada principalmente por pressão sobre o pé em indivíduos obesos e em atletas, mais comumente em corredores de longa distância. Consiste em erupção de pápulas assintomáticas, raramente dolorosas, com nódulos cor da pele de consistência mole. Localizam-se na parte lateral dos calcanhars e menos frequente na lateral das mãos. **Outras designações:** pápula podal piezogênica. **Símbolo de classificação:** 4.40.1.

**pápula podal piezogênica:** *S. f.* **Ver:** pápula piezogênica.

**papulose atrofiante maligna:** *S. f.* vasculite primária predominantemente trombosante caracterizada por ser uma síndrome cutaneovisceral rara e de causa desconhecida. Apresenta pápulas, trombose e endovascularite em vasos da pele e de outros órgãos, com necroses isquêmicas consequentes. Se as lesões regredirem, deixam área branca atrófica; se evoluírem, provocam necrose e úlcera. As lesões cutâneas podem preceder de muitos anos as lesões sistêmicas. Os sintomas mais comuns de comprometimento gastrointestinal são: dores abdominais, diarreia, perda de peso, vômitos, perfurações intestinais e peritonite. As lesões cutâneas localizam-se sobretudo no tronco e raiz dos membros, podendo ainda atingir a mucosa oral ou conjuntiva, intestinos, coração, rins, sistema nervoso, olhos, cérebro e miocárdio. **Outras designações:**

síndrome de Degos, doença de Degos, doença de Köhlmeier-Degos. **Símbolo de classificação:** 4.14.2.2.4.

**papulose bowenoide:** *S. f.* verruga de etiologia viral, causada pelo vírus HPV dos tipos 16, 18, 31, 32, 34, 39, 42, 48, 51 e 54. Caracteriza-se por pápulas múltiplas ou placas verrucosas bem definidas, benignas, de cor marrom-avermelhada. Localiza-se na mucosa prepucial do pênis, na vulva ou na região inguinal. **Outras designações:** ceratose viral, pseudo-Bowen, papulose de Bowen. **Símbolo de classificação:** 4.15.4.7.

**papulose de Bowen:** *S. f.* **Ver:** papulose bowenoide.

**papulose linfomatoide:** *S. f.* vasculite primária e predominantemente necrosante de evolução crônica que apresenta nódulos ou placas. Ocorre predominância alternada de linfócitos e histiócitos são volumosos, hiper Cromáticos, aberrantes e multinucleados. **Outras designações:** ø. **Símbolo de classificação:** 4.14.2.1.13.

**papulose nigra:** *S. f.* neoplasia benigna da epiderme cujas lesões são de tonalidade negra, planas ou discretamente vegetantes, caracterizando-se por pápulas circulares, alongadas ou achatadas. As lesões estão frequentemente distribuídas na região malar e vizinhança, podendo entretanto localizar-se no tronco, pescoço, região axilar e membros superiores. **Outras designações:** dermatose papulosa nigra. **Símbolo de classificação:** 4.29.1.6.

**papulose perolada do pênis:** *S. f.* balanite que apresenta pápulas brilhantes ao redor da glândula. Há hipertrofia das glândulas sebáceas e papilomas. **Outras designações:** ø. **Símbolo de classificação:** 4.33.25.5.

**paquidermia:** *S. f.* alteração na espessura da pele causada por obstrução da circulação linfática. Ocorre hipertrofia da pele e do tecido subcutâneo. Localiza-se principalmente nos membros inferiores e genitália externa. **Outras designações:** elefantíase. **Símbolo de classificação:** 3.5.6.

**paquioníquia:** *S. f.* onicopatía que apresenta espessamento anormal da lâmina ungueal, podendo ser decorrente de ação tóxica ou secundária. É observada na paquioníquia congênita, doença de Davier, genodermatose, psoríase e pitiríase rubra pilar. **Outras designações:** paquionixe, escleroníquia, onicauxe, onicoesclerose. **Símbolo de classificação:** 4.34.44.

**paquionixe:** *S. f.* **Ver:** paquioníquia.

**paraceratose variegada:** *S. f.* **Ver:** parapsoríase.

**paracoccidioidomicose:** *S. f.* **Ver:** blastomicose sul-americana.

**paranício:** *S. m.* **Ver:** paroníquia.

**paraníquia:** *S. f.* **Ver:** paroníquia.

**paraniz:** *S. f.* **Ver:** paroníquia.

**paranoníquia:** *S. f.* **Ver:** paroníquia.

**parapsoríase em gotas:** *S. f.* parapsoríase de evolução crônica e indefinida. As lesões características são basicamente maculopapulosas com aspecto de gotas vermelho-

acastanhadas um pouco infiltradas. As escamas das lesões são escuras, pouco visíveis, finas e aderentes. Às vezes coalescem, formando lâmina única e tendendo a se destacar facilmente. O prurido pode ou não existir. Pode ser aguda ou crônica. As lesões localizam-se em geral no tronco e na raiz dos membros. **Outras designações:** parapsoríase gutata. **Símbolo de classificação:** 4.7.2.1.

**parapsoríase em gotas aguda:** *S. f.* parapsoríase em gotas que apresenta pápulas pequenas, de coloração acastanhada, generalizadas e morfologia variando de acordo com a fase de evolução. Em geral regredem em algumas semanas. Quando manifestadas em grande número, as lesões podem ser varioliformes. As pápulas tendem à necrose discreta por imunocomplexos, com descamação e cicatrizes. **Obs.** É também classificada como uma vasculite primária e predominantemente necrosante. **Outras designações:**  $\emptyset$ . **Símbolo de classificação:** 4.7.2.1.1., 4.14.2.1.9.

**parapsoríase em gotas crônica:** *S. f.* parapsoríase em gotas com erupções de pápulas escamosas, pequenas e acastanhadas. As lesões não necrosam e duram algumas semanas. O processo todo, no entanto, estende-se durante anos (crônico). **Outras designações:**  $\emptyset$ . **Símbolo de classificação:** 4.7.2.1.2.

**parapsoríase em grandes placas:** *S. f.* parapsoríase em placas caracterizada por apresentar uma ou várias lesões eritescamosas com contornos pouco visíveis e coloração vermelho-acastanhada. É uma erupção crônica que pode apresentar atrofia e assumir o aspecto poiquilodérmico. Quando na forma poiquilodérmica, pode evoluir para linfoma. Localiza-se principalmente nas nádegas, tronco e partes proximais das extremidades. **Outras designações:** poiquilodermia atroficans vascular. **Símbolo de classificação:** 4.7.2.2.2.

**parapsoríase em pequenas placas:** *S. f.* parapsoríase em placas cujas lesões são eritematoescamosas de dimensões pequenas ou digitiformes. As placas apresentam contornos nítidos e cor eritemato-azulada. Não há atrofia. Quando na forma de dígitos, as lesões apresentam uma coloração amarelada. O tronco é o local preferencial das lesões. **Outras designações:**  $\emptyset$ . **Símbolo de classificação:** 4.7.2.2.1.

**parapsoríase em placas:** *S. f.* parapsoríase de causa desconhecida. Inicialmente as lesões se manifestam sob a forma de pequenas placas eritematoescamosas, de coloração variável (entre o vermelho, o azul, o castanho e o amarelo), com pouca infiltração, pregas superficiais com limites mais ou menos nítidos e sem caráter atrofico. Com a evolução do processo, seu número tende a um aumento, formam-se placas descamativas extensas, de formato oval ou quadrilátero, as quais acabam espalhando-se pelas nádegas, coxas e braços. Usualmente a região mais acometida é o tronco. **Outras designações:**  $\emptyset$ . **Símbolo de classificação:** 4.7.2.2.

**parapsoríase:** *S. f.* dermatose eritematoescamosa que apresenta erupções pápuloescamosas ou placas ovais, com descamação pitiriástica mais ou menos pronunciada. Em geral são extensas, vermelho-acastanhadas, levemente elevadas, assemelhando-se às da psoríase ou a uma rede e, em muitos casos, evoluindo para atrofia e telan-

giectasia. Alguns tipos da afecção podem evoluir para linfomas. **Outras designações:** paraceratose variegada, xantoeritrodermia persistente. **Símbolo de classificação:** 4.7.2.

**parapsoríase gutata:** *S. f.* **Ver:** parapsoríase em gotas.

**paroníquia:** *S. f.* candidíase que apresenta tecidos periungueais tumefeitos, edemaciados, avermelhados e dolorosos à palpação. Pode acometer várias unhas das mãos. Há frequente associação com estafiloestreptococos. **Obs.:** É também classificada como uma onicopatía. **Outras designações:** oníquia lateral, oníquia periungueal, panarício, panariz, paranício, paraníquia, paraniz, paroníquia gavarro, paroníquia, perionixe, perionixite, unheiro. **Símbolo de classificação:** 4.24.2.3.1.3.; 4.34.45.

**paroníquia:** *S. f.* **Ver:** paroníquia.

**PCR:** *Sigla Ver:* papilomatose confluyente e reticular de Gougerot e Carteau.

**PCT:** *Sigla Ver:* porfiria cutânea tardia.

**PE:** *Sigla Ver:* pênfigo eritematoso, porfiria eritropoiética.

**peau citrine:** *Franc. Ver:* pele citreínica.

**PEC:** *Acrôn. Ver:* porfiria eritropoiética congênita.

**pecilodermia atrofiante vascular:** *S. f. Ver:* poiquilodermia.

**pecilodermia reticular da face e pescoço:** *S. f. Ver:* poiquilodermia.

**pecilodermia:** *S. f. Ver:* poiquilodermia.

**pé-de-atleta:** *S. m. (pop.) Ver:* dermatofitose dos pés.

**pé-de-Hong-Kong:** *S. m. (pop.) Ver:* dermatofitose dos pés.

**pé-de-madura:** *S. m. Ver:* maduromicose.

**pediculose:** *S. f.* zoodermatose devida à infestação por pedículos ou piolhos e caracterizada por prurido intenso e lesões cutâneas. Existem três formas da doença: 1) pediculose da cabeça, 2) pediculose do corpo, 3) pediculose pubiana. **Outras designações:**  $\emptyset$ . **Símbolo de classificação:** 4.16.4.

**pediculose da cabeça:** *S. f.* pediculose causada por *Pediculus humanus var. capitis*. Caracteriza-se pela presença de lêndeas (ovos alongados, esbranquiçados), que se fixam nos cabelos por meio de uma substância gelatinosa, que se solidifica. Provoca prurido intenso e a coçadura pode determinar escoriações e crostículas hemorrágicas, que se eczemizam ou se infectam secundariamente, originando impetigo, foliculite e furunculose. O pus e o exsudato produzem um odor desagradável e os cabelos podem ficar ressecados e sem brilho. Os parasitas infestam o couro cabeludo, podendo atingir, ainda, supercílios e cílios, parte superior do tórax e axilas. **Outras designações:** pediculose do couro cabeludo. **Símbolo de classificação:** 4.16.4.1.

**pediculose da roupa:** *S. f. Ver:* pediculose do corpo.

**pediculose do corpo:** *S. f.* pediculose causada pelo *Pediculus humanus var. corporis*. Apresenta lesões papulourticariformes, decorrentes da picada. Provoca prurido e a coçadura determina escoriações lineares, recobertas de crostas hemorrágicas. Com a persistência da doença, há hiperpigmentação (melanodermia) e liquenificação da pele.

As lesões podem ainda infectar-se, originando vários tipos de piodermites. Em indivíduos não sensibilizados, as picadas só provocam máculas vermelhas puntiformes. Podem surgir e as pápulas tornam-se persistentes, acompanhadas de intenso prurido. Localizam-se no tronco, preferentemente no espaço interescapular, abdômen, nádegas e coxas, podendo ainda atingir as pernas e os braços. **Outras designações:** pediculose da roupa, doença dos vagabundos(pop.). **Símbolo de classificação:** 4.16.4.2.

**pediculose do couro cabeludo:** *S. f.* **Ver:** pediculose da cabeça.

**pediculose do púbis:** *S. f.* **Ver:** pediculose pubiana.

**pediculose pubiana:** *S. f.* pediculose causada pelo parasita *Phthirus pubis*. O contágio dá-se pelo convívio íntimo com indivíduos infestados, geralmente durante o ato sexual. Caracteriza-se pela presença de ovos (lêndeadas), que se fixam aos pêlos por meio de uma substância gelatinosa, que se solidifica. A picada provoca uma pápula puntiforme com prurido e, devido à coçadura, a pode ficar superfície escoriada e recoberta de crostícula hemorrágica, originando, eventualmente, infecção secundária e eczematização. Observam-se, ainda, lesões azuladas, assintomáticas, com formato arredondado, oval ou elíptico, de contorno irregular (máculas cerúleas), localizadas no tronco e nas coxas. A infestação ocorre preferentemente nas regiões pubiana e perianal, podendo ainda atingir os pêlos do abdômen, tórax, axilas e coxas. **Outras designações:** pediculose do púbis, chato (pop.), fitiríase. **Símbolo de classificação:** 4.16.4.3.

**pelada decalvante:** *S. f.* **Ver:** alopecia areata.

**pelada falacrose:** *S. f.* **Ver:** alopecia.

**peladura:** *S. f.* **Ver:** alopecia.

**pelagra:** *S. f.* desvitaminodermia causada por deficiência de vitamina B3, alcoolismo ou outra doença proveniente de distúrbio nutricional. Provoca problemas gastrintestinais, eritema nas partes do corpo expostas à luz, dermatite, diarreia e distúrbios psíquicos demência (doença dos três D), seguidos de escamação. **Outras designações:** ø. **Símbolo de classificação:** 4.1.1.1.

**pele:** *S. f.* cobertura membranosa do corpo humano, que possui diversas funções, destacando-se a proteção, percepção, hemorregulação, termorregulação, secreção, excreção, metabolização, absorção e revestimento estético. Trata-se de um dos maiores órgãos do corpo humano. Compõe-se de três camadas que, de fora para dentro são: epiderme, derme e tela subcutânea. No rosto, recebe a denominação de *cútis* ou *tez*. Adjacentes à pele estão os anexos cutâneos ou derivados epidérmicos, que são formados pelas glândulas sudoríparas, pêlos, glândulas sebáceas e unha. **Outras designações:** derma, couro(pop., fam.); *cútis*, *cute* (p. us.); *tez*; tegumento. **Símbolo de classificação:** 2.1.

**pele citreínica:** *S. f.* dermatose elastótica actínica causada pela exposição solar. Caracteriza-se pelo surgimento de pápulas agrupadas, de cor amarela, semelhantes à

- casca de uma laranja. Localiza-se em áreas expostas. **Outras designações:** elastose solar, *peau citrine*. **Símbolo de classificação:** 4.32.1.2.1.3.
- pele da unha:** *S. f.* **Ver:** prega ungueal lateral.
- pele de jacaré:** *S. f.* **Ver:** ictiose.
- pele de peixe:** *S. f.* **Ver:** ictiose.
- pele de porco espinho:** *S. f.* **Ver:** ictiose bolhosa.
- pele fotoenvelhecida:** *S. f.* **Ver:** fotodermatose tóxica primária tardia.
- pele fotolesada:** *S. f.* **Ver:** fotodermatose tóxica primária tardia.
- pele frouxa:** *S. f.* **Ver:** cútis laxa.
- pele romboidal:** *S. f.* dermatose elastótica actínica provocada pela degeneração de fibras elásticas e colágenas devido à ação prolongada da luz solar sobre a pele. Ocorre espessamento de consistência coriácea, de cor amarelada. A superfície assume a forma de casca de laranja. Localiza-se tipicamente na nuca. **Outras designações:** cútis romboidal da nuca. **Símbolo de classificação:** 4.32.1.2.1.2.
- pelinha:** *S. f.* **Ver:** prega ungueal lateral.
- peliose:** *S. f.* **Ver:** púrpura<sup>1</sup>.
- pêlo:** *S. m.* anexo cutâneo cuja função é proteger as áreas orificiais, narinais, conduto auditivo, olhos e couro cabeludo dos raios ultra-violeta e reduzir o atrito nas áreas intertiginosas. Localiza-se praticamente em toda a superfície do corpo, exceto em algumas regiões bem delimitadas. Seu crescimento é contínuo e intercalado com fases de repouso e de crescimento, que variam de região para região (ciclo folicular). Pode ser de dois tipos: o fino, denominado *lanugo* ou *velo*, e o *espesso*, terminal (barba, couro cabeludo). Compreende as seguintes estruturas: folículo piloso, bainha epitelial da raiz do pêlo, haste. **Outras designações:**  $\emptyset$ . **Símbolo de classificação:** 2.2.3.
- pêlo anular:** *S. m.* **Ver:** pili annulati.
- pêlo cuniculado:** *S. m.* **Ver:** pseudofoliculite.
- pêlo em bambu:** *S. m.* (pop.) **Ver:** tricorhexis invaginata.
- pêlo em tufo:** *S. m.* (pop.) **Ver:** tricorhexis invaginata.
- pêlo encarnado:** *S. m.* **Ver:** pseudofoliculite.
- pêlo encravado:** *S. m.* (pop.) **Ver:** pseudofoliculite.
- pêlo lanoso:** *S. m.* **Ver:** cabelo laniforme.
- pêlo multigêmeo:** *S. m.* **Ver:** pili multigemini.
- pêlo retorcido:** *S. m.* **Ver:** cabelo enroscado, pili torti.
- pêlo torcido:** *S. m.* **Ver:** pili torti.
- pênfigo:** *S. m.* bulose de causa desconhecida, que se caracteriza pelo aparecimento em surto ou em sucessão de bolhas intraepidérmicas e fendas. Existem duas formas clínicas: pênfigo vulgar e pênfigo foliáceo, cada uma apresentando um subtipo, ambos mais benignos; para o pênfigo vulgar temos o pênfigo vegetante (PVe) e para o pênfigo foliáceo temos o pênfigo eritematoso (Pe) Senear-Usher. As erupções podem perma-

necer localizadas por período variável, entretanto, na maioria dos casos ocorrem generalizações e todo o corpo pode ser comprometido. **Outras designações:**  $\emptyset$ . **Símbolo de classificação:** 4.9.1.

**pênfigo benigno da S. m. ucosas:** *S. m.* **Ver:** penfigoide cicatricial.

**pênfigo benigno familiar crônico:** *S. m.* **Ver:** bulose crônica benigna familiar.

**pênfigo eritematoso:** *S. m.* pênfigo foliáceo caracterizado pela presença concomitante de seborreia, eritematose fixa e bolhosa. A manifestação seborreica acomete o couro cabeludo, formando escamas e escamocrostas amareladas ou acinzentadas, úmidas, espessas e aderentes. A manifestação eritematosa fixa apresenta placas avermelhadas, pouco salientes, bem delimitadas, crostas aderentes e exsudantes, que, normalmente, localizam-se na face, regiões malares e dorso do nariz. A manifestação bolhosa, que se dá no tronco e nos membros, apresenta bolhas flácidas, achatadas. As bolhas mantêm-se isoladas, geralmente não chegam a ser numerosas. Quando se rompem ou se dessecam, deixam áreas erosivas recobertas de crostas sero-hemorrágicas. Nas regiões pré-esternal e interescapular, as bolhas são mais numerosas do que nas demais regiões. **Outras designações:** PE, síndrome de Senear-Usher, pênfigo frusto, pênfigo seborreico. **Símbolo de classificação:** 4.9.1.2.1.

**pênfigo foliáceo:** *S. m.* pênfigo que se caracteriza, em sua fase inicial, por surtos de bolhas flácidas que recidivam, precedidas de crises intensas de ardor e prurido. A doença tende a generalizar-se, ficando o paciente com a pele por inteiro avermelhada. As bolhas rompem-se facilmente, deixando exposta superfície erosiva exsudante e abrasiva, onde se formam crostas sero-hemorrágicas aderentes. O exsudato das áreas erodadas, resultante da ruptura de bolhas, produz grande fetidez. Pode ocorrer atrofia das unhas e alopecia. O estágio final apresenta uma entrodermia esfoliativa com mácula residual de aspecto eritematopigmentar, desaparecendo com o tempo. As lesões localizam-se inicialmente na face, tórax e ombros, podendo comprometer todo o corpo, exceto as mucosas. **Outras designações:** doença de Cazenave, pênfigo foliáceo de Cazenave, fogo selvagem(pop.) **Símbolo de classificação:** 4.9.1.2.

**pênfigo foliáceo brasileiro:** *S. m.* pênfigo foliáceo que apresenta quatro fases características: pré-invasiva, invasão bolhosa, de estado e de regressão. Na fase pré-invasiva, as lesões surgem preferencialmente no couro cabeludo, face, pré-esternal retroativa, região interescapular, porém todo o corpo pode ser comprometido. As lesões apresentam-se isoladas, recobertas por escamas crostosas, que, em alguns casos, são aderentes. Alguns pacientes apresentam cura espontânea, porém, outros passam para o estado de invasão bolhosa. Este se caracteriza pelo surgimento repentino de inúmeras bolhas que, rapidamente, espalham-se por ambos lados do corpo (forma simétrica) e no sentido crânio-caudal (forma descendente). Quando a pele já está totalmente comprometida, inicia-se uma eritrodermia esfoliativa, levando a paciente à fase de estado. Na fase de regressão, ocorrem lesões localizadas semelhantes às da fase pré-invasiva, juntamente com numerosas máculas pigmentadas, dando ao paciente uma

aparência de pele leopárdica. **Outras designações:** fogo selvagem(pop.), pênfigo foliáceo forma edêmica, PFB. **Símbolo de classificação:** 4.9.1.2.2.

**pênfigo foliáceo de Cazenave:** *S. m.* **Ver:** pênfigo foliáceo.

**pênfigo foliáceo forma edêmica:** *S. m.* **Ver:** pênfigo foliáceo brasileiro.

**pênfigo frusto:** *S. m.* **Ver:** pênfigo eritematoso.

**pênfigo gangrenoso:** *S. m.* **Ver:** éctima gangrenoso.

**pênfigo paraneoplásico:** *S. m.* pênfigo foliáceo raro e crônico. Caracteriza-se pela erupção generalizada de bolhas grandes, poliformas, tensas e difusas, que recobrem extensas áreas. Pode comprometer ou não as mucosas, provocando mucosite e dor.

**Outras designações:** penfigoide bolhoso. **Símbolo de classificação:** 4.9.1.2.3.

**pênfigo seborreico:** *S. m.* **Ver:** pênfigo eritematoso.

**pênfigo sífilítico:** *S. m.* **Ver:** sífilis congênita recente.

**pênfigo vegetante:** *S. m.* pênfigo vulgar de caráter benigno que apresenta lesões vegetantes úmidas, com preferência pelas áreas de flexão (axiliais, genitais, inguinais e perineais). Com o rompimento das bolhas, formam-se áreas erosivas, apresentando exsudação sero-hemorrágica. Em etapa subsequente, há proliferação do fundo da lesão, que, após alguns dias, torna-se saliente, de aspecto vegetante, sempre erosiva, de aparência crostosa e úmida. **Outras designações:** PVe. **Símbolo de classificação:** 4.9.1.1.1.

**pênfigo vegetante do tipo Neumann:** *S. m.* pênfigo vegetante que apresent bolhas flácidas ou tensas. Estas vão se rompendo e multiplicando-se, ocasionando áreas erosadas e elevadas, apresentando superfície vegetante recoberta de exsudato fético e crostas sero-hemorrágicas. Surgem bolhas no contorno das lesões, de cor avermelhada e se dispõem simetricamente nas dobras cutâneas (cavo axilar, região inguinal e periumbilical e dobras periungueais). As lesões podem localizar-se em apenas uma área ou acometer todas as áreas preferenciais. As lesões da mucosa podem atingir, bochechas, lábios, língua e orofaringe. **Outras designações:** moléstia de Neumann. **Símbolo de classificação:** 4.9.1.1.1.1.

**pênfigo vulgar:** *S. m.* pênfigo que se caracteriza pelo aparecimento, na mucosa oral ou na pele, de bolhas tensas ou flácidas, volumosas, salientes, de conteúdo turvo, límpido ou, por vezes, hemorrágico. Mantêm-se isoladas ou agrupadas. Quando confluentes, levam a ampla superfície exulcerada, recoberta de exsudato fético. As bolhas orais (boca, faringe e cavidade nasal) são efêmeras, rompem-se, deixando áreas erosivas, provocando exulcerações hemorrágicas dolorosas. O pênfigo vulgar inicia-se na mucosa bucal ou na pele, mas todas as regiões do corpo podem ser comprometidas. **Outras designações:** PV. **Símbolo de classificação:** 4.9.1.1.

**penfigoide bolhoso:** *S. m.* **Ver:** pênfigo paraneoplásico.

**penfigoide cicatricial:** *S. m.* pênfigo crônico de caráter benigno e autoimune. As lesões iniciais são bolhas tensas, que, ao se romperem, provocam erosão, levando o paciente a sentir queimação, ardor, fotofobia e a lacrimejar. Seu início é lento, há



- involução cicatricial. Compromete primeiramente a mucosa oral, ocular e nasal, posteriormente pode envolver a faringe, laringe, esôfago e genitália. **Outras designações:** pênfigo benigno das mucosas. **Símbolo de classificação:** 4.9.1.3.
- percepção:** *S. f.* função da pele que consiste no reconhecimento dos objetos através do tato, em virtude da presença de elementos nervosos, principalmente na derme, que possibilitam ao ser humano o reconhecimento de sensações como frio, calor, forma de objetos e outros. **Outras designações:** estesia. **Símbolo de classificação:** 2.3.2.
- perda tecidual:** *S. f.* lesão cutânea caracterizada por eliminação exagerada e espontânea ou por destruição de tecidos cutâneos. **Outras designações:** lesão elementar caduca. **Símbolo de classificação:** 3.4.
- pereba:** *S. f.* (Bras., pop.) **Ver:** escabiose.
- pereva:** *S. f.* (Bras.) **Ver:** escabiose.
- periarterite:** *S. f.* **Ver:** poliarterite nodosa.
- perifoliculite:** *S. f.* **Ver:** foliculite ostial.
- perionixe:** *S. f.* **Ver:** paroníquia.
- perionixite:** *S. f.* **Ver:** paroníquia.
- periporite:** *S. f.* piodermite causada por estafilococos e resultante da complicação de outra dermatite, devido à retenção de suor. Caracteriza-se pelo aparecimento de pústulas localizadas na abertura das glândulas sudoríparas. Pode atingir a glândula profundamente, ocasionando a formação de nódulos inflamatórios, que supuram e se rompem, eliminando pus cremoso. Os nódulos podem ser múltiplos. Nos casos mais graves, observam-se febre e outros sintomas gerais. Acomete lactentes (abscessos do lactente) e surge, em geral, após a miliária. **Outras designações:** miliária pustulosa, abscesso das glândulas sudoríparas do lactente. **Símbolo de classificação:** 4.21.1.7.
- perleche:** *S. f.* **Ver:** queilite angular.
- perneira:** *S. f.* (Bras., MG, pop.) **Ver:** beribéri.
- perniose:** *S. f.* **Ver:** eritema pérmio.
- petéquia:** *S. f.* púrpura causada por hemorragia intradérmica ou submucosa, caracterizada por pequenas manchas vermelhas que não apresentam saliências. Localiza-se na pele e mucosas. **Outras designações:**  $\emptyset$ . **Símbolo de classificação:** 3.1.1.1.6.1.
- petéquia calcaneana:** *S. f.* afecção dos pés causada por pequenas hemorragias que se infiltram em direção à camada córnea devido a traumatismos. Apresenta lesões negras, pontuadas, isoladas ou em grupos. Localizam-se na região calcânea e, mais dificilmente, nos dedos das mãos. **Outras designações:** calcanhar preto, sufusão hemorrágica traumática puntiforme do calcanhar, hemorragia pós-traumática puntiforme. **Símbolo de classificação:** 4.40.8.
- PFB:** *Sigla* **Ver:** pênfigo foliáceo brasileiro.
- piã:** *S. m.* (Bras.) **Ver:** framboesia.
- pian:** *S. m.* (var. de piã) **Ver:** framboesia.

- piderma gangrenoso:** *S. m.* dermatose paraneoplásica não infecciosa, de evolução crônica e de caráter destrutivo local. A lesão pode ser pústula hemorrágica, nódulo doloroso ou múltiplas vesicopústulas coalescentes, que podem ulcerar. As úlceras podem ser únicas e múltiplas, discretamente elevadas e com halo eritematoso, surgindo, na maioria das vezes, sobre cicatriz de outra lesão. **Outras designações:** fagedenismo geométrico. **Símbolo de classificação:** 4.29.10.1.21.6.3.11.
- piebaldismo:** *S. m.* acromia congênita, que apresenta mancha acrômica, geralmente de forma semelhante a um triângulo. Podem ocorrer presença de ilhotas hipercrômicas tanto no interior da mancha, quanto em região da pele normal. Localizam-se de preferência na região frontal, envolvendo, inclusive, os cabelos próximos a ela e os cílios. Eventualmente, a acromia também se manifesta no segmento cefálico, no tronco e nos membros. **Outras designações:**  $\emptyset$ . **Símbolo de classificação:** 4.5.1.2.
- pigmentação imediata:** *S. f.* **Ver:** fotodermatose tóxica primária precoce pigmentar imediata.
- pigmentação solar:** *S. f.* **Ver:** fotodermatose tóxica primária precoce pigmentar.
- pigmentação tardia:** *S. f.* **Ver:** fotodermatose tóxica primária precoce pigmentar tardia.
- pili annulati:** *N. Cient.* malformação dos pêlos possivelmente hereditária, que apresenta cabelos e os pêlos com segmentos de cor diferente, alternados (áreas brancas e escuras). Essas áreas são dispostas com grande regularidade. Pode ocorrer distrofia e provocar fraturas nos fios. Localiza-se em todos os fios de cabelo ou em apenas nos de uma região do couro cabeludo. **Outras designações:** leucotropia anular, cabelo em anel(pop.), pêlo anular, cabelo anelado(pop.). **Símbolo de classificação:** 4.36.7.
- pili bifurcati:** *N. Cient.* malformação dos pêlos em que o cabelo apresenta uma fenda longitudinal circunscrita, o que lhe atribui um aspecto de bifurcação. **Outras designações:**  $\emptyset$ . **Símbolo de classificação:** 4.36.6.
- pili incarnati:** *N. Cient.* **Ver:** pseudofoliculite.
- pili multigemini:** *N. Cient.* Malformação dos pêlos em que os mesmos saem em grande número de um único folículo ou aparelho pilosebáceo. **Outras designações:** pêlo multigêmeo. **Símbolo de classificação:** 4.36.9.
- pili pseudo-annulati:** *N. Cient.* malformação dos pêlos em que os mesmos apresentam segmentos de cor diferente, alternados (áreas brancas e escuras) e anel mais brilhante. Este brilho se deve à reflexão e refração da luz em superfícies achatadas e retorcidas dos fios. **Outras designações:**  $\emptyset$ . **Símbolo de classificação:** 4.36.8.
- pili torti:** *N. Cient.* malformação dos pêlos possivelmente hereditária, que pode estar, também, associada a outras malformações. As hastes pilosas apresentam-se retorcidas em torno dos eixos, sob forma de parafuso ou espiral, e os cabelos ficam secos e quebradiços. Podem ocorrer áreas de alopecia. Localiza-se mais frequentemente nos cabelos, na região occipital e também é observada na barba, cílios, supercílios. **Outras designações:** trichokinesis, pêlo retorcido, cabelo retorcido, pêlo torcido. **Símbolo de classificação:** 4.36.5.

**pilodermatologia:** *S. f.* ramo da Dermatologia que faz pesquisas básicas sobre a biologia e a patologia dos cabelos. **Outras designações:**  $\emptyset$ . **Símbolo de classificação:** 1.1.3.

**piloleiomioma:** *S. m.* leiomioma que se origina no músculo eretor dos pêlos. Apresenta-se sob a forma de nódulos intradérmicos, que, agrupados, formam placas. São doloridos à pressão e o número varia de uma dezena a centenas. Uma região ou mais é ocupada por lesões circunscritas, superficiais ou profundas, papulosas ou nodulares, recobertas de pele normal ou rosada. Pode ocorrer em qualquer área da pele. **Outras designações:** leiomioma cutâneo múltiplo, dermatomioma múltiplo eruptivo. **Símbolo de classificação:** 4.29.10.1.7.2.

**pilomatrixoma:** *S. m.* neoplasia benigna folicular originária do folículo piloso Geralmente, surge nódulo intradérmico de consistência dura, pétrea, excepcionalmente ulcerado. Frequentemente, as lesões são únicas, dérmicas ou subcutâneas. A pele que recobre o nódulo é normal ou de cor vermelho-azulada. As lesões localizam-se na face, cabeça, pescoço ou membros superiores. **Outras designações:** epiteloma calcificante de Malherbe, epiteloma calcificado de Malherbe. **Símbolo de classificação:** 4.29.2.2.

**pingadeira:** *S. f.* (pop.) **Ver:** gonorreia.

**pinta:** *S. f.* treponematose causada pelo *Treponema carateum*, transmitido ao homem através de inoculação direta ou por insetos (provavelmente, flebótomos). Apresenta três períodos evolutivos. O período primário, que apresenta pequena pápula de cor eritematosa, acastanhada, azul-escura ou ardoziada, que aparece no local da inoculação e se recobre de descamação. Quando múltiplas, formam placas. O período secundário apresenta manchas numulares, que formam placas difusas eritematosas. Podem assumir aspecto psoriasiforme ou liquenoide. Pode haver prurido. Não há uma demarcação nítida entre o final do período secundário e o início do terciário. Neste surgem manchas acrômicas, com bordas bem delimitadas e contornos irregulares, contendo manchas hiperpigmentadas, puntiformes ou lenticulares, no seu interior. As lesões se localizam, em geral, nas bordas das regiões palmares, no punho, nos cotovelos, nos joelhos, no dorso dos pés, nos tornozelos, no tronco e, eventualmente, nas nádegas. **Outras designações:** caraté, azul (pop.), doença manchada (pop.), mal das pintas (pop.), mal-da-pinta, mal-do-pinto, puru-puru (Bras., pop.), purupuru (Bras., pop.). **Símbolo de classificação:** 4.23.3.

**pioderma gangrenoso:** *S. m.* **Ver:** éctima gangrenoso.

**piodermatite:** *S. f.* **Ver:** piodermite.

**piodermatose:** *S. f.* **Ver:** piodermite.

**piodermia:** *S. f.* **Ver:** piodermite.

**piodermite:** *S. f.* bacteriose causada, em geral, por *Staphylococcus aureus* e *Streptococcus pyogenes*. Podem ocorrer sintomas gerais, como febre, cefaleia e enfartamento ganglionar. A disseminação, por meio do sangue, de produtos ou toxinas microbianas

ocasiona lesões à distância. Existem nove formas da doença, que diferem quanto à morfologia, evolução, patogenia, complicações e terapêutica: 1) impetigos, 2) síndrome da pele escaldada estafilocócica, 3) hidroadenite, 4) foliculites 5) hordéolo, 6) piodermite cancriforme da face, 7) periorite, 8) síndrome do choque tóxico, 9) piodermites eminentemente estreptocócicas. A sede das lesões é condicionada por fatores individuais. **Outras designações:** dermoepidermite microbiana, piodermatose, piodermia, piodermatite. **Símbolo de classificação:** 4.21.1.

**piodermite cancriforme (Covisa e Bejarano):** *S. f.* **Ver:** piodermite cancriforme.

**piodermite cancriforme da face:** *S. f.* **Ver:** piodermite cancriforme.

**piodermite cancriforme:** *S. f.* piodermite que apresenta lesão única de aspecto cancriforme, acompanhada, em alguns casos, de enfartamento ganglionar. Localiza-se, em geral, no lombo prepucial de crianças acometidas de fimose congênita, podendo ainda afetar outras regiões, como face e pescoço. **Outras designações:** piodermite cancriforme da face, piodermite cancriforme (Covisa e Bejarano). **Símbolo de classificação:** 4.21.1.6.

**pioestomatite vegetante:** *S. f.* afecção das mucoas inflamatória. Acomete, em geral, pacientes com problemas gastrointestinais e se caracteriza por projeções vegetantes, lesões papilomatosas com ápice em cúpulas, aglomeradas, numerosas, erosões, exsudato fibrinopurulento e úlcera em uma parte da mucosa. **Outras designações:** piostomatite vegetante. **Símbolo de classificação:** 4.33.24.

**piose de Corlett:** *S. f.* **Ver:** impetigo.

**piostometite vegetante:** *S. f.* **Ver:** pioestomatite vegetante.

**pira:** *S. f.* (Bras., pop.) **Ver:** escabiose.

**pitiríase alba:** *N. Cient.* **Ver:** eczemátide.

**pitiríase capitis:** *N. Cient.* **Ver:** dermatite seborreica.

**pitiríase nigra:** *N. Cient.* cerafitose causada principalmente pela levedura *Exophiala werneckii*, ou ainda pela *Stenella araquata*. Clinicamente caracteriza-se por manchas escuras de pequenas dimensões, lisas e planas, assintomáticas, podendo formar grandes placas coalescentes. As lesões localizam-se nas regiões palmar e plantar ou bordas dos dedos e, ocasionalmente, em outras partes do corpo, como tronco e pescoço. **Outras designações:** cerafitose negra, tinha negra, tinha negra palmar. **Símbolo de classificação:** 4.24.2.1.2.

**pitiríase rósea:** *N. Cient.* dermatose eritematoescamosa infecciosa, de caráter benigno, que apresenta lesão-mãe (“medalhão” ou “placa-mãe”), que é uma placa eritematoescamativa, única, pequena, geralmente arredondada, bem delimitada, não marginada, parte central de cor salmão, de crescimento centrífugo. Na sequência, ocorre erupção generalizada de manchas eritematoescamosas, ovaladas, menores que a inicial, simétricas. Podem ainda surgir pequenas pápulas circulares, levemente elevadas. As lesões mantêm-se, em geral, isoladas, normalmente coalescendo quando numerosas. Pode ocorrer prurido discreto e, eventualmente, vesiculação ou

eritrodermia. Atinge o tronco e raízes dos membros (tórax, abdômen, nádegas, coxas), mas raramente partes expostas ao sol, mãos, pés, faces e mucosas. **Outras designações:** ø. **Símbolo de classificação:** 4.7.4.

**pitíriase rubra pilar:** *N. Cient.* queratose folicular de origem autossômica dominante que apresenta pápulas acuminadas, de coloração vermelha, com tampões córneos nos folículos pilosos e tendência à formação de placas escamosas. As lesões podem ser eritematoescamosas, generalizar-se ou formar queratodermia palmoplantar. Estão centradas nos pêlos. Localiza-se no couro cabeludo, nos joelhos, cotovelos, nos dorsos das mãos, dos dedos e mucosas. **Outras designações:** doença de Devergil. **Símbolo de classificação:** 4.30.2.1.4.7.

**pitíriase versicolor:** *N. Cient.* cerafitose causada pelo *Malassezia furfur*, atualmente denominado *Pityrosporum orbiculare*. Apresenta lesões inicialmente arredondadas, pouco numerosas e isoladas, que se tornam numerosas, maiores e podem coalescer. Em geral, são hipocrômicas descamativas, irregulares, circunscritas ou difusas, de limites nítidos. Conforme a cor da pele, as lesões adquirem coloração variável (castanha, pardacenta, branco-acinzentada). As lesões localizam-se no couro cabeludo, pele e, em especial, no tronco e pescoço, podendo atingir as raízes dos membros. Podem ainda atingir os antebraços, nádegas, coxas e, excepcionalmente, a face. **Outras designações:** acromia parasitária, cromofitose, tinea versicolor, tinea furfurácea, tinea da pele glabra, tinea da pele glabra, tinea da pele glabra, doença de Eichstedt. **Símbolo de classificação:** 4.24.2.1.1.

**pitting ungueal:** *S. m.* **Ver:** depressões puntiformes.

**placa:** *S. f.* formação sólida que pode ser causada por confluência de numerosas pápulas. Caracteriza-se por lesão elevada em forma de platô, de superfície bem delimitada e de coloração variável. **Outras designações:** ø. **Símbolo de classificação:** 3.2.11.

**placa de fumante:** *S. f.* **Ver:** leucoplasia bucal.

**placa papulosa:** *S. f.* placa caracterizada por elevação circunscrita em forma de disco numular e de superfície extensa. **Outras designações:** ø. **Símbolo de classificação:** 3.2.11.1.

**placa ungueal:** *S. f.* **Ver:** unha.

**placas do fumante:** *S. f.* pl. **Ver:** estomatite nicotínica.

**plano hemorrágico:** *S. m.* **Ver:** verruga peruana.

**plasmacellularis:** *N. Cient.* **Ver:** balanite plamocitária de Zoon.

**plasmocitoma:** *S. m.* **Ver:** mieloma.

**platoníquia:** *S. f.* onicopatía em que a unha apresenta-se plana e chata, com curvatura longitudinal. É observada em doença crônica renal. **Outras designações:** ø. **Símbolo de classificação:** 4.34.46.

**poikiloderma:** *N. Cient.* **Ver:** poiquilodermia.

**poikilodermia:** *N. Cient.* **Ver:** poiquilodermia.

**poiquiloderma congênito:** *S. m.* **Ver:** poiquilodermia congênita.

**poiquilodermia:** *S. f.* dermatose atrófica que apresenta extensão cutânea e grandes áreas reticulares com mistura de pigmentação, atrofia, telangiectasia e eritema. Está presente no quadro de várias doenças. Quando se localiza no pescoço e na face chama-se *pecilodermia reticular da face e pescoço*. Quando generalizada, é denominada *pecilodermia atrofiante vascular*. **Obs.:** É também classificada como uma mancha pigmentar. **Outras designações:** poikilodermia, poikiloderma, pecilodermia, pecilodermia reticular da face e pescoço, pecilodermia atrofiante vascular. **Símbolo de classificação:** 3.1.2.8., 4.10.4.

**poiquilodermia acroceratótica hereditária:** *S. f.* genodermatose displásica de origem autossômica dominante, caracterizando-se como uma síndrome de envelhecimento precoce. Inicialmente surgem lesões vesiculosas e vesicopustulosas, localizadas nas mãos e pés. Posteriormente, ocorre o processo poiquilodérmico iniciado nas dobras e que, de uma maneira generalizada, termina com lesões ceratóticas nas extremidades distais, localizadas especialmente nos joelhos, cotovelos e regiões palmo-plantares. **Obs.:** É também classificada como uma hiperchromia. **Outras designações:**  $\emptyset$ . **Símbolo de classificação:** 4.5.3.11., 4.30.2.5.3.

**poiquilodermia atrófica vascular:** *S. f.* **Ver:** parapsoríase em grandes placas.

**poiquilodermia congênita:** *S. f.* hiperchromia ligada a gene autossômico recessivo, cujas primeiras lesões são eritematosas, tendendo à descamação, atrofia e hiperpigmentação em áreas expostas à luz, apresentando, em seguida, telangiectasia. Podem ocorrer catarata, alopecia, distrofia das unhas, hipogenitalismo, pequenez anormal dos pés e das mãos, queratoses, ceratodermia palmoplantar, microdontia e até retardo mental. As regiões predominantemente acometidas são face e extremidades. **Obs.:** É também classificada como uma genodermatose. **Outras designações:** síndrome de Rothmund-Thomson, poiquiloderma congênito. **Símbolo de classificação:** 4.5.3.12.; 4.30.2.5.1.

**poiquilodermia de Civatte:** *S. f.* hiperchromia resultante da reação da luz, principalmente a solar, com substâncias do ambiente industrial (anilinas, derivados de alcatrão) ou de uso cosmético em contato com a pele. As lesões são predominantemente eritematosas, sendo que, em alguns casos, apresentam aspecto reticulado ou atrófico. Observa-se telangiectasia nas laterais da face e do pescoço. **Outras designações:**  $\emptyset$ . **Símbolo de classificação:** 4.5.3.8.

**poiquilodermia de Weary:** *S. f.* **Ver:** poiquilodermia esclerosante hereditária.

**poiquilodermia esclerosante hereditária:** *S. f.* hiperchromia de caráter hereditário autossômico dominante. Caracteriza-se por processo poiquilodérmico acompanhado de hiperkeratose linear e faixas fibrosas, acometendo principalmente as regiões posterior do joelho (poplíteia), antecubitais e axilares (especialmente as dobras). Pode ainda ocorrer calcinose e dedos encurvados, além de ceratodermia palmoplantar. **Obs.:** É também classificada como uma genodermatose displásica. **Obs.:** É também clas-

sificada como uma genodermatose displásica. **Outras designações:** poiquidermia de Weary. **Símbolo de classificação:** 4.5.3.13.; 4.30.2.5.2.

**poiquidermia solar:** *S. f.* fotodermatose que apresenta reticulado telangiectásico nas faces laterais do pescoço e região-hiódea. **Outras designações:**  $\emptyset$ . **Símbolo de classificação:** 4.32.1.2.5.

**poliarterite nodosa:** *S. f.* vasculite primária e predominantemente necrosante relacionada à hipersensibilidade à drogas, proteínas estranhas, antígenos da hepatite B e estreptococos. Causa inflamação e necrose difusa de artérias de pequenos e médios calibres e ocasionalmente veias, de diversos órgãos (rins, músculos, trato intestinal, coração), resultando, assim, em vários sintomas. Podem ocorrer quadro respiratório deficiente, febre, dores articulares, comprometimento renal grave, hipertensão, necrose da mucosa gastrointestinal, hematêmese, melema e peritonite. As lesões apresentam-se como máculas, pápulas, nódulos, púrpura necróticas, úlceras em saca-bocado e livedo reticular. Atingem pulmões, coração, rins, estômago, intestino, cérebro, músculos, vasos mesentéricos e vaso nervorum dos nervos periféricos. **Outras designações:** doença de Kussmaul-Maier, periarterite **Símbolo de classificação:** 4.14.2.1.2.

**policondrite atrófica crônica:** *S. f.* **Ver:** policondrite recorrente.

**policondrite recidivante:** *S. f.* **Ver:** policondrite recorrente.

**policondrite recorrente:** *S. f.* afecção auricular rara e geralmente unilateral, caracterizada por surtos recorrentes que levam à inflamação e obstrução do pavilhão auricular com substituição fibrosa. Manifesta edema, eritema, calor e dor (condrite), não afetando o lóbulo. É geralmente acompanhada de febre, pericondrite e artrite, podendo haver náusea, tontura, zumbido e vômito. Localiza-se nas orelhas e nas cartilagens do nariz, que toma aspecto em sela. Pode comprometer também as articulações carpianas e metacarpianas, cartilagens ocular e do trato respiratório. **Outras designações:** policondrite recidivante, policondrite atrófica crônica, condromalacia generalizada, condromalacia sistêmica, doença de (von) Meyenburg, síndrome de Meyenburg-Altherr-Uehlinger. **Símbolo de classificação:** 4.39.1.

**polidisplasia tipo Hallopeau-Siemens:** *S. f.* **Ver:** epidermólise bolhosa distrófica recessiva.

**polidrose:** *S. f.* **Ver:** hiperidrose.

**poliidrose:** *S. f.* **Ver:** hiperidrose.

**polimialgia arterítica:** *S. f.* vasculite primária predominantemente granulomatosa que apresenta dores reumáticas nos músculos, resultantes de arterite, sobretudo a arterite disseminada de células gigantes. **Outras designações:** doença de Bruce. **Símbolo de classificação:** 4.14.2.3.2.

**polioníquia:** *S. f.* onicopatía na qual um dedo possui um número de unhas maior que o normal. **Outras designações:**  $\emptyset$ . **Símbolo de classificação:** 4.34.47.

**poliose:** *S. f.* acromia de origem hereditária, caracterizada pela ausência de pigmento nos pêlos. A presença dos cabelos brancos é localizada, apresentando-se geralmente

- em faixas localizadas em áreas circunscritas da região frontal e nuca. **Outras designações:**  $\emptyset$ . **Símbolo de classificação:** 4.5.1.3.
- polipapiloma:** *S. m.* **Ver:** framboesia.
- pólipo:** *S. m.* formação sólida caracterizada por tumor benigno mole e pediculado. Localiza-se nas mucosas das cavidades naturais. **Outras designações:**  $\emptyset$ . **Símbolo de classificação:** 3.2.10.
- pomphox:** *n. cient* **Ver:** eczema disidrótico.
- ponto de Fordyce:** *S. m.* **Ver:** grânulo de Fordyce.
- ponto de rubi:** *S. m.* **Ver:** angioma.
- poquidermia:** *S. f.* **Ver:** hiperqueratose.
- porfíria:** *S. f.* dermatose metabólica genética ou adquirida, que provoca o aumento da formação e excreção das porfirinas no sangue e tecido, nas fezes e urina, crises abdominais, sinais psiquiátricos e neurológicos e desestesia. Embora não apresente grande expressão cutânea, podem aparecer pigmentos róseos, fluorescentes à luz ultravioleta e acentuada fotossensibilidade (com exceção da porfíria aguda intermitente). **Obs.:** É também classificada como uma farmacodermia. **Outras designações:**  $\emptyset$ . **Símbolo de classificação:** 4.1.3.; 4.31.14.
- porfíria adquirida:** *S. f.* **Ver:** porfíria cutânea tardia.
- porfíria aguda intermitente:** *S. f.* porfíria hepática autossômica dominante, que provoca cólicas abdominais, náuseas, vômitos, epilepsia, hipertensão e perturbações neuromusculares, inclusive dos músculos respiratórios. Pode provocar conduta psicótica ou neurótica, depressão, agitação ou histenia. Durante crises, pode haver paralisia respiratória. Há ausência de lesões e fotossensibilidade cutânea. **Outras designações:** porfíria sueca, PAI. **Símbolo de classificação:** 4.1.3.2.1.
- porfíria cutânea tardia:** *S. f.* porfíria hepática autossômica dominante, adquirida por excessiva ingestão de álcool, esterógenos e outras drogas hepatotóxicas. Na pele causa lesões com bolhas ou vesículas, às vezes hemorrágicas nas extremidades, pele frágil a traumatismos (erosões localizadas no dorso das mãos, pés e membros), fotossensibilidade, pigmentação em torno dos olhos, hipertricose facial e alopecia. Não apresenta dores abdominais, nem complicações neurológicas. **Outras designações:** porfíria sintomática, porfíria hepática crônica, porfíria adquirida, PCT. **Símbolo de classificação:** 4.1.3.2.2.
- porfíria eritropoiética:** *S. f.* porfíria autossômica recessiva, que apresenta fotossensibilidade marcada, que leva a ulcerações, cicatrizes, urticárias solar e aguda, mutilações, aspectos esclerodermiformes, hiperpigmentação e hipertricose. Acomete principalmente os eritrócitos. **Outras designações:** PE. **Símbolo de classificação:** 4.1.3.1.
- porfíria eritropoiética congênita:** *S. f.* porfíria eritropoiética provavelmente adquirida por herança mendeliana recessiva. Há fotossensibilidade, os dentes e urina mostram-se vermelhos e com fluorescência à luz ultravioleta, bolhas, ulcerações e cicatrizes nas áreas



expostas (face e mãos), além de expressivo aumento da excreção urinária de uroporfirina e coproporfirina. Em casos extremos, chega-se à mutilação das extremidades. **Outras designações:** doença de Gunther, PEC. **Símbolo de classificação:** 4.1.3.1.2.

**porfíria hepática:** *S. f.* porfíria autossômica dominante causada por defeito enzimático que leva a uma produção exagerada de porfirinas. Ataca fundamentalmente o fígado e o baço (hepatoesplenomegalia). **Outras designações:**  $\emptyset$ . **Símbolo de classificação:** 4.1.3.2.

**porfíria hepática crônica:** *S. f.* **Ver:** porfíria cutânea tardia.

**porfíria hepatoereditária:** *S. f.* porfíria eritropoiética autossômica dominante, cujas características são aparecimento de bolhas, espessamento da pele, que adquire aspecto esclerodermiforme. A manifestação sistêmica peculiar é a diminuição das funções hepáticas. **Outras designações:**  $\emptyset$ . **Símbolo de classificação:** 4.1.3.1.4.

**porfíria hepatoeritropiética:** *S. f.* porfíria eritropoiética grave, homozigótica, autossômica recessiva, caracterizada pela falta da atividade enzimática no fígado, eritrócitos e fibroblastos. Manifesta-se em geral na primeira infância. **Outras designações:**  $\emptyset$ . **Símbolo de classificação:** 4.1.3.1.3.

**porfíria sintomática:** *S. f.* **Ver:** porfíria cutânea tardia.

**porfíria sueca:** *S. f.* **Ver:** porfíria aguda intermitente.

**porfíria variegata:** *S. f.* porfíria hepática autossômica dominante, em que há crises agudas de cólicas e de icterícia, hipertensão, paralisia, epilepsia, neuropatia e psicose. Na pele, provoca lesões esclerodermiformes, hipertricrose, pigmentação facial, alopecia e sensibilidade dérmica à luz. As lesões manifestam-se em geral na face. **Outras designações:**  $\emptyset$ . **Símbolo de classificação:** 4.1.3.2.3.

**poroadenite:** *S. f.* **Ver:** linfogranuloma venéreo.

**poroceratose:** *S. f.* **Ver:** poroqueratose.

**poroceratose actínica superficial disseminada:** *S. f.* **Ver:** poroqueratose actínica superficial disseminada.

**poroceratose disseminada superficial actínica:** *S. f.* **Ver:** poroqueratose actínica superficial disseminada.

**poroceratose pontuada tipo Mantoux:** *S. f.* **Ver:** queratólise pontuada.

**poroma écrino:** *S. m.* neoplasia benigna da glândula sudorípara écrina que apresenta nódulo elevado, de consistência firme, com superfície lisa ou lobular, geralmente único, recoberto por pele de cor normal, rósea ou levemente eritematosa. Quando pressionado, pode haver ulceração com sangramento. Localiza-se, de preferência, na região plantar e bordas dos pés e, ocasionalmente, na região palmar (dedos), coxa, dorso, tórax e nariz. **Outras designações:** acrospiroma écrino. **Símbolo de classificação:** 4.29.4.3.

**poroma folicular:** *S. m.* **Ver:** ceratose folicular invertida.

**poroqueratose:** *S. f.* queratose folicular hereditária, rara, crônica e progressiva. Caracteriza-se pelo aparecimento de pápulas ceratósicas de pele atrofiada, em que há

- espessamento do estrato córneo. Quando destacada, a rolha córnea dá lugar a uma cratera, que aumenta de tamanho progressivamente de modo centrífugo. A lesão passa então a ter um centro deprimido, torna-se oval ou circular, rodeada por colar de hiperqueratose. Pode restringir-se a uma lesão ou dar origem a várias. Localiza-se nas extremidades, face e área genital. **Outras designações:** doença de Mibelli, ceratoderma excêntrica, poroceratose, hiperqueratose excêntrica, hiperqueratose figurada centrífuga atrófica, ceratoatrofoderma. **Símbolo de classificação:** 4.30.2.1.4.12.
- poroqueratose actínica disseminada superficial:** *S. f.* **Ver:** poroqueratose actínica superficial disseminada.
- poroqueratose actínica superficial disseminada:** *S. f.* poroqueratose de origem autossômica dominante e hereditária. Há as formas linear e solitária: a primeira tem semelhança ao veno verrucoso, e a segunda forma lesões que atingem inúmeros centímetros de diâmetro. Localiza-se prediletamente nas áreas que são expostas ao sol. **Outras designações:** poroceratose actínica superficial disseminada, poroceratose disseminada superficial actínica, poroqueratose actínica disseminada superficial. **Símbolo de classificação:** 4.30.2.1.4.12.1.
- porrigem:** *S. f.* **Ver:** dermatofitose.
- porrigo favoso:** *S. m.* **Ver:** dermatofitose do couro cabeludo.
- porrigo furfurans:** *S. m.* **Ver:** dermatofitose do couro cabeludo.
- porrigo lupinoso:** *S. m.* **Ver:** dermatofitose do couro cabeludo.
- postema:** *S. m.* **Ver:** abscesso<sup>2</sup>.
- prega ungueal lateral:** *S. f.* parte dos tecidos periungueais cuja função é recobrir as bordas laterais do corpo da unha e limitar as bordas da porção proximal dessa estrutura. **Outras designações:** dobra lateral, eponíquio, eponíquia, cutícula, pele da unha, pelinha. **Símbolo de classificação:** 2.2.4.1.1.2.
- prega ungueal proximal:** *S. f.* parte dos tecidos periungueais cuja função é recobrir a raiz ungueal. **Outras designações:**  $\emptyset$ . **Símbolo de classificação:** 2.2.4.1.1.1.
- pré-melanosoma:** *S. m.* **Ver:** pré-melanossomo.
- pré-melanossoma:** *S. m.* **Ver:** pré-melanossomo.
- pré-melanossomo:** *S. m.* vesícula formada no aparelho de Golgi, na qual tem início o processo de formação da melanina. Contém tirosinase proveniente de sua síntese no nível do retículo endoplasmático rugoso. **Outras designações:** pré-melanossoma, pré-malanosoma. **Símbolo de classificação:** 2.1.1.5.4.1.1.
- priminfecção:** *S. f.* **Ver:** herpes simples genital, primo-infecção herpética.
- primo-infecção:** *S. f.* **Ver:** primo-infecção herpética.
- primo-infecção herpética:** *S. f.* herpes simples que acomete indivíduos nunca antes expostos ao vírus, não apresentando, por isso, imunidade celular. Dá-se, em geral, por contato. Pode ser antecedida por sensação de fisgada, parestesia ou ardor, que torna a lesão dolorosa devido à intensificação. O vírus pode permanecer latente em gânglios nervosos do crânio ou da medula após a infecção primária, migrando atra-

vés do nervo periférico, quando reativado por vários motivos, e retornando à pele ou à mucosa, gerando o herpes simples recidivante. **Outras designações:** priminfecção, primo-infecção. **Símbolo de classificação:** 4.15.2.1.

**progeria da criança:** *S. f.* genodermatose atrófica de causa não conhecida, mas que pode ser autossômica recessiva. É uma síndrome de envelhecimento precoce. Tem como maior característica a alopecia. Ocorre uma atrofia gradual do tecido adiposo, fazendo com que a pele tenha aspecto rugoso e envelhecida, e os vasos são visíveis. O crânio é grande, há micrognatia, o nariz é afilado e há pseudoexoftalmia. Frequentemente ocorre severo comprometimento mental, elevado grau de lipoproteínas e arteriosclerose, alterações dentárias. Há arteriosclerose difusa, que provoca hipertensão, insuficiência coronária e cardíaca, além de alterações vasculares periféricas. **Outras designações:** doença de Hutchinson-Gilford. **Símbolo de classificação:** 4.30.2.6.1.

**progeria do adulto:** *S. f.* genodermatose atrófica de herança autossômica recessiva, que se caracteriza como uma síndrome de envelhecimento precoce. Ocorre atrofia da pele, do subcutâneo e dos músculos, catarata juvenil bilateral, canície, oncodistrofia, osteoporose, disfunção multiplandular, hipogonadismo, calcificação dos vasos, alopecia androgênica precoce, distrofia ungueal, mudanças das cordas vocais, neoplasias viscerais malignas, diabetes melitos, infarto coroniano e progeria. As extremidades têm espessura fina com possibilidade de ulcerações, além do enfermo não alterar o peso e altura. **Outras designações:** síndrome de Wener. **Símbolo de classificação:** 4.30.2.6.4.

**proteção:** *S. f.* função da pele que consiste em proteger o corpo humano das agressões do meio exterior. **Outras designações:**  $\emptyset$ . **Símbolo de classificação:** 2.3.1.

**proteínose lipídica:** *S. f.* **Ver:** glicolipidoproteínose.

**protoporfiria eritropoiética:** *S. f.* porfiria eritropoiética autossômica dominante, hereditária, que apresenta bolhas excepcionais, eritema e edema nas partes expostas do corpo, placas urticadas e vesículas na face das mãos, com intensa sensação de ardência quando expostas à luz solar. Há ainda fotossensibilidade e alterações fotocutâneas. Pode apresentar manifestações sistêmicas, tais como coletitíase e insuficiência hepática. **Outras designações:**  $\emptyset$ . **Símbolo de classificação:** 4.1.3.1.1.

**protossífilis:** *S. f.* **Ver:** sífilis primária.

**pruído:** *S. m.* **Ver:** prurido.

**prurido:** *S. m.* dermatose devida à ação de enzimas pruridogênicas liberadas na derme por alterações ou injúrias celulares, ou nela introduzidas. O prurido pode ser desencadeado ou estimulado por diversos fatores, tais como calor, transpiração, alterações bruscas de temperatura, fricção, roupas oclusivas, agentes químicos e tensão emocional. Pode ainda estar associado a diversas dermatoses, gravidez, algumas drogas e outros fatores. Caracteriza-se por uma sensação desagradável que induz à coceira, cuja intensidade varia. Pode se dar de forma generalizada ou localizada. Pode ser agudo ou crônico, severo (prurido ferox) ou discreto (prurido *mitis*), contínuo ou por

surtos. Pode acometer qualquer parte da pele. **Outras designações:** prurido biopsiante, prurido ferox, prurido mitis, comichão, coceira, iuçá (Bras., pop.), jácomeça (Bras., pop.), cafubira (Bras., MG, pop.), quipã (Bras., pop.), pruído, chanha (Bras., PB, pop.). **Símbolo de classificação:** 4.17.

**prurido anogenital:** *S. m.* prurido localizado no ânus ou na vulva e partes adjacentes, cujas causas são variadas e inúmeras. Caracteriza-se ainda pelo aparecimento de eritema e escoriações na área comprometida, cuja superfície pode apresentar-se seca e escamosa ou úmida com escamas e crostas maceradas. Com a cronicidade do quadro e em decorrência da coçadura ocorre a liquenificação, que determina maior prurido (bimônimo prurido-liquenificação), podendo agravar e manter o quadro independentemente da causa inicial. **Outras designações:**  $\emptyset$ . **Símbolo de classificação:** 4.17.4.

**prurido asteatósico:** *S. m.* prurido causado pela diminuição do manto lipídico cutâneo, devido à sensibilidade, ao excesso de banhos com sabonetes alcalinos ou ao clima frio. Caracteriza-se basicamente por prurido, que tem intensidade variável e pode manifestar-se de forma contínua ou por surtos. Provoca alterações cutâneas, evidenciadas por descamação e sequeidão difusa e, por vezes, pelo aparecimento de áreas eritematosas. Apresenta-se de forma difusa na pele, localizando-se geralmente nas faces de extensão dos membros superiores e inferiores. Existem três formas da doença: 1) prurido do banho, 2) prurido senil, 3) prurido hiemal. **Outras designações:**  $\emptyset$ . **Símbolo de classificação:** 4.17.1.

**prurido autotóxico:** *S. m.* prurido que se manifesta como sintoma de doenças sistêmicas. Tem intensidade variável e provoca escoriações em maior ou menor número, devido à coçagem. Nas formas crônicas ocorrem liquenificação, aumento anormal das glândulas linfáticas e melanoses de grandes áreas da pele, inclusive com o aparecimento de pontos vitiligoides. Apresenta-se de forma difusa na pele. Existem duas formas da doença: 1) prurido de anemia, 2) prurido urêmico. **Outras designações:** prurido secundário, prurido sintomático. **Símbolo de classificação:** 4.17.2.

**prurido biopsiante:** *S. m.* **Ver:** prurido.

**prurido de anemia:** *S. m.* prurido autotóxico devido a anemia. Manifesta-se de forma difusa pelo corpo. **Outras designações:**  $\emptyset$ . **Símbolo de classificação:** 4.17.2.1.

**prurido de congelção:** *S. m.* **Ver:** prurido hiemal.

**prurido de Hutchinson:** *S. m.* **Ver:** prurigo estival.

**prurido de jóquei:** *S. m.* (pop.) **Ver:** dermatofitose marginada.

**prurido de lavandeiro nativo:** *S. m.* (pop.) **Ver:** dermatofitose marginada.

**prurido de Malabar:** *S. m.* (pop.) **Ver:** dermatofitose imbricata.

**prurido do banho:** *S. m.* prurido asteatósico causado pelo ressecamento da pele devido ao uso de sabonete inadequado no banho ou ao excesso destes. Manifesta-se após o banho, caracterizando-se por uma sensação de queimadura, que varia de ligeira dor picante a coceira intensa. **Outras designações:**  $\emptyset$ . **Símbolo de classificação:** 4.17.1.1.

**prurido do madeireiro:** *S. m.* **Ver:** prurido hiemal.

**prurido essencial:** *S. m.* prurido essencialmente psicogênico, que ocorre independentemente de lesões cutâneas e cuja causa é, na maioria das vezes, de difícil identificação. Inicia-se de repente e é muito intenso, levando o paciente a produzir verdadeiras biópsias com a unha, provocando sangramento e dor. **Outras designações:** prurido idiopático. **Símbolo de classificação:** 4.17.3.

**prurido ferox:** *N. Cient.* **Ver:** prurido.

**prurido hiemal:** *S. m.* prurido asteatósico que ocorre no inverno, sobretudo em locais de clima seco. Apresenta prurido, às vezes intenso, securo e discreta descamação da pele. Podem aparecer áreas de eritema, escoriações e, raras vezes, liquenificação. Atinge particularmente as faces de extensão, podendo estar localizado unicamente nas pernas. **Outras designações:** dermatite hibernal, dermatite do inverno, prurido invernial, prurido de congelação, prurido do madeireiro, coceira do inverno(pop.). **Símbolo de classificação:** 4.17.1.3.

**prurido idiopático:** *S. m.* **Ver:** prurido essencial.

**prurido invernial:** *S. m.* **Ver:** prurido hiemal.

**prurido mitis:** *N. Cient.* **Ver:** prurido.

**prurido secundário:** *S. m.* **Ver:** prurido autotóxico.

**prurido senil:** *S. m.* prurido asteatósico provavelmente devido a xerodermia, que pode estar associado a alterações degenerativas da pele, ao uso de água quente e sabão e à estação fria. Caracteriza-se por securo e discreta descamação da pele. Pode haver sinais da coçagem, em geral, leves. Inicia-se geralmente nas pernas, manifestando-se com maior intensidade no tronco. **Outras designações:**  $\emptyset$ . **Símbolo de classificação:** 4.17.1.2.

**prurido sintomático:** *S. m.* **Ver:** prurido autotóxico.

**prurido urêmico:** *S. m.* prurido autotóxico provocado por retenção, no sangue, de substâncias tóxicas que deveriam ser eliminadas pela urina. **Outras designações:**  $\emptyset$ . **Símbolo de classificação:** 4.17.2.2.

**prurigem:** *S. f.* **Ver:** prurigo.

**prurigo:** *S. m.* dermatose que se caracteriza por inflamação cutânea crônica, manifestada por uma erupção persistente de pequenas pápulas amarelas (pápulas do prurigo) de aspectos variados (foliculares, individuais, brilhantes, poligonais, puntiformes, achatadas ou agrupadas em placas liquenificadas), sempre acompanhadas e intenso prurido. Podem ainda apresentar-se com aspecto edematoso, encimadas por vesículas na parte central. Podem aparecer nódulos, liquenificação e lesões urticariformes. São mais proeminentes na face de extensão dos membros. As formas mais importantes da doença são: 1) prurigo estrófulo, 2) prurigo simples do adulto, 3) prurigo melanótico, 4) prurigo de Hebra, 5) prurigo discoide e liquenoide, 6) prurigo nodular de Hyde.

**Outras designações:** prurigem. **Símbolo de classificação:** 4.18.

**prurigo da gestação:** *S. m.* **Ver:** prurigo gravídico.

**prurigo de Hebra:** *S. m.* prurigo causado por uma reação de hipersensibilidade, provavelmente a picadas de insetos, mas também é provável que haja conotação genética e atópica. Caracteriza-se pelo aparecimento de pápulas secas, firmes, consistentes e mal delimitadas, mais palpáveis que visíveis, acompanhadas de intenso prurido. A pele das regiões afetadas torna-se espessada, com infiltração difusa pastosa. Em decorrência da coçagem surgem escoriações, crostas hemorrágicas aderentes, áreas de liquenificação e manchas hiperocrômicas e acrômicas. Um sintoma muito característico é a inflamação bilateral dos gânglios linfáticos da coxa e da virilha (adenopatia bilateral ínguinoocrural), denominada *bulbão do prurigo*. Pode também haver enfartamento ganglionar axilar e cervical. Devido à violência do prurido e à intensa profusão de lesões, essa forma de prurigo é também conhecida por *prurigo ferox*. Atinge todo o tegumento, exceto o couro cabeludo, pele dos genitais e mucosas, aparecendo com maior frequência na face de extensão dos membros, nádegas, tronco e pescoço. **Outras designações:** prurigo feroz, prurigo ferox, prurigo renitente, prurigo mitis. **Símbolo de classificação:** 4.18.4.

**prurigo de verão:** *S. m.* **Ver:** prurigo estival.

**prurigo discoide e liquenoide:** *S. m.* prurigo que apresenta placas eritematoedematosas, bem delimitadas, em forma de disco e escamocrostas, acompanhadas de intenso prurido. Há exsudação e liquenificação difusa. Não ocorre vesiculação. **Outras designações:** dermatite discoide e liquenoide de Sulzberger, doença “oid-oid”. **Símbolo de classificação:** 4.18.5.

**prurigo do verão:** *S. m.* **Ver:** prurigo estival.

**prurigo estival:** *S. m.* fotodermatose idiopática que apresenta pápulas e seropápulas, róseas ou eritematosas, duras, de superfície achatada, com ou sem vesiculação. A liquenificação é comum. Surgem lesões escoriadas e pápulas de leve coloração amarelada. Localiza-se na face, no dorso das mãos, antebraços, pernas e, eventualmente, nas nádegas. **Obs.:** É também classificada como um prurigo simples do adulto. **Outras designações:** prurido de Hutchinson, prurigo de verão. **Símbolo de classificação:** 4.32.3.4.1., 4.18.2.2.

**prurigo estrófulo:** *S. m.* prurigo provocado por hipersensibilidade a picadas de insetos. Caracteriza-se pelo aparecimento súbito de pápulas, em geral encimadas por pequenas vesículas no centro (seropápulas), e lesões urticariformes, sempre acompanhadas de prurido intenso. As lesões apresentam-se em número variável, disseminadas e não coalescentes. As urticárias regridem rapidamente, permanecendo as papulovesículas, que se rompem e são recobertas por crostículas amareladas. Devido à intensidade do prurido podem ainda surgir escoriações, liquenificação, eczematização e infecções secundárias. Localiza-se em áreas expostas, habitualmente no tronco e nos membros e, raramente, na face. **Outras designações:** prurigo simples agudo infantil, prurigo infantil, líquen urticárico, líquen urticado, urticária infantil, urticária papular, urticária papulosa. **Símbolo de classificação:** 4.18.1.

**prurigo ferox:** *N. Cient.* **Ver:** prurigo de Hebra.

**prurigo ferox:** *S. m.* **Ver:** prurigo de Hebra.

**prurigo gravídico:** *S. m.* prurigo simples do adulto que acomete mulheres grávidas a partir do terceiro mês de gestação, devido à sensibilidade a substâncias elaboradas durante a gravidez. Caracteriza-se por erupção papulosa, que desaparece após o parto, sem qualquer repercussão para o feto. Atinge geralmente as superfícies de extensão dos membros. **Outras designações:** prurigo da gestação. **Símbolo de classificação:** 4.18.2.1.

**prurigo infantil:** *S. m.* **Ver:** prurigo estrófulo.

**prurigo melanótico:** *S. m.* prurigo provavelmente relacionado com afecções do fígado. É uma doença crônica, que se inicia por prurigo agudo e que apresenta seropápula e prurido. Devido à coçagem, surgem áreas escuras, ardozadas, pigmentadas de forma reticulada ou uniforme, e liquenificação. Observam-se também áreas hiperpigmentadas, salpicadas de manchas sem pigmentação melânica (leucodermia), puntiformes, lenticulares ou estriadas. Pode atingir qualquer área do tegumento, aparecendo de preferência no tórax, na região póstero-externa dos braços e nas faces internas do pescoço. **Outras designações:** doença de Pierini-Borda. **Símbolo de classificação:** 4.18.3.

**prurigo mitis:** *N. Cient.* **Ver:** prurigo de Hebra.

**prurigo nodular:** *S. m.* prurigo que apresenta lesões papulonodulares arredondadas e elevadas, com coloração da pele normal (rósea ou róseo-amarelada), consistência firme e superfície verrucosa. As lesões são pouco numerosas e extremamente pruriginosas, com tendência à hiperpigmentação. As lesões apresentam-se esparsas no tegumento, atingindo principalmente a superfície de extensão dos membros, em especial coxas e pernas, e, às vezes, tronco. **Obs:** É também classificada como uma dermatose liquenoide e como uma liquenificação. **Outras designações:** prurigo nodular de Hyde, doença de Hyde, liquenificação macropapulosa. **Símbolo de classificação:** 3.5.2.5., 4.18.6.; 4.4.5.6.

**prurigo nodular de Hyde:** *S. m.* **Ver:** liquenificação macropapulosa<sup>2</sup>, prurigo nodular.

**prurigo renitente:** *S. m.* **Ver:** prurigo de Hebra.

**prurigo simples:** *S. m.* **Ver:** prurigo simples do adulto.

**prurigo simples agudo do adulto:** *S. m.* **Ver:** prurigo simples do adulto.

**prurigo simples agudo infantil:** *S. m.* **Ver:** prurigo estrófulo.

**prurigo simples do adulto:** *S. m.* prurigo de causas diversas, dentre elas, a hipersensibilidade a picadas de insetos. Apresenta surtos de elementos papulosos e eritematourticarianos, acompanhados de intenso prurido. Pode também ocorrer liquenificação. As lesões aparecem mais ou menos simetricamente, em geral no tronco e nas superfícies de extensão das extremidades. Existem duas formas da doença: 1) prurigo gravídico, 2) prurigo estival. **Outras designações:** prurigo simples agudo do adulto, prurigo simples. **Símbolo de classificação:** 4.18.2.

**prurigo solar:** *S. m.* **Ver:** prurigo estival.

**pseudo-Bowen:** *S. f.* **Ver:** papulose bowenoide.

**pseudobulbão:** *S. m.* **Ver:** donovanose.

**pseudocicatriz estelar:** *S. f.* fotodermatose que tem aspecto de cicatrizes em forma de estrelas. Localiza-se preferencialmente nos antebraços. **Outras designações:**  $\emptyset$ . **Símbolo de classificação:** 4.32.8.

**pseudocisto do pavilhão auricular:** *S. m.* afecção auricular causada provavelmente por mecanismo traumático. Caracteriza-se por cavidade na cartilagem, que toma aspecto amorfo e eosinofílico, sem apresentar estrutura epitelial na parede. A superfície aumenta em volume e contém líquido claro, amarelado e viscoso. Localiza-se na superfície anterior da orelha. **Outras designações:**  $\emptyset$ . **Símbolo de classificação:** 4.39.2.

**pseudocoloide dos lábios:** *S. m.* **Ver:** grânulo de Fordyce.

**pseudoerisipela:** *S. f.* **Ver:** erisipeloide.

**pseudofoliculite:** *S. f.* malformação do pêlos provavelmente provocada pela ação de barbear-se e depilar-se frequentemente e de maneira imprópria. Os pêlos ou cabelos encravados, em vez de saírem direta e imediatamente do óstio folicular, crescem em ângulos mais agudos do que o normal, estendem-se sob a camada córnea em trajeto mais ou menos longo e, após surgirem à superfície, encurvam-se na pele, removendo incompletamente o folículo, voltando-se para trás. Assumem aspecto de foliculite, provocam a formação de pústulas e de pápulas, determinando geralmente reação inflamatória. **Obs.:** É também classificada como uma foliculite. **Outras designações:** pili incarnati, cabelo encravado(pop.), pêlo encravado(pop.), pêlo cuniculado, pêlo encarnado, pseudofoliculite da barba, pseudofoliculite da virilha. **Símbolo de classificação:** 4.36.15.; 4.21.1.4.6.

**pseudofoliculite da barba:** *S. f.* **Ver:** pseudofoliculite.

**pseudofoliculite da virilha:** *S. f.* **Ver:** pseudofoliculite.

**pseudolinfocitoma de Spiegler-Fendt:** *S. m.* **Ver:** linfocitoma cútis.

**pseudolinfoma:** *S. m.* neoplasia cutânea benigna de origem mesenquimal, que se apresenta clínica e histopatologia semelhante aos linfomas. A presença de um único tipo de célula aponta o diagnóstico no sentido de linfoma, enquanto a policlonicidade, no sentido de pseudolinfoma. Este termo designa, na verdade, um grupo de dermatoses, sendo as principais: 1) linfocitoma cútis, 2) infiltrado linfocítico de Jessner-Kanof, 3) pseudolinfoma provocado por picada de insetos. **Outras designações:** hiperplasia linfóide benigna. **Símbolo de classificação:** 4.29.10.1.21.

**pseudolinfoma provocado por picada de insetos:** *S. m.* pseudolinfoma decorrente de uma reação de hipersensibilidade a picadas de insetos. As lesões caracterizam-se por pápulas ou nódulos eritematoinfiltrativos, de evolução prolongada. O diagnóstico pode ser feito a partir da presença de prurido e de uma história de hipersensibilidade a picadas de insetos. **Outras designações:**  $\emptyset$ . **Símbolo de classificação:** 4.29.10.1.21.2.



**pseudomicose bacteriana:** *S. f.* **Ver:** botriomicose.

**pseudopelada:** *S. f.* alopecia de origem desconhecida, podendo ser um tipo cicatricial, precedido, em geral, de foliculite, que causa calvície permanente. Apresenta pequenas áreas confluentes e irregulares atróficas e lisas e, no centro, podem permanecer alguns pêlos normais. As áreas podem permanecer localizadas ou se estenderem. **Outras designações:** pseudopelada de Brocq, alopecia cicatrizada. **Símbolo de classificação:** 4.35.2.19.

**pseudopelada de Brocq:** *S. f.* **Ver:** pseudopelada.

**pseudoxanthoma elasticum:** *N. Cient.* **Ver:** pseudoxantoma elástico.

**pseudoxantoma elástico:** *S. m.* genodermatose mesenquimal de origem recessiva ou dominante, considerada como uma genodermatose heterogênea, porque possui quatro modalidades. Apresenta espessamento e diminuição da consistência da cútis, com estrias ou placas papulosas amareladas. O mesmo pode ocorrer em mucosas, na face interna do lábio inferior, vagina, reto, estômago e bexiga, além de um provável surgimento de elastose perfurante serpiginosa. As estrias angioides comprometem o olho, já as lesões cardiovasculares comprometem os grandes e pequenos vasos, provocando hipertensão, infarto miocárdio, hemorragia intestinal e cerebral, claudicação intermitente, ausência ou diminuição do pulso, mesmo que os fenômenos isquêmicos sejam raros devido a boa desenvoltura da circulação colateral dos membros. **Outras designações:** síndrome de Grondblad-Strandberg, pseudoxanthoma elasticum. **Símbolo de classificação:** 4.30.2.7.3.

**psicodermatologia:** *S. f.* ramo da Dermatologia que estuda o envolvimento do sistema nervoso com a origem das dermatoses. Trata também das dermatocompulsões ou onicompulsões, ou melhor, das relações entre distúrbios nervosos e as agressões provocadas na pele ou unhas. **Outras designações:** ∅. **Símbolo de classificação:** 1.1.2.

**psicodermatose:** *S. f.* **Ver:** dermatose psicogênica.

**psora:** *S. f.* **Ver:** psoríase.

**psoríase:** *S. f.* dermatose eritematoescamosa provavelmente de origem hereditária multifatorial (herança poligênica) ou ainda ligada a agentes infecciosos, traumas, drogas, alterações metabólicas ou endócrinas e a fatores psicológicos. Depende de fatores ambientais (clima, luz) para expressar-se. A afecção consiste em processo inflamatório crônico, de rápida evolução e fases de remissão. As lesões são predominantemente eritematoescamosas, bem delimitadas, apresentando, em alguns casos, o halo periférico mais claro. Seu tamanho e sua morfologia variam, podendo aparecer em formato de gotas, em placas, em anéis, e até mesmo assumindo o aspecto de ostra ou rupioide, isoladas ou confluentes, apesar de, na maior parte dos casos, apresentarem-se simetricamente. Usualmente, as escamas presentes nas lesões são argênticas, secas e aderentes. Localiza-se preferencialmente na face extensora dos membros (joelhos e cotovelos), região sacra, tronco, regiões palmo-plantares e couro cabeludo. Raramente as mucosas são acometidas. **Outras designações:** psoríase típica,

psoríase vulgar, psoríase ordinária, alfos, lepra alfos, psora. **Símbolo de classificação:** 4.7.1.

**psoríase artropática:** *S. f.* psoríase ligada a fator genético (HLAB 13 e BW17). As articulações são acometidas por lesões graves, de evolução variável, com a alternância de surtos e períodos de acalmia. Inicialmente, as pequenas articulações dos dedos e podáctilos são acometidas (monoarticular), em seguida as lesões vão se disseminando e acometendo mais articulações (poliarticular), atingindo inclusive regiões como a coxofemoral, a sacroilíaca e a cervical. O processo se torna inflamatório, acarretando inchaço, rubor e dor. As lesões tendem a regredir espontaneamente, mas com a repetição dos surtos a afecção pode se tornar crônica, alternando gravemente as estruturas articulares (destruição de cartilagens, ossificação de ligamentos e até mutilação) e seu funcionamento. O aparecimento das lesões articulares pode ser precedido de lesões cutâneas. **Outras designações:** psoríase artrópica, artrite psoriásica. **Símbolo de classificação:** 4.7.1.7.

**psoríase artrópica:** *S. f.* **Ver:** psoríase artropática.

**psoríase bucal:** *S. f.* **Ver:** leucoplasia bucal.

**psoríase da língua:** *S. f.* **Ver:** leucoplasia bucal.

**psoríase eritrodérmica:** *S. f.* psoríase secundária decorrente da evolução da psoríase vulgar, a qual se torna eritrodérmica devido a uma infecção, alergia medicamentosa ou reação adversa à terapia atópica. Consiste em afecção crônica na qual a pele do paciente se torna muito vermelha, devido à vasodilatação, e na qual se observam alterações na termorregulação, na hemodinâmica, além de outras alterações gerais, como no equilíbrio hidrossalino e proteico. As lesões características são geralmente papulosas ou placas elevadas eritematoescamosas, de limites bem precisos e tamanho variável. Tais lesões apresentam escamas friáveis, quebradiças e prateadas, dispostas em lâminas superpostas, de aderência consistente. **Outras designações:**  $\emptyset$ . **Símbolo de classificação:** 4.7.1.2.

**psoríase eruptiva:** *S. f.* psoríase de início abrupto e que constantemente aparece após estreptococcia do trato respiratório superior. Caracteriza-se por lesões pouco elevadas, de superfície achatadas e pequenas, o que lhes atribui um aspecto de gotas. Em muitos casos, as lesões apresentam pápulas e escamas espalhadas. Acomete principalmente o tronco. **Outras designações:** psoríase gutata. **Símbolo de classificação:** 4.7.1.5.

**psoríase gutata:** *S. f.* **Ver:** psoríase eruptiva.

**psoríase invertida:** *S. f.* psoríase de erupção generalizada, acometendo geralmente as áreas de flexão e as mucosas, comprometendo as dobras. **Outras designações:**  $\emptyset$ . **Símbolo de classificação:** 4.7.1.8.

**psoríase linear:** *S. f.* psoríase que mantém estreita relação de semelhança com o nevus zosteriformes, sendo difícil sua diferenciação. **Outras designações:** psoríase zosteriforme. **Símbolo de classificação:** 4.7.1.4.

**psoríase mínima:** *S. f.* psoríase caracterizada por pequenas lesões eritematoescamosas, nas quais pode ser observada a presença de vesículas ou pústulas. Usualmente, acometem os dígitos. **Outras designações:**  $\emptyset$ . **Símbolo de classificação:** 4.7.1.6.

**psoríase ordinária:** *S. f.* **Ver:** psoríase.

**psoríase pontilhada:** *S. f.* **Ver:** psoríase punctata.

**psoríase punctata:** *S. f.* psoríase caracterizada pelo surgimento de pápulas muito pequenas, assemelhando-se a pontinhos, de coloração avermelhada. Usualmente são recobertas por escamas brancas, sendo essas individuais ou não. **Outras designações:** psoríase pontilhada. **Símbolo de classificação:** 4.7.1.9.

**psoríase pustulosa:** *S. f.* psoríase exacerbada, ocasionalmente precipitada por esteroides orais. Apresenta pústulas estéreis e vesículas, em número variável, nas lesões, estas predominantemente eritematoescamosas e tendendo à disposição simétrica. As regiões palmoplantar e quirodáctilos são preferencialmente acometidas, verificando-se ainda a formação de pústulas em regiões de pele normal. Pode haver comprometimento osteoarticular em diversas regiões do corpo, acarretando poliartrite crônica, progressiva, de tipo destrutivo, podendo levar à invalidez. Febre e granulocitose são constantes. **Outras designações:**  $\emptyset$ . **Símbolo de classificação:** 4.7.1.1.

**psoríase pustulosa generalizada:** *S. f.* Psoríase pustulosa caracterizada por quadro generalizado de lesões eritematoescamosas e pustulosas. Ocorre febre e comprometimento geral. **Outras designações:** psoríase pustulosa generalizada tipo von Zumbusch. **Símbolo de classificação:** 4.7.1.1.1.

**psoríase pustulosa generalizada tipo von Zumbusch:** *S. f.* **Ver:** psoríase pustulosa generalizada.

**psoríase pustulosa localizada:** *S. f.* psoríase pustulosa que compreende três subformas. A primeira caracteriza-se por lesões pustulosas (única ou múltiplas), a segunda por lesões localizadas nas pontas dos dedos das mãos ou artelhos; e a terceira por placas eritemato-pústulo-escamosas, dispostas nas regiões palmares e plantares. Pode vir associada a outras lesões da psoríase vulgar. **Outras designações:**  $\emptyset$ . **Símbolo de classificação:** 4.7.1.1.2.

**psoríase típica:** *S. f.* **Ver:** psoríase.

**psoríase ungueal:** *S. f.* psoríase caracterizada pelo acometimento das unhas, causando nestas deformidades, alterações na cor, aparecimento de pontinhos e linhas longitudinais. As unhas se tornam frágeis, chegando, inclusive, a desprender ou até mesmo a cair (onicólise). Nota-se ainda a presença de grande quantidade de queratina na parte inferior da unha (hiperqueratose subungueal). Em alguns casos, ocorre associada a afecções articulares psoriásicas. Em casos mais raros, as pontas dos dedos podem ser acometidas com lesões pustulosas, caracterizando, assim, acrodermatite contínua de Hallopeau. **Outras designações:**  $\emptyset$ . **Símbolo de classificação:** 4.7.1.3.

**psoríase vulgar:** *S. f.* **Ver:** psoríase.

**psoríase zosteriforme:** *S. f.* **Ver:** psoríase linear.

**psorosperrose folicular vegetante:** *S. f.* **Ver:** queratose folicular.

**pterígio da unha:** *S. m.* **Ver:** pterígio ungueal.

**pterígio inverso:** *S. m.* **Ver:** pterígio ventral.

**pterígio ungueal:** *S. m.* onicopatia caracterizada por destruição da matriz ou lâmina ungueal, formando cicatriz que une a dobra ungueal proxima ao leito. **Outras designações:** pterígio da unha. **Símbolo de classificação:** 4.34.48.

**pterígio ventral:** *S. m.* onicopatia de origem congênita, idiopática ou familiar, caracterizada pela proliferação distal do hiponíquio na superfície ventral da lâmina, desparecendo o sulco subungueal, dificultando o crescimento. Ocorre em geral na esclerose sistêmica progressiva, neuropatia periférica, traumatismo e no fenômeno de Raynaud.

**Outras designações:** pterígio inverso. **Símbolo de classificação:** 4.34.49.

**ptíriase da língua:** *S. f.* **Ver:** língua geográfica.

**pulga-da-areia:** *S. f.* (Bras.) **Ver:** tungiase.

**pulicose:** *S. f.* zoodermatose causada pela picada das pulgas *Aenoccephalides felis* (pulga do cão e do gato), *Xenopsylla cheopis* (pulga do rato) e, mais frequentemente, da *Pulex irritans* (pulga humana). Caracteriza-se pelo aparecimento de uma pápula urticada, com ou sem um ponto central, no local da picada. A intensidade do prurido varia conforme a sensibilidade do indivíduo. Eventualmente surgem vesículas e bolhas.

**Outras designações:** ø. **Símbolo de classificação:** 4.16.8.

**purgação:** *S. f.* (pop.) **Ver:** gonorreia.

**púrpura<sup>1</sup>:** *S. f.* farmacodermia que provoca hemorragia cutânea, hemorragia mucosa e hemorragia visceral. Quando as lesões são puntiformes ou com tamanho de até 1 cm, são chamadas de *petéquias*, são *esquimoses* quando atingem o tamanho de 4 cm, e *hematomas* quando ultrapassam essas medidas. Localiza-se nas articulações, pulmões, rins, coração, intestinos, mucosa e pele. **Obs.:** É também classificada como uma afecção vascular. **Outras designações:** peliose. **Símbolo de classificação:** 4.14.1.; 4.31.6.

**púrpura<sup>2</sup>:** *S. f.* mancha vâsculo-sanguínea causada por extravasamento sanguíneo dos capilares, caracteriza-se por manchas hemorrágicas vermelhas de formas de dimensões variáveis que não desaparecem por compressão. **Outras designações:** ø. **Símbolo de classificação:** 3.1.1.1.6.

**púrpura abdominal de Henoch:** *S. f.* **Ver:** púrpura anafilactoide de Henoch-Schönlein.

**púrpura anafilactoide:** *S. f.* **Ver:** púrpura anafilactoide de Henoch-Schönlein.

**púrpura anafilactoide de Henoch-Schönlein:** *S. f.* púrpura vascular causada por infecções das vias aéreas respiratórias, por alguns alimentos, drogas e neoplasias malignas. Vem acompanhada de sintomas como febre, dores abdominais e articulares, muitas vezes com derrames periarticulares, cólica, com vômitos, constipação e diarreia. Eventualmente ocorre sangramento, melemas, edemas localizados, leucocitoses e glomerulonefrite. **Outras designações:** púrpura de Henoch-Schönlein,

púrpura de Henoch-Schoenlein, púrpura anafilactoide, púrpura reumática, peliose reumática de Schoenlein, púrpura abdominal de Henoch. **Símbolo de classificação:** 4.14.1.3.1.

**púrpura anular telangiectóide:** *S. f.* **Ver:** púrpura pigmentar crônica na forma anular telangiectásica de Majocchi.

**púrpura de Henoch-Schoenlein:** *S. f.* **Ver:** púrpura anafilactoide de Henoch-Schönlein.

**púrpura de Majocchi:** *S. f.* **Ver:** púrpura pigmentar crônica, púrpura pigmentar crônica na forma anular telangiectásica de Majocchi.

**púrpura de Schamberg:** *S. f.* **Ver:** púrpura pigmentar crônica na forma pigmentar progressiva de Schamberg.

**púrpura disproteinêmica:** *S. f.* púrpura por disfunção dos trombócitos, que obstruem pequenos vasos, dificultando a absorção da vitamina K. **Outras designações:**  $\emptyset$ . **Símbolo de classificação:** 4.14.1.2.6.

**púrpura do escorbuto:** *S. f.* púrpura vascular causada pela carência de vitamina C, fundamental na formação do colágeno das paredes vasculares. Há, assim, predisposição a hemorragias, uma vez que as paredes vasculares estão fracas. **Outras designações:** púrpura escorbútica. **Símbolo de classificação:** 4.14.1.3.4.

**púrpura eczematoide:** *S. f.* **Ver:** púrpura pigmentar crônica na forma eczematoide.

**púrpura escorbútica:** *S. f.* **Ver:** púrpura do escorbuto.

**púrpura fulminante:** *S. f.* púrpura por disfunção dos trombócitos, que surge após doenças infecciosas bacterianas ou viróticas como resultado de intensa coagulação intravascular. Suas principais características são cianose acral, com diversos locais de necrose simétrica, bolhas, petéquias, equimoses e pápulas. Ocorrem também hemorragias cutâneas nas mucosas, sendo rapidamente progressivas. **Outras designações:**  $\emptyset$ . **Símbolo de classificação:** 4.14.1.2.4.

**púrpura hemorrágica:** *S. f.* **Ver:** púrpura trombocitopênica.

**púrpura linear:** *S. f.* **Ver:** víbice.

**púrpura pigmentar crônica:** *S. f.* púrpura vascular de causa desconhecida, que petéquias, telangiectasias, pigmentação puntiforme e esporadicamente pápulas e pruridos. A cor predominante é o vermelho brilhante e algumas manchas acastanhadas com resíduos. As lesões agrupadas resultam placas de contornos não bem definidos. A localização é nos membros inferiores como as pernas e os tornozelos. **Outras designações:** moléstia de Schamberg, púrpura de Majocchi, dermatite purpúrica de Gougerot e Blum, púrpura pigmentosa crônica, angíte purpúrica, angíte pigmentar. **Símbolo de classificação:** 4.14.1.3.2.

**púrpura pigmentar crônica na forma anular telangiectásica de Majocchi:** *S. f.* púrpura pigmentar crônica de causa desconhecida que apresenta lesões anulares pardacentas e pigmentadas. A parte periférica da lesão é composta de petéquias ou púrpura. Ocorrem hemorragias e telangiectasias. Localiza-se principalmente nos

membros inferiores, podendo atingir tronco e membros. **Outras designações:** púrpura anular telangiectóide, púrpura de Majocchi, doença de Majocchi. **Símbolo de classificação:** 4.14.1.3.2.1.

**púrpura pigmentar crônica na forma eczematoide:** *S. f.* púrpura pigmentar crônica que apresenta pouca descamação, lesões acastanhadas residuais com escasso ou abundante prurido em formas de gotas e petéquias. Quanto à evolução, a lesão tem seu início nos tornozelos ou terço inferior das pernas, evoluindo para as coxas, podendo atingir o tronco. **Outras designações:** púrpura eczematoide. **Símbolo de classificação:** 4.14.1.3.2.4.

**púrpura pigmentar crônica na forma líquen aureus:** *S. f.* púrpura pigmentar crônica caracterizada por apresentar pequenas pápulas agrupadas de tonalidade semelhante à do ouro. **Outras designações:**  $\emptyset$ . **Símbolo de classificação:** 4.14.1.3.2.5.

**púrpura pigmentar crônica na forma liquenoide de Gougerot-Blum:** *S. f.* púrpura pigmentar crônica que apresenta pequenas pápulas de coloração ferruginosa, que podem fundir-se em placas. As lesões são planas ou brevemente acuminadas, pequenas ou grandes, isoladas ou agrupadas, formando outras lesões lenticulares ou maiores. A superfície apresenta-se granulomatosa com leve descamação. Áreas atróficas esbranquiçadas de tamanho discreto com pequena ulceração podem surgir entre as lesões purpúricas. **Outras designações:** doença de Gougerot-Blum, dermatite liquenoide, púrpura pigmentosa crônica. **Símbolo de classificação:** 4.14.1.3.2.3.

**púrpura pigmentar crônica na forma pigmentar progressiva de Schamberg:** *S. f.* púrpura pigmentar crônica causada mais comumente por ingestão de medicamentos. Surgem pequenas lesões eritematosas, puntiformes e isoladas. Essas lesões, de cor vermelho-acastanhado (ou mais escuro), misturam-se aos poucos, resultando medalhões planos ou ligeiramente salientes. As lesões evoluem progressivamente dos pés para as pernas, coxas e nádegas, podendo chegar ao baixo-ventre, extremidades dos membros superiores e hipogástrico, onde são menos frequentes. **Outras designações:** púrpura de Schamberg, púrpura pigmentar progressiva, doença pigmentar progressiva, dermatose purpúrica, dermatose purpúrica pigmentar progressiva. **Símbolo de classificação:** 4.14.1.3.2.2.

**púrpura pigmentar progressiva:** *S. f.* **Ver:** púrpura pigmentar crônica na forma pigmentar progressiva de Schamberg.

**púrpura pigmentosa crônica:** *S. f.* **Ver:** púrpura pigmentar crônica, púrpura pigmentares crônicas na forma liquenoide de Gougerot-Blum.

**púrpura por alterações do mecanismo de coagulação:** *S. f.* **Ver:** púrpura por disfunção dos trombócitos.

**púrpura por autossensibilização eritrocítica:** *S. f.* púrpura por disfunção dos trombócitos, caracterizada por apresentar lesões purpúricas dolorosas nas coxas. **Outras designações:**  $\emptyset$ . **Símbolo de classificação:** 4.14.1.2.5.

**púrpura por deficiência do mecanismo de coagulação sanguínea:** *S. f.* **Ver:** púrpura por disfunção dos trombócitos.

**púrpura por disfunção dos trombócitos:** *S. f.* púrpura causada por alterações internas dos vasos sanguíneos e problemas na coagulação normal do sangue. Os sintomas mais comuns são a presença de equimoses, hematomas e hemorragias, sendo essas mais comuns nas mucosas. **Outras designações:** púrpura por alterações do mecanismo de coagulação, púrpura intravascular, púrpura por deficiência do mecanismo de coagulação sanguínea, púrpura trombocítica. **Símbolo de classificação:** 4.14.1.2.

**púrpura reumática:** *S. f.* **Ver:** púrpura anafilactoide de Henoch-Schönlein.

**púrpura senil:** *S. f.* púrpura vascular causada pela fraqueza e frouxidão do tecido colágeno e elástico perivascular, o que leva ao rompimento do vaso. O mesmo quadro está presente nas síndromes de Ehlers-Danlos, de Marfan e de Cushing e também nos casos de corticoidoterapia prolongada. As lesões são hematomas, petéquias e equimoses. A localização é nos antebraços, dorso das mãos e pernas. **Outras designações:** ø. **Símbolo de classificação:** 4.14.1.3.6.

**púrpura senil de Bateman:** *S. f.* fotodermatose que apresenta sufusões hemorrágicas, esquimoses ou hematomas, surtos constantes e traumas mínimos. No início tem coloração vermelha-escura e posteriormente se torna verde-amarelada e castanha-arroxeadada. Localiza-se no dorso das mãos, punhos, antebraços, pernas e em outras áreas. **Outras designações:** ø. **Símbolo de classificação:** 4.32.7.

**púrpura solar:** *S. f.* fotodermatose idiopática rara, causada pela radiação solar. Apresenta lesões purpúricas. **Outras designações:** ø. **Símbolo de classificação:** 4.32.3.5.

**púrpura trombastênica:** *S. f.* púrpura por disfunção dos trombócitos causada por deficiências no número das plaquetas. Está associada a outros distúrbios, como a uremia e a disprofeinemia. **Outras designações:** púrpura tromboastêmica. **Símbolo de classificação:** 4.14.1.2.2.

**púrpura tromboastêmica:** *S. f.* **Ver:** púrpura tromblastênica.

**púrpura trombocítica:** *S. f.* **Ver:** púrpura por disfunção dos trombócitos.

**púrpura trombocitolítica:** *S. f.* **Ver:** púrpura trombocitopênica idiopática.

**púrpura trombocitopática:** *S. f.* púrpura por disfunção dos trombócitos de tipo intravascular, estando associada a uma quantidade de plaquetas sanguíneas qualitativamente deficientes. **Outras designações:** ø. **Símbolo de classificação:** 4.14.1.2.3.

**púrpura trombocitopênica:** *S. f.* púrpura causada pela diminuição do número de plaquetas. Forma grave da púrpura com hemorragia de certa parte das mucosas, apresentando hematomas e petéquias. Localiza-se principalmente nos membros inferiores, superiores e nádegas. **Outras designações:** púrpura tromboapênica, púrpura hemorrágica. **Símbolo de classificação:** 4.14.1.1.

**púrpura trombocitopênica idiopática:** *S. f.* púrpura trombocitopênica de causa desconhecida, que apresenta quadros de hemorragias frequentes nas mucosas, além de hemorragias cutâneas e uterinas. Caracteriza-se por extensas equimoses e pros-

tração, subdividindo-se em aguda e crônica. **Outras designações:** doença de Werlhoff, púrpura trombocitolítica, moléstia de Werlhof, escorbuto da terra. **Símbolo de classificação:** 4.14.1.1.1.

**púrpura trombocitopênica idiopática aguda:** *S. f.* púrpura trombocitopênica idiopática causada por infecção respiratória. De aparecimento súbito, sua evolução se dá em algumas semanas e em geral desaparece espontaneamente. **Outras designações:** ø. **Símbolo de classificação:** 4.14.1.1.1.1.

**púrpura trombocitopênica idiopática crônica:** *S. f.* púrpura trombocitopênica idiopática, cujo quadro é caracterizado por períodos de remissões e exacerbações. Os pacientes apresentam anticorpo antiplaquetário e, por isso, a quantidade de plaquetas, apesar de variável, está sempre abaixo do normal. **Outras designações:** ø. **Símbolo de classificação:** 4.14.1.1.1.2.

**púrpura trombocitopênica secundária:** *S. f.* púrpura trombocitopênica verificada principalmente em neoplasias colagenosas, farmacodermias, doença de Wiskott-Aldrich e infecções. **Outras designações:** púrpura trombocitopênica sintomática. **Símbolo de classificação:** 4.14.1.1.2.

**púrpura trombocitopênica sintomática:** *S. f.* **Ver:** púrpura trombocitopênica secundária.

**púrpura trombopática:** *S. f.* púrpura por disfunção dos trombócitos que pode ter causas intrínsecas adquiridas ou congênitas. É de tipo intravascular, na qual as plaquetas encontram-se anormais. **Outras designações:** trombopatia. **Símbolo de classificação:** 4.14.1.2.1.

**púrpura trombopênica:** *S. f.* **Ver:** púrpura trombocitopênica.

**púrpura vascular:** *S. f.* púrpura causada por anormalidades na parede dos vasos sanguíneos ou prostração do tecido colágeno-elástico perivascular. Caracteriza-se pela ocorrência de petéquias que podem aparecer isoladas ou agregadas a lesões cutâneas inflamatórias papulosas. Equimoses surgem raramente. **Outras designações:** ø. **Símbolo de classificação:** 4.14.1.3.

**púrpura vascular tóxico-alérgica:** *S. f.* púrpura vascular causada principalmente por aditivos alimentares e drogas. Esses componentes podem, de forma tóxica ou alérgica, desencadear alterações das paredes dos capilares. **Outras designações:** ø. **Símbolo de classificação:** 4.14.1.3.5.

**puru-puru:** *S. m.* (Bras. pop.) **Ver:** pinta.

**purupuru:** *S. m.* (Bras., pop.) **Ver:** pinta.

**pústula maligna:** *S. f.* **Ver:** carbúnculo maligno.

**pústula:** *S. f.* coleção líquida caracterizada por elevação circunscrita, contendo líquido purulento de coloração branca cor de leite ou amarelada e que não ultrapassa um centímetro de diâmetro. **Outras designações:** ø. **Símbolo de classificação:** 3.3.6.

**pustulose aguda vacciniforme:** *S. f.* **Ver:** eczema vacinato.

**pustulose essencial:** *S. f.* **Ver:** dermatose pustulosa amicrobiana.



**pustulose exantemática aguda generalizada:** *S. f.* farmacodermia provocada por medicamentos. Surgem eritemas generalizados, que desenvolvem pústulas pequenas, purulentas e em grandes quantidades. Ocorrem também leucocitose e febre. Localiza-se inicialmente nas dobras. **Outras designações:** AGEP, acute generalized exanthematic pustolosis. **Símbolo de classificação:** 4.31.15.

**pustulose herpetiforme:** *S. f.* **Ver:** impetigo herpetiforme.

**pustulose recalcitrante das mãos e pés:** *S. f.* dermatose pustulosa amicrobiana caracterizada pelo conjunto de várias condições mórbidas, como acrodermatite contínua de Hallopeau, psoríase pustulosa, bactériide pustulosa de Andrews. As lesões ocorrem nos pés ou mãos. **Outras designações:** ø. **Símbolo de classificação:** 4.3.3.

**pustulose subcórnea:** *S. f.* dermatose pustulosa amicrobiana, que apresenta vesículas estéreis, vesicopústulas ou pústulas assépticas não pruríticas. As pústulas podem ser isoladas ou preferencialmente agrupadas, com morfologia girata ou circinada, pouco salientes ou no mesmo plano da pele, abaixo do extrato corneal, e podem confluir, formando placas eritêmato-escamo-crostosas, de contornos sepginosos. Algumas vezes, aparecem lesões pustulosas anulares. As pústulas acometem os membros superiores e inferiores, tronco e raramente a face. **Outras designações:** doença de Sneddon-Wilkinson. **Símbolo de classificação:** 4.3.1.

**pustulose vegetante de Hallopeau:** *S. f.* dermatose pustulosa amicrobiana caracterizada pelo aparecimento de bolhas, lesões vegetantes e pustulosas. Pode acometer as mucosas. Tem provável associação com a colite ulcerativa. **Outras designações:** ø. **Símbolo de classificação:** 4.3.8.

**PV:** *Sigla Ver:* pênfigo vulgar.

**PVe:** *Sighla Ver:* pênfigo vegetante.

## Q

**quarta moléstia venérea:** *S. f.* **Ver:** linfogranuloma venéreo.

**queilite:** *S. f.* dermatose pré-cancerosa de causas diversas, como alergia, infecção ou irradiação. As manifestações também são variadas: eritemas, descamação, vesículas, fissuras, tumefação, nódulos e outros. As lesões localizam-se no lábio bucal inferior. Devido à variedade de fatores causadores, essa dermatose apresenta vários tipos, alguns com tendência a evolução carcinógena, outras com tendência a involução espontânea. Os principais tipos são: 1) queilite actínica, 2) queilite glandular simples, 3) queilite glandular apostematosa de Puente, 4) queilite plasmocitária. **Outras designações:** quilite. **Símbolo de classificação:** 4.28.6.

**queilite actínica:** *S. f.* queilite causada por eventuais exposições à luz solar, que atinge indivíduos de pele clara que se expõem exageradamente ao sol. Apresenta escamação, fissuração, crostas e enulceração. A infiltração, a trofia e a perda de nitidez da linha de transição entre a cor vermelha do lábio e da cor da pele indicam um risco de malignidade. **Obs.:** É também classificada como uma afecção das mucosas e como uma fotodermatose. **Outras designações:** queilite solar. **Símbolo de classificação:** 4.28.6.2.; 4.32.4.; 4.33.3.

**queilite angular:** *S. f.* candidíase oral causada pela levedura do gênero *Candida*. A carência de riboflavina e a existência de próteses dentárias mal ajustadas são fatores predisponentes. Caracteriza-se por maceração nas comissuras dos lábios, recobertas de escassa exsudação e de pequenas escamas úmidas e eritematosas. As lesões localizam-se nas comissuras labiais. **Obs.:** É também classificada como uma afecção das mucosas. **Outras designações:** perleche, boqueira (pop.), quilite comissural, boqueiro (pop.), canto-de-passarinho (Bras., BA, pop.), canto-de-sabiá (Bras., pop.), sabiá (pop.). **Símbolo de classificação:** 4.24.2.3.2.1.2.; 4.33.2.

**queilite comissural:** *S. f.* **Ver:** queilite angular.

**queilite de contato:** *S. f.* afecção das mucosas que pode ser causada por medicações tópicas aplicadas nos lábios, dentífricos, batons, objetos levados à boca, alguns alimentos e saliva. Apresenta vasculatura, eritema, inflamação, edema, fissuração e descamação. Localiza-se nos lábios. **Outras designações:**  $\emptyset$ . **Símbolo de classificação:** 4.33.4.

**queilite de plasmócitos:** *S. f.* **Ver:** queilite plasmocitária.

**queilite de Valkmann:** *S. f.* **Ver:** queilite glandular.

**queilite esfoliativa:** *S. f.* afecção das mucosas que apresenta descamação, formação de escamas-crostras e fissuras que podem originar-se de dermatite, atopia, distúrbios emocionais ou sensibilidade de contato. Atinge lábio inferior e superior e pode perdurar por meses ou anos. **Outras designações:** dermatite esfoliativa. **Símbolo de classificação:** 4.33.1.

**queilite factícia:** *S. f.* **Ver:** queilofagia.

**queilite glandular:** *S. f.* afecção das mucosas causada por inflamação e aumento das glândulas salivares heterotróficas nos lábios. Pode ter origem congênita ou genética. Apresenta ulceração, edema, hiperplasia da glândula mucosa, formação de crostras, trajetos fistulosos e abscessos. Apresenta forma inflamatória e não inflamatória. **Outras designações:** mixodermite labial, queilite de Valkmann, doença de Beal. **Símbolo de classificação:** 4.33.5.

**queilite glandular apostematosa:** *S. f.* **Ver:** queilite glandular apostematosa de Puente.

**queilite glandular apostematosa de Puente:** *S. f.* queilite glandular em que há infecção de glândulas salivares heterotópicas no lábio inferior, crônica e persistente, de onde escoam gotas de líquido purulento à expressão. O lábio inferior, sede da afecção, torna-se tumefeito, congestionado e muito dolorido. Surgem repentinamente nódulos amarelados em grande quantidade, que são mais perceptíveis à palpação. Em sua superfície, podem ser observadas as aberturas das glândulas mucosas, bem dilatadas, por onde é eliminado líquido muco-purulento. **Obs.:** É também classificada como uma dermatose pré-cancerosa. **Outras designações:** queilite glandular apostematosa. **Símbolo de classificação:** 4.28.6.3.; 4.33.5.2.

**queilite glandular simples:** *S. f.* queilite glandular caracterizada por um aumento exagerado do lábio inferior em que se nota a presença de nódulos vermelhos, pequenos, dolorosos, profundos. Na superfície desses nódulos observa-se a abertura dos ductos glandulares, que, a pressão, escoam líquido mucocatarral de consistência gelatinosa ou fluida. Regreda espontaneamente e pode tender a recidividade. **Outras designações:**  $\emptyset$ . **Símbolo de classificação:** 4.33.5.1.; 4.28.6.1.

**queilite granulomatosa:** *S. f.* afecção granulomatosa de causa desconhecida, embora com possível tendência familiar. Caracteriza-se por edema crônico com alterações progressivas e agudizações recorrentes de um ou ambos os lábios, levando a uma macroqueilia permanente. Faz parte da síndrome de Melkersson-Rosenthal e pode estar associada a gengiva hipertrófica, macroglossia, edema da região malar e

das pálpebras. Há presença de um infiltrado tuberculoide ou linfoplasmocitário, que pode ser uma infecção com resposta granulomatosa ou uma alteração degenerativa decorrente da linfoestase. **Obs.:** É também classificada como uma afecção das mucosas. **Outras designações:** glossite fissurada. **Símbolo de classificação:** 4.26.7.; 4.33.6.

**queilite lúpica:** *S. f.* afecção das mucosas que apresenta lesões eritematoescamosas, podendo ser a única manifestação de lúpus eritematoso discoide. **Outras designações:** ∅. **Símbolo de classificação:** 4.33.7.

**queilite plasmocitária:** *S. f.* afecção das mucosas constituída por placas eritematoinfiltradas, devido à infiltração tecidual de plasmócitos, que pode ter grau variável. É também considerada como contrapartida da balanite plasmocitária e variante da queilite actínica. **Outras designações:** queilite de plasmócitos. **Símbolo de classificação:** 4.33.8.

**queilite solar:** *S. f.* **Ver:** queilite actínica.

**queilofagia:** *S. f.* dermatocompulsão caracterizada pelo hábito de morder os lábios, podendo atingir até o nariz, ocasionando fissuras, infecções secundárias e hemorragias. **Outras designações:** queilite factícia. **Símbolo de classificação:** 4.41.4.2.

**queimadura solar:** *S. f.* **Ver:** eritema solar.

**queloide:** *S. m.* neoplasia cutânea benigna de origem mesenquimal causada por lesões pré-existentes como traumatismos, queimadura, excisão cirúrgica, ferimento, vacina ou acne. Pode, ainda, ser espontânea (predisposição individual) ou de tendência familiar. As lesões são de tamanho variado, salientes, duras, de superfície lisa e brilhante, por vezes são pruriginosas e/ou dolorosas. Podem ser arredondadas, lineares, alongadas ou largas, com digitações diversas, com bordas bem definidas ou com aspecto de placa irregular. No início apresenta lesões róseas e moles, que posteriormente tornam-se esbranquiçadas, de firmeza incomum e inelásticas. O número de lesões depende do número de cicatrizes. Localiza-se em qualquer região do corpo (exceto regiões palmoplantares e couro cabeludo), com predileção pelo tronco e membros. Ocorre na derme e tecido subcutâneo adjacente. **Obs.:** É também classificada como uma dermatose esclerótica. **Outras designações:** ∅. **Símbolo de classificação:** 4.29.10.1.3.; 4.11.3.

**queratinócito:** *S. m.* célula da epiderme cujas funções são produzir e sintetizar a queratina. Os queratinócitos localizam-se na camada basal da epiderme. **Outras designações:** ceratinócito, célula basal. **Símbolo de classificação:** 2.1.1.5.2.

**queratoacantoma:** *S. m.* **Ver:** ceratoacantoma.

**querato-acantoma:** *S. m.* **Ver:** ceratoacantoma.

**queratodermia palmoplantar:** *S. f.* genodermatose de ceratinização de origem genética ou provocada por fatores diversos. Caracteriza-se pelo espessamento exagerado da camada córnea das palmas das mãos e dos pés, difuso ou circunscrito, de cor típica amarelada, apresentando ou não sintomas extrapalmoplantares, podendo re-

sultar em fissuras dolorosas. **Outras designações:** ceratose palmoplantar, ceratodermia palmoplantar, ictiose palmar e plantar, ceratoma plantar sulcado, tilose palmar e plantar, queratose palmoplantar. **Símbolo de classificação:** 4.30.2.1.3.

**queratodermia difusa mutilante:** *S. f.* **Ver:** queratodermia palmoplantar tipo Vohwinkel.

**queratodermia difusa progressiva:** *S. f.* **Ver:** queratodermia palmoplantar tipo Greither.

**queratodermia palmoplantar Howel-Evans:** *S. f.* queratodermia palmoplantar de origem genética. Na maioria dos casos, seus portadores desenvolvem câncer esofágico.

**Outras designações:** ceratodermia palmoplantar Howel-Evans. **Símbolo de classificação:** 4.30.2.1.3.4.

**queratodermia palmoplantar tipo estriado de Siemens:** *S. f.* queratodermia palmoplantar de origem autossômica dominante. Pode ter ou não queratose palmoplantar difusa nas lesões estriadas. **Outras designações:** ceratodermia palmoplantar tipo estriado de Siemens. **Símbolo de classificação:** 4.30.2.1.3.3.

**queratodermia palmoplantar tipo Greither:** *S. f.* queratodermia palmoplantar de origem autossômica dominante. Atinge a região palmoplantar, as mãos, pés, cotovelos, tornozelos, joelhos, punhos e até pernas e braços, sendo por isso uma doença transgressiva. As unhas podem apresentar coiloniquia e hiperqueratose subungueal, além de ocorrer branquifalanga. **Outras designações:** ceratodermia palmoplantar tipo Greither, ceratodermia difusa progressiva, queratodermia difusa progressiva. **Símbolo de classificação:** 4.30.2.1.3.9.

**queratodermia palmoplantar tipo Mantoux:** *S. f.* queratodermia palmoplantar hereditária que apresenta pápulas translúcidas, que formam depressões vulcânicas ao eliminar a queratose central. **Outras designações:** ceratodermia palmoplantar tipo Mantoux. **Símbolo de classificação:** 4.30.2.1.3.5.

**queratodermia palmoplantar tipo Meleda:** *S. f.* queratodermia palmoplantar de herança recessiva, que aparece precocemente e apresenta hiperidrose com odor característico, podendo ocorrer alterações ungueais. É uma queratodermia transgressiva mais severa, que ultrapassa as bordas das mãos e dos pés como luvas, atingindo a área dorsal, além das lesões em joelhos, punhos, antebraços, cotovelos e ao redor da boca. **Outras designações:** ceratodermia palmoplantar tipo Meleda. **Símbolo de classificação:** 4.30.2.1.3.1.

**queratodermia palmoplantar tipo Osvaldo Costa:** *S. f.* queratodermia palmoplantar que apresenta pápulas discretas, que se localizam no dorso das mãos e pés, podendo, às vezes, aparecer nas pernas. **Outras designações:** ceratodermia palmoplantar tipo Osvaldo Costa. **Símbolo de classificação:** 4.30.2.1.3.6.

**queratodermia palmoplantar tipo Richner-Hanhart:** *S. f.* queratodermia palmoplantar de herança autossômica recessiva, provocada por deficiência de aminotransferase-tirosina hepática. As queratoses são pontudas e/ou difusas, tendendo

a ter estrangulamento aiunhoide e opacidade córnea, acompanhadas por alterações oculares, mentais, não desenvolvimento da altura, tirosinemia e tirosinúria em alto grau. **Outras designações:** ceratodermia palmoplantar tipo Richner-Hanhart, queratodermia plurifocal com tiroseimíia tipo II. **Símbolo de classificação:** 4.30.2.1.3.8.

**queratodermia palmoplantar tipo Unna-Thost:** *S. f.* queratodermia palmoplantar de origem autossômica dominante em que há presença de faixa eritematosa na periferia da área queratósica e eventualmente hiperidrose, alterações ungueais, clinodaetílca e estrangulamento aiunhoide. Não é transgressiva, já que se desenvolve somente na superfície palmoplantar. Às vezes pode comprometer a superfície volar dos punhos e dorso dos dedos. **Outras designações:** ceratodermia palmoplantar tipo Unna-Thost. **Símbolo de classificação:** 4.30.2.1.3.2.

**queratodermia palmoplantar tipo Vohwinkel:** *S. f.* queratodermia palmoplantar de herança autossômica dominante. Ocorrem lesões palmoplantares e verruciformes. As lesões hiperqueratósicas exercem compressões sobre os tecidos subjacentes, ocorrendo constrições de tipo pseudoainhum, levando à amputação dos dedos espontaneamente. As lesões têm formato de casa de abelha, porém quando acomete o dorso dos pés o aspecto é de estrela-do-mar. Pode ocorrer retardo mental, surdez e alopecia. **Outras designações:** ceratodermia palmoplantar tipo Vohwinkel, queratodermia difusa mutilante. **Símbolo de classificação:** 4.30.2.1.3.7.

**queratodermia plurifocal com tiroseimíia tipo II:** *S. f.* **Ver:** queratodermia palmoplantar tipo Richner-Hanhart.

**queratólise plantar sulcada:** *S. f.* **Ver:** queratólise pontuada.

**queratólise pontuada:** *S. f.* afecção dos pés causada por grande variedade de agentes etiológicos, como *Actinomyces keratolytica*, *Streptomyces* e *Corynebacterium*. Caracteriza-se pelo desenvolvimento de massas córneas, puntiformes ou miliare com depressão central. As lesões aumentam de volume durante algumas semanas e depois são eliminadas, deixando a superfície das palmas das mãos e dos pés cravejadas de pequenas depressões. A umidade dos pés e o uso de tênis sem meia parecem ser fatores predisponentes à infecção. Em geral, não é um quadro inflamatório. As lesões se localizam na região palmar e plantar. **Obs.:** É também classificada como uma corinebacteriose cutânea. **Outras designações:** ceratólise plantar, ceratólise pontuada, ceratose pontilhada. keratolysis plantar sulcada de Castellani, keratose punctata, poroceratose pontuada tipo Mantoux, queratólise plantar sulcada, queratólise pontuada. ceratose pontuada. **Símbolo de classificação:** 4.40.2.; 4.21.7.3.

**queratose:** *S. f.* alteração circunscrita ou difusa na espessura da camada córnea da epiderme. **Outras designações:** ceratose. **Símbolo de classificação:** 3.5.1.

**queratose actínica:** *S. f.* **Ver:** ceratose actínica.

**queratose esfoliativa congênita:** *S. f.* queratose folicular eventualmente de origem autossômica recessiva que apresenta escamação simples. Acomete qualquer parte do

corpo, com exceção das regiões palmoplantares. **Outras designações:** ceratose esfoliativa congênita. **Símbolo de classificação:** 4.30.2.1.4.9.

**queratose estucada:** *S. f.* **Ver:** stucco-keratosis.

**queratose folicular:** *S. f.* genodermatose de ceratinização de origem autossômica dominante. Abrange várias doenças, as quais apresentam pápulas queratóticas, que se originam tanto dos óstios foliculares, quanto da epiderme intrafolicular. Caracteriza-se pela presença de estrias brancas da borda livre à cutícula. As pápulas têm aspecto unctuosos, de coloração amarela, com tendência para a formação de lesões vegetantes, unguereais. As unhas ficam fracas e pode ocorrer hiperqueratose subungueal. Localiza-se especialmente nas regiões seborreicas, como couro cabeludo e face, regiões esternais, interescapular e periumbilical, regiões axilares e genitália. **Outras designações:** ceratose folicular, moléstia de Darier, doença de Darier, doença de White, disceratose folicular, psorospermoze folicular vegetante. **Símbolo de classificação:** 4.30.2.1.4.

**queratose folicular decalvante e ofiásica tipo Siemens:** *S. f.* queratose folicular de origem congênita. Pode ser, em algumas famílias, recessiva ligada ao sexo. Apresenta pápulas foliculares que provocam alopecia do tipo ofisiático. Dá-se também opacidade córnea e fotofobia. Localiza-se na face, nuca, membros e supercílios. **Outras designações:** ceratose folicular decalvante e ofiásica tipo Siemens. **Símbolo de classificação:** 4.30.2.1.4.4.

**queratose folicular penetrante tipo Kyrle:** *S. f.* queratose folicular provavelmente de origem autossômica recessiva. Surgem pápulas com rolhas córneas, geralmente foliculares, podendo, às vezes, ser parafoliculares, formando placas verrucosas policíclicas. Após a iluminação transepidérmica de material córneo, as lesões se cicatrizam, mas outras lesões são formadas continuamente. Localiza-se nas extremidades, nádegas e região sacral. **Outras designações:** ceratose folicular penetrante tipo Kyrle, keratosis pilaris penetrans. **Símbolo de classificação:** 4.30.2.1.4.6.

**queratose folicular rubra tipo Brocq:** *S. f.* queratose folicular de origem autossômica dominante. Apresenta pápulas foliculares, foliculite eritematosa das sobrancelhas, que tornam finos os pêlos e provocam fibrose e alopecia. As regiões frontal e geniana também podem ser atingidas. **Outras designações:** ceratose folicular rubra tipo Brocq, ulerythema ofriógenos, ulerythema ophryogenes de Tanzer. **Símbolo de classificação:** 4.30.2.1.4.3.

**queratose palmoplantar:** *S. f.* **Ver:** queratoderma palmoplantar.

**queratose pilar tipo Brocq-Darier:** *S. f.* queratose folicular de origem autossômica dominante. Provoca queda irreversível de pêlos, deixando cicatrizes foliculares pequenas. As lesões são encontradas sobretudo nas zonas externas dos membros, ancas e cintura. **Outras designações:** ceratose pilar tipo Brocq-Darier **Símbolo de classificação:** 4.30.2.1.4.2.

**queratose seborreica:** *S. f.* **Ver:** ceratose seborreica.

**queratose senil:** *S. f.* **Ver:** ceratose actínica.

**queratose solar:** *S. f.* **Ver:** ceratose actínica.

**quilite:** *S. f.* **Ver:** queilite.

**quilite comissural:** *S. f.* **Ver:** queilite angular.

**quimiodectoma:** *S. m.* **Ver:** tumor glômico.

**quipã:** *S. f.* (Bras., pop.) **Ver:** prurido.

**quisto:** *S. m.* **Ver:** cisto, cisto cutâneo.

**quisto cutâneo:** *S. m.* **Ver:** cisto cutâneo.





## R

**rabdomioma:** *S. m.* **Ver:** schwanoma de células granulosas.

**radiodermatite:** *S. f.* **Ver:** radiodermite.

**radiodermatite aguda:** *S. f.* **Ver:** radiodermite aguda.

**radiodermatite crônica:** *S. f.* **Ver:** radiodermite crônica.

**radiodermite:** *S. f.* dermatose pré-cancerosa decorrente da exposição a agentes radioativos aplicados em doses que excedem os limites de tolerância fixados pela radioterapia. Normalmente não há imediata reação eritêmica, as lesões surgindo horas, meses ou anos após as exposições. São atróficas, apresentam telangiectasias, há hipo ou hiperpigmentação irregular, alopecia, podendo conter alguns pontos de ceratose ou ulceração. Surgem edema, eritema e bolhas, seguidos de descamação e pigmentação, e mesmo úlcera com cicatrização difícil. Pode ocorrer carcinoma espinocelular com metastatização precoce. Eventualmente podem surgir melanomas, fibrossarcomas e, mais raramente, sarcomas. As radiodermites são classificadas em: 1) radiodermite aguda (de primeiro, segundo e terceiro graus), 2) radiodermite crônica. **Outras designações:** radiodermatite, actinodermatite. **Símbolo de classificação:** 4.28.3.

**radiodermite aguda:** *S. f.* radiodermite provocada por dose exagerada de elementos radioativos. Há comprometimento dos anexos, com inibição ou diminuição da sudorese, causando epilação (temporária ou definitiva, de acordo com a dose de radiação recebida). Nos casos graves, pode constituir um dos componentes da chamada doença *aguda de irradiação*, que apresenta alterações vasculares, hematológicas, neurológicas e gastrointestinais. De modo geral, a radiodermite aguda pode ter como seqüela a hiperpigmentação. As lesões localizam-se nas áreas da pele irradiada. **Outras designações:** radiodermatite aguda. **Símbolo de classificação:** 4.28.3.1.

**radiodermite crônica:** *S. f.* radiodermite provocada pela aplicação repetida de dose suberitematosa. Pode também surgir após radiodermite aguda. As lesões são atróficas e pigmentadas, essa pigmentação aumentando com o passar do tempo. Assum

formas reticuladas ou lentiformes, em meio a lesões hipocrômicas, atróficas ou semelhantes a uma cicatriz. A. No interior e bordas das placas podem ser observadas telangiectasias e nestas últimas pode ocorrer ulceração. O fundo das placas pode se tornar irregular, de cor amarela, esbranquiçada ou rósea. Quadros de paquioníquia, onicorrexis, acentuação de estrias longitudinais são observados nas unhas. As lesões ocorrem em áreas irradiadas repetidamente, como no caso das mãos (operadores de raio X), região perianal, região mamária, pescoço. **Outras designações:** radiodermatite crônica **Símbolo de classificação:** 4.28.3.2.

**rágada:** *S. f.* **Ver:** fissura.

**rágade:** *S. f.* **Ver:** fissura.

**ragádia:** *S. f.* **Ver:** fissura.

**raiz da unha:** *S. f.* **Ver:** raiz ungueal.

**raiz ungueal:** *S. f.* parte da unha que se localiza na extremidade proximal da placa ungueal e que está revestida por uma prega de pele. **Outras designações:** raiz da unha, matriz ungueal, matriz ventral da unha. **Símbolo de classificação:** 2.2.4.1.

**raquitismo:** *S. m.* desvitaminodermia causada por carência de vitamina D e exposição insuficiente às radiações ultravioletas (luz solar). Acarreta modificação do metabolismo do cálcio e do fósforo, provocando o amolecimento dos ossos, defeitos no desenvolvimento destes e, em casos graves, deformidades esqueléticas. Pode ainda provocar sudorose abundante, hipertrofia hepática crônica e aumento da sensibilidade do corpo ao toque. **Outras designações:**  $\emptyset$ . **Símbolo de classificação:** 4.1.1.9.

**reação de Ebbecke:** *S. f.* **Ver:** urticária factícia.

**reação lumínica persistente:** *S. f.* **Ver:** reticuloide actínico.

**reação tuberculoide:** *S. f.* **Ver:** hanseníase tuberculoide.

**reação produzida pela radiação solar:** *S. f.* **Ver:** fotodermatose.

**reticuloide actínico:** *S. m.* fotodermatose idiopática produzida por fotossensibilidade ao ultravioleta de ondas longas e à luz visível. Apresenta erupções eritematoescamosas em placas equinificadas e prurido. **Obs.:** É também classificado como um pseudolinfoma. **Outras designações:** reação lumínica persistente, actino-reticuloide. **Símbolo de classificação:** 4.29.10.1.21.5.; 4.32.3.2.

**reticuloistiocitoma:** *S. m.* **Ver:** granuloma reticulo-histiocítico.

**reticuloistiocitose:** *S. f.* histiocitose X que apresenta numerosos histiócitos volumosos com citoplasma de aspecto vítreo, pálido e finamente granular. Observa-se também a presença de grande número de células gigantes e grau variado de xantomização. **Outras designações:**  $\emptyset$ . **Símbolo de classificação:** 4.1.11.7.

**reticuloistiocitose multicêntrica:** *S. f.* reticuloistiocitose rara, caracterizada por alterações articulares nos ombros, punhos, joelhos, quadris e tornozelos. Pode apresentar lesões cutâneas que surgem em surtos. As lesões apresentam nódulos não dolorosos, com aspecto eritêmato-amarronzado, que podem confluir e formar placas de alguns milímetros. Manifestam-se frequentemente no antebraço, no tronco, nas

regiões auricular e retroauricular, no nariz e adjacências. Nas articulações, a artrite simétrica ocorre em cerca de metade dos casos e tende a ser destrutiva. A doença pode atingir outros órgãos. **Outras designações:**  $\emptyset$ . **Símbolo de classificação:** 4.1.11.7.1.

**reticulose epidermotrópica:** *S. f.* **Ver:** reticulose pagetoide.

**reticulose:** *S. f.* **Ver:** síndrome de Sézary.

**reticulose pagetoide:** *S. f.* linfoma de células T que constitui forma benigna e localizada da doença. Caracteriza-se pelo aparecimento de placas eritematodescamativas bem definidas, de formato policíclico e crescimento muito lento ou estacionário. A lesão pode ser única (forma de Woringer-Kolopp) ou múltipla (forma de Ketron-Goodman). As lesões localizam-se, em geral, nas extremidades. **Outras designações:** RP, reticulose epidermotrópica. **Símbolo de classificação:** 4.29.10.2.12.1.3.

**revestimento estético:** *S. m.* função da pele que consiste em recobri-la a fim de conceder-lhe características estéticas. **Outras designações:**  $\emptyset$ . **Símbolo de classificação:** 2.3.9.

**rickettsiase:** *S. f.* **Ver:** rickettsiose.

**rickettsiose:** *S. f.* bacteriose causada por rickettsias (cocobacilos intracelulares obrigatórios), transmitidos ao homem através de artrópodes (piolho, pulga etc.). **Outras designações:** rickettsiase. **Símbolo de classificação:** 4.21.11.

**rinoentomofitoromicose:** *S. f.* zigomicose causada pelo fungo *Entomophthora coronatus* (antigo *Conidiobolus*). Apresenta nódulos com crescimento progressivo. O paciente sente dor e outros sintomas na região afetada. Há ocorrência de linfedema, rinorreia e obstrução progressiva. A afecção inicia normalmente na região nasal e apresenta infiltração na região contro-facial: palato, submucosa nasal, seios paranasais, mucosa jugal, lábios, faringe, glabella, fronte e pálpebras. **Outras designações:** zigomicose muco-cutânea. **Símbolo de classificação:** 4.24.3.10.3.

**rinofima:** *S. f.* **Ver:** rosácea.

**rinoscleroma:** *S. m.* **Ver:** escleroma.

**rinosporidiose:** *S. f.* micose profunda causada pelo *Rhinosporidium seeberi*. As lesões, em geral, apresentam consistência mole, são vegetantes, poliposas pediculadas, túbernodosas, podendo crescer e coalescer. A coloração varia do róseo ao vermelho, com pontilhado branco (fino granulado papilomatoso). As lesões sangram com facilidade e tendem a supurar. As lesões localizam-se nas fossas nasais, palato, nasofaringe e laringe. A pele da região vizinha pode ser afetada, assim como as conjuntivas bulbar e palpebral. **Outras designações:**  $\emptyset$ . **Símbolo de classificação:** 4.24.3.8.

**rinozigomicose:** *S. f.* zigomicose causada por diversos fungos da ordem *Mucorales*, gêneros *Mucor*, *Rhizopus*, *Absidia*, *Mortierella* e *Basidiobolus*. Ocorre como complicação secundária em indivíduos portadores de doença sistêmica (leucemia, diabetes mellitus, anemia, tumores malignos) ou imunodeprimidos (em tratamento com corticosteroides ou drogas imunodepressoras). As lesões surgem mais frequentemente

no nariz, seios faciais e invadem a região orbital (olhos). A região oro-faríngea e os pulmões podem ser a sede inicial desse tipo de zigomicose. No cérebro e nas meninges podem surgir abscessos. **Outras designações:** mucormicose (*arcaico*), ficomicose, zigomicose visceral. **Símbolo de classificação:** 4.24.3.10.1.

**rosácea:** *S. f.* erupção acneiforme crônica da face, que pode ser desencadeada por bebidas e alimentos quentes, álcool, condimentos, clima, predisposição do indivíduo ao rubor, fatores psicológicos e pelo ácaro *Demodex folliculorum*. Apresenta surtos eritematosos periódicos na parte central da pele do rosto. Pápulas eritematosas pequenas se juntam e, na sequência, surgem pústulas e telangiectasias. Pode ocorrer intumescimento desfigurante do rosto. A rosácea ocular é outra característica desta afecção, manifestando-se sob a forma de conjuntivite e blefarite, que pode evoluir para hordéolo e calázio. Localiza-se na parte central da face, comprometendo região nasal, frontal, malar, pescoço, orelhas e bochechas. **Outras designações:** rinofima, acne rosácea, acne rosácea. **Símbolo de classificação:** 4.25.3.11.

**rosácea ocular:** *S. f.* **Ver:** rosácea.

**RP:** *Sigla Ver:* reticulose pagetoide.

**rubéola:** *S. f.* dermatovirose causada por um vírus RNA da família *Togoviridae* (*Rubivirus*). A transmissão é feita por contato ou inalação de partículas virais, de alguns dias antes ou após o surgimento de leve exantema macular. Os linfonodos aumentam em volume, surgem manchas semelhantes às do sarampo, que persistem por poucos dias. É acompanhada de febre e linfadenite generalizada. Os gânglios apresentam-se dolorosos e enfiados, podendo haver amigdalite. Inicia-se na cabeça e no pescoço, afetando posteriormente outras áreas. Compromete também gânglios mastoideos e cervicais posteriores. **Outras designações:** sarampo alemão, sarampo de três dias, rubéola epidêmica, terceira doença. **Símbolo de classificação:** 4.15.10.

**rubéola epidêmica:** *S. f.* **Ver:** rubéola.

**rubor:** *S. m.* eritema causado por vasodilatação de arteríolas e artérias de pequeno calibre. Apresenta manchas vermelhas, constituindo um dos principais sinais de inflamação da pele. **Outras designações:**  $\emptyset$ . **Símbolo de classificação:** 3.1.1.1.1.4.

**rúpia:** *S. f.* perda tecidual caracterizada por crostas cônicas dispostas em estratos, coloração de castanha suja e com aspecto que lembra a concha de uma ostra. **Outras designações:**  $\emptyset$ . **Símbolo de classificação:** 3.4.5.

## S

**sabiá:** *S. m.* (pop.) **Ver:** queilite angular.

**salsugem:** *S. f.* (pop.) **Ver:** impetigo.

**sapinho:** *S. m.* (pop.) **Ver:** estomatite cremosa.

**sapróficea de Unna:** *S. f.* **Ver:** cerafitose.

**sarampo:** *S. m.* dermatovirose causada por um paramixovírus transmitido por contato ou inalação de partículas virais. É aguda e altamente contagiosa, iniciando-se com manchas eritematosas e evoluindo posteriormente para erupção de pápulas discretas, em forma de Koplik. Ocasionalmente inflamação catarral das mucosas respiratórias e tecidos reticuloendoteliais. São vermelho-acastanhadas, muito numerosas, confluentes e, após a evolução, achatam-se e dessecam, regredindo. Pode haver conjuntivite associada. Localizam-se de início na mucosa das bochechas, disseminando-se para o pescoço, tronco e membros. **Outras designações:** ø. **Símbolo de classificação:** 4.15.9.

**sarampo alemão:** *S. m.* **Ver:** rubéola.

**sarampo de três dias:** *S. m.* **Ver:** rubéola.

**sarcoide cutâneo múltiplo:** *S. m.* **Ver:** sarcoidose.

**sarcoide de Boeck:** *S. m.* **Ver:** sarcoidose.

**sarcoide hipodérmico:** *S. m.* **Ver:** sarcoidose.

**sarcoide infiltrativo difuso em placa:** *S. m.* **Ver:** sarcoidose.

**sarcoidose:** *S. f.* afecção granulomatosa que pode ser provocada por micobactérias, vírus ou agentes inanimados (pólen, berílio e outros). Na face, a erupção cutânea apresenta-se sob a forma eritematopapulosa, placas infiltradas ou infiltrações difusas. Podem ainda surgir placas papulosas no tronco e membros simetricamente, ou erupção eritematopapulosa disseminada. A sarcoidose pode, assim, atingir muitos órgãos ou sistema. As lesões viscerais afetam o estado geral do paciente. **Outras designações:** doença de Boeck, sarcoide de Boeck, moléstia de Besnier-Boeck-Schaumann, síndrome

de Besnier-Boeck-Schaumann, doença de Besnier-Boeck-Schaumann, síndrome de Schaumann, sarcoide cutâneo múltiplo, linfogranulomatose benigna, lupóide benigno, eritrodermia hipodérmica, sarcoide hipodérmico, sarcoide infiltrativo difuso em placa, lúpus pérnio, doença de Boeck-Schaumann. **Símbolo de classificação:** 4.26.1.

**sarcoma de Kaposi:** *S. m.* neoplasia cutânea maligna de origem mesenquimal de causa desconhecida, embora um vírus da família herpes possa ser o agente causador. Caracteriza-se inicialmente pelo aparecimento de máculas eritemato-cianótico-purpúrico-hemossideróticas. Em tempo variável, as lesões evoluem para pápulas ou nódulos de cor avermelhada, eritematoacastanhada, violácea, azul escuro ou purpúrica. As pápulas e nódulos podem confluir, formando placas, que, por sua vez, podem ulcerar ou adquirir caráter verrucoso ou vegetante. A distribuição das lesões segue normalmente alguns padrões: formam grupos de lesões em determinadas regiões ou com distância semelhante à das lesões da pitiríase, acompanhando, porém, as linhas de clivagem do tronco. Apresenta evolução lenta e progressiva. Na pele, localiza-se com maior frequência na cavidade oral, nos braços, no tronco e nos membros inferiores. Os órgãos mais atingidos são o fígado, o trato gastrointestinal, os pulmões, o coração e os linfonodos intra-abdominais. Existem quatro formas da doença, que são indistinguíveis do ponto de vista histopatológico e cujas lesões apresentam características clínicas semelhantes: 1) sarcoma de Kaposi clássico, 2) sarcoma de Kaposi endêmico, 3) sarcoma de Kaposi do imunodeprimido, 4) sarcoma de Kaposi relacionado à AIDS. **Outras designações:** SKA. **Símbolo de classificação:** 4.29.10.2.10.

**sarcoma de Kaposi africano:** *S. m.* **Ver:** sarcoma de Kaposi endêmico.

**sarcoma de Kaposi clássico:** *S. m.* sarcoma de Kaposi de ocorrência rara. Pode estar associado a uma frequência aumentada de tumores de origem linforreticular. As manifestações cutâneas são variadas, evidenciando-se por pápulas, manchas, placas infiltradas, nódulos, tumorações de cor eritematoviolácea e lesões vegetantes. Raramente são observadas lesões viscerais. É comum a ocorrência de linfedema. Apresenta evolução eminentemente crônica, poucas vezes levando à morte. Na pele, pode atingir qualquer região, sendo mais comumente observado nos membros inferiores. Nas vísceras, as localizações mais comuns, em ordem de frequência, são o trato gastrointestinal, os pulmões e os gânglios linfáticos. **Outras designações:** SKC. **Símbolo de classificação:** 4.29.10.2.10.1.

**sarcoma de Kaposi do imunodeprimido:** *S. m.* sarcoma de Kaposi caracterizado pelo acometimento sobretudo de pacientes que fazem uso de drogas imunodepressoras, tais como cicloporina, ciclofosfamida, corticoide, azatioprina, etc. Há frequentemente aparecimento de lesões tegumentares, podendo ocorrer envolvimento visceral, mas raramente acometimento ganglionar. **Outras designações:** SKI. **Símbolo de classificação:** 4.29.10.2.10.3.

**sarcoma de Kaposi endêmico:** *S. m.* sarcoma de Kaposi que possui quatro formas da doença: 1) sarcoma de Kaposi endêmico nodular, 2) sarcoma de Kaposi endêmico

florido, 3) sarcoma de Kaposi endêmico infiltrativo, 4) sarcoma de Kaposi endêmico linfadenopático. **Outras designações:** sarcoma de Kaposi africano, SKE. **Símbolo de classificação:** 4.29.10.2.10.2.

**sarcoma de Kaposi endêmico florido:** *S. m.* sarcoma de Kaposi endêmico caracterizado pelo aparecimento de tumores localmente invasivos. **Outras designações:** SKE florido. **Símbolo de classificação:** 4.29.10.2.10.2.2.

**sarcoma de Kaposi endêmico infiltrativo:** *S. m.* sarcoma de Kaposi endêmico caracterizado pela infiltração de estruturas subdérmicas e ósseas. **Outras designações:** SKE infiltrativo. **Símbolo de classificação:** 4.29.10.2.10.2.3.

**sarcoma de Kaposi endêmico linfadenopático:** *S. m.* sarcoma de Kaposi endêmico caracterizado pelo surgimento de linfadenopatia generalizada. Pode haver invasão visceral, porém raramente atinge a pele. Pode levar a óbito. **Outras designações:** SKE linfadenopático. **Símbolo de classificação:** 4.29.10.2.10.2.4.

**sarcoma de Kaposi endêmico nodular:** *S. m.* sarcoma de Kaposi endêmico caracterizado pelo aparecimento de nódulos eritematovioláceos, assemelhando-se clinicamente ao sarcoma de Kaposi clássico. Em geral, não ocorre comprometimento visceral. Localiza-se sobretudo nas mãos e nos pés. **Outras designações:** SKE nodular. **Símbolo de classificação:** 4.29.10.2.10.2.1.

**sarcoma de Kaposi epidêmico:** *S. m.* **Ver:** sarcoma de Kaposi relacionado à AIDS.

**sarcoma de Kaposi relacionado à AIDS:** *S. m.* sarcoma de Kaposi provavelmente causado por um agente infeccioso, ainda não identificado, transmitido através da relação sexual. Alguns cofatores, como citomegalovírus, nitritos voláteis e fatores genéticos, podem também ser responsáveis pelo desenvolvimento desta dermatose. É uma doença grave, evidenciada pelo aparecimento de edema, que ocorre devido ao extravasamento do líquido da proliferação vascular, ou à obstrução das estruturas linfáticas. O edema é variável e pode ser muito intenso. As lesões são numerosas e apresentam-se disseminadas pelo tegumento. Podem ser observadas, ainda, alterações angioproliferativas denominadas pré-SK. As lesões podem localizar-se em qualquer área do tegumento, acometendo, com maior frequência, a cavidade oral, principalmente, a língua e o palato. Quando atinge a face, pode alterar completamente a aparência do doente. **Outras designações:** sarcoma de Kaposi epidêmico, SKE. **Símbolo de classificação:** 4.29.10.2.10.4.

**sarcoma epitelióide:** *S. m.* neoplasia cutânea maligna de provável origem mesenquimal ou miofibroblástica. Apresenta-se como um tumor subcutâneo profundo, nodular, não doloroso, de evolução lenta, outras vezes sob a forma de nódulos com disposição linear. Metastatiza tardiamente. As lesões se localizam geralmente no tronco e nas extremidades distais superiores e inferiores. **Outras designações:**  $\emptyset$ . **Símbolo de classificação:** 4.29.10.2.3.

**sarcoma fusó-celular:** *S. m.* **Ver:** fibrossarcoma.

**sarcoma melanótico:** *S. m.* **Ver:** melanoma.



**sarcopsilose:** *S. f.* **Ver:** tungíase.

**sarcoptediase:** *S. f.* **Ver:** escabiose.

**sarda:** *S. f.* (pop.) **Ver:** efélide.

**sarda infecciosa melanótica de Hutchinson:** *S. f.* **Ver:** lentigo maligno de Hutchinson.

**sarna:** *S. f.* **Ver:** escabiose.

**sarna crostosa:** *S. f.* escabiose humana causada pelo *Sarcoptes scabiei var. hominis*. É uma doença rara e extremamente contagiosa, caracterizada pela formação de crostas espessas, estratificadas, aderentes, amareladas, de base eritematosa, que se estendem por todo o corpo. Quando as crostas se generalizam, provocam vermelhidão intensa e uniforme da pele, que pode ser acompanhada de descamação e dessoramento (eritrodermia). As escamas são altamente infectantes. Observam-se ainda fissuras nas regiões palmoplantares, alopecia no couro cabeludo, alterações ungueais (as unhas tornam-se amareladas, espessadas e quebradiças) e prurido. Localiza-se principalmente nas eminências ósseas, face, couro cabeludo, tronco, membros, unhas e regiões palmoplantares **Outras designações:** escabiose crostosa, sarna norueguesa (pop.). **Símbolo de classificação:** 4.16.2.1.1.

**sarna filariana:** *S. f.* **Ver:** oncocercíase.

**sarna humana:** *S. f.* **Ver:** escabiose humana.

**sarna norueguesa:** *S. f.* (pop.) **Ver:** sarna crostosa.

**sarna zoógena:** *S. f.* escabiose causada por variações do *Sarcoptes scabiei* exclusivas de animais (*Sarcoptes scabiei var. ovis*, do carneiro, *Sarcoptes scabiei var. suis*, do porco, *Sarcoptes scabiei var. caprae*, dos caprinos), transmitidas através do contato do homem com o animal infectado. Caracteriza-se pelo aparecimento de lesões e escoriações vesicopapulosas, urticariformes ou mesmo impetiginização secundária. Provoca prurido e não há presença de túneis. As lesões localizam-se nas áreas em contato com o animal contaminado e tendem a involuir espontaneamente. **Outras designações:** ∅. **Símbolo de classificação:** 4.16.2.2.

**schwanoma:** *S. m.* **Ver:** neurilema.

**schwanoma de células granulosas:** *S. m.* neoplasia cutânea benigna de origem mesenquimal caracterizada por apresentar tumores nodulares solitários ou múltiplos, localizados, indolores, de consistência firme, sésseis, pediculados ou hiperkeratóticos, recobertos por pele normal e, mais raramente, ulcerada ou verrucosa. Podem acometer a língua, a pele, tubo digestivo, músculos esqueléticos e brônquios. Na língua, os nódulos têm consistência firme, são únicos, indolores e medem poucos milímetros de diâmetro. Na pele ou no tecido subcutâneo, os tumores são indolores, sésseis ou pediculados, a pele que os recobre é verrucosa, ulcerada ou normal. **Outras designações:** tumor de Abrikossoff, tumor de células granulosas, mioblastoma de células granulosas, mioblastoma grânulo-celular, rabdomioma. **Símbolo de classificação:** 4.29.10.1.17.

**sclerema adiposum:** *S. m.* **Ver:** esclerema neonatal.

**sebocistomatose múltipla hereditária:** *S. f.* **Ver:** esteatocistoma múltiplo.

**seborreia:** *S. f.* afecção sebácea provocada por fatores hormonais, genéticos ou psíquicos. Apresenta aumento do fluxo sebáceo, tornando a pele oleosa, luzidia, sebosa, eritematosa e espessada. A hiperplasia das glândulas sebáceas provoca pápulas amareladas e umbilicadas. Pode-se distinguir a seborreia propriamente dita (idiopática) do estado seborreico. Este surge em casos de hiperpituitarismo, hipertireoidismo, hipercorticalismo e em síndromes virilizantes. As áreas mais atingidas costumam ser a face (nariz, sulco nasogeniano e proximidades), o couro cabeludo e o tronco. O vértex, espaço interscápulo-vertebral e a região ano-genital também podem ser atingidos. **Outras designações:** esteatorreia, hiperesteatose. **Símbolo de classificação:** 4.25.1.

**secreção:** *S. f.* função da pele que consiste em secretar ou formar, com o material fornecido pelo sangue, outra substância que será eliminada ou que será encarregada de exercer determinadas funções. Como elementos secretados pela pele, destacam-se a melanina, a queratina, o suor e o sebo. **Outras designações:**  $\emptyset$ . **Símbolo de classificação:** 2.3.5.

**segmento inferior:** *S. m.* parte do folículo piloso cujas principais funções são nutrição, inervação e produção dos alimentos que irão constituir o pêlo. Localiza-se na região interna do terço inferior do folículo piloso. **Outras designações:** segmento piloso. **Símbolo de classificação:** 2.2.3.1.4.

**segmento piloso:** *S. m.* **Ver:** segmento inferior.

**selenose:** *S. f.* **Ver:** leuconíquia.

**senescência cutânea:** *S. f.* **Ver:** fotodermatose tóxica primária tardia.

**septo de colágeno:** *S. m.* acúmulo de colágeno verificado na tela subcutânea. **Outras designações:**  $\emptyset$ . **Símbolo de classificação:** 2.1.4.2.

**sequela:** *S. f.* lesão cutânea ou distúrbio anatômico ou funcional caracterizado por alteração ou dano persistente após a evolução clínica de doenças e traumatismos.

**Outras designações:**  $\emptyset$ . **Símbolo de classificação:** 3.6.

**sexta doença venérea:** *S. f.* **Ver:** linfogranuloma venéreo.

**sico:** *S. m.* (Bras.) **Ver:** tungíase.

**sicose da barba:** *S. f.* **Ver:** foliculite da barba.

**sicose:** *S. f.* **Ver:** foliculite da barba.

**sicose lupoide:** *S. f.* foliculite decalvante que se manifesta pelo aparecimento de lesão, única ou múltiplas, que podem onfluir, formando placas infiltradas. Apresenta área atrófica e cicatriz. Na periferia das lesões podem surgir pápulas ou papulopústulas. Localiza-se preferentemente na região entre o maxilar superior e a metade da mandíbula (masseter) ou nas têmporas. **Outras designações:** sicose lupoide de Brocq. **Símbolo de classificação:** 4.21.1.4.7.1.

**sicose lupoide de Brocq:** *S. f.* **Ver:** sicose lupoide.

**sicose vulgar:** *S. f.* **Ver:** foliculite da barba.

**SIDA:** *Acrôn.* **Ver:** síndrome da imunodeficiência adquirida.

**sífilide penfigoide:** *S. f.* **Ver:** sífilis congênita recente.

**sífilis:** *S. f.* treponematose causada pelo espiroqueta *Treponema pallidum*, que pode penetrar pela pele, mucosas ou, o que é menos comum, diretamente pelo sangue, em casos de transfusão (sífilis *d'embrée*). A transmissão efetua-se, em geral, por via venérea, através do contato sexual com indivíduos portadores de lesões contaminantes. É uma doença infectocontagiosa que, não tratada, pode evoluir de forma crônica, apresentando períodos de atividade e de latência, recentes ou tardios. Pode acometer diversos órgãos e tecidos. As lesões cutâneas localizam-se em geral nos órgãos sexuais e regiões vizinhas. Existem duas formas da doença: 1) sífilis congênita, 2) sífilis adquirida. **Obs.:** É também classificada como uma doença sexualmente transmissível. **Outras designações:** lues, lues venérea, mal venéreo (pop.), sífilis *d'embrée*, cancro profissional, avariose, mal-americano (pop.), mal-canadense (pop.), mal-céltico (pop.), mal-da-baía-de-são-paulo (pop.), mal-de-coito (pop.), mal-defiúme (pop.), mal-de-franga (pop.), mal-de-frenga (pop.), mal-de-nápoles (pop.), mal-de-santa-eufêmia (pop.), mal-de-são-jó (pop.), mal-de-são-névio (pop.), mal-de-são-semento (pop.), mal-dos-cristãos (pop.), males (pop.), mal-escocês (pop.), mal-francês (pop.), mal-gálico (pop.), mal-germânico (pop.), mal-ilírico (pop.), mal-napolitano (pop.), mal-polaco (pop.), mal-turco (pop.), gálico (pop.), venéreo (pop.). **Símbolo de classificação:** 4.23.1.; 4.27.1.

**sífilis adquirida:** *S. f.* sífilis decorrente da penetração direta ou indireta do *Treponema pallidum*, através da pele, mucosas ou, mais raramente, do sangue, em casos de transfusão (sífilis *d'embrée*). A transmissão ocorre, na maioria dos casos, através de contato sexual com indivíduos contaminados. O contágio extragenital realiza-se principalmente pelo beijo. Transmissão indireta, através de contato com objetos contaminados (instrumentos cirúrgicos, xícaras, copos etc.) é rara. Existem duas formas da doença: 1) sífilis adquirida recente, 2) sífilis adquirida tardia. **Outras designações:**  $\emptyset$ . **Símbolo de classificação:** 4.23.1.2.

**sífilis adquirida recente:** *S. f.* sífilis adquirida que apresenta menos de um ano de duração, correspondendo ao período em que se desenvolve a imunidade na sífilis não tratada. Existem três formas da doença: 1) sífilis primária, 2) sífilis secundária, 3) sífilis recente latente. **Outras designações:** sífilis precoce. **Símbolo de classificação:** 4.23.1.2.1.

**sífilis adquirida tardia:** *S. f.* sífilis adquirida que apresenta mais de um ano de duração. Manifesta-se, em geral, após um período de latência de até um ano. Acomete principalmente indivíduos que receberam tratamento inadequado ou que não foram tratados. Existem duas formas da doença: 1) sífilis tardia latente, 2) sífilis terciária. **Outras designações:**  $\emptyset$ . **Símbolo de classificação:** 4.23.1.2.2.

**sífilis congênita:** *S. f.* sífilis decorrente da infecção de um feto pelo *Treponema pallidum*, através da circulação transplacentária. É a forma mais grave da doença. A transmis-

são só ocorre a partir do quarto mês de gestação e depende do tratamento administrado (se a sífilis materna for tratada antes do quarto mês de gestação, a contaminação é evitada) e do estágio da doença na mãe. As manifestações estão associadas ao tempo de duração da infecção, se anterior ou posterior à gestação, ao grau de imunidade do feto, ao número de treponemas infectantes e ao momento em que ocorre a transmissão. Existem duas formas da doença: 1) sífilis congênita recente, 2) sífilis congênita tardia. **Outras designações:** sífilis pré-natal, sífilis hereditária. **Símbolo de classificação:** 4.23.1.1.

**sífilis congênita precoce:** *S. f.* **Ver:** sífilis congênita recente.

**sífilis congênita recente:** *S. f.* sífilis congênita decorrente da penetração do *Treponema pallidum* em uma fase tardia e/ou em pequeno número. Apresenta lesões maculosas, papulosas ou eritematopapulosas, edema, infiltração difusa perioral, com fissuras radiadas (rágades de Parrot), fissuras anais radiadas, condilomas planos anogenitais (condiloma latum) e lesões papuloerosivas na mucosa bucal. Com a evolução, podem surgir lesões eritematobolhosas, palmares e plantares, indicando a gravidade da infecção. A pele pode apresentar-se enrugada e com coloração amarelo-suja ou de café-com-leite (“pele de velho”). As unhas podem ser acometidas, apresentando sulcos transversais, hiperqueratose e friabilidade. Frequentemente observam-se alopecias. Coriza e obstrução nasal podem produzir ulcerações das narinas. Estas podem atingir os ossos do nariz, determinando osteíte e deformações características da doença. Ocorrem ainda osteocondrite e condroepifisite de Wegner, principalmente nos ossos longos, ocasionando dor intensa, que impede os movimentos (pseudoparalisia de Parrot). Pode ocorrer periostite da tíbia ou da falange proximal do dedo (dactilite), geralmente observada no primeiro ano da doença. As manifestações viscerais evidenciam-se por hepatoesplenomegalia ou, mais, frequentemente, hepatomegalia, que pode determinar icterícia. Outras manifestações frequentes são: dilatação, em geral discreta, das veias cranianas, afinamento da superfície do occipital e parietais, com certo amolecimento desses ossos, microadenopatias generalizadas, rinite hemorrágica, anemia, cianose, choro afônico (“rachado”). Podem ainda ocorrer lesões nos pulmões, rins, meninges, testículos e miocárdio. **Outras designações:** sífilis congênita precoce, pênfigo sífilítico, sífilide penfigoide. **Símbolo de classificação:** 4.23.1.1.1.

**sífilis congênita tardia:** *S. f.* sífilis congênita cujas manifestações clínicas da doença aparecem após o segundo ano de vida da criança. Apresenta lesões cutâneas e ósseas e, com frequência muito menor, lesões viscerais (baço e fígado). O sistema nervoso pode ser comprometido. Ocorrem ainda lesões articulares, oculares, sinais dentários e comprometimento do nervo auditivo. As lesões cutâneas caracterizam-se por nódulos, tubérculos e gomas. As gomas são, em geral, numerosas e localizam-se na cabeça e nos membros superiores e inferiores. Podem ocorrer alterações ósseas, destruição do septo e nariz em sela, lesões oculares e dentárias. Ocorre lesão do oitavo par cra-

niano (neurolabirintite), provocando surdez. As lesões oculares, os sinais dentários e a surdez constituem a tríade de Hutchinson. Pode haver comprometimento de estruturas nervosas, ocasionando tabes e paralisia geral (neurossífilis). Frequentemente observa-se enfartamento dos gânglios epitrocleanos. **Outras designações:** sífilis hereditária tardia. **Símbolo de classificação:** 4.23.1.1.2.

**sífilis d'emblée:** *S. f.* **Ver:** sífilis.

**sífilis decapitada:** *S. f.* **Ver:** sífilis primária.

**sífilis hereditária:** *S. f.* **Ver:** sífilis congênita.

**sífilis hereditária tardia:** *S. f.* **Ver:** sífilis congênita tardia.

**sífilis S. m. aligna precoce:** *S. f.* **Ver:** sífilis secundária.

**sífilis precoce:** *S. f.* **Ver:** sífilis adquirida recente.

**sífilis pré-natal:** *S. f.* **Ver:** sífilis congênita.

**sífilis primária:** *S. f.* sífilis adquirida recente caracterizada por uma lesão exulcerativa, circular ou oval, altamente contagiosa, de cor avermelhada. A lesão apresenta bordas planas, duras e não elevadas e base bastante infiltrada, às vezes de consistência cartilaginosa. É indolor e, em geral, única. O fundo é liso, limpo, avermelhado e com discreta serosidade. Podem aparecer cancros múltiplos. Algumas vezes o cancro apresenta-se ulcerado, vegetante, difterioide (com induto aderente de cor branco-amarelada) ou papuloso, com fundo granuloso e bordas talhadas a pique. Raramente é fagedênico ou tenebrante. Situado em dobras, pode ser duplo (cancro em folha de livro). Nos grandes lábios e nas pálpebras acompanha-se de edema. No lábio inferior é geralmente recoberto de crosta hemorrágica, espessa e aderente. Na extremidade do dedo apresenta aspecto de paroníquia, sendo geralmente doloroso. Na uretra ocasiona oclusão das paredes. Pode ocorrer associação do cancro sífilítico com o cancro mole. Neste caso, o cancro apresenta inicialmente características de cancro mole, evoluindo em cerca de duas semanas (cancro misto). Algumas vezes, no local de um antigo cancro, podem surgir lesões de sífilis recente recidivante (sífilis redux). Pode ocorrer inflamação múltipla dos gânglios linfáticos satélites (adenite satélite múltipla). As lesões podem se dar em regiões da pele, dependendo do local de inoculação do agente, por exemplo, nos lábios, nos dedos, no ânus, na língua e nas amígdalas. **Outras designações:** protossífilis, sífilis redux, sífilis decapitada. **Símbolo de classificação:** 4.23.1.2.1.1.

**sífilis recente latente:** *S. f.* sífilis adquirida recente extremamente contagiosa, caracterizada pela ausência de manifestações clínicas visíveis, após a involução espontânea das lesões da sífilis primária e da sífilis secundária. Neste período, observam-se com frequência cefaleia, dores osteoarticulares e polimicroadenopatia, principalmente dos linfonodos cervicais, epitrocleanos e inguinais. Pode não evoluir para um período mais avançado. **Outras designações:** ø. **Símbolo de classificação:** 4.23.1.2.1.3.

**sífilis recidivante:** *S. f.* **Ver:** sífilis secundária.

**sífilis redux:** *N. Cient.* **Ver:** sífilis primária.

**sífilis secundária:** *S. f.* sífilis adquirida recente, que corresponde à segunda fase da doença. Manifesta-se quatro a oito semanas após o aparecimento do cancro duro, caracterizando-se por uma erupção cutânea generalizada e simétrica. Traduz-se inicialmente por um exantema de máculas isoladas, de cor rósea e limites imprecisos (roséola sífilítica ou sífilide maculosa) e regredindo depois de algumas semanas. Na sequência surgem pápulas (sífilides papulosas), sendo bastante acuminadas ou de aspecto liquenoide (sífilides liquenoides), e, às vezes, parecem encimadas por pequenas pústulas (sífilides pustulosas). Mais tardiamente as lesões tendem a agrupar-se e localizar-se na mucosa oral, no pênis, em torno dos orifícios naturais (boca e ânus), constituídas de pequenas pápulas (sífilide papulosa anular ou sífilide elegante). As lesões acometem ainda o pescoço (colar de Vênus ou leucomelanoderma *colli* sífilítico). Pode haver queda de cabelos e outras regiões, como os supercílios, o bigode e a barba, podem eventualmente ser atingidas. No final do período secundário surgem, por vezes, lesões ulceradas, recobertas por crosta ostrácea (lesões secundoterciárias). Depois do período secundário e antes do período terciário, podem surgir lesões papulosas, que tendem a circinação e à circunscrição (sífilis recidivante). Em raros casos podem deixar atrofia maculosa ou pigmentação residual (sífilides negricantes). Podem surgir úlceras profundas e dolorosas, que não se curam espontaneamente, recobertas por crosta hemorrágica ou milicérica e acompanhadas de mal-estar intenso, falta de apetite, dores musculares e febre irregular (sífilis maligna precoce). Apresenta sintomatologia sistêmica, caracterizada por discreta elevação de temperatura, dores musculares, dores articulares, dor de cabeça, inflamação das meninges, emagrecimento, fraqueza, moderada anemia e discreta presença de albumina na urina. Observam-se ainda iridociclite, hepatite, esplenomegalia e inflamação do periósteo. Pode ocorrer micropoliadenopatia, evidenciada por gânglios indolores, móveis e discretamente volumosos, localizados, sobretudo, nas regiões occipital, retroauricular, axilar e epitrocleanas. **Outras designações:** mesossífilis, sífilis recidivante, sífilis maligna precoce. **Símbolo de classificação:** 4.23.1.2.1.2.

**sífilis tardia latente:** *S. f.* sífilis adquirida tardia caracterizada pela ausência de manifestações clínicas visíveis por mais de um ano. **Outras designações:**  $\emptyset$ . **Símbolo de classificação:** 4.23.1.2.2.1.

**sífilis terciária:** *S. f.* sífilis adquirida tardia decorrente do não tratamento da doença nas fases iniciais. Caracteriza-se pelo aparecimento de lesões pouco numerosas, profundas, regionais, localizadas e destrutivas, evidenciadas por tubérculos, nódulos e gomas. Os nódulos e tubérculos distribuem-se de forma assimétrica pelo tegumento, assumindo disposição arciforme ou policíclica. Apresentam borda elevada e crescimento periférico, resultando segmentos de arco de tamanho variável. Sem amolecimento prévio, ulceram e cicatrizam-se espontaneamente. Outras lesões surgem na periferia e o processo ganha extensão, deixando cicatriz central. Do fundo das ulce-

rações podem elevar-se vegetações (sífilides terciárias vegetantes). Algumas vezes, os nódulos e tubérculos apresentam desde o início disposição arciforme, com pele normal ou infiltração no interior. Em alguns casos, as lesões nodulares não apresentam configuração arciforme, distribuindo-se de forma desordenada. Alguns nódulos aumentam progressivamente, podendo atingir grandes dimensões. Com o tempo, sofrem necrose de caseificação, originando as gomas. A evolução da goma é demorada. Inicialmente, apresenta aspecto de nodosidade. Ao amolecer, apresenta flutuação, e o tegumento que a recobre torna-se mais eritematoso e delgado, acabando por ulcerar-se e dar saída a um carnegão branco-amarelado. A ulceração é profunda, de formato circular ou reniforme, bordas talhadas a pique e fundo irregular, apresentando, em vários pontos uma substância caseosa, aderente. Com a eliminação da ulceração, tem início a reparação, que se completa em um prazo de quarenta a sessenta dias. A goma pode provocar intensa destruição óssea, resultando deformações de grau variável, dependendo da localização. Quando múltiplas e localizadas na face, podem ocasionar cegueira e destruição total do nariz. Observam-se lesões na porção central da língua. Pode ocorrer ainda perfuração do palato, inflamação do tecido ósseo devida a lesão gomosa (osteíte gomosa), inflamação do periósteo, inflamação e endurecimento do tecido ósseo, inflamação nas articulações, dores articulares, inflamação das membranas sinoviais e, menos frequentemente, nódulos justarticulares (nodosidades justarticular de Jeasme). No tronco ou membros podem aparecer placas circinadas ou policíclicas. A manifestação mais frequente é a inflamação da aorta, que, no decorrer da sua evolução, pode determinar insuficiência aórtica, aneurisma e estreitamento do ósteo coronário. Com o avançar da doença, podem surgir manifestações ligadas ao sistema nervoso (sífilis nervosa ou neurosífilis), que se evidenciam por paralisia geral e *tabes dorsalis* (neurosífilis parenquimatosa), meningite subaguda ou crônica (sífilis meningovascular), além de paralisia epástica de Erb, atrofia primária do nervo óptico, meningite asséptica e crise epleptiforme. A paralisia geral caracteriza-se inicialmente por alterações psíquicas, falta de memória e inflamação do labirinto devida a fatores emocionais (labirintite emocional), ao que se segue quadro de demência progressiva, alterações da fala e fraqueza generalizada, acompanhada de hiper-reflexia. A *tabes dorsalis* apresenta sintomas variáveis, entre eles sensações anormais, tais como formigamento, picada ou queimadura (parestesias), incapacidade progressiva de coordenação dos movimentos musculares voluntários (ataxia progressiva), dores lancinantes, perda da função sensorial, visceral e periférica, perturbações da marcha, sinais de Rosemberg, junta de Charcot, mal perfurante e alterações dos reflexos. O sinal da pupila de Argyll-Robertson pode ser observado tanto em casos de paralisia geral como de *tabes dorsalis*. Os sinais da sífilis meningovascular são evidenciados por dor de cabeça (cefaleia), náuseas e vômitos. Pode haver ainda comprometimento do fígado ou do aparelho gastrointestinal, cuja sintomatologia dependerá da localização e da dimensão da lesão, do órgão visual,

ocasionando inflamação da íris (irite), inflamação da coróide e da retina (coriorretinite), inflamação da córnea (queratite intersticial) e atrofia do nervo óptico, e do testículo. **Outras designações:** sífilis tardia, sífilis tardia, sífilis cutânea tardia, goma sífilítica, sífilis cardiovascular, sífilis nevasa, neurosífilis. **Outras designações:** ∅. **Símbolo de Classificação:** 4.23.1.2.2.2

**sinal de Lesser-Trélat:** *S. m.* **Ver:** ceratose seborreica.

**síndrome ângio-hipertrofica:** *S. f.* **Ver:** Síndrome de Klippel-Trenaunay-Parkes Weber.

**síndrome angiomatosa:** *S. f.* afecção vascular caracterizada por angiomas que se ligam a alterações de outros tecidos ou órgãos, podendo ocorrer ou não manifestação sistêmica. **Outras designações:** ∅. **Símbolo de classificação:** 4.14.3.

**síndrome B-K mole:** *S. f.* **Ver:** síndrome do nevo displásico.

**síndrome branca de Marshall:** *S. f.* afecção vascular predominantemente funcional caracterizada pela presença de manchas isquêmicas nas regiões palmares. Estas são provocadas por angioespasmos. As lesões possuem temperatura mais baixa em relação à pele e pioram quando as mãos permanecem abaixadas. **Outras designações:** mancha de Bier. **Símbolo de classificação:** 4.14.6.7.

**síndrome carcinoide:** *S. f.* dermatose paraneoplásica de causa ainda discutida, estando relacionada à serotonina e outras substâncias como minas vasoativas e catecolaminas. Caracteriza-se por apresentar sintomas cutâneos (rubor mosqueado irregular facial, teleangiectasia e pele pelagroide), abdominais (diarreia, borborismo), respiratórios (asma) e cardíacos (esterose pulmonar e insuficiência tricúspide devido ao espessamento do tecido conjuntivo). O tumor localiza-se na maioria das vezes, no intestino, mas pode haver localização extraintestinal. **Outras designações:** ∅. **Símbolo de classificação:** 4.29.10.1.21.6.3.5.

**síndrome da imunodeficiência adquirida:** *S. f.* doença sexualmente transmissível causada pelo retrovírus HTLV-3 (*Human T-cells lymphoma virus*). O contágio ocorre basicamente através do sangue (transfusões sanguíneas, reutilização de seringas, agulhas contaminadas, transmissão perinatal) e esperma (relações sexuais, bancos de esperma). A característica da imunodeficiência é a diminuição de linfócitos T4+ auxiliares. O vírus determina um sério dano no sistema imunológico. Clinicamente, podem ser observadas diarreia persistente, perda de peso, elevação da temperatura, sudorese noturna, astenia e outras doenças oportunistas. **Outras designações:** AIDS, SIDA. **Símbolo de classificação:** 4.27.7.

**síndrome da pele escaldada:** *S. f.* **Ver:** necrólise epidérmica tóxica.

**síndrome da pele escaldada estafilocócica:** *S. f.* **Ver:** impetigo neonatal.

**síndrome da unha amarela:** *S. f.* onicopatia decorrente em doenças sistêmicas, em geral, as pulmonares e a linfodema, processos ictéricos, hipoalbuminemia, diabetes e paraneoplasia. Apresenta unhas de crescimento retardado, de coloração de amarelo a amarelo-esverdeada, delgadas, com curvatura transversal e longitudinal exces-



siva. Há o desaparecimento das cutículas e lúnulas e presença de paroníquia com onicólise. **Outras designações:** ∅. **Símbolo de classificação:** 4.34.50.

**síndrome da unha azul:** *S. f.* onicopatía em que a lúnula torna-se azul, devido ao cobre, a alguns agentes quimioterapêuticos (em especial a azidotimidina e o 5-fluoracil) ou por degeneração hepatolenticular, paroníquia melanótico e hematoma subungueal. Observada na doença de Wilson e argiria. **Outras designações:** ∅. **Símbolo de classificação:** 4.34.51.

**síndrome da unha em raquete:** *S. f.* onicopatía genética autossômica dominante, que apresenta distrofia nos polegares, nos quais a unha possui falange distal curta, placa ungueal chata e curvatura transversa diminuída, lembrando uma raquete de tênis. **Outras designações:** ∅. **Símbolo de classificação:** 4.34.54.

**síndrome da unha meio a meio:** *S. f.* onicopatía que apresentam cor branca em sua metade proximal e vermelha ou marrom em sua metade distal. Evidencia-se uma nítida linha de demarcação entre as metades. Observada em pacientes com doença renal crônica. **Outras designações:** ∅. **Símbolo de classificação:** 4.34.52.

**síndrome da unha verde:** *S. f.* onicopatía causada pelo *Pseudomas aeruginosa*, caracterizada por inflamação dos tecidos em torno do leito ungueal (paroníquia) e desprendimento ou queda das unhas (onicólise), que se tornam esverdeadas. **Obs:** É também classificada como uma infecção por *Pseudomonas aeruginosa*. **Outras designações:** ∅. **Símbolo de classificação:** 4.34.53.; 4.21.6.1.

**síndrome de Albright:** *S. f.* hiper Cromia associada à displasia fibrosa polióstica e a distúrbio endócrino. Tal síndrome manifesta-se sob a forma de grandes máculas hiper-crômicas de contornos irregulares, as quais não se apresentam em grande número e se associam a inflamações do tecido ósseo (osteíte) dos seguintes tipos: fibrosa localizada, fibrosa circunscrita e fibrosa disseminada. Estas osteóites são responsáveis por algumas deformidades, pela ocorrência de fraturas patológicas e pelo aparecimento de dores. Localizam-se usualmente no tronco, nas nádegas, coxas e, em alguns casos, face e regiões cervicais. **Outras designações:** doença de Albright, osteodistrofia hereditária de Albright, síndrome de McCune-Albright. **Símbolo de classificação:** 4.5.3.4.

**síndrome de Beau:** *S. f.* onicopatía resultante de alterações temporárias da matriz ungueal por doenças sistêmicas ou traumatismos como eritrodermia, paroníquia, estados febris, sarampo e farmacodermia. Caracteriza-se por linhas, sulcos ou covas transversais que se iniciam na matriz e progridem distalmente com o crescimento da unha. A placa ungueal pode assemelhar-se ao veludo cotelê quando o processo é intermitente. **Outras designações:** linhas de Beau, sulco de Beau. **Símbolo de classificação:** 4.34.56.

**síndrome de Besnier-Boeck-Schaumann:** *S. f.* **Ver:** sarcoidose.

**síndrome de Bloch-Sulzberger:** *S. f.* **Ver:** incontinência pigmentar.

**síndrome de Bloom:** *S. f.* **Ver:** eritema telangiectásico congênito.

**síndrome de blue rubber bleb nevus:** *S. f.* síndrome angiomatosa caracterizada pela coexistência de hemangiomas cutâneos múltiplos e angiomas do aparelho gastrointestinal. Há hemorragias graves consequentes da ruptura dos angiomas. Esses, são em número variável, de coloração azulada e aspecto mamilorado no centro. Esvaziam-se sob pressão e têm consistência mole. Localizam-se preferencialmente nos membros superiores, assim como cérebro, músculos, medula espinhal, coração, pulmões, pleura, fígado e peritônio. **Outras designações:**  $\emptyset$ . **Símbolo de classificação:** 4.14.3.5.

**síndrome de Buschke-Ollendorff:** *S. f.* **Ver:** dermatofibrose lenticular disseminada.

**síndrome de Chediak-Higashi:** *S. f.* hipocromia de caráter autossômico recessivo, provocada pela presença de grânulos citoplasmáticos (peroxidasepositivos) de tamanho considerável e corpúsculos de Döhle nos leucócitos, havendo, dessa forma, alteração na estrutura nuclear dos mesmos. A anomalia dos leucócitos geralmente vem seguida de aumento de volume do fígado (hepatosplenomegalia), aumento anormal das glândulas linfáticas (linfadenopatia), alterações nas estruturas ósseas, anemia, alterações cardíacas e pulmonares, trombocitopenia, anomalias psicomotoras e cutâneas. As anomalias cutâneas se apresentam sob a forma de hipopigmentação da pele e dos cabelos, acompanhadas de transformações das estruturas oculares, tais como transparência da íris e movimentos rítmicos de contração e dilatação da pupila (nistagmo). **Outras designações:** doença de Béguez-César. **Símbolo de classificação:** 4.5.2.2.

**síndrome de Chrsit-Siemens:** *S. f.* **Ver:** displasia ectodérmica anidrótica.

**síndrome de Churg-Strauss:** *S. f.* **Ver:** vasculite necrosante granulomatosa de Churg-Strauss.

**síndrome de coagulação intravascular disseminada:** *S. f.* vasculite primária predominantemente trombosante causada pela ativação imprópria de fatores da coagulação e enzimas fibrinolíticas nos pequenos vasos sanguíneos. Caracteriza-se pela redução de um ou mais elementos responsáveis pelo processo de coagulação sendo, quase sempre, intravascular. Está presente em linfomas e tumores malignos, doenças sistêmicas, grande parte das infecções, picadas de animais venenosos e queimaduras. A evolução pode ser grave e ocorrer em poucas horas com o aparecimento de hemorragias, petéquias, equimoses e comprometimento sistêmico. **Outras designações:** síndrome trombo-hemorrágica, coagulação intravascular disseminada, coagulopatia intravascular disseminada, coagulopatia do consumo, coagulopatia de consumo. **Símbolo de classificação:** 4.14.2.2.5.

**síndrome de Cockayne:** *S. f.* genodermatose atrófica de caráter hereditário, autossômico e recessivo. É uma síndrome de envelhecimento precoce. Inicia-se nos primeiros anos de vida, entre os dois e quatro anos de idade. Ocorrem manifestações de fotossensibilidade (ou eritema facial), pigmentação, atrofia, diminuição do subcutâneo, com preferência nas áreas expostas, diminuição da mielinização, e cacificação

do sistema nervoso central. Caracteriza-se pelo nanismo, pigmentação mosqueada, surdez progressiva, retardo físico e mental, microcefalia, neuropatia periférica, hidrocefalia, alterações ósseas, cifoses, anquiloses com pernas longas e mãos grandes, deformidade do nariz, hipersensibilidade à luz e aparência precocemente senil. Hipogenitalismo completa o quadro. **Outras designações:**  $\emptyset$ . **Símbolo de classificação:** 4.30.2.6.5.

**síndrome de Conradi:** *S. f.* neuroictiose de origem autossômica recessiva que apresenta lesões ictiosiformes associadas ao encurtamento do úmero e fêmur, além de lesões oculares. Muitas vezes verifica-se simultaneamente ao quadro de catarata bilateral. Pode ocorrer também retardo mental, palato alto, descamação seguida por autoferoderma folicular, hiperqueratose palmo-plantar, eritrodermia nos recém-nascidos e nariz em sela. **Outras designações:** doença de Conradi. **Símbolo de classificação:** 4.30.2.1.1.5.5.

**síndrome de cotovelo-patela-unha:** *S. f.* onicopatia autossômica dominante caracterizada por hipoplasia das unhas, inicialmente os polegares, acompanhada de paleta rudimentar, escápulas espessadas, espéculas ósseas no íliaco, lúnulas triangulares, hipersensibilidade articular, anormalidade da cabeça radial, doença renal e excesso de pele nos cotovelos. **Outras designações:** síndrome de Fong, osteo-onicodistrofia hereditária. **Símbolo de classificação:** 4.34.55.

**síndrome de Cowden:** *S. f.* **Ver:** tricolemoma, síndrome de hamartomas múltiplos.

**síndrome de Cronkhite-Canadá:** *S. f.* hiperchromia associada à presença de pólipos em mucosas gastrintestinais, principalmente jejuno e cólon (polipose), à ausência de cabelos ou pêlos nas sobrancelhas, no couro cabeludo e até mesmo de pêlos pubianos, axilares e torácicos e ainda a algumas alterações ungueais, como distrofias, desprendimento e queda das unhas (onicólise). A presença de pólipos no estômago e no intestino causa diarreia persistente. As manifestações pigmentares acometem de forma difusa a face, braços e mãos (especialmente regiões palmares e plantares). **Outras designações:**  $\emptyset$ . **Símbolo de classificação:** 4.5.3.19.

**síndrome de Cross-McKusick-Breen:** *S. f.* hipocromia de origem autossômica recessiva. Caracteriza-se fundamentalmente pela associação de fenômenos oculocutâneos e algumas anomalias, como pequenez anormal do olho (microftalmia), a catarata, a fibromatose gengival, a oligofrenia, movimentos irregulares e involuntários das extremidades e da face, opacidade da córnea, atetose, nistagmo e hipopigmentação da pele. **Outras designações:**  $\emptyset$ . **Símbolo de classificação:** 4.5.2.4.

**síndrome de Degos:** *S. f.* **Ver:** papulose atrofiante maligna.

**síndrome de Ehlers-Danlos tipo IX:** *S. f.* **Ver:** cútis laxa.

**síndrome de Ehlers-Danlos:** *S. f.* **Ver:** cútis hiperelástica.

**síndrome de Favre e Chaix:** *S. f.* **Ver:** angiodermite pigmentar e purpúrica de Favre e Chaix

**síndrome de Fong:** *S. f.* **Ver:** síndrome de cotovelo-patela-unha.

**síndrome de Gardner:** *S. f.* genodermatose hiperplásica de herança autossômica dominante que se inicia na infância. Ocorrem múltiplos osteomas, tumores de partes moles e polipose intestinal. Os tumores podem ser fibrosos, ou seja, fibromas e desmoides, leiomiomas, lipomas e benignos. Caracteriza-se por alterações ósseas, causadas pelos espessamentos corticais e osteomas do crânio, por defeito nos dentes, polipose de cólon e reto, que pode ser maligno ou cancerígeno, cistos epidérmicos, trinquilemas grandes, e fibromas abdominais e cutâneos. **Outras designações:**  $\emptyset$ . **Símbolo de classificação:** 4.30.2.3.1.

**síndrome de Gianotti-Crosti:** *S. f.* **Ver:** acrodermatite papulosa infantil.

**síndrome de Goltz:** *S. f.* **Ver:** hipoplasia dérmica focal.

**síndrome de Gottron-Arndt:** *S. f.* **Ver:** escleromixedema.

**síndrome de Grondblad-Strandberg:** *S. f.* **Ver:** pseudoxantoma elástico.

**síndrome de hamartomas múltiplos:** *S. f.* genodermatose displásica de origem autossômica dominante, que pode ser associada a carcinomas da tireoide, da mama ou do trato gastrointestinal. Todos com grande proporção maligna. Ocorrem tricolenomas ao redor do nariz, boca e orelhas, já as lesões papulosas confluentes acontecem na mucosa oral. Caracteriza-se pelo grande número de hamartomas ectodérmicos, mesodérmicos e endodérmicos, tendo grandes quantidades de pápulas ceratóticas, ou verrucosas, tricolenomas, lipomas, neuromas, hemangiomas e fibromas. É uma síndrome de envelhecimento precoce. **Outras designações:** doença de Cowden, moléstia de Cowden, síndrome de Cowden. **Símbolo de classificação:** 4.30.2.5.6.

**síndrome de Hartnup:** *S. f.* genodermatose com fotossensibilidade de origem autossômica dominante recessiva, causada por um distúrbio de absorção intestinal e reabsorção tubular renal de ácidos mono-amino-monocarboxílicos. Apresenta ataxia cerebelar temporária, pele pelagroida devido à luz solar, manifesta-se por baixa estatura, nistagmo, distúrbios mentais transitórios, pequeno grau de retardo mental e outras alterações bioquímicas. **Outras designações:** doença de Hartnup. **Símbolo de classificação:** 4.30.2.9.2.

**síndrome de hemangioma-trombocitopenia:** *S. f.* **Ver:** Síndrome de Kasabach-Merritt.

**síndrome de Hermansky-Pudlak:** *S. f.* albinismo em que ocorre hemorragia devido a anomalia de agregação plaquetária. Compõem essa síndrome o albinismo oculocutâneo, a deficiência do pool plaquetário e o acúmulo lisossômico de lipofuscina ceroide. **Outras designações:**  $\emptyset$ . **Símbolo de classificação:** 4.5.1.1.4.

**síndrome de hipersensibilidade à fenitoína:** *S. f.* pseudolinfoma que apresenta erupção papular pruriginosa ou macular acompanhada de febre, linfadenopatia generalizada, artralgia, hepatoespleromegalia e eosinofilia. **Outras designações:**  $\emptyset$ . **Símbolo de classificação:** 4.29.10.1.21.4.

**síndrome de Hunter:** *S. f.* **Ver:** mucopolissacaridose tipo II.

**síndrome de Hurler:** *S. f.* **Ver:** mucopolissacaridose tipo I-H.

**síndrome de Hurler-Scheie:** *S. f.* **Ver:** mucopolissacaridose tipo I-H/S.

**síndrome de Jeghers-Peutz:** *S. f.* **Ver:** lentiginose perioficial.

**síndrome de Kasabach-Merritt:** *S. f.* síndrome angiomatosa que provoca morte por bloqueio respiratório, assim como por septicemia, hemorragia e inflamações. Apresenta hemangioma grande em atividade e frequentemente único, com trombocitopenia consequente do sequestro de plaquetas. Localiza-se nos membros inferiores. **Outras designações:** hemangioma com trombocitopenia, síndrome de hemangioma-trombocitopenia. **Símbolo de classificação:** 4.14.3.6.

**síndrome de Kawasaki:** *S. f.* vasculite primária e predominantemente necrosante de causa desconhecida. Apresenta febre alta que não respondendo à medicação, lesão da mucosa oral e rachadura dos lábios e língua com aspecto de framboesa. Há erupção cutânea generalizada, podendo ser escarlatiniforme, morbiliforme ou polimórfica. É verificado nas extremidades das unhas eritema e edema seguidos de descamação. A linfadenopatia cervical também está presente. Eventualmente há artralgia, artrite, miocardite, meningite asséptica, etc. É uma panarterite necrosante. **Outras designações:** síndrome linfonodomucocutânea, doença de Kawasaki. **Símbolo de classificação:** 4.14.2.1.6.

**síndrome de Klein-Waardenburg:** *S. f.* hipocromia de caráter familiar, determinada por gene autossômico dominante. Apresenta características do piebaldismo acrescidas da alteração na cor da íris (heterocromia e hipocromia) e surdez unilateral. Há ainda albinismo parcial, alguns tufos de cabelos brancos, distopia lateral dos cantos mediais e pontas lacrimais, alteração no tamanho da largura da base do nariz, conjunção dos supercílios (sinofridia) e aumento da distância intercililar. Em alguns casos, pode ser observada a ocorrência de anomalias no sistema nervoso central, assim como algumas transformações músculo-esqueléticas. **Outras designações:** síndrome de Waardenburg. **Símbolo de classificação:** 4.5.2.3.

**síndrome de Klippel-Trenaunay-Parkes Weber:** *S. f.* síndrome angiomatosa caracterizada por abranger a associação hemangioma plano permanente, dilatações e defeitos congênitos. Apresenta angiomas planos ou elevados, de tamanhos variados. Há hemangioma do tipo vinho-do-porto. Provoca hipertrofia da extremidade envolvida, complicações como elefantíase, erisipelas, tromboflebite, hiperidrose da área acometida e alterações complementares como hipertrofia em volume e comprimento das partes ósseas e moles. As feblectasias tendem a se tornar mais proeminentes. Localiza-se predominantemente no tronco e extremidades inferiores, apresentando-se unilaterais. Pode apresentar outros sintomas como a escoliose compensatória, aumento das vísceras abdominais e da língua macrocefalia. **Outras designações:** hipertrofia hemangiectática, síndrome ângio-hipertrófica, nevo varicoso ósteo-hipertrófico. **Símbolo de classificação:** 4.14.3.2.

**síndrome de Krabbe:** *S. f.* **Ver:** síndrome de Sturge-Weber.

**síndrome de Lawrence-Berardinelli:** *S. f.* **Ver:** lipodistrofia congênita generalizada.

**síndrome de Leiner:** *S. f.* **Ver:** eritrodermia descamativa.

**síndrome de Leopard:** *S. f.* **Ver:** lentiginose perioficial.

**síndrome de Louis Bar:** *S. f.* **Ver:** ataxia telangiectásica.

**síndrome de Lubarsh-Pick:** *S. f.* **Ver:** amiloidose primária sistêmica.

**síndrome de Maffuci:** *S. f.* síndrome angiomatosa caracterizada por apresentar associação do angioma cavernoso, hipertrofia de partes moles, em um membro ou tronco. Ocorre a proliferação de nódulos de tecido cartilaginoso. Verifica-se também a calcificação intravascular típica, atingindo os dedos e provocando deformidades às partes lesadas. **Outras designações:**  $\emptyset$ . **Símbolo de classificação:** 4.14.3.3.

**síndrome de Maroteau-Samy:** *S. f.* **Ver:** mucopolissacaridose tipo VI.

**síndrome de McCune-Albright:** *S. f.* **Ver:** síndrome de Albright.

**síndrome de Melkerson-Rosenthal:** *S. f.* **Ver:** queilite granulomatosa.

**síndrome de Mendes da Costa:** *S. f.* **Ver:** eritroceratoderma variabilis.

**síndrome de Meyenburg-Altherr-Uehlinger:** *S. f.* **Ver:** policondrite recorrente.

**síndrome de Morquio:** *S. f.* **Ver:** mucopolissacaridose tipo IV.

**síndrome de Netherton:** *S. f.* neuroictiose de origem autossômica recessiva que apresenta alterações dos pêlos (tricurxe invaginada ou cabelos de bambu) e diminuição destes. Ocorrem atopias, retardo mental, rinite alérgica e asma, além de manifestações cutâneas semelhantes às da eritrodermia ictiosiforme congênita, urticária e aminoacidúria intermitente. **Outras designações:** ictiose linear circunscrita, cabelo em bambu (pop.), aminoacidúria inconstante. **Símbolo de classificação:** 4.30.2.1.1.5.3.

**síndrome de Ofuji:** *S. f.* **Ver:** foliculite pustulosa eosinofílica.

**síndrome de Ollendorff:** *S. f.* **Ver:** dermatofibrose lenticular disseminada.

**síndrome de Osler-Rendu-Weber:** *S. f.* síndrome angiomatosa de transmissão autossômica dominante, que se caracteriza por estreitamento das paredes com ruptura de telangiectasias planas ou levemente elevadas na pele e mucosas, o que provoca lesões purpúricas na pele e hemorragias no nariz, boca, genitália e outros órgãos, bem como estômago e duodeno. Ocasionalmente pode haver telangiectasias disseminadas de diversas vísceras como fígado, pulmões, trato gastrointestinal. Além dos locais já citados, essa dermatose pode atingir ainda os lábios, fossas nasais, face, orelha, língua, mãos, pés, unhas, tórax, pulmão, fígado e comprometer sistema nervoso central. O reconhecimento da doença ocorre, porém, pela lesão bucal. **Outras designações:** telangiectasia hemorrágica hereditária. **Símbolo de classificação:** 4.14.3.4.

**síndrome de Peutz-Jeghers:** *S. f.* **Ver:** lentiginose perioficial.

**síndrome de Poretic:** *S. f.* genodermatose mesenquimal em que ocorrem lesões atróficas esclerodermiformes e nódulos grandes calcificados. Apresenta deformidades ósseas na cabeça, osteólise da falange terminal e contraturas dolorosas nas articulações. **Outras designações:**  $\emptyset$ . **Símbolo de classificação:** 4.30.2.7.6.

**síndrome de Raynaud:** *S. f.* **Ver:** vasculite da síndrome de Raynaud.

**síndrome de Refsum:** *S. f.* neuroictiose de origem autossômica recessiva que apresenta processo ictiosico de início na infância, com associações de retinite pigmentosa atípica, ataxia cerebelar, neuropatia periférica hipertrófica com paresia progressiva, polineurite crônica, alterações ósseas, nistagmo, surdez e descamação cutânea. É uma doença de armazenamento lipídico verificada pelo aumento do ácido fitânico nos tecidos devido a deficiência enzimática que destrói esse ácido. **Outras designações:** doença de Refsum **Símbolo de classificação:** 4.30.2.1.1.5.1.

**síndrome de Riley-Day:** *S. f.* **Ver:** disautomia familiar.

**síndrome de Rothmann-Makai:** *S. f.* hipodermite de causa desconhecida, que apresenta paniculite crônica. Surgem nódulos subcutâneos recobertos por pele normal ou eritematosos, que não são numerosos e podem manifestar dor quando pressionados. Podem envolver espontaneamente, não deixando sequelas atróficas, e atingem, normalmente, os membros inferiores. **Outras designações:** lipogranulomatose subcutânea, lipogranulomatose subcutânea de Rothmann e Makai. **Símbolo de classificação:** 4.13.5.

**síndrome de Rothmund-Thomson:** *S. f.* **Ver:** poiquilodermia congênita.

**síndrome de Rowell:** *S. f.* dermatose autoimune que ocorre em concomitância com lúpus eritematoso e lesões de eritema multiforme, na forma crônica ou sistêmica. Podem surgir bolhas. **Outras designações:**  $\emptyset$ . **Símbolo de classificação:** 4.2.2.

**síndrome de Rud:** *S. f.* neuroictiose autossômica recessiva que apresenta acantosis nigricans, eritrodermia ictiosiforme, baixa estatura, quadros de epilepsia, ictiose lamelar, oligofrenia, hipogonadismo e deficiência mental relacionada, por vezes, à deficiência da esteroide sulfatase. **Outras designações:**  $\emptyset$ . **Símbolo de classificação:** 4.30.2.1.1.5.4.

**síndrome de Sanfilippo:** *S. f.* **Ver:** mucopolissacaridose tipo III.

**síndrome de Schaumann:** *S. f.* **Ver:** sarcoidose.

**síndrome de Scheie:** *S. f.* **Ver:** mucopolissacaridose tipo I-S.

**síndrome de Senear-Usher:** *S. f.* **Ver:** pênfigo eritematoso.

**síndrome de Sézary:** *S. f.* linfoma de células T, que apresenta eritrodermia. Esta pode iniciar-se por lesões eczematosas, intensamente pruriginosas, localizadas nos membros. Ocorre infiltração edematosa da face, conferindo a alguns pacientes aspecto de *facies leonina*. Podem ocorrer, ainda, nódulos, lesões purpúricas, lesões bolhosas e crises sudorais. Verificam-se, também, pigmentação na face, membros ou difusa, hiperqueratose palmoplantar fissurada, linfadenopatias, alopecias e distrofias ungueais. Pode ainda ocorrer hepatomegalia e leucocitose. **Outras designações:** MS, eritrodermia de Sézary, eritrodermia linforreticular, reticulose, moléstia de Sézary. **Símbolo de classificação:** 4.29.10.2.12.1.2.

**síndrome de Shulman:** *S. f.* **Ver:** fasciíte eosinofílica.

**síndrome de Sjögren-Larsson:** *S. f.* neuroictiose de origem autossômica recessiva. Caracteriza-se por estar associada a ictiose do tipo universal com oligofrenia, retinite

degenerativa e paralisia espástica. Outros sintomas como distúrbios mentais (debilidade mental, idiotismo), neurológicos (paraplegia espástica), degeneração maculosa da retina, deformidades ósseas e dentais fazem parte do quadro. É uma doença rara. Localiza-se nas áreas flexurais, acometendo discretamente as regiões palmo-plantares e raramente na face. **Outras designações:**  $\emptyset$ . **Símbolo de classificação:** 4.30.2.1.1.5.2.

**síndrome de Sly:** *S. f.* **Ver:** mucopolissacaridose tipo VII.

**síndrome de Stevens-Johnsons:** *S. f.* eritema exsudativo multiforme de alto comprometimento sistêmico. Provoca febre mais elevada, há cefaleia, astenia, dores articulares e, em alguns casos, hemantêma, balanite e vulvovaginite. As lesões características apresentam bolhas generalizadas e hemorrágicas, estas podendo ser extensas e acometerem, além das mucosas, outras áreas do corpo. Atinge o pulmão (provocando pneumonia atípica), os rins (causando glomerulonefrite e necrose tubular aguda), e o coração (arritmia e pericardite). Uma das principais características desta síndrome é o envolvimento intenso e extenso das mucosas oral, nasal, genital e ocular. Nos casos em que há acometimento ocular, pode haver ocorrência de conjuntivite, acometimento da íris e da córnea, acarretando, inclusive, perda de visão. Pode ser fatal. **Outras designações:** erytema multiforme exudativum. **Símbolo de classificação:** 4.6.10.1.

**síndrome de Stewart-Teves:** *S. f.* **Ver:** angiossarcoma secundário a linfedema crônico.

**síndrome de Sturge-Weber:** *S. f.* síndrome angiomatosa composta por angioma plano da face, algumas vezes da mucosa bucal e lábios, piamáter e coróide. Provoca epilepsia e hemiplegia, debilidade mental, calcificação cerebral, anomalias cranianas e oculares, como o glaucoma crônico. Quando localizada no sistema nervoso central, pode ocorrer degeneração cortical secundária com sintomas oculares, crises convulsivas e retardo psíquico, além de hemieplagias. Quando apresenta malformação vascular do tipo vinho-do-porto, encontramos-na na face (na forma de angiomas), na leptomeninge e na coróide. Pode haver formas incompletas. Localiza-se na área do nervo trigêmeo e pode atingir o lábio superior e palato. **Obs.:** É também classificada como uma esclerose tuberosa. **Outras designações:** angiomatose trigeminocranial, angiomatose encefalotrigeminal, angiomatose craniofacial, doença de Sturge-Weber-Dimitri, síndrome de Krabbe. **Símbolo de classificação:** 4.14.3.1.; 4.30.2.10.2.

**síndrome de Sweet:** *S. f.* dermatose pustulosa amicrobiana causada por hipersensibilidade a agentes infecciosos ou mesmo a antígenos tumorais. Apresenta pápulas ou placas edematosas, eritematosas, dolorosas, brilhantes e múltiplas, de início rápido, ocasionalmente, surgem vesico-pústulas. São acompanhadas por conjuntivite, lesões mucosas, febre, mal-estar e artralgia, neutrofilia, mialgia, poliartrite, poliartralgia, podendo ocorrer epiesclerite e nefrite. Há casos de processos infecciosos prévios, especialmente das vias aéreas superiores e infecções intestinais por *Yersinia*. Frequentemente, associa-se a doenças linfoproliferativas, a tumores malignos, a doenças



viscerais, à gravidez e à administração de fatores de crescimento de colônia de granulócitos. Essa dermatose pode ser subdividida em 4 grupos: a clássica, a parainflamatória, a paraneoplásica e a última que, atingindo grávidas, apresenta artralgia crônica intensa. As lesões localizam-se, assimetricamente, nas faces, pescoço e extremidades. **Outras designações:** dermatose neutrofilica febril aguda. **Símbolo de classificação:** 4.3.9.

**síndrome de Sweet clássica:** *S. f.* síndrome de Sweet sem causa conhecida. Apresenta surtos recorrentes que podem durar meses ou anos. Ocorre na maioria dos casos de dermatose neutrofilica. **Outras designações:** síndrome de Sweet idiopática. **Símbolo de classificação:** 4.3.9.1.

**síndrome de Sweet idiopática:** *S. f.* **Ver:** síndrome de Sweet clássica.

**síndrome de Sweet parainflamatória:** *S. f.* síndrome de Sweet que ocorre normalmente três semanas após vacinação, infecção e colaginoses. **Outras designações:** **Símbolo de classificação:** 4.3.9.2.

**síndrome de Sweet paraneoplásica:** *S. f.* síndrome de Sweet associada a neoplasias hematológicas, da mama e do trato genitourinário e, principalmente, à leucemia aguda mielôgena. Há disseminação das lesões e tendência à vesiculação. **Outras designações:** **Símbolo de classificação:** 4.3.9.3.

**síndrome de Waardenburg:** *S. f.* **Ver:** síndrome de Klein-Waardenburg.

**síndrome de Weary:** *S. f.* **Ver:** poiquilodermia esclerosante hereditária.

**síndrome de Wener:** *S. f.* **Ver:** progeria do adulto.

**síndrome de Zinsser-Cole-Fanconi:** *S. f.* **Ver:** disceratose congênita.

**síndrome do choque tóxico:** *S. f.* piodermite que decorre de complicação de infecção estafilocócica, produzida pela bactéria *Staphylococcus aureus*. Apresenta eritemata, febre, hipotensão ou choque, língua framboesiana, diarreia e vômitos. Há comprometimento extenso de mucosas, podendo também ocorrer ulcerações. Esta erupção persiste por três dias, desaparecendo em seguida. Após cerca de duas semanas, surge nova erupção, desta vez caracterizada por lesões maculopapuloeritematosas pruriginosas que, depois de duas a três semanas apresentam descamação característica. O choque circulatório é letal em alguns dos casos. Observam-se ainda dores nos músculos (mialgias), cegueira (encefalopatia), presença no sangue de ureia e outras substâncias nitrogenadas (azotemia), comprometimento do fígado e do baço, trombocitopenia e SNC. **Outras designações:** TSS, Toxic Shock Syndrome. **Símbolo de classificação:** 4.21.1.8.

**síndrome do envelhecimento precoce:** *S. f.* **Ver:** poiquilodermia esclerosante hereditária, poiquilodermia acroceratósica hereditária, displasia cutânea anexial, displasia ectodérmica anidrótica, displasia ectodérmica hidrótica, disceratose congênita, displasia cística multiforme, genodermatose atrófica, progeria da criança, acrogeria, metageria, progeria do adulto, síndrome de Cockayne e hipoplasia dérmica focal.

**síndrome do glaucoma:** *S. f.* **Ver:** eritema migratório neocrolítico.

**síndrome do nevo displásico:** *S. f.* neoplasia melanocítica que se caracteriza pelo aparecimento de um grande número de lesões, em geral maiores que os nevos melanocíticos habituais. Apresentam-se normalmente como máculas com eventual elevação central, bordas irregulares e maldefinidas. A cor varia, podendo ser marrom, acastanhada, preta, eritematosa ou com despigmentação em algumas áreas. Localiza-se normalmente no tronco. **Outras designações:** síndrome B-K mole. **Símbolo de classificação:** 4.29.8.7.

**síndrome do nevo epitelial:** *S. f.* **Ver:** nevo epidérmico verrucoso.

**síndrome genitoanorretal de Gersild:** *S. f.* **Ver:** linfogranuloma venéreo.

**síndrome linfonodomucocutânea:** *S. f.* **Ver:** síndrome de Kawasaki.

**síndrome névica epidérmica:** *S. f.* **Ver:** nevo epidérmico verrucoso.

**síndrome REM:** *S. f.* **Ver:** mucinose eritematosa reticulada.

**síndrome trombo-hemorrágica:** *S. f.* **Ver:** síndrome de coagulação intravascular disseminada.

**sinus pilomidal:** *N. Cient.* **Ver:** cisto dermoide.

**siringoadenoma papilliferum:** *N. Cient.* **Ver:** siringocistadenoma papilífero.

**siringocistadenoma papilífero:** *S. m.* neoplasia benigna da glândula sudorípara apócrina que apresenta nódulo ou placa normalmente único, que aparece na puberdade a partir de um nevo sebáceo existente desde o nascimento. Em alguns casos desenvolve-se sem lesão pré-existente. Seu aspecto pode ser papilomatoso ou verrucoso e, às vezes, no centro do nódulo, pode haver uma abertura, por onde escoo secreção mucoide, em alguns casos, juntamente com sangue, conferindo aspecto crostoso ou noduloso. Apresenta coloração rósea e se localiza normalmente no couro cabeludo e eventualmente no tronco, axila, pescoço, face e regiões genital e inguinal. **Outras designações:** nevo siringocistoadenoma papilífero, nevo siringocistadenomatoso papilífero, siringoadenoma papilliferum, nevus syringadenomatosus papilliferus. **Símbolo de classificação:** 4.29.5.1.

**siringoma:** *S. m.* neoplasia benigna da glândula sudorípara écrina que apresenta pápulas rígidas, achatadas, de cor amarelada, rósea ou cor da pele. Normalmente as pápulas localizam-se na face, pescoço, pálpebras inferiores e regiões peitoral e periorbitária. Há duas formas clínicas: 1) hidradenoma eruptivo e 2) hidradenoma das pálpebras inferiores. **Outras designações:** hidradenoma. **Símbolo de classificação:** 4.29.4.1.

**siringoma condroide:** *S. m.* neoplasia benigna da glândula sudorípara écrina, de etiologia discutível. Apresenta nódulos rígidos intradérmicos e de forma lobular, aderentes ou não à pele, que apresenta aspecto normal. Pode haver ulceração. Na maioria dos casos, localiza-se na cabeça, mas pode acometer os membros inferiores. **Outras designações:** ø. **Símbolo de classificação:** 4.29.4.2.

**sistema tegumentar:** *S. m.* conjunto de tecidos do corpo humano constituído pelos mesmos materiais que protege o corpo contra lesões biológicas, químicas e físicas.

Esse sistema impede também a perda de água do corpo e funciona como um grande receptor para as sensações em geral. Excreta algumas substâncias através das glândulas sudoríparas, protege o corpo humano contra a radiação ultra-violeta e atua na regulação térmica. **Outras designações:**  $\emptyset$ . **Símbolo de classificação:** 2.

**SKA:** *Sigla Ver:* sarcoma de Kaposi.

**SKE:** *Sigla Ver:* sarcoma de Kaposi endêmico.

**SKE florido:** *S. m. Ver:* sarcoma de Kaposi endêmico florido.

**SKE infiltrativo:** *S. m. Ver:* sarcoma de Kaposi endêmico infiltrativo.

**SKE linfadenopático:** *S. m. Ver:* sarcoma de Kaposi endêmico linfadenopático.

**SKE nodular:** *S. m. Ver:* sarcoma de Kaposi endêmico nodular.

**SKC:** *Sigla Ver:* sarcoma de Kaposi clássico.

**SKE:** *Sigla Ver:* sarcoma de Kaposi relacionado à AIDS.

**SKI:** *Sigla Ver:* sarcoma de Kaposi do imunodeprimido.

**sodoku:** *S. m.* bacteriose causada pela *Spirillum minus* e pela *Streptobacillus miniliformis* (febre de Haverhill), transmitidos ao homem através da mordida de um rato ou outro roedor. Apresenta quadro inflamatório, erisipelatoso, que se manifesta por uma úlcera endurecida, que aparece no local da mordida algumas semanas após a inoculação. Surge ainda uma erupção exantematosa roseolar, que pode confluir, formando placas rijas. Os sintomas gerais são graves e evidenciam-se por inflamação dos vasos linfáticos, inflamação dos gânglios linfáticos, linfonodopatia regional, infecção generalizada, dor de cabeça e febre recorrente. **Outras designações:** febre da mordida do rato (pop.), febre de Haverhill. **Símbolo de classificação:** 4.21.8.

**solenoníquia:** *S. f. Ver:* distrofia canalicular mediana.

**spider nevus:** *N. Cient. Ver:* angioma estelar.

**SSSS:** *Sigla Ver:* Staphylococcal Scalded Skin Syndrome

**Staphylococcal Scalded Skin Syndrome:** *Ingl. Ver:* impetigo neonatal.

**stucco queratose:** *S. f. Ver:* stucco-keratosis.

**stucco-keratosis:** *N. Cient.* neoplasia benigna da epiderme que apresenta pápulas hiperkeratóticas arredondadas ou ovais, de aspecto verrucoso, facilmente removíveis sem sangramento. Pode haver lesão única ou múltiplas de cor acinzentada ou castanho-acinzentada, com tamanho variável. É frequente a associação com ceratose actínica, elastose solar e alterações características da pele idosa. As lesões são assintomáticas e se localizam quase que exclusivamente nos membros inferiores (pernas e pés), principalmente próximo ao calcanhar, na região do tendão de Aquiles. **Outras designações:** estucoqueratose, queratose estucada, stucco queratose. **Símbolo de classificação:** 4.29.1.5.

**sudamina:** *S. f. Ver:* miliária cristalina.

**sudômina:** *S. f. Ver:* miliária rubra.

**sudorese:** *S. f. Ver:* hiperidrose.

**sufusão hemorrágica traumática puntiforme do calcanhar:** *S. f.* **Ver:** petéquia calcaneana.

**sulco de Beau:** *S. f.* **Ver:** síndrome de Beau.



# T

**taçura:** *S. f.* (Bras.) **Ver:** tungíase.

**taçuru:** *S. m.* (Bras. S) **Ver:** tungíase.

**tatapora:** *S. f.* (Bras., vulg.) **Ver:** varicela.

**tatapora:** *S. f.* (Bras., vulg.) **Ver:** varicela.

**tecido epitelial:** *S. m.* **Ver:** epitélio.

**tecido gorduroso subcutâneo:** *S. m.* **Ver:** tela subcutânea.

**tecido periungueal:** *S. m.* parte da raiz ungueal que se localiza em torno da unha e envolve as pregas dessa. É constituído pelas pregas ungueais proximal e lateral. **Outras designações:**  $\emptyset$ . **Símbolo de classificação:** 2.2.4.1.1.

**tecido subcutâneo:** *S. m.* **Ver:** tela subcutânea.

**tegumento:** *S. m.* revestimento do corpo humano (pele). No caso dos animais, pêlos, escamas e penas. **Outras designações:**  $\emptyset$ . **Símbolo de classificação:** 2.1.

**tela subcutânea:** *S. f.* parte profunda da pele, situada logo abaixo da derme, estando ligada a essa última camada através de feixes de fibras. Contém lóbulos de lipócito e células gordurosas. **Outras designações:** hipoderme, tecido gorduroso subcutâneo, tecido subcutâneo. **Símbolo de classificação:** 2.1.4.

**telangiectasia:** *S. f.* mancha vaso-sanguínea caracterizada por dilatação de pequenos vasos sanguíneos ou linfáticos, aparecendo isolada ou acompanhada por varizes. Localiza-se na derme dos membros inferiores. **Outras designações:**  $\emptyset$ . **Símbolo de classificação:** 3.1.1.1.5.

**telangiectasia aracniforme:** *S. f.* **Ver:** angioma estelar.

**telangiectasia aranhosa:** *S. f.* **Ver:** angioma estelar.

**telangiectasia congênita:** *S. f.* **Ver:** telangiectasia nevoide unilateral.

**telangiectasia essencial:** *S. f.* **Ver:** angioma serpiginoso.

**telangiectasia generalizada:** *S. f.* angioma frequentemente relacionado a certas patologias, tais como xeroderma pigmentar, endocrinopatias, colagenoses e outras.

Caracteriza-se por dilatações de arteríolas, capilares ou vênulas. **Outras designações:** ø. **Símbolo de classificação:** 4.29.10.1.8.5.; 4.14.6.8.6.

**telangiectasia hemorrágica hereditária:** *S. f.* **Ver:** síndrome de Osler-Rendu-Weber.

**telangiectasia macular eruptiva pertans:** *S. f.* mastocitose cutânea que apresenta numerosas máculas com superfície marcada por eritema e telangiectasia, hiperpigmentadas (eritematoacastanhadas), de tamanho razoavelmente grande, quase sempre confluentes. O sinal de Darier está presente. As lesões surgem no tronco, membros superiores e extremidades. Além das lesões cutâneas, podem ocorrer úlcera péptica (tubo digestivo) e lesões ósseas. **Outras designações:** telangiectasia macularis eruptiva pertans. **Símbolo de classificação:** 4.29.10.1.19.1.1.

**telangiectasia macularis eruptiva pertans:** *N. Cient.* **Ver:** telangiectasia macular eruptiva pertans.

**telangiectasia nevoide unilateral:** *S. f.* angioma de origem congênita ou que pode ser provocado por medicação estrogênica durante a gravidez, doença hepática ou alcoolismo. Mesmo na forma tardia há uma alteração congênita vascular. Apresenta lesões telangiectásicas unilaterais com disposição circunscrita. Pode envolver espontaneamente, quando ocorre após o parto. **Outras designações:** telangiectasia congênita. **Símbolo de classificação:** 4.14.6.8.5.; 4.29.10.1.8.4.

**telangiectasia verrucosa:** *S. f.* **Ver:** angiceratoma.

**telógena:** *S. f.* fase do ciclo folicular na qual o pêlo encontra-se em estado de repouso. Nessa fase ocorre o desprendimento do pêlo, os folículos reduzem-se à metade do tamanho normal, além de ocorrer desvinculação completa entre a papila dérmica e o pêlo em eliminação. **Outras designações:** telógeno. **Símbolo de classificação:** 2.2.3.4.3.

**telógeno:** *S. m.* **Ver:** telógena.

**TEN:** *Acrôn.* **Ver:** Toxic Epidermal Necrolysis.

**teratomia benigna:** *S. f.* **Ver:** cisto dermoide.

**terceira doença:** *S. f.* **Ver:** rubéola.

**terçó:** *S. m.* (pop.) **Ver:** hordeólo.

**terçol:** *S. m.* (pop.) **Ver:** hordéolo.

**terçogo:** *S. m.* (pop.) **Ver:** hordeólo.

**terçolho:** *S. m.* (pop.) **Ver:** hordéolo.

**termorregulação:** *S. f.* função da pele que consiste no controle da produção e da perda de calor para manter a temperatura corpórea normal. **Outras designações:** homeotermia, homotermia, homeotermismo, homotermismo. **Símbolo de classificação:** 2.3.4.

**tez:** *S. f.* Pele do rosto. **Outras designações:** cútis, cute (p. us.). **Símbolo de classificação:** 2.1.

**tilose palmar e plantar:** *S. f.* **Ver:** queratoderma palmoplantar.

**tilose:** *S. f.* **Ver:** calo.

**tinea barbae:** *N. Cient.* **Ver:** dermatofitose da barba.

**tinea capitis:** *N. Cient.* **Ver:** dermatofitose do couro cabeludo.

**tinea circunada tropical:** *S. f.* **Ver:** dermatofitose imbricata.

**tinea circunata:** *N. Cient.* **Ver:** dermatofitose do corpo.

**tinea corporis:** *N. Cient.* **Ver:** dermatofitose do corpo.

**tinea cruris:** *N. Cient.* **Ver:** dermatofitose marginada.

**tinea da Birmânia:** *S. f.* **Ver:** dermatofitose imbricata.

**tinea da pele glabra:** *S. f.* **Ver:** dermatofitose da face, dermatofitose das mãos, dermatofitose do corpo, dermatofitose dos pés, dermatofitose marginada, pitiríase versicolor,

**tinea faciale:** *N. Cient.* **Ver:** dermatofitose da face.

**tinea furfurácea:** *S. f.* **Ver:** pitiríase versicolor.

**tinea glabrosa:** *S. f.* **Ver:** dermatofitose da face.

**tinea imbricata:** *N. Cient.* **Ver:** dermatofitose imbricata.

**tinea inguinal:** *S. f.* **Ver:** dermatofitose marginada.

**tinea manum:** *N. Cient.* **Ver:** dermatofitose das mãos.

**tinea pedis:** *N. Cient.* **Ver:** dermatofitose dos pés.

**tinea tonsurans:** *S. f.* **Ver:** dermatofitose do couro cabeludo.

**tinea tropical:** *S. f.* **Ver:** dermatofitose imbricata.

**tinea unguium:** *N. Cient.* **Ver:** dermatofitose ungueal.

**tinea versicolor:** *S. f.* **Ver:** pitiríase versicolor.

**tinha:** *S. f.* **Ver:** dermatofitose.

**tinha chinesa:** *S. f.* **Ver:** dermatofitose imbricata.

**tinha crural:** *S. f.* **Ver:** dermatofitose marginada.

**tinha da barba:** *S. f.* **Ver:** dermatofitose da barba.

**tinha da cabeça:** *S. f.* **Ver:** dermatofitose do couro cabeludo.

**tinha da ilha de Bowditch:** *S. f.* **Ver:** dermatofitose imbricata.

**tinha da Índia:** *S. f.* **Ver:** dermatofitose imbricata.

**tinha da pele glabra:** *S. f.* **Ver:** dermatofitose da face, dermatofitose das mãos, dermatofitose do corpo, dermatofitose dos pés, dermatofitose marginada, pitiríase versicolor.

**tinha das mãos:** *S. f.* **Ver:** dermatofitose das mãos.

**tinha das unhas:** *S. f.* **Ver:** dermatofitose ungueal.

**tinha de Toquelau:** *S. f.* **Ver:** dermatofitose imbricata.

**tinha do corpo:** *S. f.* **Ver:** dermatofitose do corpo.

**tinha dos pés:** *S. f.* **Ver:** dermatofitose dos pés.

**tinha escamosa:** *S. f.* **Ver:** dermatofitose imbricata.

**tinha fávica:** *S. f.* **Ver:** dermatofitose do couro cabeludo.

**tinha favosa:** *S. f.* (obsol.) **Ver:** dermatofitose do couro cabeludo.



**tinha negra:** *S. f.* **Ver:** pitiríase nigra.

**tinha negra palmar:** *S. f.* **Ver:** pitiríase nigra.

**tinha oriental:** *S. f.* **Ver:** dermatofitose imbricata.

**tinha vera:** *S. f.* **Ver:** dermatofitose do couro cabeludo.

**tiras de Mees:** *S. f.* **pl.** **Ver:** linhas de Mees.

**titinga:** *S. f.* (Bras.) **Ver:** efélide.

**torçol:** *S. m.* (pop.) **Ver:** hordéolo.

**torçolho:** *S. m.* (pop.) **Ver:** hordéolo.

**toro palatino:** *S. m.* **Ver:** torus palatinus.

**torulose:** *S. f.* **Ver:** criptococose.

**torus palatinus:** *N. Cient.* afecção das mucosas assintomática, que se caracteriza por protuberância óssea no patelar duro, na altura da linha mediana e marca o ponto de junção das duas metades do palato. **Outras designações:** toro palatino. **Símbolo de classificação:** 4.33.20.

**toxic epidermal necrolysis:** *Ingl.* **Ver:** necrólise epidérmica tóxica.

**toxic shock syndrome:** *Ingl.* **Ver:** síndrome do choque tóxico.

**toxiconíquia:** *S. f.* onicopatía provocada por substâncias tóxicas ou fármacos. **Outras designações:** ∅. **Símbolo de classificação:** 4.34.57.

**traquioníquia:** *S. f.* onicopatía em que a unha se apresenta sem brilho, enrugada e faltando a lúnula. **Outras designações:** ∅. **Símbolo de classificação:** 4.34.58.

**treponematose:** *S. f.* dermatose causada por três espécies de protozoários espiroquetas do gênero *Treponema* (*Treponema pallidum*, *Treponema pertenuis* e *Treponema carateum*). Existem três formas da doença, que diferem quanto ao aspecto clínico e patológico: 1) sífilis, que compromete o tegumento e os órgãos internos, 2) boubá, que atinge o tegumento, as articulações e os ossos, 3) pinta, que se restringe a alterações cutâneas. **Outras designações:** treponemiase, treponemose. **Símbolo de classificação:** 4.23.

**treponemiase:** *S. f.* **Ver:** treponematose.

**treponemose:** *S. f.* **Ver:** treponematose.

**triatomidiase:** *S. f.* zoodermatose causada pela picada de triatomídeos (“barbeiros”).

Caracteriza-se pelo aparecimento de pequenas pápulas eritematosas, de duração fugaz e, geralmente, pouco pronunciadas, localizadas em áreas descobertas, principalmente, no rosto. Pode ainda apresentar edema da pálpebra (sinal de Romaña). Em indivíduos sensibilizados, produz reações alérgicas, caracterizadas por pápulas, urticas, vesículas, ponfos, petéquias, nódulos, bolhas e até choque anafilático. **Outras designações:** ∅. **Símbolo de classificação:** 4.16.6.

**trichiasis:** *N. Cient.* **Ver:** triquíase.

**trichokinesis:** *N. Cient.* **Ver:** pili torti.

**trichonodosis:** *N. Cient.* **Ver:** triconodose.

**trichonodosis axillaris:** *N. Cient.* **Ver:** triconodose.

**trichoptilosis:** *N. Cient.* malformação dos pêlos provavelmente provocado pelo uso de fixadores, água em temperatura elevada, xampus, sabonetes, produtos químicos usados em ondulações artificiais ou alisamentos e pela escovação excessiva. Pode ainda surgir sem causa aparente. Os cabelos ou pêlos apresentam fissuras da haste, são frágeis e bifurcados. **Outras designações:** tricoptilose, fragilitas crinium. **Símbolo de classificação:** 4.36.10.

**trichorrhexis invaginata:** *N. Cient.* Malformação dos pêlos que se caracteriza pela presença de nódulos ao longo da haste pilosa, provocados, sobretudo, pelo espichamento do cabelo. A presença concomitante de pêlos de comprimento normal lhes dá aspecto de bambu. Pode ocorrer na síndrome de Netherton (trichirrehexis invaginata, eritrodermia ictiosiforme congênita, atopia e retardo mental). Localiza-se nos pêlos e cabelos. **Outras designações:** tricorrex invaginada, cabelo em bambu(pop.), pêlo em bambu(pop.), pêlo em tufo(pop.). **Símbolo de classificação:** 4.36.3.

**trichorrhexis nodosa:** *N. Cient.* malformação dos pêlos de causa não especificada, podendo ser de natureza traumática (traumas mecânicos e químicos), como aplicação inadequada e repetida em cabelos e pêlos de tinturas e loções fixadoras. A afecção pode ainda estar associada à excreção excessiva de ácido arginossuccínico, que indica, normalmente, anomalia metabólica. Os cabelos e pêlos apresentam diminutos nódulos nas hastes pilosas, que podem provocar ruptura completa ou parcial destas. Essas fraturas podem ser numerosas, particularmente nas extremidades. Pode ocasionar certo grau de alopecia. Localiza-se nos cabelos, nos pêlos, frequentemente, atinge a barba masculina e, às vezes, os pêlos pubianos. **Outras designações:** tricorrex nodosa, tricoclasia, nodositas crinium. **Símbolo de classificação:** 4.36.2.

**trichostasis spinulosa:** *N. Cient.* **Ver:** tricoestasia espinulosa.

**tricoadenoma:** *S. m.* neoplasia benigna folicular com ausência de características clínicas próprias. O tumor é unico, medindo de 4 a 15 milímetros. Tem localização na face. **Outras designações:** ø. **Símbolo de classificação:** 4.29.2.9.

**tricoclasia:** *S. f.* **Ver:** trichorrhexis nodosa.

**tricrodiscoma:** *S. m.* neoplasia benigna folicular que apresenta várias lesões achatadas, ou cupuliformes, milimétricas, de cor da pele. As lesões localizam-se na face, tronco e extremidades. **Outras designações:** ø. **Símbolo de classificação:** 4.29.2.6.

**trico-epitelioma papuloso múltiplo:** *S. m.* **Ver:** tricoepitelioma.

**tricoepitelioma:** *S. m.* neoplasia benigna folicular resultante de proliferação epitelial. O quadro é hereditário e se caracteriza pelo agrupamento de pápulas ou nódulos pequenos, translúcidos, amarelados ou róseos, que se localizam na parte central da fronte e face. Há uma forma clínica, o tricoepitelioma solitário, que não é de origem hereditária e que apresenta nódulo único na face. **Outras designações:** adenoma sebáceo tipo Balzer, adenoma sebáceo tipo Balzer-Menetrier, epitelioma adenoide cístico, tricoepitelioma papuloso múltiplo, epitelioma cístico múltiplo benigno. **Símbolo de classificação:** 4.29.2.4.

**tricoepitelioma solitário:** *S. m.* **Ver:** tricoepitelioma.

**tricrofucose crural:** *S. f.* **Ver:** dermatofitose marginada.

**tricrofucose da cabeça:** *S. f.* **Ver:** dermatofitose do couro cabeludo.

**tricrofucose do corpo:** *S. f.* **Ver:** dermatofitose do corpo.

**tricrofoliculoma:** *S. m.* neoplasia benigna folicular que apresenta nódulo único, pequeno, de cor da pele ou um pouco esbranquiçada. O nódulo é papuloso, de aspecto cupuliforme, no centro deste pode haver uma pequena abertura por onde saem pêlos brancos. Normalmente se localiza na face e ocasionalmente no couro cabeludo e pescoço. **Outras designações:** nevo do folículo piloso. **Símbolo de classificação:** 4.29.2.3.

**tricrolemoma:** *S. m.* neoplasia benigna folicular rara, que apresenta nódulo ou pápula de dimensões pequenas, medindo apenas alguns milímetros, sendo geralmente único, podendo apresentar-se, entretanto, em número maior. Quando múltiplos, são sintomas da síndrome de Cowden. Sua forma é cupuliforme, de cor da pele ou perolada. O nódulo se localiza geralmente na face, podendo ocorrer, porém, na região cervical. **Outras designações:** tricolenoma, triquilemoma. **Símbolo de classificação:** 4.29.2.5.

**tricolenoma:** *S. m.* **Ver:** tricrolemoma.

**tricomucose axilar:** *S. f.* **Ver:** corinebacteriose palmelina.

**tricomucose cromática:** *S. f.* **Ver:** corinebacteriose palmelina.

**tricomucose nodosa:** *S. f.* **Ver:** corinebacteriose palmelina.

**tricomucose nodular:** *S. f.* **Ver:** corinebacteriose palmelina.

**tricomucose palmelina:** *S. f.* **Ver:** corinebacteriose palmelina.

**triconocardíase axilar:** *S. f.* **Ver:** corinebacteriose palmelina.

**triconocardíase axilar:** *S. f.* **Ver:** triconodose.

**triconodose:** *S. f.* malformação dos pêlos provavelmente provocada por ação lesiva de agentes químicos ou traumas mecânicos, embora seja considerada ainda de causa desconhecida. Caracteriza-se pelo desenvolvimento, em torno das hastes pilosas, de concreções amarelas, vermelhas ou pretas. Os cabelos e pêlos apresentam nós ou laços, tornando-se secos, frágeis e quebradiços. Localiza-se normalmente nos pêlos axilares, púbicos e nos cabelos. **Outras designações:** trichonodosis, trichonodosis axillaris, doença de Paxton, lepotricose, triconocardíase axilar, triconodose axilar, triconodose nodosa, triconodose palmelina, triconodose cromática, triconodose nodular. **Símbolo de classificação:** 4.36.4.

**triconodose axilar:** *S. f.* **Ver:** triconodose.

**triconodose cromática:** *S. f.* **Ver:** triconodose.

**triconodose nodosa:** *S. f.* **Ver:** triconodose.

**triconodose nodular:** *S. f.* **Ver:** triconodose.

**triconodose palmelina:** *S. f.* **Ver:** triconodose.

**tricroptilose:** *S. f.* **Ver:** tricroptilosis.

**tricorrexe invaginada:** *S. f.* **Ver:** trichorrhexis invaginata.

**tricorrexe nodosa:** *S. f.* **Ver:** trichorrhexis nodosa.

**tricose:** *S. f.* **Ver:** afecção dos pêlos.

**tricostase espinhosa:** *S. f.* **Ver:** tricostasia espinulosa.

**tricostasia espinulosa:** *S. f.* malformação dos pêlos provavelmente provocada pela retenção, por um tampão de ceratina, de pêlos telógenos, originários de uma mesma matriz pilosa. Apresenta feixes de pêlos moles ou de lanugem, com projeção de dois a três para fora da pele. Localiza-se no couro cabeludo, barba, pêlos do corpo do vértex, face, nuca e parte superior do tórax. **Outras designações:** trichostasis spinulosa, tricostase estinhosa. **Símbolo de classificação:** 4.36.16.

**tricotilomania:** *S. f.* dermatocompulsão caracterizada pelo hábito compulsivo de arrancar os próprios cabelos. O couro cabeludo apresenta-se normal fora da área, sem qualquer sintoma inflamatório. É mais raro o arrancamento de supercílios. **Outras designações:**  $\emptyset$ . **Símbolo de classificação:** 4.41.4.3.

**triquíase:** *S. f.* malformação dos pêlos provavelmente provocada por uma inflamação dos olhos (cílios ou pestanas) ou outro processo. No tipo adquirido, a inflamação pode produzir a distorção. Existe ainda uma forma congênita. Caracteriza-se por apresentar desvio das pestanas ou cílios, que se enroscam num orifício natural, crescendo em direção alternada, normalmente para dentro do globo ocular. Causam irritação da conjuntiva por fricção. **Outras designações:** trichiasis. **Símbolo de classificação:** 4.36.18.

**triquilemoma:** *S. m.* **Ver:** tricolemoma.

**trofedema:** *S. m.* **Ver:** linfedema congênito hereditário.

**tromboangeíte obliterante:** *S. f.* **Ver:** tromboangiíte obliterante.

**tromboangiíte obliterante:** *S. f.* vasculite primária predominantemente trombosante de causa desconhecida, tendo como fator contribuinte o fumo. Ocorre inflamação crônica e proliferante das paredes do tecido conjuntivo que circundam as artérias e veias de médio calibre das extremidades. Às vezes verifica-se inflamação de outro órgãos e a formação de trombos, sendo as lesões unilaterais. A pele apresenta aspecto pálido, hipotermia, claudicação intermitente, diminuição dos pêlos, ulceração, atrofia e isquemia, que pode resultar em gangrena. Pode ocorrer tromboflebite superficial e tromboangiíte obliterante. **Outras designações:** moléstia de Buerger, doença de WiniWarter-Buerger, doença de Burger, doença de Buerger, tromboangeíte obliterante. **Símbolo de classificação:** 4.14.2.2.1.

**tromboflebite migratória:** *S. f.* **Ver:** tromboflebite recidivante idiopática migrans.

**tromboflebite rastejante:** *S. f.* **Ver:** tromboflebite recidivante idiopática migrans.

**tromboflebite recidivante idiopática migrans:** *S. f.* vasculite primária predominantemente trombosante de patogênese relacionada a vários fatores de coagulação. Apresenta-se frequentemente associada a outras doenças como câncer de pâncreas (um terço dos casos), linfomas, carcinomas do tubo gastrointestinal, dos brônquios e

da bexiga, doenças do colágeno, doença de Bechet, policitemia vera, tromboangiíte obliterante, uso de anticoncepcional, vasculites, etc. Caracteriza-se por surtos de feblite, geralmente de vasos superficiais. As lesões são nódulos eritematosos únicos ou múltiplos, geralmente dolorosos e de aspecto alongado. A doença avança lentamente (tromboflebite rastejante), surgindo primeiro em uma veia e depois na outra. Os nódulos localizam-se nos membros superiores e inferiores, que se tornam edemaciados, podendo, porém, ocorrer em qualquer região do corpo. **Obs.:** É também classificada como uma dermatose paraneoplásica. **Outras designações:** tromboflebite rastejante, tromboflebite migratória, tromboflebite superficial migratória. **Símbolo de classificação:** 4.14.2.2.2.; 4.29.10.1.21.6.3.4.

**tromboflebite superficial migratória:** *S. f.* **Ver:** tromboflebite recidivante idiopática migrans.

**trombopatia:** *S. f.* **Ver:** púrpura trombopática.

**TSS:** *Sigla Ver:* toxic shock syndrome

**tuberculíde:** *S. f.* tuberculose cutânea decorrente de um processo de hipersensibilização a um foco tuberculoso ativo em outro ponto do organismo. Caracteriza-se pelo aparecimento de lesões tuberonecroticas, que envolvem espontaneamente, deixando cicatrizes. As lesões são sempre numerosas e apresentam-se disseminadas de forma simétrica pelo tegumento. **Outras designações:** tuberculose cutânea secundária. **Símbolo de classificação:** 4.22.2.2.

**tuberculíde liquenóide:** *S. f.* tuberculíde associada a infecções intercorrentes. Manifesta-se em indivíduos portadores de tuberculose ganglionar, osteoarticular e, menos frequentemente, pulmonar. É uma doença rara, caracterizada pelo aparecimento de pápulas liquenóides ou perifoliculares assintomáticas, consistentes, algumas vezes achatadas, outras cônicas ou acuminadas. Apresentam coloração normal, amarelada ou vermelho-viva. Excepcionalmente observam-se pequenas pústulas no ápice das lesões. Em geral regride espontaneamente, deixando, por vezes, cicatriz pequena. Localiza-se no tronco, sobretudo no abdômen e nas regiões interescapular e dorsal. Raramente observam-se lesões na face e nos membros. **Outras designações:** tuberculíde papular, lichen scrofulosorum, líquen scrofulosorum, líquen escrofuloso, escrofulodermia papular. **Símbolo de classificação:** 4.22.2.2.2.

**tuberculíde micropapulosa:** *S. f.* tuberculíde caracterizada pelo aparecimento de lesões papulosas localizadas exclusivamente na face. Existem duas formas da doença: 1) tuberculíde micropapulosa acneiforme, 2) tuberculíde micropapulosa lupóide. **Outras designações:**  $\emptyset$ . **Símbolo de classificação:** 4.22.2.2.3.

**tuberculíde micropapulosa acneiforme:** *S. f.* tuberculíde micropapulosa caracterizada pelo aparecimento de eritema, necrose e supuração. Frequentemente observa-se hipersensibilidade a alérgenos (hiperergia). **Outras designações:** acnitis. **Símbolo de classificação:** 4.22.2.2.3.1.

**tuberculíde micropapulosa lupoide:** *S. f.* tuberculíde micropapulosa caracterizada pelo aparecimento de microtubérculos. Não há necrose ou anergia. **Outras designações:**  $\emptyset$ . **Símbolo de classificação:** 4.22.2.2.3.2.

**tuberculíde papular:** *S. f.* **Ver:** tuberculíde liquenoide.

**tuberculíde papuloide necrótica:** *S. f.* tuberculíde decorrente de um processo de hipersensibilidade a foco tuberculoso orgânico à distância, caracterizada pelo aparecimento de lesões papulosas e tuberosas, assintomáticas, pequenas, achatadas, simétricas, isoladas e não coalescentes. Apresentam coloração normal, violácea ou acastanhada e centro recoberto por uma crosta escura e aderente. A crosta é eliminada, deixando uma ulceração circular, que desaparece depois de algumas semanas, deixando cicatriz deprimida, variceliforme. As lesões apresentam número variável e evoluem em surtos sucessivos e imbricados. Localiza-se em qualquer parte do tegumento, aparecendo, com maior frequência, na face de extensão dos membros (*follicitis*), principalmente em torno dos cotovelos e no dorso das mãos e dos pés. Raramente acomete a face. **Outras designações:** tuberculíde papulonecrótica, acne agminata, tuberculose papulonecrótica, tuberculose disseminada folicular da pele. **Símbolo de classificação:** 4.22.2.2.1.

**tuberculíde papulonecrótica:** *S. f.* **Ver:** tuberculíde papuloide necrótica.

**tubérculo:** *S. m.* formação sólida causada pelo bacilo tuberculoso e caracterizada por lesão palpável intradérmica circunscrita de evolução lenta e que deixa cicatrizes. **Outras designações:**  $\emptyset$ . **Símbolo de classificação:** 3.2.3.

**tubérculo anatômico:** *S. m.* **Ver:** tuberculose verrucosa.

**tubérculo dos anatomistas:** *S. m.* **Ver:** tuberculose verrucosa.

**tuberculose:** *S. f.* tuberculose cutânea decorrente de inoculação direta do *Mycobacterium tuberculosis* na pele de indivíduo ainda não infectado pelo germe (tuberculose primária). Pode ainda ter origem endógena, resultando de propagação à pele de uma infecção preexistente (tuberculose secundária). É uma doença de evolução lenta, progressiva e de caráter destrutivo, caracterizada pelo aparecimento de uma ou poucas lesões fixas, que se dispõem de forma assimétrica pelo tegumento. **Outras designações:** tuberculose cutânea propriamente dita, tuberculose cutânea primária, tuberculose primária, tuberculose secundária. **Símbolo de classificação:** 4.22.2.1.

**tuberculose aguda:** *S. f.* **Ver:** tuberculose cutânea miliar aguda.

**tuberculose coliquativa:** *S. f.* tuberculose decorrente de propagação à pele de infecção tuberculosa ganglionar, óssea ou, menos frequentemente, pulmonar. Pode ser primariamente cutânea, porém é sempre endógena. Caracteriza-se inicialmente pelo aparecimento de nódulo geralmente indolor, de coloração róseo-avermelhada ou eritematoviolácea, consistente, profundo, firme e aderente. Após algumas semanas o nódulo perde a consistência inicial e a lesão fistuliza-se, dando saída a uma secreção turva, viscosa e espessa, de aspecto sanguinopurulento. Algumas vezes as lesões aparecem em grande número, podendo confluir e formar grandes massas infiltradas,

que se intercomunicam por trajetos fistulosos. Podem regridir, deixando cicatrizes deprimidas, irregulares, retráteis ou hipertróficas, que formam traves entre si e a pele adjacente (“cicatriz em ponte”). Localiza-se com maior frequência na região cervical, podendo acometer também os membros e o tronco. **Outras designações:** escrofuloderma, escrofulodermia, escrofulodermia tuberculosa, escrofulodermia ulcerativa, escrófulo tuberculoso. **Símbolo de classificação:** 4.22.2.1.2.

**tuberculose cutânea:** *S. f.* micobacteriose causada pelo *Mycobacterium tuberculosis*, comumente conhecido como bacilo de Koch. É uma doença infecciosa rara, de natureza crônica, que se manifesta por lesões cutâneas e quadros clínicos bastante diferentes, dependendo da virulência do germe, do número de germes inoculados, da via de infecção, das características anatômicas da região afetada e da resistência imunológica do organismo. A lesão característica é o tubérculo completo. Não apresenta sintomas gerais, restringindo-se a lesões cutâneas. Existem duas formas da doença, que diferem de acordo com o estado de hipersensibilidade específica e o grau de imunidade do indivíduo: 1) tuberculose, 2) tuberculíde. Pode acometer qualquer tecido do organismo. **Outras designações:** tuberculose da pele, tuberculose dérmica. **Símbolo de classificação:** 4.22.2.

**tuberculose cutânea dos orifícios:** *S. f.* **Ver:** tuberculose ulcerosa.

**tuberculose cutânea indurativa:** *S. f.* **Ver:** tuberculose indurativa de Bazin.

**tuberculose cutânea miliar aguda:** *S. f.* tuberculose decorrente de disseminação hematogênica (septicemia) do *Mycobacterium tuberculosis* em indivíduos alérgicos, portadores de tuberculose visceral (geralmente formas meningeias ou miliares do pulmão). Caracteriza-se pelo aparecimento de lesões polimorfas, evidenciadas por pequenas máculas eritematosas, semelhantes ao sarampo (máculas morbiliformes), pápulas violáceas, vesicopústulas, pústulas, vesicopústulas de conteúdo hemorrágico, tubérculos e petéquias. Posteriormente, podem surgir nódulos, úlceras e escaras necróticas, resultantes da evolução de lesões pustulosas e vesiculosas. Observam-se sintomas de infecção profunda do sangue (toxemia). As lesões apresentam-se disseminadas por todo o tegumento, localizando-se principalmente nos membros. **Outras designações:** tuberculose miliar disseminada, tuberculose aguda, tuberculose miliar aguda. **Símbolo de classificação:** 4.22.2.1.6.

**tuberculose cutânea primária:** *S. f.* **Ver:** tuberculose.

**tuberculose cutânea propriamente dita:** *S. f.* **Ver:** tuberculose.

**tuberculose cutânea secundária:** *S. f.* **Ver:** tuberculíde.

**tuberculose da pele:** *S. f.* **Ver:** tuberculose cutânea.

**tuberculose dérmica:** *S. f.* **Ver:** tuberculose cutânea.

**tuberculose disseminada folicular da pele:** *S. f.* **Ver:** tuberculíde papuloide necrótica.

**tuberculose indurativa da pele:** *S. f.* **Ver:** tuberculose indurativa de Bazin.

**tuberculose indurativa de Bazin:** *S. f.* tuberculíde rara, caracterizada pelo aparecimento de nódulos indolores, consistentes, não depressíveis, profundos ou superfi-

ciais, de coloração vermelho-azulada, violácea ou pardacenta e contornos imprecisos. As lesões são, em geral, numerosas e mantêm-se isoladas, distribuindo-se de forma simétrica. Algumas lesões regridem espontaneamente, deixando cicatrizes de dimensões variáveis, outras se rompem, formando úlceras necróticas (tipo Hutchinson). As úlceras são circulares ou irregulares e apresentam bordas franjeadas e talhadas a pique e fundo granuloso com pouco exsudato. As extremidades dos membros inferiores apresentam-se constantemente frias, azuis e úmidas (acrocianose). Localiza-se quase sempre nas panturrilhas de uma ou de ambas as pernas e, menos frequentemente, nas coxas e braços. **Outras designações:** eritema indurado (de Bazin), tuberculose indurativa da pele, tuberculose cutânea indurativa, doença de Bazin (pop.). **Símbolo de classificação:** 4.22.2.2.4.

**tuberculose luposa:** *S. f.* tuberculose decorrente da inoculação na pele do *Mycobacterium tuberculosis*, através do contato com material contaminado (escarro, tecidos animais ou humanos). Pode ainda ser devida à disseminação hemática do germe, a partir de um foco de tuberculose pulmonar, ganglionar, óssea, articular ou outro. Caracteriza-se inicialmente pelo aparecimento de pequenos tubérculos (lupomas), de cor vermelho-escura ou alaranjada e consistência frouxa e friável, que podem confluír, formando placas eritematosas, de formato arredondado ou policíclico, centro atrófico e bordas tuberculosas, onde se evidenciam, a vitropressão, pontos de cor amarelada, semelhante à cor de “geleia de maçã” (nódulos de “geleia de maçã”). Pode haver formação de retrações cicatriciais graves nas mucosas da boca e do nariz, mutilações das orelhas, do nariz e dos dedos das mãos. Observam-se ainda hipertrofia e espessamento da pele, tumores malignos epidermóides sobre as áreas cicatriciais antigas e, menos frequentemente, linfoma plasmocitoide. Apresenta uma grande variedade de formas clínicas: papulosas, ulcerativas e mutilantes, verrucosas, tumorais e papulonodulares. Localiza-se, com maior frequência, nas áreas expostas do corpo, principalmente nas faces (nariz, orelhas, eminências geminianas, mento e regiões malares), mãos e antebraços. **Outras designações:** tuberculosis luposa cutis, tuberculose luposa da pele, lúpus tuberculoso, lúpus vulgar. **Símbolo de classificação:** 4.22.2.1.4.

**tuberculose luposa da pele:** *S. f.* **Ver:** tuberculose luposa.

**tuberculose miliar aguda:** *S. f.* **Ver:** tuberculose cutânea miliar aguda.

**tuberculose miliar disseminada:** *S. f.* **Ver:** tuberculose cutânea miliar aguda.

**tuberculose orificial:** *S. f.* **Ver:** tuberculose ulcerosa.

**tuberculose orificial da pele:** *S. f.* **Ver:** tuberculose ulcerosa.

**tuberculose papulonecrótica:** *S. f.* **Ver:** tuberculose papuloide necrótica.

**tuberculose primária:** *S. f.* **Ver:** tuberculose.

**tuberculose secundária:** *S. f.* **Ver:** tuberculose.

**tuberculose ulcerosa:** *S. f.* tuberculose decorrente de propagação à pele de infecção tuberculosa pulmonar, intestinal ou urogenital. Caracteriza-se pelo aparecimento



de úlceras pequenas, rasas, orificiais ou periorificiais, de fundo avermelhado e irregular, onde se evidenciam pontos amarelados muito característicos (grãos de Trellat). No fundo da úlcera observa-se ainda exsudato escasso e serosanguinolento. A lesão é dolorosa e não apresenta grande reação inflamatória. Localiza-se nas aberturas naturais do corpo, principalmente na boca (portadores de tuberculose pulmonar) e em torno do ânus (portadores de tuberculose intestinal) e, menos frequentemente, nos genitais externos (portadores de tuberculose urogenital). **Outras designações:** tuberculose orificial, tuberculose cutânea dos orifícios, tuberculose orificial da pele. **Símbolo de classificação:** 4.22.2.1.5.

**tuberculose verrucosa:** *S. f.* tuberculose decorrente da inoculação direta na pele do *Mycobacterium tuberculosis*, através do contato com carne de gado ou material humano contaminados. É uma doença localizada e progressiva, caracterizada inicialmente por um tubérculo elevado, de cor vermelho-escuro e formato circular, que aparece no local da inoculação. A lesão evolui muito lentamente e, em geral, não é dolorosa. Na parte central observa-se uma formação pustulosa ou necrótica, recoberta por uma crosta escura e aderente. Com o passar do tempo, pode tornar-se papilomatosa e hiperqueratósica, assumindo caráter verrucoso, cuja lesão é consistente e apresenta numerosos microabscessos. Em alguns casos, a lesão cresce de forma centrífuga, formando placas circulares ou elípticas, às vezes bastante extensas. Localiza-se em geral nas mãos (região dorsal) e nos braços e, com menor frequência, nos antebraços e no pescoço. **Outras designações:** escrofulodermia verrucosa, tuberculose verrucosa da pele, tubérculo dos anatomistas, tubérculo anatômico, verruga necrogênica, verruga anatômica, verruga tuberculosa, lupo verrucoso, lupo papulomatoso. **Símbolo de classificação:** 4.22.2.1.3.

**tuberculose verrucosa da pele:** *S. f.* **Ver:** tuberculose verrucosa.

**tuberculosis luposa cutis:** *N. Cient.* **Ver:** tuberculose luposa.

**tumor:** *S. m.* **Ver:** nodosidade.

**tumor de Abrikosoff:** *S. m.* **Ver:** schwannoma de células granulosas.

**tumor de Ackerman:** *S. m.* **Ver:** papilomatose florida oral.

**tumor de Burkitt:** *S. m.* **Ver:** linfoma de Burkitt.

**tumor de células granulosas:** *S. m.* **Ver:** schwannoma de células granulosas.

**tumor de glomus:** *S. m.* **Ver:** tumor glômico.

**tumor de Spiegler:** *S. m.* **Ver:** cilindroma.

**tumor desmoide:** *S. m.* fibromatose que apresenta nódulo ou massa fibromatosa profunda, relativamente grande, de tecido conjuntivo cicatricial particularmente firme. A pele que o recobre é normal. Associa-se, por vezes, à polipose intestinal (Síndrome de Gardner). Quanto à evolução, inicia-se em aponevrose muscular da parede abdominal inferior, tendendo a invadir músculos adjacentes sem delimitação precisa, aumentando significativamente de volume. Localiza-se no músculo reto-abdominal, abdominal, região paramediana e infraumbelical, mas sobretudo nos músculos

abdominais de mulheres que tiveram filhos (desmoide abdominal). Pode ocorrer também no ombro, tórax e costas (desmoide extra-abdominal). **Outras designações:** ø. **Símbolo de classificação:** 4.29.10.1.20.8.

**tumor em turbante:** *S. m.* **Ver:** cilindroma.

**tumor glômico:** *S. m.* neoplasia cutânea benigna de origem mesenquimal caracterizada por apresentar tumor nodular dérmico, pequeno, azulado ou vermelho-violáceo, extremamente doloroso à pressão ou espontaneamente. A lesão pode ser única, mas é frequente a ocorrência de mais de uma. Tumor raro, tem origem em um glomus artérico-venoso da pele, principalmente dos dedos. Devido à proliferação do glomo neuromioarterial, pode ocorrer a compressão do osso adjacente e consequente depressão do mesmo. Há dois tipos dessa neoplasia: tumor glômico solitário e tumor glômico múltiplo. As lesões localizam-se frequentemente na ponta dos dígitos, sobretudo na região subungueal. **Obs.:** É também classificada como uma afecção dos pés. **Outras designações:** glomangioma, angiomioneuroma, quimiodectoma, tumor de glomus. **Símbolo de classificação:** 4.29.10.1.11.; 4.40.3.

**tumor glômico múltiplo:** *S. m.* tumor glômico de possível origem hereditária. Apresenta tumores pequenos, múltiplos e subcutâneos, que se assemelham, do ponto de vista clínico, a hemangiomas cavernosos azulados. Podem não ser dolorosos. **Outras designações:** ø. **Símbolo de classificação:** 4.29.10.1.11.2.

**tumor glômico solitário:** *S. m.* tumor glômico constituído por nódulos purpúricos de pequenas dimensões (poucos milímetros), que surgem nos leitos ungueais, provocando paroxismo de dor violenta espontânea ou à compressão. **Outras designações:** ø. **Símbolo de classificação:** 4.29.10.1.11.1.

**tumor maligno melanocítico:** *S. m.* **Ver:** melanoma.

**tumor neuroectodérmico melanocítico da infância:** *S. m.* neoplasia melanocítica de caráter benigno. A massa tumoral é bastante pigmentada com melanina. Localiza-se na parte anterior maxilar com invasão da cavidade oral. **Outras designações:** ø. **Símbolo de classificação:** 4.29.8.6.

**tumor triquilemial proliferativo:** *S. m.* neoplasia benigna folicular que apresenta lesões grandes, com formas nodulares. São suscetíveis à ulceração e se localizam na parte superior do pescoço e na cabeça. **Outras designações:** ø. **Símbolo de classificação:** 4.29.2.7.

**tumours turbans:** *N. Cient.* **Ver:** cilindroma.

**tunga:** *S. f.* (Bras.) **Ver:** tungiase.

**tungiase:** *S. f.* zoodermatose causada pela penetração na pele da fêmea grávida da *Tunga penetrans* ou *Sarcopsylla penetrans* (bicho-do-pé). É uma doença autolimitada, caracterizada pelo aparecimento de uma pequena pápula esférica, branco-amarelada, com um ponto escuro no centro. Provoca prurido intenso e sensação dolorosa. O número de lesões é variável, cada uma correspondendo à penetração de um parasita, no entanto, são raros os casos de infestação generalizada. Podem agrupar-se, justa-

pondo-se e dando aspecto de “favo de mel”. Os ferimentos provocados funcionam como porta de entrada para bactérias e fungos, podendo ocorrer abscessos, inflamação dos vasos linfáticos, infecção generalizada, erisipela, gangrena gasosa, tétano e micoses profundas. Localiza-se geralmente nas regiões plantares, periungueais e nos espaços interdigitais. Eventualmente pode atingir a genitália, períneo, membros e outras regiões. **Outras designações:** sarcopsilose, bicho-do-pé (Bras., pop.), tunguíase, bicho (Bras., pop.), bicho-de-pé (Bras.), bicho-de-porco (Bras.), bicho-do-porco (Bras.), espinho-de-bananeira (Bras., SP, pop.), jatecuba (Bras.), nígua, pulga-da-areia (Bras.), sico (Bras.), taçura (bras), taçuru (Bras., S), tunga (Bras.), xiquexique (Bras., SP), zunga (Bras., pop.), zunja (Bras.), bitacaia (angol.), matacanha (angol., moç. e santom.). **Símbolo de classificação:** 4.16.9.

**tunguíase:** *S. f.* **Ver:** tungíase.

**túnica mucosa:** *S. f.* Ver mucosa.

## U

**úlcer a de estase:** *S. f.* lesão ulcerada da perna de origem vascular e sanguínea, que apresenta ulceração, edema, eritema, fibrose inflamatória e erisipelas de repetição. A perda da superfície cutânea na área de drenagem de uma veia varicosa ocorre devido à infecção e estase. A úlcera atinge o terço inferior da perna. **Outras designações:** úlcera hipostática, úlcera varicosa. **Símbolo de classificação:** 4.14.5.3.

**úlcer a anestésica:** *S. f.* **Ver:** mal perforante plantar.

**úlcer a angiodérmica:** *S. f.* lesão ulcerada da perna de origem vascular e sanguínea, que apresenta lesões purpúricas puntiformes ou em placas. Com a evolução, observam-se pequenos infartos locais, que resultam pequenas úlceras necróticas, que, ao convergirem, formam úlceras maiores. O processo pode ser complicado com tromboflebite e infecções ocasionais. Localiza-se principalmente na face interna e terço inferior da perna. **Outras designações:** angiodermite de Favre. **Símbolo de classificação:** 4.14.5.1.

**úlcer a de Áden:** *S. f.* **Ver:** úlcera tropical.

**úlcer a de Buruli:** *S. f.* **Ver:** micobacteriose atípica ulcerada.

**úlcer a de Malabar:** *S. f.* **Ver:** úlcera tropical.

**úlcer a de Marjolin:** *S. f.* dermatose pré-cancerosa que pode, eventualmente, sofrer transformação para o espinalioma. Surge a partir de úlceras e cicatrizes antigas provocadas por queimadura, leishmaniose, lúpus eritematoso, úlcera angiodérmica, tuberculose luposa e outros. Ocorre proliferação muitas vezes hemorrágica de caráter maligno, de aspecto verrucoso e ulcerado, em tecido cicatricial ou na margem epitelial de uma úlcera indolente (benigna crônica). **Outras designações:**  $\emptyset$ . **Símbolo de classificação:** 4.28.4.

**úlcer a do Oriente:** *S. f.* (pop.) **Ver:** leishmaniose cutânea.

**úlcer a dos chicleros:** *S. f.* (pop.) **Ver:** espúndia.

**úlceras eosinofílica da língua:** *S. f.* afecção das mucosas que apresenta úlcera com infiltrado eosinofílico. A regressão da afecção é espontânea. **Outras designações:** ø. **Símbolo de classificação:** 4.33.14.

**úlceras fagedênica:** *S. f.* **Ver:** úlcera tropical.

**úlceras hematopoiética:** *S. f.* lesão ulcerada da perna de origem vascular e sanguínea caracterizada por uma ou várias úlceras relativamente pequenas, bem delimitadas, e bilaterais em metade dos casos. Hematopatias como policitemia vera, croglobunemia, microglobulinemia, anemias drepanocítica e hemolítica ocorrem. As úlceras se localizam na perna. **Outras designações:** ø. **Símbolo de classificação:** 4.14.5.4.

**úlceras hipertensiva:** *S. f.* lesão ulcerada da perna de origem vascular e sanguínea que ocorre com frequência em indivíduos hipertensos (com hipertensão arterial diastólica). Observam-se lesões arteriolas que produzem, na pele, úlceras dolorosas, com base necrótica e geralmente bilaterais. Os pulsos tibial posterior e pedioso se encontram diminuídos ou ausentes. Podem ocorrer infarto, necrose, isquemia. **Outras designações:** úlcera isquêmica. **Símbolo de classificação:** 4.14.5.2.

**úlceras hipostática:** *S. f.* **Ver:** úlcera de estase.

**úlceras isquêmica:** *S. f.* **Ver:** úlcera hipertensiva.

**úlceras neuroatrófica:** *S. f.* **Ver:** mal perfurante plantar.

**úlceras perfurante do pé:** *S. f.* **Ver:** mal perfurante plantar.

**úlceras serpiginosa:** *S. f.* **Ver:** donovanose.

**úlceras tropical:** *S. f.* bacteriose causada por diversos micro-organismos, dentre eles, o *Corynebacterium diphtherae*, o *Spirochaeta shaudenni* e o *Fusobacterium fusiformis*. Apresenta uma ou mais lesões ulceradas, fundas e dolorosas, contendo material necrótico purulento. Instalam-se primariamente em pele sã ou infectam secundariamente lesões de outra natureza, propagando-se rapidamente, com formação de esfácelo (úlceras fagedênica). Localiza-se em geral nos membros inferiores. **Outras designações:** úlcera de Áden, úlcera de Malabar. **Símbolo de classificação:** 4.21.2.

**úlceras tuberosa:** *S. f.* **Ver:** angioedema.

**úlceras varicosa:** *S. f.* **Ver:** úlcera de estase.

**ulceração:** *S. f.* perda tecidual causada por processo destrutivo endógeno. Caracteriza-se por perda da epiderme, derme e, eventualmente, hipoderme e outros tecidos, deixando cicatrizes quando regride. **Outras designações:** helcose. **Símbolo de classificação:** 3.4.2.

**ulceração crônica por *Mycobacterium ulcerans*:** *S. f.* **Ver:** micobacteriose atípica ulcerada.

**ulceração micobacteriana:** *S. f.* **Ver:** micobacteriose atípica ulcerada.

**uleritema:** *S. m.* eritema caracterizado por atrofia superficial e por formação de cicatrizes. Localiza-se nos tegumentos. **Outras designações:** ø. **Símbolo de classificação:** 3.1.1.1.1.10.

- uleritema reticulada:** *S. m.* **Ver:** foliculite uleritematosa reticular.
- ulerythema ofriogenos:** *N. Cient.* **Ver:** queratose folicular rubra tipo Brocq.
- ulerythema ophryogenes de Tanzer:** *ncient* **Ver:** queratose folicular rubra tipo Brocq.
- UNG:** *Acrôn.* **Ver:** uretrite não gonocócica.
- unguis incarnatus:** *N. Cient.* **Ver:** onicocriptose.
- unha:** *S. f.* anexo cutâneo cuja função é cobrir as últimas falanges de cada dedo ou artelho e que se localiza sobre o leito ungueal. Essa estrutura é semitransparente, com tonalidade rosada decorrente da riqueza de vasos sanguíneos da extremidade dos dedos. Esse anexo compreende as seguintes estruturas: raiz ungueal, hiponíquio, lâmina ungueal, leito ungueal, lúnula. **Outras designações:** placa ungueal. **Símbolo de classificação:** 2.2.4.
- unha de Terry:** *S. f.* onicopatia causada por alterações ou traumatismo no leito vascular, em que as extremidades da unha possuem coloração rósea normal e todo o restante da placa ungueal com coloração branca. Ocorre, em geral, quando paciente encontra-se com cirrose hepática, diabetes e insuficiência cardíaca congestiva crônica. **Outras designações:** unha em cristal opalino. **Símbolo de classificação:** 4.34.59.
- unha de usura:** *S. f.* onicopatia presente em dermatoses com prurido intenso, que provoca desgaste e polidez das unhas. **Outras designações:**  $\emptyset$ . **Símbolo de classificação:** 4.34.60.
- unha em bico de papagaio:** *S. f.* **Ver:** unha hipocrática.
- unha em casca de ovo:** *S. f.* (pop.) **Ver:** hapaloníquia.
- unha em cristal opalino:** *S. f.* **Ver:** unha de Terry.
- unha em dedal:** *S. f.* **Ver:** depressões puntiformes.
- unha em garra:** *S. f.* **Ver:** onicogrifose.
- unha em pinça:** *S. f.* **Ver:** unha pinçada.
- unha encravada:** *S. f.* **Ver:** onicocriptose.
- unha frágil:** *S. f.* onicopatia que pode ser provocada ou constituída, decorrente do hipotireoidismo e hipoparstireoidismo, além de ser vista em doenças crônicas renais. Caracteriza-se por unhas quebradiças, frágeis e, às vezes, com deslocamento laminar. **Outras designações:** fragilita ungueum, fragilidade ungueal. **Símbolo de classificação:** 4.34.61.
- unha hipocrática:** *S. f.* onicopatia em que a unha possui convexidade excessiva. Ocorre, normalmente em genodermatoses e alterações vasculares. **Outras designações:** unha em bico de papagaio. **Símbolo de classificação:** 4.34.62.
- unha incarnata:** *S. f.* **Ver:** onicocriptose.
- unha pinçada:** *S. f.* onicopatia de origem hereditária ou que surge em quadro de psoríase, ou por uso de b-heloqueadores ou de sapatos apertados. Caracterizada pelo aumento da curvatura transversal da unha devido a uma alteração no ligamento conectivo que passa sobre a matriz e que se insere na face lateral da falange. **Outras designações:** unha em pinça. **Símbolo de classificação:** 4.34.63.

**unheiro:** *S. m.* **Ver:** paroníquia.

**uredo:** *S. m.* **Ver:** urticária.

**uretrite:** *S. f.* corinebacteriose cutânea causada pela *Corynebacterium vaginale* e que provoca inflamação na uretra de recém-nascidos. **Outras designações:**  $\emptyset$ . **Símbolo de classificação:** 4.21.7.5.

**uretrite inespecífica:** *S. f.* **Ver:** uretrite não gonocócica.

**uretrite não gonocócica:** *S. f.* doença sexualmente transmissível cuja etiologia pode ser atribuída a inúmeros agentes, sendo os mais frequentes *Chlamydia trachomatis* e *Ureaplasma urealyticum* (*micoplasma T.*). As uretrites não gonocócicas constituem um grupo de afecções transmitidas sexualmente, que possuem como sintoma comum a inflamação da uretra. **Outras designações:** UNG, uretrite inespecífica, uretrite-pós-gonocócica, NGU, non gonococcal urethritis. **Símbolo de classificação:** 4.27.3.

**uretrite pós-gonocócica:** *S. f.* **Ver:** uretrite não gonocócica.

**urtica:** *S. f.* formação sólida caracterizada por elevação irregular da pele, coloração que vai do róseo ao vermelho, duração efêmera e que vem acompanhada de prurido. **Outras designações:**  $\emptyset$ . **Símbolo de classificação:** 3.2.8.

**urticária:** *S. f.* dermatose devida a um estado de hipersensibilidade a alimentos ou remédios, inalantes, agentes infecciosos ou parasitários, distúrbios endócrinos ou metabólicos, doenças sistêmicas, fatores psicológicos e agentes físicos. Esta última corresponde a uma forma particular de urticária (urticária física), que se manifesta por quadros diversos, dependendo do agente físico desencadeante. Caracteriza-se por erupção cutânea, que se manifesta pelo aparecimento súbito na pele de lesões papuloedematosas de cor branca ou rósea, quase sempre com bordos eritematosos de extensão variável, elevadas ou discretamente salientes, sendo percebidas pela palpação. Permanecem isoladas ou coalescem, formando, por vezes, placas de grande dimensão. O prurido está quase sempre presente, tem intensidade variável e, em geral, precede a manifestação cutânea. Pode evoluir de forma branda ou severa. A urticária pode ainda ser acompanhada de choque anafilático, dores articulares, dor abdominal, dor no reto ou na bexiga, cólica, derrame pleural, asma, febre, estado sincopal, angústia precordial e outros sintomas. **Obs.:** É também classificada como uma farmacodermia. **Outras designações:** enidose, uredo, fervor-do-sangue (pop.). **Símbolo de classificação:** 4.19.; 4.31.12.

**urticária aguda:** *S. f.* urticária causada por alimentos, medicamentos, picadas de insetos, inalantes, parasitas, geralmente envolvendo a participação da histamina. Pode ocorrer isoladamente ou associada a angioedema. Repentinamente, aparecem lesões muito pruriginosas, que variam desde pequenos pontos avermelhados a placas grandes, avermelhadas e edemaciadas. São acompanhadas de manifestações gerais. Pode acometer toda a superfície da pele. **Outras designações:** urticária febril. **Símbolo de classificação:** 4.19.7.

**urticária ao frio:** *S. f.* urticária de contato causada pela exposição a baixas temperaturas. Existem formas de origem desconhecida (essenciais), familiares ou adquiridas, podendo ainda ser devida à sensibilidade ao frio. Caracteriza-se por lesão purpúrica, que aparece por segundos ou minutos nas áreas expostas. Em banhos de mar, piscinas ou lagos, em temperaturas frias, pode desencadear-se quadro anafilático, com lesões urticarianas, edema (edema angioneurótico) e dores nas articulações, de gravidade variável, podendo até ser letal. **Outras designações:** urticária do frio, urticária do congelamento. **Símbolo de classificação:** 4.19.13.4.

**urticária aquagênica:** *S. f.* urticária de contato causada pelo contato com água (chuva, banho de chuveiro), independente da temperatura da mesma. É uma doença rara, que ocorre por mecanismo semelhante à urticária colinérgica. **Outras designações:** ∅. **Símbolo de classificação:** 4.19.13.3.

**urticária bolhosa:** *S. f.* urticária que apresenta bolhas sobre as placas urticarianas. Essas são subepidérmicas e aparecem devido à intensidade do edema. **Outras designações:** urticária vesiculosa. **Símbolo de classificação:** 4.19.5.

**urticária colinérgica:** *S. f.* urticária de contato causada pelo aumento da temperatura corporal (exercícios físicos, banhos, estresse emocional) ou pela ação de drogas colinérgicas. O fator psicossomático, em geral, está presente. Caracteriza-se pelo aparecimento de pápulas pequenas (urticária micropapular), circundadas por grande halo eritematoso e acompanhadas de intenso prurido (prurido colinérgico), que, às vezes, constitui a principal característica do quadro. Pode haver manifestações sistêmicas. As lesões podem localizar-se em qualquer região do corpo, exceto palmas das mãos e plantas dos pés. **Outras designações:** urticária do calor. **Símbolo de classificação:** 4.19.13.1.

**urticária crônica:** *S. f.* urticária que persiste por mais de seis semanas, podendo prolongar-se por anos. Sua etiologia é raramente descoberta, mas encontra-se associada a infestações, infecções, alimentos, drogas, pressão, frio, calor, exercícios, endocrinopatias, neoplasias, além de fatores psíquicos. Apresenta lesões menos extensas e intensas, porém mais persistentes. Pode ocorrer cura espontânea. **Outras designações:** – **Símbolo de classificação:** 4.19.8.

**urticária de contato:** *S. f.* urticária causada pelo contato com determinada substância específica (plantas, pêlo de animais, leite, trigo etc.), em geral devido a hipersensibilidade. As lesões aparecem minutos após o contato e são mais efêmeras do que as dos outros tipos de urticárias, desaparecendo dentro de uma a quatro horas. Existem sete formas da doença: 1) urticária por pressão, 2) urticária aquagênica, 3) urticária ao frio, 4) urticária solar, 5) urticária ao calor, 6) urticária vibratória, 7) urticária factícia. **Outras designações:** ∅. urticária física, urticária por agentes físicos. **Símbolo de classificação:** 4.19.13.

**urticária de reaquecimento:** *S. f.* urticária local ao calor que ocorre principalmente em pacientes atópicos que se deslocam de um ambiente frio para um aquecido. **Outras designações:** – **Símbolo de classificação:** 4.19.13.6. 1.



**urticária do calor:** *S. f.* **Ver:** urticária colinérgica.

**urticária do congelamento:** *S. f.* **Ver:** urticária ao frio.

**urticária do frio:** *S. f.* **Ver:** urticária ao frio.

**urticária endêmica:** *S. f.* urticária devida aos pêlos urentes de alguns tipos de lagartas. **Outras designações:** urticária epidêmica **Símbolo de classificação:** 4.19.9.

**urticária epidêmica:** *S. f.* **Ver:** urticária endêmica.

**urticária factícia:** *S. f.* urticária de contato causada por pressão (objeto, roupa etc.) exercida sobre a pele peculiarmente suscetível a irritação. A lesão tem intensidade de variável, limitando-se, por vezes, a eritema não elevado, traduzindo-se, em outras, por elevação edematosa de saliência apreciável. Tem forma linear e apresenta a configuração da pressão aplicada. Em indivíduos atópicos, a resposta vascular pode se dar no sentido inverso (dermografismo branco). Existe ainda uma outra variedade chamada *dermografismo retardado*, que poderá ou não apresentar a reação imediata, mas que, dentro de um tempo, apresentará urticária no local. Limita-se ao local da aplicação da pressão e tem duração fugaz. **Outras designações:** urticária factitia, reação de Ebbecke, dermografismo. **Símbolo de classificação:** 4.19.13.8.

**urticária factitia:** *N. Cient.* **Ver:** urticária factícia.

**urticária febril:** *S. f.* **Ver:** urticária aguda.

**urticária física:** *S. f.* **Ver:** urticária de contato.

**urticária gigan:** *S. f.* **Ver:** urticária gigante.

**urticária gigante:** *S. f.* urticária que apresenta edema urticariano localizado, duro, tenso, não depressível, podendo manifestar pústulas gigantes na superfície da pele, devido à dilatação e ao aumento de permeabilidade dos capilares, envolvendo a derme profunda ou os tecidos subcutâneos ou submucosos. Observam-se episódios recidivantes de inchaço não inflamatória da pele, mucosas, vísceras e cérebro, de início súbito e durando de horas a dias, ocasionalmente com artralgia, púrpura ou febre. Acomete extremidades, lábios, língua, narinas, pálpebras, laringe, pênis, escroto e, mais raramente, mão e dedos. Frequentemente, atinge apenas a região de um lado do corpo, mas pode afetar, simetricamente, pálpebras e narinas. Constitui risco de vida uma vez que o edema pode causar asfixia por obstrução mecânica, dificultando a respiração. **Outras designações:** atrofedema, doença de Bannister, doença de Milton, doença de Quincke, edema circunscrito, edema periódico, edema angioneurótico, edema de Quincke, urticária gigante, urticária gigan, urticária gigantea, urticária tuberosa. **Símbolo de classificação:** 4.19.1.

**urticária gigantea:** *N. Cient.* **Ver:** urticária gigante.

**urticária girata:** *S. f.* urticária na qual a morfologia do ponfo (lesão eritematoedematosa) apresenta-se como desenhos caprichosos. **Outras designações:**– **Símbolo de classificação:** 4.19.4.

- urticária hemorrágica:** *S. f.* urticária que apresenta bolhas subepidérmicas com conteúdo hemorrágico (lesões purpúricas) devido à intensidade do edema. **Outras designações:** urticária purpúrica. **Símbolo de classificação:** 4.19.6.
- urticária infantil:** *S. f.* **Ver:** prurigo estrófulo.
- urticária local ao calor:** *S. f.* urticária de contato causada que apresenta lesões no local onde se assestou o calor. Essas desaparecem em torno de uma hora. **Outras designações:**  $\emptyset$ . **Símbolo de classificação:** 4.19.13.6.
- urticária medicamentosa:** *S. f.* urticária causada pela alergia ao uso de droga. **Outras designações:**  $\emptyset$ . **Símbolo de classificação:** 4.19.10.
- urticária micropapular:** *S. f.* **Ver:** urticária colinérgica.
- urticária papular:** *S. f.* **Ver:** prurigo estrófulo.
- urticária papulosa:** *S. f.* **Ver:** prurigo estrófulo.
- urticária pigmentar:** *S. f.* **Ver:** mastocitose cutânea.
- urticária pigmentosa:** *S. f.* **Ver:** mastocitose cutânea.
- urticária por agentes físicos:** *S. f.* **Ver:** urticária de contato.
- urticária por pressão:** *S. f.* urticária de contato causada pela aplicação de pressão intensa e profunda sobre a pele. Caracteriza-se pelo aparecimento de edema profundo, acompanhado de eritema doloroso e localizado. **Outras designações:**  $\emptyset$ . **Símbolo de classificação:** 4.19.13.2.
- urticária porcelânea:** *S. f.* **Ver:** urticária porcelânica.
- urticária porcelânica:** *S. f.* urticária com predomínio do processo edematoso. Observam-se placas brancas e elevadas. Pode ou não ocorrer o eritema. Quando esse acontece, não é acentuado. **Outras designações:** urticária porcelânea. **Símbolo de classificação:** 4.19.2.
- urticária purpúrica:** *S. f.* **Ver:** urticária hemorrágica.
- urticária rubra:** *S. f.* urticária que apresenta pouco edema e intenso eritema (manchas eritematosas). **Outras designações:**– **Símbolo de classificação:** 4.19.3.
- urticária solar:** *S. f.* urticária de contato causada pela exposição aos raios solares. Quando a exposição é prolongada podem sobrevir fenômenos graves, como edema e perda temporária da consciência (síncope), acompanhados de urticária generalizada. **Obs:** É também classificada como uma fotodermatose idiopática. **Outras designações:**  $\emptyset$ . **Símbolo de classificação:** 4.19.13.5.; 4.32.3.1.
- urticária subcutânea:** *S. f.* urticária que só apresenta prurido. **Outras designações:**  $\emptyset$ . **Símbolo de classificação:** 4.19.11.
- urticária tuberosa:** *S. f.* **Ver:** urticária gigante.
- urticária vasculite:** *S. f.* vasculite primária e predominantemente necrosante que pode vir associada a dores articulares e/ou artrite, dores abdominais, proteinúria e vasculite renal. As lesões são urticariformes, deixando hiperpigmentação residual, prurido e sensações de dor e ardor. Notam-se formas cutâneas puras e formas com manifestações sistêmicas variáveis, como as artralgias, artrites, lesões renais, lesões

pulmonares e neurológicas. **Outras designações:** UV, vascularite urticariforme.

**Símbolo de classificação:** 4.14.2.1.10.

**urticária vesiculosa:** *S. f.* **Ver:** urticária bolhosa.

**urticária vibratória:** *S. f.* urticária de contato causada por um estímulo vibratório (assovio, massagem, fricção com toalha de banho). É possível que seja hereditária.

Aparece no local do estímulo. **Outras designações:** ø. **Símbolo de classificação:** 4.19.13.7.

**urticária xantelasmoidea:** *S. f.* **Ver:** mastocitose cutânea.

**UV:** *Sigla Ver:* urticária vasculite.

## V

**vacina:** *S. f.* dermatovirose causada pelo vírus vacínico-*Poxvírus officinale*, através da vacina usada como profilaxia contra a varíola. Surge lesão localizada, a “pega vacinal”, ou excepcionalmente generalizada. Em indivíduos com alterações da imunidade pode haver complicações. **Outras designações:** vacínia. **Símbolo de classificação:** 4.15.1.

**vacina gangrenosa:** *S. f.* vacina que afeta indivíduos que passaram por terapia imunossupressiva ou que são imunodeficientes, após terem sido vacinados contra varíola. É rara, mas muitas vezes fatal. Caracteriza-se por necrose tecidual que, a partir do local de inoculação, difunde-se, podendo gerar metástase vacinal para a pele, vísceras ou ossos. **Outras designações:** vacina progressiva. **Símbolo de classificação:** 4.15.1.3.

**vacina generalizada:** *S. f.* vacina causada por viremia transitória. Caracteriza-se por lesão geralmente autolimitada e que se assemelha à varíola, sendo, algumas vezes, consequência da vacinação contra a varíola primária. **Outras designações:** ø. **Símbolo de classificação:** 4.15.1.2.

**vacina progressiva:** *S. f.* **Ver:** vacina gangrenosa.

**vacínia:** *S. f.* **Ver:** vacina.

**vaginite:** *S. f.* corinebacteriose cutânea causada por *Corynebacterium vaginale*. Acomete recém-nascidos, apresentando inflamação na vagina. **Outras designações:** colpíte, elitrite. **Símbolo de classificação:** 4.21.7.6.

**varicela:** *S. f.* dermatovirose causada pelo vírus da herpes zóster ou varicela zóster, de transmissão aérea. Altamente contagiosa, caracteriza-se por erupções vesiculares tensas, contendo líquido purulento, podendo apresentar enantema. São cercadas ou não de halo eritematoso e acompanhadas de febre moderada e mal-estar. Há evolução por surtos com lesões em várias fases evolutivas. Localizam-se no tronco, na face, nas extremidades e nas mucosas. **Outras designações:** catapora (Bras., vulg.), cataporas (Bras., vulg.), tatapora (Bras., vulg.). **Símbolo de classificação:** 4.15.7.

**varíola:** *S. f.* dermatovirose causada pelo *Poxvirus variolae* (*ortopoxvirus*). É aguda, altamente contagiosa e frequentemente fatal, manifestando-se nas formas varíola minor (alastrim) e varíola major (bexiga), mais grave. As erupções cutâneas são distintas e progressivas, e vão de eritematopapulosas a pústulas umbilicadas. É acompanhada por sintomas como febre elevada, prostração, cefaleia, dor nas costas, calafrios, miocardite, ânsia de vômito e pneumonia viral. Pode haver hemorragia, sendo designada “varíola negra” quando ocorre nas próprias lesões. Ao secarem e ao formarem crostas, as lesões deixam marcas permanentes na pele. Localizam-se na face, membros, tronco e mucosas. **Outras designações:** bexiga (pop., vulg.). **Símbolo de classificação:** 4.15.8.

**variz papilar:** *S. f.* **Ver:** angioma.

**vascularite:** *S. f.* **Ver:** vasculite.

**vascularite urticariforme:** *S. f.* **Ver:** urticária vasculite,

**vasculite:** *S. f.* farmacodermia que apresenta inflamação da parede dos vasos linfáticos (linfangite). As vasculites são classificadas em necrosantes, granulomatosas e trombosantes. Recobrem um conjunto de doenças circunscritas ou sistêmicas de várias etiologias e manifestações clínicas, que dependem, na maioria das vezes, da localização e do tamanho do vaso. **Obs.:** É também classificada como uma afecção vascular. **Outras designações:** angeíte, angiíte, vascularite. **Símbolo de classificação:** 4.31.5.; 4.14.2.

**vasculite alérgica:** *S. f.* **Ver:** vasculite necrosante sintomática, vasculite primária e predominantemente necrosante.

**vasculite da síndrome de Raynaud:** *S. f.* vasculite primária predominantemente trombosante de causa desconhecida. Apresenta espasmos vasculares e mudança da coloração das extremidades, gangrena dos dígitos, palidez, cianose, dormência, dor e vermelhidão. Essa vasculite pode coocorrer com outras doenças. É crônica, com surtos que podem determinar distrofias ungueais, bolhas e ulcerações por necrose cutânea superficial, repetindo-se por meses ou anos. Localiza-se, simetricamente, na extremidade de dois ou mais dedos ou pododáctilos, sendo as mãos mais atingidas do que os pés. Pode atingir a língua, pulmões e outros órgãos. **Obs:** É também classificada como uma afecção vascular predominante e funcional. **Outras designações:** moléstia de Raynaud, fenômeno de Raynaud, doença de Raynaud, gangrena simétrica das extremidades, síndrome de Raynaud. **Símbolo de classificação:** 4.14.2.2.8.; 4.14.6.1.

**vasculite de Horton:** *S. f.* vasculite primária predominantemente granulomatosa durante a qual podem surgir placa eritematosa ou nódulos. As artérias da região temporal tornam-se dolorosas. Provoca intensa cefaleia bitemporal. Com o tempo há diminuição da visão, panarterite com necrose medial e células gigantes multinucleadas nas artérias temporais, retinianas e intracerebrais. **Outras designações:** arterite cranial, arterite granulomatosa, arterite temporal, arterite de Horton. **Símbolo de classificação:** 4.14.2.3.1.

- vasculite granulomatosa:** *S. f.* **Ver:** vasculite primária predominantemente granulomatosa.
- vasculite granulomatosa alérgica de C-S:** *S. f.* **Ver:** vasculite necrosante granulomatosa de Churg-Strauss.
- vasculite leucocitoclásica:** *S. f.* **Ver:** vasculite primária e predominantemente necrosante.
- vasculite livedoide:** *S. f.* **Ver:** atrofia branca de Milian.
- vasculite necrosante:** *S. f.* **Ver:** vasculite necrosante sintomática, vasculite primária e predominantemente necrosante.
- vasculite necrosante alérgica:** *S. f.* **Ver:** vasculite necrosante granulomatosa de Churg-Strauss.
- vasculite necrosante de Gougerot-Ruiter:** *S. f.* vasculite primária e predominantemente necrosante que compromete pequenos vasos, apresentando petéquias, elevações papuloeritematosas, pequenos e consistentes nódulos nas coxas e pernas. Primeiramente apresentava três sintomas: púrpura, pápula eritematosa e nódulos, sendo, por isso, denominada *doença trissintomática*. Passou a ser tetra, penta e polissintomática. Pode acometer boa parte da pele e vir acompanhado de febre, artralgia, comprometimento renal, vascular e gastrointestinal podem ocorrer. Localiza-s, na maioria das vezes, nos membros inferiores. **Outras designações:** moléstia trissintomática de Gougerot-Ruiter, alérgide nodular purpúrica, doença trissintomática. **Símbolo de classificação:** 4.14.2.1.1.
- vasculite necrosante granulomatosa de Churg-Strauss:** *S. f.* vasculite primária e predominantemente necrosante caracterizada por apresentar granulomas necrosantes na parede vascular e extravascular de pequenos vasos. Pode atingir as vias aéreas superiores e provocar asma, eosinofilia periférica marcante e rinite. Ocorrem também, durante a evolução da doença, dor abdominal, dores nas articulações, neuropatia periférica, pericardite, febre e perda de peso. Observam-se petéquias, equimoses, úlceras necróticas e nódulos subcutâneos necróticos nas lesões cutâneas. **Outras designações:** síndrome de Churg-Strauss, granulomatose alérgica, granuloma de C-S, angiíte alérgica de Churg-Strauss, vasculite necrosante alérgica, vasculite granulomatosa alérgica de C-S. **Símbolo de classificação:** 4.14.2.1.4.
- vasculite necrosante granulomatosa de Wegener:** *S. f.* vasculite primária e predominantemente necrosante de causa desconhecida. Começa com lesões necrosantes na pele, ocorrendo nódulos e púrpura telangiectásicas. Na segunda etapa, há o comprometimento dos pulmões, das vias aéreas superiores, dos rins, baço, fígado, sistema nervoso e outros órgãos, com presença de grânulos nos pequenos vasos. A uremia e a glomerulonefrite surgem na fase final que provoca. **Outras designações:** granuloma de Wegener. **Símbolo de classificação:** 4.14.2.1.3.
- vasculite necrosante por hipersensibilidade de Zeek:** *S. f.* vasculite primária e predominantemente necrosante causada por determinadas drogas, como a penicili-

na, as sulfonamidas e os iodetos. As lesões apresentam-se nas formas cutâneas e viscerais. São bem visíveis a pneumonite necrosante focal e a glomerulonefrite necrosante. Atinge pequenos vasos. **Outras designações:** angiíte por hipersensibilidade. **Símbolo de classificação:** 4.14.2.1.5.

**vasculite necrosante sintomática:** *S. f.* vasculite primária e predominantemente necrosante que constitui uma reação inflamatória de vasos sanguíneos. Agrupa quadros que podem ocorrer em infecções e que possuem aspectos morfológicos e evolutivos variados. Pode ocorrer também em doenças do colágeno, assim como em doenças hemáticas e em outras de etiologia indefinida. Essas infecções podem produzir necrose fibrinoide de tecido, sobretudo na parede do vaso sanguíneo. Durante a evolução da doença, qualquer vaso pode ser comprometido, porém as vênulas pós-capilares da venulite necrosante são as mais atingidas. **Outras designações:** vasculite necrosante, vasculite alérgica, angiíte necrosante. **Símbolo de classificação:** 4.14.2.1.11.

**vasculite primária e predominantemente necrosante:** *S. f.* vasculite causada por infecções ou drogas, com patogênese de hipersensibilidade, doenças do tecido conjuntivo, neoplasias malignas e outras doenças sistêmicas. As lesões são necrosantes, eritematosas, purpúricas, vesiculosas e puntiformes. São predominantemente simétricas, em pequeno ou grande número, podendo encontrar-se em diferentes fases de evolução (polimorfismo). Na forma aguda há hemorragias e, na subaguda, elementos pápulo-nodulares. Localiza-se em qualquer parte do corpo, inclusive rins, pulmão, sistema nervoso, aparelho gastrointestinal entre outros. **Outras designações:** vasculite necrosante, vasculite alérgica, vasculite leucocitoclásica, alegide nodular dérmica, angiíte necrosante, venulite necrosante cutânea. **Símbolo de classificação:** 4.14.2.1.

**vasculite primária predominantemente granulomatosa:** *S. f.* vasculite caracterizada pela presença de granulomas histiocitários com ou sem células gigantes nas paredes vasculares. Está associada à arterite cranial (doença de Horton) e à arterite do arco aórtico (doença de Takayasu). **Outras designações:** vasculite granulomatosa. **Símbolo de classificação:** 4.14.2.3.

**vasculite primária predominantemente trombosante:** *S. f.* vasculite que apresenta trombose. As vasculites desse tipo diferenciam-se umas das outras pelo grau de trombose que acomete cada lesão. **Outras designações:**  $\emptyset$ . **Símbolo de classificação:** 4.14.2.2.

**vasculite segmentar hialinizante:** *S. f.* **Ver:** atrofia branca de Milian.

**vegetação:** *S. f.* formação sólida causada por hipertrofia da epiderme, derme ou ambas, caracterizando-se por saliências carnosas moles que sangram facilmente e têm aspecto de couve-flor. Apresentam tamanhos variados e têm coloração branco-avermelhada. **Outras designações:**  $\emptyset$ . **Símbolo de classificação:** 3.2.2.

**venéreo:** *S. m.* (pop.) **Ver:** sífilis.

- venereofobia:** *S. f.* dermatofobia caracterizada por medo obsessivo provocado pelo fato de o paciente imaginar ser portador de doenças sexualmente transmissíveis. **Outras designações:**  $\emptyset$ . **Símbolo de classificação:** 4.41.3.2.
- venulite necrosante cutânea:** *S. f.* **Ver:** vasculite primária e predominantemente necrosante.
- vergão:** *S. m.* **Ver:** víbice.
- verruca:** *S. f.* **Ver:** verruga.
- verruca canthi:** *N. Cient.* **Ver:** verruga vulgar.
- verrucosidade:** *S. f.* formação sólida causada por hipertrofia da epiderme, derme papilar ou ambas, caracterizando-se por superfície queratótica dura, inelástica e amarelada por aumento peculiar da camada córnea. Localiza-se na pele e mucosas. **Outras designações:**  $\emptyset$ . **Símbolo de classificação:** 3.2.7.
- verruca:** *S. f.* dematovirose causada pelo papilovirus humano (HPV). É infecção localizada, caracterizada por hipertrofia circunscrita de papilas do cório, espessamento das camadas de Malpighi, granular e de ceratina da epiderme. Apresenta proliferação epitelial da pele e mucosas. O vírus é autoinoculável ou transmitido por contato direto ou indireto, em locais como praias, piscinas, recintos esportivos etc. A lesão é hiperplásica lobulada, com superfície córnea. Localizam-se geralmente no dorso das mãos e nos dedos. **Outras designações:** verruca, verruga comum, berruga (Bras., pop.). **Símbolo de classificação:** 4.15.4.
- verruca acuminada:** *S. f.* **Ver:** condiloma acuminado.
- verruca anatômica:** *S. f.* **Ver:** tuberculose verrucosa.
- verruca comum:** *S. f.* **Ver:** verruga.
- verruca das vestes:** *S. f.* **Ver:** condiloma acuminado gigante de Buschke-Loewenstein.
- verruca digitiforme:** *S. f.* **Ver:** verruga filiforme.
- verruca dos Andes:** *S. f.* (pop.) **Ver:** verruga peruana.
- verruca filiforme:** *S. f.* verruga hiperkeratósica, em geral isolada ou pouco numerosa, semelhante a espículas que aparecem de modo perpendicular ou oblíquo à superfície cutânea. É composta de papilas muito alongadas. As lesões possuem aspecto de dígitos. Localiza-se na face, no pescoço e nas comissuras da boca. **Outras designações:** verruga digitiforme. **Símbolo de classificação:** 4.15.4.2.
- verruca genital:** *S. f.* **Ver:** condiloma acuminado.
- verruca necrogênica:** *S. f.* **Ver:** tuberculose verrucosa.
- verruca periungueal:** *S. f.* verruga localizada embaixo ou ao redor das unhas. **Outras designações:**  $\emptyset$ . **Símbolo de classificação:** 4.15.4.6.
- verruca peruana:** *S. f.* bacteriose causada pela *Bartonella bacilliformis*, transmitida ao homem através de picada de insetos flebótomos. É uma doença aguda, de evolução bastante variada. Evidencia-se por sintomas cutâneos e gerais cuja intensidade varia de acordo com a sensibilidade do indivíduo. Os sintomas gerais são infecção generalizada, dores articulares, febre elevada, anemia intensa, distúrbios



gastrointestinais e hipertrofia do baço e do fígado. As alterações cutâneas caracterizam-se pelo aparecimento de nódulos superficiais ou profundos, entremeados com pápulas simétricas vegetantes, lenticulares ou pedunculares, de cor purpúrea e tamanhos variados, com aspecto semelhante ao de verrugas. O número de lesões é variável **Outras designações:** doença de Carrion (pop.), plano hemorrágico, verruga dos Andes (pop.), febre de Oroya (pop.), verruga-peruana, verruga-do-peru, bartonelose. **Símbolo de classificação:** 4.21.10.

**verruca plana:** *S. f.* verruga lisa, plana, consistente, pouco saliente, de cor amarelada ou marrom-clara. É circular, oval ou de contorno irregular. Ocorre em grupos ou isoladas, às vezes muito numerosas. Localizam-se na face, no pescoço, no dorso das mãos e antebraços. **Outras designações:** verruga plana juvenil. **Símbolo de classificação:** 4.15.4.1.

**verruca plana juvenil:** *S. f.* **Ver:** verruga plana.

**verruca plana senil:** *S. f.* **Ver:** ceratose actínica.

**verruca plantar:** *S. f.* verruga decorrente da pressão do corpo sobre o pé, geralmente muito dolorosa. Caracteriza-se por lesão amarelada, com área central anfractuosa rodeada por um anel hiperqueratótico. A superfície é irregular, pouco saliente, ligeiramente vegetante ou mesmo filiforme, cujo aspecto, à primeira vista, é de calosidade. Podem ser numerosas, mas, em geral, são poucas, isoladas ou coalescentes e assimétricas, formando verrugas “em mosaico”. Apresentam pápulas que crescem para o interior, havendo, às vezes, pontos hemorrágicos. Localizam-se em áreas de maior pressão da planta do pé, prejudicando o apoio deste e dificultando a marcha. **Outras designações:** olho-de-peixe (pop.), mimércia. **Símbolo de classificação:** 4.15.4.4.

**verruca pontiaguda:** *S. f.* **Ver:** condiloma acuminado gigante de Buschke-Loewenstein.

**verruca seborreica:** *S. f.* **Ver:** ceratose seborreica, esclerose tuberosa.

**verruca senil:** *S. f.* **Ver:** ceratose actínica, ceratose seborreica, esclerose tuberosa.

**verruca simples:** *S. f.* **Ver:** verruga vulgar.

**verruca telangiectásica:** *S. f.* **Ver:** angiceratoma.

**verruca tuberculosa:** *S. f.* **Ver:** tuberculose verrucosa.

**verruca úmida:** *S. f.* **Ver:** condiloma gigante de Buschke-Loewenstein.

**verruca venérea:** *S. f.* **Ver:** condiloma acuminado gigante de Buschke-Loewenstein.

**verruca vulgar:** *S. f.* verruga frequente, causada pelo papilovírus humano. Apresenta superfície rugosa, consistência firme, podendo ser isoladas ou coalescentes. Caracterizam-se como um papiloma ou nódulo ceratótico da epiderme, que não manifesta dor. Medem alguns milímetros de diâmetro e são de duração variável, podendo apresentar coloração escura, pardacenta ou amarelada, e pontos escuros. Localizam-se em qualquer parte do corpo, principalmente no dorso das mãos, nas unhas ou ao redor, na superfície anterior, posterior ou lateral dos dedos, em pontos de maior pressão no trabalho manual e na região palmar, onde é translúcida. **Outras designações:** verruga simples, verruca canthi. **Símbolo de classificação:** 4.15.4.3.

**verruca-do-peru:** *S. f.* **Ver:** verruga peruana.

**verruca-peruana:** *S. f.* **Ver:** verruga peruana.

**vesícula:** *S. f.* coleção líquida caracterizada por elevação circunscrita de um centímetro de diâmetro. A coloração do líquido é inicialmente clara (serosa), tornando-se turva (purulenta) ou rubra (hemorrágica). **Outras designações:**  $\emptyset$ . **Símbolo de classificação:** 3.3.1.

**víbice:** *S. m.* púrpura provocada pelos hormônios, na síndrome de Cushing, ou mesmo pela distensão da pele durante a ascite e anasarca, gravidez e obesidade. Aparecem manchas ou estrias lineares, raras ou numerosas, que se dispõem paralelamente. As estrias apresentam um ou mais mm de largura, a princípio avermelhadas e, posteriormente, esbranquiçadas ou incolores. Localizam-se nas nádegas, abdômen e coxas. **Outras designações:** lesão atrófica linear, vergão, púrpura linear, atrofia linear da pele. **Símbolo de classificação:** 3.1.1.1.6.3.

**vitilagem:** *S. f.* **Ver:** vitiligo.

**vitiligo:** *S. m.* acromia determinada por gene autossômico dominante, podendo ser desencadeada, em alguns casos, por estresse emocional e por reação a certos produtos químicos industriais. Verifica-se a ausência de melanócitos e de melanina na epiderme e um aumento das células de Langherhans, acompanhado, às vezes, de infiltração linfocitária (leucodermia adquirida). A perda da pigmentação melânica cutânea provoca manchas esbranquiçadas que, em princípio, são hipocrômicas, tornando-se lentamente acrômicas. Percebe-se que as lesões são mais acentuadas em áreas expostas ao sol, em punhos, couro cabeludo, dobras da pele, eminências ósseas, faces antero-laterais das pernas, pálpebras, fronte, dorso das mãos e dedos, pescoço, podendo ainda ocorrer em qualquer região (axilas, genitália, região periorbital e maleolar). Algumas lesões destroem os melanócitos da retina, provocando perturbação da visão. Os pêlos localizados no seio da mancha são geralmente brancos, principalmente os do couro cabeludo. **Outras designações:** vitilagem, leucodermima. **Símbolo de classificação:** 4.5.1.5.

**vitiligo capitis:** *N. Cient.* **Ver:** alopecia areata.

**vitiligo de Cazenave:** *S. m.* **Ver:** alopecia areata.

**vitiligo Celsus:** *S. m.* **Ver:** alopecia areata.

**vitiligo perinéxico:** *S. m.* **Ver:** leucodermia centrífuga adquirida.

**volvulose:** *S. f.* **Ver:** oncoceríase.

**vulvovaginite:** *S. f.* balanite que apresenta inflamação da genitália externa. Pode ser provocada por infecciosa com origem em coinebactérias, nesserias, vírus e outros. Pode ter também causa não infecciosa, como no diabetes, irritações, estrogênica, hipersensibilidade e outras. Atinge, em geral, a vulva e a vagina. **Outras designações:**  $\emptyset$ . **Símbolo de classificação:** 4.33.25.8.



# W

**wooly hair:** *Ingl.* **Ver:** cabelo laniforme.



# X

**xantelasma:** *S. m.* xantoma causado pelo enchimento de células com lipídios na derme. Apresenta placas moles e elevadas, de cor amarelada ou amarelo-alaranjada. Manifesta-se em geral no canto interno das pálpebras. **Outras designações:** xantoma das pálpebras. **Símbolo de classificação:** 4.1.2.1.6.

**xantoeritrodermia persistente:** *S. f.* **Ver:** parapsoríase.

**xantogranuloma juvenil:** *S. m.* reticuloistiocitose de causa desconhecida, benigna auto-limitada, geralmente familiar, caracterizada pela presença de lesões múltiplas ou isoladas em forma de nódulos, tubérculos e pápulas castanho-amareladas e avermelhadas nas superfícies de extensão das extremidades, na face, no tronco e no couro cabeludo. **Outras designações:** xantoma juvenil. **Símbolo de classificação:** 4.1.11.7.5.

**xantogranuloma necrobiótico:** *S. m.* reticuloistiocitose associada à paraproteinemia, apresentando necrobiose e xantomização de histiócitos. Observa-se a presença de nódulos localizados no tronco, grandes placas endurecidas, acompanhadas de atrofia e telangiectasias que, às vezes, ulceram. **Outras designações:**  $\emptyset$ . **Símbolo de classificação:** 4.1.11.7.3.

**xantoma:** *S. m.* lipidose rara, na maioria das vezes familiar, causada por erro genético não específico. Observa-se deposição lipídica na pele e no interior dos histiócitos, com a presença de placas e tumores cutâneos, pouco salientes, de cor amarela ou vermelha, apresentando ésteres gordurosos de colesterol. Esta lipidose pode estar associada a distúrbio do metabolismo lipídico ou distúrbio local do metabolismo, mas não apresenta alterações plasmáticas. **Outras designações:**  $\emptyset$ . **Símbolo de classificação:** 4.1.2.1.

**xantoma das pálpebras:** *S. m.* **Ver:** xantelasma.

**xantoma disseminado:** *S. m.* histiocitose X rara, caracterizada por lesões tegumentares de caráter xantomatoso com aspecto de pápulas, nódulos ou placas amarelo-acasta-

nhadas, distribuídas difusamente, principalmente na face, pescoço, podendo acometer a mucosa oral, faringe, laringe e brônquios. Acomete também as dobras axilares, inguinais, anticubitais e poplites. Observam-se ainda lesões oculares e do sistema nervoso. Pode ocorrer diabetes insípido com certa frequência, devido à infiltração de pituitária. **Obs.:** É também classificado como uma lipidose. **Outras designações:** xantomatose múltipla, xantoma múltiplo. **Símbolo de classificação:** 4.1.2.1.11; 4.1.11.4.

**xantoma dos diabéticos:** *S. m.* **Ver:** xantoma eruptivo.

**xantoma eruptivo:** *S. m.* xantoma causado por alta concentração de plasma triglicerídio. Apresenta lesões papulosas amareladas, envoltas por halo eritematoso. Manifesta-se em geral em surtos eruptivos, muitas vezes em grupo, atingindo faces de extensão dos braços, pernas, nádegas, abdômen e mucosa da boca. **Outras designações:** xantoma dos diabéticos, xantoma pápulo-eruptivo. **Símbolo de classificação:** 4.1.2.1.4.

**xantoma estriado:** *S. m.* xantoma caracterizado pelo aparecimento de pápulas de pequenas dimensões. Ocorre em geral em casos de hipercolesterolemia e também nos casos de hipertrigliceridemia. Manifestam-se em geral ao longo das cristas palmares ou plantares, dispondo-se linearmente. **Outras designações:**  $\emptyset$ . **Símbolo de classificação:** 4.1.2.1.3.

**xantoma fibroso:** *S. m.* **Ver:** dermatofibroma.

**xantoma histiocitário:** *S. m.* xantoma causado por proliferação histiocitária, que apresenta xantomização celular secundária, com destaque para a histiocitose X. **Outras designações:**  $\emptyset$ . **Símbolo de classificação:** 4.1.2.1.10.

**xantoma juvenil:** *S. m.* **Ver:** xantogranuloma juvenil.

**xantoma múltiplo:** *S. m.* **Ver:** xantoma disseminado.

**xantoma nodular:** *S. m.* xantoma que apresenta lesões razoavelmente pequenas em forma de cúpula, isoladas, mas com tendência a agrupamentos, manifestando-se em geral no pescoço, orelhas, joelhos e cotovelos. Ocorre frequentemente em casos de atresia dos ductos biliares e cirrose biliar. **Outras designações:**  $\emptyset$ . **Símbolo de classificação:** 4.1.2.1.8.

**xantoma palmar:** *S. m.* xantoma raro, que apresenta lesões nodulares ou em placas. Ocorre geralmente em casos de hiperlipoproteinemias associadas a doença obstrutiva do fígado, disglobulemias ou presença de lipoproteínas de sensibilidade intermediária e de baixa densidade. Manifesta-se em geral nas regiões palmares. **Outras designações:**  $\emptyset$ . **Símbolo de classificação:** 4.1.2.1.5.

**xantoma pápulo-eruptivo:** *S. m.* **Ver:** xantoma eruptivo.

**xantoma plano:** *S. m.* xantoma relacionado à hiperlipidemia, caracterizado pela ocorrência de faixas ou placas amareladas, planas ou discretamente elevadas, localizadas ou generalizadas, que se manifestam em geral em qualquer parte do tegumento. Na região palpebral denomina-se *xantelasma* e na região palmar está, com frequência,

relacionado à cirrose biliar primária. Pode ocorrer associada a outros tipos de xantomas ou na hiperlipoproteinemia. **Outras designações:**  $\emptyset$ . **Símbolo de classificação:** 4.1.2.1.7.

**xantoma secundário:** *S. m.* xantoma que ocorre geralmente em casos de uso de retinoides ou de doenças como a cirrose biliar primária, pancreatite crônica, diabetes, nefrose, hemacromatose, entre outros. Nesses casos há elevação dos lipídios. **Outras designações:**  $\emptyset$ . **Símbolo de classificação:** 4.1.2.1.9.

**xantoma tendinoso:** *S. m.* xantoma que apresenta nódulos subcutâneos de desenvolvimento lento, que ocorrem ao longo dos tendões, aponeurose, periósteo e fâscias, cobertos por pele de aspecto normal. O xantoma tendinoso é, na maior parte dos casos, assintomático e ocorre frequentemente em casos de hipercolesterinemia, podendo ocorrer também em situações de lipidermia normal. Manifesta-se em geral no dorso das mãos, cotovelos, joelhos e tornozelos. **Outras designações:**  $\emptyset$ . **Símbolo de classificação:** 4.1.2.1.2.

**xantoma tuberoso:** *S. m.* xantoma relacionado com o aumento de fosfolipídios sanguíneos e do colesterol. Apresenta nódulos ou nodosidades, pápulas, placas, lesões lineares e confluentes. Os nódulos nunca se ulceram, podendo ser encontrados isolados ou agrupados. As lesões são grandes, nodulares, firmes e indolores. Manifestam-se em geral na superfície de extensão dos membros (principalmente nos joelhos e nos cotovelos), nas nádegas e tornozelos. Acometem, muitas vezes, as articulações falangeanas. **Outras designações:**  $\emptyset$ . **Símbolo de classificação:** 4.1.2.1.1.

**xantoma verruciforme:** *S. m.* reticuloistiocitose caracterizada por lesão verrugosa, solitária, da mucosa oral, ocorrendo também na genitália e em outras partes do corpo. Pode haver lesões com hiperplasia epidérmica. Observa-se xantomização apenas nas papilas epidérmicas. **Outras designações:**  $\emptyset$ . **Símbolo de classificação:** 4.1.11.7.4.

**xantomatose múltipla:** *S. f.* **Ver:** xantoma disseminado.

**xantomatose plana difusa:** *S. f.* histiocitose X que tem início sob a forma de xantelasma, adquirindo, em seguida, placas generalizadas, planas ou levemente elevadas, primariamente histiocitárias, com xantomização secundária. Pode estar associada ao mieloma múltiplo, reticuloistiocitose e leucemia. **Outras designações:**  $\emptyset$ . **Símbolo de classificação:** 4.1.11.6.

**xantossideroistiocitose:** *S. f.* histiocitose X rara, que apresenta lesões nos olhos, no sistema nervoso central e tegumentares acastanhadas, devido à presença de ferro e lipídios nos histiócitos. Manifesta-se em geral nas mucosas, face, pescoço e nas superfícies de flexão. Ocorre diabetes insípido, devido à infiltração de pituitária. **Outras designações:**  $\emptyset$ . **Símbolo de classificação:** 4.1.11.5.

**xeroderma pigmentar:** *S. m.* **Ver:** xeroderma pigmentoso.

**xeroderma pigmentoso:** *S. m.* genodermatose com fotossensibilidade rara, de caráter autossômico recessivo. Ocorre o envelhecimento precoce, tumores cutâneos



múltiplos nos locais expostos à luz solar, além de ceratoses actínicas e manchas pigmentadas (como sarna). No início é possível notar o aparecimento de efélides, lentigo solar, telangiectasias e atrofia. O paciente apresenta a pele seca, alterações oculares (fotobia), ceratite, surdez, alterações motoras, sensitivas e piramidais, além do provável retardo mental e raro defeito imunológico. **Obs.:** É também uma dermatose pré-cancerosa. **Outras designações:** xeroderma pigmentar, dermatose de Kaposi, atrofodermia pigmentosa, angioma pigmentoso e atrófico, xeroderma pigmentosum.

**Símbolo de classificação:** 4.30.2.9.3.; 4.28.9.

**xeroderma pigmentosum:** *S. m.* **Ver:** xeroderma pigmentoso.

**xiquexique:** *S. m.* (Bras., SP) **Ver:** tungíase.

**XPA:** *Sigla* **Ver:** xeroderma pigmentoso.

**XPB:** *Sigla* **Ver:** xeroderma pigmentoso.

**XPC:** *Sigla* **Ver:** xeroderma pigmentoso.

**XPD:** *Sigla* **Ver:** xeroderma pigmentoso.

**XPE:** *Sigla* **Ver:** xeroderma pigmentoso.

**XPF:** *Sigla* **Ver:** xeroderma pigmentoso.

**XPG:** *Sigla* **Ver:** xeroderma pigmentoso.

**XP-V:** *Sigla* **Ver:** xeroderma pigmentoso.

## Z

**zigomicose:** *S. f.* micose profunda causada por fungos da ordem *Mucorales* e *Entomophthorales*, gêneros *Mucor*, *Absidia*, *Rhizopus* e *Mortierella*. Pode se apresentar sob as seguintes formas clínicas: mucocutânea (rinoentomofitoromicose), subcutânea (entomofitoromicose subcutânea) e visceral (rinozigomicose). **Outras designações:** ∅. **Símbolo de classificação:** 4.24.3.10.

**zigomicose muco-cutânea:** *S. f.* **Ver:** rinoentomofitoromicose.

**zigomicose subcutânea:** *S. f.* **Ver:** entomofitoromicose subcutânea.

**zigomicose visceral:** *S. f.* **Ver:** rinozigomicose.

**zona:** *S. f.* **Ver:** herpes zoster.

**zona ígnea:** *S. f.* **Ver:** herpes zoster.

**zona serpiginosa:** *S. f.* **Ver:** herpes zoster.

**zoodermatose:** *S. f.* dermatose causada por vermes, protozoários, insetos e celenterados, parasitas ou não, em qualquer fase do seu ciclo evolutivo. Caracteriza-se por uma alteração, ocasional ou permanente, da pele, que varia de acordo com o agente causal e com o mecanismo de lesão. Quanto aos mecanismos de lesão, estes podem ser: 1) mecanismo traumático: decorrente da picada ou ferroadada de determinados artrópodes, determinando lesão eritematosa e dolorosa que regride espontaneamente, 2) mecanismo tóxico: decorrente da inoculação de saliva contendo substâncias tóxicas, produzindo necrose no local da picada e um quadro de envenenamento, 3) dermatite de contato: decorrente do contato de certos animais com a pele, ocasionando lesões eritematovesicantes e erupções tipo eritema polimorfo, 4) granulomas tipo corpo estranho: decorrente na retenção na pele de ferrões ou similares, determinando granulomas de duração prolongada, 5) granulomas pseudolinfomatosos: decorrente de mecanismo de hipersensibilidade, produzindo lesões papulonodulares ou tumorais que lembram os linfomas. Podem ainda ocorrer complicações, tais como eczematização e infecções secundárias. **Outras desig-**

**nações:** infecção cutânea zooparasitária, dermatozoonose, dermatose zooparasitária.

**Símbolo de classificação:** 4.16.

**zoster:** *S. m.* **Ver:** herpes zoster.

**zunga:** *S. m.* (Bras., pop.) **Ver:** tungíase.

**zunja:** *S. m.* (Bras.). **Ver:** tungíase.

SOBRE O LIVRO

*Formato: 16 x 23 cm*

*Mancha: 27,7 x 44,9 paicas*

*Tipologia: Horley Old Style 10,5/14*

*1ª edição: 2009*

EQUIPE DE REALIZAÇÃO

*Coordenação Geral*

Marcos Keith Takahashi



