

Xantogranuloma órbito-palpebral - Relato de caso

Xantogranuloma of the eyelid and orbit - Case report

Silvana Artioli Schellini¹
 Amilton de Almeida Sampaio Junior²
 Mariângela Esther Alencar Marques³
 Marcus Vinicius de Nigro Corpa⁴

RESUMO

Xantogranuloma é doença histiocítica, caracterizada por lesões amareladas na pele ou na derme, acompanhadas ou não de alterações hematológicas ou neoplasias. O objetivo deste é relatar o caso de uma mulher de 39 anos, com queixa de “inchaço” progressivo nas pálpebras superiores, há 6 anos, indolor, sem alterações sistêmicas. O exame histológico mostrou infiltração maciça da pele, tecido muscular e gordura orbitária por histiócitos xantomatosos e abundantes células gigantes do tipo Touton. O diagnóstico foi de xantogranuloma do adulto. Os autores comentam os diagnósticos diferenciais, assim como a necessidade de exames periódicos, devido ao risco de associação com doenças sistêmicas malignas.

Descritores: Histiócitos/patologia; Granuloma/patologia; Neoplasias palpebrais/diagnóstico; Neoplasias orbitárias/diagnóstico; Blefaroptose; Feminino

INTRODUÇÃO

Xantogranuloma é uma doença histiocítica, caracterizada por lesões amareladas na pele ou na derme, acompanhada ou não de doença sistêmica⁽¹⁾. Histologicamente corresponde à presença de histiócitos preenchidos por lipídios, os responsáveis pela coloração amarelada das lesões; parece que os histiócitos fagocitam, mas não catabolizam a gordura⁽¹⁾. As células gigantes de Touton, células que possuem múltiplos núcleos, arranjados em torno de um citoplasma central eosinofílico, separados da membrana celular por citoplasma translúcido e vacuolizado, estão geralmente presentes⁽¹⁻²⁾.

Existem várias proliferações histiocíticas que podem ocorrer na região orbitária e, apesar de consideradas não-neoplásicas, algumas delas podem cursar com complicações sistêmicas desastrosas⁽¹⁾. Xantogranuloma juvenil e do adulto, doença de Erdheim-Chester e xantogranuloma necrobiótico são exemplos de proliferações histiocíticas que podem acometer a órbita.

O xantogranuloma juvenil é uma doença rara, não tem predileção por sexo, de etiologia desconhecida, manifestando-se na tenra infância, havendo casos de acometimento ao nascimento, manifestando-se como nódulos ou pápulas cutâneas, elevadas, únicas ou múltiplas, de coloração amarelada, eritematosas, laranja ou marrom, com diâmetro variando entre 4 e 20 mm⁽¹⁾. Regredem espontaneamente, sendo comum a involução até os 2 a 4 anos de idade ou até na adolescência⁽¹⁾. Alterações viscerais são raramente observadas⁽³⁾. As manifestações oculares mais comuns se dão na íris ou no corpo ciliar, podendo ocorrer hifema espontâneo ou glaucoma secundário, devido à infiltração histiocítica da úvea⁽³⁻⁴⁾. Lesões na pálpebra, órbita e tecidos epibulbares também podem ocorrer, sem que haja envolvimento sistêmico concomitante⁽¹⁾. Lesões similares às observadas no xantogranuloma juvenil podem ser vistas raramente em adultos como uma massa sólida solitária, muito responsiva a corticóides e radiação, muitas vezes associada à asma brônquica⁽²⁾.

Trabalho realizado na Faculdade de Medicina de Botucatu - UNESP - Botucatu (SP).

¹ Professor Livre-Docente do Departamento de Oftalmologia, Otorrinolaringologia e Cirurgia de Cabeça e Pescoço - Disciplina de Oftalmologia da Faculdade de Medicina de Botucatu - Universidade Estadual Paulista.

² Ex-Residente da Disciplina de Oftalmologia, Departamento de Oftalmologia, Otorrinolaringologia e Cirurgia de Cabeça e Pescoço - Faculdade de Medicina de Botucatu - Universidade Estadual Paulista.

³ Professor Assistente doutor- Departamento de Patologia - Faculdade de Medicina de Botucatu - Universidade Estadual Paulista.

⁴ Residente do Departamento de Patologia - Faculdade de Medicina de Botucatu - Universidade Estadual Paulista.

Endereço para correspondência: Silvana Artioli Schellini - DEP. OFT/ORL/CCP - Faculdade de Medicina de Botucatu - UNESP - Botucatu (SP) CEP 18618-970

E-mail: sartioli@fmb.unesp.br

Recebido para publicação em 17.07.2003

Versão revisada recebida em 08.01.2004

Aprovação em 22.01.2004

A doença de Erdheim-Chester é uma xantogranulomatose sistêmica, ocorrendo predominantemente em adultos⁽⁵⁾, na qual histiócitos xantomatosos infiltram vários tecidos, causando fibrose local⁽¹⁾. Esclerose da região metafisária dos ossos longos é típica⁽⁶⁾, assim como o fenótipo imunohistoquímico das células, com positividade para o CD68, S100 e CD1a⁽⁷⁾. A doença pode ser grave, resultando em morte, por envolvimento maciço do pulmão, coração, fígado, omento, retroperitônio, sistema nervoso central ou linfoma não-Hodgkin^(1,5,8). O envolvimento ocular é raro, podendo ocorrer oftalmoplegia, atrofia do nervo óptico ou estrias na retina^(1,2,5). A órbita pode ser afetada uni ou bilateralmente⁽⁹⁾. Em geral, quando existe envolvimento orbitário, a pálpebra também é afetada, apresentando xantelasma^(5,10-11).

O xantogranuloma necrobiótico se apresenta em adultos, da 5ª a 7ª década de vida, como múltiplos nódulos subcutâneos, podendo ocorrer na periórbita, na órbita ou subconjuntival; episclerite, esclerite e uveíte também podem acontecer⁽¹²⁾. As lesões da pele são eritematosas e firmes. A presença de focos de necrobiose diferencia esta forma das outras xantomatoses. Pode haver associação com gamopatia monoclonal, discrasias sangüíneas⁽¹³⁾ e estes pacientes devem ser rastreados devido ao risco maior de desenvolvimento de linfoma ou leucemia⁽¹⁾.

Portanto, as xantomatoses em geral são doenças raras, nas quais os olhos e anexos podem estar acometidos de forma única ou fazendo parte de quadro sistêmico.

O objetivo deste relato é apresentar uma portadora de doença xantogranulomatosa que foi atendida no nosso Serviço, discutindo a classificação e aspectos prognósticos da doença.

RELATO DO CASO

NC, sexo feminino, 39 anos, parda, lavradora, natural e procedente de Botucatu-SP, procurou o Serviço de Plástica Ocular da Faculdade de Medicina de Botucatu em abril de 2001, com queixa de "inchaço" nas pálpebras há 6 anos. O aumento foi progressivo, indolor, ocorrendo principalmente nas pálpebras superiores, bilateralmente, sendo maior à direita, sem fatores de melhora ou piora (Figura 1). Neste período apresentou um episódio de aumento inflamatório na região parotídea. É portadora de sinusite crônica. Nega outras doenças sistêmicas ou qualquer caso semelhante na família.

Ao exame externo, observou-se endurecimento não inflamatório em ambas as pálpebras, sendo maior nas superiores e à direita, difusa, indolor, com placas fixas, de consistência fibroelástica palpáveis abaixo da derme. Na pele não havia lesões elevadas, nem alterações de cor, textura ou temperatura.

A distância margem-reflexo (DMR) a direita foi de 2 mm e a esquerda, 3 mm. Excursão do elevador normal em ambos os olhos. Motilidade ocular extrínseca sem alterações.

Acuidade visual sem correção igual a 1,0 em ambos os olhos (Tabela de Snellen). Pressão intra-ocular de 16 mmHg em ambos os olhos.

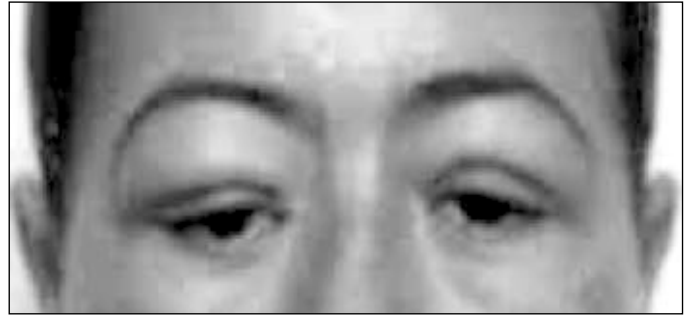

Figura 1 - Paciente portadora de lesões xantomatosas nas pálpebras e órbita anterior em posição primária do olhar. Observar o aumento de volume e a ptose mecânica

No exame biomicroscópico de ambos os olhos, observou-se formações nodulares de coloração amarelo-esbranquiçada nos fórnices conjuntivais. Glândula lacrimal principal aumentada de tamanho, de coloração amarelo-esbranquiçada.

Fundo de olho normal em ambos os olhos.

Diante deste quadro, a hipótese diagnóstica inicial foi infiltração linfóide órbito-palpebral. Foi realizada biópsia conjuntival e tomografia computadorizada de órbita. O anátomo-patológico foi negativo para neoplasia, descartando a possibilidade de linfoma. A tomografia mostrou aumento da densidade e volume das glândulas lacrimais, sem outras alterações.

Foi realizada blefaroplastia com correção da ptose palpebral. Durante a cirurgia foi observado que os tecidos abaixo da derme (músculos, septo e gordura orbitária pré-septal) possuíam consistência fibroelástica e coloração amarelo intenso.

O exame histológico mostrou infiltração maciça da pele, tecido muscular e gordura orbitária por histiócitos xantomatosos, abundantes células gigantes tipo Touton, intenso infiltrado plasmocitário e acúmulo focal de eosinófilos. Havia, ainda, folículos linfóides abundantes com centros germinativos proeminentes, por vezes infiltrados por histiócitos (Figuras 2 e 3). O conjunto dos dados histológicos conduziu ao diagnóstico de xantogranuloma do adulto.

Procedeu-se, então, a avaliação sistêmica da paciente, observando-se discreta anemia (HGB 11,2 g/dl e HCT 34,9 %); os exames bioquímicos (ácido úrico, AST, ALT, fosfatase alcalina, gama GT, uréia, creatinina, DHL, bilirrubinas, proteínas totais, albumina, globulina, eletrólitos, PCR, Látex, alfa1 glicoproteína ácida); Eletroforese de proteínas e Raio X de tórax foram normais. Os anticorpos (anti-núcleo, anti-DNA nativo, anti-ENA RNP, anti-ENA SM) foram não reagentes e a Beta 2 microglobulina foi de 1,26 µg/l (dentro da normalidade).

A paciente continua em acompanhamento no Serviço, não tendo desenvolvido alterações sistêmicas até o presente momento.

DISCUSSÃO

Apesar da típica aparência clínica, com a presença de lesões em placas amareladas ou eritematosas em portadores de

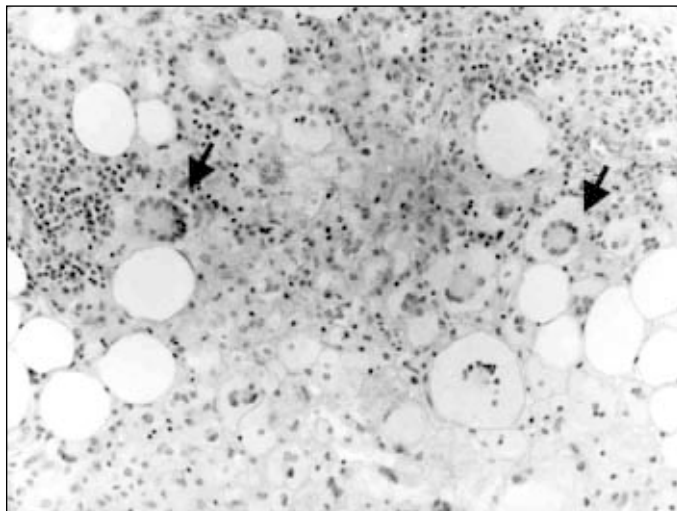


Figura 2 - Presença de células de Touton (seta), caracterizadas pela localização dos núcleos de forma circular e citoplasma volumoso e "espumoso", intenso infiltrado plasmocitário e foliculos linfóides abundantes (HE X40)

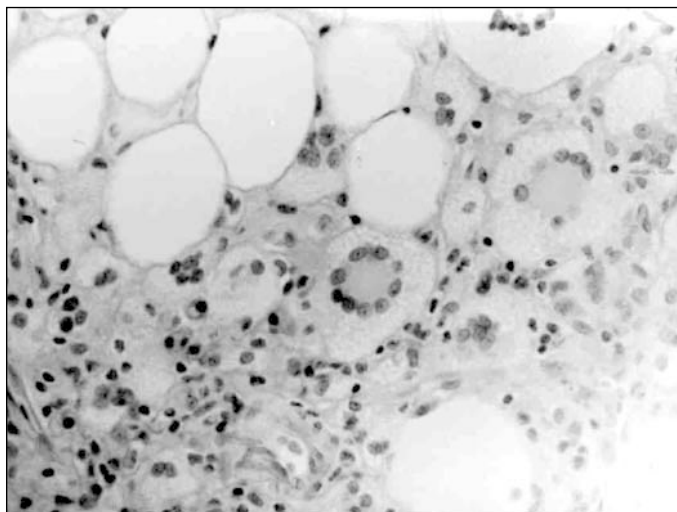


Figura 3 - Detalhe de célula de Touton e adipócitos (HE X100)

xantomatoses⁽¹⁴⁾, a paciente em questão era parda, tornando mais difícil reconhecê-las clinicamente, embora tenha sido marcante a observação da coloração xantomatosa durante a execução do procedimento cirúrgico.

A paciente deste relato apresentava-se na terceira década de vida quando desenvolveu as lesões. Nesta faixa etária, é mais provável se tratar de xantogranuloma do adulto, uma vez que o juvenil acomete crianças geralmente em tenra idade. Há, porém, um caso descrito que foi denominado como xantogranuloma Juvenil, com acometimento unilateral da pálpebra e órbita, histologicamente confirmado, em paciente de 32 anos⁽¹⁵⁾ e outro na região do limbo córneo-escleral em indivíduo de 41 anos⁽¹⁶⁾.

Os pacientes portadores de doença de Erdheim-Chester e xantogranuloma necrobiótico são, em geral, mais idosos^(5,8,17).

A paciente está desenvolvendo a doença há cerca de 6 anos, não tendo apresentado, até o momento, doença sistêmica. Este fato faz pensar mais em doença benigna e localizada apenas na região periorbitária. As únicas manifestações prévias fora da região periorbitária que a paciente teve foram pansinusite, comprovada por exame tomográfico e histológico e inflamação na região parotídea.

A associação entre sinusite e xantogranuloma já foi evidenciada por outros⁽¹⁵⁾, tendo aqueles autores considerado o processo inflamatório dos seios paranasais como infiltração da doença nos seios da face.

Outras alterações observadas no xantogranuloma do adulto são a asma e quadros convulsivos^(1,14), condições ausentes em nossa paciente.

Também o aspecto clínico das lesões sugere mais o diagnóstico de xantogranuloma do adulto, uma vez que no xantogranuloma necrobiótico pode haver ulceração das lesões⁽¹⁸⁾ e a doença de Erdheim-Chester cursa com xantelasma palpebral^(5,10-11).

A ptose palpebral detectada na presente paciente é uma ptose do tipo mecânico, decorrente do excesso de peso pela infiltração dos tecidos palpebrais.

Durante a remoção do excesso de pele das pálpebras superiores e correção da ptose palpebral, observou-se a infiltração xantomatosa se estendendo para a pele, musculatura orbicular e gordura orbitária anterior, conferindo a todas as estruturas uma coloração amarelo intenso. Este fato foi também relatado por outros que observaram ainda a infiltração ocorrendo na musculatura ocular extrínseca e na glândula lacrimal⁽¹⁹⁾. A paciente em questão não possuía infiltração dos músculos extrínsecos, mas seguramente apresentava infiltração da glândula lacrimal, demonstrada clinicamente e pela tomografia orbitária, quando se notou aumento da densidade e volume das glândulas lacrimais.

A acuidade visual, assim como o exame do fundo-de-olho, estava normal. Na presente paciente, a tumoração se localizava na órbita anterior. O comprometimento ocular e a redução da visão acontecem mais freqüentemente nas lesões localizadas na órbita profunda e tecido conectivo próximo ao nervo óptico. Outra possibilidade para a diminuição da visão ocorre quando há infiltração xantomatosa intra-ocular, relativamente comum no xantogranuloma juvenil⁽¹⁾ e rara na doença de Erdheim-Chester^(2,5).

A avaliação histológica é bastante típica. As células de Touton e os histiócitos "espumosos", observados com freqüência na avaliação histológica da paciente, são característicos das doenças xantomatosas, apesar de ser possível encontrar as células de Touton também em outras entidades, como no calázio e no xantelasma⁽¹⁾. A ausência de necrose fez excluir o xantogranuloma necrobiótico.

O diagnóstico de xantogranuloma do adulto pode, então, ser dado em decorrência das características citadas, uma vez que o xantogranuloma juvenil apresenta-se em idade mais precoce e a doença de Erdheim-Chester e o xantogranuloma necrobiótico apresentam acometimento sistêmico.

Devido à existência da pansinusite e ao episódio de inflamação na região parotídea, caracterizado como hiperplasia reacional, outra possibilidade é que a paciente esteja numa fase inicial da doença de Erdheim-Chester, não tendo ainda ocorrido o acometimento sistêmico ou intra-ocular^(9,17).

Doenças xantomatosas com acometimento da região periorbitária, como o caso aqui descrito, levam à condição esteticamente desfigurante, com aumento de volume periorbitário e ptose palpebral mecânica, podendo-se abordar o paciente cirurgicamente, como foi nossa opção, ou pode-se utilizar radioterapia local ou corticoterapia sistêmica^(1,20).

Porém, mais importante que a estética, é que o portador de xantogranuloma seja examinado periodicamente, devido ao risco de associação com doenças malignas.

ABSTRACT

Xantogranuloma is a histiocytic disease, characterized by yellowish lesions affecting the epidermis or the dermis, with or without hematological abnormalities and malignancy. The purpose of this paper is to report a 39-year-old woman with bilateral, progressive, painless swelling in both eyelids and anterior orbit, onset 6 years ago, with no systemic alterations. Histology of the excised tissue showed dermis, muscles and orbital fat with xantomatous histiocytes and "Touton" giant cells. The diagnosis was xantogranuloma of the adult. The authors call attention to other differential diagnosis and the necessity of periodical examinations because of the possibility of associated malignancies and systemic diseases.

Keywords: Histiocytes/pathology; Granuloma/pathology; Eyelid neoplasms/diagnosis; Orbital neoplasms/diagnosis; Blepharoptosis; Female

REFERÊNCIAS

1. Kantor GR, Spielvogel RL, Yanoff M. Skin and lacrimal drainage system. In: Duane's ophthalmology. [monograph on CD-Rom]. Philadelphia: Lippincott Williams & Wilkins; 2002. v 3, cap. 7.
2. Miszkil KA, Sohaib SA, Rose GE, Cree IA, Moseley IF. Radiological and clinicopathological features of orbital xanthogranuloma. *Br J Ophthalmol* 2000;84:251-8.
3. Zimmerman LE. The ocular manifestations of juvenile xanthogranuloma (nevoo-xanthoendothelioma). *Trans Am Acad Ophthalmol Otolaryngol* 1965;69:412-39.
4. Chalfin S, Lloyd WC. Juvenile xanthogranuloma of the eyelid in an adult. *Arch Ophthalmol* 1998;116:1546-7.
5. Shields JA, Karcioğlu ZA, Shields CL, Eagle RC, Wong S. Orbital and eyelid involvement with Erdheim-Chester disease. A report of two cases. *Arch Ophthalmol* 1991;109:850-4.
6. Miller RL, Sheeler LR, Bauer TW, Bukowski RM. Erdheim-Chester disease. Case report and review of the literature. *Am J Med* 1986;80:1230-6.
7. Kenn W, Eck M, Allolio B, Jakob F, Ilg A, Marx A, et al. Erdheim-Chester disease: evidence for a disease entity different from Langerhans cell histiocytosis? Three cases with detailed radiological and immunohistochemical analysis. *Hum Pathol* 2000;31:734-9.
8. Wright RA, Hermann RC, Parisi JE. Neurological manifestations of Erdheim-Chester disease. *J Neurol Neurosurg Psychiatry* 1999;66:72-5.
9. Alper MG, Zimmerman LE, Piana FG. Orbital manifestations of Erdheim-Chester disease. *Trans Am Ophthalmol Soc* 1983;81:64-85.
10. Valmaggia C, Neuweiler J, Fretz C, Gottlob I. A case of Erdheim-Chester disease with orbital involvement. *Arch Ophthalmol* 1997;115:1467-8.
11. Watermann DF, Kiesewetter F, Frosch PJ. Skin manifestations of Erdheim-Chester disease. Case report and review of the literature. *Hautarzt* 2001;52:510-7.
12. Cornblath WT, Dotan SA, Trobe JD, Headington JT. Varied clinical spectrum of necrobiotic xanthogranuloma. *Ophthalmology* 1992;99:103-7.
13. Robertson DM, Winkelmann RK. Ophthalmic features of necrobiotic xanthogranuloma with paraproteinemia. *Am J Ophthalmol* 1984;97:173-83.
14. Rose GE, Patel BC, Garner A, Wright JE. Orbital xanthogranuloma in adults. *Br J Ophthalmol* 1991;75:680-4.
15. Mencia-Gutierrez E, Gutierrez-Diaz E, Madero-Garcia S. Juvenile xanthogranuloma of the orbit in an adult. *Ophthalmol* 2000;214:437-40.
16. Kobayashi A, Shirao Y, Takata Y, Wajima R, Nonomura A, Huang AJ. Adult-onset limbal juvenile xanthogranuloma. *Arch Ophthalmol* 2002;120:96-7.
17. de Palma P, Ravalli L, Grisanti F, Rossi A, Marzola A, Nielsen I. Bilateral orbital involvement in Erdheim-Chester disease. *Orbit* 1998;17:97-105.
18. Robertson DM, Winkelmann RK. Ophthalmic features of necrobiotic xanthogranuloma with paraproteinemia. *Am J Ophthalmol* 1984;97:173-83.
19. Jakobiec FA, Mills MD, Hidayat AA, Dallow RL, Townsend DJ, Brinker EA, Charles NC. Periocular xanthogranulomas associated with severe adult-onset asthma. *Trans Am Ophthalmol Soc* 1993;91:99-129.

XIII CONGRESSO BRASILEIRO DE UVEÍTES

03 a 05 de março de 2005
OURO PRETO - MG

INFORMAÇÕES: Consult Comunicação e Eventos
Tel./Fax: (31) 3274-1550
e-mail: comunica@consultcom.com.br