

O valor da marcação tumoral prévia à quimioterapia neoadjuvante e sua relação com a resposta patológica e o tratamento cirúrgico do carcinoma mamário localmente avançado

The role of tumor marking prior to neoadjuvant chemotherapy and its relationship with pathologic response and surgical treatment of locally advanced breast cancer

René Aloísio da Costa Vieira¹, Ângelo Gustavo Zucca Matthes¹, Antônio Bailão Jr.¹, Ana Paula Hidem Uema Watanabe², Ligia Maria Kerr³, Cristovam Scapulatempo Neto³, Gilberto Uemura⁴, Maria Aparecida Azevedo Koike Folgueira⁵

Descritores

Câncer de mama
Tratamento neoadjuvante
Técnicas de diagnóstico cirúrgico
Patologia, classificação
Patologia cirúrgica

Keywords

Breast neoplasms
Neoadjuvant therapy
Surgical diagnostic techniques
Pathology, classification
Pathology, surgical

RESUMO

As pacientes com carcinoma de mama localmente avançado da mama são candidatas à quimioterapia neoadjuvante. A grande maioria delas apresenta resposta parcial ao tratamento, isto é, redução da dimensão do tumor. Entretanto, a taxa de resposta patológica completa é de apenas 24%, mesmo nos esquemas mais efetivos, como na associação de antraciclina com taxano. Um dos benefícios da quimioterapia neoadjuvante é a possibilidade da cirurgia conservadora da mama, e um dos desafios é avaliar com exatidão o grau de resposta tumoral ao tratamento. A resposta clínica é determinada por meio de exames físicos e de imagem, os quais não são suficientes para prever com acurácia o tamanho do tumor ou a resposta patológica completa em relação ao exame padrão-ouro, que é o histopatológico da peça cirúrgica. Além disso, é necessário considerar que após a quimioterapia neoadjuvante pode ocorrer fragmentação do tumor, originando-se lesões residuais multifocais, de difícil detecção aos métodos de imagem. Em estudos sobre a quimioterapia neoadjuvante, observou-se que não há uniformidade no tipo de exame utilizado para a avaliação clinicopatológica da resposta tumoral; não há descrição exata sobre a metodologia utilizada na marcação pré-operatória do tumor, e nem sempre toda a área tumoral pré-quimioterapia neoadjuvante é ressecada, fato que dificulta a avaliação exata da resposta a este tipo de quimioterapia. Portanto, resta a dúvida: em quais circunstâncias a cirurgia conservadora da mama após a quimioterapia neoadjuvante está bem indicada? Neste artigo, discute-se as diferentes formas de marcação do tumor, a avaliação da resposta patológica e sua importância, principalmente quando se pretende realizar a cirurgia conservadora no carcinoma de mama localmente avançado.

ABSTRACT

Patients with locally advanced breast carcinoma are candidates for the neoadjuvant chemotherapy. The majority of them have partial response to treatment, i.e., reduction in tumor size; however, the rate of pathological complete response is of only 24%, even with the association of anthracycline and

Trabalho realizado no Núcleo de Mastologia do Hospital de Câncer de Barretos (HCB) – Barretos (SP), Brasil.

¹Departamento de Mastologia e Reconstrução Mamária do HCB – Barretos (SP), Brasil.

²Departamento de Radiologia, Divisão de Radiologia Mamária do HCB – Barretos (SP), Brasil.

³Departamento de Anatomia Patológica do HCB – Barretos (SP), Brasil.

⁴Departamento de Ginecologia, Obstetrícia e Mastologia da Faculdade de Medicina de Botucatu da Universidade Estadual Paulista “Júlio de Mesquita Filho” (UNESP) – Botucatu (SP), Brasil.

⁵Departamento de Radiologia, Divisão de Oncologia da Faculdade de Medicina da Universidade de São Paulo (USP) – São Paulo (SP), Brasil.

Endereço para correspondência: René Aloísio da Costa Vieira – Hospital de Câncer de Barretos – Fundação Pio XII – Rua Antenor Duarte Villela, 1.331 – Doutor Paulo Prata – CEP: 147884-400 – Barretos (SP), Brasil – E-mail: posgrad@hccancerbarretos.com.br

Conflitos de interesse: não há.

Recebido em: 28/03/2012 **Aceito em:** 15/06/2012

taxane. One benefit of the neoadjuvant chemotherapy is the possibility of breast-conserving surgery, and the challenge is the accurate assessment of the tumor response degree to treatment. Clinical response is determined by physical exam and imaging studies, which are not sufficient to predict accurately the tumor size or the pathological complete response in relation to the golden-standard test, which is the surgical histopathology. Moreover, it is necessary to consider that after the neoadjuvant chemotherapy there may be tumor fragmentation, originating multifocal lesions, which are difficult to be detected by imaging methods. In studies regarding neoadjuvant chemotherapy, there is no uniformity in the type of test used for clinical and pathological assessments of tumor response, and there is no exact description of the methodology used in the preoperative markup of the tumor bed, which is not always resected after the neoadjuvant chemotherapy. This is a fact that hinders the accurate assessment of response to the neoadjuvant chemotherapy. Therefore, the question is: under which circumstances a breast-conserving surgery after neoadjuvant chemotherapy is well indicated? This article has discussed the different ways of tumor marking, the evaluation of pathological response and its importance, especially considering breast-conserving treatment of locally advanced breast carcinoma.

Introdução

Nas últimas décadas houve uma evolução no tratamento cirúrgico do câncer de mama, e o tratamento conservador, tanto da mama como da axila, tornou-se uma realidade^{1,2}. Tal perspectiva permitiu o desenvolvimento da cirurgia oncoplastica, isto é, da utilização de procedimentos consagrados nas cirurgias plástica e reparadora, em pacientes portadoras de câncer das mamas. Este fato facilitou a preservação da mama e permitiu segurança para a realização de reconstruções mamárias imediatas³. Concomitantemente, houve uma elevação do número de fármacos disponíveis para o tratamento sistêmico do câncer das mamas, como os taxanos e o trastuzumabe. Demonstrou-se que a quimioterapia neoadjuvante (QTN) associa-se a benefícios semelhantes ao da adjuvante, em termos de sobrevida global^{4,5}, e identifica as pacientes com bom prognóstico, que são aquelas que apresentam resposta patológica completa (RPC)^{6,7}, correspondendo de 13 a 34% delas. No entanto, a associação do trastuzumabe à quimioterapia em pacientes com tumores HER2 positivos eleva a taxa de RPC a 65%⁸. Além disso, a QTN induz uma alta taxa de resposta clínica objetiva (respostas completa e parcial), que varia entre 49 a 85%, permitindo elevação nas taxas de conservação mamária⁹⁻¹¹, facilitando a utilização de técnicas de oncoplastia¹² e transformando as pacientes portadoras de carcinoma mamário localmente avançado (CMLA), inicialmente ineligíveis para o tratamento conservador, em candidatas a este tipo de tratamento⁹.

Há diversas classificações patológicas para avaliar a resposta ao tratamento quimioterápico¹³. Entretanto, o achado clínico nem sempre corresponde ao anatomopatológico (AP). O exame clínico¹⁴⁻¹⁶ e os exames de imagem, como mamografia^{15,16}, ultrassonografia mamária¹⁵ e ressonância nuclear magnética^{14,17,18}, são as maneiras clássicas de se analisar a resposta

ao tratamento, porém não apresentam correlação perfeita com o achado AP, sendo que na ressonância nuclear magnética a correlação tem se mostrado superior^{17,18}.

Nas avaliações clínica, radiológica e patológica das respostas à QTN, a mensuração do tumor pode ser realizada em um ou dois eixos, diferindo-se no valor numérico utilizado para o grau de resposta. A classificação da *World Health Organization* (WHO) avalia em dois eixos, classificando em progressão de doença (elevação de 25%), doença estável, respostas parcial (diminuição de 50%) e completa¹⁹. A classificação *Response Evaluation Criteria in Solid Tumors* (RECIST)²⁰ avalia em um eixo, classificando em progressão de doença (elevação maior de 20%), doença estável, resposta parcial (diminuição superior a 30%) e patológica completa, sendo esses os critérios mais utilizados na atualidade.

Fato é que os exames de imagem têm se mostrado imperfeitos para serem correlacionados com o achado AP, e nem sempre uma resposta clínica ou uma radiológica completa se associam ao achado AP. Portanto, para o cirurgião, três importantes questões se apresentam a pacientes com o CMLA, as quais serão submetidas à QTN: “o quanto podemos confiar nas respostas patológicas”, “qual a metodologia adequada na marcação e avaliação da área a ser ressecada?” e “quando indicar com segurança a cirurgia conservadora após a QTN?”. Tais questões justificam uma avaliação crítica sobre o assunto.

Avaliação anatomopatológica

Uma questão crucial é: a diminuição do tumor leva ao aparecimento de uma nova margem cirúrgica? Porém, é necessário considerar que a definição dos tipos de resposta é controversa e há o risco da presença de microscópicos focos de células

residuais no leito tumoral^{9,21}. Por exemplo, Miller e Payne dividiram a resposta patológica em cinco graus, com base na redução tumoral e na presença dos ninhos de células isoladas. A classificação japonesa, entretanto, envolve três graus de resposta, baseados na forma e na área tumoral¹⁵. O NSABP adota alguns critérios, incluindo a ausência de células tumorais invasivas e a presença de pequenas células tumorais no estroma desmoplásico ou hialino, como achados de resposta parcial. A resposta completa é apenas caracterizada na ausência de doença invasora mamária e linfonodal, mesmo com a presença de carcinoma *in situ*².

Portanto, a metodologia de avaliação AP também é controversa, fazendo-se necessária uma padronização. Além disso, para a avaliação da resposta patológica, independente do tamanho do tumor, a avaliação das áreas fibrótica e tumoral é imperativa, pois a forma de avaliar a amostragem patológica pode modificar os resultados, na ausência de critérios universais de avaliação da RPC¹³. A Figura 1 exemplifica uma resposta patológica parcial, porém mostra como o tipo de avaliação macroscópica pode falsamente indicar uma RPC, dependendo do local da representação do tumor para a macroscopia.

Alguns estudos foram realizados na tentativa de caracterizar as formas de doença residual após a QTN. Chen et al.¹⁰ observaram a presença de doença residual como massa solitária em 53,5% das pacientes, tumor multifocal em 23% e ausência de doença, em 23,5%. Tais autores definiram a doença multifocal residual como a presença de focos não contíguos no tecido examinado, no qual, tipicamente, ocorriam ilhas de tumor nas múltiplas lâminas, além de tecido fibrótico, necrose, granulomas e células gigantes. Tanto a presença de tumor residual (>2 cm) como de múltiplos focos esteve relacionada a uma maior taxa de recorrência⁹. Em outro estudo, Huang et al.²² avaliaram a recorrência em pacientes submetidas à QTN, seguida de mastectomia e radioterapia e subclassificaram a doença residual em formas multifocal e multicêntrica. Foi observada taxa de recorrência superior na presença de doença residual multicêntrica e multifocal, em relação à diminuição concêntrica ou à ausência de tumor²².

Em pacientes com carcinoma inflamatório, Mailliez et al.²³ utilizaram três métodos de avaliação de RPC: de Sataloff, de

Chevallier e do NSABP, porém não observaram correlação entre os achados clínicos e patológicos, adotando qualquer um dos três. Estes autores atribuem esse fato a uma avaliação nem sempre exaustiva das peças cirúrgicas, à ausência informação sobre o número de cortes ideal, fatos que determinam uma grande variabilidade entre 6 a 50 cortes por peça. A ausência de tumor na peça pode ser devido ao pequeno número de blocos de parafina confeccionados, bem como a sua localização no tecido mamário. Os autores sugerem que sejam realizadas a avaliação do leito tumoral, da área cicatricial e uma sistemática dos demais quadrantes, bem como da aréola. Além disso, acreditam que seja mandatória a descrição dos métodos de amostragem AP nos trabalhos relacionados à RPC²³.

Com o objetivo de avaliar mais atentamente as formas de resposta à QTN, Matthes¹² realizou, em 50 pacientes com CMLA, a tatuagem de todo o leito tumoral prévio à QTN e após o tratamento e ressecou toda a área marcada. Foi então realizada uma avaliação exaustiva da peça cirúrgica, com representação da área fibrótica e tumoral completa. Foram observadas diversas formas de fragmentação tumoral, incluindo diminuição concêntrica, em 44%; macrofragmentação, em 12%; microfragmentação, em 14%; doença estável, em 10%, micro e macrofragmentação, em 6%; carcinoma *in situ*, em 2%; e ausência de tumor, em 2% dos casos. A Figura 2 exemplifica as diferentes formas de resposta patológica encontradas¹².

Visando à padronização dos critérios AP de resposta à quimioterapia, de tal forma que a avaliação de resposta fosse preditora de sobrevida, Symmans et al.²⁴ desenvolveram o método de avaliação AP denominado *Residual Cancer Burden*. Neste, avaliou-se a área do leito tumoral, a celularidade e a presença de carcinoma *in situ*. Nos linfonodos axilares, observa-se o número de linfonodos positivos e o maior diâmetro do linfonodo com metástase²⁴.

Em suma, o método AP para avaliação pós-tratamento não se encontra padronizado, e muitos patologistas usam a mensuração do tumor pela macroscopia, a qual hiperestima a resposta em 25% e subestima em 56% dos casos²⁵. Existem diferentes classificações de resposta, mas é necessária a utilização de critérios universais¹³. Além disso, avaliar o componente invasivo e o intraductal e os linfonodos regionais também é necessário. Atualmente, a RPC é geralmente aceita como a ausência de doença residual invasiva na mama e nos linfonodos^{26,27}.

Marcação tumoral prévia ao tratamento neoadjuvante

Há a necessidade da marcação do leito tumoral previamente à QTN²⁸, porém não há ainda um método padrão para marcação do tumor. Os cirurgiões encontram-se sempre no dilema se a ressecção da nova margem, clinicamente normal, pode conter focos microscópicos da doença^{9,21}. A Figura 3 exemplifica tal

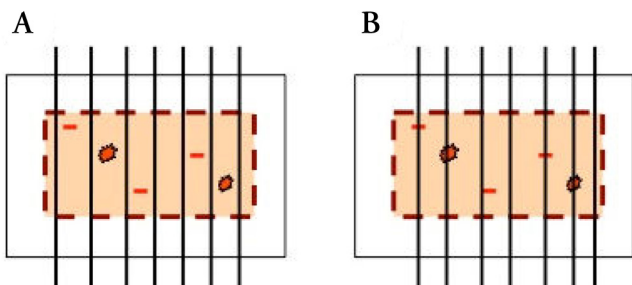


Figura 1. Diferenças entre a localização das áreas a serem delimitadas à macroscopia que podem influenciar o achado anatomopatológico após quimioterapia neoadjuvante. (A) resposta patológica completa; (B) resposta parcial

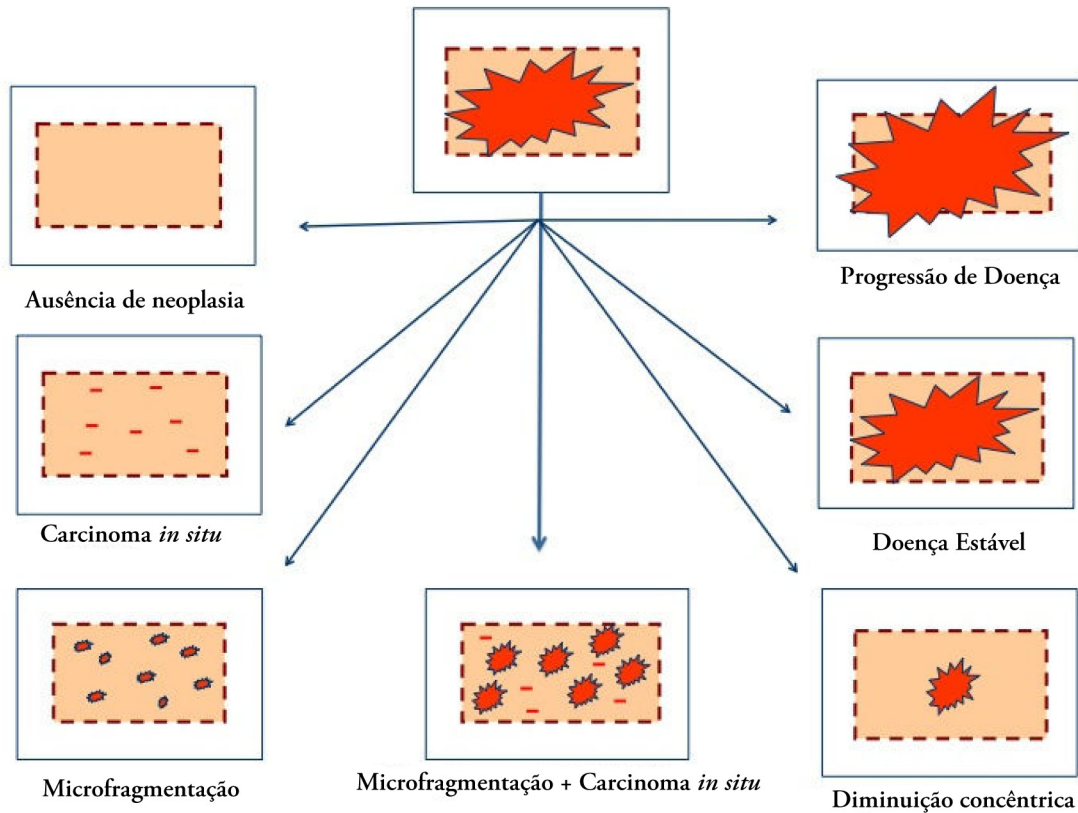
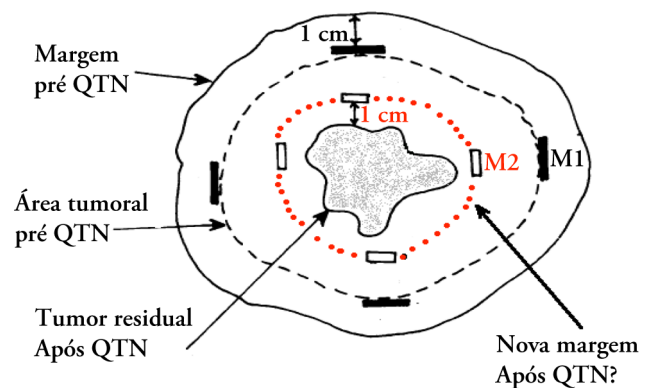


Figura 2. Formas de resposta patológica

questionamento, na qual observa-se a regressão do tumor, associado à margem prévia ao tratamento e à nova margem após a QTN. A não marcação do leito tumoral leva a uma elevação de 3,69 do risco de recorrência local²⁹, havendo consenso frente à necessidade de marcação do tumor prévia à QTN^{27,28}. Há, basicamente, cinco tipos de identificação do leito tumoral, condições estas que devem ser realizadas no pré-operatório, visando à ressecção da área tumoral, a saber: a fotografia, a marcação com tatuagem cutânea, a colocação de um clipe metálico no centro da lesão, a colocação de quatro cliques metálicos em torno da lesão e a colocação de um material não absorvível nas margens. No entanto, não há consenso e estudos prospectivos controlados que avaliem qual dos métodos é mais eficaz.

A utilização de fotografia auxilia na localização da massa, porém, a cada ciclo, o tumor deve ser marcado. A associação de exames de imagem é recomendada, sendo sugerida a utilização da ressonância nuclear magnética no caso de resposta clínica completa, associado à marcação e remoção da área tumoral²⁸.

A marcação pela tatuagem cutânea é fácil, simples e de baixo custo (Figura 4). Tem como inconveniente a marcação dos pontos cutâneos na projeção do tumor, sendo necessária a remoção da pele na quadrantectomia³⁰. O método é seguro, associando-se à baixa incidência de margem comprometida. Um estudo controlado utilizando tatuagem ou um clipe metálico mostrou que a utilização da tatuagem eleva o tamanho da área de ressecção. Este estudo, porém, não descreveu o tipo de



M1: margem inicial; M2: nova margem após a quimioterapia neoadjuvante; QTN: quimioterapia neoadjuvante.

Figura 3. Comparação da área de ressecção com as áreas fibrótica e tumoral. Modificada de Aggarwal et al.³³

resposta patológica, deixando a dúvida se a redução do volume não é decorrente da diminuição concêntrica do tumor³⁰.

A utilização do clipe metálico eleva os custos do procedimento, sendo necessária a utilização do equipamento de punção para colocação do mesmo via ultrassonografista e radiologista experientes³¹. Esta utilização também tem como inconveniente a possibilidade de migração do clipe e a necessidade de controle radiológico da peça cirúrgica³². Há discussão na literatura quanto à colocação de um ou quatro cliques. A utilização de quatro cliques, apesar de elevar a segurança frente à ressecção da área

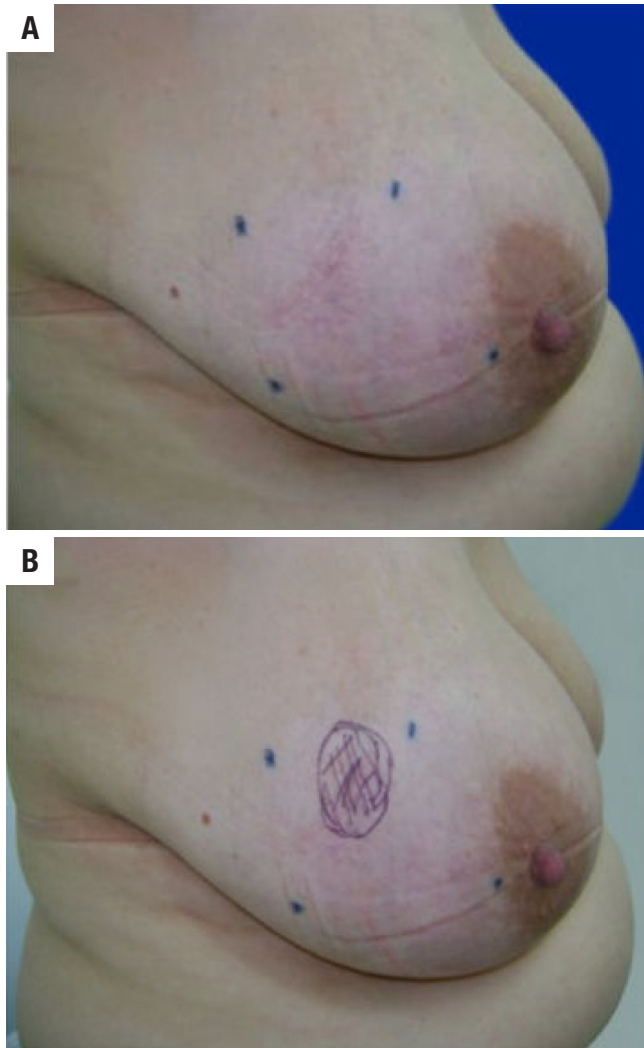


Figura 4. Exame clínico e tatuagem cutânea. (A): pontos de projeção do tumor pré-quimioterapia neoadjuvante; (B): projeção do tumor inicial e área residual nodular após a quimioterapia neoadjuvante

tumoral, eleva custos totais³³. A colocação de um clipe facilita a identificação da lesão³¹ ou área tumoral previamente à quimioterapia em pacientes com resposta completa³⁴, porém tem como inconveniente o fato de as respostas patológicas serem irregulares⁹, podendo conter doença multifocal ou lesões *in situ* associadas²¹. Não há algum estudo controlado comparando a superioridade, ou não, da colocação de um ou quatro cliques metálicos.

O quinto método se baseia na colocação de material nas bordas da lesão, o qual pode ser partículas de carvão mineral (*charcoal*), sendo a margem observada no exame AP³⁵. Estudo prospectivo indica que, no período de três meses, o carvão mineral se mostrou seguro na identificação do tumor¹⁰. O problema deste método é que atualmente o tempo da ressecção tumoral, no esquema ACT (adriamicina, ciclofosfamida e taxano), leva em torno de 24 semanas, isto é, 5,5 meses, ultrapassando a margem de segurança da detecção descrita.

Quem advoga a necessidade de ressecção da área tumoral prévia à quimioterapia, faz-o baseado nas diversas respostas

frente à QTN^{9,13,21}. Porém, não há estudo prospectivo controlado que determine o método mais seguro na ressecção de área tumoral prévia à QTN.

Cirurgia conservadora após quimioterapia neoadjuvante

As taxas de cirurgia conservadora são menores no CMLA. O maior tamanho dos tumores reduz a chance de cirurgia conservadora, mesmo em pacientes submetidas à QTN, sendo de 57,9, 50,0 e 31,3% para tumores de 3,01 a 4, 4,01 a 5 e > 5 cm, respectivamente³⁶.

Pacientes portadoras de CMLA com intenção de tratamento conservador constituem um subgrupo nesse contexto. São candidatas ao tratamento conservador as pacientes com as seguintes características: ausência de envolvimento da pele e parede torácica, ausência de doença multicêntrica ou microcalcificações extensas, tumor menor de 5 cm, possibilidade de localização do tumor, ausência de contraindicação da radioterapia, margens negativas e desejo da paciente em preservar a mama³⁷.

No Brasil, Matthes¹², além da quadrantectomia clássica, utilizou técnicas de cirurgia oncoplastica, com vistas ao tratamento conservador no CMLA. Também associou tal tratamento à mastectomia poupadora de pele (*Skin Sparing Mastectomy*), permitindo conservação da mama ou da pele mamária em 34% das pacientes e ampliando os critérios de preservação cutânea ou mamária, ressecando toda área tumoral pré-QTN. A cirurgia conservadora foi oferecida em um subgrupo de pacientes com envolvimento cutâneo localizado e tumores maiores de 5 cm sem *peau d'orange* e a relação mama-tumor fosse favorável¹². Nesse sentido, apesar do tempo limitado de seguimento, a mastectomia poupadora de pele tem se mostrado segura em tais pacientes^{12,38}.

Uma das formas de se avaliar a segurança da cirurgia conservadora após QTN constitui a análise da taxa de recorrência. Na literatura há dificuldade em se avaliar este quesito, visto que muitos trabalhos não separam a taxa de recorrência locorregional em relação à taxa de recorrência da mama submetida à cirurgia conservadora, a chamada *Ipsilateral Breast Tumor Recurrence* (IBTR). Ao se avaliar a taxa de recorrência ipsilateral, observou-se que equivale a 12,7% em pacientes com margens livres, a 15% naquelas com margem inferior a 15 mm e a 20,3%, com margens comprometidas³⁹. Em pacientes em que se observa a presença de múltiplos focos tumorais, o risco de recorrência local é 3,3 vezes em relação àquelas com resposta completa ou com diminuição concêntrica do tumor⁴⁰.

A análise da margem e do tipo de resposta é de fundamental importância. É discutido se a diminuição do tumor na QTN leva ao aparecimento de uma nova margem cirúrgica, porém os tipos de resposta são variáveis e há o risco da presença de microscópicos focos de células no leito tumoral. Não há ainda um método padrão para a identificação do tumor no pré-operatório, associado à ressecção da área tumoral no pós-operatório. Os cirurgiões

encontram-se sempre no dilema se a ressecção da nova margem, clinicamente normal, pode deixar focos microscópicos de doença contidos na área da margem tumoral pré-QTN. Portanto, não há consenso quanto à extensão da ressecção cirúrgica pós-QTN. Desta forma, Chen et al.¹⁰ descrevem que a cirurgia conservadora baseia-se na massa macroscópica residual, associada à margem de tecido normal, sendo que, na maioria dos casos, a cirurgia não foi realizada em função do tamanho do tumor prévio à QTN⁹. No entanto, Matthes¹², avaliando exclusivamente pacientes com CMLA, considera mais segura a remoção de toda a área tatuada, englobando a extensão do tumor pré-QTN¹².

O contexto da avaliação AP se torna mais importante quando discute-se avaliação das margens cirúrgicas em candidatas à cirurgia conservadora. Kaufmann et al.²⁸ descrevem diminuição concêntrica do tumor e presença de células residuais na área tumoral inicial, e frente ao novo volume tumoral, relatam que o exame de avaliação intraoperatória das margens deve ser evitado, devido à elevada taxa de margens falso-negativas²⁸. Chen et al.¹⁰ descreveram que a presença de doença residual multifocal constitui um risco para recorrência local, relatando que tal fato, geralmente associado a tumores grandes, possivelmente devido à fragmentação irregular do tecido mamário, pode acarretar a ressecção incompleta da doença, mesmo que margens se mostrem negativas. Desta forma, a fragmentação tumoral dificulta uma avaliação precisa da margem cirúrgica, principalmente em pacientes em que não se obteve resposta completa⁹. Faltam estudos prospectivos controlados avaliando a ressecção da área pré-QTN quanto à realização de nova margem cirúrgica pós-QTN.

Na cirurgia conservadora faz-se necessária a remoção do tumor com margem de segurança, além de radioterapia pós-operatória¹. As pacientes submetidas à cirurgia conservadora constituem um subgrupo, no qual as condições clínicas e radiológicas deram suporte a tal procedimento. As pacientes portadoras do CMLA, submetidas à QTN e ao tratamento conservador, em que a margem se mostra comprometida, frequentemente realizam mastectomia. As pacientes tratadas com cirurgia conservadora devem ser submetidas à radioterapia^{1,2}. Neste contexto, ao se considerar uma nova margem, a partir da resposta à QTN, mesmo na presença de margens livres, focos microscópicos tumorais não determinados pelos exames de imagem ou pela amostragem AP possivelmente são controlados com a radioterapia adjuvante, determinando níveis aceitáveis de recorrência. Desse modo, a seleção de candidatas à cirurgia conservadora deve ser criteriosa^{12,37}. Os achados clínicos e radiológicos pré-QTN devem ser avaliados juntamente com aqueles após a QTN, associados à avaliação criteriosa das margens e realização de radioterapia adjuvante.

Em suma, em pacientes submetidas à QTN e ao tratamento conservador, a marcação do leito tumoral leva à diminuição nas taxas de margem comprometida³³ e de recorrência²⁹, havendo consenso frente à necessidade de marcação do tumor prévia à quimioterapia²⁷. A não marcação do tumor dificulta

a avaliação e a segurança das margens, elevando-se a taxa de margens comprometida³⁰, principalmente nas pacientes portadoras de CMLA e nas candidatas à cirurgia conservadora.

Conclusões

Não há critérios clínicos ou radiológicos consistentes que possam prever com certeza o tipo de resposta patológica à QTN. Os critérios AP de avaliação não são universais, podendo ocorrer diferenças em função do tipo de amostragem realizada. Neste sentido, independente do critério adotado, a marcação da área tumoral prévia à QTN deve ser realizada de maneira rotineira. Do mesmo modo, deve-se considerar a ressecção da área prévia à QTN, até que estudos prospectivos controlados avaliem tal questão.

Referências

1. Veronesi U, Cascinelli N, Mariani L, Greco M, Saccozzi R, Luini A, et al. Twenty-year follow-up of a randomized study comparing breast-conserving surgery with radical mastectomy for early breast cancer. *N Engl J Med*. 2002;347(16):1227-32.
2. Fisher B, Anderson S, Bryant J, Margolese RG, Deutsch M, Fisher ER, et al. Twenty-year follow-up of a randomized trial comparing total mastectomy, lumpectomy, and lumpectomy plus irradiation for the treatment of invasive breast cancer. *N Engl J Med*. 2002;347(16):1233-41.
3. Kaur N, Petit JY, Rietjens M, Maffini F, Luini A, Gatti G, et al. Comparative study of surgical margins in oncoplastic surgery and quadrantectomy in breast cancer. *Ann Surg Oncol*. 2005;12(7):539-45.
4. Mauri D, Pavlidis N, Ioannidis JP. Neoadjuvant versus adjuvant systemic treatment in breast cancer: a meta-analysis. *J Natl Cancer Inst*. 2005;97(3):188-94.
5. Fisher B, Brown A, Mamounas E, Wieand S, Robidoux A, Margolese RG, et al. Effect of preoperative chemotherapy on local-regional disease in women with operable breast cancer: findings from National Surgical Adjuvant Breast and Bowel Project B-18. *J Clin Oncol*. 1997;15(7):2483-93.
6. Kong X, Moran MS, Zhang N, Haffty B, Yang Q. Meta-analysis confirms achieving pathological complete response after neoadjuvant chemotherapy predicts favourable prognosis for breast cancer patients. *Eur J Cancer*. 2011;47(14):2084-90.
7. Mathieu MC, Bonhomme-Faivre L, Rouzier R, Seiller M, Barreau-Pouhaer L, Travagli JP. Tattooing breast cancers treated with neoadjuvant chemotherapy. *Ann Surg Oncol*. 2007;14(8):2233-8.
8. Folgueira MA, Snitcovsky IM, Del Valle PR, Katayama ML, Brentani MM, Vieira RAC. Transcriptional profile and response to neoadjuvant chemotherapy in breast cancer. *Rev Assoc Med Bras*. 2011;57(3):347-52.
9. Chang HR. Trastuzumab-based neoadjuvant therapy in patients with HER2-positive breast cancer. *Cancer*. 2010;116(12):2856-67.
10. Chen AM, Meric-Bernstam F, Hunt KK, Thames HD, Oswald MJ, Outlaw ED, et al. Breast conservation after neoadjuvant chemotherapy: the MD Anderson cancer center experience. *J Clin Oncol*. 2004;22(12):2303-12.
11. Parmar V, Krishnamurthy A, Hawaldar R, Nadkarni MS, Sarin R, Chinoy R, et al. Breast conservation treatment in women with

- locally advanced breast cancer – experience from a single centre. *Int J Surg.* 2006;4(2):106-14.
12. Matthes AGZ. Análise de fatores clínicos, radiológicos e patológicos que influenciam o tratamento cirúrgico do câncer de mama localmente avançado, submetido à quimioterapia neoadjuvante. Departamento de Ginecologia, Obstetrícia e Mastologia, Vol. Doutor. Botucatu: Faculdade de Medicina de Botucatu da Universidade Estadual Paulista “Júlio de Mesquita Filho”; 2010. p. 149.
 13. Kurosumi M. Significance and problems in evaluations of pathological responses to neoadjuvant therapy for breast cancer. *Breast Cancer.* 2006;13(3):254-9.
 14. Prati R, Minami CA, Gornbein JA, Debruhl N, Chung D, Chang HR. Accuracy of clinical evaluation of locally advanced breast cancer in patients receiving neoadjuvant chemotherapy. *Cancer.* 2009;115(6):1194-202.
 15. Chagpar AB, Middleton LP, Sahin AA, Dempsey P, Buzdar AU, Mirza AN, et al. Accuracy of physical examination, ultrasonography, and mammography in predicting residual pathologic tumor size in patients treated with neoadjuvant chemotherapy. *Ann Surg.* 2006;243(2):257-64.
 16. Loehberg CR, Lux MP, Ackermann S, Poehls UG, Bani MR, Schulz-Wendtland R, et al. Neoadjuvant chemotherapy in breast cancer: which diagnostic procedures can be used? *Anticancer Res.* 2005;25(3c):2519-25.
 17. Partridge SC, Gibbs JE, Lu Y, Esserman LJ, Sudilovsky D, Hylton NM. Accuracy of MR imaging for revealing residual breast cancer in patients who have undergone neoadjuvant chemotherapy. *AJR Am J Roentgenol.* 2002;179(5):1193-9.
 18. Yeh E, Slanetz P, Kopans DB, Rafferty E, Georgian-Smith D, Moy L, et al. Prospective comparison of mammography, sonography, and MRI in patients undergoing neoadjuvant chemotherapy for palpable breast cancer. *AJR Am J Roentgenol.* 2005;184(3):868-77.
 19. Miller AB, Hoogstraten B, Staquet M, Winkler A. Reporting results of cancer treatment. *Cancer.* 1981;47(1):207-14.
 20. Therasse P, Arbuck SG, Eisenhauer EA, Wanders J, Kaplan RS, Rubinstein L, et al. New guidelines to evaluate the response to treatment in solid tumors. European Organization for Research and Treatment of Cancer, National Cancer Institute of the United States, National Cancer Institute of Canada. *J Natl Cancer Inst.* 2000;92(3):205-16.
 21. El-Didi MH, Moneer MM, Khaled HM, Makarem S. Pathological assessment of the response of locally advanced breast cancer to neoadjuvant chemotherapy and its implications for surgical management. *Surg Today.* 2000;30(3):249-54.
 22. Huang EH, Tucker SL, Strom EA, McNeese MD, Kuerer HM, Hortobagyi GN, et al. Predictors of locoregional recurrence in patients with locally advanced breast cancer treated with neoadjuvant chemotherapy, mastectomy, and radiotherapy. *Int J Radiat Oncol Biol Phys.* 2005;62(2):351-7.
 23. Mailliez A, Baranzelli MC, Giard S, Ceugnart L, Vanlemmens L, Belkacemi Y, et al. Is there a reliable method to assess the complete pathologic response on the tumor after neo-adjuvant chemotherapy in inflammatory breast cancer toward recommendations for the pathologic process? Experience in 56 patients treated in a single institution. *Breast J.* 2010;16(5):464-71.
 24. Symmans WF, Peintinger F, Hatzis C, Rajan R, Kuerer H, Valero V, et al. Measurement of residual breast cancer burden to predict survival after neoadjuvant chemotherapy. *J Clin Oncol.* 2007;25(28):4414-22.
 25. Apple SK, Suthar F. How do we measure a residual tumor size in histopathology (the gold standard) after neoadjuvant chemotherapy? *Breast.* 2006;15(3):370-6.
 26. Gralow JR, Burstein HJ, Wood W, Hortobagyi GN, Gianni L, von Minckwitz G, et al. Preoperative therapy in invasive breast cancer: pathologic assessment and systemic therapy issues in operable disease. *J Clin Oncol.* 2008;26(5):814-9.
 27. Schwartz GF, Hortobagyi GN, Masood S, Palazzo J, Holland R, Page D. Proceedings of the consensus conference on neoadjuvant chemotherapy in carcinoma of the breast, April 26-28, 2003, Philadelphia, PA. *Hum Pathol.* 2004;35(7):781-4.
 28. Kaufmann M, von Minckwitz G, Rody A. Preoperative (neoadjuvant) systemic treatment of breast cancer. *Breast.* 2005;14(6):576-81.
 29. Oh JL, Nguyen G, Whitman GJ, Hunt KK, Yu TK, Woodward WA, et al. Placement of radiopaque clips for tumor localization in patients undergoing neoadjuvant chemotherapy and breast conservation therapy. *Cancer.* 2007;110(11):2420-7.
 30. Aggarwal V, Agarwal G, Lal P, Krishnani N, Mishra A, Verma AK, et al. Feasibility study of safe breast conservation in large and locally advanced cancers with use of radiopaque markers to mark pre-neoadjuvant chemotherapy tumor margins. *World J Surg.* 2008;32(12):2562-9.
 31. Espinosa-Bravo M, Sao Aviles A, Esgueva A, Cordoba O, Rodriguez J, Cortadellas T, et al. Breast conservative surgery after neoadjuvant chemotherapy in breast cancer patients: comparison of two tumor localization methods. *Eur J Surg Oncol.* 2011;37(12):1038-43.
 32. Alonso-Bartolome P, Ortega Garcia E, Garijo Ayensa F, de Juan Ferre A, Vega Bolivar A. Utility of the tumor bed marker in patients with breast cancer receiving induction chemotherapy. *Acta Radiol.* 2002;43(1):29-33.
 33. Esserman LE, Cura MA, DaCosta D. Recognizing pitfalls in early and late migration of clip markers after imaging-guided directional vacuum-assisted biopsy. *Radiographics.* 2004;24(1):147-56.
 34. Dash N, Chafin SH, Johnson RR, Contractor FM. Usefulness of tissue marker clips in patients undergoing neoadjuvant chemotherapy for breast cancer. *AJR Am J Roentgenol.* 1999;173(4):911-7.
 35. Ko K, Han BK, Jang KM, Choe YH, Shin JH, Yang JH, et al. The value of ultrasound-guided tattooing localization of nonpalpable breast lesions. *Korean J Radiol.* 2007;8(4):295-301.
 36. James T, McCahill L, Ratliff J, Ashikaga T, Single R, Sheehy-Jones J, et al. Quality assessment of neoadjuvant therapy use in breast conservation: barriers to implementation. *Breast J.* 2009;15(5):524-6.
 37. Buchholz TA, Hunt KK, Whitman GJ, Sahin AA, Hortobagyi GN. Neoadjuvant chemotherapy for breast carcinoma: multidisciplinary considerations of benefits and risks. *Cancer.* 2003;98(6):1150-60.
 38. Prabhu R, Godette K, Carlson G, Losken A, Gabram S, Fasola C, et al. The impact of skin-sparing mastectomy with immediate reconstruction in patients with Stage III breast cancer treated with neoadjuvant chemotherapy and postmastectomy radiation. *Int J Radiat Oncol Biol Phys.* 2012;82(4):e587-93.
 39. Rouzier R, Extra JM, Carton M, Falcou MC, Vincent-Salomon A, Fourquet A, et al. Primary chemotherapy for operable breast cancer: incidence and prognostic significance of ipsilateral breast tumor recurrence after breast-conserving surgery. *J Clin Oncol.* 2001;19(18):3828-35.
 40. Ishitobi M, Ohsumi S, Inaji H, Ohno S, Shigematsu H, Akiyama F, et al. Ipsilateral breast tumor recurrence (IBTR) in patients with operable breast cancer who undergo breast-conserving treatment after receiving neoadjuvant chemotherapy: Risk factors of IBTR and validation of the M. D. Anderson Prognostic Index. *Cancer.* 2012.