

Eduarda de Lima Graciano Belém

**Tratamento Regenerativo de Lesão de Furca Classe II.
Relato de Caso Clínico**

Araçatuba – SP

2013

Eduarda de Lima Graciano Belém

**Tratamento Regenerativo de Lesão de Furca Classe II.
Relato de Caso Clínico**

Trabalho de Conclusão de Curso como parte dos requisitos para a obtenção do título de Bacharel em Odontologia da Faculdade de Odontologia de Araçatuba, Universidade Estadual Paulista “Júlio de Mesquita Filho”.

Orientadora: Profa. Dra. Maria José Hitomi Nagata

Araçatuba – SP

2013

Dedicatória

À minha mãe, Sandra.

Pela vida, por sua compreensão e carinho.

E seus sábios conselhos, que iluminam o meu caminho.

Obrigada por acreditar em mim, por não me deixar desistir frente a todos os problemas que passamos. Por abdicar de seus sonhos para que o meu se realizasse.

Te amo

“Mãe: palavra pequena, mas com um significado infinito, pois quer dizer amor, dedicação, renúncia a si própria, força e sabedoria. Ser mãe não é só dar a luz e sim, participar da vida dos seus frutos gerados ou criados. Obrigado por termos você.” (Autor Desconhecido)

Aos meus irmãos, André e Fernanda.

Obrigada pela confiança e cumplicidade. Vocês sempre estiveram em meus pensamentos e no meu coração. Todo meu esforço é para vocês, e por vocês.

André, obrigada por ter se tornando um menino de ouro, por ter cuidado da nossa mãe enquanto eu estava longe e seguia com os estudos. Nós sabemos o que passamos, sem sua ajuda eu não teria conseguido.

Fernanda, obrigada pelo incentivo, por acreditar em mim.

Amo vocês.

“A amizade duplica as alegrias e divide as tristezas.”

(Francis Bacon)

Agradecimentos

Ao meu pai, Francisco.

Pela confiança, incentivo e dedicação. Por sustentar meus passos, por ajudar meu sonho a se tornar realidade.

As minhas queridas amigas Bárbara e Eliana, pelo apoio, pelos conselhos, pelas dificuldades superadas juntas nas clínicas, pelos momentos divertidos durante a graduação. Se me perguntarem uma das coisas mais importantes que aprendi na faculdade, eu diria que quando se vira adulto, dificilmente as pessoas que você encontra pelo caminho se tornam amigos de verdade, os que se tornam, pode agarrar, pois são únicos e com certeza especiais na sua vida. E foi isso que aprendi ao longo desse tempo de faculdade, estudar é bom e necessário, mas amigos são essenciais! Enfim, obrigada pela amizade e cumplicidade.

Aos meus amigos Bruno Iyda e Sheila pelo refúgio, apoio e tranquilidade que vocês me proporcionaram. Obrigada por estarem ao meu lado sempre que precisei.

Aos meus amigos Bruno Flumian e Bárbara Flumian obrigada pelas experiências vividas, pela amizade e companheirismo. Vocês têm um coração enorme, agradeço ter encontrado pessoas tão especiais na minha vida. A gente entende das nossas neuras!

Aos meus amigos, Renan, Miwa, Maiara e Natália. Soubemos superar a distância, e a falta de tempo. Obrigada pela força nos momentos mais difíceis, e pela alegria de cada encontro.

Vocês são meu porto seguro.

Às queridas da pós graduação Natália de Campos, Natalia Pola, Paula e Carolina pela experiência, aprendizado e por despertarem em mim um amor ainda maior pela Periodontia. Agradecimento em especial à Carol, pela paciência e ajuda em todas as dúvidas que tive.

À minha orientadora Profa. Dra. Maria José Hitomi Nagata, pelas palavras de motivação, pela confiança e contribuição na minha formação acadêmica. Tenho muito orgulho de ter sido sua orientada.

À Faculdade de Odontologia do Campus de Araçatuba da Universidade Estadual Paulista “Júlio de Mesquita Filho” – UNESP, e todos os docentes pelo conhecimento teórico e prático adquiridos durante a graduação.

Epígrafe

“O sucesso nasce do querer, da determinação e persistência em se chegar a um objetivo. Mesmo não atingindo o alvo, quem busca e vence obstáculos, no mínimo fará coisas admiráveis.”

(José de Alencar)

BELÉM, E.L.G. Tratamento Regenerativo de Lesão de Furca Classe II. Relato de Caso Clínico. 2013. 20 f. Trabalho de Conclusão de Curso (Graduação) - Faculdade de Odontologia, Universidade Estadual Paulista, Araçatuba, 2013.

RESUMO

O tratamento de lesões de furca é uma tarefa difícil e complexa que pode comprometer o sucesso da terapia periodontal. O objetivo deste trabalho é relatar o tratamento de um caso de lesão de furca Classe II que foi realizado na Disciplina de Periodontia da Faculdade de Odontologia de Araçatuba – UNESP, em paciente do sexo feminino, leucoderma, de 50 anos de idade. Em sua história, a paciente relatou episódio de dor e inchaço no dente 46 ocorrido 15 dias antes da consulta, que foi tratado no Setor de Emergência desta Faculdade. A paciente foi, então, encaminhada para a Disciplina de Periodontia. Após anamnese detalhada e realização de exames clínico e radiográfico, diagnosticou-se periodontite localizada no dente 46, com lesão de furca Classe II. A terapia periodontal inicial relacionada à causa foi realizada. Na reavaliação, constatou-se a permanência da lesão de furca classe II e a possibilidade de tratá-la com técnica cirúrgica regenerativa. Foram realizados enxerto ósseo autógeno e enxerto de tecido conjuntivo. O pós-operatório foi acompanhado durante várias sessões, quando o sucesso clínico do tratamento pôde ser constatado. É importante ressaltar a importância da terapia periodontal de suporte para a manutenção da saúde periodontal.

Palavras-chave: Regeneração tecidual guiada. Enxerto ósseo. Defeitos de furca. Biomateriais.

BELÉM, E.L.G. **Regenerative treatment of class II furcation defect. A clinical report.** 2013. 20 f. Trabalho de Conclusão de Curso (Graduação) - Faculdade de Odontologia, Universidade Estadual Paulista, Araçatuba, 2013.

ABSTRACT

The treatment of furcation defects is a complex and difficult task. It often compromises the success of periodontal therapy. The purpose of this case report is to describe the treatment of a Class II furcation defect which was performed at the Division of Periodontics of Dental School of Araçatuba – UNESP, in a white female patient, 50 years old. The patient reported an episode of pain and swelling in tooth 46 that occurred 15 days ago, when she was treated in the Emergency Service of the Dental School of Araçatuba. The patient was then referred to the Division of Periodontics. After obtaining the medical history, clinical and radiographic exams were performed and a localized periodontitis, with Class II furcation defect, was diagnosed in tooth 46. The initial periodontal therapy related to the cause was performed. At the reevaluation, a Class II furcation defect was still present and a surgical regenerative technique was planned. Autogenous bone graft combined with a subepithelial connective tissue graft was performed. The clinical success of the case was verified in several postoperative follow-ups. It is important to emphasize the importance of supportive periodontal therapy for the maintenance of periodontal health.

Keywords: Guided tissue regeneration. Bone transplantation. Furcation defects. Biocompatible materials.

LISTA DE FIGURAS

- Figura 1** Imagens do quadro clínico inicial e dos procedimentos cirúrgicos. 14
Situação periodontal clínica no pré-operatório (A); profundidade de sondagem no pré-operatório (B); exposição do defeito ósseo (C); confirmação do diagnóstico de lesão de furca Classe II (D); condicionamento da superfície radicular com gaze embebida em solução de tetraciclina a 10% (E); incisão-guia no palato (área doadora) para obtenção do enxerto de tecido conjuntivo subepitelial (F); bisseccionamento do enxerto com lâmina de bisturi (G); defeito preenchido com osso particulado obtido a partir do ramo da mandíbula (H); enxerto de tecido conjuntivo subepitelial posicionado e suturado (I).
- Figura 2** Imagens radiográficas no pré-operatório (A) e após 1 ano do 15
tratamento regenerativo realizado (B).

LISTA DE ABREVIATURAS

Com =	comércio
Fig =	figura
h =	horas
Ind =	indústria
Ltda =	limitada
mg =	miligrama
ml =	mililitro
mm =	milímetro
n° =	número
RAR =	raspagem e alisamento radicular

SUMÁRIO

1	Introdução	11
2	Proposição	11
3	Relato de Caso Clínico	11
4	Discussão	15
5	Conclusão	17
	Referências	18

1. INTRODUÇÃO

Furca é uma característica anatômica única dos dentes multirradiculares, sendo definida como a área entre as raízes onde estas começam a se separar do tronco radicular. Quando a doença periodontal atinge esse nível, tem-se o envolvimento ou lesão de furca, caracterizado pela reabsorção óssea e perda de inserção no espaço interradicular¹.

A regeneração do aparato de inserção perdido e o retorno da arquitetura original, pré-doença, são os objetivos maiores da terapia periodontal². As furcas geralmente não são acessíveis para o adequado debridamento profissional, devido ao fato de suas entradas serem pequenas para o tamanho dos instrumentos periodontais e, também, por apresentarem-se com rebordos, convexidades e concavidades, que frequentemente tornam o defeito impossível de ser instrumentado efetivamente¹⁰.

A regeneração do periodonto dentro do defeito de furca é considerado um dos aspectos mais desafiadores da terapia periodontal²⁰. Múltiplas abordagens regenerativas têm sido utilizadas para tratar os defeitos de furca em estudos clínicos e em animais, incluindo enxertos ósseos autógenos¹⁵, enxertos de osso seco congelado desmineralizado¹², enxertos xenógenos²⁵, biomateriais^{2,21}, barreiras com membranas^{5,24} e a combinação de barreiras e enxertos ósseos⁷.

2. PROPOSIÇÃO

O propósito do presente estudo é relatar o tratamento de um caso de lesão de furca Classe II com a combinação de enxerto ósseo autógeno e enxerto de tecido conjuntivo subepitelial utilizado como barreira física.

3. RELATO DO CASO CLÍNICO

Paciente D.I.A., do gênero feminino, leucoderma, de 50 anos de idade, apresentou-se à Disciplina de Periodontia da Faculdade de Odontologia de Araçatuba – UNESP, relatando ter sofrido, 15 dias antes da consulta, um episódio de dor e inchaço na face vestibular do dente 46, que foi tratado no Setor de Emergência desta Faculdade naquela ocasião. A paciente foi, então, encaminhada para a Disciplina de Periodontia. Anamnese, exame clínico intrabucal, extrabucal e exame radiográfico foram realizados. Na anamnese, a história médica e familiar da paciente não

apresentaram dados relevantes. No exame extrabucal, a paciente apresentava um perfil facial harmônico e simétrico. Após a realização dos exames intrabucal e radiográfico, diagnosticou-se periodontite localizada na face vestibular do dente 46, com lesão de furca Classe II. A terapia periodontal inicial relacionada à causa foi, então, realizada. Raspagem e alisamento radicular (RAR) foram realizados utilizando curetas Gracey n^{os} 9-10, 11-12 e 13-14 (Hu-Friedy Co. Inc., Chicago, IL, EUA) e cureta Mc Call n^{os} 17-18 (Hu-Friedy Co. Inc., Chicago, IL, EUA). Na reavaliação, realizada após 4 semanas, constatou-se a permanência da lesão de furca classe II (Figs. 1A e 1B) e a possibilidade de tratá-la com técnica cirúrgica regenerativa. Planejou-se, então, a realização de enxerto ósseo autógeno combinado à barreira de enxerto de tecido conjuntivo subepitelial.

3.1 Procedimentos cirúrgicos

Após a anti-sepsia intrabucal e extrabucal, a paciente foi anestesiada com mepivacaína 2% associada à epinefrina 1:100.000 (Mepiadre – Nova DFL Ind. e Com. S.A., Rio de Janeiro, RJ, Brasil) através do bloqueio regional do nervo alveolar inferior do lado direito. Uma incisão intra-sulcular na vestibular dos dentes 45, 46 e 47 foi realizada e um retalho de espessura total foi rebatido para exposição da lesão de furca (Figs. 1C e 1D). O dente 46 foi novamente submetido à RAR e sua superfície radicular foi condicionada com gaze embebida em solução de hidrocloreto de tetraciclina (TTC-HCl) a 10mg/ml por 4 minutos, usando uma técnica de brunimento com bolinhas de gaze (Fig. 1E) trocadas a cada 30 segundos de intervalo²⁷. Cuidado foi obtido para não contaminar os tecidos adjacentes. A solução de TTC-HCl foi preparada pela adição do pó de tetraciclina da capsula à solução salina estéril até obter-se a concentração de 10 mg/ml. Após o condicionamento, a superfície radicular foi lavada com solução salina estéril por 1 minuto.

Após o preparo do leito receptor, o enxerto conjuntivo subepitelial foi obtido seguindo a técnica descrita por Bosco & Bosco⁴. Resumidamente, após anestesia local com mepivacaína 2% associada à epinefrina 1:100.000 (Mepiadre – Nova DFL Ind. e Com. S.A. Rio de Janeiro-RJ, Brasil) e, com auxílio de um guia de papel alumínio estéril, um enxerto gengival livre foi removido do lado direito do palato (Fig. 1F), utilizando bisturi com lâmina n^o 15. O enxerto foi bisseccionado (Fig. 1G) com uma nova lâmina de bisturi n^o 15, resultando em dois enxertos separados – um que era composto por epitélio e uma fina camada de tecido conjuntivo e outro que era composto somente por tecido conjuntivo. Para favorecer a hemostasia e a estabilização do

coágulo, o enxerto epitelizado foi reposicionado na ferida cirúrgica do palato como um enxerto gengival livre e estabilizado com suturas compressivas, realizadas em formato de “X”, com fio de seda 4-0 (Ethicon, Johnson & Johnson do Brasil – Ind. e Com. de Produtos para Saúde Ltda, São José dos Campos, SP). Esta área do palato foi, então, protegida com cimento cirúrgico (Coe-Pack – GC America Inc., Alsip, IL, USA) para proteção da ferida e para proporcionar conforto ao paciente durante o pós-operatório. Enquanto este procedimento era realizado, o outro enxerto conjuntivo subepitelial permaneceu armazenado em solução salina estéril até o momento de sua utilização.

A área doadora para obtenção do enxerto ósseo autógeno particulado foi o ramo mandibular. Para a obtenção deste enxerto, a incisão que tinha sido realizada inicialmente até a distal do dente 47 foi estendida até a área retromolar para exposição do osso mandibular. Partículas de tecido ósseo foram coletadas através da raspagem do osso com auxílio de um Cinzel Ochsenbein nº 1. O osso coletado foi depositado e compactado diretamente na lesão de furca (Fig. 1H), tomando-se cuidado para que os tecidos adjacentes não causassem o seu deslocamento. Após o preenchimento completo da lesão de furca com o osso particulado, o enxerto de tecido conjuntivo subepitelial foi então posicionado nesta área como uma barreira física, que auxiliou a estabilizar o enxerto ósseo (Fig. 1I). Foram realizadas suturas simples e compressivas para estabilizar o enxerto de tecido conjuntivo subepitelial, mantendo-o em íntimo contato com o leito receptor. As suturas foram realizadas com fio de vicryl 5.0 (Ethicon, Inc., Somerville, NJ, USA). Esta área cirúrgica foi, então, protegida com cimento cirúrgico (Coe-Pack – GC America Inc., Alsip, IL, USA) para proporcionar conforto ao paciente durante o pós-operatório. No pós-operatório imediato, foram prescritas as seguintes medicações à paciente: Nimesulida 100 mg de 12/12h durante 3 dias, Amoxicilina 500 mg de 8/8h durante 7 dias, e Dipirona Sódica 500mg de 6/6h, em caso de dor. A paciente foi instruída a realizar bochechos com Digluconato de Clorexidina 0,12% (Periogard) duas vezes ao dia durante 2 semanas pós-operatórias. As suturas foram removidas aos 14 dias pós-operatórios, sendo que o cimento cirúrgico foi substituído aos 7 dias e também removido aos 14 dias pós-operatórios. Consultas de acompanhamento foram realizadas aos 30 e 180 dias pós-operatórios. Em todas essas consultas, a importância do controle adequado de placa bacteriana foi enfatizada para a paciente, sendo realizado, também, controle profissional da placa.

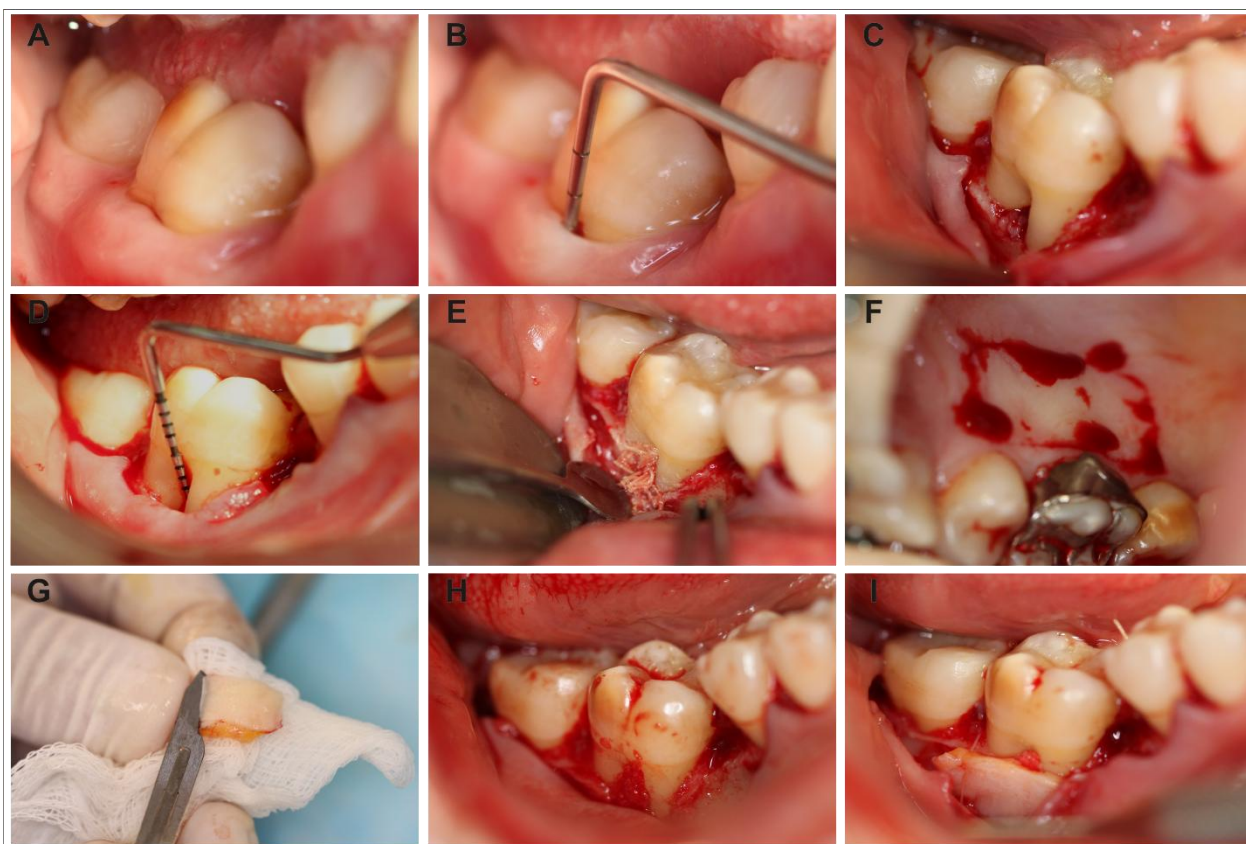


Figura 1. Imagens do quadro clínico inicial e dos procedimentos cirúrgicos. Situação periodontal clínica no pré-operatório (A); profundidade de sondagem no pré-operatório (B); exposição do defeito ósseo (C); confirmação do diagnóstico de lesão de furca Classe II (D); condicionamento da superfície radicular com gaze embebida em solução de tetraciclina a 10% (E); incisão-guia no palato (área doadora) para obtenção do enxerto de tecido conjuntivo subepitelial (F); bisseccionamento do enxerto com lâmina de bisturi (G); defeito preenchido com osso particulado obtido a partir do ramo da mandíbula (H); enxerto de tecido conjuntivo subepitelial posicionado e suturado (I).

3.2 Pós-operatório

O pós-operatório ocorreu de forma tranquila, sem ocorrência de eventos adversos. Foram realizados exames radiográficos para o acompanhamento do caso. Aos 180 dias pós-operatórios, o exame radiográfico mostrou maior radiopacidade na área de furca, quando comparado ao exame inicial (Fig. 2). Neste período pós-operatório, foi realizada, também a reavaliação da situação periodontal, sendo que o dente 46 e os dentes adjacentes apresentaram profundidades de sondagem de 2 mm em todos os sítios. Segundo a paciente, não ocorreram mais episódios de dor ou inchaço no dente 46 após a realização do tratamento periodontal.

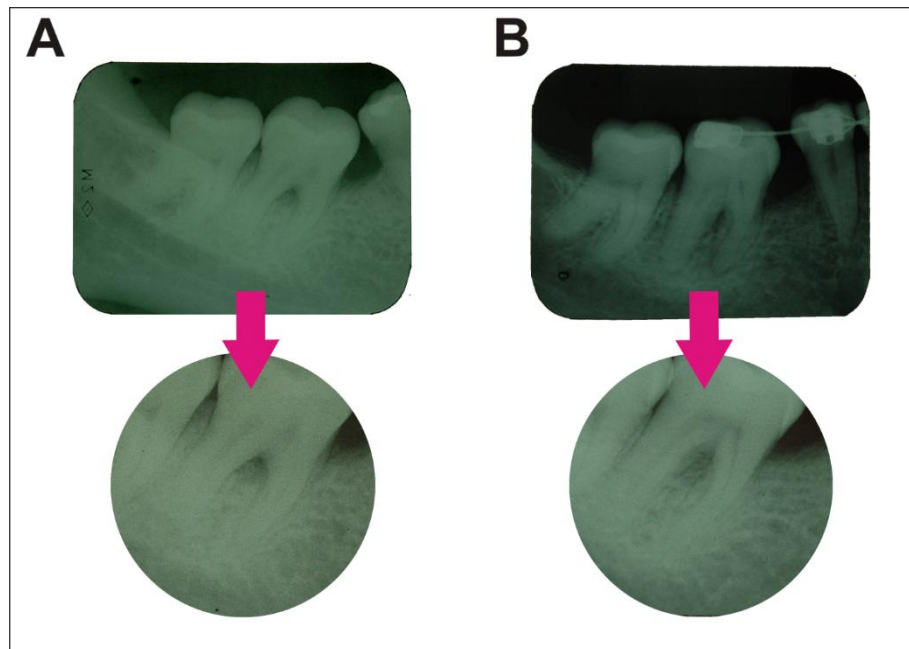


Figura 2. Imagens radiográficas no pré-operatório (A) e após 1 ano do tratamento regenerativo realizado (B).

4. DISCUSSÃO

Os avanços no conhecimento da biologia da cicatrização da ferida e nas técnicas de regeneração periodontal são aplicados para melhorar o prognóstico clínico a longo prazo de dentes periodontalmente comprometidos por defeitos infra-ósseos e interradiculares. O objetivo do tratamento regenerativo é obter bolsas rasas, passíveis de manutenção, através da reconstrução do aparato de inserção destruído e, com isso, também limitar a recessão da margem gengival⁶.

Evidências significativas têm demonstrado que melhoras clínicas podem ser esperadas no tratamento de defeitos de furca grau II mandibulares⁶. Clinicamente, o sucesso na regeneração de sítios de furca é determinada como a eliminação ou redução dos componentes horizontal e vertical da lesão (isto é, ganho no nível de inserção clínica e preenchimento ósseo), mas a evidência conclusiva da verdadeira regeneração somente pode ser obtida por meios histológicos¹³. Segundo os aspectos clínicos e radiográficos, pode-se considerar que, no caso clínico apresentado, a combinação de enxerto ósseo autógeno ao enxerto de tecido conjuntivo subepitelial usado como barreira foi efetiva como terapia regenerativa, visto que promoveu ganho de inserção clínica satisfatório, o que permitiu que a paciente mantivesse um controle adequado

da placa bacteriana no local. Segundo nosso conhecimento, tal abordagem terapêutica não foi relatada na literatura e, por ser de natureza 100% autógena, facilita seu uso na prática clínica.

O sucesso da abordagem terapêutica proposta pode ser explicado por diversos fatores. O primeiro deles é que, embora outros tipos de enxerto ou biomateriais tenham sido muito utilizados recentemente^{2,5,12,21,24}, tradicionalmente, o “padrão ouro” para a regeneração óssea tem sido o osso autógeno. O enxerto autógeno utilizado foi o de osso cortical. Devido ao fato de que somente umas poucas células podem sobreviver neste tipo de enxerto, ele não é apreciavelmente osteogênico, mas provê um substrato osteocondutivo para a formação óssea pelo hospedeiro³. De acordo com Misch e Dietsh¹⁹, enxertos corticais podem atuar como barreira para a invasão de tecido mole. Contudo, em um estudo realizado em cães, a migração epitelial foi observada na porção coronária da furca em metade dos espécimes tratados com enxerto ósseo autógeno cortical, demonstrando que os enxertos corticais nem sempre atuam como uma barreira para a invasão de tecido mole⁸. Portanto, optou-se por utilizar o enxerto de conjuntivo subepitelial no presente caso clínico, para atuar como barreira física. Assim, o enxerto ósseo autógeno provavelmente pode ter auxiliado na estabilização do coágulo, enquanto a barreira de enxerto conjuntivo subepitelial pode ter isolado o epitélio e tecidos conjuntivos gengivais. Estas características favoreceriam a repopulação da área de furca por células do ligamento periodontal, cimento e osso¹⁸, ou seja, às técnicas clínicas descritas como regeneração tecidual guiada⁹.

Um outro fator que também pode ter contribuído para o sucesso do tratamento realizado foi o condicionamento da superfície radicular com tetraciclina. A camada de smear layer na dentina produzida pela maioria das formas de manipulação radicular mecânica poderia potencialmente afetar a adaptação de fibroblastos na cicatrização da ferida periodontal²⁸. Tem sido demonstrado que o tratamento da superfície radicular com solução de tetraciclina dissolve a smear layer produzida pela instrumentação e aumenta a ligação da fibronectina à dentina, estimulando assim o crescimento e inserção de fibroblastos²⁶. Em um estudo *in vitro* realizado por Isik et al.¹¹, foi demonstrado que o uso de solução de TTC-HCl entre 50 mg/ml e 150 mg/ml mostrou uma abertura estatisticamente significativa dos túbulos dentinários, em todos os períodos de aplicação utilizados (1, 3 e 5 minutos). Assim, a concentração utilizada neste estudo foi a de 100 mg/ml por 1 minuto.

A literatura tem descrito várias modalidades de tratamento que objetivam a regeneração das lesões de furca. O tratamento realizado no presente caso resultou em ganho de inserção

clínica e preenchimento ósseo, constatado pelo exame radiográfico. Contudo, como anteriormente mencionado, evidência conclusiva de regeneração verdadeira somente pode ser obtida por meios histológicos¹³. É importante ressaltar que a terapia periodontal de suporte (TPS) constitui o único meio de garantir a manutenção por um longo período dos efeitos benéficos da terapia¹⁶. A prática de higiene bucal apropriada parece ser o fator relativo ao paciente mais importante para garantir uma estabilidade em longo prazo dos resultados do tratamento^{14,17,22,23}.

5. CONCLUSÃO

Pode-se concluir que a associação de enxerto ósseo autógeno e de enxerto conjuntivo subepitelial parece ser uma boa alternativa para o tratamento de lesões de furca classe II, demonstrado pelo sucesso clínico e achados radiográficos do presente caso. É importante ressaltar a importância da terapia periodontal de suporte para a manutenção da saúde periodontal.

REFERÊNCIAS

1. American Academy of Periodontology. Glossary of periodontal terms. 4th ed. Chicago: American Academy of Periodontology; 2001.
2. Bajaj P, Pradeep AR, Agarwal E, Rao NS. Comparative evaluation of autologous platelet-rich fibrin and platelet-rich plasma in the treatment of mandibular degree II furcation defects: a randomized controlled clinical trial. *J Periodont Res* 2013; doi: 10.1111/jre.12040
3. Bauer TW, Muschler GF. Bone graft materials: Na overview of the basic science. *Clin Orthop*. 2000;371: 10-27.
4. Bosco AF, Bosco JM. An alternative technique to the harvesting of a connective tissue graft from a thin palate: enhanced wound healing. *Int J Periodontics Restorative Dent*. 2007;27(2):133-9.
5. Coelho PG, Giro G, Kim W, Granato R, Marin C, Bonfante EA, Bonfante S, Lili T, Suzuki M. Evaluation of collagen-based membranes for guided bone regeneration, by three-dimensional computerized microtomography. *Oral Surg Oral Med Oral Pathol Oral Radiol*. 2012;114(4):437-43.
6. Cortellini P, Tonetti MS. Terapia Periodontal Regenerativa. In: Lindhe J, Karring T, Lang NPL. In: *Tratado de Periodontia Clínica e Implantologia Oral*. 5ª edição. Rio de Janeiro: Granabara Koogan, 2010. p. 865-916.
7. Deliberador TM, Mendes RT, Storrer CL, Giovanini AF, Zielak JC, Lopes TR. Autogenous bone graft combined with buccal fat pad as barrier in treatment of Class II furcation defect: a case report. *Bull Tokyo Dent Coll*. 2012;53(3):127-32.
8. Deliberador TM, Nagata MJ, Furlaneto FA, Melo LG, Okamoto T, Sundefeld ML, Fucini SE. Autogenous bone graft with or without a calcium sulfate barrier in the treatment of Class II furcation defects: a histologic and histometric study in dogs. *J Periodontol*. 2006;77(5):780-9.
9. Dentino A, Lee S, Mailhot J, Hefti AF. Principles of periodontology. *Periodontol* 2000. 2013;61(1):16-53.
10. DeSanctis M, Murphy KG. The role of resective periodontal surgery in the treatment of furcation defects. *Periodontol* 2000. 2000;22:154-168.

11. Isik AG, Tarim B, Hafez AA, Yalçın FS, Onan U, Cox CF. A comparative scanning electron microscopic study on the characteristics of demineralized dentin root surface using different tetracycline HCl concentrations and application times. *J Periodontol*. 2000 Feb;71(2):219-25.
12. Jaiswal R, Deo V. Evaluation of the effectiveness of enamel matrix derivative, bone grafts, and membrane in the treatment of mandibular Class II furcation defects. *Int J Periodontics Restorative Dent*. 2013;33(2):e58-64.
13. Karring T, Cortellini P. Regenerative therapy: furcation defects. *Periodontol* 2000. 1999;19:115–137.
14. Knowles JW, Burgett FG, Nissle RR, Shick RA, Morrison EC, Ramfjord SP. Results of periodontal treatment related to pocket depth and attachment level. Eight years. *J Periodontol*. 1979;50:225-233.
15. Lafzi A, Shirmohammadi A, Faramarzi M, Jabali S, Shayan A. Clinical Comparison of Autogenous Bone Graft with and without Plasma Rich in Growth Factors in the Treatment of Grade II Furcation Involvement of Mandibular Molars. *J Dent Res Dent Clin Dent Prospects*. 2013 Winter;7(1):22-9.
16. Lang NP, Brägger U, Salvi GE, Tonetti MS. Terapia Periodontal de Suporte. In: *Tratado de Periodontia Clínica e Implantologia Oral*. 5ª edição. Rio de Janeiro: Granabara Koogan, 2010. p. 1247-1270.
17. Lindhe J, Nyman S. Long-term maintenance of patients treated dor advanced periodontal diseade. *J Clin Periodontol*. 1984;11:504-514.
18. Melcher AH. On the repair potential of periodontal tissues. *J Periodontol*. 1976; 47: 256–260.
19. Misch CE, Dietsch F. Bone-grafting materials in implant dentistry. *Implant Dent*. 1993;2:158-167.
20. Newell DH. The diagnosis and treatment of molar furcation invasions. *Dent Clin North Am* 1998;42:301–307.
21. Peres MFS, Ribeiro ÉDP, Casarin RCV, Ruiz KGS, Junior FHN, Sallum EA, Casati MZ. Hydroxyapatite/b-tricalcium phosphate and enamel matrix derivative for treatment of proximal class II furcation defects: a randomized clinical trial. *J Clin Periodontol* 2013; 40: 252–259.

22. Ramfjord SP, Caffesse RG, Morrison EC, Hill R, Kerry GJ, Appleberry E, Nissle RR, Stults J. Four modalities of periodontal treatment compared over 5 years. *J Clin Periodontol.* 1987;14:445-452.
23. Ramfjord SP, Morrison EC, Burhett FG, Nissle RR, Shick RA, Zann GJ, Knowles JW. Oral hygiene and maintenance of periodontal support. *J Periodontol.* 1982;53:26-30.
24. Reis EC, Borges AP, del Carlo RJ, Oliveira PM, Sepúlveda RV, Fernandes NA, Martins LM, Carvalho TB. Guided tissue regeneration using rigid absorbable membranes in the dog model of chronic furcation defect. *Acta Odontol Scand.* 2013;71(3-4):372-80.
25. Taheri M, Molla R, Radvar M, Sohrabi K, Najafi MH. An evaluation of bovine derived xenograft with and without a bioabsorbable collagen membrane in the treatment of mandibular Class II furcation defects. *Aust Dent J.* 2009;54(3):220-7.
26. Terranova VP, Franzetti LC, Hic S, DiFlorio RM, Lyall RM, Wikesjö UM, Baker PJ, Christersson LA, Genco RJ. A biochemical approach to periodontal regeneration: Tetracycline treatment of dentin promotes fibroblast adhesion and growth. *J Periodontal Res* 1986;21:330-337.
27. Trombelli L, Scabbia A, Calura G. Nondiseased cementum and dentin root surface following tetracycline hydrochloride conditioning: SEM study of the effects of solution concentration and application time. *Int J Periodontics Restorative Dent* 1994;14:461-470.
28. Wikesjö UME, Nilvéus RE, Selvig KA. Significance of early healing events on periodontal repair: A review. *J Periodontol.* 1992;63:158-165.