

Paulo Alexandre Ionta Godoy

**Regeneração tecidual guiada em implantodontia:
Revisão de literatura e relato de caso clínico.**

Paulo Alexandre Ionta Godoy

Regeneração tecidual guiada em implantodontia: Revisão de literatura e relato de caso clínico.

Trabalho de Conclusão de Curso como parte dos requisitos para obtenção do Título de Bacharel em Odontologia da Faculdade de Odontologia de Araçatuba, Universidade Estadual Paulista “Júlio de Mesquita Filho”.

Orientador: José Vitor Quinelli Mazaro

Araçatuba – SP

2013

Sumário

Introdução	10
Proposição	11
Revisão de Literatura	12
Caso Clínico	23
Discussão	33
Conclusão	34
Referências	35

Lista de figuras

Figura 1	Radiografia periapical da região de 13, 15(pôntico) e 16.	23
Figura 2	Imagem inicial dos elementos 13, 15 (pôntico) e 16	24
Figura 3	Imagem mostrando o descolamento do retalho na região de cirurgia.	25
Figura 4	Imagem mostrando a fresa lança posicionada para início do procedimento de fresagem para instalação de implantes com irrigação de soro fisiológico.	25
Figura 5	Imagem mostrando implante Cone Morse sendo instalado	26
Figura 6	Imagem mostrando implante Cone Morse instalado e roscas exposta no terço médio e apical.	27
Figura 7	Colocação de Membrana no leito ósseo	27
Figura 8	Colocação de enxerto ósseo liofilizado ao redor da crista óssea.	28
Figura 9	Sutura realizada na região cirúrgica.	28
Figura 10	(1): Cirurgia de reabertura; (2): Instalação de pilar Speed com cinta de 1.5mm; (3) instalação de coping plástico.	29
Figura 11	(1): Enceramento; (2): Silicona de condensação; (3) Resina Bisacril; (4): Copping plástico capturado pela resina	30
Figura 12	(A) captura do coping de plástico na provisória; polimento final das provisórias (B); Cimentação dos provisórios após reabertura (C).	30
Figura 13	(A) detalhe do perfil da gengiva ao redor do implante;	31

(B) coping plástico; (c) preparo de coroa total realizado no elemento 16, coping plástico e preparo de faceta no elemento 13; (d) moldagem realizada com a retirada do fio retrator.

Figura 14 (A) Confecção da coroa implantossuportada (15); 32
metalocerâmica (16) e faceta (13); (B) visão oclusal das coroas cimentadas

Figura 15 (A) Próteses fixas instaladas; (B) controle radiográfico 33
de seis meses no implante instalado.

Dedicatória

Quero dedicar este trabalho aos meus pais que nunca mediram esforços para que eu conseguisse cumprir mais uma etapa da minha vida, à minha irmã, à minha namorada; aos meus amigos; a todos os professores e, em especial, meu orientador, à Instituição e a Deus por terem me dado todo o amor, carinho, suporte, forças, pela fé, confiança e oportunidade.

Agradecimentos

Agradeço:

Aos meus pais João e Marli pela enorme dedicação que sempre estiveram por mim, com certeza são meus maiores exemplos.

À minha irmã Camila e ao meu sobrinho João Paulo por todo amor que tem por mim.

À minha namorada Carla que foi minha companheira e amiga em todos os momentos, sem ela seria muito mais difícil. Quero agradecer toda família dela, por terem sempre me tratado com enorme carinho.

Ao meu orientador José Vitor Mazaro pela oportunidade e orientação.

Ao meu amigo Joel Santiago pela enorme colaboração no desenvolvimento do meu Trabalho de conclusão de curso

A todos meus amigos

Aos meus irmãos de República, pelas festas, convivência e aprendizado.

E a Deus por tudo.

Epígrafe

“O insucesso é apenas uma oportunidade para recomeçar de novo com mais inteligência.” (Henry Ford).

GODOY, PAI. Regeneração tecidual guiada em implantodontia: Revisão de literatura e relato de caso clínico. (Trabalho de Conclusão de Curso) - Faculdade de Odontologia, Universidade Estadual Paulista, Araçatuba, 2013.

Resumo

A utilização de métodos de regeneração tecidual tem sido amplamente empregada na implantodontia em situações clínicas com deficiências ou limitações anatômicas que impossibilitam a instalação de implantes osseointegrados. A evolução no desenvolvimento de biomateriais revolucionou esta modalidade terapêutica facilitando a resolução clínica de casos com deficiências teciduais. Sendo assim, o intuito deste trabalho foi avaliar, através de uma revisão de literatura, os métodos, técnicas e materiais empregados em regeneração tecidual guiada aplicada à implantodontia, bem como a descrição de um caso clínico com esta metodologia.

Descritores: Implantes dentários. Materiais biocompatíveis. Prótese dentária fixada por implante.

GODOY, PAI. Guided tissue regeneration in implant dentistry: A literature review and case report. (Trabalho de Conclusão de Curso) - Faculdade de Odontologia, Universidade Estadual Paulista, Araçatuba, 2013.

Abstract

The use of methods of tissue regeneration has been widely used in implantology in clinical situations with disabilities or anatomical limitations that prevent the installation of dental implants. The evolution in the development of biomaterials revolutionized this therapeutic modality facilitating the resolution of clinical cases with tissue deficiencies. Thus, the aim of this work was to evaluate, through a literature review, methods, techniques and materials used in guided tissue regeneration applied to the dental implant, as well as a description of a clinical case with this methodology.

Descriptors: Dental implants. Biocompatible Materials. Dental Prosthesis, Implant-Supported.

1-Introdução

A implantodontia evoluiu rapidamente nas últimas décadas apresentando elevada previsibilidade e taxas de sucesso (Wennenberg & Albrektsson 2011). Entretanto, existem desafios biológicos, mecânicos que precisam ser controlados (Cehreli et al. 2004); neste contexto as limitações ósseas representam desafios para a reabilitação com implantes dentários (Draenert et al. 2013).

Um dos fatores que ainda merece discussão está relacionado com a deficiência de tecido ósseo vestibulo-lingual, nestas situações existe a possibilidade de roscas dos implantes ficarem expostas ou existir reabsorção óssea após a instalação (Wheeler et al. 2007). Assim, a literatura propôs vários tratamentos para corrigir esta deficiência, como por exemplo, a utilização de biomateriais e membranas para recobrir a superfície do implante exposta (Berfania et al. 2012; Wheeler et al. 2007; Del corso et al. 2012).

É fato concebido que os biomateriais atrelados a utilização de uma membrana conseguem estimular a formação e/ou manutenção do tecido ósseo alveolar ao redor do implante (Perelman-Karmon et al. 2012), existem relatos da utilização de hidroxiapatita enriquecida de magnésio, matriz óssea desmineralizada humana, osso mineral bovino desproteínizado (Wang & Lang 2012), entretanto ainda é um tema polêmico que merece discussão.

Outro fator que deve ser considerado está relacionado com o tipo de conexão dos implantes utilizados, existe uma diversidade de geometrias disponíveis, entretanto a literatura tem sugerido que implantes com formato cone morse apresentam um melhor perfil biológico e mecânico principalmente para regiões de elevado quesito estético (Mangano et al. 2012; Merz et al. 2000; Tonella et al. 2011).

Portanto, o objetivo deste trabalho será realizar a descrição de um caso clínico utilizando conceitos de regeneração tecidual guiada e, abordando toda fase de reabilitação, além disto, realizar uma revisão de literatura atualizada sobre o tema proposto.

2-Proposição

O objetivo deste estudo foi realizar uma revisão de literatura sobre regeneração óssea guiada em implantodontia e, realizar a descrição de um caso clínico.

3-Revisão de Literatura

Método de busca

Realizou-se uma busca no Pubmed (Medline) com intuito de se identificar estudos clínicos em humanos com os unitermos ``bone guided regeneration`` e ``dental implant`` até 28 de Agosto de 2013, identificando somente estudos de lingua Inglesa. Os unitermos analisados foram (("bone and bones"[MeSH Terms] OR ("bone"[All Fields] AND "bones"[All Fields]) OR "bone and bones"[All Fields] OR "bone"[All Fields]) AND guided[All Fields] AND ("regeneration"[MeSH Terms] OR "regeneration"[All Fields]) AND ("dental implants"[MeSH Terms] OR ("dental"[All Fields] AND "implants"[All Fields]) OR "dental implants"[All Fields] OR ("dental"[All Fields] AND "implant"[All Fields]) OR "dental implant"[All Fields])) AND ("2008/08/30"[PDat] : "2013/08/28"[PDat] AND "humans"[MeSH Terms] AND English[lang])).

A busca inicial revelou 282 artigos, selecionaram-se artigos pertinentes do tema até 1 de Janeiro de 2010. Assim, após uma leitura crítica do título e resumo; excluíram-se estudos relacionados à infecção Peri-implantar; tratamento de lesões periodonticas, Peri-implantites, histologia em animais, levantamento de seio maxilar, enxertias de osso em bloco, reabilitações complexas envolvendo várias áreas como ortodontia, cirurgia ortognática e prótese dentária, artigos analisando o efeito de travamento em osso de baixa densidade, artigos direcionados apenas para periodontia, artigos de planejamento na área de prótese dentária e, artigos que visavam somente à enxertia óssea previamente a instalação do implante dentário. Após uma leitura do resumo e título selecionou-se 61 estudos completos para uma análise detalhada. Após uma leitura dos artigos utilizou-se 44 artigos para redação final.

Análise Geral

A literatura apresenta diversos estudos comparando diferentes tipos de membranas (Annen et al. 2011; Canullo & Sisti 2010), sendo que alguns apontaram que diferentes marcas são equiparáveis (Friedmann et al. 2011). Expõe-se ainda, que as fenestrações são complicações importantes que podem ocorrer (Annibali et al. 2012). Entretanto, existem autores que relataram a exposição da membrana não sendo uma complicação grave (Barboza et al. 2010). Diversos estudos apontaram a necessidade de mais ensaios clínicos controlados a fim de se avaliar diferentes técnicas de regeneração óssea (Clementini et al. 2012; Baldini et al. 2011). Alguns estudos avaliaram os implantes platform switching e técnicas de regeneração óssea apresentando alta previsibilidade da técnica (Buser et al. 2011; Kaigler et al. 2011). Por fim, admite-se de uma forma geral alta previsibilidade para técnicas de regeneração óssea guiada quando existe um controle adequado de técnica (Covani et al. 2012; Furze et al. 2012; De Angelis et al. 2011; Grunder et al. 2011). Cabe ressaltar que um dos fatores o qual pode contribuir para o insucesso das técnicas de regeneração óssea guiada está relacionado ao tabagismo (Lindfors et al. 2010; Urban & Wenzel 2010).

Descrição dos estudos

Annen et al. 2011 realizaram um ensaio clínico randomizado e duplo cego analisando o efeito de uma nova membrana (VN) na regeneração óssea guiada ao redor de implantes dentários comparadamente a uma membrana de colágeno tradicional. Os autores apontaram que não houve benefícios na utilização deste material que apresenta uma reabsorção prolongada.

Annibali et al. 2012 realizaram um estudo retrospectivo avaliando a performance de regeneração óssea guiada na formação de osso em 5 pacientes. Os pacientes diversificaram a utilização de membrana do tipo e-PTFE ou Gore-Tex. Os autores apontaram que a taxa de sobrevivência dos implantes é semelhante àqueles instalados em região com sítio adequado, eventualmente complicações mais expressivas podem surgir quando ocorre a exposição de membranas.

Baldini et al. 2011 realizaram um estudo de revisão avaliando o papel de osso bovino desproteínizado; os autores apontaram que a reconstrução peri-implantar e aumento de rebordo alveolar utilizando estes materiais pode atingir resultados

favoráveis, entretanto, existem diversas complicações que podem surgir no trans-operatório. Os autores ainda relatam que não existe evidência na reconstrução peri-implantar e, mais estudos controlados são necessários para atestar a viabilidade destes materiais.

Barboza et al. 2010 realizaram um estudo avaliando 420 casos de regeneração óssea guiada com membranas de politetrafluoretileno não expandido. Os autores revelaram que as membranas foram colocadas nos sítios após extração dentária e deixadas intencionalmente expostas, em algumas situações foi colocado osso liofilizado. As membranas foram removidas depois de 4 semanas, para instalação de implantes osseointegráveis. Os autores indicaram elevada previsibilidade da técnica.

Buser et al. 2011 realizaram um estudo de prospectivo de 3 anos em pacientes que receberam implantes do tipo platform switching em região estética; os autores revelaram que a utilização de técnica de aumento de contorno e regeneração óssea guiada para reconstruir a área estética foi relevante, sendo que a membrana de colágeno bioabsorvível em combinação com enxerto ósseo autógeno e osso mineral desproteinizado foram capazes de manter a estabilidade do tecido mole por 3 anos.

Canullo & Sisti 2010 realizaram um estudo de acompanhamento de 2 anos avaliando o carregamento precoce de implantes após cirurgia utilizando membrana reforçada com titânio e hidroxapatita nano-estruturada. Os autores indicaram a elevada previsibilidade da técnica empregada para reabilitação com implantes, existindo uma perda óssea abaixo dos parâmetros normais.

Castilho (2010) realizou uma técnica de adequação do rebordo alveolar anterior para receber implantes, utilizando regeneração guiada, relatou que a utilização de membranas não-reabsorvíveis requer necessariamente uma segunda intervenção cirúrgica, podendo existir deiscência de tecido mole ou infecção. Assim, o autor indica uma combinação de duas membranas reabsorvíveis, juntamente com osso autógeno e misturado com osso mineral osteoindutor, permite que haja uma regeneração guiada no local.

Clementini et al. 2012 realizaram uma revisão sistemática avaliando o sucesso da técnica de regeneração guiada em implantes dentários, os autores apontaram que a taxa de sucesso é variável na utilização da técnica de 61.5% a 100 % (8 estudos). Os

dados revelaram que a técnica é previsível e permite a instalação de implantes em áreas atróficas. Entretanto, estudos com critério de instalação mais bem definidos e, um tempo maior de acompanhamento são importantes.

Covani et al. 2012 realizaram um estudo prospectivo de cohort de 10 anos de acompanhamento em 91 pacientes que receberam 159 implantes imediatos a extração dentária com a utilização de técnica de regeneração guiada ou não. Os autores apontaram uma taxa de previsibilidade 91.8%, sendo que não houve diferença na taxa de sobrevivência de implantes que receberam procedimento de regeneração óssea ou não, porém os autores relataram que o nível da gengiva (facial) esteve mais apicalizada no grupo sem regeneração óssea quando comparado com o grupo que recebeu a técnica de regeneração óssea guiada ($p < 0.05$).

De Angelis et al. 2011 realizaram um estudo clínico controlado e randomizado com 1 ano de acompanhamento utilizando a técnica de regeneração óssea guiada com ou sem a utilização de substituto ósseo após a extração de dente. Os autores apontaram que a utilização de substituto ósseo anorgânico (Endobon), com membranas colágenas em defeitos ao redor de alvéolos que receberam implantes pode melhorar o desfecho estético e, que a utilização de implantes unitários após a extração dentária pode aumentar o risco de perda.

Friedmann et al. 2011 realizaram um ensaio clínico randomizado e controlado comparando o efeito de duas membranas na regeneração óssea guiada. Os autores recobriram regiões de fenestração de tábua óssea com fosfato-Cálcio bifásico e recobriram com membrana de colágeno reticulada (ribose), e o grupo controle recebeu uma membrana não reticulada. Os autores apontaram que ambas as membranas de colágeno foram eficientes para regeneração óssea.

Furze et al. 2012 realizaram um ensaio clínico de 10 casos tratados consecutivamente em área estética maxilar. Os autores preconizaram a extração atraumática do dente condenado, a instalação de um implante simultaneamente a realização do procedimento de regeneração óssea guiada e, instalação de provisórios de 2 a 3 meses após a instalação de implantes (Slactive). Os autores indicaram uma taxa de previsibilidade de 100%.

Grunder et al. 2011 realizaram uma série de casos clínicos e avaliaram clinicamente e histológico do desfecho da regeneração óssea guiada ao redor de implantes. Os autores empregaram substituto ósseo de colágeno mineralizado e não reabsorvível membranas reforçadas de titânio. Os autores apontaram que histologicamente houve formação óssea e, clinicamente uma adequada interface de tecido duro e mole (volume) foi formada.

Hoang & Mealey 2012 realizaram um estudo histológico e clínico para avaliar o efeito de matriz desmineralizada óssea com diferentes tamanhos de partículas (125 e 710 micrômetros) na formação de tecido ósseo em região de molar recém-extraído, os autores indicaram que a utilização de partículas maiores não ofereceu benefício na preservação de tecido ósseo alveolar após a extração do dente (molar).

Hur et al. 2010 realizaram uma técnica modificada para incisão de retalho a fim de se realizar a regeneração óssea guiada, com intuito de evitar a exposição prematura de membranas. Os autores indicaram que esta técnica facilita o avanço do retalho livre de tensão e melhora a manutenção dos tecidos moles durante o processo de regeneração óssea. A separação de uma camada de perióstio e uma camada da mucosa é uma opção que pode superar as limitações das técnicas convencionais.

Juodzbaly et al. 2010 realizaram um estudo classificando 5 possibilidades de previsibilidade para instalação de implantes osseointegráveis na região anterior após extração dentária baseado no perfil e tecido mole e duro. O tipo I são regiões para instalação de implante imediato a extração onde há um espaço da parede vestibular ao implante menor que 2 mm. O risco de deficiência estética neste caso é baixo. A segunda opção é instalação de implante imediato e, regeneração óssea guiada quando existe um gap entre o implante e a parede vestibular maior ou igual a 2 mm. Existe um risco moderado de estética. Outra possibilidade é a instalação de implantes imediatos e utilização de enxerto de tecido conjuntivo sub-epitelial em áreas com defeito apenas de tecido mole, existindo um risco baixo de problemas estéticos. Outra situação mais difícil representa as reabilitações de área com deficiente de tecido mole e duro existindo alto risco de comprometimento estético em cirurgias de instalação imediata de implantes e regeneração óssea guiada. Os autores preconizam a enxertia óssea em área de perda extensa das paredes do alvéolo na região de instalação de implantes.

Kaigler et al. 2011 realizaram um estudo de revisão de literatura avaliando o efeito de fatores de crescimento derivados de plaquetas, os autores apontaram a viabilidade da utilização na região periodontal e peri-implantar. A combinação destes materiais com scaffold pode potencializar a clínica diária. Existe forte evidência para o mecanismo de ação da PDGF (fator de crescimento derivado de plaquetas) na cicatrização e regeneração periodontal e peri-implantar.

Kim et al. 2010 realizaram um estudo clínico para avaliar o desempenho de matriz óssea desmineralizadas e membrana reabsorvíveis. Os autores apontaram evidências de aumento da atividade de remodelação óssea e maturidade óssea assim, como substituição do material enxertado em análise de 6 meses.

Kim et al. 2012 realizaram um estudo de acompanhamento de diferentes técnicas de enxertia com tecido mole utilizando regeneração óssea guiada. Os autores sugerem que a utilização de uma membrana não reabsorvível, não foi prejudicada uma vez que a técnica preconizada com um retalho pediculado palatino com espessura ideal, permite uma vascularização adequada na região e, isto conduziu uma cicatrização cirúrgica sem intercorrências.

Langer et al. 2010 apresentaram uma série de casos clínicos de 8 pacientes tratados com osso humano liofilizado e desmineralizado utilizando membranas como barreiras. Além disto, empregou miniparafusos ou implantes para suportar as membranas, houve assim, possibilidade de regeneração óssea em altura permitindo a estabilidade e instalação de implantes na área enxertada. Os autores apontaram previsibilidade da técnica em acompanhamento de 4 a 13 anos. Os autores revelaram que a maior dificuldade encontrada com o procedimento foi a remoção dos mini-implantes instalados. Principalmente, nas situações parafusos revestidos de hidroxiapatitas.

Levin et al. 2011 descreveram a reabilitação de 30 pacientes em região estética, que receberam implantes imediatamente a extração dentária, empregou-se a enxertia óssea e a técnica de regeneração óssea guiada. O autor preconizou a utilização de próteses definitivas depois de 12 semanas, nenhum evento adverso, como infecção, inflamação persistente, afrouxamento de parafuso ocorreu, o autor revelou que o

enxerto e a membrana foram utilizados não somente para prover osso circunferencial ao implante, mas também para a manutenção do tecido mole.

Lindfors et al. 2010 realizaram um estudo de regeneração óssea guiada utilizando membrana reforçada de titânio (ePTFE) e enxertia autógena, analisando o efeito do tabagismo e exposição de membranas. Os autores relataram que o tabagismo prejudicou o desfecho do tratamento quando comparado com pacientes não fumantes e, membranas expostas ao meio bucal não prejudicaram o resultado do tratamento.

Lupovici 2010 realizou a descrição de um caso clínico relatando a utilização de um enxerto xenógeno (Endobon) em utilização de uma membrana em maxila anterior severamente comprometida e, utilização de implantes do tipo platform switching. Os autores apontaram a previsibilidade da técnica em área estética anterior, mas enfatizam que novos estudos com uma amostra maior de pacientes é necessário.

Mardas et al. 2010 realizaram um ensaio controlado e randomizado avaliando a regeneração óssea guiada e utilização um substituiu osso sintético (Bone Ceramic) ou a utilização de um osso derivado bovino (Bio-Oss). Após um período de acompanhamento de 8 meses os autores concluíram que ambos os materiais preservaram parcialmente a largura e altura interproximal de tecido ósseo no rebordo alveolar.

Steigmann et al. 2012 realizaram uma descrição de casos clínicos utilizando a técnica de regeneração óssea guiada, utilizando um retalho do periósteo (vestibular). Este retalho permite o enchimento de material de enxerto ósseo, facilitando o fechamento da região tecidual sem tensão através da divisão da mucosa. Os autores sugerem que a técnica é efetiva para correção horizontal grave ou localizada de deficiências ósseas.

Mau et al. 2012 realizaram uma descrição de técnica de regeneração óssea guiada com complicação; um caso com uma complicação biológica relacionada com membrana de ácido polilático em regeneração óssea guiada. (GBR). Este é um caso com um paciente de 42 anos de idade, saudável, que queixou de desconforto persistente da gengiva anterior maxilar. Exame clínico e radiografias mostraram destruição periodontal severa dos dentes de 7 a 10. Extração de dentes foi seguida no início de implante colocação com GBR. Quatro meses depois, a reabsorção óssea severa foi

observada após a exposição cirúrgica. Um segundo GBR foi realizada. Cicatrização da ferida evolui sem intercorrências e um implante de prótese parcial fixa suportada mais tarde foi carregado. Supomos que esta complicação foi uma reação de corpo estranho para a membrana de ácido polilático. Tal reação pode afetar tecidos mole e duro e a cicatrização após GBR. Longo prazo de seguimento é necessário para determinar a estabilidade dos resultados.

Naruse et al. 2010 realizaram um relato de caso descrevendo uma técnica de regeneração óssea guiada para instalação de implantes utilizando uma membrana não reabsorvível, além disto, uma micro-malha de titânio. Os autores sugerem que o método tem potencial para utilização em áreas de reabilitação estética com osso alveolar atrofio.

Park 2011 realizaram a descrição de um caso clínico utilizando um implante instalado imediatamente a extração combinado com enxertia matriz dermo acelular utilizado como membrana. Os autores sugerem que a técnica representou uma ótima opção para reabilitação com implantes imediatos. Entretanto, estudos controlados e randomizados são necessários para determinar se este procedimento oferece benefício em longo prazo para os pacientes.

Perelman-Karmon ET al. 2011 realizaram um estudo para comparar locais de extração aumentada com mineral óssea bovina (BBM), com e sem cobertura de membrana reabsorvível. Partículas BBM foram enxertadas em novas bases de extração de humanos de 23 pacientes, em 12 desses pacientes, a regeneração tecidual guiada (GTR) membrana foi aplicada. Após 9 meses de avaliação histomorfométrica, foram obtidas amostras cilíndricas de tecidos duros. Cento frações área óssea (BAFs) do cristal, meio e segmentos apicais de cada amostra foram calculados utilizando a técnica de contagem de pontos. As alterações foram comparadas nos valores. Nos locais aumentada com BBM, o BAF significativo variou de 22,8% (coronal) a 36,3% (apical) em comparação com locais aumentada com BBM e membrana de colágeno (35,2% [coronal] para 47% [apical]). A comparação entre os diferentes profundidades e os dois grupos demonstraram um aumento distinto na BAF de regiões coronais de apical ($P < 0,001$). Este padrão foi observado em ambos os grupos ($P < 0,001$) e foi significativamente mais elevada no grupo aumentada com BBM e colágeno da membrana ($P < 0,05$). Na fase pós-extração imediata, BBM como um biomaterial

enxertado preservado o volume soquete e habilitado osso recém-formado para o futuro a preparação do local do implante. O valor da fração óssea aumentou com GTR membrana.

Ramel et al. 2012 realizaram um estudo clínico controlado e randomizado utilizando uma membrana sintética (gel) para regeneração óssea guiada em um acompanhamento de 1 a 3 anos. Os autores apontaram que a membrana apresenta uma alta taxa de sucesso quando utilizada para o tratamento de deiscência óssea ao redor de implantes dentários.

Rammelsberg et al. 2012 realizaram um estudo analisando a influência da enxertia óssea e prognóstico em curto prazo na instalação imediata de implantes, os autores analisaram 404 pacientes e 958 implantes. Relatou-se que as técnicas de aumento ósseo podem reduzir ligeiramente o prognóstico em curto prazo de implantes dentários. E, que este efeito é mais pronunciado quando os defeitos avançados exigem a combinação de vários processos de aumento.

Retzepi & Donos 2011 realizaram uma revisão de literatura avaliando os princípios biológicos e terapêuticos da regeneração óssea guiada. Os autores apontaram que as futuras pesquisas devem se concentra na investigação de mecanismos molecular subjacentes ao processo de cicatrização após a aplicação da técnica de regeneração óssea guiada, realizar um perfil de fatores locais e do paciente que pode ter efeito na previsibilidade do tratamento, além disto, avaliar a fisiopatologia da regeneração óssea guiada no processo de cicatrização na presença de doenças sistêmicas potencialmente que devem afetar o esqueleto ósseo.

Rosano et al. 2013 realizaram um relato para descrever uma técnica de regeneração utilizando plasma rico em plaqueta em redes de fibrina para a preservação da arquitetura do tecido mole ao redor de um implante imediatamente colocado em um local de extração de maxila anterior. Este procedimento apresentou uma vantagem uma vez que não houve necessidade de técnicas de incisões, aumentando os benefícios de estética peri-implantar, sem qualquer risco de infecção ou transmissão de doenças.

Rosen & Rosen 2013 realizaram uma descrição de casos clínicos (43 pacientes) apresentando a utilização de uma membrana (barreira) ácido poliláctico deixando parte exposta no alvéolo antes da colocação de implantes dentários (realizado após 23

semana). Todos os sítios que receberam implantes dentários demonstraram que houve sucesso na técnica de regeneração óssea guiada, isto poderia evitar seqüelas negativas de outras técnicas convencionais (dor, inchaço).

Schneider et al. 2011 realizaram um estudo avaliando a estabilidade e volume do tecido peri-implantar utilizando uma técnica de regeneração óssea e de tecido mole durante 12 meses de acompanhamento. Os autores relataram que a técnica foi eficaz no aumento do volume do tecido mole dentro de 1 ano. Os autores apontaram que a altura média da papila permaneceu inalterada durante o período de observação e, uma média de recessão gengival de 0.2mm foi observada.

Schwarz et al. 2011 realizaram um estudo de acompanhamento de 4 anos avaliando o impacto da regeneração óssea guiada em defeitos ósseos com deiscências ao redor da região peri-implantar. Os autores concluíram que implantes que apresentam altura residual de defeito maior que 1 mm apresentam maior risco de desenvolvimento de peri-implantite e, valores positivos destes defeitos estiveram associados com um aumento de recessão de mucosa e, pode comprometer o desfecho estético na reabilitação de implantes dentários.

Tudesco (2010) analisou o carregamento precoce de implantes instalados em osso regenerado com membrana não reabsorvível e, utilizando osso bovino desproteinizado. Os autores apontaram que a utilização deste material com membranas revestidas de titânio pode favorecer a formação óssea em altura em implantes carregados após 30 dias; resultados favoráveis de acompanhamento de 1 ano foram apresentados.

Urban & Wenzel 2010 realizaram um estudo avaliando índices de incômodo e dor de pacientes submetido a cirurgias de implantes e, procedimento de regeneração óssea. Os pacientes apresentaram pouca dor ou moderada em combinação com inchaço de leve a grave na região ao redor de implantes dentários na região de molares envolvendo técnicas regenerativas. Pacientes fumantes apresentaram maior propensão à dor, em contraste a pacientes com idade acima de 50 anos, que foi associado a menos dor.

Verdugo et al. 2010 realizaram um estudo clínico, tomográfico e histológico avaliando a regeneração óssea guiada com perfurações na cortical óssea em humanos,

os autores relataram que a preservação do periósteo é uma importante função de barreira para proteger o tecido ósseo, ressaltando a importância do fechamento primário da ferida cirúrgica. Além disto, a decorticação óssea pode favorecer os resultados clínicos e histológicos.

Yamada et al. 2012 realizaram um estudo de caso clínico utilizando um método de engenharia de tecido minimamente invasiva, utilizando célula tronco mesenquimais como célula tronco, plasma rico em plaquetas como fator de crescimento e regeneração óssea guiada, utilizando membrana. Os autores apontaram elevada previsibilidade da técnica em um acompanhamento de 2 anos.

Urban et al. 2011 realizaram um estudo de acompanhamento com membranas reabsorvíveis e utilização de osso autógeno particulado com ou sem utilização de osso orgânico. Os autores apontaram uma taxa de sobrevivência de implantes altas e baixas taxas de complicações, revelando o potencial satisfatório na utilização de membrana sintética reabsorvível. A avaliação histológica demonstrou que o osso autógeno é principalmente reabsorvido e substituído por osso vital e as partículas dos substitutos ósseo são ligadas por osso vital. Entretanto, mais estudos com longo acompanhamento e randomizados são necessário para avaliar o uso de membranas reabsorvíveis.

Zafropoulos et al. 2010 realizaram a descrição de um caso clínico com 8 anos de acompanhamento de implantes instalado imediatamente a extração de um molar mandibular e utilizou-se a técnica de regeneração óssea com membranas não reabsorvíveis e, nenhum material de enxertia. Exames clínicos e radiográficos mostraram estabilidade do tecido peri-implantar e confirmaram um tratamento reabilitador satisfatório.

4-Caso clínico

Etapa Inicial e Cirúrgica

Um paciente, gênero feminino, com 54 anos, compareceu a clínica de reabilitação oral com a queixa estética e funcional na prótese fixa instalada nos elementos de 14,15 e 16. Inicialmente realizou-se um planejamento reabilitador para o mesmo conforme exame clínico e radiográfico obtido do paciente (figura 1 e 2)

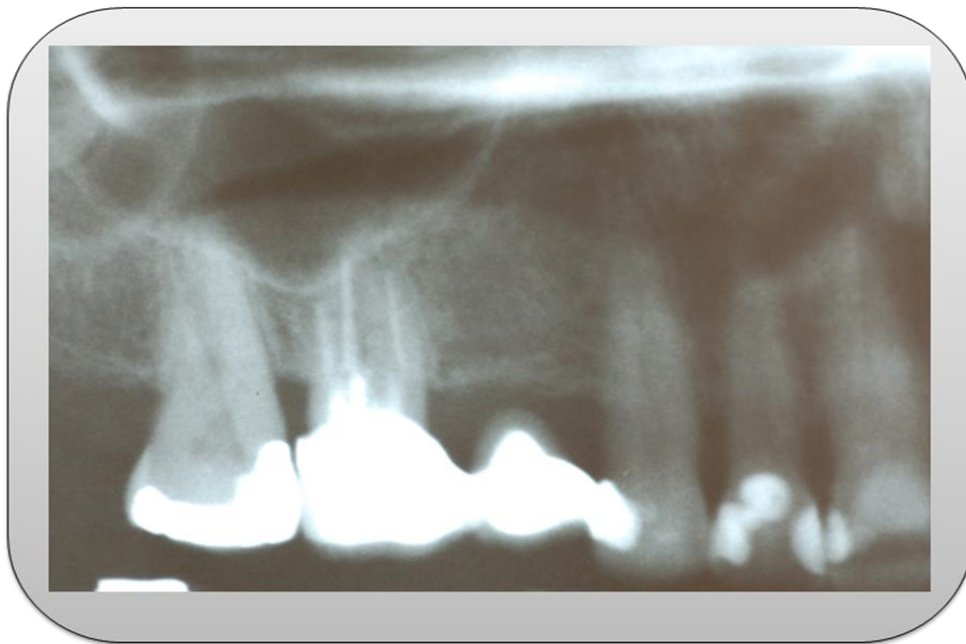


Figura 1. Radiografia periapical da região de 13, pântico (15) e 16. É possível observar uma desadaptação na distal da coroa do elemento 16.

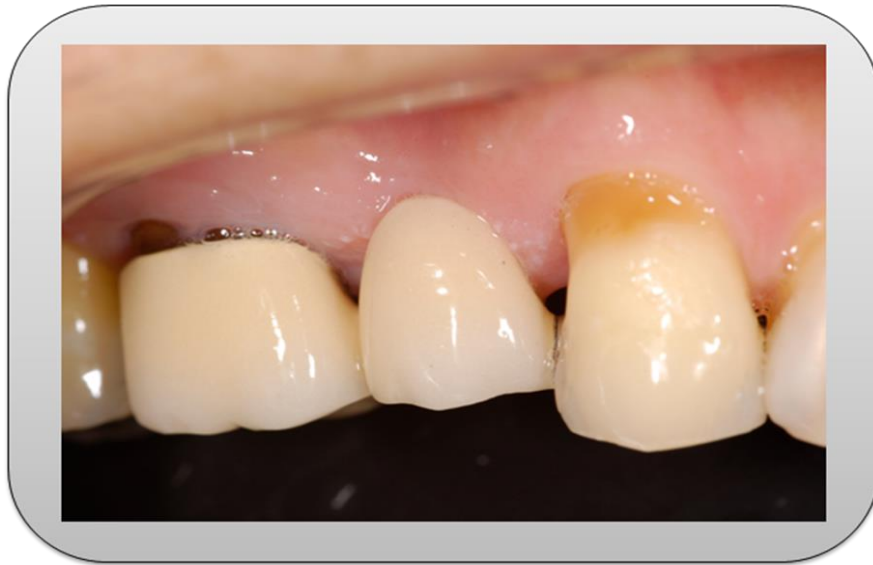

Figura 2. Imagem inicial dos elementos 13, 15 (pôntico) e 16, sendo possível observar a desadaptação da coroa instalada no elemento 16, lesão de abfração no elemento 13.

Após o planejamento inicial, optou-se pela instalação de um implante dentário na região do pôntico (15) e, substituição da coroa instalada no elemento 16. A etapa cirúrgica foi realizada posteriormente a retirada da prótese antiga que o paciente utilizava. Inicialmente, foi realizada a desinfecção da pele do paciente utilizando Iodopovidine, em um próximo momento foi realizada a anestesia infiltrativa da região da crista alveolar e nervo alveolar superior médio e anterior, além disto, foi realizado anestesia na região palatina (n. palatino maior). Realizou-se uma incisão na crista do rebordo e intra-sulculares dos dentes 13 e 16. Não foi realizado incisão relaxante, contudo o tecido foi afastado até área de mucosa alveolar formando um túnel.

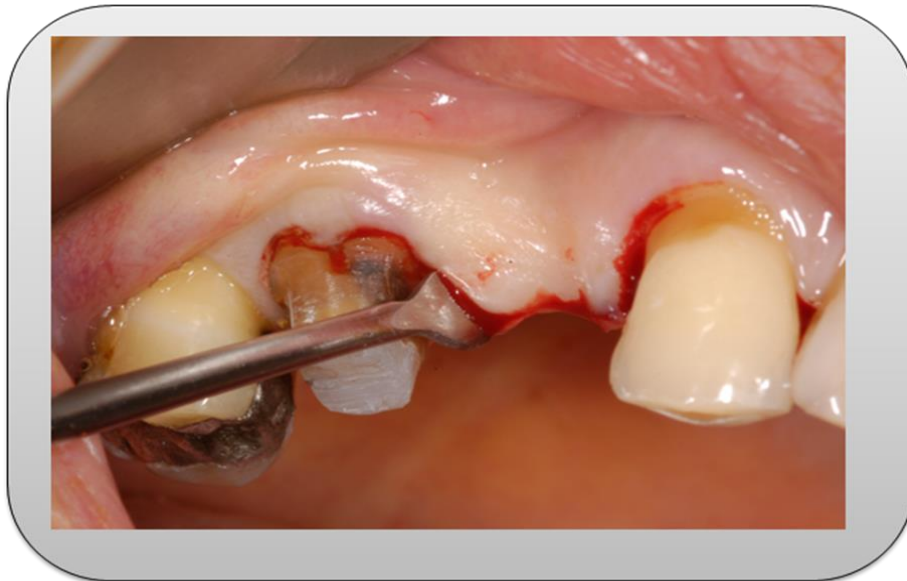

Figura 3. Imagem mostrando o descolamento do retalho na região de cirurgia.

Após abertura do retalho total, iniciaram-se as fresagens seguindo o protocolo de instalação de implantes osseointegráveis (Conexão, Sistema Implante, Arujá, São Paulo, Brasil).

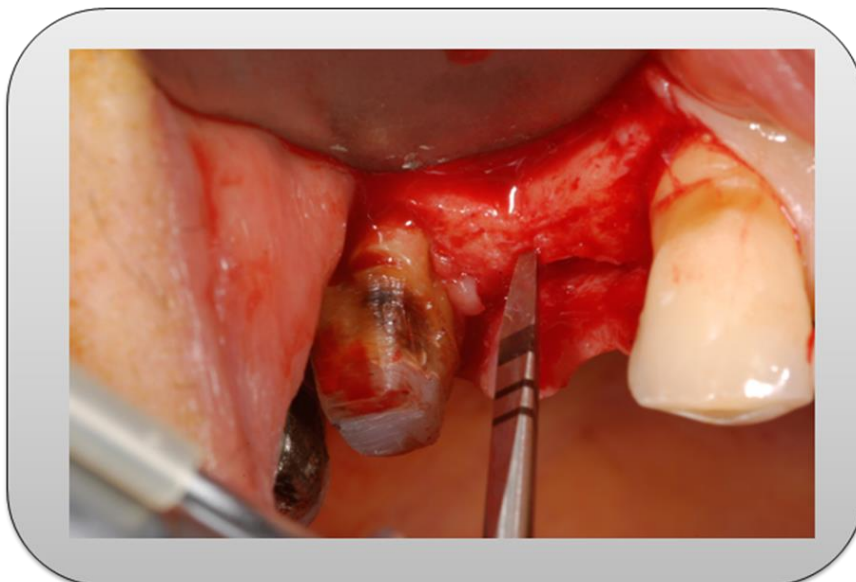


Figura 4. Imagem mostrando a fresa lança posicionada para início do procedimento de fresagem para instalação de implantes com irrigação de soro fisiológico.

Em uma próxima fase foi realizada a fresagem completa seguindo a orientação ideal para o posicionamento do implante (paralelo ao longo eixo do dente) e, instalação de um implante 4,0 x 13 mm do tipo cone morse (Conexão, Sistemas de Implante, Arujá, São Paulo) buscando respeitar os limites de parede óssea.

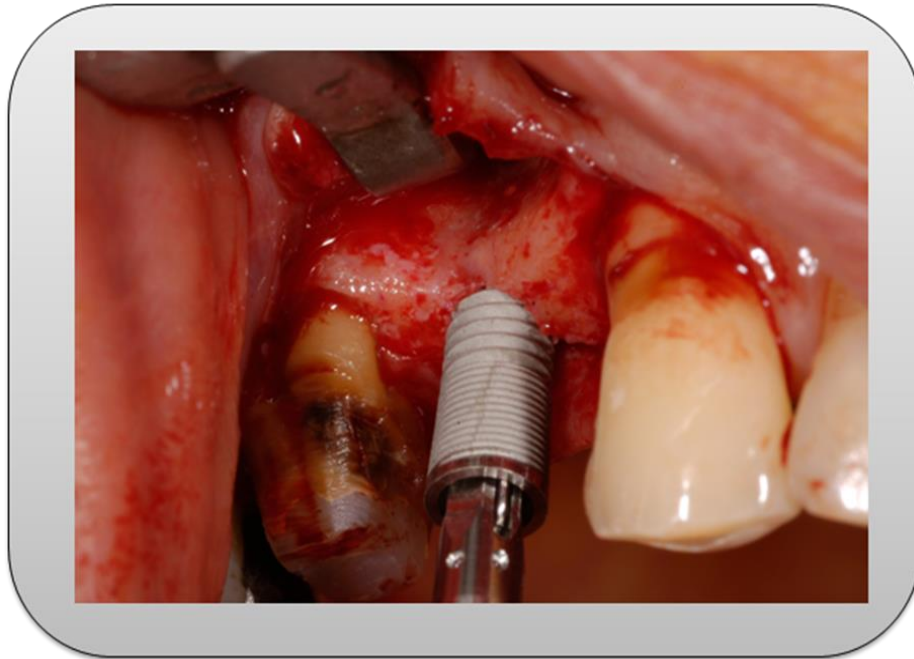


Figura 5. Imagem mostrando implante Cone Morse sendo instalado

Durante o procedimento cirúrgico foi observado que a parede vestibular do alvéolo criado para instalação do implante foi prejudicada, uma vez que este rebordo apresentava-se muito abaulado no terço médio e apical do implante instalado. Conseqüentemente, a instalação do implante deixou roscas expostas no terço médio e apical.

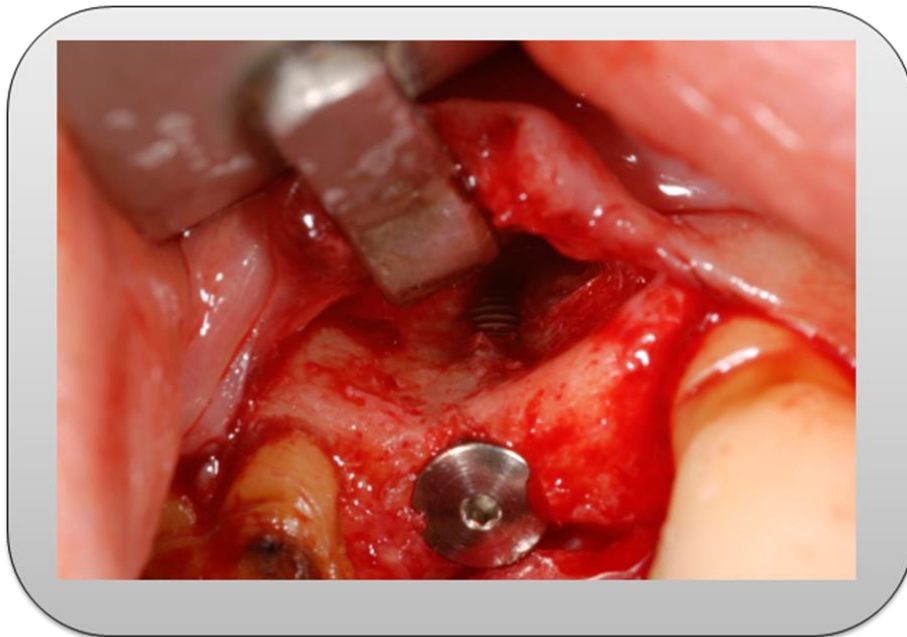


Figura 6. Imagem mostrando implante Cone Morse instalado e roscas exposta no terço médio e apical.

Na sequência, realizou-se pequenas perfurações da cortical óssea ao redor do corpo do implante e procedeu-se o posicionamento membrana GenDerm (Baumer, São Paulo, Brazil) (figura 7), e colocação do enxerto bovino (Geistlich Bio-Oss®, Switzerland) no respectivo leito cirúrgico (figura 8).

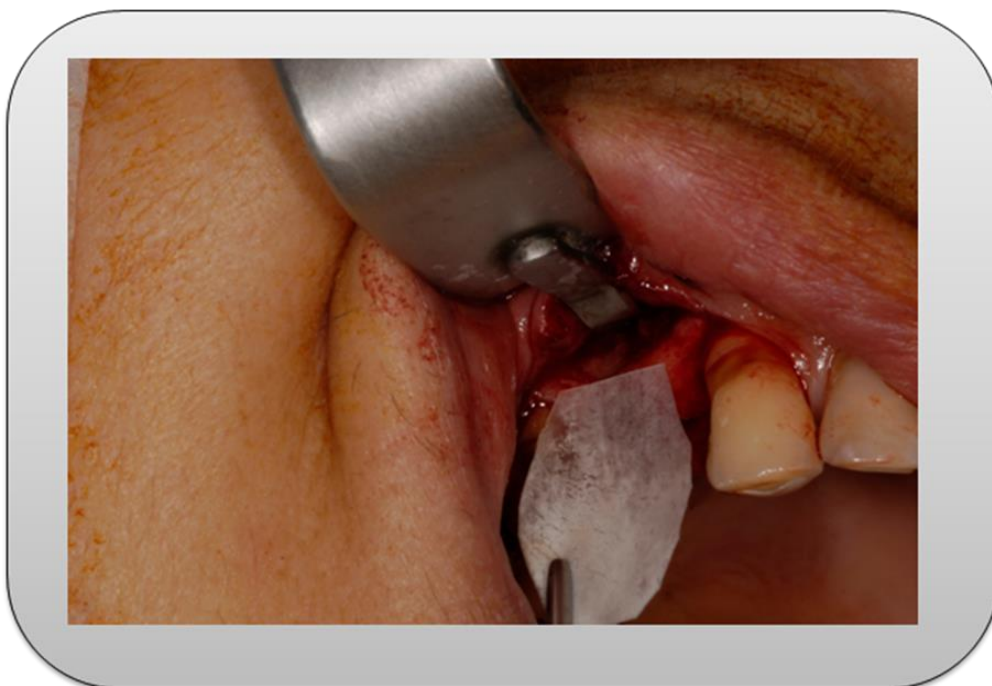

Figura 7. Colocação de Membrana no leito ósseo.

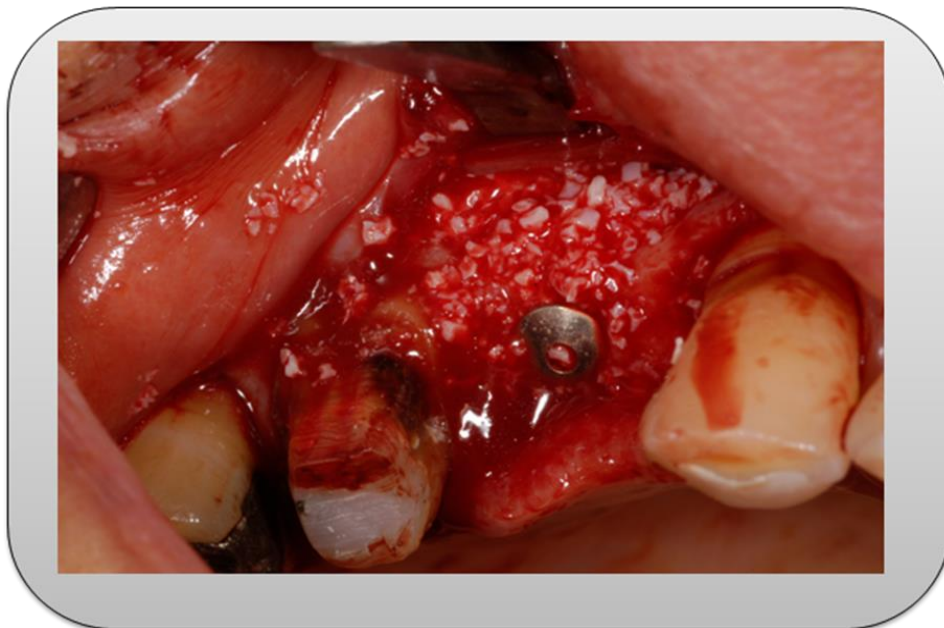

Figura 8. Colocação de enxerto ósseo liofilizado ao redor da crista óssea.

Após esta etapa foi realizada a sutura utilizando fio de Nylon 6.0 deixando as bordas coadaptadas levemente para que não houvesse pressão no leito cirúrgico (figura 9).

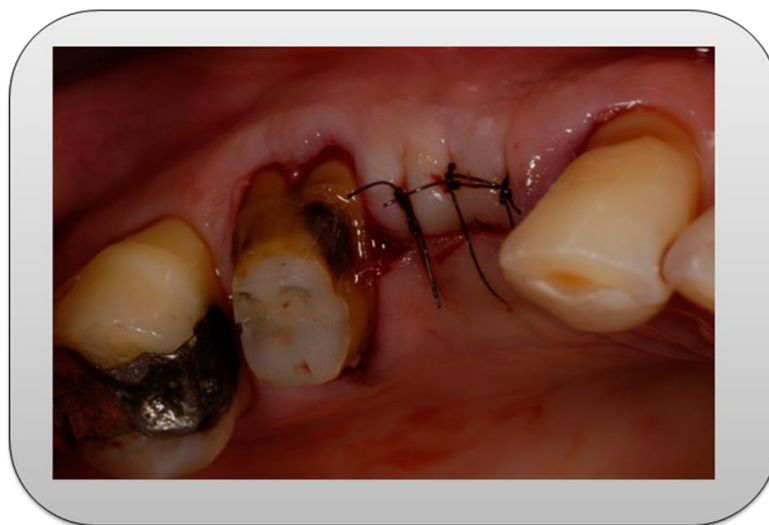


Figura 9. Sutura realizada na região cirúrgica.

A cimentação provisória da prótese provisória instalada no elemento 16 foi realizada com cimento provisório Hydro C (Dentsply, São Paulo, Brasil).

Etapa de Confeção de Prótese Dentária

Após o aguardo do período de osseointegração e estabilização do enxerto (6 meses) realizou-se a cirurgia de reabertura e, instalação de um pilar speed (Conexão, Sistemas de Implantes, Arujá, São Paulo, Brazil), além disto, realizou-se a instalação do coping de plástico para confecção imediata do provisório (figura 10).

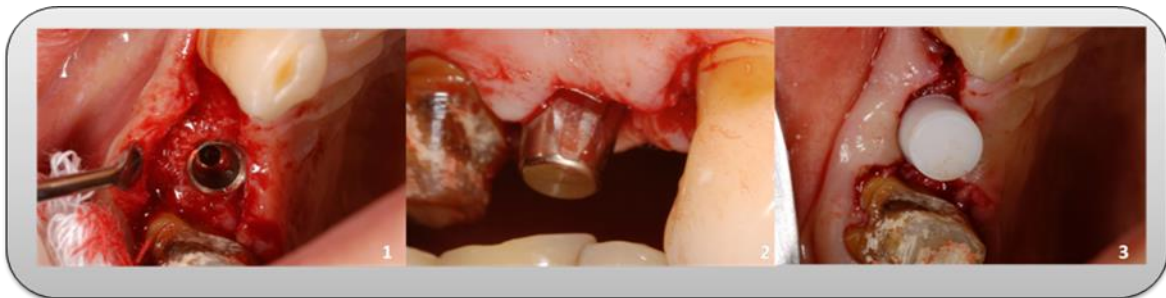

Figura 10. (1): Cirurgia de reabertura; (2): Instalação de pilar Speed com cinta de 1.5mm; (3) instalação de coping plástico.

Em uma etapa inicial fora confeccionado o enceramento do modelo de planejamento incluindo os elementos 15 e 16 (figura 11:1), assim foi realizada a duplicação com silicona de condensação Zetalabor (Zhermack, RO, Italy) (figura 11: 2) e, utilizado resina bisacril (3M Espe, São Paulo, Brasil) para confecção de provisório e captura de coppings plástico (figura 11:3,4).

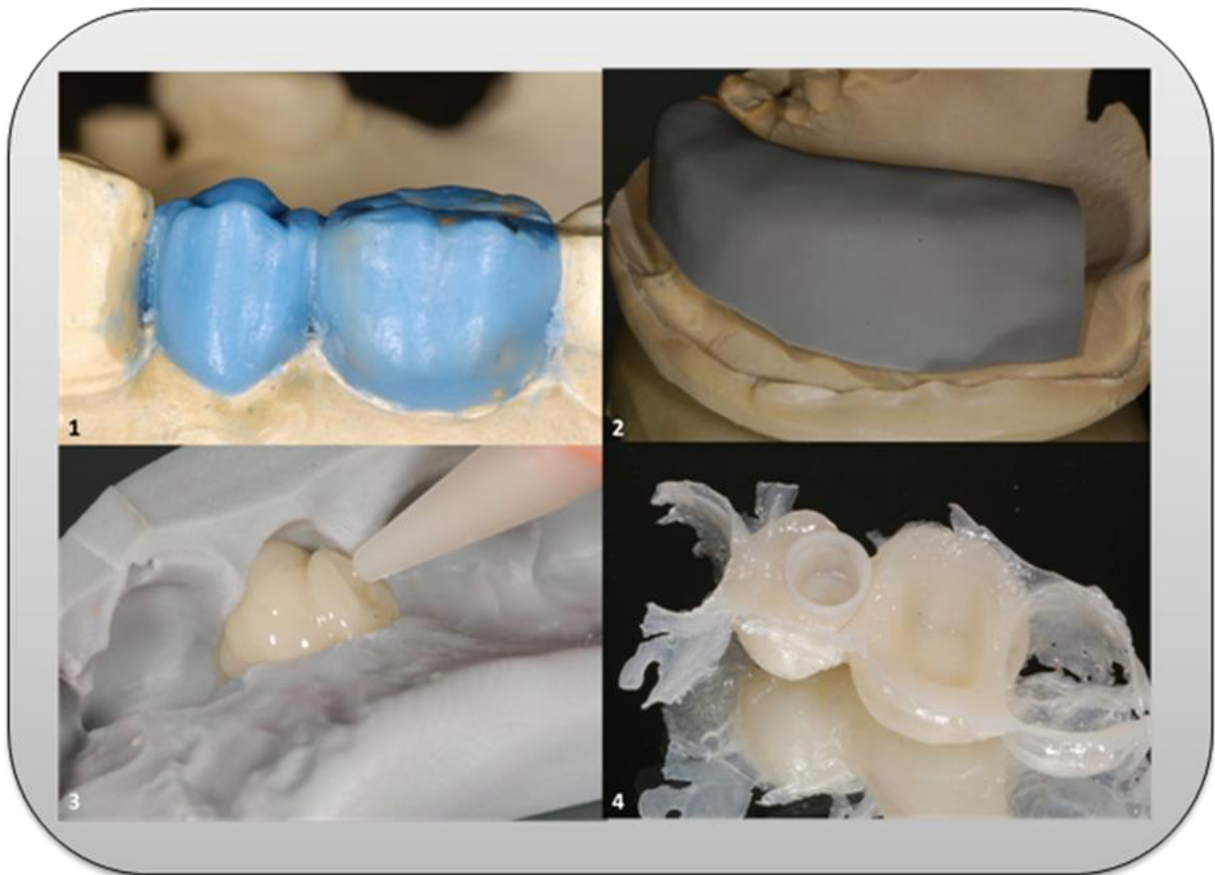


Figura 11. (1): Enceramento; (2): Silicona de condensação; (3) Resina Bisacril; (4): Copping plástico capturado pela resina.

Na sequência, foi realizado o polimento e acabamento dos provisórios confeccionados utilizando discos de granulação grossa e fina e, conseqüentemente, cimentação com cimento temporário (hydro C, Dentsply, São Paulo, Brasil). (Figura 12)

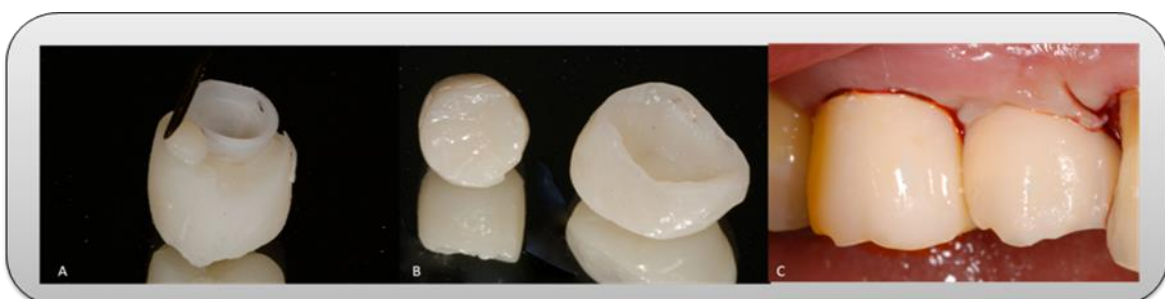

Figura 12. (A) captura do coping de plástico na provisória; polimento final das provisórias (B); Cimentação dos provisórios após reabertura (C).

Decorrido 60 dias para estabilização do tecido mole, foi realizado o preparo para faceta do elemento 13 e preparo para uma metalo-cerâmica no elemento 16. A moldagem foi realizada utilizando a técnica de duplo fio, primeiramente o mais fino (#000 Ultrapack) seguido pelo mais espesso (#00 Ultrapack) inseridos no sulco gengival. Na região do implante, foi instalado um coping de plástico para transferência da posição do implante e, assim, para a realização da moldagem com silicona de adição (honigum DMG, SP, Brasil) foi retirado o segundo fio que permitiu o afastamento da gengiva do término do preparo, conforme figura 13.

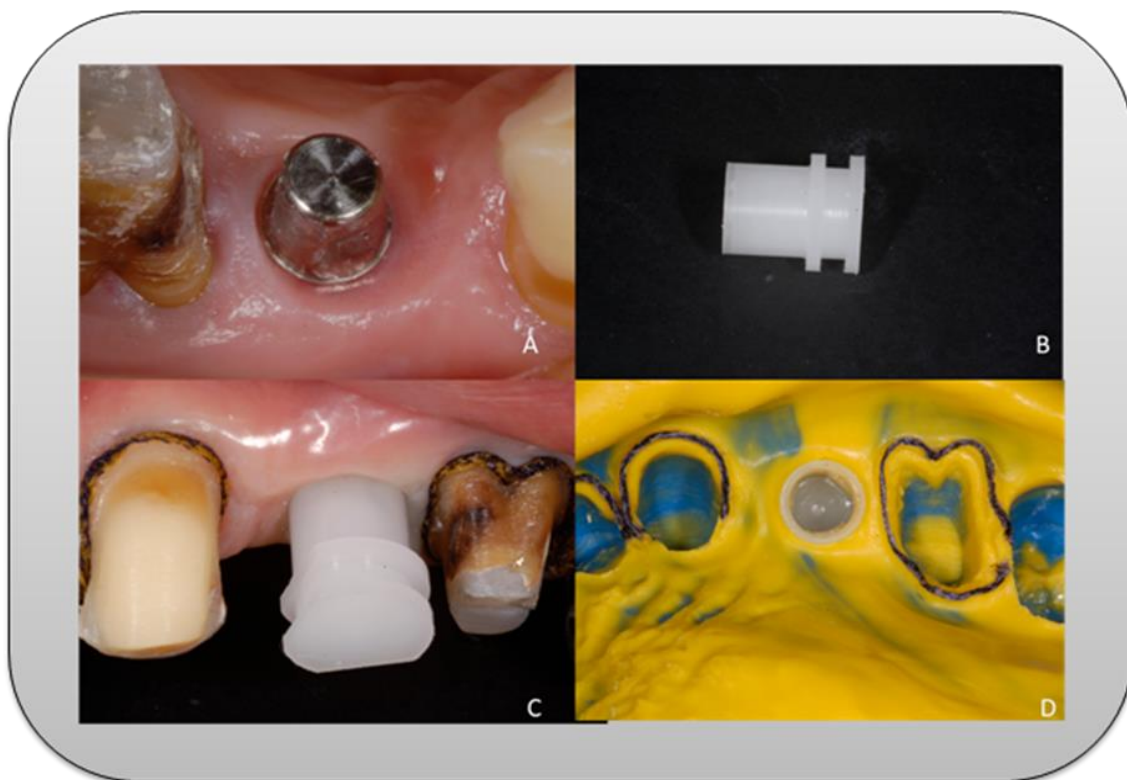


Figure 13. (A) detalhe do perfil da gengiva ao redor do implante; (B) coping plástico; (c) preparo de coroa total realizado no elemento 16, coping plástico e preparo de faceta no elemento 13; (d) moldagem realizada com a retirada do fio retrator.

Em uma próxima etapa realizou-se a confecção do coping metálico, prova da porcelana e, seleção de cor utilizando escala Vita (VITA 3D-Master, Wilcos, RJ, Brazil) realizando-se a confecção da peça final (figure 14A). Em seguida, foi realizada a instalação das próteses elemento 15 e, cimentação das peças como segue: dente 13: cimentação adesiva de laminado cerâmico de dissilicato de lítio (IPS e.max) com cimento resinoso Variolink II (Ivoclar Vivadent, São Paulo, Brasil), dente 15: prótese implantossuportada cimentada com Multilink (Ivoclar Vivadent, São Paulo, Brasil) e dente 16: coroa metalocerâmica cimentada com Multilink (Ivoclar Vivadent, São Paulo, Brasil) (figura 14B).

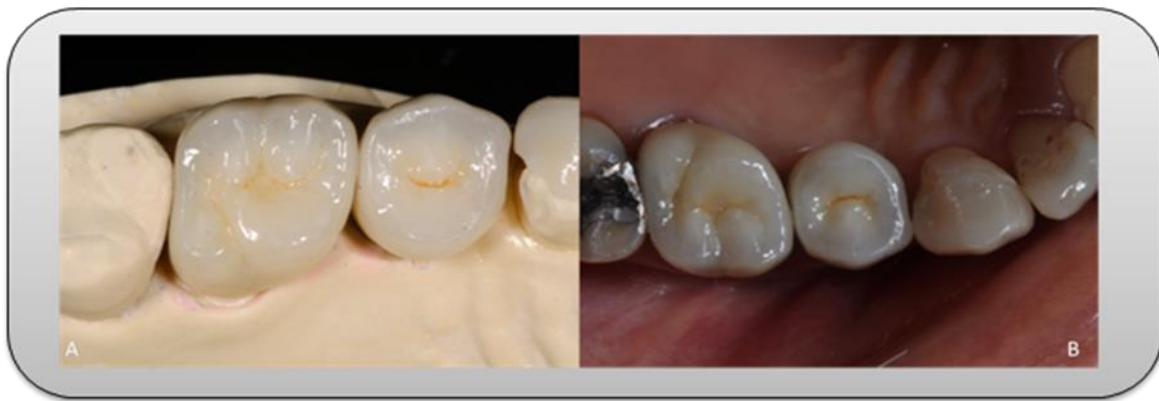

Figure 14. (A) Confecção da coroa implantossuportada (15); metalocerâmica (16) e faceta (13); (B) visão oclusal das coroas cimentadas.

Realizou-se adequado ajuste oclusal e controle do caso clínico por seis meses de controle (figure 15)

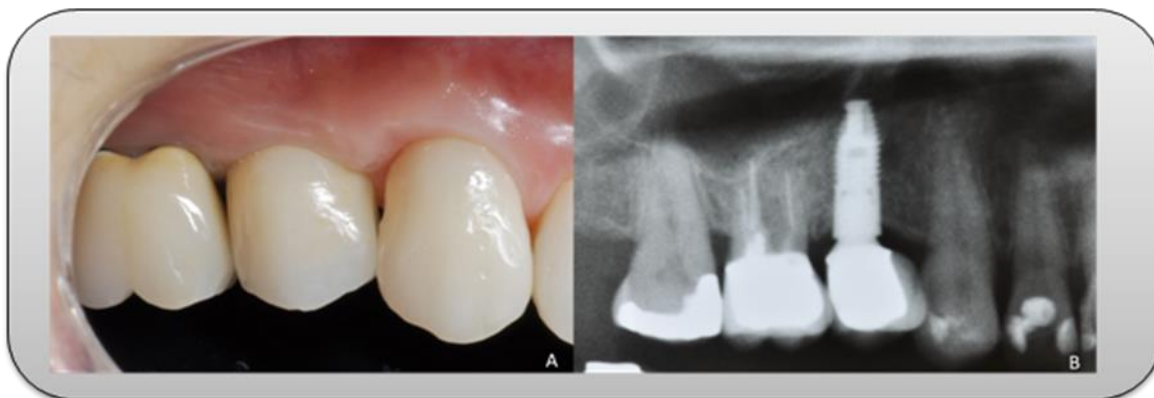


Figure 15. (A) Próteses fixas instaladas; (B) controle radiográfico de seis meses no implante instalado.

5-Discussão

Os implantes osseointegráveis começaram a ser desenvolvidos em 1956 e foram avaliados clinicamente a partir de 1965 (Branemarck et al 1969). Ao longo dos anos, os implantes sofreram alterações na forma, dimensões e tratamento da superfície, podendo ser encontrados no mercado em diversas designações comerciais. De modo geral, os resultados funcionais obtidos na substituição de dentes perdidos têm sido excelentes principalmente em áreas onde encontramos uma quantidade de osso suficiente para que consigamos fazer uma instalação ou ancoragem correta dos implantes.

Porém em nosso caso clínico podemos observar uma falha óssea depois da instalação do implante, sendo que esta já é esperada e por alguns motivos como, por exemplo, a falta de osso vestibulo-lingual devido à reabsorção óssea após a perda do elemento dental (Clementini et al. 2012). Por isso foi utilizado um implante com uma geometria mais favorável, neste caso o implante Cone Morse, que apresenta um papel relevante em preservação de tecido ósseo, uma vez que permite uma taxa menor de perda óssea quando comparado com outros modelos de implantes (Mangano et al. 2012), como por exemplo, de hexágono externo.

Neste caso clínico foi usado um enxerto bovino (Geistlich Bio-Oss®, Switzerland) para recobrimento do defeito e também uma membrana GenDerm (Baumer, São Paulo, Brazil) no respectivo leito cirúrgico. Esta membrana é utilizada como uma barreira mecânica a migração de células epiteliais, e proteção quanto à coaptação do coágulo causado pela pressão exercida pelo retalho de tecido mole. Assim,

há a criação de um espaço protegido, um alojamento para o coágulo sanguíneo, que permite a migração de células osteoprogenitoras para dentro desse espaço, resultando em neoformação de tecido ósseo.

Outra parte importante de salientar é a confecção de um provisório, pois este tem varias funções como adaptação do paciente, escolha da cor e forma e talvez o mais importante em implantes seja o condicionamento gengival que além da obtenção da estética, tal conduta representa menos tempo clinico ao protético durante a fase de restauração final, uma vez que os tecidos moles adjacentes já terão sido direcionados durante a fase de osseointegração, dispensando as conhecidas manobras de direcionamento gengival para estética quando da confecção da coroa definitiva.

Para finalizar o caso, fizemos os ajustes oclusais necessários para melhor distribuição de forças nestas próteses e um acompanhamento clinico e radiográfico após 6 meses. O paciente apresentou satisfeito com o resultado estético e funcional. Salientamos a importância de uma técnica de regeneração óssea realizada de forma minimamente invasiva e, estudos longitudinais e controlados devem ser realizados.

6-Conclusão

A técnica de regeneração óssea guiada empregada apresentou desempenho satisfatório. O paciente demonstrou-se favorável no quesito de estética e função. Entretanto, mais estudos controlados e com maior longevidade são necessários para análises de previsibilidade.

7-Referências

1. Wennerberg A, Albrektsson T. Current challenges in successful rehabilitation with oral implants. *J Oral Rehabil.* 2011 Apr;38(4):286-94. doi: 10.1111/j.1365-2842.2010.02170.x. Epub 2010 Oct 25.
2. Cehreli M, Sahin S, Akça K. Role of mechanical environment and implant design on bone tissue differentiation: current knowledge and future contexts. *J Dent.* 2004 Feb;32(2):123-32. Review.
3. Draenert FG, Huetzen D, Neff A, Mueller WE. Vertical bone augmentation procedures: Basics and techniques in dental implantology. *J Biomed Mater Res A.* 2013 Jun 3. doi: 10.1002/jbm.a.34812. [Epub ahead of print]
4. Wheeler SL. Implant complications in the esthetic zone. *J Oral Maxillofac Surg.* 2007 Jul;65(7 Suppl 1):93-102.
5. Behfarnia P, Khorasani MM, Birang R, Abbas FM. Histological and histomorphometric analysis of animal experimental dehiscence defect treated with three bio absorbable GTR collagen membrane. *Dent Res J (Isfahan).* 2012 Sep;9(5):574-81.
6. Del Corso M, Mazor Z, Rutkowski JL, Dohan Ehrenfest DM. The use of leukocyte- and platelet-rich fibrin during immediate postextractive implantation and loading for the esthetic replacement of a fractured maxillary central incisor. *J Oral Implantol.* 2012 Apr;38(2):181-7. doi: 10.1563/AAID-JOI-D-12-CL.3802.
7. Perelman-Karmon M, Kozlovsky A, Liloy R, Artzi Z. Socket site preservation using bovine bone mineral with and without a bioresorbable collagen membrane. *Int J Periodontics Restorative Dent.* 2012 Aug;32(4):459-65.
8. Wang RE, Lang NP. Ridge preservation after tooth extraction. *Clin Oral Implants Res.* 2012 Oct;23 Suppl 6:147-56. doi: 10.1111/j.1600-0501.2012.02560.x.
9. Mangano F, Mangano C, Ricci M, Sammons RL, Shibli JA, Piattelli A. Single-tooth Morse taper connection implants placed in fresh extraction sockets of the anterior maxilla: an aesthetic evaluation. *Clin Oral Implants Res.* 2012 Nov;23(11):1302-7. doi: 10.1111/j.1600-0501.2011.02307.x. Epub 2011 Sep 30.

10. Merz BR, Hunenbart S, Belser UC. Mechanics of the implant-abutment connection: an 8-degree taper compared to a butt joint connection. *Int J Oral Maxillofac Implants*. 2000 Jul-Aug;15(4):519-26.
11. Tonella BP, Pellizzer EP, Ferraço R, Falcón-Antenucci RM, Carvalho PS, Goiato MC. Photoelastic analysis of cemented or screwed implant-supported prostheses with different prosthetic connections. *J Oral Implantol*. 2011 Aug;37(4):401-10. doi: 10.1563/AAID-JOI-D-10-00044.
12. Annen BM, Ramel CF, Hämmerle CH, Jung RE. Use of a new cross-linked collagen membrane for the treatment of peri-implant dehiscence defects: a randomised controlled double-blinded clinical trial. *Eur J Oral Implantol*. 2011 Summer;4(2):87-100.
13. Annibali S, Bignozzi I, Sammartino G, La Monaca G, Cristalli MP. Horizontal and vertical ridge augmentation in localized alveolar deficient sites: a retrospective case series. *Implant Dent*. 2012 Jun;21(3):175-85. doi: 10.1097/ID.0b013e31824ee3e9.
14. Baldini N, De Sanctis M, Ferrari M. Deproteinized bovine bone in periodontal and implant surgery. *Dent Mater*. 2011 Jan;27(1):61-70. doi: 10.1016/j.dental.2010.10.017. Epub 2010 Nov 27.
15. Barboza EP, Stutz B, Ferreira VF, Carvalho W. Guided bone regeneration using nonexpanded polytetrafluoroethylene membranes in preparation for dental implant placements--a report of 420 cases. *Implant Dent*. 2010 Feb;19(1):2-7. doi: 10.1097/ID.0b013e3181cda72c.
16. Buser D, Wittneben J, Bornstein MM, Grütter L, Chappuis V, Belser UC. Stability of contour augmentation and esthetic outcomes of implant-supported single crowns in the esthetic zone: 3-year results of a prospective study with early implant placement postextraction. *J Periodontol*. 2011 Mar;82(3):342-9. doi: 10.1902/jop.2010.100408. Epub 2010 Sep 10.
17. Canullo L, Sisti A. Early implant loading after vertical ridge augmentation (VRA) using e-PTFE titanium-reinforced membrane and nano-structured hydroxyapatite: 2-year prospective study. *Eur J Oral Implantol*. 2010 Spring;3(1):59-69.

18. Castillo R. Horizontal Ridge Augmentation Before Placing Implants Using a Double-bone, Double Resorbable Membrane Technique: Two Clinical Cases. *Eur J Esthet Dent*. 2010 Winter;5(4):340-56.
19. Clementini M, Morlupi A, Canullo L, Agrestini C, Barlattani A. Success rate of dental implants inserted in horizontal and vertical guided bone regenerated areas: a systematic review. *Int J Oral Maxillofac Surg*. 2012 Jul;41(7):847-52. doi: 10.1016/j.ijom.2012.03.016. Epub 2012 Apr 26.
20. Covani U, Chiappe G, Bosco M, Orlando B, Quaranta A, Barone A. A 10-year evaluation of implants placed in fresh extraction sockets: a prospective cohort study. *J Periodontol*. 2012 Oct;83(10):1226-34. Epub 2012 Jan 5.,
21. De Angelis N, Felice P, Pellegrino G, Camurati A, Gambino P, Esposito M. Guided bone regeneration with and without a bone substitute at single post-extractive implants: 1-year post-loading results from a pragmatic multicentre randomised controlled trial. *Eur J Oral Implantol*. 2011 Winter;4(4):313-25.
22. Friedmann A, Gissel K, Soudan M, Kleber BM, Pitaru S, Dietrich T. Randomized controlled trial on lateral augmentation using two collagen membranes: morphometric results on mineralized tissue compound. *J Clin Periodontol*. 2011 Jul;38(7):677-85. doi: 10.1111/j.1600-051X.2011.01738.x. Epub 2011 May 10.
23. Furze D, Byrne A, Donos N, Mardas N. Clinical and esthetic outcomes of single-tooth implants in the anterior maxilla. *Quintessence Int*. 2012 Feb;43(2):127-34.
24. Grunder U, Wenz B, Schupbach P. Guided bone regeneration around single-tooth implants in the esthetic zone: a case series. *Int J Periodontics Restorative Dent*. 2011 Nov-Dec;31(6):613-20.
25. Hoang TN, Mealey BL. Histologic comparison of healing after ridge preservation using human demineralized bone matrix putty with one versus two

- different-sized bone particles. *J Periodontol.* 2012 Feb;83(2):174-81. doi: 10.1902/jop.2011.110209. Epub 2011 Jun 21.
26. Hur Y, Tsukiyama T, Yoon TH, Griffin T. Double flap incision design for guided bone regeneration: a novel technique and clinical considerations. *J Periodontol.* 2010 Jun;81(6):945-52. doi: 10.1902/jop.2010.090685.
27. Juodzbaly G, Wang HL. Socket morphology-based treatment for implant esthetics: a pilot study. *Int J Oral Maxillofac Implants.* 2010 Sep-Oct;25(5):970-8.
28. Kaigler D, Avila G, Wisner-Lynch L, Nevins ML, Nevins M, Rasperini G, Lynch SE, Giannobile WV. Platelet-derived growth factor applications in periodontal and peri-implant bone regeneration. *Expert Opin Biol Ther.* 2011 Mar;11(3):375-85. doi: 10.1517/14712598.2011.554814. Epub 2011 Feb 3.
29. Kim YK, Kim SG, Lim SC, Lee HJ, Yun PY. A clinical study on bone formation using a demineralized bone matrix and resorbable membrane. *Oral Surg Oral Med Oral Pathol Oral Radiol Endod.* 2010 Jun;109(6):e6-11. doi: 10.1016/j.tripleo.2010.01.012. Epub 2010 Apr 22.
30. Kim CS, Jang YJ, Choi SH, Cho KS. Long-term results from soft and hard tissue augmentation by a modified vascularized interpositional periosteal-connective tissue technique in the maxillary anterior region. *J Oral Maxillofac Surg.* 2012 Feb;70(2):484-91. doi: 10.1016/j.joms.2011.02.105. Epub 2011 Jul 8.
31. Langer B, Langer L, Sullivan RM. Vertical ridge augmentation procedure using guided bone regeneration, demineralized freeze-dried bone allograft, and miniscrews: 4- to 13-year observations on loaded implants. *Int J Periodontics Restorative Dent.* 2010 Jun;30(3):227-35.
32. Levin BP. Immediate temporization of immediate implants in the esthetic zone: evaluating survival and bone maintenance. *Compend Contin Educ Dent.* 2011 May;32(4):52-6, 58-60, 62.

33. Lindfors LT, Tervonen EA, Sándor GK, Ylikontiola LP. Guided bone regeneration using a titanium-reinforced ePTFE membrane and particulate autogenous bone: the effect of smoking and membrane exposure. *Oral Surg Oral Med Oral Pathol Oral Radiol Endod.* 2010 Jun;109(6):825-30. doi: 10.1016/j.tripleo.2009.12.035. Epub 2010 Apr 9.
34. Lupovici J. Regenerative strategies for anterior esthetic rehabilitation: a clinical and histologic case report. *Compend Contin Educ Dent.* 2010 Oct;31(8):614-8, 620, 622-3.
35. Mardas N, Chadha V, Donos N. Alveolar ridge preservation with guided bone regeneration and a synthetic bone substitute or a bovine-derived xenograft: a randomized, controlled clinical trial. *Clin Oral Implants Res.* 2010 Jul;21(7):688-98. doi: 10.1111/j.1600-0501.2010.01918.x.
36. Steigmann M, Salama M, Wang HL. Periosteal pocket flap for horizontal bone regeneration: a case series. *Int J Periodontics Restorative Dent.* 2012 Jun;32(3):311-20.
37. Mau LP, Cheng CW, Hsieh PY, Jones AA. Biological complication in guided bone regeneration with a polylactic acid membrane: a case report. *Implant Dent.* 2012 Jun;21(3):171-4. doi: 10.1097/ID.0b013e31824eece1.
38. Naruse K, Fukuda M, Hasegawa H, Yagami K, Udagawa N. Advanced alveolar bone resorption treated with implants, guided bone regeneration, and synthetic grafting: a case report. *Implant Dent.* 2010 Dec;19(6):460-7. doi: 10.1097/ID.0b013e3181fce1a9.
39. Park JB. Immediate implantation with ridge augmentation using acellular dermal matrix and deproteinized bovine bone: a case report. *J Oral Implantol.* 2011 Dec;37(6):717-21. doi: 10.1563/AAID-JOI-D-10-00063. Epub 2010 Aug 6.
40. Perelman-Karmon M, Kozlovsky A, Liloy R, Artzi Z. Socket site preservation using bovine bone mineral with and without a bioresorbable collagen membrane. *Int J Periodontics Restorative Dent.* 2012 Aug;32(4):459-65.
41. Ramel CF, Wismeijer DA, Hämmerle CH, Jung RE. A randomized, controlled clinical evaluation of a synthetic gel membrane for guided bone regeneration around dental implants: clinical and radiologic 1- and 3-year results. *Int J Oral Maxillofac Implants.* 2012 Mar-Apr;27(2):435-41.

42. Rammelsberg P, Schmitter M, Gabbert O, Lorenzo Bermejo J, Eiffler C, Schwarz S. Influence of bone augmentation procedures on the short-term prognosis of simultaneously placed implants. *Clin Oral Implants Res.* 2012 Oct;23(10):1232-7. doi: 10.1111/j.1600-0501.2011.02295.x. Epub 2011 Sep 29.
43. Retzeppi M, Donos N. Guided Bone Regeneration: biological principle and therapeutic applications. *Clin Oral Implants Res.* 2010 Jun;21(6):567-76. doi: 10.1111/j.1600-0501.2010.01922.x.
44. Rosano G, Taschieri S, Del Fabbro M. Immediate postextraction implant placement using plasma rich in growth factors technology in maxillary premolar region: a new strategy for soft tissue management. *J Oral Implantol.* 2013 Feb;39(1):98-102. doi: 10.1563/AAID-JOI-D-11-00043. Epub 2011 Jul 18.
45. Rosen PS, Rosen AD. Purposeful exposure of a polylactic acid barrier to achieve socket preservation for placement of dental implants: case series report. *Compend Contin Educ Dent.* 2013 Jan;34(1):34-8, 40.
46. Schneider D, Grunder U, Ender A, Hämmerle CH, Jung RE. Volume gain and stability of peri-implant tissue following bone and soft tissue augmentation: 1-year results from a prospective cohort study. *Clin Oral Implants Res.* 2011 Jan;22(1):28-37. doi: 10.1111/j.1600-0501.2010.01987.x. Epub 2010 Oct 6.
47. Schwarz F, Sahm N, Becker J. Impact of the outcome of guided bone regeneration in dehiscence-type defects on the long-term stability of peri-implant health: clinical observations at 4 years. *Clin Oral Implants Res.* 2012 Feb;23(2):191-6. doi: 10.1111/j.1600-0501.2011.02214.x. Epub 2011 Aug 2.
48. Todisco M. Early loading of implants in vertically augmented bone with non-resorbable membranes and deproteinised anorganic bovine bone. An uncontrolled prospective cohort study. *Eur J Oral Implantol.* 2010 Spring;3(1):47-58.
49. Urban T, Wenzel A. Discomfort experienced after immediate implant placement associated with three different regenerative techniques. *Clin Oral Implants Res.* 2010 Nov;21(11):1271-7. doi: 10.1111/j.1600-0501.2010.01943.x. Epub 2010 Aug 19.
50. Verdugo F, D'Addona A, Pontón J. Clinical, tomographic, and histological assessment of periosteal guided bone regeneration with cortical perforations in

- advanced human critical size defects. *Clin Implant Dent Relat Res*. 2012 Mar;14(1):112-20. doi: 10.1111/j.1708-8208.2009.00235.x. Epub 2010 May 11.
51. Yamada Y, Hara K, Nakamura S, Ueda M, Ito K, Nagasaka T. Minimally invasive approach with tissue engineering for severe alveolar bone atrophy case. *Int J Oral Maxillofac Surg*. 2013 Feb;42(2):260-3. doi: 10.1016/j.ijom.2012.07.003. Epub 2012 Aug 11.
52. Urban IA, Nagursky H, Lozada JL. Horizontal ridge augmentation with a resorbable membrane and particulated autogenous bone with or without anorganic bovine bone-derived mineral: a prospective case series in 22 patients. *Int J Oral Maxillofac Implants*. 2011 Mar-Apr;26(2):404-14.
53. Zafiroopoulos GG, Kasaj A, Hoffmann O. Immediate implant placement in fresh mandibular molar extraction socket: 8-year results. A case report. *J Oral Implantol*. 2010;36(2):145-51. doi: 10.1563/AAID-JOI-D-09-00030.
54. Brånemark PI, Adell R, Breine U, Hansson BO, Lindström J, Ohlsson A. Intraosseous anchorage of dental prostheses. I. Experimental studies. *Scand J Plast Reconstr Surg*. 1969;3(2):81-100.

