

VALTHIERRE NUNES DE LIMA

**ALTERAÇÕES DOS CÔNDILOS MANDIBULARES
APÓS CIRURGIA ORTOGNÁTICA EM PACIENTES
PORTADORES DE DEFORMIDADES DENTO-
ESQUELÉTICAS CLASSE II OU III**

Araçatuba – São Paulo

2017

VALTHIERRE NUNES DE LIMA

**ALTERAÇÕES DOS CÔNDILOS MANDIBULARES
APÓS CIRURGIA ORTOGNÁTICA EM PACIENTES
PORTADORES DE DEFORMIDADES DENTO-
ESQUELÉTICAS CLASSE II OU III**

Dissertação apresentada à Faculdade de Odontologia do Campus de Araçatuba – Universidade Estadual Paulista “Júlio de Mesquita Filho”- UNESP, para obtenção do Título de MESTRE EM ODONTOLOGIA (Área de concentração em Cirurgia e Traumatologia Bucomaxilofacial).

Orientador: Prof. Adj. Osvaldo Magro Filho

Coorientador: Prof. Dr. Francisley Ávila Souza

Araçatuba – São Paulo

2017

Dados Internacionais de Catalogação na Publicação (CIP)
Ficha catalográfica elaborada pela Biblioteca da FOA / UNESP

Lima, Valthierre Nunes.
F273e Alterações Morfológicas dos Cêndilos Mandibulares após Cirurgia
Ortognática em Pacientes Portadores de Deformidades Dento-Esqueléticas Classe II ou III
/ Valthierre Nunes de Lima. - Araçatuba,2016
85 f. : il. ; tab. + 1 CD-ROM

Dissertação (Mestrado) – Universidade Estadual Paulista,
Faculdade de Odontologia de Araçatuba
Orientador: Prof. Dr. Osvaldo Magro Filho
Coorientador: Prof. Dr. Francisley Ávila Souza

1. Cêndilo Mandibular 2. Cirurgia Ortognática 3. Transtorno da ATM.

Black D7
CDD 617.64

A decorative graphic consisting of a light blue horizontal bar on the left, a dark blue diagonal bar extending from its bottom right corner, and a dark blue horizontal bar extending from the end of the diagonal bar to the right edge of the page.

*D*EDICATÓRIA

Dedicatória

Eu dedico este trabalho, com muita alegria e satisfação, aos amores que a vida me proporcionou. Aqui declaro toda a minha gratidão à minha família.

Minha amada esposa (Fernanda Leitão de Castro Nunes de Lima): O seu companheirismo, cumplicidade, paciência, dedicação e amor foram fundamentais para esta conquista. Obrigado por se manter firme e forte em seus ideais, buscando sempre a nossa união e o fortalecimento do nosso amor. Não sei como seria se tudo fosse diferente, pois não consigo imaginar a minha vida sem você. Te amo, minha linda.

Minha amada Filha (Maria Tereza Leitão de Castro Nunes de Lima): Você é a minha “mola propulsora”, minha princesa linda. Meu amor por vc cresce a cada dia e isso me faz ser uma pessoa mais feliz, por isso agradeço a sua existência e mais ainda o seu jeito único de ser. Mesmo tendo apenas 3 anos de idade você já me ensinou muito e quero sempre poder aprender cada vez mais com você. Te amo muito, meu amor.

Minha amada Mãe (Tereza Neuma Nunes de Lima): A você minha mãe, dedico toda a minha força e vontade de vencer na vida. Apesar da distância a senhora sempre se fez por perto. Obrigado por todos os ensinamentos, por os sim e não, que me fizeram amadurecer. O amor de um filho nunca será maior do que de uma mãe, mas saiba que te amo na maior quantidade que um filho pode amar.

Meu amado Irmão (Valthemís Nunes de Lima): Nossa amizade, companheirismo, honestidade e fidelidade me proporcionaram crescimento pessoal e profissional, pois nossas conversas sobre a vida e o que fazer dela sempre me

motivaram a seguir no caminho que joguei correto. Obrigado por ser além de meu irmão, o meu melhor amigo. Te admiro pela pessoa que és e por toda sua inteligência. Sei que não preciso escrever porque você já sabe, mas faço questão. Te amo mano vei.

Minha amada Irmã (Dhomícia Nunes Andrade): Obrigado pela amizade e companheirismo. Tenho admiração pelo seu jeito sincero e correto de viver, continue com seus ideais. Obrigado por todo o carinho que demonstra todas as horas.

Meu grande amigo e padastro (Pedro Andrade de Souza): A sua vontade de vencer as batalhas da vida são incentivadoras. Sua garra me faz lembrar que desistir não é uma opção. Obrigado por toda amizade, carinho e acompanhamento.



*A*GRADECIMENTOS

*E*SPECIAIS

Agradecimentos Especiais

Um dos prazeres que sinto na vida é o de dever cumprido, não importa a tarefa que me propus realizar e sim se consegui. Hoje as palavras embargam num choro de felicidade, da alegria de percorrer um caminho tão sonhado. Uma caminhada que por vezes houve sofrimento, angústias e decepções, porém nada foi superior a satisfação de poder neste momento escrever estes agradecimentos.

Primeiramente agradeço à **Deus**, pois só com a suas bênçãos e infinito amor por seus filhos os sonhos podem se tornar realidade. Obrigado Senhor por me proporcionar tanta coisa que nunca nem imaginava que aconteceria.

Ao meu orientador, Prof. Adj. Osvaldo Magro Filho. Com certeza, a maior dádiva do professor é proporcionar ao aluno oportunidades que levam ao crescimento. Sou eternamente grato pelas oportunidades e confiança depositadas em mim. Agradeço pela convivência e amizade que desenvolvemos durante estes últimos dois anos. Nunca vou me esquecer da sua compreensão e ajuda constante. Deus abençoe o senhor e a sua família.

Ao Prof. Adj. Idelmo Rangel Garcia Júnior. Sou grato por toda sua amizade e dedicação aos seus alunos, pois mesmo em muitos momentos de ausência decorrentes de várias obrigações, se fez presente com mensagens ou telefonemas quando estava realmente precisando. Meu muito obrigado e receba meu carinho!

Ao meu coorientador, Prof. Ass. Dr. Francisley Ávila Sousa. Agradeço imensamente pela confiança e paciência comigo. Por me proporcionar aprendizado constante e partilhar do privilégio da sua convivência.

Ao Prof. Ass. Dr. Leonardo Perez Faverani. Pela amizade, companheirismo e disponibilidade. Obrigado por me fazer sentir parte de uma família aqui em Araçatuba, você é um espelho para quem busca crescimento no conhecimento e na vida. Agradeço também pela colaboração constante nesta pesquisa, desde a sua idealização, elaboração da estatística e finalização da mesma. Você sem dúvidas é um grande profissional com um grande coração, sempre disposto a ajudar. Sua amizade foi uma conquista da qual me orgulho muito, e prezo para mante-lá por toda minha vida. Receba de coração os meus agradecimentos.

À Prof. Adj. Roberta Okamoto, por sua humildade e enorme competência. Por me ensinar e proporcionar experiência com a pesquisa animal. Muito obrigado!

Ao Prof. Adj. Roberto Henrique Barbeiro, por aceitar com prontidão o convite para participar da banca examinadora. Agradeço de coração a atenção e disponibilidade.

Ao Professor e amigo, Dr. Sormani Bento Fernandes de Queiroz. Agradeço pela amizade de longas datas, por confiar e reconhecer algo bom em mim. Continuo agradecendo e será assim por toda a vida, por me ensinar a Cirurgia e Traumatologia Bucomaxilofacial, grande objetivo de vida profissional.

Aos Professores da Disciplina da Cirurgia e Traumatologia Bucomaxilofacial Drs. Alessandra Marcondes Aranega, Daniela Ponzoni, Ana Paula Farnezi Bassi, pela amizade desfrutada em nosso departamento. Recebam o meu carinho e admiração.

Ao Prof. Adj. Wilson Roberto Poi, agradeço pela dedicação e carinho que o você tem em suas aulas. Sua postura e condutas em sala de aula ou nos corredores da faculdade demonstram o grande mestre que és. Obrigado por todas as conversas que me incentivaram à querer ter cada vez mais conhecimento.

Ao amigo André Luis da Silva Fabris. Por ser um amigo indescritível, seja na faculdade ou na sua casa. Obrigado pelas conversas e compartilhamentos de vida, agradeço também a você e sua família (**Maria Ivone e Gustavo Fabris**) pela confiança de me receber como amigo na casa de vocês.

Ao amigo Gustavo Antônio Corrêa Momesso, o mestrado não seria tão legal sem a sua presença. És um exemplo de profissional, aluno de pós-graduação e amigo. Você vencerá porque há em ti um enorme desejo da justiça. Sua amizade é algo que quero ter por toda a vida.

Ao amigo Tárik Polo, por toda parceria e amizade. Obrigado pela força e companheirismo no dia-a-dia. Você é um excelente profissional, e um grande amigo que a vida me deu. Quero manter nossa amizade sempre firme e forte.

Ao amigo Cristian Statkiewicz, agradeço pela amizade e companheirismo. Obrigado por toda ajuda e confiança que teve ao me receber em sua casa sem me conhecer, e por essa atitude nos tornamos grandes amigos e parceiros. Muito obrigado por tudo.

Ao amigo Erik Neiva, pelo respeito e amizade. Obrigado por estar ao meu lado e por compartilhar sua amizade durante todo o mestrado.

Ao amigo João Paulo Bonardi, agradeço pela amizade e parceria em todas as atividades.

Ao amigo Leonardo Freitas, pela força, ajuda e amizade desde o início desta jornada.

Ao amigo Pedro Henrique Gomes Ferreira, pela consideração e amizade durante todo este percurso.

Ao amigo Igor de Oliveira Puttini, pela confiança e amizade depositada durante estes dois anos.

A amiga Jaqueline Hassumi, agradeço pela ajuda, amizade e companheirismo. Você é uma pessoa que merece muito sucesso por ser tão dedicada e inteligente.

A todos os amigos da pós-graduação, Fábio Roberto Batista de Souza, Ciro Borges Dualibe de Deus, André Hergesel de Oliva, Gabriel Mulinari dos Santos, Juliana Zorzi, Sabrina Ferreira, Jonathan Ribeiro, Ricardo Jacob, Rodrigo Pereira, Mônica Palacios, Willian Ricardo e Fábio Miranda, agradeço por toda amizade e compartilhamento do dia-a-dia que torna esta pós-graduação cada vez mais agradável.

À Coordenação de Aperfeiçoamento Pessoal de Nível Superior (CAPES), pela concessão da Bolsa de Mestrado durante os primeiros meses do curso. Meus sinceros agradecimentos por promover o apoio financeiro e com isso, permitir que fosse possível a realização do mestrado.



*A*GRADECIMENTOS

Agradecimentos

À Faculdade de Odontologia de Araçatuba – UNESP, na pessoa do diretor **Prof. Adj. Wilson Roberto Poi** pela oportunidade de realização do curso de Mestrado. A cada dia admiro mais esta universidade, pela união e grande esforço para que a tríade fundamental da instituição representada pelo ensino, pesquisa e extensão universitária seja o maior lema desta casa. Agradeço de coração por permitir que estes sonhos se contrizem em minha vida.

Ao Coordenador do Programa de Pós-Graduação em Odontologia, da Faculdade de Odontologia de Araçatuba, da Universidade Estadual Paulista “Júlio de Mesquita Filho” **Prof. Adj. André Briso**, pela competência e afincos na condução da nossa pós-graduação.

Aos funcionários da Pós-graduação da Faculdade de Odontologia de Araçatuba - UNESP pela disponibilidade e paciência em todas as etapas do mestrado. Pelo trabalho honesto e sempre ágil.

Aos funcionários da Biblioteca da Faculdade de Odontologia de Araçatuba – UNESP pela prontidão em nos atender e carinho.

Aos funcionários do Departamento de Cirurgia e Clínica Integrada, muito obrigado pelo carinho e respeito.

Aos pacientes, pela credibilidade e confiança depositadas a nós pós-graduandos, permitindo-nos aprimorar as habilidades cirúrgicas e, como sempre estaremos em nossas vidas, aprendendo constantemente. Minha eterna gratidão.



Epígrafe

Que os vossos esforços desafiem as impossibilidades, lembrai-vos de que as grandes coisas do homem foram conquistadas do que parecia impossível.

Charles Chaplin

Lima VN. Alterações dos Côndilos Mandibulares após Cirurgia Ortognática em Pacientes Portadores de Deformidades Dento-Esqueléticas Classe II ou III [dissertação]. Araçatuba: Faculdade de Odontologia da Universidade Estadual Paulista; 2017

RESUMO GERAL

Objetivos: Analisar a literatura de forma sistemática sobre a taxa de reabsorção mandibular após cirurgia ortognática e avaliar as alterações morfológicas dos côndilos mandibulares de pacientes submetidos a cirurgia ortognática para correção de deformidades classe II ou III. **Materiais e Métodos:** Para o capítulo 1 foi realizada uma pesquisa em três bases de dados (Pubmed/Medline, Cochrane Library e Embase). A pesquisa foi conduzida de acordo com as orientações do PRISMA e os estudos selecionados preencheram os critérios estabelecidos pelo índice (PICO): (1) população: indivíduos com deformidade dentofaciais esqueléticas padrão facial classe II ou III sem assimetria; (2) Intervenção: cirurgia ortognática para recuo mandibular através da osteotomia sagital ramo mandibular associado ou não à osteotomia Le Fort I e fixada com placas e parafusos e/ou parafusos bicorticais; (3) comparar: cirurgia ortognática para avanço mandibular através da osteotomia sagital ramo mandibular associado ou não à osteotomia Le Fort I e fixada com placas e parafusos e/ou parafusos bicorticais; (4) Resultados/desfechos: taxa de reabsorção condilar. No capítulo 2 foi desenvolvido um estudo retrospectivo composto pela análise de 20 prontuários e imagens de pacientes submetidos a cirurgia ortognática divididos em dois grupos: grupo 1, pacientes portadores de deformidade dentofaciais esquelética classe II (N=10) e grupo 2, pacientes portadores de deformidades dentofaciais esquelética classe III (N=10). As

análises das imagens foram através do software Dolphin Imagent com as ferramentas para análises métricas lineares, angulares e volumétricas. Os dados quantitativos foram analisados pelo teste de correlação de Pearson e T-teste independente, com nível de significância de 5%. **Resultados:** Capítulo 1. Foram identificados 1.371 artigos dos quais após a eliminação dos duplicados e seguindo os critérios de inclusão e exclusão foram selecionados 6 artigos para a análise qualitativa. Quanto a taxa de reabsorção condilar foi possível observar que cinco estudos exibiram estes dados, variando de 0,0% a 4,2%. Capítulo 2. Foram incluídos e analisados neste estudo 20 adultos com idade média de 22,0 anos. Destes, 10 eram prognatas e 10 retrognatas que foram submetidos, respectivamente, ao recuo e avanço mandibular. Nenhum paciente apresentou infecção pós-operatória, instabilidade óssea, ou má oclusão à longo prazo. Dois pacientes que relataram crepitação no pré-operatório, apresentaram melhora no pós. O valor médio de recuo foi de $7,1 \pm 3,1$ mm e $5,0 \pm 3,2$ mm de avanço, sem presença de recidiva. **Conclusão:** As modificações morfológicas dos côndilos mandibulares estão diretamente relacionadas ao comportamento clínico pós-operatório de pacientes submetidos a cirurgia ortognática, podendo estes apresentarem de simples alterações a complicações durante o acompanhamento pós-operatório.

Palavras-chave: Côndilo Mandibular; Cirurgia Ortognática; Tarnstornos da ATM.

Lima VN. Changes of Mandibular Condyle after Orthognathic Surgery in Patients with Class II or III Dento-Skeletal Deformities [dissertation]. Araçatuba: UNESP - São Paulo State University; 2017.

ABSTRACT GERAL

Objectives: To analyze a systematic literature on the rate of mandibular resorption after orthognathic surgery and to evaluate the mandibular condylar morphological alterations of patients undergoing surgery to correct class II or III deformities. **Materials and Methods:** Chapter 1 the search was performed on three databases (Pubmed / Medline, Cochrane Library and Embase). (PICO): (1) population: individuals with skeletal dentofacial deformity class II or III facial pattern without asymmetry; (2) Intervention: orthognathic surgery for mandibular indentation through sagittal split ramus osteotomy associated or not to osteotomy. The Fort I fixed with plates and screws and / or bicortical screws; (3): orthognathic surgery for mandibular advancement through sagittal split ramus osteotomy associated or not with Le Fort I osteotomy and fixed with bicortical plates and screws and / or screws; (4) Outcomes / outcomes: rate of condylar resorption. A retrospective study was carried out in a retrospective study of 20 patients and a group of patients submitted to orthognathic surgery divided into two groups: group 1, patients with skeletal dentofacial deformity class II (N = 10) and group 2, patients with Class III skeletal dentofacial deformities (N = 10). As image analysis through Dolphin Imagine software as tools for linear, angular and volumetric metric analysis. Quantitative data were analyzed by the Pearson correlation test and independent T-test, with a significance level of 5%. **Results:** Chapter 1. A total of 1,371 post articles were identified after elimination of the duplicates and follow-up of the inclusion and

exclusion criteria of the selected 6 items for qualitative analysis. As for the condylar resorption rate for the observation of these data, ranging from 0.0% to 4.2%. Chapter 2. Twenty-two adults with a mean of 22.0 years were included and analyzed in this study. Of these 10 were prognaths and 10 retrognathas that were submitted, respectively, to mandibular indentation and advancement. No patient presented postoperative infection, instability or long-term occlusion. Two patients who reported pre-operative crackling showed improvement in the postoperative period. The mean value of recoil was 7.1 ± 3.1 mm and 5.0 ± 3.2 mm of advance, without relapse. **Conclusion:** Morphological modifications of the mandibular condylars are related to the postoperative clinical behavior of patients submitted to orthognathic surgery, and may present as a simple complication during the postoperative follow-up.

Keywords: Mandible condyle; Orthognathic surgery; Temporomandibular joint disorders; Systematic review.



LISTAS E SUMÁRIO

Lista de Figuras

CAPÍTULO 1: Evidências das alterações morfológicas após cirurgia ortognática em pacientes classe II ou III: uma revisão sistemática

30

Figura 1 –Organograma da estratégia de busca seguindo o modelo PRISMA.

42

Figura 2 – Gráfico da taxa de reabsorção condilar após cirurgia ortognática em pacientes Classe II ou III no pré e pós-operatório.

43

CAPÍTULO 2: Avaliação Tridimensional dos Côndilos Mandibulares após Cirurgia Ortognática para Tratamento de Classe II ou III

56

Figura 1 – Orientação da imagem tomográfica do crânio nos planos axial, sagital e coronal no software Dolphin Imaging® versão 11.5.

65

Figure 2 - Alinhamento das órbitas para padronização da posição da cabeça no software Dolphin Imaging® versão 11.5.

65

Figura 3 - Seleção do corte central para a mensuração do côndilo no plano coronal através da ferramenta X-Ray e TMJ do software Dolphin Imaging® versão 11.5.

65

Figura 4 - Medidas da maior distância látero-lateral do côndilo, nos planos sagital e coronal no software Dolphin Imaging® versão 11.5.

67

Figura 5 - Análise de medida da área de superfície bidimensional dos côndilos mandibulares no software Dolphin Imaging® versão 11.5.

68

Figura 6 – Análise de medida volumétrica tri-dimensional dos côndilos mandibulares no software Dolphin Imaging® versão 11.5.

69

Figura 7 – Gráfico dos valores das áreas 2D nos cortes sagitais no pré e pós-operatório dos grupos 1 e 2.

72

Figura 7 - Gráfico dos valores das áreas 2D nos cortes coronais no pré e pós-operatório dos grupos 1 e 2.

73

Figura 8 – Gráfico dos valores volumétricos 3D no pré e pós-operatório dos grupos 1 e 2.

77

Lista de Tabelas

CAPÍTULO 1: Evidências das alterações morfológicas após cirurgia ortognática em pacientes classe II ou III: uma revisão sistemática

30

Tabela 1 - Características dos estudos selecionados sobre a taxa de reabsorção óssea após cirurgia ortognática para correção de deformidade do tipo classe II ou III.

42

Tabela 2 – Tipo de tratamento instituído para a correção da deformidade dento-esquelética através da cirurgia ortognática.

42

Tabela 3 – Número de pacientes de cada estudo e o tipo de osteotomias realizadas para o tratamento cirúrgico ortognático.

42

Tabela 4 – Tipo de imagem, software e análise utilizados nos estudos selecionados sobre as alterações condilares após cirurgia ortognática.

43

Tabela 5 – Resultados das análises e as repercussões clínicas de taxa de reabsorção, sintomatologia e recida após cirurgia ortognática.

43

CAPÍTULO 2: Avaliação Tridimensional dos Côndilos Mandibulares após Cirurgia Ortognática para Tratamento de Classe II ou III

56

Tabela 1 – Valores lineares dos côndilos, direito e esquerdo no pré e pós-operatório, obtidos dos resultados das mensurações através das ferramentas X-Ray e TMJ do software Dolphin Imaging® versão 11.5.

72

Tabela 2 – Valores angulares e lineares da distância dos côndilos mandibulares direito e esquerdo em relação à fossa articular no pré e pós-operatório obtidos através dos resultados das ferramentas X-Ray e TMJ do software Dolphin Imaging® versão 11.5.

72

Tabela 3 – Valores da maior distância entre as extremidades látero-medial no corte coronal e antero-posterior no corte sagital dos côndilos direito e esquerdo no pré e pós-operatório obtidos através do software Dolphin Imaging® versão 11.5.

72

Lista de Abreviaturas

OSRM	= Osteotomia Sagital do Ramo Mandibular
ATM	= Articulação Temporo-mandibular
DTMs	= Disfunções Temporo-mandibulares
RCT	= Estudos clínicos controlados e randomizados
NHMRC	= Conselho Nacional de Saúde e Investigação Médica
RCPP	= Reabsorção Condilar Patológica Progressiva
TCFC	= Tomografia Computadorizada de Feixe Cônico
TC	= Tomografia Computadorizada
2D	= Bi-dimensional
3D	= Tri-dimensional
L1	= Linha da altura condilar
L2	= Linha da altura da fossa articular
L-M	= Linha da maior distância entre as extremidades medial e lateral do côndilo
AG	= Ângulo do côndilo em relação a fossa articular
LA	= Linha anterior perpendicular entre o ângulo do côndilo e a fossa articular
LP	= Linha posterior perpendicular entre o ângulo do côndilo e a fossa articular
LS	= Linha superior perpendicular entre o ângulo do côndilo e a fossa articular

- LCC** = Linha da maior distância látero-lateral do côndilo no plano coronal
- LSC** = Linha da maior distância antero-posterior do côndilo no plano sagital
- AC2D** = Área 2D do côndilo no plano coronal
- AS2D** = Área 2D do côndilo no plano sagital

Sumário

1 Introdução geral	31
2 Capítulo 1 - Evidências das alterações morfológicas após cirurgia ortognática em pacientes classe II ou III: uma revisão sistemática	35
2.1 Resumo	35
2.2 Abstract	37
2.3 Introdução	40
2.4 Proposição	42
2.5 Material e Método	44
2.6 Resultados	48
2.7 Discussão	51
2.8 Conclusão	57
2.9 Referências	59
3 Capítulo 2 - Avaliação Tridimensional dos Cêndilos Mandibulares após Cirurgia Ortognática para Tratamento de Classe II ou III	62
3.1 Resumo	62
3.2 Abstract	64
3.3 Introdução	64
3.4 Proposição	67
3.5 Material e Método	71
3.6 Resultados	77
3.7 Discussão	81
3.8 Conclusão	86

3.9 Referências	88
Anexo	91

*Alterações dos Côndilos Mandibulares
após Cirurgia Ortognática em
Pacientes Portadores de Deformidades
Dento-Esqueléticas Classe II ou III*

Introdução geral

1. INTRODUÇÃO GERAL

As deformidades dentofaciais são tratadas através da cirurgia ortognática com maior acurácia, a partir das modificações na osteotomia mandibular por Trauner e Obwegeser em 1957. Assim, essas modificações na técnica cirúrgica permitem a movimentação das bases ósseas do complexo maxilofacial e assim, otem-se a harmonia dos tecidos moles faciais, bem como a oclusal. Para que seja realizado, o procedimento cirúrgico exige dos cirurgiões conhecimento e aptidão para execução e correção de possíveis complicações.

Em função das deformidades esqueléticas, por meio da correção cirúrgica, os segmentos ósseos osteotomizados são reposicionados, permitindo que todo o complexo, inclusive os côndilos mandibulares apresentem novo posicionamento tridimensional. Dentre as possíveis alterações que podem ocorrer no pós-operatório, a reabsorção condilar patológica, ocasionada pelas alterações morfológica e funcional dos côndilos mandibulares, é a que mais repercute clinicamente.

A reabsorção condilar patológica após cirurgia ortognática é uma complicação real temida por cirurgiões ortognatas, devido às implicações clínicas decorrentes de sua evolução, como a recidiva e distúrbios na articulação temporo-mandibular (ATM). A literatura relata fatores de risco cirúrgicos e não-cirúrgicos para tal patologia, como a técnica utilizada e a anatomia do côndilo. Entretanto, poucos estudos apresentam padronização nas metodologias o que dificulta a interpretação dos resultados.

A literatura apresenta vários trabalhos sobre a relação das alterações condilares após cirurgia ortognática, porém com conclusões baseadas em resultados de única análise associado as repercussões clínicas.

A ciência busca respostas à questões não respondidas através de pesquisas, experimentos, análises e mais questionamentos. No entanto, existem respostas corretas e incorretas, para tal, ética e responsabilidade são fundamentais para que a ciência responda apenas de forma correta. Neste contexto, metodologias são criadas, testadas e comprovadas em busca do avanço e progresso do meio científico.

A pirâmide de evidência científica norteia o nível de evidência dos diversos tipos de estudos onde no topo encontram-se as revisões sistemáticas e meta-análises devido suas respostas estarem baseadas em suas criteriosas metodologias, já na base da pirâmide encontram-se os estudos *invitro* e *invivo* que elucidam respostas iniciais aos questionamentos, ou seja, são estudos que servem de base para novos estudos com metodologias mais complexas e dinâmicas elevando o nível de evidência.

No primeiro capítulo deste trabalho foi realizado uma revisão sistemática da literatura seguindo metodologias consagradas na literatura científica com a finalidade de responder sobre as alterações morfológicas dos côndilos mandibulares após cirurgia ortognática em pacientes portadores de deformidades dento-esquelética do tipo classe II ou III e suas repercussões clínicas. Entretanto, foram encontrados trabalhos com distintas metodologias e pouca evidência sobre as repercussões clínicas.

Desta forma, foi realizado no segundo capítulo um estudo retrospectivo sobre as alterações morfológicas dos côndilos mandibulares de pacientes operados pela mesma equipe cirúrgica e com a mesma técnica, em pacientes submetidos a cirurgia ortognática para correção de má-oclusão do tipo classe II ou III sem assimetrias. Foram realizadas análises métricas lineares, angulares e volumétricas correlacionado com os sintomas clínicos no pré e pós-operatório.

Capítulo 1

Evidências das alterações morfológicas após cirurgia ortognática em pacientes classe II ou III: uma revisão sistemática

2.1 RESUMO

O objetivo desta pesquisa foi realizar uma revisão sistemática sobre as alterações morfológicas dos côndilos após o procedimento de cirurgia ortognática com osteotomia sagital do ramo mandibular (OSRM) associadas ou não a procedimentos na maxila. A pesquisa foi realizada em três bases de dados (Pubmed/Medline, Cochrane Library e Embase) e registrada no PROSPERO sob o número CRD42016048665. As orientações utilizadas foram de acordo com a declaração PRISMA e os estudos selecionados preencheram os critérios estabelecidos pelo índice (PICO): (1) população: indivíduos com deformidade dentofaciais esqueléticas padrão facial classe II ou III sem assimetria; (2) Intervenção: cirurgia ortognática para recuo mandibular através da OSRM associado ou não à osteotomia Le Fort I e fixada com placas e parafusos e/ou parafusos bicorticais; (3) comparar: cirurgia ortognática para avanço mandibular através da OSRM associado ou não à osteotomia Le Fort I e fixada com placas e parafusos e/ou parafusos bicorticais; (4) Resultados/desfechos: taxa de reabsorção condilar. Foram identificados 1.371 artigos dos quais após a eliminação dos duplicados e seguindo os critérios de inclusão e exclusão foram selecionados 6 artigos para a análise qualitativa. Quanto a taxa de reabsorção condilar foi possível observar que cinco estudos exibiram estes dados, variando de 0,0% a 4,2%. Para a sintomatologia da ATM foi observada melhora ou persistência dos sintomas. Quanto ao potencial de recidiva, foi descrita a presença desta complicação com valores entre mais de 2mm até 6,4mm. Em

conclusão, a taxa de reabsorção condilar, a presença de recidivas e sintomatologias na ATM, apresentam baixa frequência em função do número de pacientes estudados.

Palavras-chave: Cirurgia Ortognática; Côndilo mandibular; Osteotomia Sagital do Ramo Mandibular; Revisão Sistemática

2.2 ABSTRACT

This study aimed to perform a systematic review on the morphological alterations of the condyles after the procedure of orthognathic surgery with sagittal split osteotomy ramus (SSOR) associated or not to procedures in the maxilla. A search was performed on three databases (Pubmed / Medline, Cochrane Library and Embase) and registered in the PROSPERO with number CRD42016048665. It was conducted according to the PRISMA statement and the selected studies fulfilled the criteria established by the index (PICO): (1) population: individuals with skeletal dentofacial deformity class II or III facial pattern without asymmetry; (2) Intervention: orthognathic surgery for mandibular recoil through SSOR associated or not with Le Fort I osteotomy and fixed with bicortical plates and screws and / or screws; (3) compare: orthognathic surgery for mandibular advancement through SSOR associated or not with Le Fort I osteotomy and fixed with bicortical plates and screws and / or screws; (4) Outcomes / outcomes: condylar resorption rate. A total of 1,371 articles were identified after elimination of the duplicates, and six articles were selected for the qualitative analysis following the inclusion and exclusion criteria. Regarding the rate of condylar resorption, it was possible to observe that five studies exhibited these data, varying from 0.0% to 4.2%. For symptomatology of the TMJ was observed improvement or persistence of the symptoms. Regarding the potential for relapse, the presence of this complication was described with values between

more than 2mm up to 6.4mm. In conclusion, the condylar resorption rate, the presence of relapses and symptoms in TMJ, present low frequency as a function of the number of patients studied.

Keywords: Orthognathic Surgery; Mandibular condyle; Sagittal Split Osteotomy Ramus; Systematic Review.

Introdução

2.3 INTRODUÇÃO

A cirurgia ortognática é realizada para correção de deformidades dento-faciais que alteram a função e estética de pacientes portadores desta condição. No entanto, existem algumas formas distintas para realização deste tipo de cirurgia, porém todas se baseiam na realização de osteotomias e fixações¹.

O tipo e a forma de fixação são fundamentais para o reposicionamento dos cêndilos, visto que, se a fixação gerar torque nos cêndilos a articulação temporomandibular (ATM) poderá sofrer alterações levando a uma reabsorção condilar podendo ocasionar dor, má-oclusão e disfunção temporomandibulares (DTMs)².

De acordo com a magnitude e taxa de progressão, as alterações morfológicas pós-operatórias dos cêndilos podem ser fisiológicas ou patológica^{3,4}. Em contraste com a forma auto-limitante e fisiológica do remodelamento condilar, os pacientes que apresentam reabsorção condilar patológica progressiva, pode ser confrontada com recidiva pós-operatória, mordida aberta anterior, diminuição da altura facial posterior e DTMs^{5,6}. A distinção entre remodelamento condilar e reabsorção condilar é por vezes difícil de ser feita e requer avaliação através de exames de imagem⁷⁻¹⁰.

Os movimentos mandibulares realizados, para recuo ou avanço, após a fixação são motivos de investigação. Já se sabe que as alterações condilares patológicas são multifatoriais e considerando estas alterações e as correlações clínicas ainda pouco suportadas por evidências clínicas, justifica-se a realização deste estudo.

Proposição

2.4 PROPOSIÇÃO

O objetivo desta pesquisa foi realizar uma revisão sistemática sobre as taxas de alterações morfológicas dos cêndilos após o procedimento de cirurgia ortognática envolvendo a mandíbula com osteotomia sagital do ramo mandibular (OSRM) associadas ou não a procedimentos na maxila e as correlações clínicas.

Material e Método

2.5 MATERIAL E MÉTODO

A revisão sistemática foi realizada de acordo com as orientações do PRISMA¹¹ e seguindo os modelos propostos na literatura¹²⁻¹⁴. A seleção dos artigos foi realizada por dois autores (VNL e LPF), e por um terceiro revisor (OMF).

Critérios de eleição

Os estudos selecionados para esta revisão preencheram os critérios estabelecidos pelo PICO - índice: (1) população: indivíduos com deformidade dentofaciais esqueléticas padrão facial classe II ou III sem assimetria; (2) Intervenção: cirurgia ortognática para recuo mandibular através da OSRM associado ou não à osteotomia Le Fort I e fixada com placas e parafusos e/ou parafusos bicorticais; (3) comparar: cirurgia ortognática para avanço mandibular através da OSRM associado ou não à osteotomia Le Fort I e fixada com placas e parafusos e/ou parafusos bicorticais; (4) Resultados/desfechos: taxa de reabsorção condilar.

Base de dados

Os artigos foram selecionados nas bases de dados Pubmed / Medline,

Cochrane Library e Embase.

Busca

A busca foi conduzida usando duas estratégias com os seguintes descritores: “orthognathic surgery” AND “temporomandibular joint” e “orthognathic surgery” AND “mandibular condyle”.

Seleção dos artigos

Critérios de inclusão: artigos na língua inglesa, estudos clínicos controlados e randomizados (RCT), estudos prospectivos e estudos retrospectivos. Artigos publicados nos últimos 10 anos.

Critérios de exclusão: estudos em animais, relatos de casos, revisões de literatura e sistemáticas, séries de casos e meta-análises. Pacientes com presença de assimetrias facias. Os artigos que não apresentam dados relevantes para o objetivo deste estudo foram excluídos.

Processo de coleta de dados

Os artigos foram selecionados pelos autores (VNL e LPF). Foi realizado teste (Kappa) inter-examinadores para avaliar títulos e resumos, além de uma leitura completa para a interpretação do artigo, resultando na concordância teste Kappa onde $K = 0,90; 1; 1$. Um acordo foi alcançado durante uma reunião com todas as diferenças discutidas e resolvidas pelo terceiro revisor (OMF). Após as análises de todos os títulos e resumos, 6 artigos foram selecionados com base nos critérios de inclusão.

Os dados

Em cada artigo foram identificados os seguintes dados: primeiro autor, ano de publicação, tipo de estudo, nível de evidência, tempo do estudo, número de pacientes, padrão de deformidades esquelética, gênero, média de idade, tipo de osteotomia utilizada para tratamento, tipo de fixação das osteotomias, tempo de bloqueio maxilo-mandibular no pós-operatório, acompanhamento, exame de imagem utilizado, software utilizado para análises, forma de análise, taxa de reabsorção condilar, sintomatologia da ATM e recidiva.

Para a análise da taxa de reabsorção, nos estudos que apresentavam mensurações de largura e altura dos côndilos foi calculada a média da área condilar no pré e pós-operatório mais tardio. Já nos estudos que analisaram por volume foi calculado a diferença entre a porcentagem de formação e reabsorção do volume condilar.

Risco de viés em estudos individuais

Os estudos foram analisados com o objetivo de identificar risco de viés nos resultados e conclusões. A qualidade metodológica dos estudos foi avaliada de acordo com o seu nível de evidência, tal como proposto pelo Conselho Nacional de Saúde e Investigação Médica (NHMRC)¹⁵ níveis de evidência e notas para recomendações estabeleceram os níveis de evidência de acordo com o tipo de questão de investigação, tendo em conta: Precisão diagnóstica; Prognóstico; Etiologia; Intervenção de rastreio. A hierarquia dos estudos é classificada em pontuação (I, II, III-1, III-2, III-3; IV).

Resumo do método

A análise comparativa entre a taxa de reabsorção condilar, foi realizada pela porcentagem entre a diferença das médias calculadas sobre valores lineares ou volumétricos, presença de sintomatologia na ATM no pré e pós-operatório e recidiva.

Resultados

2.6 RESULTADOS

A busca eletrônica nos três bancos de dados identificou 1.371 artigos. Destes, 56 artigos foram selecionados após avaliação do título e resumo com relação aos critérios de inclusão e exclusão além da eliminação das referências duplicadas. Dos 56 artigos, 50 foram excluídos pois não deixavam explícito no texto as taxas de reabsorção condilar, o método de análise utilizado ou se tratava de validação de nova técnica para análises 3D. Desse modo foram selecionados 6 artigos^{6,16-20} para a análise qualitativa e nenhum apresentou dados suficiente para análise quantitativa (Figura 1).

Desenho experimental

Dos seis estudos selecionados três foram prospectivos^{16,17,20} e três retrospectivo^{6,18,19}, sendo publicados entre 2012 e 2015. O número de pacientes em cada estudo variou de 22 a 419, sendo que em 3 estudos os pacientes apresentavam padrão esquelético classe III^{6,18,19}, em dois classe II^{17,20} e em outro apresentavam classe II ou III¹⁶ (Tabela 1).

Seleção dos pacientes

Um total de 1.230 côndilos mandibulares foram avaliados em 615 pacientes com média de idade 23,3 submetidos à cirurgia ortognática com um período de acompanhamento do pré-operatório até 16 meses após cirurgia (Tabela 2 e 3).

Tratamento realizado

Conforme a tabela 2 as modalidades de tratamento encontradas foram através da OSRM associada ou não a osteotomia Le Fort I com fixação por placas e parafusos monocorticais e/ou parafusos bicorticais. Durante o pós-operatório foi utilizado ou não o bloqueio maxilo-mandibular durante 7 a 14 dias.

Apenas dois estudos^{16,19} não discriminaram quais osteotomias foram utilizadas em cada paciente (Tabela 2).

Taxa de reabsorção condilar

Para análise da taxa de reabsorção condilar 5 estudos^{6,16,18-20} utilizaram a tomografia computadorizada e apenas um¹⁷ utilizou a radiografia panorâmica. As análises foram realizadas por softwares distintos, porém 3 estudos utilizaram mensurações^{6,17,19} e 3 utilizaram sobreposições^{16,18,20} das imagens durante as análises. As taxas variaram de 0.0% a 4,2% de reabsorção condilar (Tabela 4 e 5).

Considerando a taxa de reabsorção condilar e o número de pacientes observados, foi possível observar que apenas três estudos, exibiram dados de reabsorção condilar^{6,18,20}, cabe destacar que os outros estudos apresentando amostras similares não indicaram taxa de reabsorção condilar^{17,19} (Figura 2).

Sintomatologia da ATM

Apenas um estudo²⁰ não mencionou sobre a presença de sintomatologia na ATM no pré e pós-operatório. Entretanto, um estudo¹⁶ relatou dois pacientes com

presença de click e/ou dor no pré-operatório evoluindo com a melhora de um paciente e sintomatologia (crepitação) em um outro paciente no pós-operatório. Já em outro estudo¹⁹ foi observado a melhora de 23% no lado mais afetado.

Recidiva pós-operatória

Quatro estudos^{16,17,19,20} relataram a presença ou não de recidiva pós-operatória, onde 2 descreveram^{16,20} a presença desta complicação com valores entre mais de 2mm até 6,4mm.

Discussão

2.7 DISCUSSÃO

As alterações morfológicas dos côndilos mandibulares após as cirurgias ortognáticas são extensamente discutidas na literatura, principalmente pelo fato destas alterações serem passíveis de promoverem a reabsorção condilar, e por conseguinte, provocarem a recidiva das deformidades dentofaciais esqueléticas^{16,19,20}. Neste contexto os estudos selecionados para esta revisão sistemática mostraram de uma forma geral que independente da deformidade (classe II ou III), com o respectivo movimento (avanço ou recuo mandibular) associado ou não aos movimentos da maxila, a taxa de reabsorção condilar apresentou valores similares e com baixa frequência.

Para confiabilidade dos resultados foi utilizada a escala Australiana Concil, em que categoriza os estudos em função do tipo de estudo, alocação dos pacientes e a presença de grupos controle para a comparação dos resultados¹⁵. Desta forma, dos cinco estudos selecionados, três eram prospectivos^{17,20,21} (2 - III/3; 1 - III/2), e três retrospectivo^{6,18,19} (3 - III/3). É importante salientar que a falta

de estudos RCTs limita a extrapolação direta para um consenso clínico, o que torna fundamental que estudos futuros sejam delineados na forma RCT, estabelecendo grupos de comparação (classe II, III e/ou assimetrias). Somente um artigo¹⁶ estabeleceu comparações entre os tipos de deformidades (casos II/III) entretanto não relatou a taxa de reabsorção condilar, o que impossibilitou a análise quantitativa dos resultados, e assim, estabelecer alguma especulação clínica mais previsível.

Mesmo apresentando limitações, as análises dos estudos desta revisão sistemática permitiram o estabelecimento de algumas considerações clínicas importantes no que se refere as taxas de reabsorção condilar no pós-operatório das cirurgias ortognáticas e as repercussões na ATM. Para este tipo de avaliação, apesar dos valores da escala de confiabilidade metodológicas e a obtenção dos resultados, a presença de estudos retrospectivos não influenciam negativamente nas observações das alterações condilares.

Atenta-se ao fato de que, estudos retrospectivos ou prospectivos sem avaliação de forma acurada, podem permitir que dados importantes sejam perdidos durante o estudo. Isso foi possível observar pela falta da análise dos parâmetros clínicos, em especial das recidivas oclusais e esqueléticas em função do grau de reabsorção condilar. O que reforça a necessidade de estudos que contemplem a magnitude de análises clínicas e imaginológicas.

Em relação a taxa de recidiva, Xi T et al, 2015²⁰ relataram uma taxa de reabsorção de 1,45%. Destes, através da mensuração horizontal dos movimentos de avanço mandibular em relação ao pogônio, relataram recidiva em uma média maior que 2mm para esta mensuração. Um dos fatores que pode ter

contribuído para esta recidiva é a quantidade do avanço mandibular que apresentou um valor médio de 4,59mm (+/- 3.43mm). Já Kobayashi et al, 2012¹⁶ encontraram reabsorção condilar progressiva em 6 paciente de 34 retrognatas que tiveram uma média de 12.1mm (+/- 3.9mm) de avanço mandibular. Ueki et al, 2015¹⁹ apresentaram uma média de 7.0mm (+/- 3.1mm) de recuo mandibular, porém não apresentou reabsorção condilar e/ou recidivas.

Uma possível explicação para ocorrência de recidivas nos movimentos de avanços mandibulares de forma acentuados é o estiramento das fibras musculares circunvizinhas gerando pressão nos côndilos retraindo-os contra a fossa articular, causando reabsorção durante o processo adaptativo das ATMs^{4,22}. Quanto aos recuos mandibulares, pouca evidência se tem a respeito de sua relação com as reabsorções condilares e recidivas. Tanto Ueki et al, 2015¹⁹ como Scolozzi et al, 2013¹⁷ apesar de apresentarem grupos de pacientes padrão esquelético classe III e II respectivamente, que foram submetidos a recuos ou avanços mandibulares, ambos não encontraram recidivas no pós-operatório ou qualquer taxa de reabsorção condilar. Portanto, provavelmente a conduta clínica mais coerente seria a divisão dos movimentos bimaxilares permitindo uma compensação entre recuo e/ou avanço mandibular associado aos movimentos tridimensionais da maxila.

Outro aspecto bastante discutido na literatura é a presença de sintomatologias na ATM associada aos movimentos realizados na cirurgia ortognática. Somente dois estudos^{16,19} relataram alguma sintomatologia na ATM (click, dor ou crepitação) tanto no pré como no pós-operatório. Kobayashi et al, 2012¹⁶ relataram dois pacientes de 34 retrogradas que apresentaram click e dor

no pré-operatório, porém apenas um apresentou a mesma sintomatologia no pós-operatório. Já Ueki et al, 2015¹⁹ nos recuos mandibulares relataram melhora na sintomatologia de click, dor e crepitação, com uma redução de até 23% na dor e ausência de click ou crepitação no pós-operatório. Para Scolozzi et al 2013¹⁷ e Park et al 2012⁶, independente do movimento realizado, seja recuo ou avanço, nenhum dos pacientes apresentavam sintomatologia no pré-operatório como também não desenvolveram no pós-operatório.

A literatura descreve mulheres com retrognatía mandibular, presença de atrofia condilar pré-tratamento e posterior deslocamento condilar como fatores de risco para o desenvolvimento da reabsorção condilar patológica²³. Esta assertiva corrobora com os achados dos estudos selecionados uma vez que, Kobayashi et al 2012¹⁶, diagnosticaram 6 pacientes com reabsorção condilar progressiva, dos quais 5 eram mulheres, de 34 pacientes submetidos ao avanço mandibular. Enquanto que Xi et al, 2015²⁰ apresentaram reduções do volume condilar significativa ($p < 0,05$) nas mulheres em comparação com homens. Mesmo que ainda não exista uma comprovação patofisiológica da relação entre o gênero feminino com as maiores alterações morfológicas dos côndilos, existe uma forte especulação que o hormônio feminino (estrógeno) exerça um efeito regulador no metabolismo ósseo da ATM^{24,25}.

Contudo, novos estudos que investiguem o padrão de alteração do metabolismo ósseo, por meio de exames imagiológicos mais específicos, tais como a cintilografia óssea e Petscan, bem como a dosagem de hormônios sexuais e citocinas inflamatórias, poderão contribuir para o esclarecimento deste fenômeno metabólico.

Acredita-se que o posicionamento inadequado do segmento proximal durante a fixação da OSRM acarreta em remodelação condilar em diferentes formas e períodos²⁶. A hipótese nula do estudo realizado por Park et al 2012⁶ era que não haveria mudanças significativas entre os diferentes períodos de análises dos côndilos após cirurgia ortognática para correção de deformidades classe III, porém ela foi rejeitada no momento em que foi encontrado redução do tamanho e diminuição da altura dos côndilos nos períodos pós-operatórios de cirurgias bi-maxilares. Entretanto, as regiões de reabsorção e formação óssea sugerem um processo adaptativo dos côndilos. Os mesmos autores relatam que a rotação interna da cabeça do côndilo pode ocorrer tanto em cirurgia uni ou bi-maxilar gerando reabsorção no período adaptativo da ATM no pós-operatório.

Ficou evidente, com os estudos analisados por esta revisão, que o tipo de fixação (placas com parafusos ou somente parafusos bicorticais) não foi um fator decisivo para a ocorrência de altas taxas de reabsorção condilar ou associação com recidivas no pós-operatório. Isso porque independente da técnica utilizada para fixação mandibular por cirurgiões ortognatas experientes, alguns fatores apresentam menor interferência nas complicações pós-operatórios.

Quanto a acurácia das análises adotadas pelos estudos, a sobreposição de imagens, principalmente as tomográficas na análise da remodelação condilar, são eficientes, porém limitadas no diagnóstico da etiologia das reabsorções. Dessa forma, estudos mais específicos são necessários para se apontar, de forma precisa, os fatores que geram apenas a adaptação da ATM dos que geram a reabsorção condilar progressiva.

Conclusão

2.8 CONCLUSÃO

Diante dos resultados obtidos por esta revisão sistemática, o potencial de reabsorção condilar progressiva, a presença de recidivas e sintomatologias na ATM, apresentam baixa frequência em função do número de pacientes estudados. A taxa de reabsorção condilar sugere estar mais relacionada em pacientes com padrão esquelético classe II.

Referências

2.9 REFERÊNCIAS

1. Obwegeser HL. Principles in treatment planning of facial skeletal anomalies. *Clin Plast Surg.* 2007;34(3):585-7.
2. Yoshioka I, Khanal A, Tominaga K, Horie A, Furuta N, Fukuda J. Vertical ramus versus sagittal split osteotomies: comparison of stability after mandibular setback. *J Oral Maxillofac Surg.* 2008;66(6):1138-44.
3. Arnett GW, Milam SB, Gottesman L. Progressive mandibular retrusion--idiopathic condylar resorption. Part I. *Am J Orthod Dentofacial Orthop.* 1996;110(1):8-15.
4. Arnett GW, Milam SB, Gottesman L. Progressive mandibular retrusion--idiopathic condylar resorption. Part II. *Am J Orthod Dentofacial Orthop.* 1996;110(2):117-27.
5. Hoppenreijns TJ, Freihofer HP, Stoelinga PJ, Tuinzing DB, van't Hof MA. Condylar remodelling and resorption after Le Fort I and bimaxillary osteotomies in patients with anterior open bite. A clinical and radiological study. *Int J Oral Maxillofac Surg.* 1998;27(2):81-91.
6. Park SB, Yang YM, Kim YI, Cho BH, Jung YH, Hwang DS. Effect of bimaxillary surgery on adaptive condylar head remodeling: metric analysis and image interpretation using cone-beam computed tomography volume superimposition. *J Oral Maxillofac Surg.* 2012;70(8):1951-9.
7. Tsiklakis K, Syriopoulos K, Stamatakis HC. Radiographic examination of the temporomandibular joint using cone beam computed tomography. *Dentomaxillofac Radiol.* 2004;33(3):196-201.
8. Billiau AD, Hu Y, Verdonck A, Carels C, Wouters C. Temporomandibular joint arthritis in juvenile idiopathic arthritis: prevalence, clinical and radiological signs, and relation to dentofacial morphology. *J Rheumatol.* 2007;34(9):1925-33.
9. Hussain AM, Packota G, Major PW, Flores-Mir C. Role of different imaging modalities in assessment of temporomandibular joint erosions and osteophytes: a systematic review. *Dentomaxillofac Radiol.* 2008;37(2):63-71.
10. Katakami K, Shimoda S, Kobayashi K, Kawasaki K. Histological investigation of osseous changes of mandibular condyles with backscattered electron images. *Dentomaxillofac Radiol.* 2008;37(6):330-9.
11. Moher D, Liberati A, Tetzlaff J, Altman DG, Group P. Preferred reporting

items for systematic reviews and meta-analyses: the PRISMA Statement. *Open Med.* 2009;3(3):e123-30.

12. Goiato MC, dos Santos DM, Santiago JF, Jr., Moreno A, Pellizzer EP. Longevity of dental implants in type IV bone: a systematic review. *Int J Oral Maxillofac Surg.* 2014;43(9):1108-16.

13. Lopes LF, da Silva VF, Santiago JF, Jr., Panzarini SR, Pellizzer EP. Placement of dental implants in the maxillary tuberosity: a systematic review. *Int J Oral Maxillofac Surg.* 2015;44(2):229-38.

14. Silva LD, de Lima VN, Faverani LP, de Mendonça MR, Okamoto R, EP. P. Maxillary sinus lift surgery-with or without graft material? A systematic review. *Int J Oral Maxillofac Surg.* 2016;16.

15. Coleman K, Norris S, Weston A, Grimmer-Sommers K, Hillier S, T M. NHMRC additional levels of evidence and grades for recommendations for developers of guidelines. (ed http://www.nhmrc.gov.au/_files_nhmrc/file/guidelines_stage_2_consultation_levels_and_grades.pdf. 2015.

16. Kobayashi T, Izumi N, Kojima T, Sakagami N, Saito I, Saito C. Progressive condylar resorption after mandibular advancement. *Br J Oral Maxillofac Surg.* 2012;50(2):176-80.

17. Scolozzi P, Momjian A, Courvoisier DS, Kiliaridis S. Evaluation of condylar morphology following orthognathic surgery on digital panoramic radiographs. Could methodology influence the range of "normality" in condylar changes? *Dentomaxillofac Radiol.* 2013;42(7):20120463.

18. An SB, Park SB, Kim Y, WS S. Effect of post-orthognathic surgery condylar axis changes on condylar morphology as determined by 3-dimensional surface reconstruction. *Angle Orthod.* 2014;84:316-21.

19. Ueki K, Yoshizawa K, Moroi A, Iguchi R, Kosaka A, Ikawa H, et al. Changes in computed tomography values of mandibular condyle and temporomandibular joint disc position after sagittal split ramus osteotomy. *J Craniomaxillofac Surg.* 2015;43(7):1208-17.

20. Xi T, Schreurs R, van Loon B, de Koning M, Berge S, Hoppenreijts T, et al. 3D analysis of condylar remodelling and skeletal relapse following bilateral sagittal split advancement osteotomies. *J Craniomaxillofac Surg.* 2015;43(4):462-8.

21. Aoki N, Tsuchiya K, Kobayashi Z, Arai T, Togo T, Miyazaki H, et al. Progressive nonfluent aphasia: a rare clinical subtype of FTLD-TDP in Japan. *Neuropathology.* 2012;32(3):272-9.

22. Hwang SJ, Haers PE, HF S. The role of a posteriorly inclined condylar neck in condylar resorption after orthognathic surgery. *J Craniomaxillofac Surg.* 2000;28(2):85-90.

23. Gill DS, El Maaytah M, Naini FB. Risk factors for post-orthognathic condylar resorption: a review. *World J Orthod.* 2008;9(1):21-5.

24. Hajati AK, Alstergren P, Nasstrom K, Bratt J, Kopp S. Endogenous glutamate in association with inflammatory and hormonal factors modulates bone tissue resorption of the temporomandibular joint in patients with early rheumatoid arthritis. *J Oral Maxillofac Surg.* 2009;67(9):1895-903.

25. Gunson MJ, Arnett GW, Milam SB. Pathophysiology and pharmacologic control of osseous mandibular condylar resorption. *J Oral Maxillofac Surg.* 2012;70(8):1918-34.

26. Arnett GW. A redefinition of bilateral sagittal osteotomy (BSO) advancement relapse. *Am J Orthod Dentofacial Orthop.* 1993;104(5):506-15.

Capítulo 2

Avaliação Tridimensional dos Côndilos Mandibulares após Cirurgia Ortognática para Tratamento de Classe II ou III

3.1 RESUMO

O objetivo deste trabalho foi realizar um estudo através da análise de prontuários e exames de imagem sobre as alterações condilares de pacientes submetidos a cirurgia ortognática. Foi realizada análise de 20 prontuários de pacientes submetidos a cirurgia ortognática divididos em dois grupos: grupo 1, pacientes portadores de deformidade dentofaciais esquelética classe II e grupo 2, pacientes portadores de deformidades dentofaciais esquelética classe III. Análises dos exames tomográficos pré e pós-operatórios dos 20 pacientes foram realizadas. As imagens tomográficas foram exportadas para o software Dolphin Imaging® versão 11.5, para avaliação através das análises métricas, lineares e angulares, medidas da área da superfície do côndilo (2D) e mensuração do volume (3D). Foram incluídos 10 prognatas e 10 retrognatas, com idade média de 24,0 anos, que foram submetidos, respectivamente, ao recuo e avanço mandibular. Nenhum paciente apresentou infecção pós-operatória, instabilidade óssea, ou má oclusão à longo prazo. O valor médio de

recuo foi de $7,1 \pm 3,1$ mm e $5,0 \pm 3,2$ mm de avanço, sem presença de recidiva. As alterações morfológicas dos côndilos mandibulares apresentaram diferença estatisticamente significativa ($p < 0,05$) entre o pré e pós-operatório apenas na análise linear da distância do côndilo a fossa articular na região posterior. Conclui-se que a reabsorção condilar patológica progressiva após cirurgia ortognática não esteve presente em ambas as deformidades, somente houve discretas alterações morfológicas sem repercussão clínica desfavorável ao tratamento.

Palavras-chave: Côndilo Mandibular; Cirurgia Ortognática; Transtornos da ATM.

3.2 ABSTRACT

The purpose of this study was to analyze the charts and imaging tests on the conditioning of patients submitted to orthognathic surgery. An analysis was performed of 20 patients submitted to orthognathic surgery divided into two groups: group 1, patients with class II skeletal dentofacial deformity and group 2, patients with skeletal class III dentofacial deformities. Analysis of the pre and postoperative tomographic exams of the 20 patients performed. The images were extracted for Dolphin Imaging software version 11.5, for analysis on metric analyzes, lines and measurements, measurements of the condyle surface area (2D) and volume measurement (3D). Ten prognaths and 10 retrognaths were included, with a mean of 22.0 years, which were submitted, respectively, to mandibular indentation and advancement. No patient presented postoperative infection, instability or long-term occlusion. The mean value of recoil was 7.1 ± 3.1 mm and 5.0 ± 3.2 mm of advance, without relapse. The morphological alterations of the mandibular condyle presented a statistically significant difference ($p > 0.05$) between the pre and postoperative only in the linear analysis of the distance from the condyle to the joint fossa in the posterior region. It is concluded that progressive pathological condylar resorption after

orthognathic surgery is not present in both deformities, only discrete morphological changes without clinical repercussion unfavorable to the treatment.

Keywords: Mandible condyle; Orthognathic surgery; Temporomandibular Joint Disorders

Introdução

3.3 INTRODUÇÃO

A cirurgia ortognática, quando envolve principalmente a mandíbula, resulta inevitavelmente em alterações condilares posturais. Isto, por sua vez, pode induzir sintomas pós-operatórios na ATM e recidiva esquelética precoce ou tardia. Os cirurgiões, reconhecendo a importância da posição do côndilo, utilizam vários métodos cirúrgicos para evitar o deslocamento dos segmentos proximais após a cirurgia ortognática⁽¹⁻³⁾.

Considerando o potencial adaptativo dos côndilos mandibulares, fatores de risco cirúrgicos e não cirúrgicos podem influenciar no processo de reparação da ATM gerando reabsorção condilar patológica, creptações, estalos ou dor no pós-operatório^(4, 5). A rotação da mandíbula no sentido anti-horário e o reposicionamento condilar posterior induzido cirurgicamente, parecem ser importantes fatores de risco cirúrgicos para indução de alterações. Portanto, esses movimentos parecem estar contra-indicados em pacientes com alto risco⁽⁵⁻⁷⁾. A distinção entre remodelamento condilar e reabsorção condilar é por

vezes difícil de ser feita e requer avaliação através de exames de imagem associado aos achados clínicos⁽⁸⁻¹¹⁾.

As técnicas de imagem convencionais bidimensionais (2D) (por exemplo, cefalogramas laterais, ortopantomografias e tomografias) têm sido amplamente utilizadas para retratar os côndilos^(6, 10, 11). No entanto, as imagens radiográficas 2D não só apresentam dificuldades para interpretar, mas a falta de reprodutibilidade também impede uma monitoração precisa das alterações no contorno condilar durante o período de acompanhamento^(12, 13). O surgimento da tomografia computadorizada de feixe cônico (TCFC) nos últimos anos superou muitas deficiências das técnicas de imagem 2D^(14, 15).

Proposição

3.4 PROPOSIÇÃO

Realizar um estudo retrospectivo através da análise de prontuários e exames de imagem sobre as alterações condilares de pacientes submetidos a cirurgia ortognática para correção de deformidades do tipo classe II ou III sem assimetrias.

Material e Método

3.5 MATERIAL E MÉTODO

Foi desenvolvido um estudo composto pela análise de 20 prontuários de pacientes submetidos a cirurgia ortognática divididos em dois grupos: grupo 1, pacientes portadores de deformidade dentofaciais esquelética classe II (N=10) e grupo 2, pacientes portadores de deformidades dentofaciais esquelética classe III (N=10).

Todos os pacientes foram submetidos a cirurgia ortognática através da OSRM bilateralmente e fixada com uma placa de quatro furos com quatro parafusos monocorticais e dois bicorticais de cada lado, associado a osteotomia Le Fort I na maxila fixada com quatro placas em “L” de quatro furos com 4 parafusos monocorticais em cada.

O número da amostra foi definido por meio do cálculo do poder do teste no *website* www.lee.dante.gov.br/estatística/poderdoteste. Assim fundamentado em estudos prévios^(7, 16) para um poder do teste = 0,88, o número de pacientes por grupo foi de 10.

Critérios de inclusão

1. Presença de deformidade dentofacial esquelética padrão classe II, sem assimetrias tratados através da OSRM associada a Le Fort I;
2. Presença de deformidade dentofacial esquelética padrão classe III, sem assimetrias tratados através da OSRM associada a Le Fort I.

A documentação do prontuário (ficha clínica, questionários, tomografias pré e pós-operatório, fotografias intra e extrabucais, exames complementares) foram disponibilizadas para pesquisa. Análises dos exames tomográficos pré e pós-operatórios dos 20 pacientes foram realizadas.

As imagens tomográficas foram convertidas em um arquivo DICOM e exportadas para o software Dolphin Imaging® versão 11.5, para avaliar as mudanças na posição, altura, área de superfícies e volume do côndilo. Foram realizadas três análises para mensuração dos côndilos direito e esquerdo nos planos sagital e coronal, nos períodos pré e pós-operatórios: 1- Análises métricas, lineares e angulares; 2- Medidas da área da superfície do côndilo (2D); 3- Mensuração do volume (3D).

Análises métricas, lineares e angulares.

Foram utilizadas as características 3D do software para definir a orientação dos planos coronal, sagital e axial (Figura 1).

Posteriormente, as órbitas foram alinhadas na vista frontal para a padronização da posição da cabeça (Figura 2).

A posição lateral foi selecionada para o traçado cefalométrico, utilizando a ferramenta digitalize, em 2D. As imagens das cabeças dos pacientes foram posicionadas com o plano de Frankfurt paralelo ao solo. Desta forma, todas as

alterações que possam ocorrer durante a execução da tomografia computadorizada foram corrigidas.

Com a cabeça posicionada, as ferramentas X-Ray, TMJ foram selecionadas. Este procedimento permite a visualização mais adequada do côndilo no plano axial e, posteriormente, visualização nos planos coronal e sagital, onde as mensurações lineares de área de superfície (2D) foram realizadas (Figura 3).

Para o plano coronal, foram medidas a altura da fossa articular (L2) e altura do côndilo (L1). Linhas perpendiculares foram traçadas para determinar a maior distância entre as extremidades do côndilo M (extremidade medial do côndilo) e L (extremidade lateral do côndilo), ATM direita e esquerda, nos períodos pré-operatório e pós-operatório após 6 a 12 meses (Figura 3).

No plano sagital, foi traçada uma linha, que passou através do ponto mais alto da fossa articular, paralela ao plano de Frankfurt. A partir desta linha, foram traçadas tangentes que passaram pelos pontos A (superfície condilar anterior) e P (superfície condilar posterior). As tangentes serviram de referência para medir as distâncias do côndilo à fossa articular: distância posterior (LP), superior (LS) e anterior (LA), as medidas foram obtidas a partir de uma linha perpendicular das tangentes até a superfície da fossa articular. Quaisquer alterações no ângulo (AG) entre essas tangentes foram avaliadas para identificar mudanças na posição do côndilo na fossa articular (Figura 3).

Medidas da área de superfície do côndilo (2D)

Os recursos tecnológicos do software Dolphin Imaging foram utilizados para a medir a área da superfície condilar (2D). Inicialmente foram

selecionadas as ferramentas 3D, Edit e 4 Equal Slices- volume Layout, que, a partir da tomografia computadorizada (TC), foi possível obter simultaneamente, imagens dos côndilos nos planos coronal, axial e sagital. Em seguida, o ícone corte sagital da barra de ferramentas foi selecionado, posteriormente, X-Ray Pulldown, TMJ, para obtenção dos cortes tomográficos dos côndilos direito e esquerdo, permitindo a visualização das imagens nos planos sagital e coronal, nos períodos pré e pós-operatórios, medidos separadamente.

A opção digitize/measurement foi selecionada para determinar os pontos usados para delimitar a área de superfície mensurada. Primeiramente, a opção 2D line foi selecionada determinando os pontos para medir a maior distância látero-lateral do côndilo, paralela ao plano de Franckfurt, a linha formada serviu também para dividir o côndilo em duas regiões, superior e inferior.

Neste estudo, as medidas de área e superfície foram realizadas na região superior do côndilo, por acreditar que são regiões mais susceptíveis à reabsorção e aposição óssea ou remodelação condilar funcional e adaptativo. A linha que representa a maior distância entre as extremidades látero-lateral do côndilo (Figura 4) foi usada como referência para medir a área 2D da região superior dos condilos direito e esquerdo nos cortes sagitais e coronais. As siglas que representaram as linhas e áreas mensuradas foram definidas conforme a localização no côndilo e tipo de plano sagital ou coronal.

Assim descritos: LSC (medida da maior distância látero-lateral do côndilo no corte sagital), LCC (medida da maior distância látero-lateral do côndilo, no corte coronal), AS2D (área total 2D do côndilo, no corte sagital), AC2D (área total 2D do côndilo, no corte coronal). (Figura 4 e 5)

A comparação entre medidas da área de superfície e mudança na posição espacial dos côndilos direito e esquerdo, nos planos sagital e coronal, nos tempos pré e pós-operatórios foram realizadas.

Medidas do volume (3D)

Para a realização das medidas tridimensionais (3D) do volume foram selecionadas as ferramentas 3D, Edit e Right View, do software Dolphin Imaging, para obtenção da imagem lateral direita da tomografia (TCCB) (Figura 6). O mesmo processo foi realizado posteriormente para o côndilo esquerdo, selecionando a opção Left View, uma vez que as medidas foram feitas para cada lado, separadamente. Diante da imagem lateral, foram selecionadas as ferramentas Use Volume Sculpting e Edit, que possibilitaram a delimitação e corte da região do côndilo mensurada. Os pontos definidos para a padronização do corte foram: o ponto mais inferior da incisura sigmoide, intercedido pelo prolongamento da reta que passa pelo longo eixo do ramo da mandíbula. A partir deste ponto na incisura sigmoide foi traçada uma reta, paralela ao plano de Frankfurt, até atingir outro ponto na extremidade posterior do ramo da mandíbula, contornando todo o côndilo até reencontrar o ponto inicial na incisura sigmoide (Figura 5).

Em seguida, foi realizado o corte, isolando a região a ser estudada. Por se tratar de imagem tridimensional, a parte separada continha a sobreposição dos côndilos direito e esquerdo. A imagem foi então rotacionada e novo corte realizado, contornando novamente o côndilo, eliminando o restante da imagem e artefatos existentes. Em seguida, a ferramenta "Volume" foi selecionada, o software realiza o cálculo e fornece o resultado em cm^3 , mm^3 e voxels, as

unidades de medidas do volume 3D em cm^3 foram usadas na tabulação e análise estatística deste estudo (Figura 5).

Para os parâmetros quantitativos (Análises métricas, lineares e angulares; Medida da área da superfície do côndilo (2D); Medida do volume (3D)), inicialmente foi aplicado um teste de normalidade e homocedasticidade para analisar a distribuição dos dados em função da curva de normalidade. Assim, foi possível aplicar um teste paramétrico ou não-paramétrico, considerando $p < 0,05$ como nível de significância. Todos os testes foram realizados no software SigmaPlot 12.3 (Graphic and Data analyses, San Jose, CA, USA).

Resultados

3.6 RESULTADOS

Foram incluídos e analisados neste estudo 20 adultos (7 homens e 13 mulheres) com idade média de 22,0 anos. Destes, 10 eram prognatas e 10 retrognatas que foram submetidos, respectivamente, ao recuo e avanço mandibular. Nenhum paciente apresentou infecção pós-operatória, instabilidade óssea, ou má oclusão a longo prazo. Não houve relato de DTM ou crepitação no pré ou pós-operatório. O valor médio de recuo foi de $7,1 \pm 3,1$ mm e $5,0 \pm 3,2$ mm de avanço.

Análises métricas, lineares e angulares

A análise métrica linear (L1) mostrou que os côndilos dos pacientes do grupo 2 encontravam-se mais próximos da fossa articular do que os pacientes do grupo 1 ($p < 0,001$). E os côndilos esquerdos tanto no pré como no pós-operatório mostraram-se mais distantes da fossa articular em ambos os grupos

($p < 0,050$), independente da deformidade. No entanto não houve diferença entre os períodos pré e pós-operatório ($p > 0,05$) (Tabela 1).

Na análise angular (AG), no que se diz respeito aos parâmetros deformidades, o lado do côndilo e o tempo não houveram diferenças estatisticamente significante ($p > 0,05$) (Tabela 2).

Para as medidas referentes ao parâmetro LA, apresentaram diferença estatística somente entre os lados dos côndilos, sugerindo que as superfícies anteriores dos côndilos do lado esquerdo encontram-se mais distantes da fossa articular ($p = 0,050$), tanto nos pacientes do grupo 1 como do grupo 2, em ambos os períodos (pré e pós-operatórios) (Tabela 2).

Já as medidas de LP apresentaram diferença estatisticamente significantes em todos os parâmetros analisados, entre grupos ($p = 0,009$), entre os lados dos côndilos ($p = 0,008$) e entre o pré e pós-operatório ($p = 0,015$) (Tabela 2).

A medidas de LS, no que se diz respeito aos parâmetros deformidades, tanto o lado do côndilo como o fator tempo apresentaram valores similares ($p > 0,05$) (Tabela 2).

Medidas da área de superfície do côndilo (2D)

As medidas da LSC mostraram que os côndilos do grupo 1 são mais largos que os do grupo 2 ($p < 0,001$), sendo que os côndilos esquerdos se apresentam mais espessos (sentido anteroposterior) quando comparado aos do lado direito ($p = 0,004$), tanto no pré como no pós-operatório. Dessa forma, não houve diferença estatisticamente significante entre os tempos pré e pós-operatório para ambos os grupos ($p > 0,05$) (Tabela 3).

Em relação as medidas de LCC, os côndilos do grupo 2 foram mais largos do que os do grupo 1 ($p < 0,001$), sem interferência do tempo analisado (pré versus pós-operatório) (Tabela 3).

Quanto as medidas da área 2D nos cortes sagitais, os côndilos direitos foram maiores que os esquerdos ($p = 0,019$). Já no que se refere a análise dos grupos e tempos (pré e pós-operatório), não houve diferença estatística ($p > 0,05$) (Figura 7).

As medidas da área 2D dos cortes coronais evidenciaram que os côndilos dos pacientes do grupo 2 são maiores que os do grupo 1 ($p < 0,001$). E os côndilos esquerdos do grupo 2 são menores que os direitos ($p = 0,003$). O fator tempo não influenciou nos resultados (pré e pós-operatório) ($p > 0,05$) (Figura 8).

Medidas do volume (3D)

Os valores do volume 3D, apesar dos côndilos do grupo 2 apresentarem médias maiores do que os do grupo 1, não houve diferença estatisticamente significativa entre os grupos e nem entre os tempos de pré e pós-operatórios ($p > 0,05$) (Figura 9).

Discussão

3.7 DISCUSSÃO

Os resultados do presente estudo não apresentaram alterações significantes para o parâmetro período de análise (pré e pós-operatório), em ambos os grupos (pacientes classe II e III). Desta forma, nenhum paciente foi diagnosticado com RCPP. A literatura descreve que a RCPP é multifatorial, tendo como causas a idade do paciente, o gênero, a anatomia condilar, a presença de DTMs no pré-operatório, predisposição genética, tipo de deformidade e a técnica cirúrgica^(4, 5, 17).

As análises angulares demonstraram que a técnica cirúrgica utilizada não causou torque ou angulações com repercussões clínicas, considerando que os pacientes não relataram nenhum sintoma de DTM ou recidiva no pós-operatório tardio. De acordo com Han et al, 2016⁽¹⁸⁾ mudanças angulares de até quatro graus não geram repercussão clínica. Outros autores^(7, 19, 20) relatam

que pequenas alterações do posicionamento não geram instabilidade na ATM ou recidivas.

A fixação híbrida apresenta maior estabilidade aos segmentos ósseos em consideração à fixação semirrígida, demonstrada por estudos *in vitro*⁽²¹⁻²³⁾, o que permite a manutenção prévia da posição condilar, inclusive no pós-operatório. As análises lineares e angulares suportam esta afirmativa, tendo em vista que só houve diferença estatística entre o pré e pós-operatório na medida LP, em consideração aos grupos 1 e 2, em que os côndilos do grupo 1 apresentaram-se mais distantes da fossa articular. Esta diferença sugere que a fixação híbrida por apresentar maior estabilidade, traciona o coto proximal durante o avanço mandibular. No entanto, ainda não existem trabalhos clínicos que comparem as mudanças condilares considerando a técnica cirúrgica de fixação empregada.

O gênero do paciente é considerado um fator de risco elevado devido a presença de RCPP em mulheres ser maior do que em homens. Por este motivo, a dosagem de estrógeno tem despertado interesse nas pesquisas sobre o potencial adaptativo dos côndilos em pacientes submetidos a cirurgia ortognática. Não se sabe a verdadeira ação deste hormônio na degeneração tecidual, porém estudos mostram que ele estava presente em maior quantidade nos pacientes com sintomatologias do que os sadios⁽²⁴⁻²⁷⁾. Nossa amostra não foi suficiente para especularmos sobre tal problemática, ou seja, nenhum paciente apresentava sinais ou sintomas de degeneração da ATM no pré e não desenvolveram no pós-operatório. Estudos clínicos associados a exames laboratoriais devem ser realizados em ambas as deformidades, considerando o

estrógeno como um provável fator determinante para o desenvolvimento RCPP.

As análises do período pós-operatório foram realizadas após seis meses, por acreditar que os côndilos tendem a se moverem durante este período e que após este tempo, apresentam maior estabilidade^(28, 29). Todas as análises evidenciaram estabilidade pós-cirúrgica, já que nenhum parâmetro relacionado a anulação e volume apresentaram diferença estatisticamente significativa entre os períodos pré e pós-operatório.

Em relação as análises lineares da maior distância látero-lateral e anteroposterior, nos cortes coronal e sagital, respectivamente, ficou evidente as diferenças anatômicas entre os côndilos dos grupos 1 e 2, uma vez que os côndilos do grupo 1 foram mais espessos (sentido anteroposterior), e os do grupo 2 foram mais largos (sentido látero-lateral). Já era esperada a diferença anatômica entre os grupos, por se tratarem de pacientes com alterações do sistema estomatognático de forma distintas. Desta forma, a anatomia dos côndilos seguem o padrão de remodelação adaptativo de acordo com as alterações de cada paciente^(29, 30).

Os resultados da avaliação volumétrica 2D apresentaram alterações significantes entre os grupos 1 e 2, nos cortes coronais, com maiores volumes para o o grupo 1, também já observado na análise linear de maior distância látero-lateral e anteroposterior. A comparação entre os lados dos côndilos, nos cortes coronais e sagitais, também evidenciou alteração significativa, o que provavelmente está atrelada a uma mastigação desarmônica em ambas as deformidades. Por não apresentarem o toque dos incisivos durante o

mecanismo da mastigação e provavelmente por preferirem mastigar do lado direito, podem sobrecarregar o côndilo do lado esquerdo. Assim, possivelmente explica-se o fato da área dos côndilos direitos apresentarem volumes 2D maiores e apresentarem menor quantidade de reabsorção fisiológica⁽³¹⁻³³⁾.

Alguns autores^(10, 34, 35) defendem em seus estudos que a análise do volume 2D é deficiente, considerando que a medida é realizada em um ponto central dos côndilos, o que limita a análise dinâmica da remodelação adaptativa. Neste contexto, os resultados da análise volumétrica 3D não apresentaram diferenças estatísticas significantes em nenhum dos requisitos analisados, não corroborando com resultados da análise volumétrica 2D. Isso significa que os côndilos podem ser mais largos em um corte e mais espessos em outros, entretanto o volume total é adequado para a realização das funções tanto no pré como no pós-operatório.

Entretanto, como não houve diferença do volume 3D entre os períodos pré e pós-operatórios, acredita-se que a anatomia não apresenta grandes mudanças após o estabelecimento da oclusão harmônica, alcançada através do tratamento orto-cirúrgico.

É importante salientar que todos os pacientes submetidos à cirurgia ortognática não apresentavam DTM no pré-operatório e não desenvolveram no pós-operatório. Esse é um fator importante nos estudos desta modalidade metodológica, em especial para a averiguação mais acurada das possíveis discrepâncias morfológicas dos côndilos, bem como das repercussões clínicas. Estudos futuros deverão ser delineados com maior número de amostra de pacientes, assim como a inclusão de deformidades assimétricas, fundamental

para a análise de alterações no funcionamento do côndilo pós-cirúrgico ortognático.

Conclusão

3.8 CONCLUSÃO

Conclui-se que a RCPP pós cirurgia ortognática não esteve presente em ambas as deformidades, somente houve discretas alterações morfológicas sem repercussão clínica desfavorável ao tratamento. O tipo de fixação utilizado se mostrou estável e seguro para o processo de remodelação adaptativo dos cêndilos mandibulares.

Referências

3.9 REFERÊNCIAS

1. Yoshida K, Rivera RS, Kaneko M, Kurita K. Minimizing displacement of the proximal segment after bilateral sagittal split ramus osteotomy in asymmetric cases. *J Oral Maxillofac Surg.* 2001;59(1):15-8.
2. Ueki K, Marukawa K, Shimada M, Nakagawa K, Alam S, Yamamoto E. Maxillary stability following Le Fort I osteotomy in combination with sagittal split ramus osteotomy and intraoral vertical ramus osteotomy: a comparative study between titanium miniplate and poly-L-lactic acid plate. *J Oral Maxillofac Surg.* 2006;64(1):74-80.
3. Ellis E, 3rd. A method to passively align the sagittal ramus osteotomy segments. *J Oral Maxillofac Surg.* 2007;65(10):2125-30.
4. Arnett GW, Milam SB, Gottesman L. Progressive mandibular retrusion--idiopathic condylar resorption. Part I. *Am J Orthod Dentofacial Orthop.* 1996;110(1):8-15.
5. Arnett GW, Milam SB, Gottesman L. Progressive mandibular retrusion--idiopathic condylar resorption. Part II. *Am J Orthod Dentofacial Orthop.* 1996;110(2):117-27.
6. Hoppenreijts TJ, Freihofer HP, Stoelting PJ, Tuinzing DB, van't Hof MA. Condylar remodelling and resorption after Le Fort I and bimaxillary osteotomies in patients with anterior open bite. A clinical and radiological study. *Int J Oral Maxillofac Surg.* 1998;27(2):81-91.
7. Park SB, Yang YM, Kim YI, Cho BH, Jung YH, Hwang DS. Effect of bimaxillary surgery on adaptive condylar head remodeling: metric analysis and image interpretation using cone-beam computed tomography volume superimposition. *J Oral Maxillofac Surg.* 2012;70(8):1951-9.

8. Katakami K, Shimoda S, Kobayashi K, Kawasaki K. Histological investigation of osseous changes of mandibular condyles with backscattered electron images. *Dentomaxillofac Radiol.* 2008;37(6):330-9.
9. Hussain AM, Packota G, Major PW, Flores-Mir C. Role of different imaging modalities in assessment of temporomandibular joint erosions and osteophytes: a systematic review. *Dentomaxillofac Radiol.* 2008;37(2):63-71.
10. Tsiklakis K, Syriopoulos K, Stamatakis HC. Radiographic examination of the temporomandibular joint using cone beam computed tomography. *Dentomaxillofac Radiol.* 2004;33(3):196-201.
11. Billiau AD, Hu Y, Verdonck A, Carels C, Wouters C. Temporomandibular joint arthritis in juvenile idiopathic arthritis: prevalence, clinical and radiological signs, and relation to dentofacial morphology. *J Rheumatol.* 2007;34(9):1925-33.
12. Halazonetis DJ. From 2-dimensional cephalograms to 3-dimensional computed tomography scans. *Am J Orthod Dentofacial Orthop.* 2005;127(5):627-37.
13. Swennen GR, Schutyser F, Barth EL, De Groeve P, De Mey A. A new method of 3-D cephalometry Part I: the anatomic Cartesian 3-D reference system. *J Craniofac Surg.* 2006;17(2):314-25.
14. Honey OB, Scarfe WC, Hilgers MJ, Klueber K, Silveira AM, Haskell BS, et al. Accuracy of cone-beam computed tomography imaging of the temporomandibular joint: comparisons with panoramic radiology and linear tomography. *Am J Orthod Dentofacial Orthop.* 2007;132(4):429-38.
15. De Vos W, Casselman J, GR S. Cone-beam computerized tomography (CBCT) imaging of the oral and maxillofacial region: a systematic review of the literature. *Int J Oral Maxillofac Surg.* 2009;38:609–25.
16. Kim YI, Jung YH, Cho BH, Kim JR, Kim SS, Son WS, et al. The assessment of the short- and long-term changes in the condylar position following sagittal split ramus osteotomy (SSRO) with rigid fixation. *J Oral Rehabil.* 2010;37(4):262-70.
17. Kobayashi T, Izumi N, Kojima T, Sakagami N, Saito I, Saito C. Progressive condylar resorption after mandibular advancement. *Br J Oral Maxillofac Surg.* 2012;50(2):176-80.
18. Han YS, Jung YE, Song IS, Lee SJ, Seo BM. Three-Dimensional Computed Tomographic Assessment of Temporomandibular Joint Stability After Orthognathic Surgery. *J Oral Maxillofac Surg.* 2016;74(7):1454-62.
19. Kim YI, Cho BH, Jung YH, Son WS, Park SB. Cone-beam computerized tomography evaluation of condylar changes and stability following two-jaw surgery: Le Fort I osteotomy and mandibular setback surgery with rigid fixation. *Oral Surg Oral Med Oral Pathol Oral Radiol Endod.* 2011;111(6):681-7.
20. Lee W, Park JU. Three-dimensional evaluation of positional change of the condyle after mandibular setback by means of bilateral sagittal split ramus osteotomy. *Oral Surg Oral Med Oral Pathol Oral Radiol Endod.* 2002;94(3):305-9.
21. Brasileiro BF, Gempel RG, Ambrosano GM, LA. P. An in vitro evaluation of rigid internal fixation techniques for sagittal split ramus osteotomies: advancement surgery. *J Oral Maxillofac Surg.* 2000;67:809-17.

22. Sato FR, Asprino L, Consani S, de Moraes M. Comparative biomechanical and photoelastic evaluation of different fixation techniques of sagittal split ramus osteotomy in mandibular advancement. *J Oral Maxillofac Surg.* 2010;68(1):160-6.
23. Shetty V, Freymiller E, McBrearty D, Caputo AA. Experimental analysis of functional stability of sagittal split ramus osteotomies secured by miniplates and position screws. *J Oral Maxillofac Surg.* 1996;54(11):1317-24; discussion 24-6.
24. Abubaker AO, Raslan WF, Sotereanos GC. Estrogen and progesterone receptors in temporomandibular joint discs of symptomatic and asymptomatic persons: a preliminary study. *J Oral Maxillofac Surg.* 1993;51(10):1096-100.
25. Tsai CL, Liu TK, Chen TJ. Estrogen and osteoarthritis: a study of synovial estradiol and estradiol receptor binding in human osteoarthritic knees. *Biochem Biophys Res Commun.* 1992;183(3):1287-91.
26. Gunson MJ, Arnett GW, Formby B, Falzone C, Mathur R, Alexander C. Oral contraceptive pill use and abnormal menstrual cycles in women with severe condylar resorption: a case for low serum 17beta-estradiol as a major factor in progressive condylar resorption. *Am J Orthod Dentofacial Orthop.* 2009;136(6):772-9.
27. Hajati AK, Alstergren P, Nasstrom K, Bratt J, Kopp S. Endogenous glutamate in association with inflammatory and hormonal factors modulates bone tissue resorption of the temporomandibular joint in patients with early rheumatoid arthritis. *J Oral Maxillofac Surg.* 2009;67(9):1895-903.
28. Kim YJ, Lee Y, Chun YS, Kang N, Kim SJ, Kim M. Condylar positional changes up to 12 months after bimaxillary surgery for skeletal class III malocclusions. *J Oral Maxillofac Surg.* 2014;72(1):145-56.
29. Chen S, Lei J, Wang X, Fu KY, Farzad P, Yi B. Short- and long-term changes of condylar position after bilateral sagittal split ramus osteotomy for mandibular advancement in combination with Le Fort I osteotomy evaluated by cone-beam computed tomography. *J Oral Maxillofac Surg.* 2013;71(11):1956-66.
30. Cottrell DA, Suguimoto RM, Wolford LM, Sachdeva R, Guo IY. Condylar change after upward and forward rotation of the maxillomandibular complex. *Am J Orthod Dentofacial Orthop.* 1997;111(2):156-62.
31. Yamada K, Hanada K, Hayashi T, Ito J. Condylar bony change, disk displacement, and signs and symptoms of TMJ disorders in orthognathic surgery patients. *Oral Surg Oral Med Oral Pathol Oral Radiol Endod.* 2001;91(5):603-10.
32. Abrahamsson C. Masticatory function and temporomandibular disorders in patients with dentofacial deformities. *Swed Dent J Suppl.* 2013(231):9-85.
33. Abrahamsson C, Henrikson T, Bondemark L, Ekberg E. Masticatory function in patients with dentofacial deformities before and after orthognathic treatment-a prospective, longitudinal, and controlled study. *Eur J Orthod.* 2015;37(1):67-72.
34. Scolozzi P, Momjian A, Courvoisier DS, Kiliaridis S. Evaluation of condylar morphology following orthognathic surgery on digital panoramic radiographs. Could methodology influence the range of "normality" in condylar changes? *Dentomaxillofac Radiol.* 2013;42(7):20120463.

35. Hassan B, van der Stelt P, Sanderink G. Accuracy of three-dimensional measurements obtained from cone beam computed tomography surface-rendered images for cephalometric analysis: influence of patient scanning position. Eur J Orthod. 2009;31(2):129-34.

Anexo A

PARECER CONSUBSTANCIADO DO CEP

DADOS DO PROJETO DE PESQUISA

Título da Pesquisa: AVALIAÇÃO TRIDIMENSIONAL DOS CÔNDILOS MANDIBULARES APÓS CIRURGIA ORTOGNÁTICA

Pesquisador: Valthierre Nunes de Lima

Área Temática:

Versão: 2

CAAE: 62253416.6.0000.5420

Instituição Proponente: Faculdade de Odontologia do Campus de Araçatuba - UNESP

Patrocinador Principal: Financiamento Próprio

DADOS DO PARECER

Número do Parecer: 2.006.412

Apresentação do Projeto:

Será desenvolvido um estudo retrospectivo composto pela análise de 24 prontuários de pacientes submetidos a cirurgia ortognática divididos em dois grupos: grupo 1, pacientes portadores de deformidade dentofaciais esquelética classe II (N=12) e grupo 2, pacientes portadores de deformidades dentofaciais esquelética classe III (N=12).

O número da ampstra foi definido por meio do cálculo do poder do teste no website www.lee.dante.gov.br/estatistica/poderdoteste.

Assim fundamentado em estudos prévios, para um poder do teste = 0,88, o número de pacientes por grupo foi de 10. Entretanto serão utilizados N=12 por grupo para aumentar o poder estatístico da análise.

Critérios de inclusão

1. Presença de deformidade dentofacial esquelética padrão classe II;
2. Presença de deformidade dentofacial esquelética padrão classe III;
3. Tomografia de pacientes com indicação de cirurgia ortognática para correção da deformidade;

A documentação do prontuário (ficha clínica, questionários, tomografias pré e pós-operatório, fotografias intra e extrabucais, exames complementares) serão disponibilizadas para pesquisa. Análises dos exames tomográficos pré e pós-operatórios dos 24 pacientes serão realizadas. As

Endereço: JOSE BONIFACIO 1193

Bairro: VILA MENDONCA

CEP: 16.015-050

UF: SP

Município: ARACATUBA

Telefone: (18)3636-3200

Fax: (18)3636-3332

E-mail: andrebertoz@foa.unesp.br

Continuação do Parecer 2.006.412

imagens tomográficas serão convertidas em um arquivo DICOM e exportadas para o software Dolphin Imagingá versão 11.5, para avaliar as mudanças na posição, altura, área de superfícies e volume do côndilo. Serão realizadas três análises para mensuração dos côndilos direito e esquerdo nos planos sagital e coronal, nos períodos pré e pós-operatórios: 1- Análises métricas, lineares e angulares; 2- Medidas da área da superfície do côndilo (2D); 3- Mensuração do volume (3D).

Objetivo da Pesquisa:

Realizar um estudo retrospectivo através da análise de prontuários e exames de imagem sobre as alterações condilares de pacientes submetidos a cirurgia ortognática.

Avaliação dos Riscos e Benefícios:

Risco Mínimo.

A partir dos dados obtidos com esta pesquisa, será possível estabelecer os parâmetros relacionados com as alterações do côndilo mandibular após a correção cirúrgica das deformidades dentofaciais e estabelecer se há diferença nos movimentos de acordo com o tipo de padrão facial (classe II ou classe III). Portanto, poderá estabelecer um protocolo clínico para as cirurgias, mediante as alterações observadas neste trabalho.

Comentários e Considerações sobre a Pesquisa:

Pesquisa apresenta-se apta para a sua realização.

Considerações sobre os Termos de apresentação obrigatória:

Todos os termos foram apresentados.

Recomendações:

não há.

Conclusões ou Pendências e Lista de Inadequações:

não há.

Considerações Finais a critério do CEP:

Salientamos que, de acordo com a Resolução 466 CNS, de 12/12/2012 (título X, seção X.1., art. 3, item b, e, título XI, seção XI.2., item d), há necessidade de apresentação de relatórios semestrais, devendo o primeiro relatório ser enviado até 01/10/2017.

Endereço: JOSE BONIFACIO 1193

Bairro: VILA MENDONCA

CEP: 16.015-050

UF: SP

Município: ARACATUBA

Telefone: (18)3636-3200

Fax: (18)3636-3332

E-mail: andrebertoz@foa.unesp.br

UNESP - FACULDADE DE
ODONTOLOGIA-CAMPUS DE
ARAÇATUBA/ UNIVERSIDADE



Continuação do Parecer: 2.006.412

Este parecer foi elaborado baseado nos documentos abaixo relacionados:

Tipo Documento	Arquivo	Postagem	Autor	Situação
Informações Básicas do Projeto	PB_INFORMAÇÕES_BÁSICAS_DO_PROJETO_829984.pdf	30/03/2017 15:24:24		Aceito
TCLE / Termos de Assentimento / Justificativa de Ausência	TCLE.odt	30/03/2017 15:23:51	Valthierre Nunes de Lima	Aceito
Folha de Rosto	plataformabrasilfolharosto.pdf	22/11/2016 09:23:46	Valthierre Nunes de Lima	Aceito
Projeto Detalhado / Brochura Investigador	PROJETOVALTHI.pdf	22/11/2016 00:25:53	Valthierre Nunes de Lima	Aceito


Situação do Parecer:

Aprovado

Necessita Apreciação da CONEP:

Não

ARACATUBA, 07 de Abril de 2017


Assinado por:
André Pinheiro de Magalhães Bertoz
(Coordenador)

Endereço: JOSE BONIFACIO 1193

Bairro: VILA MENDONCA

CEP: 16.015-050

UF: SP

Município: ARACATUBA

Telefone: (18)3636-3200

Fax: (18)3636-3332

E-mail: andrebertoz@foa.unesp.br

Anexo B

International Journal of Oral and Maxillofacial Surgery

<http://www.ijoms.com/content/authorinfo>

Anexo D (Capítulo 1)

Tabela 1: Características dos estudos

Autores	Ano	Tipo de estudo	Nível de evidência	Tempo do estudo	N de pacientes	Perfil do paciente
Ueki K., et al.	2015	Retrospectivo	III-3	2000 - 2013	43	Classe III
Xi T., et al.	2015	Prospectivo	III-3	2007 - 2011	56	Classe II
An SN., et al.	2014	Retrospectivo	III-3	2010 - 2012	30	Classe III
Scolozzi P., et al.	2013	Prospectivo	III-3	2007 - 2010	45	Classe II
Park SB., et al.	2012	Retrospectivo	III-3	2008 - 2009	22	Classe III
Kobayashi T., et al.	2012	Prospectivo	III-2	1998 - 2006	419	Classe II (34) e Classe III (385)

Tabela 2: Tipos de tratamentos utilizados

Autores	Tipo de osteotomia	Fixação mandibular	Tempo de BMM	Acompanhamento
Ueki K., et al.	OSRM / LeFort I + OSRM	Placas com parafusos monocorticais	*	Pré-op e 12 meses após
Xi T., et al.	OSRM	Placas com parafusos monocorticais	7 dias	Pré-op e 12 meses após
An SN., et al.	OSRM / LeFort I + OSRM	Placas com parafusos monocorticais	**	Pré-op e 12 meses após
Scolozzi P., et al.	OSRM / LeFort I + OSRM	Parafusos bicorticais	0	Pré-op e 12 meses após
Park SB., et al.	LeFort I + OSRM	Parafusos bicorticais	**	Pré-op e 16 meses após
Kobayashi T. et al.	OSRM / LeFort I + OSRM	Placas com parafusos monocorticais ou Parafusos bicorticais	7-14 dias	Pré-op e 12 meses após

* Não relatou

** Relatou que utilizou porém não discriminou o tempo

Tabela 3: Número de pacientes e osteotomias realizadas

Autores	Ano	Masculino	Feminino	Média de idade	OSRM	OSRM + Le Fort I
Ueki K., et al.	2015	*	*	28,3	*	*
Xi T., et al.	2015	17	39	*	56	0
An SN., et al.	2014	20	10	22,3	15	15
Scolozzi P., et al.	2013	22	23	29,8	28	17
Park SB., et al.	2012	11	11	20,3	0	22
Kobayashi T., et al.	2012	1	5	21	*	*

* Não discriminou os números

Tabela 4: Tipos de análises

Autores	Ano	Exame de Imagem	Software	Análise das imagens
Ueki K., et al.	2015	TC	Zed View versão 7.0	Mensuração
Xi T., et al.	2015	TCFC	Maxilim	Sobreposição
An SN., et al.	2014	TCFC	Rapidform XOS3	Sobreposição
Scolozzi P., et al.	2013	Panorâmica	OxiriX	Mensuração
Park SB., et al.	2012	TCFC	OnDemand3D	Mensuração
Kobayashi T., et al.	2012	TC	*	Sobreposição

* Não relatou estes dados

Tabela 5: Resultados das análises

Autores	Taxa de reabsorção (%)	Sintomatologia pré-op na ATM	Sintomatologia pós-op na ATM	Recidiva
Ueki K., et al.	0,0 ^a	Click + Dor	Click + Dor	Não
Xi T., et al.	1,45 ^a	*	*	Sim
An SN., et al.	4,2 ^v	Nenhuma	*	*
Scolozzi P., et al.	0,0 ^a	Nenhuma	Nenhuma	Não
Park SB., et al.	2,82 ^a	Nenhuma	Nenhuma	*

* Não relatou estes dados

^a Taxa calculada sobre a área condilar

^v Taxa calculada sobre o volume condilar

Figura 1: Organograma prisma

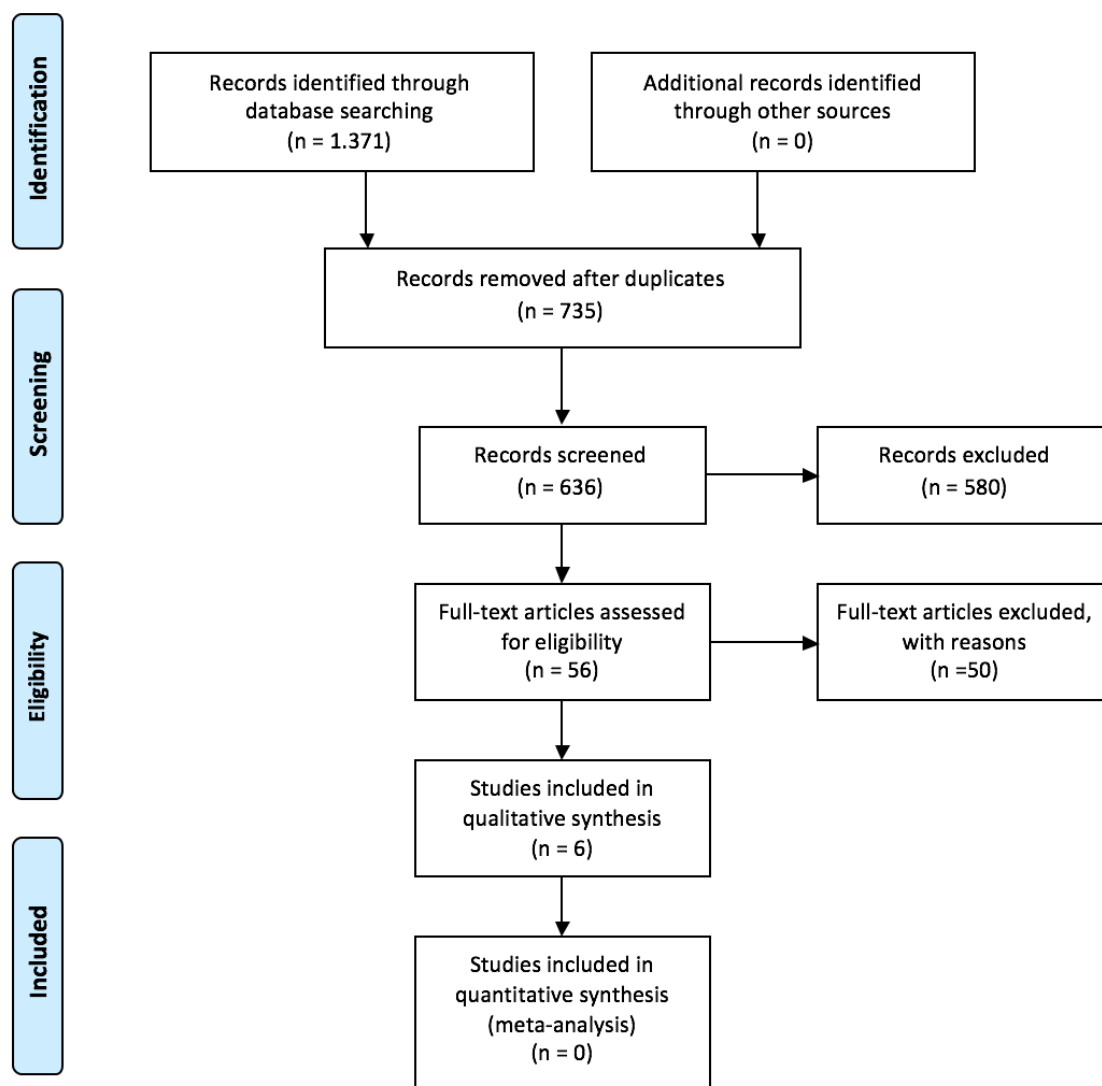
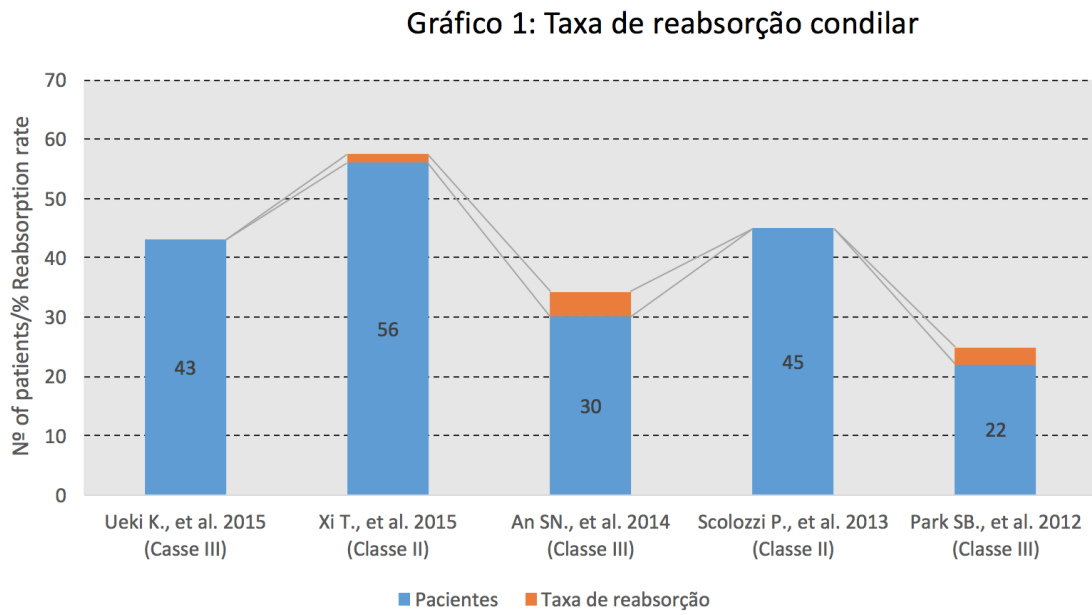


Figura 2: Gráfico da taxa de reabsorção condilar de cada estudo selecionado que apresentava este dado.



Anexo D (Capítulo 2)

Tabela 1: Valores Lineares da altura dos côndilos direito e esquerdo em relação a fossa articular dos grupos 1 e 2.

	Grupo	Côndilo direito Pré		Côndilo esquerdo Pré		Côndilo Direito Pós		Côndilo Esquerdo Pós	
		L1 (C)	L2 (G)	L1 (C)	L2 (G)	L1 (C)	L2 (G)	L1 (C)	L2 (G)
1	1	5,7	8,5	5,7	7,5	6,9	8,5	6,5	7,5
2	1	5,6	7,4	4,9	7,1	5,1	7,4	5,5	7,1
3	1	5,5	8,3	4,1	6,7	5,3	8,3	4,5	6,7
4	1	5,7	7,2	5,3	6,3	5,1	7,2	5,5	6,3
5	1	7,3	8,1	6,5	7,9	7,0	8,1	6,5	7,9
6	1	5,2	7,3	5,7	7,5	5,1	7,3	5,5	7,5
7	1	6,1	7,9	5,0	7,1	6,0	7,9	0,5	7,1
8	1	6,5	8,0	6,1	7,7	6,7	8,0	5,5	7,7
9	1	6,9	8,5	6,5	8,3	6,9	8,5	6,6	8,3
10	1	5,5	6,4	5,0	6,6	5,5	6,4	5,0	6,6
11	2	6,6	9,1	6,2	8,9	6,2	9,1	6,4	8,9
12	2	10,4	13,3	8,0	10,6	11,0	13,3	8,4	10,6
13	2	8,8	13,0	7,1	11,3	8,5	13,0	6,6	11,3
14	2	5,5	6,4	5,0	6,6	5,5	6,4	5,0	6,6
15	2	6,6	9,1	6,2	8,9	6,2	9,1	6,4	8,9
16	2	10,4	13,3	8,0	10,6	11,0	13,3	8,4	10,6
17	2	8,8	13,0	7,1	11,3	8,5	13,0	6,6	11,3
18	2	5,5	6,4	5,0	6,6	5,5	6,4	5,0	6,6
19	2	6,6	9,1	6,2	8,9	6,2	9,1	6,4	8,9
20	2	10,4	13,3	8,0	10,6	11,0	13,3	8,4	10,6

Tabela 2: Valores Angulares e Lineares dos côndilos direito e esquerdo dos grupos 1 e 2 nos cortes sagitais.

	Côndilo direito Pré				Côndilo esquerdo Pré				Côndilo direito Pós				Côndilo esquerdo Pós			
	AG	LA	LP	LS	AG	LA	LP	LS	AG	LA	LP	LS	AG	LA	LP	LS
1	62,6°	0,5	1,7	3,0	63,6°	1,0	1,6	2,4	62,8°	1,4	2,0	2,0	62,8°	1,4	1,2	1,5
2	77,0°	1,6	2,7	2,2	81,1°	1,2	2,4	2,4	80,4°	2,1	2,0	1,9	80,4°	1,6	2,3	1,7
3	62,6°	2,7	2,0	1,4	63,6°	1,4	2,2	2,2	65,8°	2,8	1,8	1,8	65,8°	1,8	3,4	1,9
4	77,0°	2,8	1,5	1,6	81,1°	1,3	2,4	2,1	80,4°	2,5	1,6	1,7	80,4°	1,8	4,5	2,1
5	62,6°	1,9	2,4	1,2	63,6°	1,8	1,8	2,3	68,8°	2,0	2,0	1,6	68,8°	1,2	5,6	2,3
6	77,0°	1,6	1,7	2,0	81,1°	1,1	1,6	2,4	80,4°	1,9	2,0	1,5	80,4°	2,0	6,7	2,5
7	62,6°	2,1	2,1	1,8	63,6°	2,0	1,4	1,4	60,8°	0,6	2,0	1,4	60,8°	1,6	7,8	2,5
8	78,0°	0,9	1,4	1,4	88,4°	2,9	1,4	1,0	98,0°	0,9	1,4	1,4	98,0°	2,9	1,4	1,0
9	64,6°	1,6	2,0	2,5	71,6°	2,1	1,9	2,7	68,0°	1,9	1,7	2,3	68,0°	1,9	2,0	3,0
10	79,6°	3,9	1,0	0,5	52,5°	4,4	2,3	1,9	74,1°	2,7	2,3	1,3	74,1°	3,7	2,1	2,2
11	59,2°	2,8	2,1	3,8	60,0°	2,0	2,0	4,7	61,1°	1,8	1,9	4,3	52,3°	2,0	2,3	4,9
12	98,0°	0,9	1,4	1,4	88,4°	2,9	1,4	1,0	98,0°	0,9	1,4	1,4	88,4°	2,9	1,4	1,0
13	64,6°	1,6	2,0	2,5	71,6°	2,1	1,9	2,7	68,0°	1,9	1,7	2,3	72,7°	1,9	2,0	3,0
14	79,6°	3,9	1,0	0,5	52,5°	4,4	2,3	1,9	74,1°	2,7	2,3	1,3	60,3°	3,7	2,1	2,2
15	59,2°	2,8	2,1	3,8	60,0°	2,0	2,0	4,7	61,1°	1,8	1,9	4,3	52,3°	2,0	2,3	4,9

16	98,0°	0,9	1,4	1,4	88,4°	2,9	1,4	1,0	98,0°	0,9	1,4	1,4	88,4°	2,9	1,4	1,0
17	64,6°	1,6	2,0	2,5	71,6°	2,1	1,9	2,7	68,0°	1,9	1,7	2,3	72,7°	1,9	2,0	3,0
18	79,6°	3,9	1,0	0,5	52,5°	4,4	2,3	1,9	74,1°	2,7	2,3	1,3	60,3°	3,7	2,1	2,2
19	98,0°	0,9	1,4	1,4	88,4°	2,9	1,4	1,0	98,0°	0,9	1,4	1,4	88,4°	2,9	1,4	1,0
20	64,6°	1,6	2,0	2,5	71,6°	2,1	1,9	2,7	68,0°	1,9	1,7	2,3	72,7°	1,9	2,0	3,0

Tabela 3: Valores lineares da maior distância látero-lateral nos planos coronais e sagitais dos côndilos direito e esquerdo dos grupos 1 e 2.

	Côndilo direito Pré		Côndilo esquerdo Pré		Côndilo direito Pós		Côndilo esquerdo Pós	
	LCC	LCS	LCC	LCS	LCC	LCS	LCC	LCS
1	13,8	5,7	14,4	5,2	15	5,7	14,6	5,5
2	11,8	9,3	13,3	9,4	11,7	9,5	12,9	9,1
3	10,5	7,9	12,2	7,6	10,4	7,3	11,2	7,7
4	12,0	8,5	12,1	8,8	11,1	8,1	9,5	8,3
5	12,5	6,1	11,5	12,2	12,8	6,9	11,8	12,9
6	11,7	5,7	11,9	12,2	11,5	5,7	12,1	12,5
7	11,8	8,3	12,8	11,4	12,4	8,5	12,4	11,1
8	12,1	6,9	11,7	12,6	12,4	6,3	11,7	12,7
9	12,2	7,5	12,6	11,8	12,0	7,1	12,0	11,3
10	13,4	8,3	12,3	7,8	13,4	8,3	12,3	7,8
11	16,7	4,8	10,9	5,5	17,1	5,0	12,6	6,2
12	18,7	8,6	21,6	6,7	18,7	8,0	20,5	6,4
13	25,3	7,5	23,0	8,3	24,0	7,6	24,5	7,9
14	13,4	8,3	12,3	7,8	13,4	8,3	12,3	7,8
15	16,7	4,8	10,9	5,5	17,1	5,0	12,6	6,2
16	18,7	8,6	21,6	6,7	18,7	8,0	20,5	6,4
17	25,3	7,5	23,0	8,3	24,0	7,6	24,5	7,9
18	13,4	8,3	12,3	7,8	13,4	8,3	12,3	7,8
19	16,7	4,8	10,9	5,5	17,1	5,0	12,6	6,2
20	18,7	8,6	21,6	6,7	18,7	8,0	20,5	6,4

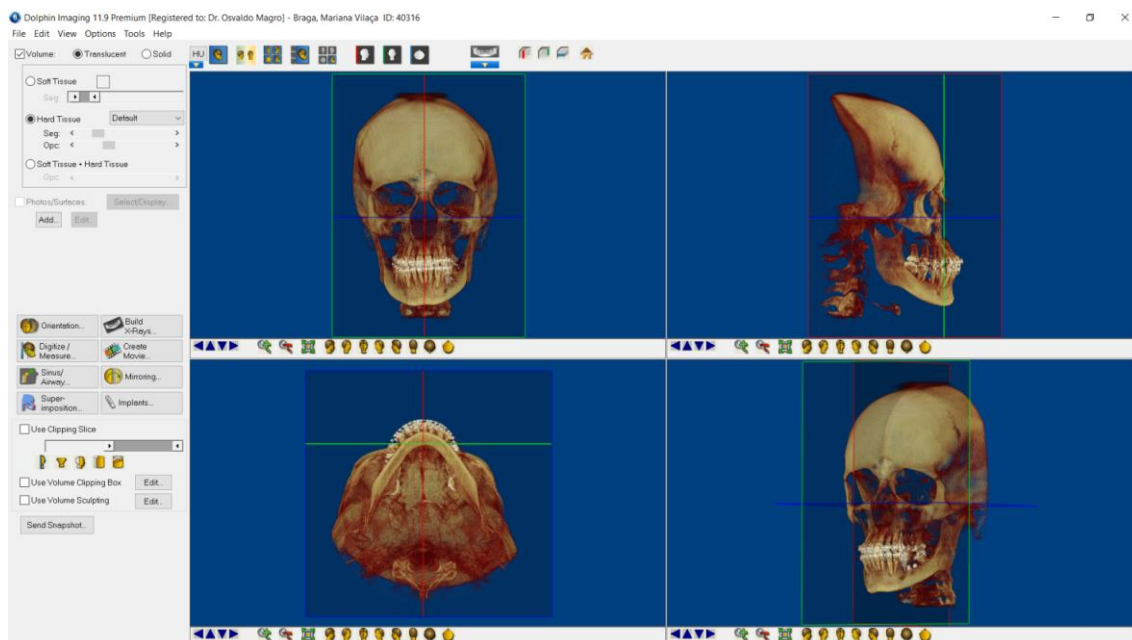


Figura 1: Orientação dos planos axial, sagital e coronal.

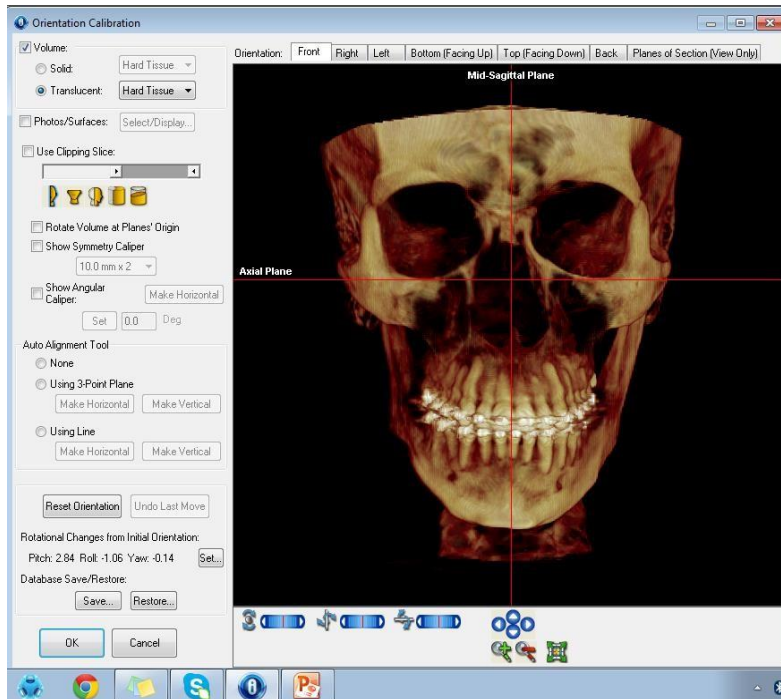


Figura 2: Alinhamento das órbitas para padronização da posição da cabeça.

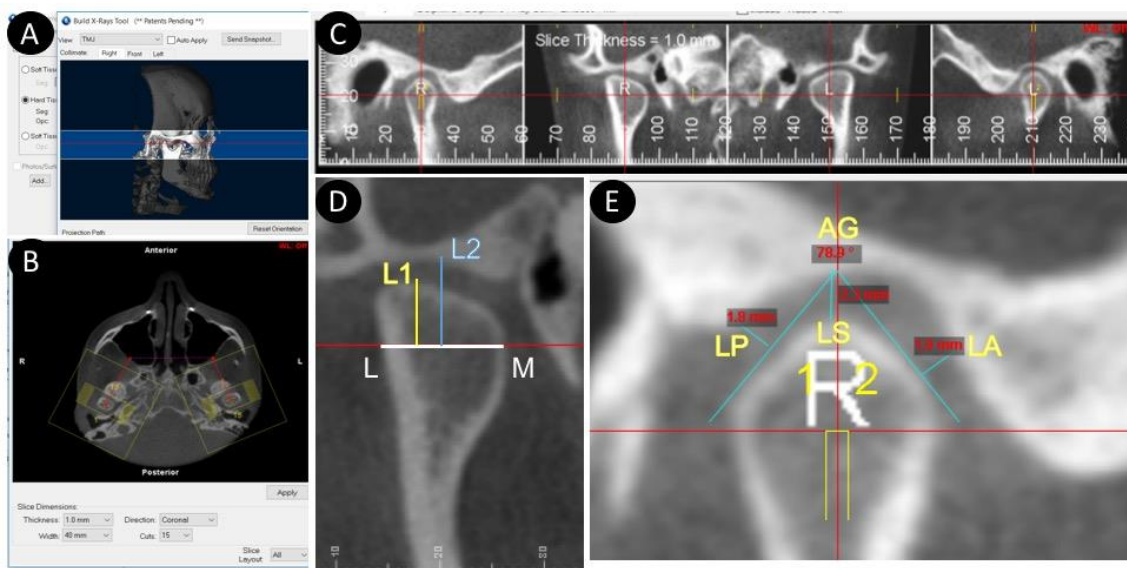


Figura 3: Seleção da ferramenta X-Ray, TMJ. A: Identificação da área de interesse. B: Seleção das áreas condilares no corte axial. C: Visualização dos condilos direito e esquerdo nos planos sagital e coronal. D: Marcação das linhas L-M, L1 e L2 no plano coronal. E: Marcação das referências AG, LP, LS e LA no planos sagital.

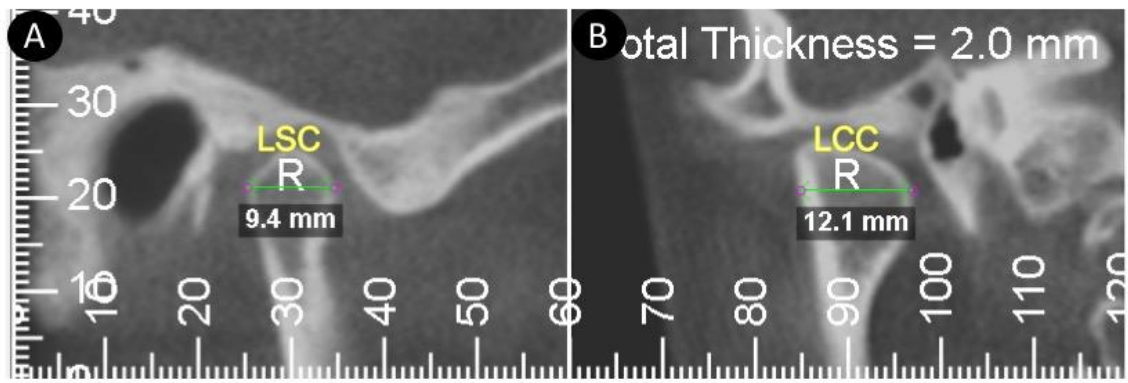


Figura 4: Medidas da maior distância látero-lateral dos côndilos. A: Corte sagittal, B: Corte coronal.

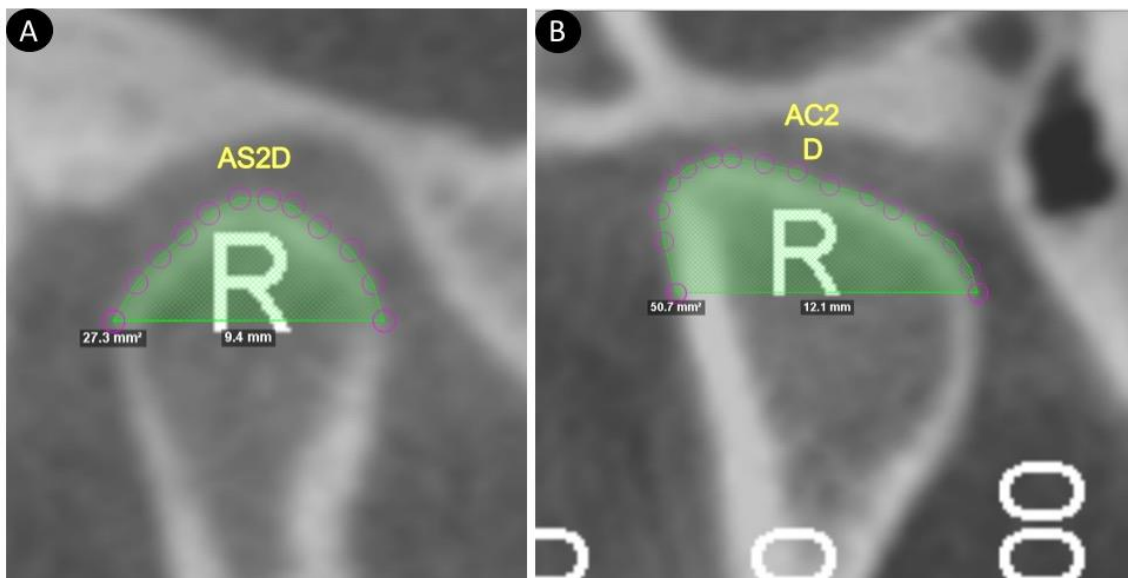


Figura 5: Análise de medida da área de superfície 2D dos côndilos. A: Marcação da área de interesse no corte sagittal, B: Marcação da área de interesse no corte coronal.

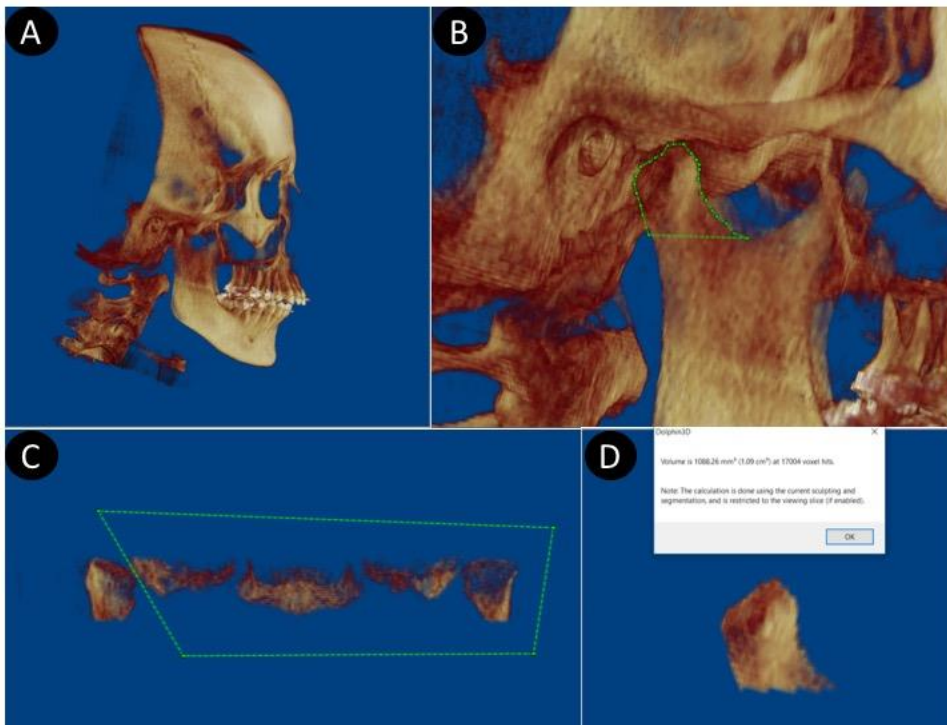


Figura 6: Análise volumétrica 3D dos côndilos. A: Vista lateral do crânio. B: Marcação da área de interesse do côndilo. C: Remoção das demais áreas sem interesse para análise. D: Mensuração do volume em cm^3 da área de interesse.

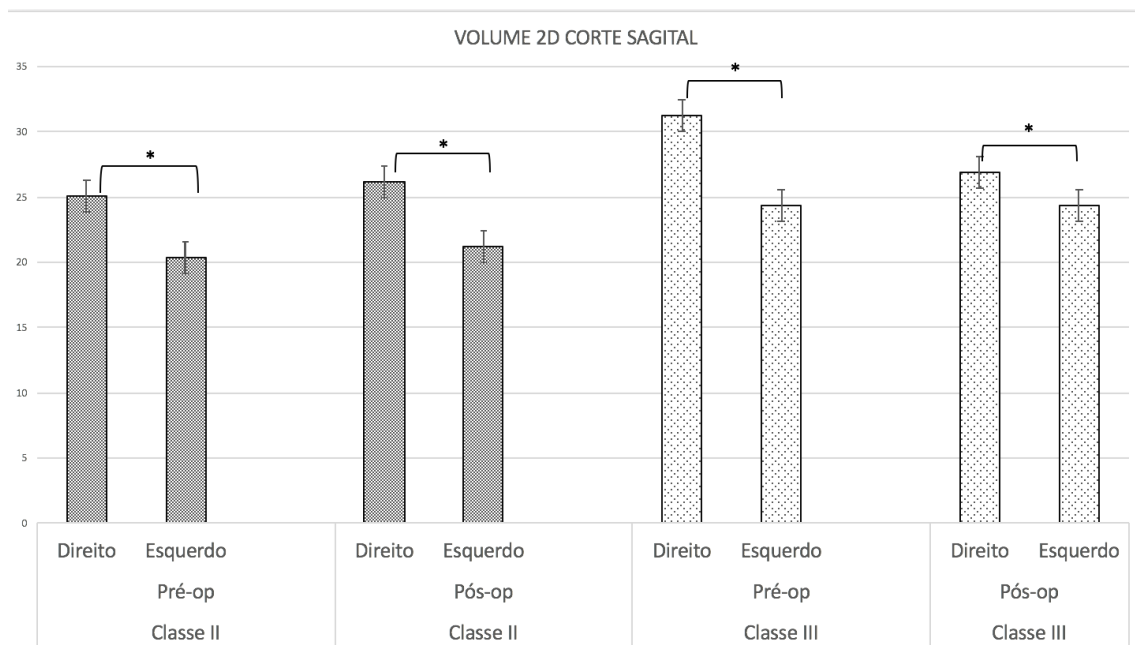


Figura 7: Gráfico dos valores médios e desvio padrão representativo das superfícies das áreas 2D nos cortes sagitais pré e pós-operatório dos grupos 1 e 2.

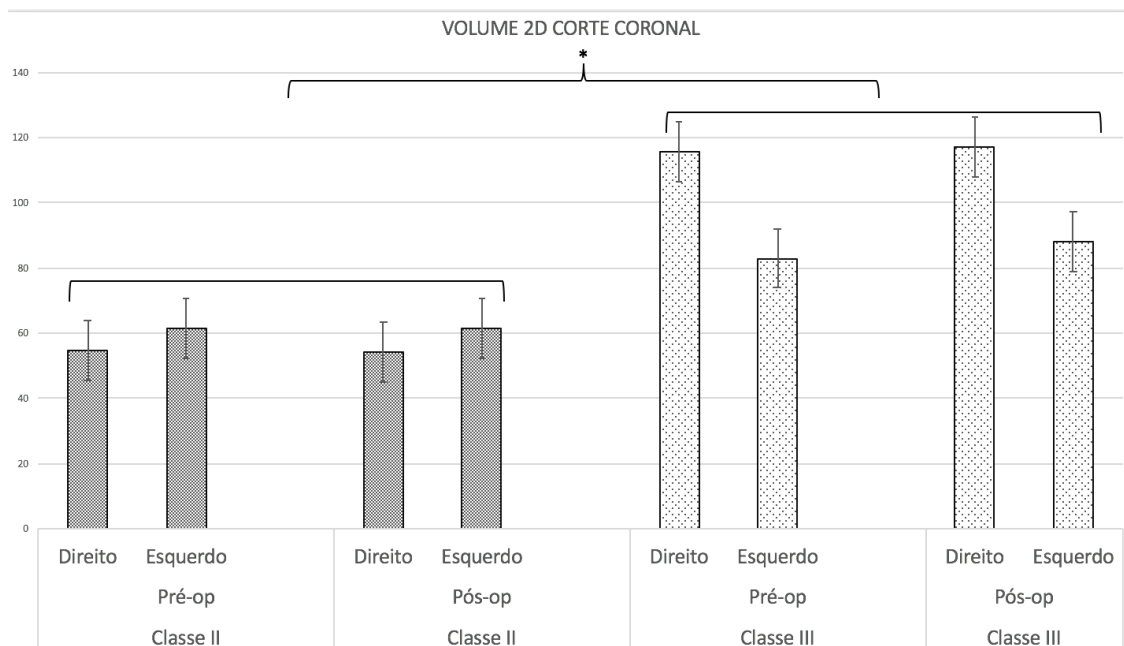


Figura 8: Gráfico dos valores médios e desvio padrão representativo das superfícies das áreas 2D nos cortes coronais pré e pós-operatório dos grupos 1 e 2.

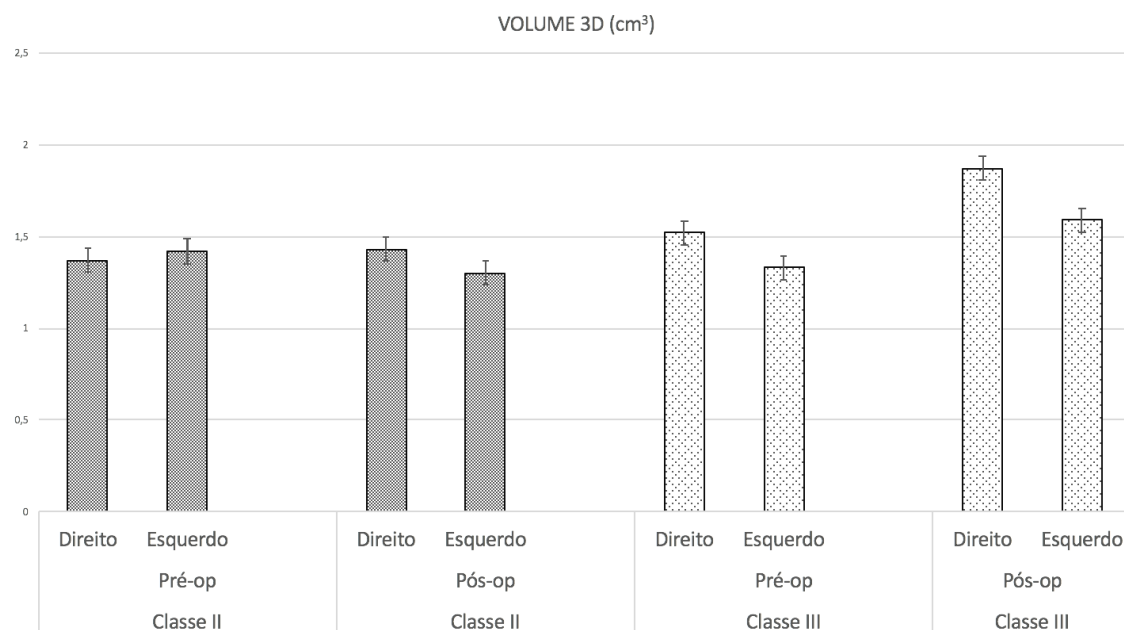


Figura 9: Gráfico dos valores médios e desvio padrão representativo dos volumes 3D no pré e pós-operatório dos grupos 1 e 2.