Wesley Cabral Rocha

"Avaliação dos efeitos da infiltração microbiana, por via coronária, em dentes de cães submetidos à obturação retrógrada com o *MTA*"

Tese apresentada à Faculdade de Odontologia do Câmpus de Araçatuba – Unesp, para obtenção do grau de "Doutor em Odontologia" – Área de Concentração em Cirurgia e Traumatologia Buco-Maxilo-Facial.

Orientador:

Prof. Dr. Pedro Felício Estrada Bernabé

ARAÇATUBA – SP
- 2003 -

DADOS CURRICULARES

Wesley Cabral Rocha

Nascimento : 18 de dezembro de 1967 – Goiânia – GO

Filiação .....: Domício Cabral da Silva e Zilá Rocha Cabral

1986-1990 ...: Curso de Graduação na Faculdade de Odontologia da Universidade Federal de Goiás

1994-1995 ...: Curso de Pós-graduação em Cirurgia e Traumatologia Bucomaxilofacial, nível de Mestrado, na Faculdade de Odontologia da Pontifícia Universidade Católica do Rio Grande do Sul

1996-2003 ...: Professor da Escola de Aperfeiçoamento Profissional da Associação Brasileira de Odontologia – Secção de Goiás na área de Cirurgia e Traumatologia Bucomaxilofacial

1996-2003 ...: Membro do Conselho Consultivo da Revista Odontológica do Brasil Central – ROBRAC, na área de Cirurgia e Traumatologia Bucomaxilofacial

1997-1999 ...: Coordenador do Curso de Atualização "Cirurgia Bucal ao Alcance do Clínico" da Associação Brasileira de Odontologia – Secção de Goiás

1999-2001 ...: Coordenador do Curso de Especialização em Cirurgia e Traumatologia Bucomaxilofacial da Associação Brasileira de Odontologia – Secção de Goiás

2001-2003 ...: Professor convidado dos programas de Mestrado da Faculdade de Odontologia da Universidade Federal de Goiás

2003 ...: Professor dos Cursos de Especialização de Endodontia e Periodontia da Associação Brasileira de Odontologia – Secção de Goiás

2003 ...: Professor dos Cursos de Especialização de Imaginologia Dento-Maxilo-Facial e Periodontia da Faculdade de Odontologia de Anápolis da Associação Educativa Evangélica

2003 ...: Membro Titular do Colégio Brasileiro de Cirurgia e Traumatologia Bucomaxilofacial

"O que vale na vida não é o ponto de partida e sim a caminhada.

Caminhando e semeando, no fim, terás o que colher."

Cora Coralina

DEFESA DA TESE:

DATA: 30 DE OUTUBRO DE 2003

BANCA EXAMINADORA:

PROF. DR. PEDRO FELÍCIO ESTRADA BERNABÉ
(orientador)

PROF. DR. CARLOS ESTRELA

PROF. DR. RIELSON JOSÉ ALVES CARDOSO

PROF. DR. JOSÉ ARLINDO OTOBONI FILHO

PROF. DR. JOÃO EDUARDO GOMES FILHO

RESULTADO:

"APROVADO COM DISTINÇÃO E LOUVOR"

DEDICATÓRIA

À **Deus**

Que sempre esteve comigo nos momentos mais difíceis da minha vida e, através da sua bondade me permitiu concluir mais esta etapa da minha vida profissional, proporcionando-me saúde, força e inspiração para que esta missão fosse cumprida.

À minha **Família**

Que sempre acreditou que meus sonhos eram possíveis, apoiando-me em todos os momentos, **minha eterna gratidão**.

AGRADECIMENTOS

AGRADECIMENTOS

Ao Prof. Dr. **Pedro Felício Estrada Bernabé**, exemplo de professor e pesquisador, pela seriedade, dedicação e empenho na orientação deste trabalho.

Aos Professores da Disciplina de Endodontia, em especial ao Prof. Dr. **Roberto Holland,** pela sua contribuição valiosa na elaboração deste trabalho, ao Prof. Dr. **Eloi Dezan Junior**, pela elaboração da estatística e ao Prof. Dr. **João Eduardo Gomes Filho**, pelo auxílio na interpretação dos resultados.

Às funcionárias da Disciplina de Endodontia, em especial à **Hermelinda**, **Nelci** e **Neuza**, pela amizade, atenção e grande eficiência na elaboração do processamento histológico.

Aos Funcionários do Biotério, em especial ao **Camilo** e **Odair**, pelo cuidado com os cães durante toda a parte experimental deste trabalho.

Às funcionárias da Seção de Pós-Graduação, em especial à **Adélia** e **Marina**, que sempre me atenderam com muita presteza e boa vontade.

Aos **Funcionários** da Seção de Biblioteca e Documentação da Faculdade de Odontologia do Câmpus de Araçatuba - Unesp, pela atenção e colaboração na obtenção dos artigos científicos e diagramação da tese.

Aos **Professores** da Disciplina de Cirurgia e Traumatologia Buco-Maxilo-Facial, da Faculdade de Odontologia do Câmpus de Araçatuba – Unesp, pela grande contribuição científica proporcionada à minha formação.

Aos colegas do Curso de Doutorado: **Adolfo Embacher Filho**, **Alessandra Marcondes Aranega**, **Cláudio Maldonado Pastori**, **Edgard Franco Moraes Jr.**, **Hugo Alexandre de Sousa**, **Luís Eduardo Marques Padovan**,

Robson Henrique Reis, Samuel Porfírio Xavier e **Sônia Regina Panzarini Barioni** pelo convívio e troca de experiências durante o período do curso.

À **Coordenação** do Curso de Pós-Graduação em Odontologia – Área de Cirurgia e Traumatologia Buco-Maxilo-Facial da Faculdade de Odontologia de Araçatuba, da Universidade Estadual Paulista "Júlio de Mesquita Filho" – Unesp.

À **Faculdade de Odontologia do Câmpus de Araçatuba - Unesp**, pelas condições oferecidas para a realização do curso e deste trabalho.

À **Capes**, pela concessão da bolsa de estudos.

A todos meus **Amigos** que me apoiaram durante toda a realização deste curso.

Àqueles que contribuíram, direta ou indiretamente, para a concretização deste Curso e desta Tese, meus sinceros agradecimentos.

SUMÁRIO

LISTA DE QUADROS 10

LISTA DE TABELAS 11

LISTA DE FIGURAS 12

1 INTRODUÇÃO 18

2 REVISÃO DA LITERATURA 23

3 PROPOSIÇÃO 64

4 MATERIAL E MÉTODO 66

5 RESULTADOS 95

6 DISCUSSÃO 142

7 CONCLUSÕES 194

8 REFERÊNCIAS BIBLIOGRÁFICAS 196

Resumo 227

Abstract 230

Anexo 233

LISTA DE QUADROS

Quadro 1 - OZE aberto. 129

Quadro 2 - MTA aberto. 130

Quadro 3 - OZE obturado. 131

Quadro 4 - MTA obturado. 132

LISTA DE TABELAS

Tabela 1 -	Teste de U de Mann-Whitney para os cimentos utilizados.	133
Tabela 2 -	Teste de U de Mann-Whitney para a utilização ou não da obturação do canal radicular.	134
Tabela 3 -	Teste de Kruskal-Wallis para os tratamentos realizados.	134
Tabela 4 -	Teste de Kruskal-Wallis para os tratamentos realizados.	135
Tabela 5 -	Teste de Kruskal-Wallis para os tratamentos realizados.	136
Tabela 6 -	Teste de Kruskal-Wallis para os tratamentos realizados.	137
Tabela 7 -	Teste de Kruskal-Wallis para os tratamentos realizados.	137
Tabela 8 -	Teste de Kruskal-Wallis para os tratamentos realizados.	138
Tabela 9 -	Teste de Kruskal-Wallis para os tratamentos realizados.	139
Tabela 10 -	Teste de Kruskal-Wallis para os tratamentos realizados.	140
Tabela 11 -	Teste de Kruskal-Wallis para os tratamentos realizados.	140

LISTA DE FIGURAS

FIGURA 1 - Abertura coronária. 70

FIGURA 2 - Exposição da área cirúrgica. 72

FIGURA 3 - Exposição dos ápices radiculares. 73

FIGURA 4 - Apicectomias realizadas. 74

FIGURA 5 - Retro-preparo com ultra-som. 75

FIGURA 6 - Retro-preparo com ultra-som. 76

FIGURA 7 - Retro-preparos concluídos. 76

FIGURA 8 - Secagem das retro-cavidades. 78

FIGURA 9 - Batentes com cones de guta-percha. 78

FIGURA 10 - Obturação retrógrada com OZE. 79

FIGURA 11 - Obturação retrógrada com MTA. 79

FIGURA 12 - Obturação retrógrada com MTA. 80

FIGURA 13 - Suturas realizadas. 81

- continua -

LISTA DE FIGURAS

FIGURA 14 -	Preparo biomecânico.	82
FIGURA 15 -	Obturação dos canais radiculares.	82
FIGURA 16 -	Obturação dos canais radiculares.	83
FIGURA 17 -	Selamento coronário.	83
FIGURA 18 -	Cemento eosinofílico, infiltrado inflamatório crônico e ausência de selamento biológico (HE-100x).	100
FIGURA 19 -	Área de reabsorção cementária na superfície lateral da raiz preenchida por neocemento (HE-250x).	100
FIGURA 20 -	Área de reabsorção dentinária apical prenchida por neocemento, inserção de fibras periodontais no neocemento e tecido ósseo (HE-250x).	101
FIGURA 21 -	Arredondamento apical, tecido periodontal parcialmente organizado com presença de infiltrado inflamatório crônico (HE-100x).	101
FIGURA 22 -	Espaço periodontal apical mostrando o preenchimento da loja óssea cirúrgica por osso neoformado, ausência de selamento biológico (HE-100x).	102

- continua -

LISTA DE FIGURAS

FIGURA 23 - Infiltrado inflamatório crônico, presença de macrófagos e células gigantes (HE-400x). 102

FIGURA 24 - Presença de bactérias Gram-negativas nos túbulos dentinários (B&B-400x). 103

FIGURA 25 - Cemento eosinofílico, selamento biológico, organização das fibras periodontais, pequena intensidade de infiltrado inflamatório (HE-100x). 108

FIGURA 26 - Área de reabsorção cementária na superfície lateral da raiz preenchida por neocemento (HE-250x). 108

FIGURA 27 - Arredondamento apical, tecido periodontal parcialmente organizado com presença de infiltrado inflamatório crônico (HE-250x). 109

FIGURA 28 - Reabsorção dentinária ativa (HE-400x). 109

FIGURA 29 - Presença de selamento biológico parcial, tecido ósseo próximo ao material retrobturador, pequeno infiltrado inflamatório, preenchimento da loja óssea com tecido ósseo neoformado (HE-100x). 110

FIGURA 30 - Organização do ligamento na superfície lateral da raiz (HE-250x). 110

FIGURA 31 - Inserção de fibras periodontais no neocemento e tecido ósseo (HE-400x). 111

- continua -

LISTA DE FIGURAS

FIGURA 32 - Infiltrado inflamatório crônico, presença de macrófagos e células gigantes (HE-400x). 111

FIGURA 33 - Presença de bactérias Gram-negativas nos túbulos dentinários (B&B-400x). 112

FIGURA 34 - Cemento eosinofílico, ausência de selamento biológico, presença de infiltrado inflamatório crônico, tecido ósseo neoformado preenchendo a loja óssea cirúrgica (HE-100x). 116

FIGURA 35 - Área de reabsorção cementária na superfície lateral da raiz preenchida por neocemento (HE-250x). 116

FIGURA 36 - Reabsorção dentinária expondo material retrobturador, infiltrado inflamatório crônico (HE-100x). 117

FIGURA 37 - Arredondamento apical, infiltrado inflamatorio crônico (HE-100x). 117

FIGURA 38 - Ligamento periodontal apical organizado em um dos lados da superfície de corte, presença de infiltrado inflamatório crônico (HE-250x). 118

- continua -

LISTA DE FIGURAS

FIGURA 39 - Reabsorção dentinária extensa em um dos lados da superfície de corte, ausência de selamento biológico, infiltrado inflamatório crônico (HE-100x) 118

FIGURA 40 - Infiltrado inflamatório crônico, presença de macrófagos (HE-400x). 119

FIGURA 41 - Presença de bactérias Gram-negativas nos túbulos dentinários (B&B-400x). 119

FIGURA 42 - Cemento eosinofílico, selamento biológico, organização das fibras periodontais, pequena intensidade de infiltrado inflamatório (HE-100x). 124

FIGURA 43 - Área de reabsorção cementária na superfície lateral da raiz preenchida por neocemento (HE-250x). 124

FIGURA 44 - Selamento biológico parcial, proximidade entre tecido ósseo e material retrobturador, pequeno infiltrado inflamatório crônico (HE-100x). 125

FIGURA 45 - Organização do ligamento na superfície lateral da raiz (HE-250x). 125

FIGURA 46 - Inserção de fibras periodontais no neocemento e tecido ósseo (HE-100x). 126

FIGURA 47 - Inserção de fibras periodontais no neocemento e tecido ósseo (HE-250x). 126

- continua -

LISTA DE FIGURAS

FIGURA 48 - Infiltrado inflamatório crônico, presença de macrófagos e células gigantes (HE-400x). 127

FIGURA 49 - Infiltrado inflamatório crônico, presença de macrófagos e células gigantes (HE-400x). 127

FIGURA 50 - Presença de bactérias Gram-negativas nos túbulos dentinários (B&B-400x). 128

1 INTRODUÇÃO

1 INTRODUÇÃO

São bastante conhecidos as causas e efeitos produzidos pela contaminação do dente por microrganismos presentes no biofilme bucal que levam a doença cárie. Este processo não sendo interrompido por medidas preventivas e/ou curativas leva a sua propagação em direção à câmara pulpar acarretando um processo infeccioso na polpa dentária, evoluindo para sua necrose. As bactérias presentes neste tecido necrótico alcançam os tecidos periapicais disseminando a infecção para esta região.

Segundo Rocha & Estrela (1999),[134] o tratamento endodôntico objetiva a eliminação de microrganismos do sistema de canais radiculares, além de promover uma barreira que impede a invasão, colonização e danos causados pelas suas toxinas, enzimas e produtos metabólicos para os tecidos periapicais. Segundo Gutmann & Harrison (1991),[56] o tratamento endodôntico convencional é eficiente em cerca de 90% dos casos. As causas mais freqüentes para o fracasso deste tratamento envolvem problemas relacionados à técnica, como perfurações acidentais, fraturas de instrumentos nos canais radiculares e/ou fatores anatômicos ou mecânicos que

dificultam ou impossibilitam a execução da técnica apropriadamente.

Esgotadas as possibilidades de qualquer tipo de intervenção endodôntica convencional (Bernabé, 1981;[17] 1998),[19] a cirurgia periapical deve ser indicada para eliminar as possíveis causas da manutenção do processo inflamatório/infeccioso persistente. A constante preocupação em lançar mão de técnicas cirúrgicas para salvar o elemento dentário advém de tempos remotos. Segundo Weinburger (1948),[186] há mais de 4.500 anos foi relatado o primeiro procedimento periapical que consistiu de uma trepanação da cortical óssea. A ressecção do ápice radicular foi inicialmente descrita por Desirabode em 1843 (Taylor & Bump, 1984)[164] e a técnica da obturação retrógrada por Rhein, em 1890 (Sommer et al., 1956).[156]

Por muitos anos a cirurgia parendodôntica foi executada de forma empírica. A partir da década de 60 começou a se ter mais preocupação na busca de conhecimentos científicos que melhorassem as técnicas da cirurgia periapical. Os primeiros estudos "*in vitro*" relacionados à capacidade seladora de materiais para obturação retrógrada apareceram nesta época.

Na década de 70, Harty et al. (1970)[58] e Rud et al. (1972)[140] publicaram resultados de casuísticas de 1.067 e 1.000 casos respectivamente, onde constataram que o sucesso da cirurgia periapical àquela época girava em torno de 50 a

70%. E nos casos de retratamento cirúrgico, o prognóstico era ainda mais desfavorável, em torno de 30 a 40% (Nordenram & Svardstrom, 1970;[116] Persson, 1973;[123] Block et al., 1979).[27]

O que estaria acontecendo para resultados tão inexpressivos? Uma série de fatores poderiam estar contribuindo para isto: tratamento endodôntico executado com deficiência, indicação incorreta do tratamento cirúrgico, técnicas cirúrgicas obsoletas, materiais retrobturadores que não proporcionavam selamento adequado, instrumental inapropriado, falta de pesquisas de cunho biológico que comprovassem a eficácia e biocompatibilidade de materiais utilizados, dentre outros tantos motivos que poderíamos enumerar.

Tendo como objetivo estudar o assunto e tentar elucidar essa questão com embasamento científico, Bernabé (1977;[16] 1981;[17] 1994)[18] desenvolveu uma série de trabalhos experimentais pioneiros realizados em animais. Tais estudos promoveram investigações biológicas do processo de reparo e biocompatibilidade de materiais retrobturadores, além do aperfeiçoamento das técnicas propriamente ditas. Com o maior conhecimento científico proporcionado por estes trabalhos e por outros realizados nos últimos 20 anos, foram conhecidos os comportamentos dos tecidos periapicais frente aos materiais comumente empregados na obturação retrógrada, assim como a descoberta de novos materiais com melhores propriedades físicas, químicas e biológicas.

A utilização do Agregado de Trióxido Mineral (MTA) foi descrita inicialmente por Lee et al. (1993)[96] em trabalho realizado "*in vitro*" com a finalidade de selar perfurações radiculares. Além desta finalidade, o MTA, originariamente, era indicado como material retrobturador e também para selar perfurações da furca. A partir daí, várias outras pesquisas foram desenvolvidas e os bons resultados relatados encorajaram sua utilização. A eficiência do selamento apical proporcionado pelo MTA em diferentes situações clínicas já foi largamente investigada e demonstrada. Os trabalhos que tratam de materiais retrobturadores e selamento marginal têm sua atenção concentrada, em grande parte, nos efeitos da infiltração apical em direção coronária. No entanto, Ray et al. (1993),[133] em estudo clínico, afirmaram que para a obtenção do sucesso na cura de lesões periapicais, a qualidade da restauração coronária é mais importante que a qualidade da obturação do canal radicular, reforçando a idéia que a infiltração coronária é mais importante que a infiltração por via apical do ponto de vista clínico.

Em virtude disto, a proposta deste trabalho é contribuir para o conhecimento de mais esta variável na condução do tratamento cirúrgico periapical.

2 REVISÃO DA LITERATURA

2 REVISÃO DA LITERATURA

Esta revisão da literatura será composta por trabalhos relacionados ao MTA e com a infiltração coronária, apresentados por ordem cronológica de publicação. Os trabalhos referentes ao MTA tratam da sua compatibilidade biológica e o comparam a outros materiais para obturação retrógrada, como o amálgama, Super-EBA, IRM, cimento de óxido de zinco e eugenol, cimento Portland e outros.

MTA

Lee et al. (1993),[96] testaram pela primeira vez o *Mineral Trioxide Agregrate* (MTA) num estudo "*in vitro*". Utilizaram o amálgama, o IRM e o MTA para o reparo de perfurações radiculares criadas experimentalmente em 50 dentes humanos hígidos. Os dentes foram colocados em solução salina, com o intuito de simular as condições clínicas, até que as perfurações fossem seladas com os 3 materiais. A seguir, os espécimes foram mantidos em solução salina por 4 semanas, corados com azul de metileno por 48 horas, cortados e depois examinados no microscópio óptico. Os autores concluíram que o MTA apresentou menor infiltração marginal do corante comparado ao IRM ou amálgama.

Torabinejad et al. (1993)[169] realizaram estudo "*in vitro*", em 30 dentes unirradiculares humanos extraídos, para avaliar a capacidade seladora do amálgama, Super EBA e MTA. Os dentes foram devidamente limpos, os canais radiculares obturados com guta-percha e cimento, os 3 mm apicais foram apicectomizados e as retro-cavidade realizadas com profundidade de 3 mm. Os espécimes foram divididos aleatoriamente em 3 grupos e a obturação retrógrada realizada com os materiais selecionados para o experimento. As raízes foram colocadas no corante Rodamina B fluorescente por 24 horas, secionadas longitudinalmente e a penetração do corante foi avaliada utilizando um microscópio confocal. A análise dos resultados mostrou que no grupo onde se utilizou o MTA houve menor infiltração do corante que nos outros grupos.

Pitt Ford et al. (1994)[129] realizaram estudo "*in vivo*" para avaliar as respostas teciduais frente ao amálgama e MTA utilizados na obturação retrógrada em dentes de cães. A amostra consistiu de 46 raízes de 6 cães, sendo metade delas obturadas com guta-percha e cimento e a outra metade deixada exposta aos fluidos bucais para contaminação experimental. A obturação retrógrada foi realizada com amálgama na metade das raízes e na outra metade utilizou-se o MTA. Os tecidos perirradiculares foram examinados histologicamente em períodos de 2 a 18 semanas. Os resultados mostraram que a extensão e severidade do processo inflamatório não tiveram influência se os dentes

estavam obturados ou expostos na cavidade bucal. Já com relação aos materiais, o amálgama sempre foi associado a um processo inflamatório mais extenso e severo comparado ao MTA. A análise das raízes a partir de 10 semanas mostrou que houve formação de cemento, em quantidades variáveis, em redor do MTA, enquanto isto não foi observado em relação ao amálgama.

Com o intuito de comparar a quantidade de infiltração em obturações retrógradas realizadas com amálgama, Super EBA, IRM e MTA na presença ou ausência de sangue, Torabinejad et al. (1994)[170] conduziram estudo "*in vitro*" com 90 raízes de dentes humanos extraídos. Utilizaram 10 raízes para os grupos-controle positivo e negativo, e 4 grupos de 20 raízes obturadas com os materiais analisados. Nestes 4 grupos, metade das raízes sofreu contaminação por sangue e a outra metade não. Todos as raízes foram colocadas no azul de metileno por 72 horas e analisadas em estereomicroscópio. Concluíram que a presença ou ausência de sangue não teve influência significativa na infiltração, mas o MTA apresentou a menor infiltração, com ou sem sangue, entre os materiais pesquisados.

Kettering & Torabinejad (1995)[85] investigaram a mutagenicidade do IRM, Super-EBA e do MTA. A análise dos resultados baseada no teste de Ames não mostrou qualquer atividade mutagênica nos materiais pesquisados.

Pitt Ford et al. (1995)[131] realizaram estudo para investigar a resposta biológica do amálgama e MTA utilizados no reparo de perfurações de furca feitas experimentalmente em 28 pré-molares de 7 cães. As perfurações da metade dos dentes foram obturadas imediatamente com amálgama ou MTA e da outra metade foram deixadas expostas para contaminação com a saliva por 6 semanas visando a formação de lesões inflamatórias na furca. A presença dessas lesões foi confirmada através de exames radiográficos. Em seguida, as perfurações foram obturadas com MTA. Os animais foram sacrificados após 4 meses e as peças processadas para exame histopatológico. Os resultados mostraram que todos os espécimes obturados com amálgama apresentaram inflamação de moderada a severa. Nos dentes reparados imediatamente com o MTA, houve inflamação moderada em apenas 1 e formação de cemento nos outros 5 dos 6 espécimes. No grupo obturado tardiamente com o MTA, 4 apresentaram inflamação. Com base nestes resultados, os autores concluíram que o MTA, comparado com o amálgama, parece ser o material mais indicado para obturação de perfurações radiculares principalmente quando utilizado logo após a sua ocorrência.

Torabinejad et al. (1995)[175] realizaram estudo experimental para determinar o tempo necessário para que ocorresse a infiltração de *Staphylococcus epidermidis* em obturações retrógradas seladas com amálgama, Super-EBA,

IRM e MTA na profundidade de 3 mm. Foram utilizados 48 dentes humanos extraídos, sendo 8 como grupos-controle positivo e negativo e 40 como grupos experimentais divididos de acordo com a utilização dos 4 materiais. Um caldo contendo as bactérias foi colocado nos canais radiculares, por via coronária. Após a análise dos resultados, observaram que a maioria das amostras onde se utilizou amálgama, Super-EBA e IRM mostrou infiltração bacteriana no período de 6 a 57 dias. Já no grupo do MTA não se observou nenhuma infiltração por *Staphylococcus epidermidis* durante os 90 dias do experimento.

Torabinejad et al. (1995)[176] conduziram estudo para analisar a adaptação marginal do MTA, como material retrobturador, em comparação com o amálgama, Super-EBA e IRM. Utilizaram 88 dentes unirradiculares humanos extraídos que foram devidamente processados para o estudo e em seguida a adaptação dos materiais às paredes dentinárias foi avaliada através de microscopia eletrônica de varredura. As análises estatísticas dos resultados mostraram que o MTA teve melhor adaptação marginal comparado com os outros materiais estudados.

Torabinejad et al. (1995)[171] pesquisaram a composição química, pH e radiopacidade do MTA. Também foram comparados os tempos de presa, resistência à compressão e solubilidade do MTA com o amálgama, Super-EBA e IRM. Os resultados mostraram que o MTA é composto

principalmente por íons de cálcio e fósforo, tem pH inicial de 10,2 que aumenta para 12,5 três horas após a manipulação. O MTA mostrou ser mais radiopaco que os demais materiais. Quanto ao tempo de presa, o amálgama apresentou o mais curto (4 minutos) e o MTA o mais longo (2 horas e 45 minutos). Nas primeiras 24 horas, o MTA teve a mais baixa resistência à compressão (40 MPa) que aumentou para 67 MPa após 21 dias. E, com exceção do IRM, nenhum dos materiais pesquisados apresentou solubilidade nas condições do experimento.

Além de boa capacidade de selamento apical, os materiais para obturação retrógrada deveriam impedir o crescimento bacteriano. Para investigar se o amálgama, óxido de zinco e eugenol, Super-EBA e o MTA apresentavam esta característica, Torabinejad et al. (1995)[173] realizaram estudo utilizando nove bactérias facultativas e sete bactérias anaeróbias estritas. Após o crescimento destas bactérias em meio de cultura sólido, os materiais testados foram colocados na superfície deste meio e incubados por 24 a 48 horas a 37°C. Foram testados dois tipos de amálgamas e nenhum deles mostrou atividade antibacteriana. O MTA teve efeito antibacteriano em algumas bactérias facultativas e nenhum efeito contra as anaeróbias estritas. O cimento de óxido de zinco e eugenol e o Super-EBA tiveram algum efeito antibacteriano em ambos tipos de bactérias testadas. Os

autores concluíram que nenhum dos materiais pesquisado apresentou efeito antibacteriano desejado.

Utilizando os métodos de radiocrômio e ágar revestido, Torabinejad et al. (1995)[174] avaliaram "*in vivo*" a citotoxicidade do amálgama, Super-EBA, IRM e MTA. As análises dos resultados mostraram que pela técnica do ágar revestido, o amálgama foi significativamente menos tóxico que os outros materiais, seguido pelo MTA. Pela técnica do radiocrômio, o menor grau de citotoxicidade foi do MTA, seguido pelo amálgama, Super-EBA e IRM.

Torabinejad et al. (1995)[177] conduziram estudo experimental em 46 raízes de 6 cães para avaliar a resposta dos tecidos periapicais frente ao amálgama e o MTA. Foram utilizados os terceiros e quartos pré-molares mandibulares de ambos os lados. Para induzir a formação de lesões periapicais, os canais radiculares ficaram expostos na cavidade bucal por 2 semanas e, em seguida foram selados com Cavit permanecendo por mais 4 semanas. Após a contaminação dos canais, os dentes foram divididos aleatoriamente em 2 grupos de 12. Os canais do Grupo 1 foram obturados com guta-percha e cimento e as cavidades para acesso à câmara pulpar foram seladas com MTA. No Grupo 2, os canais foram obturados apenas com guta-percha e deixados expostos aos microrganismos da cavidade bucal. Uma a duas semanas após, foi realizada a apicectomia e obturação retrógrada. Uma

das retro-cavidades em cada pré-molar foi aleatoriamente selecionada para receber amálgama sem zinco e a outra, o MTA. Três cães foram sacrificados de 2 a 5 semanas após a cirurgia periapical e os outros três, de 10 a 18 semanas. O exame histopatológico das amostras revelou menor componente inflamatório perirradicular e maior cápsula fibrosa adjacente ao MTA comparado com o amálgama e presença de cemento na superfície do MTA como achado freqüente.

Para testar a biocompatibilidade do Super-EBA e do MTA, Torabinejad et al. (1995)[172] realizaram estudo implantando tubos de Teflon, contendo os 2 materiais, na mandíbula de 7 porcos da Guiné. Duas cavidades ósseas foram feitas para servir de controle negativo. Após exame histopatológico, os autores consideraram ambos materiais biocompatíveis.

Abedi & Ingle (1995)[2] revisaram os trabalhos do grupo de Torabinejad et al. sobre o MTA e concluíram que os resultados das pesquisas com este material eram promissores e ofereciam, pela primeira vez, a possibilidade de regeneração tecidual e não apenas o reparo.

Arens & Torabinejad (1996)[8] publicaram artigo onde utilizaram o MTA para obturação de perfuração de furca iatrogênica em humanos. O procedimento foi realizado em 2 molares inferiores, de 2 pacientes, e o controle radiográfico de 1 ano mostrou redução significativa da radioluscência peri-

radicular e na região da furca. Concluíram que o MTA pode ser material adequado para selar a comunicação entre a câmara pulpar e os tecidos periodontais adjacentes e que a realização de mais casos clínicos seria necessária para comprovar a eficácia deste material no vedamento de perfurações da furca.

Bates et al. (1996)[12] conduziram estudo "*in vitro*" para avaliar a eficácia do selamento apical promovido pelo MTA. Utilizaram 76 dentes humanos unirradiculares extraídos, devidamente processados e divididos em 3 grupos, onde a obturação retrógrada foi realizada com amálgama, Super-EBA ou MTA. Os dentes ficaram imersos em solução por 24 horas, 72 horas, 2, 4, 8 e 12 semanas. Os resultados do estudo permitiram concluir que o MTA foi bem superior ao amálgama e comparável ao Super-EBA na prevenção de microinfiltração.

Pitt Ford et al. (1996)[130] analisaram a resposta pulpar frente ao capeamento direto com o MTA e hidróxido de cálcio em 12 incisivos inferiores de 4 macacos. Após 5 meses, não foi observada nenhuma inflamação pulpar em 5 das 6 amostras capeadas com o MTA e em todas as amostras deste grupo houve completa formação da barreira dentinária. Já com o grupo onde se utilizou o hidróxido de cálcio, as 6 amostras apresentaram inflamação pulpar e a formação da barreira dentinária só ocorreu em 2 casos. Concluíram que o MTA parece ter potencial para ser usado como material de capeamento pulpar.

Soares (1996)[155] avaliou histologicamente a resposta pulpar frente ao MTA e hidróxido de cálcio em dentes de cães submetidos a pulpotomia. O experimento foi conduzido em 3 cães, sendo utilizado o hidróxido de cálcio em 12 pulpotomias e o MTA em 28. Após 90 dias os cães foram sacrificados e as peças processadas para análise histopatológica. Os resultados permitiram concluir que os percentuais de casos que apresentaram barreira de tecido duro e tecido pulpar normal foi de 66, 66% dos espécimes tratados com hidróxido de cálcio e de 82,14% nos dentes tratados com o MTA.

Koh et al. (1997)[89] utilizando cultura de células e microscopia eletrônica por varredura avaliaram a resposta biológica do MTA em osteoblastos humanos. Concluíram que o MTA parece estimular a produção de citocinas nos osteoblastos humanos além de permitir boa aderência das células ao material.

Torabinejad et al. (1997)[179] avaliaram a resposta dos tecidos periapicais ao amálgama e MTA utilizados na obturação retrógrada de 12 incisivos de macacos. Após 5 meses de experimento, os resultados mostraram que em 5 dos 6 dentes retro-obturados com MTA não houve inflamação peri-radicular e houve completa formação de cemento sobre a obturação. Em contraste, no grupo do amálgama, todos os

dentes apresentaram inflamação perirradicular e não houve formação de cemento. Os autores chegaram à conclusão que, com base nestes resultados e nas pesquisas prévias, o MTA seria o material recomendado para obturações retrógradas em humanos.

Fischer et al. (1998)[47] conduziram estudo "*in vitro*" para investigar a infiltração da bactéria *Serratia marcescens*, por via apical, em dentes submetidos a apicectomia e obturação retrógrada com amálgama sem zinco, IRM, Super-EBA, e MTA. Foram utilizados 48 dentes unirradiculares humanos extraídos divididos em 4 grupos de 10 onde foram utilizados os materiais pesquisados e, 2 grupos de 4 que serviram como controle positivo e negativo. Foi analisado o tempo necessário para a bactéria penetrar 3 mm de profundidade nas cavidades seladas com os materiais. O tempo para a infiltração bacteriana na maioria das amostras onde se utilizou o amálgama, foi de 10 a 63 dias; para o IRM foi de 28 a 91 dias; para o Super-EBA foi de 42 a 101 dias; e o MTA não mostrou infiltração até o 49º dia. No final do estudo, 4 das amostras onde se utilizou o MTA para obturação retrógrada não exibiu qualquer infiltração. Os autores concluíram que o MTA foi o material mais efetivo contra a penetração bacteriana por via apical.

Koh et al. (1998)[88] avaliaram a morfologia de osteoblastos e a produção de citocinas, na presença do MTA,

através de cultura de células e análise em microscopia eletrônica de varredura. Verificaram que o MTA oferece substrato biologicamente ativo para as células ósseas e estimula a produção de interleucinas.

Nakata et al. (1998)[114] compararam a capacidade do MTA e do amálgama de selar perfurações da furca em molares humanos extraídos, analisando a infiltração de *Fusobacterium nucleatum* como modelo de estudo. Os 39 dentes da amostra foram divididos em 2 grupos experimentais de 18, e, 3 dentes foram utilizados como controle positivo. Os resultados mostraram infiltração em 8 das 18 amostras obturadas com amálgama e não houve infiltração em nenhuma amostra selada com o MTA.

Osorio et al. (1998),[118] utilizando cultura de células, analisaram os graus de citotoxicidade de alguns cimentos endodônticos e de materiais para obturação retrógrada, como o amálgama, gálio GF2, Ketac Silver, MTA e Super-EBA. A análise estatística dos resultados mostrou que o MTA não apresentou citotoxicidade, o gálio GF2 apresentou pequena citotoxicidade, e o Ketac Silver, Super-EBA e amálgama apresentaram altos níveis de citotoxicidade. Concluíram que o MTA foi o melhor material para obturação retrógrada.

Sluyk et al. (1998)[153] avaliaram as propriedades de retenção do MTA no reparo de perfurações da furca. Foram

utilizados 32 molares extraídos e as perfurações feitas no centro da câmara pulpar. Uma matriz de Gelfoam umedecida em solução salina foi colocada abaixo das perfurações para simular as condições clínicas. As perfurações foram preenchidas com o MTA e cobertas com bolinhas de algodão úmido ou seco por 24 ou 72 horas. O teste Instron foi utilizado para medir a força requerida para deslocar o material das perfurações. Após 72 horas, o MTA teve uma resistência ao deslocamento significativamente maior que nas primeiras 24 horas. Não houve diferença significativa na retenção do MTA na presença de algodão seco ou úmido.

Torabinejad et al (1998)[178] examinaram as reações teciduais do MTA, amálgama, IRM, Super-EBA implantados nas tíbias e mandíbulas de 20 porcos da Guiné. Foram avaliadas a presença de processo inflamatório, as células predominantes e a espessura do tecido conjuntivo adjacentes ao material. A resposta tecidual mais favorável foi associada aos implantes com MTA, e com base nestes resultados, concluíram que o MTA é biocompatível.

Yatsushiro et al. (1998)[195] realizaram estudo "*in vitro*" para avaliar a microinfiltração do amálgama e MTA utilizados em obturações retrógradas. Para o experimento, idealizaram um sistema condutor fluido consistido por uma solução salina de fosfato tamponada e com pressão de 10 psi. Esta solução se movimentava nos canais radiculares sendo

barrada, apenas, pelos materiais utilizados na obturação retrógrada. O fluxo do fluido foi medido e comparado com 1, 2, 3, 4, 8, 12, 16 ,20 e 24 semanas. Os resultados mostraram que o amálgama teve microinfiltração significativamente maior que o MTA.

Holland et al. (1999)[77] conduziram estudo para observar a reação do tecido conjuntivo subcutâneo de ratos a implantes de tubos de dentina preenchidos com o MTA e hidróxido de cálcio. Os animais foram sacrificados após 7 e 30 dias do experimento e os espécimes preparados para análise morfológica. Ambos materiais induziram a formação de tecido duro nas extremidades dos tubos, permitindo concluir que seus mecanismos de ação eram similares.

Morandi (1999)[112] avaliou o reparo após a realização de apicectomia e obturação retrógrada com cimento de óxido de zinco e eugenol consistente, IRM, Super-EBA e MTA em 32 pré-molares de cães. Previamente ao experimento, foram induzidas lesões periapicais crônicas através da exposição dos canais ao meio bucal por 180 dias. Após os procedimentos cirúrgicos, aguardou-se 180 dias para o sacrifício dos animais e avaliação histomorfológica. Com base nos resultados, concluiu que o MTA, Super-EBA e o IRM apresentaram resultados histopatológicos semelhantes entre si e superiores aos obtidos com o cimento de óxido de zinco e

eugenol consistente. Além disso, o MTA foi o único material que estimulou a formação de cemento.

Schwartz et al. (1999)[150] relataram que materiais como o óxido de zinco e eugenol e as resinas compostas foram utilizados no passado para reparar defeitos provocados por reabsorções externas, com o inconveniente de provocarem a formação de tecido conjuntivo fibroso adjacente ao osso. Apresentaram 5 casos onde o MTA foi utilizado para reparar fratura radicular vertical, apicificação, reparo de perfuração e de defeito provocado por reabsorção externa. Recomendaram a utilização do MTA, como material ideal, uma vez que promove a formação de cemento e regeneração do ligamento periodontal.

Shabahang et al. (1999)[151] realizaram estudo com o intuito de comparar a eficácia de uma proteína osteogênica e o MTA com o hidróxido de cálcio na formação de tecido duro em raízes com rizogênese incompleta de dentes de cães. Após a indução de lesões periapicais, 64 raízes de pré-molares foram preparadas, os canais limpos e preenchidos com hidróxido de cálcio por 1 semana. Após isto, o hidróxido de cálcio foi removido e os canais receberam os materiais pesquisados. O grau de formação de tecido duro e a quantidade de inflamação foram avaliados histomorfologicamente. Os resultados mostraram que o MTA induziu a produção de tecido duro significativamente mais consistente que a proteína osteogênica

e o grau de inflamação não foi significativamente diferente entre os 2 materiais testados.

Wucherpfening & Green (1999)[193] publicaram um *abstract* onde afirmaram terem observado que o MTA era quase idêntico macroscopicamente, microscopicamente e pela difração dos Raios-X ao cimento Portland (utilizado em construções). Acrescentaram ainda que esses 2 materiais tiveram comportamento similar em cultura de células e quando aplicados em polpas de dentes de ratos.

Aqrabawi (2000)[7] avaliou a capacidade de selamento apical do amálgama, Super-EBA e MTA em 79 dentes humanos extraídos. Após a apicectomia e o preparo da retro-cavidade, os dentes foram divididos em 3 grupos para a realização da obturação retrógrada com os materiais selecionados. A eficácia do selamento apical foi verificada pela habilidade dos materiais em impedir a penetração do azul de metileno a 1%. Houve infiltração em 56% dos dentes selados com amálgama, 20% com o Super-EBA e nenhuma infiltração no grupo do MTA.

Estrela et al. (2000)[45] conduziram trabalho experimental "*in vitro*" para avaliar a ação antimicrobiana do MTA, cimento Portland, pasta de hidróxido de cálcio, Sealapex e Dycal. Foram utilizadas 4 cepas bacterianas (*Staphylococcus aureus, Enterococcus faecalis, Pseudomonas aeruginosa,*

Bacillus subtilis), 1 fungo (*Cândida albicans*) e uma mistura destes. Além disto, fizeram análise química do MTA e de dois cimentos Portland. Concluíram que a atividade antibacteriana da pasta de hidróxido de cálcio foi superior a todas as outras substâncias pesquisadas apresentando zonas de inibição de 6-9,5 mm e zonas de difusão com 10-18 mm. O MTA, cimento Portland e o Sealapex apresentaram somente zonas de difusão e o Dycal não mostrou nenhuma atividade antibacteriana. Quanto à análise química, os cimentos Portland continham as mesmas substâncias químicas que o MTA, exceto o óxido de bismuto que faz parte do MTA e não foi encontrado nos cimentos Portland.

Faraco Júnior & Holland (2001)[46] conduziram estudo para observar a resposta de polpas dentárias de cães ao MTA e cimento de hidróxido de cálcio utilizados como material de capeamento pulpar. A amostra consistiu de 30 dentes e a análise histopatológica foi realizada 2 meses após o tratamento. Os resultados mostraram que houve completa formação de barreira dentinária e nenhum processo inflamatório no grupo onde se utilizou o MTA. Já no grupo do cimento de hidróxido de cálcio, apenas em 5 casos houve completa formação da barreira dentinária e a inflamação pulpar em foi verificada em todos os casos. Com base nestes resultados, os autores concluíram que o MTA exibiu resultados bem melhores que o cimento de hidróxido de cálcio para o capeamento pulpar em dentes de cães.

Holland et al. (2001)[79] conduziram estudo para avaliar o processo de reparo de polpas dentárias de cães submetidas a pulpotomia e proteção pulpar direta com o MTA e o cimento Portland. Foram utilizadas 26 raízes e a análise histomorfológica realizada após 60 dias. A análise dos resultados mostrou completa formação de barreira de tecido duro em quase todos os espécimes. Concluíram que o MTA e o cimento Portland mostraram resultados similares quando utilizados em proteção pulpar direta e pulpotomia.

Holland et al. (2001)[80] estudaram o cimento Portland, o MTA e o hidróxido de cálcio quimicamente puro preenchendo tubos de dentina com os materiais e implantando-os em tecido subcutâneo de ratos. Os resultados foram semelhantes entre o MTA e o cimento Portland, ou seja, foram observadas granulações de calcita em contato com os materiais estudados e também dentro dos tubos de dentina. Além disso, observaram a presença de ponte de tecido duro Von Kossa positiva. Diante desses resultados, os autores sugeriram que o mecanismo de ação dos 3 materiais era similar.

Em outro estudo conduzido por Holland et al. (2001),[72] foi observado o processo de reparo de perfurações radiculares laterais intencionais seladas com o MTA. Para este estudo, 48 raízes de dentes de cães foram preparadas e os

canais obturados. Após remoção parcial da obturação, realizou-se uma perfuração na área lateral das raízes que foram seladas com o MTA ou Sealapex (grupo controle). As análises histopatológicas foram executadas após 30 e 180 dias do tratamento. Nas amostras seladas com o MTA não observaram nenhum processo inflamatório envolvido e houve deposição de cemento sobre o material na maioria dos casos. Já no grupo controle, após 180 dias, o Sealapex exibiu processo inflamatório crônico em todos os espécimes e pequena deposição de cemento sobre o material em apenas 3 casos.

Holland et al. (2001)[73] realizaram obturações de 20 canais radiculares de dentes de cães, sendo 10 com o MTA e 10 com o cimento Portland. Após 90 dias, os cães foram sacrificados e as peças processadas para análise histomorfológica. Com o MTA foram observados 8 casos de selamento biológico, por cemento neoformado, em diferentes níveis e com ausência de infiltrado inflamatório. Os outros 2 espécimes exibiram selamento parcial e/ou ausência de selamento com pequena sobreobturação e pequeno infiltrado inflamatório crônico em ambos os casos. Com o cimento Portland ocorreram 7 casos de selamento biológico completo ao nível do forame apical e 1 no interior do canal. Os 2 últimos casos tinham selamento biológico parcial, 1 ao nível do forame e outro intracanal, ambos exibindo pequeno infiltrado inflamatório crônico.

Bernabé et al. (2002)[25] realizaram retrobturações com o MTA e cimento Portland em dentes de cães com os canais contaminados. A análise dos resultados foi feita após 180 dias do experimento e demonstrou, em grande parte dos espécimes, deposição de cemento em contato direto com os 2 materiais retrobturadores, caracterizando o selamento biológico.

Em outro estudo realizado nas mesmas condições que o anterior, Bernabé et al. (2002)[24] comparou o MTA, Super EBA e o cimento de óxido de zinco e eugenol consistente. As análises histopatológicas mostraram que o cimento de óxido de zinco e eugenol consistente apresentou os piores resultados, fato atribuído a maior quantidade de detritos neste grupo. Já o MTA foi o único material retrobturador que estimulou a deposição de cemento promovendo o selamento biológico.

Com o objetivo de avaliar o selamento marginal proporcionado pelo MTA, IRM, Super EBA, ionômero de vidro e amálgama de prata com verniz, Bernabé et al. (2002)[23] conduziram estudo "*in vitro*" com 70 dentes humanos recém-extraídos. Os 3 mm apicais dos dentes foram secionados, os canais instrumentados e preenchidos com cimento de óxido de zinco e eugenol. A obturação retrógrada foi realizada com os materiais pesquisados e a infiltração avaliada após a imersão dos dentes em azul de metileno a 2% por 24 horas. A análise dos resultados mostrou diferença significante entre os

materiais, sendo que o IRM apresentou o maior índice de infiltração e o MTA o menor. Já o ionômero de vidro, o Super EBA e o amálgama de prata com Copalite apresentaram resultados semelhantes entre si.

Tziafas et al. (2002)[183] avaliaram a capacidade de formação de dentina reparadora após capeamento pulpar com o MTA em 33 dentes de cães. Foram feitas cavidades de classe V e as polpas expostas mecanicamente. O capeamento direto foi feito com o MTA e as cavidades restauradas com amálgama. Foram realizadas análises com microscopias óptica e eletrônica nos intervalos de 1, 2 e 3 semanas. Os resultados permitiram concluir que o MTA mostrou ser um material efetivo, capaz de estimular a formação de dentina reparadora.

Weldon Júnior et al. (2002)[188] realizaram estudo "*in vitro*" para avaliar a capacidade de selamento do MTA e Super-EBA no reparo de lesões de furca. Foram utilizados 51 molares humanos extraídos, sendo 3 grupos com 15 dentes e 6 dentes no grupo controle. As perfurações foram seladas com o MTA, com o Super-EBA e com a combinação do MTA na perfuração e o Super-EBA no assoalho da câmara pulpar. Concluíram que todos os materiais selaram muito bem as perfurações e não houve efeito significativo na interação dos dois materiais.

Bernabé & Holland (2003)[22] afirmaram que o MTA também vem sendo pesquisado e indicado em outras diferentes situações clínicas, tais como: perfurações resultantes

de reabsorções internas e externas comunicantes, no tratamento conservador da polpa dentária (pulpotomia e capeamento pulpar) e como material estimulador da apicificação. Além disso, tem sido utilizado como barreira intracoronária prévia ao clareamento dental e como tampão apical em casos de dificuldades de travamento do cone principal de guta-percha. Indicações mais ousadas incluem a sua utilização como cimento endodôntico. Esse universo de indicações se deve ao fato do MTA poder ser utilizado em ambientes úmidos (como é a maioria das indicações citadas) em função de sua composição e principalmente pela sua biocompatibilidade.

Funteas et al. (2003)[49] compararam a composição química do MTA e do cimento Portland e verificaram uma similaridade significante, com exceção de que o bismuto não foi detectado no cimento Portland. Concluíram que não há diferenças significativas entre 14 diferentes elementos presentes nos dois materiais.

Saidon et al. (2003)[144] realizaram estudo para comparar a biocompatibilidade do MTA e do cimento Portland. Os efeitos citotóxicos foram analisados "*in vitro*" e as reações teciduais através da implantação dos materiais na mandíbula de porcos da Guiné. Os resultados mostraram que não houve diferenças nas reações celulares "*in vitro*" e houve um mínimo processo inflamatório associado aos implantes dos dois

materiais, sugerindo que ambos são bem tolerados. Os autores afirmaram que os resultados do estudo sugerem que o cimento Portland tem potencial para uso clínico, principalmente por ser de baixo custo.

INFILTRAÇÃO CORONÁRIA

O selamento dos canais radiculares constitui condição fundamental para o sucesso do tratamento endodôntico. A pesquisa por materiais seladores que possam impedir a passagem de microrganismos da cavidade bucal em direção aos tecidos periapicais é bastante ampla, sendo que inúmeros trabalhos relatam experimentos relacionados à infiltração apical e, mais recentemente, no final da década de 80, alguns autores começaram a se preocupar com a questão da infiltração por via coronária. Já a infiltração coronária após preparo para colocação de retentores intra-radiculares vem sendo discutida na literatura desde o início da década de 70.

Desta forma, em 1970, Hizatugu & Dinamarco[60] realizaram estudo com 100 dentes humanos unirradiculares, hígidos e extraídos por razões protéticas ou ortodônticas, para avaliar a contaminação do periápice após obturação dos canais radiculares e preparo para pino intra-radicular. Os dentes foram divididos em 5 grupos, sendo um grupo controle e os outros 4 obturados com os cimentos de óxido de zinco e eugenol,

Alfacanal, Piocidina e composto de Wack. Após a obturação, foi feito o preparo para pino e no espaço do pino foram colocadas cepas de *Streptococcus* resistentes à estreptomicina. As aberturas coronárias foram seladas com cimento de óxido de zinco e eugenol e a porção apical foi submersa em meio de cultura a 37°C por 8 dias. Não foi notado crescimento bacteriano em nenhum dos dentes obturados com os 4 diferentes materiais obturadores.

Lessi & Antoniazzi (1979)[99] investigaram a capacidade seladora do amálgama na prevenção de infiltração coronária em dentes com canais preparados para receber pino protético. Utilizaram 17 dentes humanos extraídos obturados com cones de guta-percha e o cimento N-Rickert. Em seguida, os dentes foram preparados para receber retentor intra-radicular e divididos em 2 grupos: em um deles a obturação radicular remanescente foi isolada com amálgama de prata enquanto que no outro não recebeu qualquer proteção. Os dentes foram submersos em solução de azul de metileno a 0,5% por 48 horas e a análise dos resultados mostrou haver diferenças estatisticamente significantes entre os 2 grupos, sendo a infiltração coronária menor no grupo que recebeu o amálgama como material isolante.

Costa et al. (1985)[39] avaliaram a eficácia da aplicação de alguns vernizes e substâncias químicas nas paredes dentinárias do canal radicular, após preparo para pino,

com o intuito de impedir a infiltração marginal coronária. Foram utilizados 60 dentes humanos unirradiculares extraídos, os canais obturados com guta-percha e cimento N-Rickert e realizados os preparos para receber pino intra-radicular. Os dentes foram divididos em 4 grupos: controle, preparos revestidos com verniz Tresiolan, preparos revestidos com verniz Copalite e impermeabilização da dentina com irrigações de ferrocianeto de potássio a 5% e nitrato de prata a 2%. Em seguida, os dentes foram submersos em solução de azul de metileno a 0,5% por 48 horas. Os resultados mostraram que houve infiltração coronária em todos os espécimes do grupo controle, sendo a infiltração média de 1,10 mm. Quando se usou o Tresiolan, a média de infiltração foi de 0,75 mm, com o Copalite foi de 0,26 mm, e com o ferrocianeto de 0,11 mm. Houve diferença estatisticamente significante com o uso de ferrocianeto de prata comparado aos outros dois vernizes.

Romeiro et al. (1985)[136] avaliaram a influência do tipo de cimento obturador e do tempo decorrido entre a obturação do canal e o preparo para retentor intra-radicular na infiltração marginal coronária. Um total de 126 dentes unirradiculares extraídos foram utilizados no estudo. Os canais foram obturados com os cimentos N-Rickert, Alpha Canal e Fill Canal e os preparos para pino realizados imediatamente, 72 horas e uma semana após as obturações. Os dentes foram mergulhados em azul de metileno a 0,5% por 48 horas para investigação da infiltração marginal. Os resultados

demonstraram que os preparos realizados imediatamente após a obturação com o cimento N-Rickert apresentaram as menores médias de infiltração coronária com relação às demais variáveis estudadas.

Em 1987, Swanson & Madison[163] conduziram estudo para avaliar a microinfiltração coronária em dentes humanos extraídos, expostos a saliva artificial. Foram utilizados 70 dentes unirradiculares anteriores, sendo que 65 tiveram os canais obturados com guta-percha e cimento Roth e 5 serviram como controle-positivo. A abertura coronária dos dentes foi selada com Cavit e os dentes colocados em 100% de umidade a 37°C por 48 horas. Após a remoção do Cavit, os espécimes foram divididos em 6 grupos e mergulhados em saliva artificial por 0, 3, 7, 14, 28 e 56 dias. Decorridos esses prazos, os dentes foram imersos em tinta Pelikan para avaliar a microinfiltração. Os dentes expostos a saliva artificial mostraram infiltração coronária que variou de 79 a 85% do comprimento da raiz, enquanto que nos dentes não expostos não se observou nenhuma infiltração.

Roldi (1990)[135] pesquisou a infiltração marginal cérvico-apical do remanescente da obturação de canais após preparo para retentores intra-radiculares considerando o tempo do preparo, o nível do corte e os cimentos obturadores. Utilizou 240 incisivos superiores sendo obturados com os cimentos Sealapex, AH26, Fill Canal ou N-Rickert e o preparo para pino

realizado imediatamente ou 7 dias após a obturação deixando um remanescente de 3, 5 ou 7 mm. Os resultados demonstraram que a infiltração coronária foi menor com o remanescente da obturação radicular com 5 ou 7 mm, quando se utilizou o cimento N-Rickert e quando o preparo para pino foi realizado imediatamente após a obturação.

Torabinejad et al. (1990)[168] analisaram a penetração bacteriana, por via coronária, em 45 dentes humanos extraídos com os canais obturados com guta-percha e cimento Roth. As porções coronárias das obturações foram colocadas em contato com cepas de *Staphylococcus epidermidis* e *Proteus vulgaris* e as porções apicais foram mergulhadas num caldo de cultura contendo 3% de lactose e fenol vermelho. O ácido, produzido pelas bactérias, em contato com o fenol vermelho muda sua cor para amarelo. O tempo médio para o *Staphylococcus epidermidis* atingir a região do ápice foi de 24,1 dias e do *Proteus vulgaris* de 48,6 dias.

Magura et al. (1991)[103] realizaram estudo para verificar a penetração de saliva humana em canais obturados com guta-percha e cimento Roth, observada através de exame histológico e penetração de corante. Utilizaram 160 dentes anteriores humanos neste estudo, sendo que 50 dentes foram obturados e selados com IRM, 100 dentes foram obturados e os acessos à câmara pulpar ficaram abertos e 10 dentes não foram obturados e nem selados os acessos à câmara pulpar

para demonstrar a penetração salivar. Todos os dentes foram imersos em 50 ml de saliva humana e deixados em câmara úmida a 37°C. A saliva era trocada diariamente e 32 dentes eram removidos aos 2, 7, 14, 28 e 90 dias. A penetração de saliva observada nos cortes histológicos foi significativamente menor que a visualizada com a análise do corante e a penetração salivar aos 3 meses foi significativamente maior que nos outros períodos avaliados. Os autores concluíram que a penetração salivar foi considerada significante do ponto de vista clínico e os resultados sugeriram que o retratamento endodôntico deve ser considerado se os dentes ficarem expostos ao meio bucal por mais de 3 meses.

Ravanshad & Torabinejad (1992)[132] avaliaram a infiltração marginal após preparo para pino em canais obturados com cimento Roth pelas técnicas da condensação lateral, vertical ou Thermafil. Foram utilizados 40 canais, sendo selecionados 10 para o grupo controle positivo e negativo. Os preparos para pino foram executados e os 5 a 6 mm apicais da obturação foram expostos a tinta da Índia por 48 horas. A profundidade da penetração do corante foi medida em todos os grupos e analisadas estatisticamente. O grupo do Thermafil foi o que mostrou maior infiltração comparado aos demais.

Chow et al. (1993)[36] conduziram estudo para avaliar a penetração da endotoxina (LPS), extraída da bactéria *A. actinomycetemcomitans*, por via coronária. Utilizaram 24

dentes unirradiculares extraídos, sendo 8 como controle e 16 obturados com cimento Roth. Os resultados mostraram que o LPS foi capaz de infiltrar os canais radiculares em 31,25% da amostra no período de 20 dias.

Khayat et al. (1993)[86] realizaram estudo "*in vitro*" para avaliar o tempo necessário para bactérias da saliva humana contaminarem totalmente canais radiculares obturados com as técnicas de condensação lateral e vertical. Para o estudo utilizaram 40 raízes, sendo 30 obturadas com guta-percha e cimento e 10 serviram de controles positivo e negativo. As porções coronárias das obturações foram expostas à saliva e as porções apicais imersas em meio de cultura. A análise dos resultados mostrou que todas as raízes foram recontaminadas em menos de 30 dias.

Tidswell et al. (1993)[166] pesquisaram o efeito da infiltração coronária em dentes obturados com a técnica do cone único ou na técnica da condensação lateral com o Ketac-Endo. Além disso, o efeito da remoção da "*smear layer*" também foi avaliado. Foram utilizados 80 dentes divididos em 4 grupos. Os espécimes foram armazenados por 6 semanas e a infiltração avaliada com os dentes imersos na tinta da Índia por 90 horas. Não houve diferença significativa na infiltração coronária entre os grupos estudados.

Guerra et al. (1994)[55] realizaram estudo para comparar a infiltração coronária de dentes preparados para receber pino com e sem colocação de cimento de óxido de zinco e eugenol para selar o remanescente da obturação dos canais radiculares. Utilizaram 60 dentes humanos extraídos divididos em 3 grupos. Os grupos A e B foram obturados com guta-percha e cimento de Grossman e o grupo C serviu como controle. O espaço para pino foi preparado deixando 5 a 6 mm de guta-percha remanescente num grupo e 3 a 4 mm no outro grupo. Neste último grupo, foi colocado 2 a 3 mm de cimento de óxido de zinco e eugenol diretamente sobre a guta-percha. Todos os dentes foram imersos em azul de metileno por 1 semana e a infiltração coronária avaliada. Os dentes sem a base de óxido de zinco e eugenol mostraram infiltração significativamente maior que aqueles protegidos com este cimento.

Saito et al. (1994)[146] avaliaram a infiltração marginal, por via coronária, sob a influência da temperatura, do tipo de material obturador e da exposição à saliva artificial. Foram estudados 180 dentes humanos unirradiculares, divididos em 4 grupos obturados com os cimentos de óxido de zinco e eugenol, Sealapex, Apexit e Sealer 26. Os resultados mostraram que tanto o selamento coronário como a ausência de ciclagem de temperatura diminuem significativamente a infiltração coronária e que o melhor cimento obturador foi o Sealapex.

Saunders & Saunders (1994)[148] avaliaram a influência da remoção da "*smear layer*" e de 2 técnicas de obturação dos canais radiculares na infiltração coronária. Utilizaram 144 dentes unirradiculares divididos em 2 grupos. Em um dos grupos, os dentes foram irrigados com ácido cítrico a 40% e hipoclorito de sódio a 2% para remoção da "*smear layer*". Cada grupo foi subdividido em 2 e obturados com o Ketac-Endo pela técnica da condensação lateral ou pelo sistema Thermafil. Os dentes ficaram armazenados por 7 dias ou 4 meses e a infiltração coronária foi avaliada utilizando tinta da Índia. Após 7 dias houve infiltração significativamente menor nos dentes obturados com Thermafil e sem "*smear layer*". Após 4 meses não houve diferença estatisticamente significante na infiltração entre todos os grupos.

Valera et al. (1994)[185] conduziram estudo experimental para avaliar a infiltração coronária analisando a influência do momento do preparo, do nível do corte das obturações e do armazenamento ou não em saliva. Para a pesquisa foram utilizados 108 caninos humanos extraídos, obturados pela técnica da condensação lateral de cones de guta-percha e cimento Sealapex. Os dentes foram divididos em 9 grupos de acordo com as condições do experimento para a confecção dos preparos. Após o armazenamento ou não em saliva artificial, os dentes foram submersos em azul de metileno a 2% para análise da infiltração marginal. Os resultados

mostraram que os cortes das obturações no terço apical apresentaram menor infiltração que os cortes no terço médio. Não houve diferenças estatisticamente significantes entre os cortes imediatos ou mediatos da obturação dos canais e a presença de saliva aumentou significativamente a infiltração coronária.

Saunders & Saunders (1995)[147] verificaram a infiltração coronária, em longo prazo, em raízes obturadas com 2 diferentes técnicas e utilizando os cimentos Sealapex e Apexit. As raízes de 90 dentes unirradiculares foram preparadas e divididas em 4 grupos experimentais. Após a obturação dos canais, os dentes foram secionados na junção cemento-esmalte e deixados em solução salina a 37°C por 1 ano. A infiltração coronária foi determinada através da impregnação pela tinta da Índia e com aumento de 6X. Não houve diferenças significativas entre os grupos onde se utilizou a condensação lateral, mas houve mais infiltração com a técnica da termoplastificação, especialmente quando o Sealapex foi utilizado.

Alves et al. (1996)[4] realizaram estudo "*in vitro*" onde analisaram a penetração de bactérias e endotoxinas em canais radiculares de dentes obturados e preparados para receber pino protético. Para isso, utilizaram dentes humanos recentemente extraídos, cujos canais foram preparados biomecanicamente, autoclavados, checados quanto a ausência

de endotoxinas e bactérias e obturados pela técnica da condensação lateral com guta-percha e cimento Roth. Em seguida realizou-se o preparo para pino deixando um remanescente obturador de 5 mm. Foi colocado na porção cervical dos dentes 1 ml de cultura mista contendo as bactérias *Campylobacter rectus*, *Peptostreptococcus micros*, *Fusobacterium nucleatum* e *Prevotela intermedia*. A porção apical foi mergulhada em solução salina balanceada de Hanks e todo o conjunto experimental inoculado em condições anaeróbias a 37°C. A cultura bacteriana foi trocada a cada 3 dias. A análise dos resultados mostrou que ocorreu infiltração bacteriana em 20 dias e que a infiltração de endotoxinas iniciou-se aos 11 dias do experimento. Os autores concluíram que as endotoxinas penetram mais rapidamente canais obturados e preparados para pino e que isto pode induzir a inflamação periapical e falhas no tratamento endodôntico.

Behrend et al. (1996)[14] conduziram estudo para investigar o efeito da remoção da "*smear layer*" na infiltração bacteriana por via coronária. Utilizaram 54 dentes unirradiculares, sendo que em um grupo a "*smear layer*" foi removida com irrigações de EDTA a 17% e NaOCl a 5,25% e no outro grupo as irrigações foram feitas apenas com o NaOCl a 5,25%. Os dentes de ambos grupos foram obturados com Thermafil associados ou não ao cimento Roth. Em seguida, as porções apicais dos dentes foram imersas em caldo de cultura e na porção coronária foram colocadas cepas de *Proteus*

vulgaris sendo o crescimento bacteriano apical avaliado em 21 dias. Os autores verificaram que houve infiltração bacteriana significativamente maior no grupo onde a "*smear layer*" não foi removida (70%) em relação ao grupo onde foi removida (30%).

Em outro estudo "*in vitro*" onde se investigou a influência da "*smear layer*" na infiltração coronária de canais radiculares obturados, Chailertvanitkul et al. (1996)[31] utilizaram 120 dentes humanos extraídos e verificaram que não houve diferenças estatisticamente significantes na infiltração bacteriana quanto à remoção ou não da "*smear layer*".

Chailertvanitkul et al. (1996)[33] investigaram também a infiltração coronária de microrganismos anaeróbios estritos em canais radiculares obturados com guta-percha e os cimentos AH26 e TubliSeal EWT. Foram pesquisados 60 dentes humanos extraídos que após devidamente preparados e obturados, os ápices foram mergulhados em meio de cultura adequado e na porção coronária foi colocado o *Fusobacterium nucleatum*. Após 12 semanas do experimento todos os dentes mostraram infiltração, sendo que o tempo médio para completa infiltração para os cimentos AH26 e TubliSeal EWT foi de 8,4 e 8,2 semanas respectivamente.

Zuolo et al. (1996)[196] avaliaram a infiltração coronária após preparo para pino e selamento com cimento temporário ou com a cimentação de coroa provisória. Utilizaram

64 dentes ântero-superiores humanos extraídos que foram obturados com os cimentos AH-26 e Ketac-Endo. Foi realizado o preparo para pino deixando 5 mm de remanescente obturador. As aberturas coronárias foram seladas com 3 mm de Cavit ou com coroa provisória cimentada com Temp Bond. Os dentes foram mantidos em câmara úmida por 7 dias e depois mergulhados em saliva artificial por mais 7 dias. Logo após, os dentes foram imersos em tinta nanquim por 3 dias e a infiltração coronária mensurada. Os resultados mostraram que o cimento Ketac-Endo foi significativamente melhor que o AH-26 quando o Cavit foi usado como selamento provisório. Não houve diferenças estatisticamente significantes entre os cimentos quando a coroa provisória foi utilizada e entre os grupos do Cavit e da coroa provisória quando foram comparados usando-se o mesmo cimento obturador.

Chailertvanitkul et al. (1997)[32] investigaram a infiltração coronária por *Streptococcus sanguis* e *Prevotella intermedia* em dentes obturados com guta-percha e dois diferentes tipos de cimentos armazenados em saliva artificial por 6 meses. Foram utilizados 60 dentes humanos unirradiculares sendo 20 obturados com o cimento Apexit, 20 com o Tubliseal EWT e 20 como grupo controle. A infiltração bacteriana foi avaliada diariamente durante 90 dias e os resultados do estudo evidenciaram que 30% e 75% dos espécimes obturados com os cimentos Apexit e Tubliseal EWT, respectivamente, apresentaram infiltração coronária.

Menezes & Lin (1997)[109] realizaram estudo "*in vitro*" para avaliar o efeito da colocação de uma base coronária sobre as obturações dos canais radiculares, de 60 dentes humanos unirradiculares, na infiltração coronária de endotoxinas da *E. coli*. Após a obturação dos canais, os 3 mm coronários foram removidos e o espaço preenchido com cimento de óxido de zinco e eugenol, o All Bond 2 ou permaneceram sem preenchimento. Os resultados mostraram que não houve diferença estatisticamente significante entre o grupo onde se utilizou a base de óxido de zinco e eugenol e o grupo sem base alguma, mas o grupo do All Bond 2 mostrou infiltração significativamente menor que no grupo onde não se colocou nenhuma base.

Taylor et al. (1997)[165] conduziram estudo com 200 dentes humanos extraídos para avaliar os efeitos da "*smear layer*", técnica de obturação e cimento obturador na infiltração coronária. A "*smear layer*" foi removida com REDTA a 17% e as obturações realizadas com os sistemas Ultrafil, Thermafil ou condensação lateral/vertical com os cimentos AH-26 ou Roth 811. Após a imersão dos dentes em tinta da Índia, observou-se menor infiltração nos grupos onde a "*smear layer*" foi removida, quando o sistema Thermafil e a técnica de condensação lateral/vertical foram utilizados e com o cimento obturador AH-26.

Pisano et al. (1998)[125] avaliaram a eficácia do Cavit, IRM e Super-EBA, como material protetor da obturação dos canais radiculares, na prevenção de microinfiltração coronária. Para o estudo, 74 dentes unirradiculares humanos foram obturados com guta-percha e cimento Roth 801 sendo removidos 3,5 mm da guta-percha da porção coronária. Este espaço foi preenchido com os materiais pesquisados. A câmara pulpar foi preenchida com saliva humana e as porções apicais imersas em meio de cultura. Após 90 dias do experimento, os resultados mostraram que houve infiltração bacteriana em 15% dos espécimes selados com o Cavit e 35% daqueles selados com o IRM e o Super-EBA.

Barbosa (1999)[10] conduziu estudo para avaliar a eficácia de um “plug” de cimento temporário na proteção do remanescente obturador de canal após o preparo para pino. Inicialmente verificou a infiltração coronária utilizando 100 dentes humanos obturados com um cimento experimental à base de hidróxido de cálcio derivado do Sealer 26, o Sealer 26 modificado, um cimento do tipo Grossman ou o cimento Roth 801. Em seguida, foi realizado o preparo para pino e o remanescente obturador de cerca de 5 mm foi protegido ou não com um “plug” de 1 mm de espessura com os cimentos temporários Lumicon, Coltosol ou Cavitec. Os dentes ficaram em câmara úmida a 37°C por 24 horas, sendo então submersos em saliva artificial por 15 dias e, em seguida, colocados em solução de azul de metileno a 2% para avaliação

da infiltração. Os resultados deste estudo mostraram que houve menor infiltração para o Sealer 26 modificado e que o melhor cimento temporário foi o Lumicon.

Holland et al. (2000)[78] conduziram estudo experimental para avaliar o efeito sobre os tecidos periapicais da exposição ao meio bucal de obturações endodônticas realizadas com cimento de óxido de zinco e eugenol e Sealapex. Foram obturados 56 canais de dentes de cães com os dois cimentos estudados, sendo que após 15 dias metade deles foram expostos ao meio bucal. Os animais foram sacrificados após 60 dias e as peças processadas para estudo histopatológico. Os resultados mostraram que na maioria dos casos onde os canais foram obturados com guta-percha e cimento de óxido de zinco e eugenol, e expostos ao meio bucal, houve inflamação crônica nos tecidos periapicais em diferentes graus, relacionada com a contaminação dos canais. Nos outros 3 grupos (cimento de óxido de zinco e eugenol selado, Sealapex exposto e Sealapex selado) os tecidos periapicais exibiram aspecto normal. Os autores concluíram que a exposição da obturação endodôntica ao meio bucal pode contaminar o sistema de canais radiculares, tendo influência do tipo de cimento utilizado.

Souza et al. (2000)[160] realizaram estudo para avaliar a infiltração marginal coronária após obturação do canal radicular e preparo para pino. Para tanto, utilizaram 40 raízes

de dentes humanos unirradiculares com os canais obturados com guta-percha e os cimentos Endofill e Sealapex. Após a obturação os canais foram parcialmente desobturados, permanecendo um remanescente obturador de aproximadamente 5 mm. Metade dos espécimes de cada cimento foram protegidos com um “plug” de 1 mm de espessura com cimento provisório Coltosol. Em seguida, as raízes foram imersas em solução de azul de metileno a 2% por 24 horas para avaliação da infiltração marginal. Os resultados mostraram que a adaptação de um “plug” com cimento provisório sobre o remanescente da obturação determinou infiltrações marginais semelhantes com os dois cimentos utilizados e que na ausência do “plug”, o Sealapex foi mais eficaz que o Endofill.

Uctasli & Tinaz (2000)[184] avaliaram a capacidade de selamento marginal coronário de 4 materiais restauradores temporários utilizados em 50 incisivos e 50 molares humanos extraídos. Os acessos coronários foram obturados com Coltosol, Algenol, IRM, Fermit ou Fermit-N. Os dentes foram armazenados por 48 horas para desmineralizar e em seguida, imersos em azul de metileno por 24 horas para avaliação da infiltração marginal coronária. Os autores concluíram que não houve diferença significativa na microinfiltração observada com o Fermit e Fermit-N.

Gomes et al. (2002)[52] avaliaram a influência de diferentes soluções irrigadoras na infiltração coronária em dentes unirradiculares obturados com guta-percha e o cimento Endomethasone. O estudo foi realizado em 5 grupos de 10 dentes cada, sendo utilizadas as seguintes soluções irrigadoras do canal radicular: NaOCl 1%, NaOCl 1% + EDTA 17%, gel clorexidina 2%, gel clorexidina 2% + NaOCl 1% e água destilada. Após a obturação dos canais, os dentes foram incubados a 37°C por 10 dias sendo deixados imersos por mais 10 dias em saliva artificial. Em seguida, foram imersos na tinta de Índia por 10 dias. Os dentes foram limpos e a penetração máxima do corante foi determinada digitalmente em milímetros. Os autores concluíram que o método de irrigação influenciou a infiltração coronária sendo que o NaOCl 1% + EDTA 17% e o gel de clorexidina 2% permitiram o melhor selamento após a obturação dos canais radiculares.

3 PROPOSIÇÃO

3 PROPOSIÇÃO

Tendo em vista o exposto na Introdução e Revisão da Literatura além do fato de não existirem relatos sobre experimentos biológicos que avaliem o selamento marginal de materiais retrobturadores, por via coronária, é que propusemos este estudo no sentido de avaliar os possíveis efeitos que esta via de contaminação provocaria nos tecidos periapicais de dentes de cães, empregando o MTA e cimento de óxido de zinco e eugenol consistente.

4 MATERIAL E MÉTODO

4 MATERIAL E MÉTODO

4.1 PROCEDIMENTOS EXPERIMENTAIS

Neste estudo foram utilizadas 48 raízes de 24 pré-molares superiores e inferiores de três cães adultos jovens, com idade aproximada de 2 anos, sem raça definida e pesando, em média, 12 quilos. Os procedimentos cirúrgicos foram executados nos segundos e terceiros pré-molares superiores e nos terceiros e quartos pré-molares inferiores, de ambos os lados, para cada animal.

A pesquisa foi composta por 4 grupos experimentais, sendo 2 grupos-controle, ou seja:

GRUPO I (OZE Aberto) – Dentes com canais radiculares sem obturação e expostos ao meio bucal durante todo o período experimental, e obturação retrógrada realizada com cimento de óxido de zinco e eugenol consistente (OZE).

GRUPO II (MTA Aberto) – Dentes com canais radiculares sem obturação e expostos ao meio bucal durante todo o período experimental, e obturação retrógrada realizada com *Mineral Trioxide Agregate* (MTA).

GRUPO III (OZE Obturado) – Dentes com canais radiculares obturados e obturação retrógrada realizada com

cimento de óxido de zinco e eugenol consistente (grupo-controle).

GRUPO IV (MTA Obturado) – Dentes com canais radiculares obturados e obturação retrógrada realizada com MTA (grupo-controle).

Os dentes de cada hemiarcada de cada cão constituíram em um grupo experimental, quais sejam:

GRUPO I – Segundos e terceiros pré-molares superiores do lado direito (6 dentes, 12 raízes)

GRUPO II – Terceiros e quartos pré-molares inferiores do lado direito (6 dentes, 12 raízes)

GRUPO III – Segundos e terceiros pré-molares superiores do lado esquerdo (6 dentes, 12 raízes)

GRUPO IV – Terceiros e quartos pré-molares inferiores do lado esquerdo (6 dentes, 12 raízes).

Os animais foram inicialmente sedados com injeção intramuscular de 2 ml da associação de Rhompum* e Ketalar** na proporção de 1:1. Em seguida foram anestesiados, administrando-se, por via endovenosa, solução de Pentobarbital sódico a 3%,*** na dosagem de 1 ml por quilo de peso. Quando necessário, a dosagem foi suplementada

* Bayer do Brasil S/A.
** Park Davis[MR] – Fabricante Aché Laborat. Farmacêuticos S/A.
*** Hypnol – Cristália Produtos Farmacêuticos Ltda.

durante a cirurgia. Durante todo o período cirúrgico e após aproximadamente 30 minutos da sua conclusão, os animais receberam, também por via endovenosa, solução de glicose a 5%.*

Antes do início das cirurgias, foi realizada profilaxia prévia, eliminando cálculo e placa bacteriana da superfície coronária dos dentes que foram utilizados neste estudo.

Os tratamentos foram executados em quatro sessões, divididas por hemiarcadas, em cada cão.

A seqüência técnica para os grupos experimentais I e II foi:

1. Antissepsia do campo cirúrgico com solução de Povidine tópico,** primeiramente do lado externo ao meio bucal, e em seguida, em toda a área cirúrgica bucal, incluindo dentes e tecidos moles pelos lados vestibular e lingual.
2. Abertura coronária com brocas diamantadas tronco-cônicas*** (n^{o}s 2067 e 2068), movimentadas em alta rotação, refrigeradas a ar e água, obtendo-se duas aberturas, uma mesial e outra distal, correspondentes ao acesso aos canais mesial e distal presentes em cada dente. Antes de atingir a câmara pulpar, as pontas diamantadas foram substituídas por brocas carbide

* Solução Glicosada a 5% - Halex Istar do Brasil S/A.
** Johnson & Johnson S/A.
*** KG Sorensen Ind. e Com. Ltda. – Barueri - SP.

fissuradas cônicas nº 700,* movidas a alta rotação. Brocas Batt 012** em baixa rotação foram utilizadas para complementar as aberturas coronárias, quando necessário. Resíduos de dentina e tecido pulpar foram removidos por meio de irrigações com soro fisiológico*** e aspiração (Figura 1).

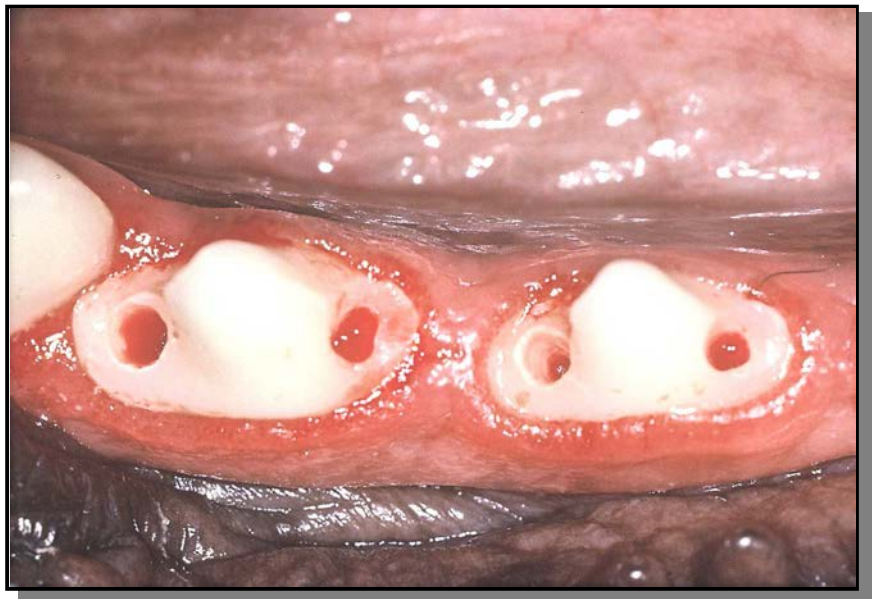

FIGURA 1 - Abertura coronária.

3. Uma vez exposta a câmara pulpar, foi realizada a odontometria e, posteriormente, a pulpectomia com o auxílio de extirpa-nervos** de dimensões apropriadas, complementada, quando necessário, com limas endodônticas tipo Kerr,** com a extremidade ligeiramente

* S.S. White Artigos Dentários Ltda.– RJ.
** Maillefer Instruments S/A – Switzerland.
*** Solução de cloreto de sódio a 0,9% - Halex Istar do Brasil S/A.

encurvada e submetida a rotações no sentido horário, tocando o platô do delta apical. A hemorragia foi contida através de secagem com cones de papel absorvente,* após sucessivas irrigações com soro fisiológico.**

4. Preparo biomecânico dos canais radiculares até o platô dos deltas apicais com limas tipo Kerr*** de n^{o}s 15 a 30 com irrigações com solução de hipoclorito de sódio a 1%. Em seguida, procedeu-se a secagem dos canais radiculares com pontas de papel absorvente,* permanecendo sem obturação até o final do experimento.

5. Em seguida, com o cabo de bisturi n° 3**** e lâmina intercambiável n° 15***** foram executadas duas incisões relaxantes, oblíquas, na mucosa vestibular ao nível da face mesial dos segundos pré-molares e outra ao nível da face mesial dos quartos pré-molares superiores do lado direito (Grupo I) e face mesial dos terceiros pré-molares e outra ao nível da face mesial dos primeiros molares inferiores do lado direito (Grupo II), atingindo a margem gengival. A incisão continuou no fundo do sulco gengival entre as incisões relaxantes, inclusive com o secionamento das papilas interdentárias. As incisões envolveram a mucosa e o periósteo.

---

* Duflex.
** Solução de cloreto de sódio a 0,9% - Halex Istar do Brasil S/A.
*** Maillefer Instruments S/A – Switzerland.
**** Hu-Friedy.
***** B-D – Becton Dickinson Indústrias Cirúrgicas Ltda – MG.

6. A sindesmotomia foi realizada com o auxílio de uma espátula Hollemback nº 3* e o descolamento mucoperiosteal realizado com uma espátula nº 7,* de maneira a expor o tecido ósseo para acesso à região periapical (Figura 2). Nessa operação, se evitou traumatismos nos feixes vásculo-nervosos emergentes do forame infra-orbitário (Grupo I) e forame mentoniano central e posterior (Grupo II).

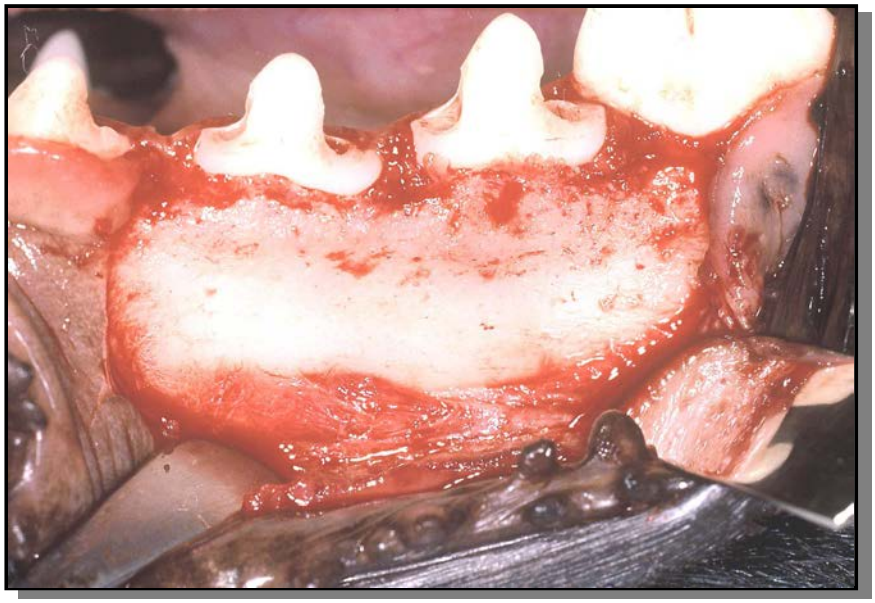

FIGURA 2 - Exposição da área cirúrgica.

7. O comprimento do dente, já obtido pela odontometria, foi utilizado com a finalidade de melhor estabelecer a área para a ostectomia para acesso aos ápices radiculares.

* Duflex.

Com o auxílio de brocas carbide esféricas nº 6* movidas a alta rotação foi realizada a ostectomia na tábua óssea vestibular até a completa exposição dos ápices radiculares nas regiões dos segundos e terceiros pré-molares superiores do lado direito e terceiros e quartos pré-molares inferiores do mesmo lado. A ostectomia foi realizada refrigerando-se as brocas e a superfície óssea com o emprego abundante de irrigação/aspiração com soro fisiológico,** com o auxílio de seringa Luer*** e agulha hipodérmica 25x8.*** A complementação da ostectomia em direção coronária, quando necessária, foi realizada com cinzéis tipo Ochsenbein**** ou Fred.**** (Figura 3).

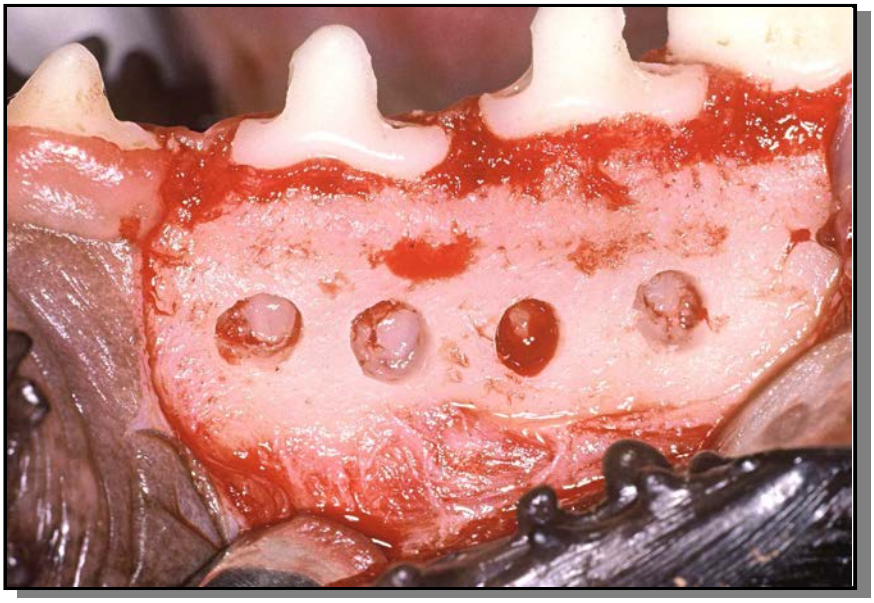

FIGURA 3 - Exposição dos ápices radiculares.

* Maillefer Instruments S/A – Switzerland.
** Solução de cloreto de sódio a 0,9% - Halex Istar do Brasil S/A.
*** BD – Becton Dickinson Indústrias Cirúrgicas Ltda. – MG.
**** Hu-Friedy

1 A apicectomia foi realizada a aproximadamente 2 mm da porção apical das raízes com o auxílio de uma broca Zekrya nº 151* movimentada em alta rotação, sob abundante irrigação com soro fisiológico.** O corte da porção apical foi realizado com angulação de 0º. Em seguida, foi feita a remoção do ápice radicular secionado, regularização das bordas da loja óssea com o auxílio de limas para osso*** e irrigações abundantes da cavidade executadas com soro fisiológico** (Figura 4).

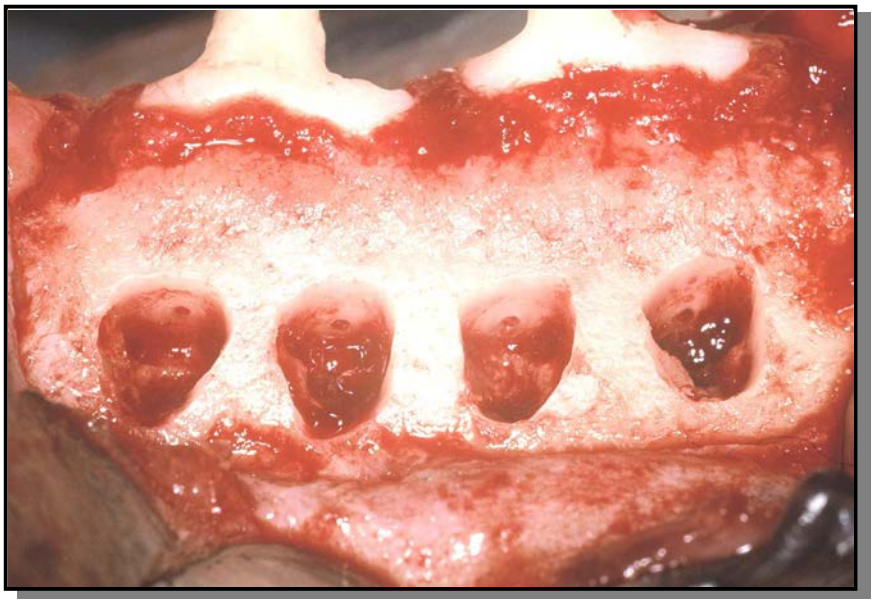

FIGURA 4 - Apicectomias realizadas.

* Maillefer Instruments S/A – Switzerland.
** Solução cloreto de sódio a 0.9% - Halex Istar do Brasil S/A.
*** Hu-Friedy.

9. O preparo das retro-cavidades inicialmente foi executado com o auxílio de insertos diamantados* montados em aparelho de ultra-som** com profundidade de cerca de 3 mm. Uma vez atingido esse limite, com uma ponta ou inserto diamantado S12 D/90º* mais calibroso, discretos movimentos circulares foram realizados de modo a ampliar moderadamente o diâmetro das cavidades apicais. Durante o preparo das retro-cavidades, irrigação e aspiração com soro fisiológico*** foram realizadas para remoção de detritos e resíduos de dentina (Figuras 5 a 7).

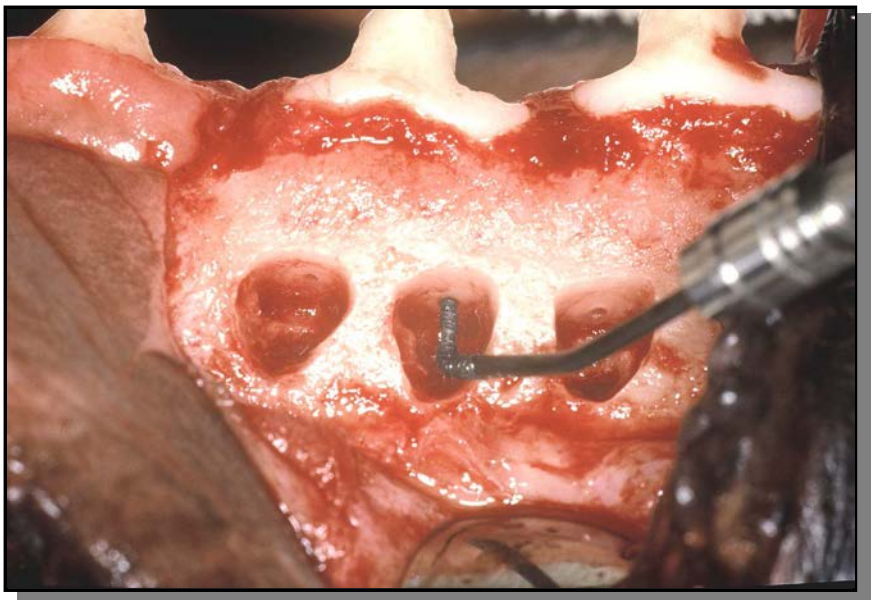

FIGURA 5 - Retro-preparo com ultra-som.

* Insertos diamantados S15 RD e S15 LD (Gnatus-Satelec) – Ribeirão Preto – SP.

** Aparelho Ultra-Sônico Multisonic (Gnatus-Satelec) – Ribeirão Preto - SP.

*** Solução de cloreto de sódio a 0,9% - Halex Istar do Brasil S/A.

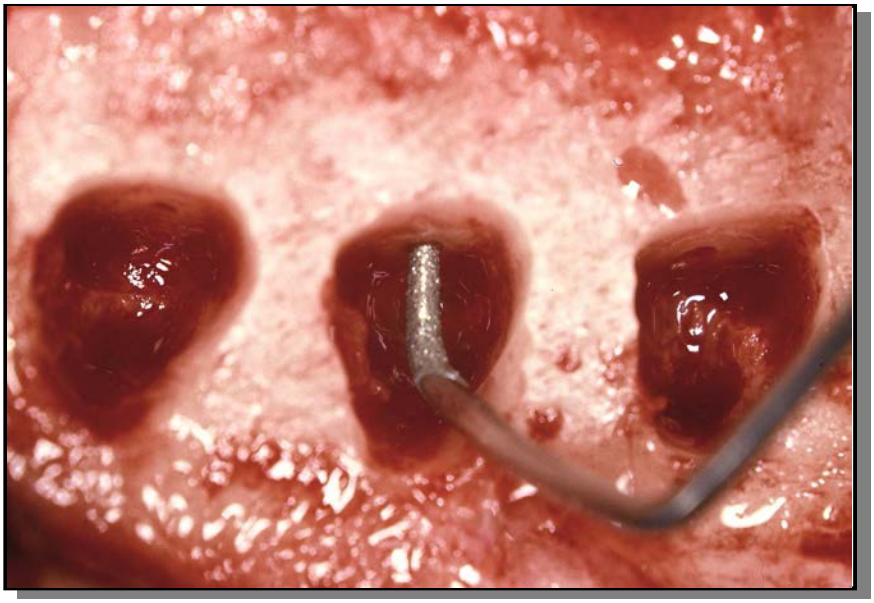

FIGURA 6 - Retro-preparo com ultra-som.

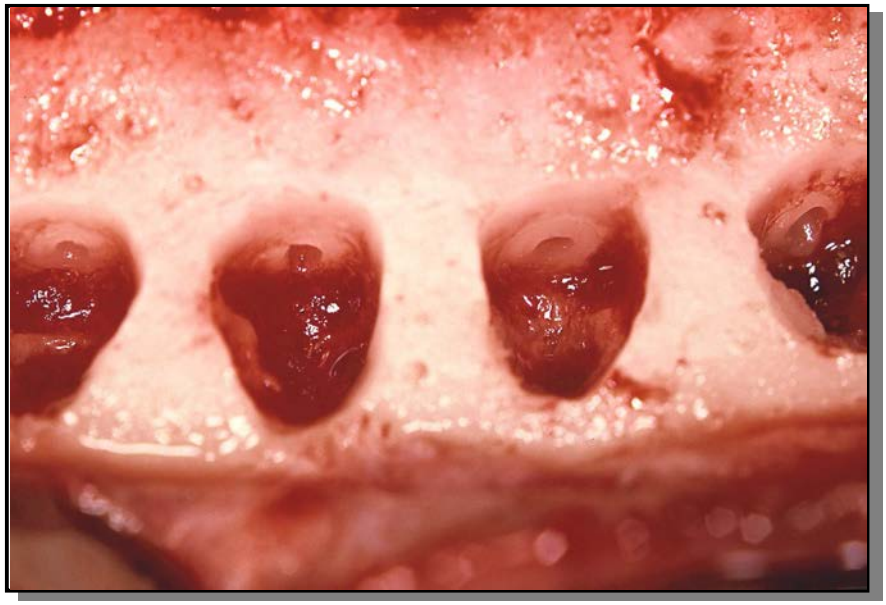

FIGURA 7 - Retro-preparos concluídos.

2 Antes da obturação retrógrada, os canais foram devidamente secos com pontas de papel absorvente* (Figura 8), e cones de guta percha* foram posicionados no interior dos canais radiculares, por via coronária, para limitar a penetração do material retrobturador além do retro-preparo estabelecido (Figura 9). No Grupo I, a obturação retrógrada foi executada com o cimento de óxido de zinco e eugenol consistente** (Figura 10) e no Grupo II, com o MTA*** (Figuras 11 e 12). Os cimentos foram inseridos e condensados nas retro-cavidades com o auxílio de micro-instrumentos do kit Bernabé**** apropriados para obturação retrógrada. O selamento coronário não foi realizado para que os canais radiculares ficassem expostos ao meio bucal por todo o período experimental (180 dias).

---

* Dentsply Ind. e Com. Ltda. – Petrópolis - RJ.
** SS White Artigos Dentários Ltda. – RJ.
*** Mineral Trioxide Aggregate - University of Loma Linda – CA – USA. (cedido pelo Prof. Mohamoud Torabinejad).
**** Micro-instrumentos do tipo Bernabé.

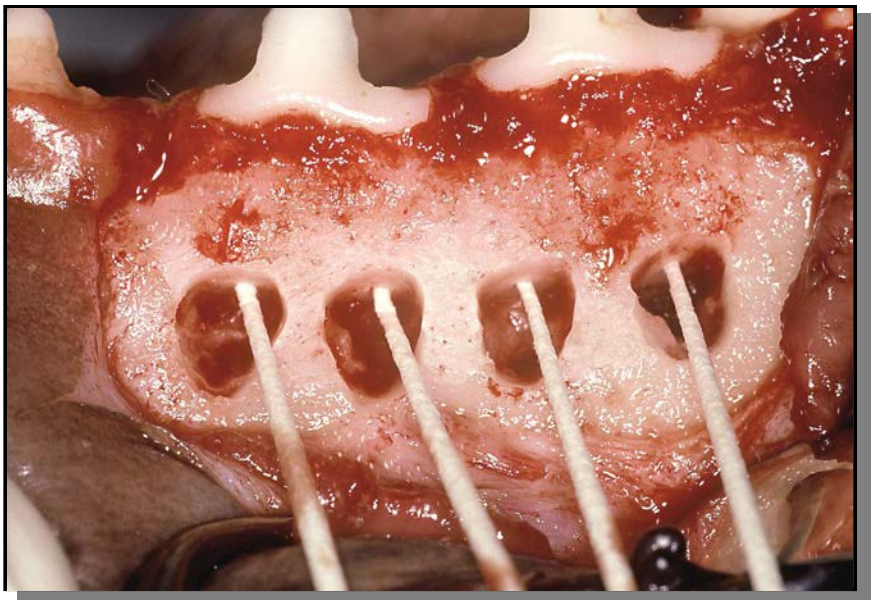

FIGURA 8 - Secagem das retro-cavidades.

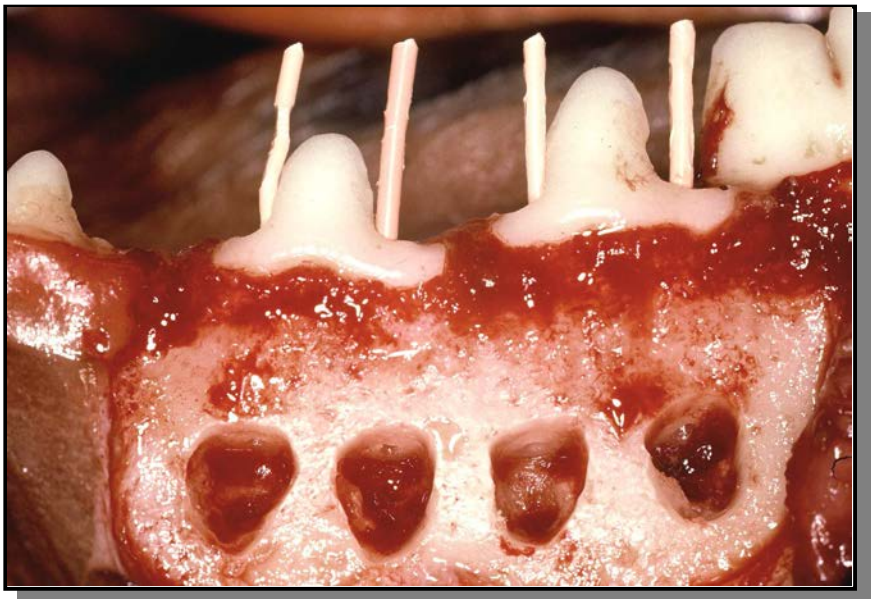

FIGURA 9 - Batentes com cones de guta-percha.

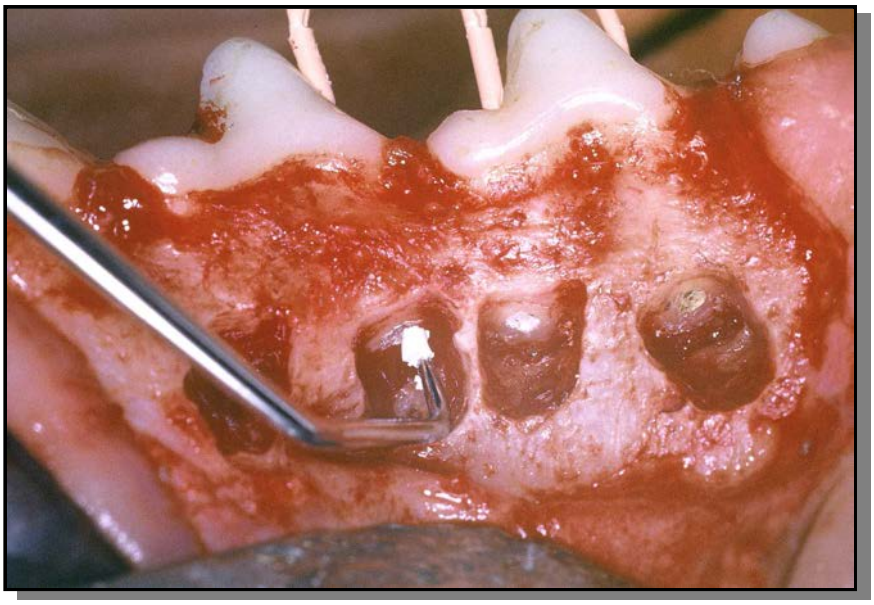

FIGURA 10 - Obturação retrógrada com OZE.

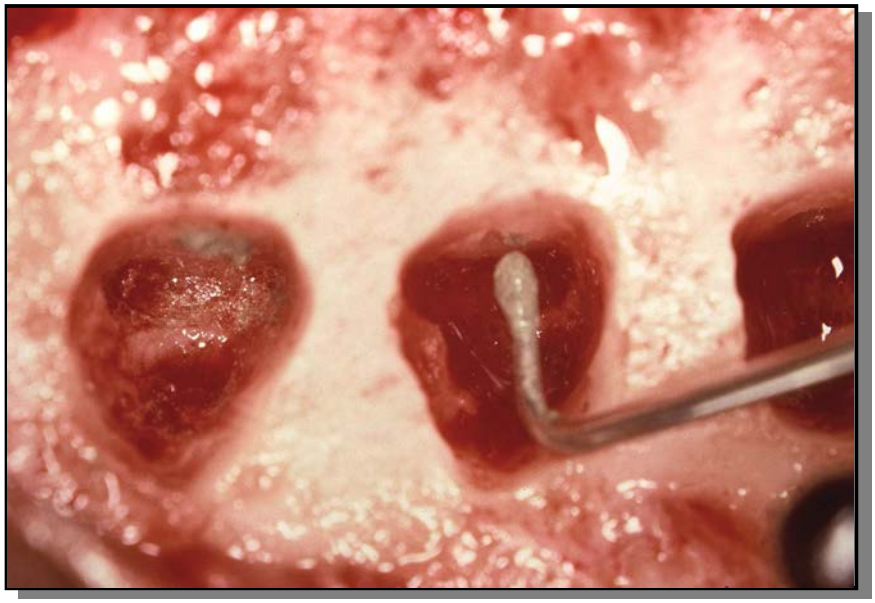

FIGURA 11 - Obturação retrógrada com MTA.

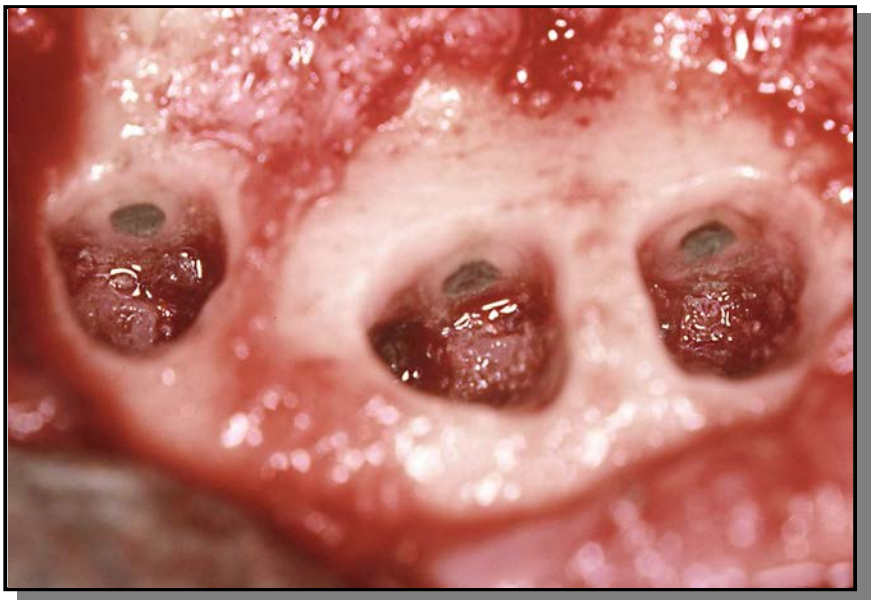

FIGURA 12 - Obturação retrógrada com MTA.

3 Em seguida, irrigações abundantes com soro fisiológico* foram executadas para a completa limpeza da loja cirúrgica. A cavidade óssea foi preenchida com sangue através da hemorragia conseguida pela curetagem cuidadosa das paredes ósseas. A sutura foi realizada com pontos interrompidos, utilizando-se fio de seda 3-0** que permaneceram por 7 dias (Figura 13). Após esse período, os animais foram novamente anestesiados para possibilitar a remoção das suturas.

** Solução cloreto de sódio a 0.9% - Halex Istar do Brasil S/A.
*** Ethicon – Johnson & Johnson S/A.

FIGURA 13 - Suturas realizadas.

Para os Grupos experimentais III e IV, a seqüência técnica foi a mesma descrita para os grupos anteriores, com exceção de que os canais radiculares foram obturados. Para tanto, após o preparo biomecânico dos canais radiculares com limas tipo Kerr* nºs 15 a 30, executado com irrigações contínuas com solução de hipoclorito de sódio a 1%** (Figura 14), os canais foram secos com pontas de papel absorvente*** e a obturação realizada com cones de guta-percha*** e cimento Sealapex**** (Figuras 15 e 16). O selamento coronário duplo foi realizado com guta-percha*** e amálgama***** (Figura 17). Os demais procedimentos cirúrgicos realizados também foram idênticos àqueles efetuados nos Grupos I e II, só que no lado esquerdo.

* Maillefer Instruments S/A – Switzerland.
** Biodinâmica Química e Farmacêutica Ltda.
*** Dentsply Ind. e Com. Ltda. – Petrópolis-RJ.
**** Sybron Kerr
***** Velvalloy – S.S. White Artigos Dentários Ltda. – RJ.

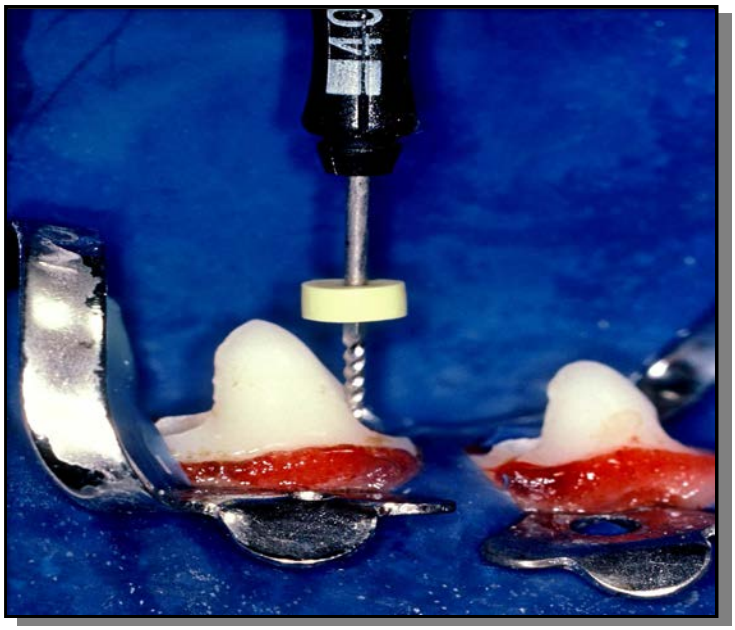

FIGURA 14 - Preparo biomecânico.

FIGURA 15 - Obturação dos canais radiculares.

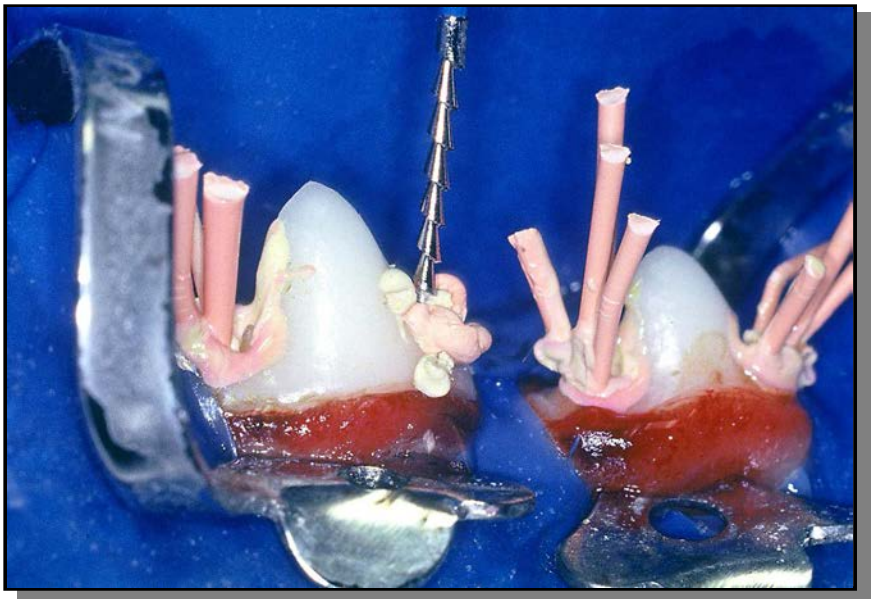

FIGURA 16 - Obturação dos canais radiculares.

FIGURA 17 - Selamento coronário.

Durante todo o período do experimento, os cães foram alimentados com ração sólida,* com exceção das 2 semanas subseqüentes aos procedimentos cirúrgicos onde a ração foi amolecida com leite bovino pasteurizado** e água à vontade.

Após decorrido o tempo pós-operatório de 180 dias para todos os grupos, os animais foram sacrificados e suas maxilas e mandíbulas removidas. A fixação das peças foi feita com solução de formol a 10% e a descalcificação com ácido fórmico-citrato de sódio. Em seguida, as peças foram incluídas em parafina, cortadas seriadamente no sentido vestíbulo-lingual e longitudinal com 6 micrometros de espessura, coradas com hematoxilina-eosina e analisadas sob microscopia óptica.

4.2 ANÁLISE HISTOPATOLÓGICA

4.2.1 ANÁLISE DESCRITIVA

Nesta análise foram descritas as alterações histopatológicas verificadas no experimento, caracterizando-as de acordo com as variáveis da pesquisa.

* Rações Primor para cães – Lester – Moinho Primor S/A.
** Parmalat Brasil S/A. – Indústria de Alimentos

4.2.2 ANÁLISE QUANTITATIVA

4.2.2.1 ATRIBUIÇÃO DE ESCORES PARA GRADUAR A INTENSIDADE DAS ALTERAÇÕES HISTOPATOLÓGICAS DISSOCIADAS

Com base nos critérios descritos por Bernabé (1981;[17] 1994),[18] com algumas modificações, foram atribuídos escores de 1 a 4 para a avaliação das condições histopatológicas das estruturas analisadas. Esses valores proporcionaram dados para análise estatística posterior.

Os critérios estabelecidos para a atribuição dos escores foram:

4.2.2.1.1 INFILTRADO INFLAMATÓRIO AGUDO OU CRÔNICO

4.2.2.1.1.1 EXTENSÃO

1. Ausência ou presença insignificante de inflamação;
2. Inflamação apenas frontal e junto do material obturador apical (discreta);
3. Inflamação atingindo pequena área além do material obturador apical (moderada);
4. Inflamação atingindo extensa área além do material obturador apical (severa).

4.2.2.1.1.2 INTENSIDADE

A intensidade do processo inflamatório foi assinalada de acordo com o número aproximado de células inflamatórias, presentes em campos diferentes de um mesmo espécime, examinado em um aumento de 400x.

1. Ausência ou presença insignificante de células inflamatórias;
2. Inflamação discreta: número médio de células inflamatórias inferior a 10;
3. Inflamação moderada: número médio de células inflamatórias entre 10 e 25;
4. Inflamação severa: quando o número médio de células inflamatórias foi superior a 25.

4.2.2.1.1.3 CÉLULAS GIGANTES MULTINUCLEADAS

A magnitude deste item foi determinada de acordo com o número de células gigantes multinucleadas presentes em cortes representativos.

1. Ausente;
2. Discreta (1 a 3 células);
3. Moderada (4 a 6 células);
4. Severa (acima de 7 células).

4.2.2.1.2 LIGAMENTO PERIODONTAL

4.2.2.1.2.1 ESPESSURA

A espessura do ligamento periodontal foi tomada em micrometros, em 6 diferentes locais da região correspondente à superfície dentinária seccionada e exposta. As medidas dos locais convencionados como A, B, C, D, E e F foram realizadas desde a superfície dentinária apicectomizada até o tecido ósseo. Para a medida da espessura do ligamento periodontal, nos locais C e D, foi estabelecida uma linha imaginária que tangenciava a superfície dentinária apicectomizada, sendo as medidas efetuadas a partir dessa linha, nos pontos referidos, até o tecido ósseo.

1. Até 100 μm;
2. 101 a 150 μm;
3. 151 a 200 μm;
4. Acima de 201 μm.

4.2.2.1.2.2 ORGANIZAÇÃO DAS FIBRAS PERIODONTAIS

Esta análise foi feita no ligamento periodontal correspondente às regiões das superfícies dentinárias apicectomizadas.

1. Fibras periodontais dirigiam-se desde o cemento depositado sobre a superfície dentinária apicectomizada, até o tecido ósseo, em ambos os lados da raiz, considerando-se a cavidade como marco divisório;
2. Fibras periodontais dirigiam-se de cemento a cemento, ou seja, as fibras estendiam-se desde o cemento de uma das metades da raiz, unindo-se ao cemento do lado oposto da mesma raiz, ou então, a inserção das fibras periodontais, de cemento ao tecido ósseo era feita em apenas um dos lados da raiz;
3. Fibras periodontais corriam paralelamente à superfície apicectomizada;
4. Ausência de fibras periodontais.

4.2.2.1.2.3 ANQUILOSE

1. Ausente;
2. Discreta;
3. Moderada;
4. Severa.

4.2.2.1.3 CEMENTO

4.2.2.1.3.1 TIPO

A avaliação do tipo de cemento neoformado após os procedimentos cirúrgicos foi efetuada sobre a superfície de corte e áreas laterais da raiz do dente.

1. Cemento eosinófilo;
2. Cemento eosinófilo e basófilo;
3. Cemento basófilo;
4. Ausência de cemento.

4.2.2.1.3.2 EXTENSÃO DO CEMENTO DEPOSITADO NA SUPERFÍCIE DO CORTE

A superfície dentinária de ambos os lados do canal foi dividida em terços, e atribuídos os escores respectivos, segundo os seguintes critérios:

1. O cemento recobre toda a dentina exposta;
2. O cemento recobre mais de 1/3 e menos de 3/3 da dentina exposta;
3. O cemento recobre até 1/3 da dentina exposta;
4. Ausência de cemento.

4.2.2.1.3.3 ESPESSURA DO CEMENTO DEPOSITADO NA SUPERFÍCIE DO CORTE

A medida da espessura do cemento depositado foi realizada em 6 regiões diferentes, sendo 3 para cada lado da superfície dentinária exposta (direito e esquerdo). A espessura final do cemento depositado foi obtida pela média dessas medidas. As avaliações foram efetuadas nos pontos médios entre as linhas.

1. Acima de 60 μm;
2. De 20 a 59 μm;
3. De 1 a 19 μm;
4. Ausência de cemento.

4.2.2.1.3.4 REABSORÇÃO CEMENTÁRIA ATIVA OU INATIVA NA SUPERFÍCIE LATERAL DA RAIZ DO DENTE

A magnitude das reabsorções cementárias (reparadas ou não), nas porções laterais da raiz do dente, foi avaliada através de mensurações realizadas nos dois maiores sentidos das áreas de reabsorção, presentes em cortes representativos.

Os valores obtidos permitiram que se atribuíssem os seguintes escores:

1. Ausente;
2. Discreta;
3. Moderada;
4. Severa.

4.2.2.1.3.5 DEPOSIÇÃO DE CEMENTO NAS SUPERFÍCIES LATERAIS DA RAIZ REPARANDO ÁREAS REABSORVIDAS, INCLUSIVE NOS CASOS EM QUE A REABSORÇÃO ATINGIU O TECIDO DENTINÁRIO, OU DEPOSIÇÃO DE CEMENTO NA AUSÊNCIA DE REABSORÇÃO

1. Deposição em áreas com ausência de reabsorção ou ausência de reabsorção sem deposição de cemento;
2. Reparação total das áreas previamente reabsorvidas;
3. Reparação parcial das áreas previamente reabsorvidas;
4. Ausência de reparação das áreas de reabsorção.

4.2.2.1.3.6 SELAMENTO BIOLÓGICO

1. Total – o cemento recobre as áreas da superfície dentinária, expostas pela apicectomia, e toda a superfície do material retrobturador;
2. Parcial – o cemento recobre as áreas da superfície dentinária, expostas pela apicectomia, e mais da metade da superfície do material retrobturador;
3. Parcial – o cemento recobre as áreas da superfície dentinária, expostas pela apicectomia, e menos da metade da superfície do material retrobturador;
4. O cemento recobre apenas a superfície dentinária expostas pelo seccionamento.

4.2.2.1.4 DENTINA

4.2.2.1.4.1 REABSORÇÃO DENTINÁRIA

A reabsorção dentinária ao nível da linha do corte da apicectomia foi considerada ativa ou inativa. Quando ativa, avaliou-se a extensão das áreas ativas atribuindo-lhes os seguintes escores:

1. Ausência de reabsorção ativa;
2. Presença de pequenas áreas isoladas de reabsorção ativa;
3. Presença de moderadas áreas de reabsorção ativa;
4. Presença de grandes áreas de reabsorção ativa.

As reabsorções inativas foram dimensionadas em função do comprometimento determinado às dimensões da cavidade apical. Dessa forma, foram atribuídos os seguintes escores:

1. Ausência de reabsorções ou presença de áreas de reabsorção que não comprometeram a extensão da cavidade apical;
2. Presença de áreas de reabsorção que comprometeram até ¼ da profundidade da cavidade apical;
3. Presença de áreas de reabsorção que comprometeram até a metade da profundidade da cavidade apical;
4. Presença de áreas de reabsorção que comprometeram mais da metade da profundidade da cavidade apical.

4.2.2.1.5 TECIDO ÓSSEO

A maior ou menor deposição de tecido ósseo preenchendo a loja cirúrgica pôde ser avaliada através dos dados do item “Ligamento Periodontal – Espessura”, que mostra a magnitude aproximada do tecido ósseo depositado.

A presença de áreas de reabsorções ativas ou inativas recebeu os seguintes escores:

1. Ausência de áreas ativas ou inativas;
2. Presença de áreas inativas;
3. Presença de poucas áreas ativas;
4. Presença de muitas áreas ativas.

4.2.2.1.6 BACTÉRIAS

Neste item, através da análise das lâminas coradas pela técnica de Brown & Brenn, procurou-se detectar a presença ou ausência de bactérias nos limites da cavidade apical, atribuindo-lhes os escores:

1. Ausência de bactérias;
2. Presença de bactérias.

4.2.2.1.7 DETRITOS

A ausência de detritos ou a magnitude de sua presença nas paredes da cavidade apical, com possibilidade de contribuir para o comprometimento do tratamento, receberam os seguintes escores:

1. Ausência de detritos ou presença desprezível em áreas que não comprometeriam o tratamento;
2. Presença de detritos junto às paredes da cavidade em menos da metade da sua extensão;
3. Presença de detritos junto às paredes da cavidade em extensão maior que a metade da sua extensão;
4. Presença de detritos em toda a extensão das paredes da cavidade.

4.3 ANÁLISE ESTATÍSTICA DOS RESULTADOS

Os dados dos achados microscópicos, na forma de escores, referentes aos 21 quesitos histológicos analisados, foram submetidos à análise estatística. Para tanto se utilizou os testes de Kruskal-Wallis e Mann-Whitney.

5 RESULTADOS

5 RESULTADOS

5.1 ANÁLISE DESCRITIVA

GRUPO I – OZE ABERTO

Nesse grupo experimental observou-se que o cemento depositado sobre a superfície dentinária, exposta pelo seccionamento da porção apical da raiz, era do tipo eosinófilo e presente na totalidade dos casos (Figura 18).

Dos espécimes analisados, em nenhum caso o cemento neoformado recobria toda a dentina. Em média, a espessura do cemento depositado esteve ao redor de 25,49 micrometros, tendo-se, no entanto, observadas espessuras que variavam de 7,50 a 51,33 micrometros. Não foi verificado nenhum caso onde o cemento neoformado exibisse áreas de reabsorção.

O exame histopatológico não revelou casos de reabsorção cementária ativa nas superfícies laterais das raízes, superfícies estas onde o cemento tinha sido conservado durante o ato cirúrgico. No entanto, 7 espécimes (63,63%) apresentaram ocorrência de zonas de reabsorção cementária

consideradas inativas, locais esses que na maioria dos casos já estavam preenchidos por novo cemento (Figura 19).

Neste grupo, em todos os espécimes (100%), constataram-se reabsorções na superfície dentinária seccionada. Essas reabsorções promoveram um desgaste da porção apical da raiz do dente, de tal forma que o material obturador ficou exposto em 1 dos casos (Figura 20).

As reabsorções dentinárias também promoveram um arredondamento dos ângulos vestibular e lingual formados pela superfície dentinária seccionada e a porção cementária lateral da raiz. Este arredondamento embora ocorresse algumas vezes às expensas da reabsorção apenas do cemento, na maioria das vezes, envolvia também a dentina (Figura 21). As áreas de reabsorção, de intensidades variadas, geralmente estavam recobertas por cemento neoformado. Por outro lado, não se observaram casos com reabsorção dentinária ativa.

O tecido ósseo neoformado preencheu toda a loja óssea criada pelo ato cirúrgico. Contudo, o tecido ósseo se mostrou a uma distância maior em relação ao material obturador, com um espessamento médio ao redor de 382,20 micrometros (Figura 22).

Neste grupo experimental, nenhum caso apresentou o tecido periodontal apical organizado. Em 4 casos, o tecido periodontal estava organizado parcialmente, ou seja, em apenas um dos lados da superfície de corte (Figura 21).

Nos demais, ocorreu um grau maior de desorganização. Nas porções laterais das raízes comumente observaram-se fibras periodontais, fibras estas que também possuíam a mesma orientação funcional supracitada.

Em nenhum espécime o selamento biológico se apresentou completo, sendo que estava ausente em todos os casos (Figura 22).

Em 6 espécimes observou-se um infiltrado inflamatório crônico com ausência de células inflamatórias agudas. O infiltrado linfo-histio-plasmocitário localizava-se predominantemente no tecido conjuntivo frontal em relação ao material obturador (Figura 23). Mas nos demais, células inflamatórias agudas estavam presentes em quantidades variadas.

Em 2 casos o infiltrado inflamatório crônico era praticamente ausente, enquanto que em 4 casos o número de células inflamatórias era pequeno, e em 4 esse número era intenso.

Foram observados células gigantes de corpo estranho e alguns macrófagos com ou sem pigmentos em seus citoplasmas, embora com grande variação de intensidade em 2 casos (Figura 23).

Em 2 casos observou-se pequena quantidade de detritos, constituídos de fragmentos de dentina ou mesmo fragmentos de tecido conjuntivo. Estes estavam junto à superfície do material obturador ou mesmo interpostos entre

este e a parede dentinária. A coloração de Brown & Brenn evidenciou microrganismos Gram-negativos em 5 espécimes (Figura 24).

5.1.1 ILUSTRAÇÃO DA ANÁLISE DESCRITIVA

GRUPO I – OZE ABERTO

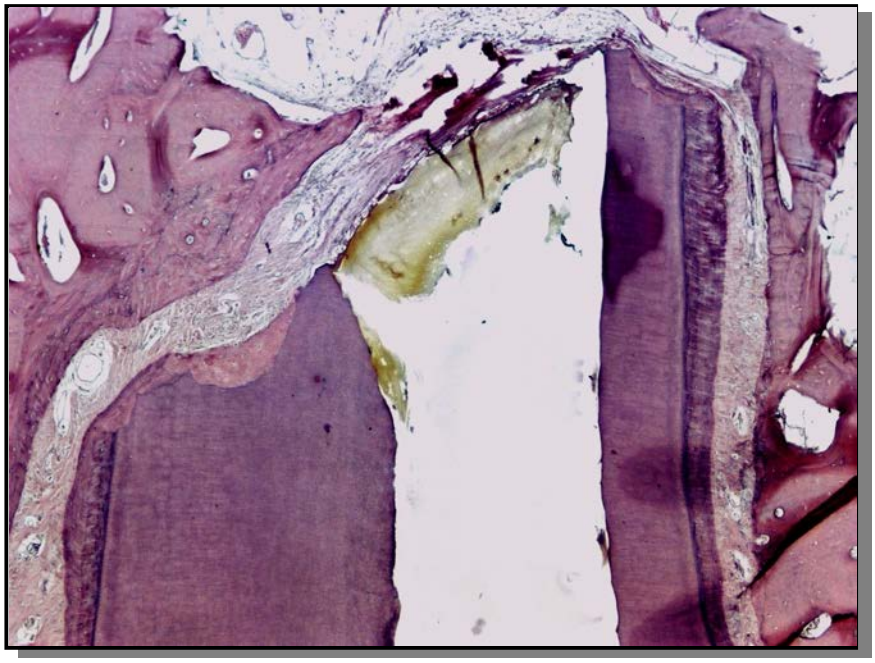

FIGURA 18 - Cemento eosinofílico, infiltrado inflamatório crônico e ausência de selamento biológico (HE-100x).

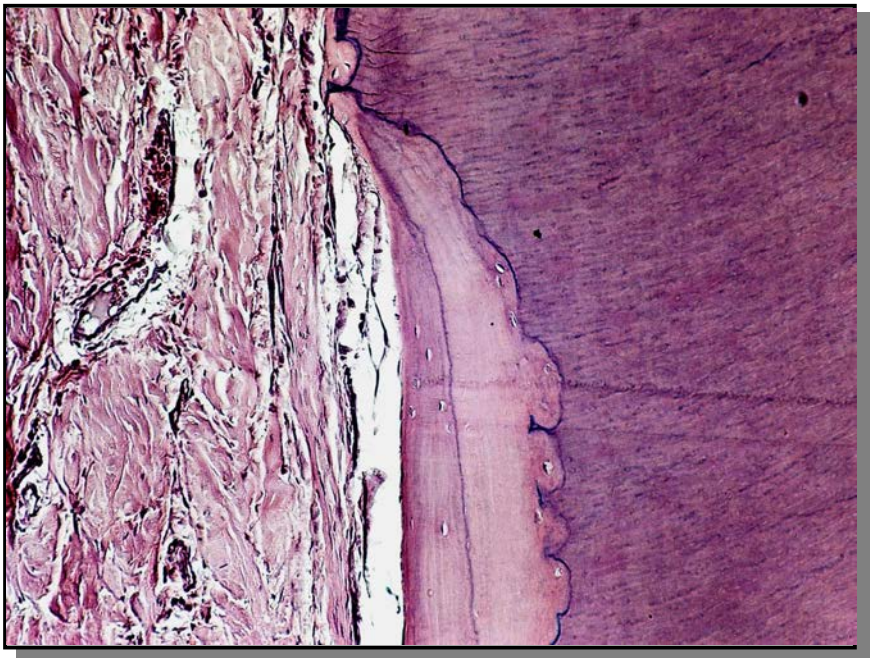

FIGURA 19 - Área de reabsorção cementária na superfície lateral da raiz preenchida por neocemento (HE-250x).

FIGURA 20 - Área de reabsorção dentinária apical prenchida por neocemento, inserção de fibras periodontais no neocemento e tecido ósseo (HE-250x).

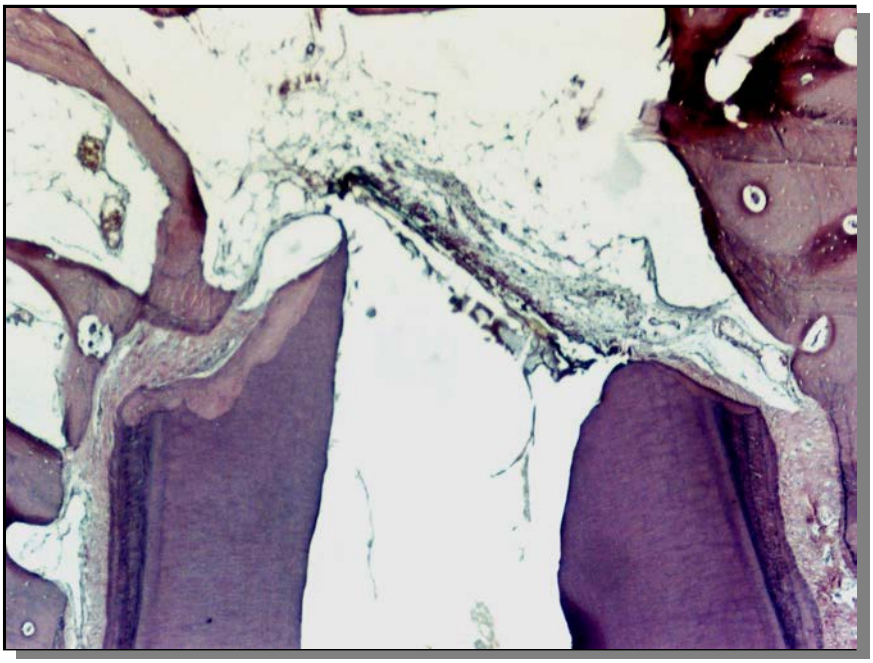

FIGURA 21 - Arredondamento apical, tecido periodontal parcialmente organizado com presença de infiltrado inflamatório crônico (HE-100x).

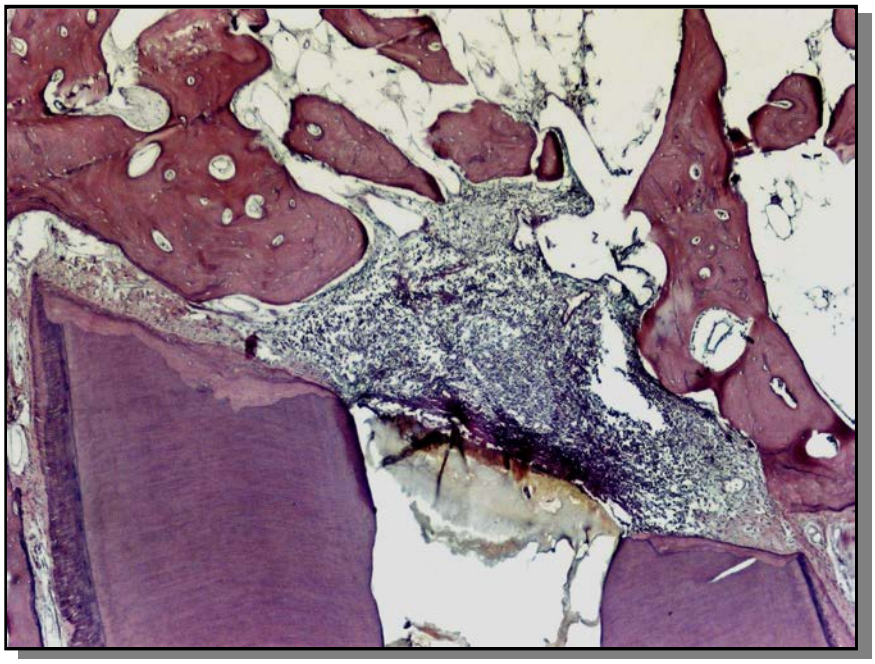

FIGURA 22 - Espaço periodontal apical mostrando o preenchimento da loja óssea cirúrgica por osso neoformado, ausência de selamento biológico (HE-100x).

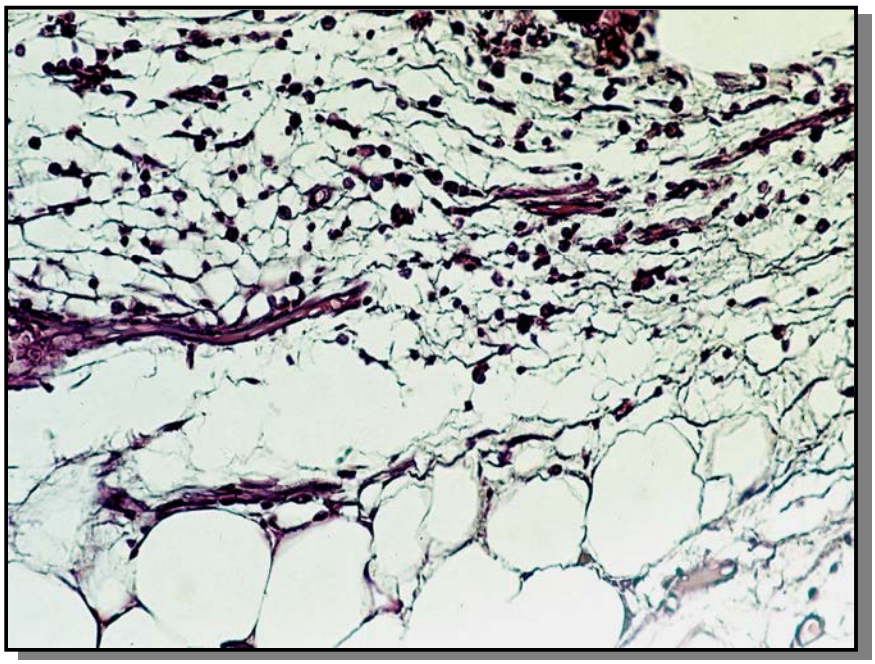

FIGURA 23 - Infiltrado inflamatório crônico, presença de macrófagos e células gigantes (HE-400x).

FIGURA 24 - Presença de bactérias Gram-negativas nos túbulos dentinários (B&B-400x).

GRUPO II – MTA ABERTO

Nesse grupo experimental observou-se que o cemento depositado sobre a superfície dentinária, exposta pelo seccionamento da porção apical da raiz, era do tipo eosinófilo e presente na totalidade dos casos (Figura 25).

Dos espécimes analisados, em 5 casos (45,45%) o cemento neoformado recobria toda a dentina exposta, enquanto que em 6 casos essa ocorrência foi parcial. Em média, a espessura do cemento depositado esteve ao redor de 39,01 micrometros, tendo-se, no entanto, observadas espessuras que variavam de 11,66 a 96,66 micrometros. Não foi verificado nenhum caso onde o cemento neoformado exibisse áreas de reabsorção.

O exame histopatológico revelou 1 caso de reabsorção dentinária ativa nas superfícies laterais das raízes. Nos demais casos, não se observou reabsorção dentinária ativa nas superfícies laterais, superfícies estas onde o cemento tinha sido conservado durante o ato cirúrgico. No entanto, 6 espécimes (54,54%) apresentaram ocorrência de zonas de reabsorção cementária consideradas inativas, locais esses que na maioria dos casos já estavam preenchidos por novo cemento (Figura 26).

Neste grupo, em todos os espécimes (100%), constataram-se reabsorções na superfície dentinária seccionada. Essas reabsorções promoveram um desgaste da

porção apical da raiz do dente, permitindo que as superfícies laterais do material obturador ficassem expostas, em 4 casos. (Figura 27).

As reabsorções dentinárias também promoveram um arredondamento dos ângulos vestibular e lingual formados pela superfície dentinária seccionada e a porção cementária lateral da raiz. Este arredondamento embora ocorresse algumas vezes às expensas da reabsorção apenas do cemento, na maioria das vezes, envolvia também a dentina (Figura 27). As áreas de reabsorção, de intensidades variadas, geralmente estavam recobertas por cemento neoformado. Por outro lado, observou-se somente um caso com reabsorção dentinária ativa (Figura 28).

O tecido ósseo neoformado preencheu toda a loja óssea criada pelo ato cirúrgico. Foi comum a observação de tecido ósseo depositado quase em contato com o material obturador, restabelecendo-se o espaço normal do ligamento periodontal (Figura 29). Em 5 casos ocorreu espessamento mais acentuado do ligamento periodontal acima de 300 micrometros. Nos demais espécimes, a espessura média do ligamento periodontal, junto à superfície de corte da raiz do dente e do material obturador foi de 224,66 micrometros. Nas regiões onde as reabsorções radiculares foram mais extensas, principalmente nas porções laterais das raízes dos dentes, próximas ao material obturador, o tecido ósseo foi depositado de modo a restabelecer-se a espessura do espaço periodontal

(Figura 30). Em um caso, observou-se simultaneamente a presença de reabsorção óssea ativa e inativa. Em dois espécimes ocorreu apenas a reabsorção óssea tipo ativa.

Neste grupo experimental, 1 caso apresentou o tecido periodontal apical organizado, com as fibras periodontais dirigindo-se desde o cemento depositado sobre a superfície dentinária desnuda até o tecido ósseo (Figura 31). Em 6 casos, o tecido periodontal estava organizado parcialmente, ou seja, em apenas um dos lados da superfície do corte. Nas porções laterais das raízes comumente observaram-se fibras periodontais, fibras estas que também possuíam a mesma orientação funcional supracitada.

Em nenhum espécime o selamento biológico se apresentou completo, sendo que estava ausente em 4 casos e parcialmente formado nos demais (Figura 29).

Em todos os espécimes observou-se um infiltrado inflamatório crônico. O infiltrado linfo-histio-plasmocitário localizava-se predominantemente no tecido conjuntivo frontal em relação ao material obturador (Figura 32).

Em um dos casos o infiltrado inflamatório era praticamente ausente, enquanto em 8 casos o número de células inflamatórias era pequeno e em 2 casos esse número era moderado. Não foi registrada a presença de infiltrado inflamatório do tipo agudo.

Foram observadas células gigantes de corpo estranho e macrófagos com ou sem pigmentos em seus

citoplasmas em 8 casos, embora com grande variação de intensidade. Muitas dessas células foram encontradas no tecido conjuntivo periapical próximo ao material obturador e próximas a espaços medulares ósseos.

Em 3 casos observou-se pequena quantidade de detritos, constituídos de fragmentos de dentina ou mesmo fragmentos de tecido conjuntivo. Estes estavam junto à superfície do material obturador ou mesmo interpostos entre este e a parede dentinária. A coloração de Brown & Brenn evidenciou microrganismos Gram-negativos em 3 espécimes (Figura 33).

5.1.1 ILUSTRAÇÃO DA ANÁLISE DESCRITIVA

GRUPO II – MTA ABERTO

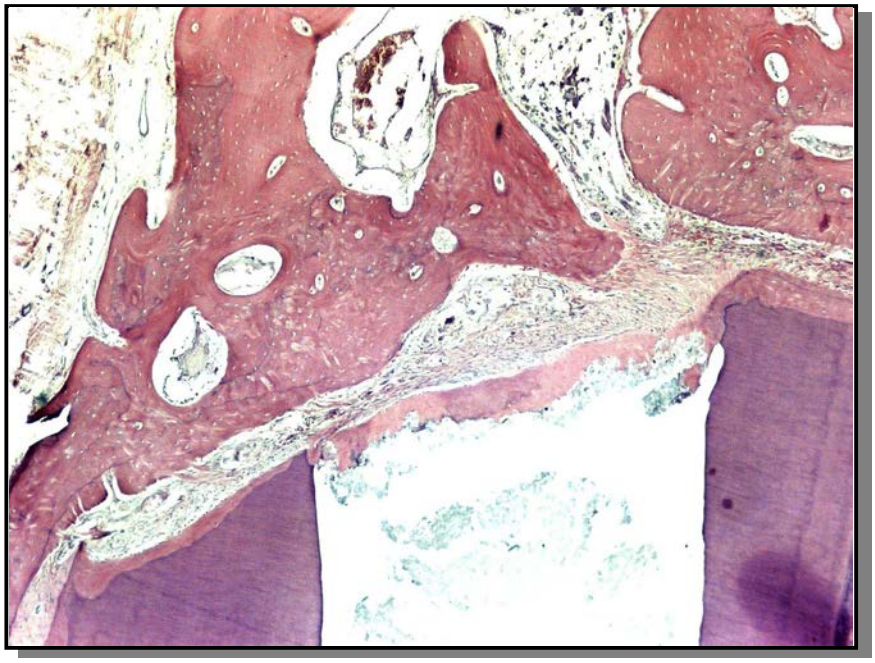

FIGURA 25 - Cemento eosinofílico, selamento biológico, organização das fibras periodontais, pequena intensidade de infiltrado inflamatório (HE-100x).

FIGURA 26 - Área de reabsorção cementária na superfície lateral da raiz preenchida por neocemento (HE-250x).

FIGURA 27 - Arredondamento apical, tecido periodontal parcialmente organizado com presença de infiltrado inflamatório crônico (HE-250x).

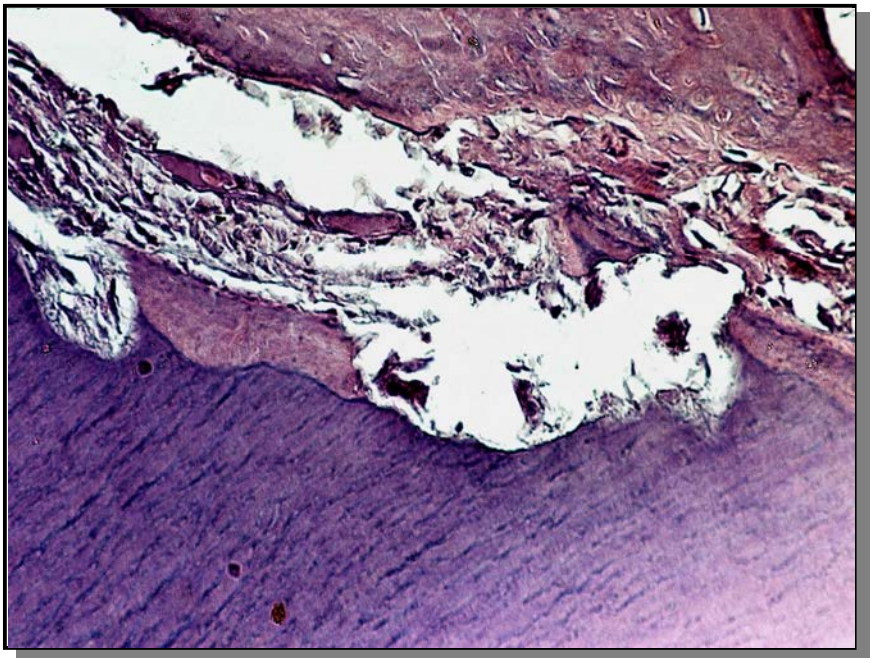

FIGURA 28 - Reabsorção dentinária ativa (HE-400x).

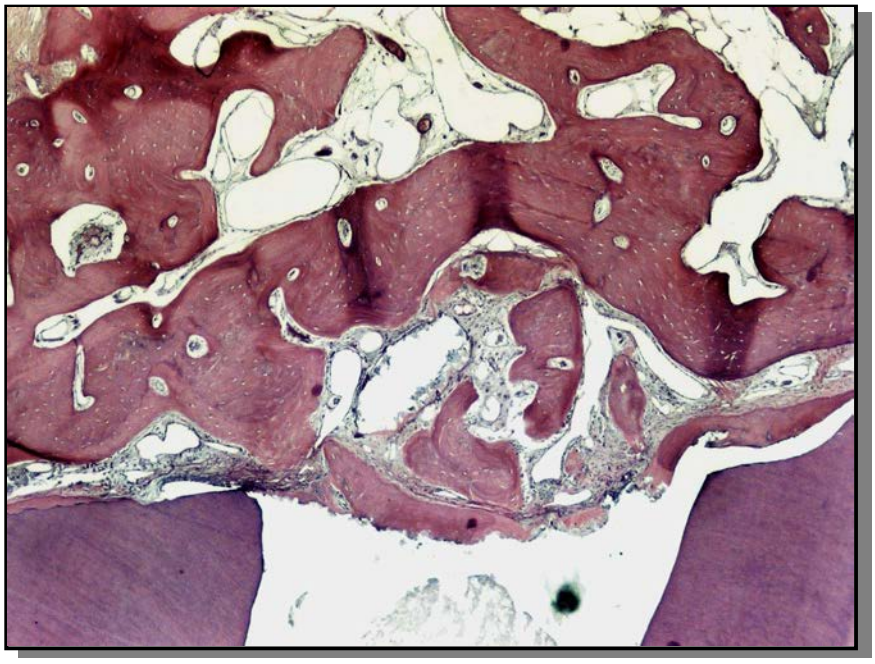

FIGURA 29 - Presença de selamento biológico parcial, tecido ósseo próximo ao material retrobturador, pequeno infiltrado inflamatório, preenchimento da loja óssea com tecido ósseo neoformado (HE-100x).



FIGURA 30 - Organização do ligamento na superfície lateral da raiz (HE-250x).

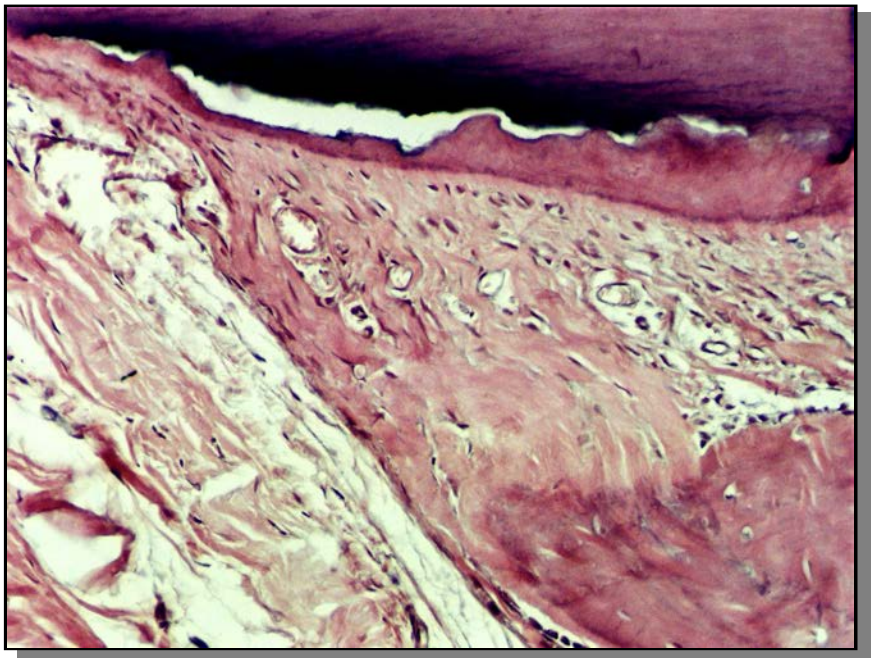

FIGURA 31 - Inserção de fibras periodontais no neocemento e tecido ósseo (HE-400x).

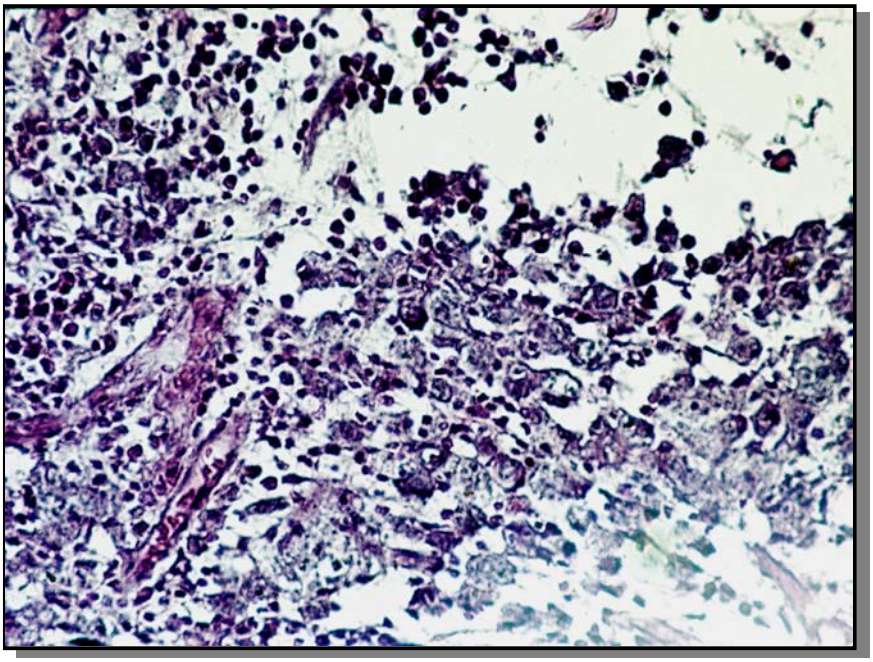

FIGURA 32 - Infiltrado inflamatório crônico, presença de macrófagos e células gigantes (HE-400x).

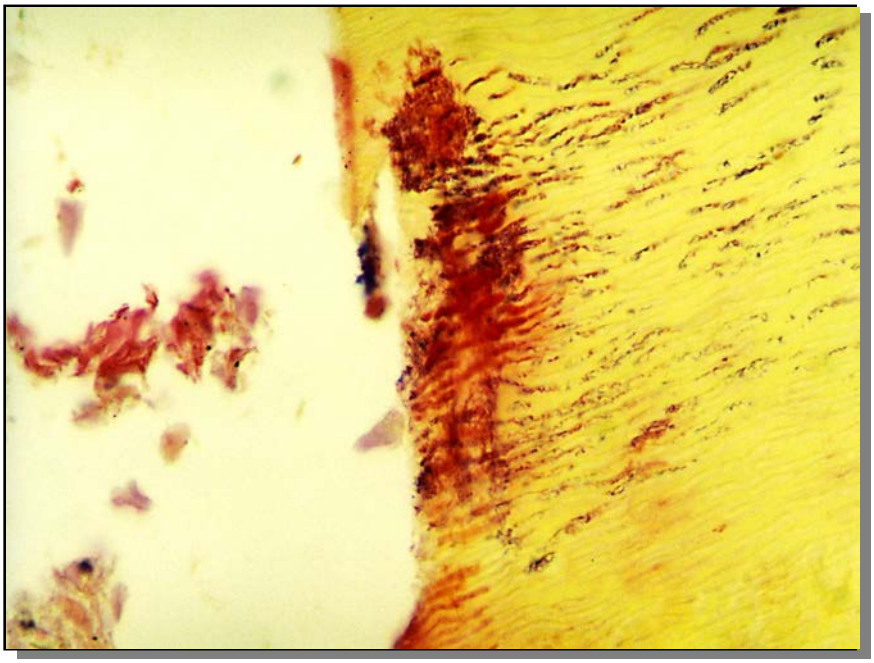

FIGURA 33 - Presença de bactérias Gram-negativas nos túbulos dentinários (B&B-400x).

GRUPO III – OZE OBTURADO

Nesse grupo experimental observou-se que o cemento depositado sobre a superfície dentinária, exposta pelo seccionamento da porção apical da raiz, era do tipo eosinófilo e presente na totalidade dos casos (Figura 34).

Dos espécimes analisados, em nenhum caso o cemento neoformado recobria toda a dentina. Em média, a espessura do cemento depositado esteve ao redor de 30,14 micrometros, tendo-se, no entanto, observadas espessuras que variavam de zero a 67,50 micrometros. Não foi verificado nenhum caso onde o cemento neoformado exibisse áreas de reabsorção.

O exame histopatológico não revelou casos de reabsorção cementária ativa nas superfícies laterais das raízes, superfícies estas onde o cemento tinha sido conservado durante o ato cirúrgico. No entanto, 7 espécimes (63,63%) apresentaram ocorrência de zonas de reabsorção cementária consideradas inativas, locais esses que na maioria dos casos já estavam preenchidos por novo cemento (Figura 35).

Neste grupo, em todos os espécimes (100%), constataram-se reabsorções na superfície dentinária seccionada. Essas reabsorções promoveram um desgaste da porção apical da raiz do dente com exposição do material obturador em 5 casos (Figura 36).

As reabsorções dentinárias também promoveram um arredondamento dos ângulos vestibular e lingual formados pela superfície dentinária seccionada e a porção cementária lateral da raiz. Este arredondamento embora ocorresse algumas vezes às expensas da reabsorção apenas do cemento, na maioria das vezes, envolvia também a dentina (Figura 37). As áreas de reabsorção, de intensidades variadas, geralmente estavam recobertas por cemento neoformado. Por outro lado, não se observaram casos com reabsorção dentinária ativa.

O tecido ósseo neoformado preencheu toda a loja óssea criada pelo ato cirúrgico. Contudo, o tecido ósseo se mostrou a uma distância maior em relação ao material obturador, com um espessamento médio ao redor de 370 micrometros (Figura 34).

Neste grupo experimental, nenhum caso apresentou o tecido periodontal apical organizado. Em 4 casos, o tecido periodontal estava organizado parcialmente, ou seja, em apenas um dos lados da superfície de corte (Figura 38). Nos demais, ocorreu um grau maior de desorganização. Nas porções laterais das raízes comumente observaram-se fibras periodontais, fibras estas que também possuíam a mesma orientação funcional supracitada.

Em nenhum espécime o selamento biológico se apresentou completo, sendo que estava ausente em todos os casos (Figura 39).

Em 4 espécimes observou-se um infiltrado inflamatório crônico com ausência de células inflamatórias agudas. O infiltrado linfo-histio-plasmocitário localizava-se predominantemente no tecido conjuntivo frontal em relação ao material obturador (Figura 40). Mas nos demais, células inflamatórias agudas estavam presentes em quantidades variadas.

Em 2 casos o infiltrado inflamatório crônico era praticamente ausente, enquanto em 5 casos o número de células inflamatórias era pequeno, e em 4 casos esse número era intenso.

Não foram observadas células gigantes de corpo estranho, mas alguns macrófagos com ou sem pigmentos em seus citoplasmas, embora com grande variação de intensidade.

Em um caso observou-se pequena quantidade de detritos, constituídos de fragmentos de dentina ou mesmo fragmentos de tecido conjuntivo. Estes estavam junto à superfície do material obturador ou mesmo interpostos entre este e a parede dentinária. A coloração de Brown & Brenn evidenciou microrganismos Gram-negativos em 6 espécimes (Figura 41).

5.1.1 ILUSTRAÇÃO DA ANÁLISE DESCRITIVA

GRUPO III – OZE OBTURADO

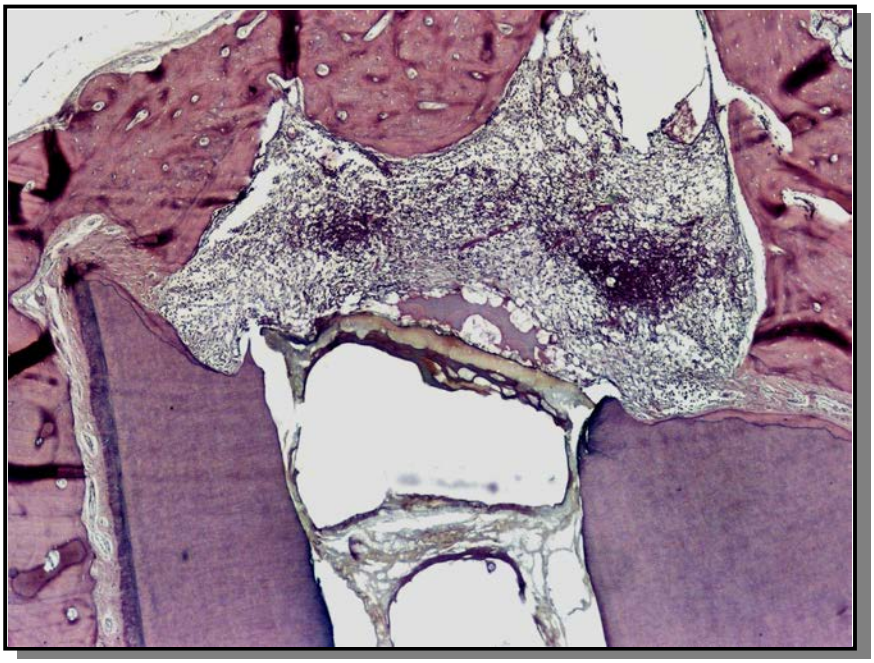

FIGURA 34 - Cemento eosinofílico, ausência de selamento biológico, presença de infiltrado inflamatório crônico, tecido ósseo neoformado preenchendo a loja óssea cirúrgica (HE-100x).

FIGURA 35 - Área de reabsorção cementária na superfície lateral da raiz preenchida por neocemento (HE-250x).

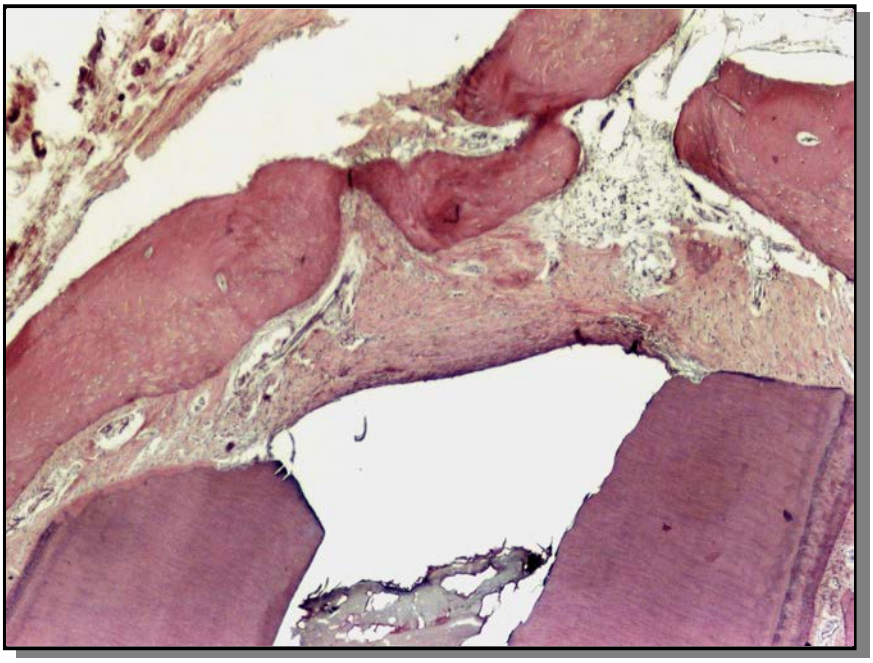

FIGURA 36 - Reabsorção dentinária expondo material retrobturador, infiltrado inflamatório crônico (HE-100x).

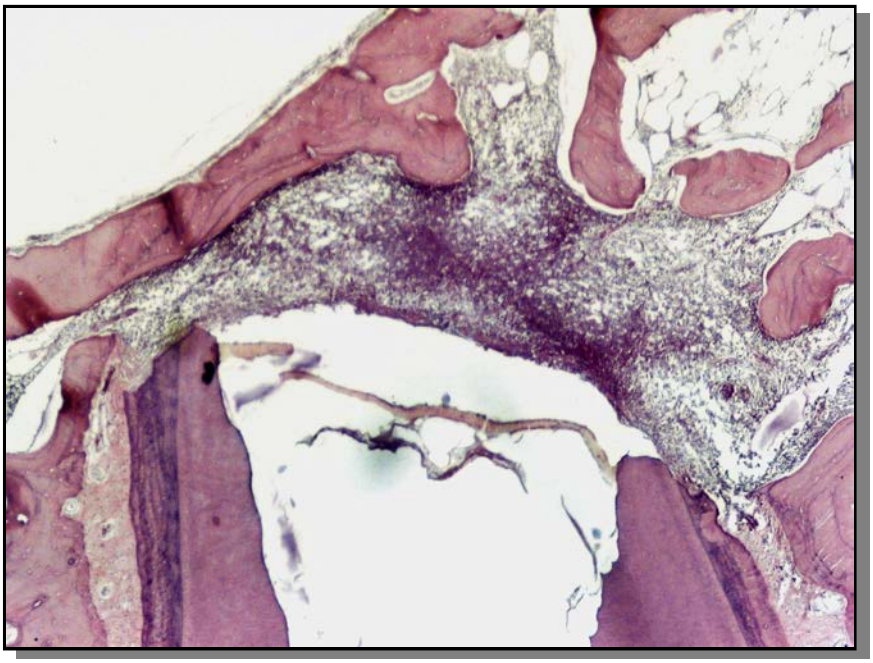

FIGURA 37 - Arredondamento apical, infiltrado inflamatorio crônico (HE-100x).

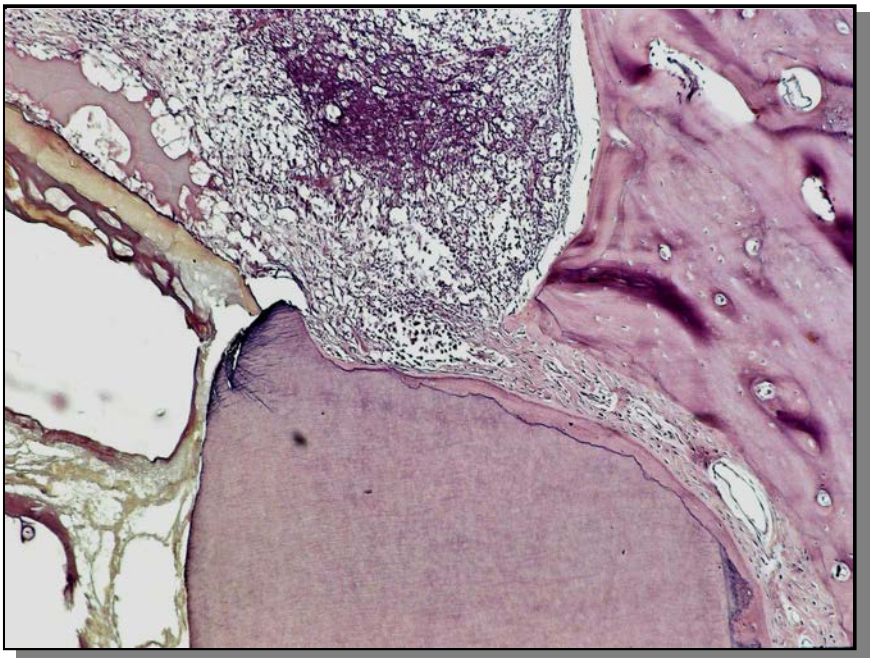

FIGURA 38 - Ligamento periodontal apical organizado em um dos lados da superfície de corte, presença de infiltrado inflamatório crônico (HE-250x).

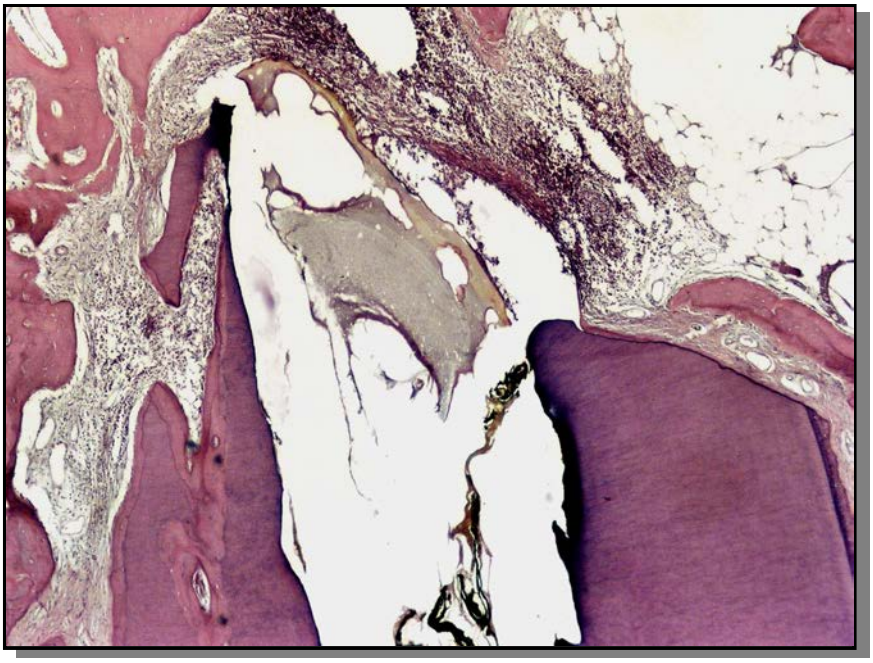

FIGURA 39 - Reabsorção dentinária extensa em um dos lados da superfície de corte, ausência de selamento biológico, infiltrado inflamatório crônico (HE-100x).

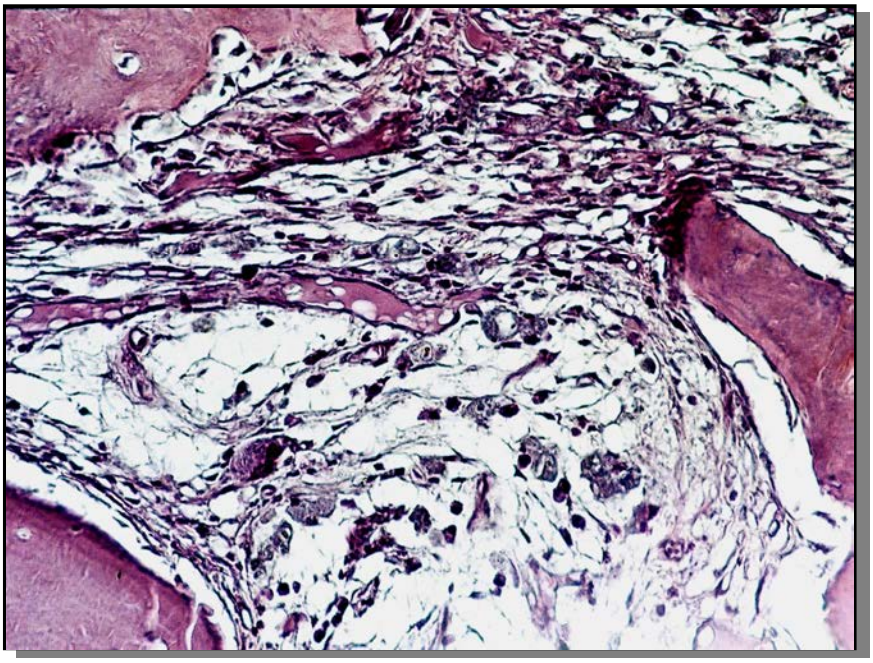

FIGURA 40 - Infiltrado inflamatório crônico, presença de macrófagos (HE-400x).



FIGURA 41 - Presença de bactérias Gram-negativas nos túbulos dentinários (B&B-400x).

GRUPO IV – MTA OBTURADO

Nesse grupo experimental observou-se que o cemento depositado sobre a superfície dentinária, exposta pelo seccionamento da porção apical da raiz, era do tipo eosinófilo e presente na totalidade dos casos (Figura 42).

Dos espécimes analisados, em 4 casos (36,36%) o cemento neoformado recobria toda a dentina exposta, enquanto que em 7 casos essa ocorrência foi parcial. Em média, a espessura do cemento depositado esteve ao redor de 37,57 micrometros, tendo-se, no entanto, observadas espessuras que variavam de 10 a 80 micrometros. Não foi verificado nenhum caso onde o cemento neoformado exibisse áreas de reabsorção.

O exame histopatológico não revelou casos de reabsorção cementária ativa nas superfícies laterais das raízes, superfícies estas onde o cemento tinha sido conservado durante o ato cirúrgico. No entanto, 7 espécimes (63,63%) apresentaram ocorrência de zonas de reabsorção cementária consideradas inativas, locais esses que na maioria dos casos já estavam preenchidos por novo cemento (Figura 43).

Neste grupo, em todos os espécimes (100%), constataram-se reabsorções na superfície dentinária seccionada. Essas reabsorções promoveram um desgaste da porção apical da raiz do dente, contudo, as superfícies laterais do material obturador não ficaram expostas (Figura 42).

As reabsorções dentinárias também promoveram um arredondamento dos ângulos vestibular e lingual formados pela superfície dentinária seccionada e a porção cementária lateral da raiz. Este arredondamento embora ocorresse algumas vezes às expensas da reabsorção apenas do cemento, na maioria das vezes, envolvia também a dentina (Figura 42). As áreas de reabsorção, de intensidades variadas, geralmente estavam recobertas por cemento neoformado. Por outro lado, não se observaram casos com reabsorção dentinária ativa.

O tecido ósseo neoformado preencheu toda a loja óssea criada pelo ato cirúrgico. Foi comum a observação de tecido ósseo depositado quase em contato com o material obturador, restabelecendo-se o espaço normal do ligamento periodontal (Figura 44). Em 2 casos ocorreu espessamento mais acentuado do ligamento periodontal acima de 300 micrometros. Nos demais espécimes, a espessura média do ligamento periodontal, junto à superfície de corte da raiz do dente e do material obturador foi de 231,57 micrometros. Nas regiões onde as reabsorções radiculares foram mais extensas, principalmente nas porções laterais das raízes dos dentes, próximas ao material obturador, o tecido ósseo foi depositado de modo a restabelecer-se a espessura do espaço periodontal (Figura 45). Em um caso, observou-se simultaneamente a presença de reabsorção óssea ativa e inativa. Em um

espécime ocorreu apenas a reabsorção óssea tipo ativa e em outro inativa.

Neste grupo experimental, nenhum caso apresentou o tecido periodontal apical totalmente organizado, com as fibras periodontais dirigindo-se desde o cemento depositado sobre a superfície dentinária desnuda até o tecido ósseo. Em 4 casos tecido periodontal estava organizado parcialmente, ou seja, em apenas um dos lados da superfície de corte (Figuras 46 e 47). Nas porções laterais da raiz comumente observaram-se fibras periodontais, fibras estas que também possuíam a mesma orientação funcional supracitada.

Em nenhum espécime o selamento biológico se apresentou completo, sendo que estava ausente em 4 casos e parcialmente formado nos demais (Figura 44).

Em todos os espécimes observou-se um infiltrado inflamatório crônico. O infiltrado linfo-histio-plasmocitário localizava-se predominantemente no tecido conjuntivo frontal em relação ao material obturador (Figuras 48 e 49).

Em 5 casos o infiltrado inflamatório era praticamente ausente, enquanto que em 5 casos o número de células inflamatórias era pequeno, e em um esse número era moderado. Não foi registrada a presença de infiltrado inflamatório do tipo agudo.

Foram observadas células gigantes de corpo estranho e macrófagos com ou sem pigmentos em seus citoplasmas em 5 casos, embora com grande variação de

intensidade (Figura 49). Muitas dessas células foram encontradas no tecido conjuntivo periapical próximo ao material obturador, e próximos a espaços medulares ósseos.

Em um caso observou-se pequena quantidade de detritos, constituídos de fragmentos de dentina ou mesmo fragmentos de tecido conjuntivo. Estes estavam junto à superfície do material obturador ou mesmo interpostos entre este e a parede dentinária. A coloração de Brown & Brenn evidenciou microrganismos Gram-negativos em 3 espécimes (Figura 50).

5.1.1 ILUSTRAÇÃO DA ANÁLISE DESCRITIVA

GRUPO IV – MTA OBTURADO

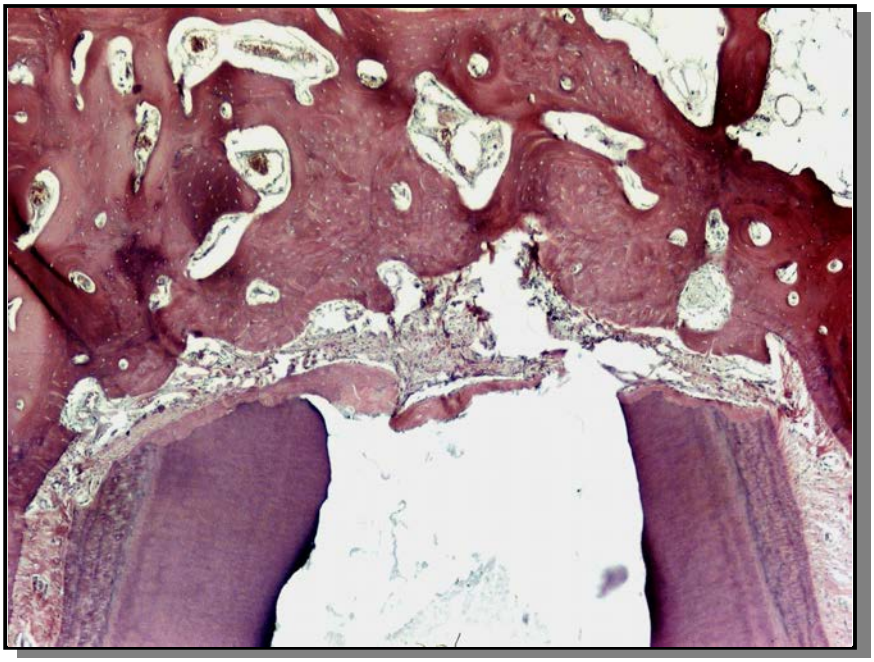

FIGURA 42 - Cemento eosinofílico, selamento biológico, organização das fibras periodontais, pequena intensidade de infiltrado inflamatório (HE-100x).

FIGURA 43 - Área de reabsorção cementária na superfície lateral da raiz preenchida por neocemento (HE-250x).

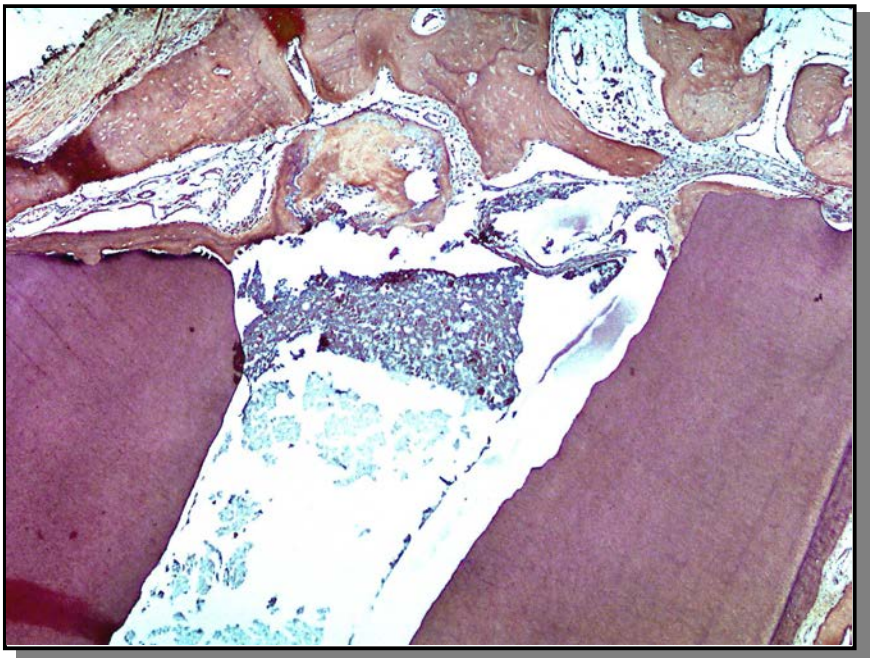

FIGURA 44 - Selamento biológico parcial, proximidade entre tecido ósseo e material retrobturador, pequeno infiltrado inflamatório crônico (HE-100x).

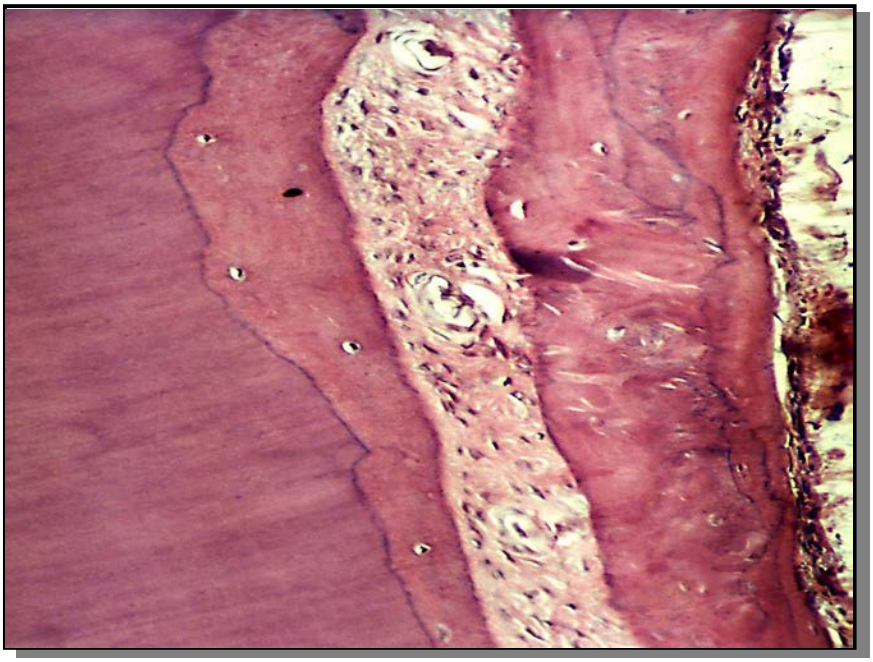

FIGURA 45 - Organização do ligamento na superfície lateral da raiz (HE-250x).

FIGURA 46 - Inserção de fibras periodontais no neocemento e tecido ósseo (HE-100x).

FIGURA 47 - Inserção de fibras periodontais no neocemento e tecido ósseo (HE-250x).

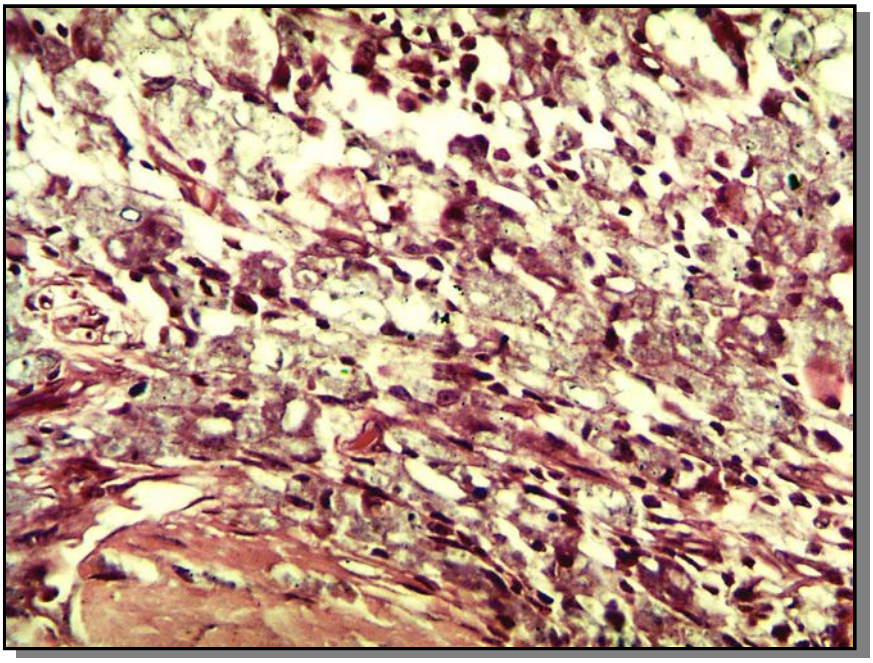

FIGURA 48 - Infiltrado inflamatório crônico, presença de macrófagos e células gigantes (HE-400x).

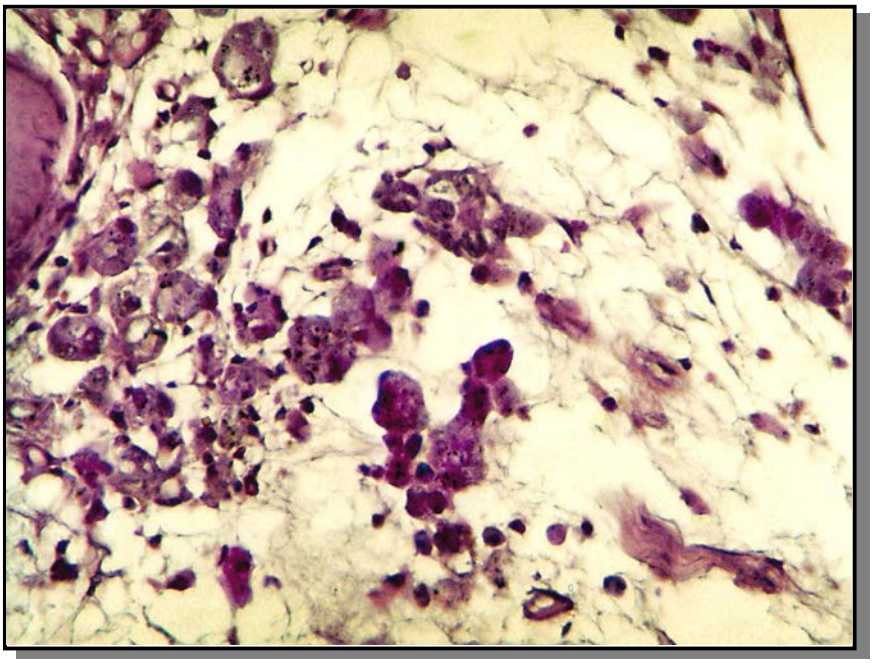

FIGURA 49 - Infiltrado inflamatório crônico, presença de macrófagos e células gigantes (HE-400x).



FIGURA 50 - Presença de bactérias Gram-negativas nos túbulos dentinários (B&B-400x).

5.2 ANÁLISE QUANTITATIVA

Quadro 1 - OZE aberto

ESPÉCIMES				1	2	3	4	5	6	7	8	9	10	11
CEMENTO	REAB-SORÇÃO	ATIVA		1	1	1	1	1	1	1	1	1	1	1
		INATIVA		2	1	3	4	1	3	2	1	2	2	1
	DEPO-SIÇÃO	Lat – reparo reabs.		2	1	3	4	1	3	2	1	2	2	1
		Área Secç.	Ext.	2	2	2	4	2	2	2	2	2	2	2
			Espes.	2	2	3	2	3	3	2	2	3	2	3
	TIPO			1	1	1	1	1	1	1	1	1	1	1
	Selamento Biológico			4	3	3	4	4	4	4	4	4	4	4
LIG. PER.	ESPESSURA			4	4	4	4	4	3	4	3	4	4	4
	ORGANIZAÇÃO			3	2	2	4	2	3	3	4	2	3	4
	ANQUILOSE			1	1	1	1	1	1	1	1	1	1	1
DEN-TINA	REAB-SORÇÃO	ATIVA		1	1	1	1	1	1	1	1	1	1	1
		INATIVA		2	2	2	2	2	2	2	2	2	2	2
TECIDO ÓSSEO		Reab.Inativa		1	1	1	1	1	1	1	2	1	1	2
		Reab.ativa		1	1	1	1	1	1	1	1	1	1	1
INFILTR. INFLAMATÓRIO		Agudo	Ext	1	2	2	4	2	1	1	4	1	3	3
			Int.	1	1	3	3	2	1	1	2	1	2	1
		Crônico	Ext.	3	3	3	4	3	1	3	4	2	4	4
			Int.	1	1	4	4	3	2	2	4	2	4	2
		Presença cel. gig.		2	1	1	1	2	1	1	1	1	1	1
DETRITOS				1	1	1	4	1	2	1	1	1	1	1
BACTÉRIAS				1	4	1	4	4	4	1	4	1	1	1

Quadro 2 - MTA aberto

ESPÉCIMES				1	2	3	4	5	6	7	8	9	10	11
CEMENTO	REAB-SORÇÃO	ATIVA		1	1	1	1	1	1	1	1	1	1	1
		INATIVA		3	2	1	2	1	1	3	2	1	1	2
	DEPO-SIÇÃO	Lat – reparo reabs.		1	2	1	3	1	1	1	1	1	1	1
		Área Secç.	Ext.	1	2	1	3	2	1	3	1	2	1	3
			Espes.	2	1	2	3	2	2	3	2	2	2	2
	TIPO			1	1	1	1	1	1	1	1	1	1	1
	Selamento Biológico			4	2	4	4	3	3	3	3	4	2	2
LIG. PER.	ESPESSURA			4	4	4	4	4	4	4	4	4	4	3
	ORGANIZAÇÃO			4	2	4	2	2	3	2	1	2	3	2
	ANQUILOSE			1	1	1	1	1	1	1	1	1	1	1
DEN-TINA	REAB-SORÇÃO	ATIVA		1	1	1	1	2	1	1	1	1	1	1
		INATIVA		2	2	2	2	2	2	2	2	2	2	2
TECIDO ÓSSEO		Reab.inativa		1	2	1	2	3	1	1	1	1	1	1
		Reab.ativa		1	1	1	2	1	1	2	1	1	1	1
INFILTR. INFLAMATÓRIO		Agudo	Ext	1	1	1	1	1	1	1	1	1	1	1
			Int.	1	1	1	1	1	1	1	1	1	1	1
		Crônico	Ext.	2	2	2	4	3	2	2	1	2	2	1
			Int.	2	2	1	2	2	3	2	2	2	3	2
		Presença cel. gig.		4	2	3	1	2	3	2	2	3	1	1
DETRITOS				2	2	2	3	3	1	1	1	3	2	1
BACTÉRIAS				1	1	4	1	4	1	4	1	1	1	1

Quadro 3 - OZE obturado

ESPÉCIMES				1	2	3	4	5	6	7	8	9	10	11
CEMENTO	REAB-SORÇÃO	ATIVA		1	1	1	1	1	1	1	1	1	1	1
		INATIVA		3	2	1	4	4	1	3	3	1	3	1
	DEPO-SIÇÃO	Lat – reparo reabs.		2	2	1	2	2	1	2	2	1	3	1
		Área Secç.	Ext.	3	3	2	2	2	2	2	2	2	2	2
			Espes.	3	4	1	2	2	3	2	2	2	2	2
	TIPO			1	1	1	1	1	1	1	1	1	1	1
	Selamento Biológico			4	4	4	4	4	4	4	4	4	4	4
LIG. PER.	ESPESSURA			4	4	4	4	4	4	4	4	4	4	4
	ORGANIZAÇÃO			3	4	2	2	3	4	3	2	2	4	4
	ANQUILOSE			1	1	1	1	1	1	1	1	1	1	1
DEN-TINA	REABS SORÇÃO	ATIVA		1	1	1	1	1	1	1	1	1	1	1
		INATIVA		2	2	2	2	2	2	2	2	2	2	2
TECIDO ÓSSEO		Reab.Inativa		1	1	1	1	1	1	1	2	1	1	1
		Reab.ativa		1	1	1	1	1	1	1	1	1	1	1
INFILTR. INFLAMATÓRIO		Agudo	Ext	2	2	2	1	1	2	2	1	1	4	4
			Int.	2	2	2	1	1	3	2	1	1	2	1
		Crônico	Ext.	4	4	3	2	2	4	4	2	2	4	4
			Int.	4	4	2	2	2	4	2	1	1	4	2
		Presença cel. gig.		1	1	1	1	1	1	1	1	1	1	1
DETRITOS				1	2	1	1	1	1	1	1	1	1	1
BACTÉRIAS				4	1	1	4	1	1	4	4	4	4	1

Quadro 4 – MTA obturado

ESPÉCIMES				1	2	3	4	5	6	7	8	9	10	11
CEMENTO	REAB-SORÇÃO	ATIVA		1	1	1	1	1	1	1	1	1	3	1
		INATIVA		1	2	4	1	2	2	2	3	1	2	1
	DEPO-SIÇÃO	Lat – reparo reabs.		1	2	2	1	2	2	2	2	1	2	1
		Área	Ext.	2	1	2	1	3	1	2	1	2	3	2
		Secç.	Espes.	2	2	3	3	2	2	1	1	2	2	2
	TIPO			1	1	1	1	1	1	1	1	1	1	1
	Selamento Biológico			4	4	4	2	2	2	3	2	2	4	2
LIG. PER.	ESPESSURA			4	4	4	4	4	4	4	4	4	4	3
	ORGANIZAÇÃO			2	3	3	2	3	3	3	2	2	3	3
	ANQUILOSE			1	1	2	1	1	1	1	1	1	2	1
DEN-TINA	REABS SORÇÃO	ATIVA		1	1	1	1	1	1	1	1	1	1	1
		INATIVA		2	2	2	2	2	2	2	2	2	2	2
TECIDO ÓSSEO		Reab. inativa		1	1	2	1	2	1	1	1	1	1	1
		Reab. ativa		1	1	2	1	1	2	1	1	1	1	1
INFILTR. INFLAMATÓRIO		Agudo	Ext	1	1	1	1	1	1	1	1	1	1	1
			Int.	1	1	1	1	1	1	1	1	1	1	1
		Crônico	Ext.	2	2	4	2	4	2	3	1	1	3	3
			Int.	2	1	2	2	2	2	3	1	1	1	1
		Presença cel. gig.		1	1	1	4	2	2	2	1	2	1	3
DETRITOS				1	1	4	1	1	1	1	1	1	1	1
BACTÉRIAS				1	4	1	1	4	1	1	1	1	4	1

5.3 ANÁLISE ESTATÍSTICA

Os dados referentes aos achados microscópicos, na forma de escores, referentes aos 21 quesitos histológicos analisados, que se encontram nos Quadros de n^{o}s. 1 a 4, foram submetidos à análise estatística. O teste de Kruskal-Wallis é o mais adequado ao modelo em questão, quando testamos mais de 2 tratamentos e o Teste de Mann-Whitney para 2 tratamentos, por se tratarem de dados não paramétricos. Para tal utilizou-se o *software* GMC 8.0.

A análise foi feita basicamente em 3 etapas; análise da influência dos materiais obturadores, da presença ou não da obturação e dos quesitos analisados, um a um.

Inicialmente foi analisada a influência dos 2 materiais estudados, OZE e MTA, cujos resultados apresentam-se na Tabela 1.

Tabela 1 - Teste de U de Mann-Whitney para os cimentos utilizados

Valores de U:	
U (1) OZE:	113596
U (2) MTA:	99848
Valor calculado de z .....:	1,6947
Probabilidade de igualdade :	4,51%
Significante ao nível de 5% (p=0,05)	

No geral, o MTA apresentou melhor resultado que o OZE, independentemente da presença da obturação (p=0,045).

Na seqüência analisamos a influência da presença de obturação, independentemente do cimento utilizado, Tabela 2.

Tabela 2 - Teste de U de Mann-Whitney para a utilização ou não da obturação do canal radicular.

Valores de U:		
U (1) obturado	:	104055
U (2) aberto	:	109389
Valor calculado de z	:	-0.6575
Probabilidade de igualdade:		25,54%
Não significante (p>0,05)		

No geral, não houve influência da obturação do canal radicular independentemente do material retrobturador utilizado (p>0,05).

Na Tabela 3 são apresentados os resultados globais, referentes a todos os 4 grupos experimentais.

Tabela 3 - Teste de Kruskal-Wallis para os tratamentos realizados

Valor (H) de Kruskal-Wallis calculado	:	4.5142
Valor do x^2 para 2 graus de liberdade	:	4.51
Probabilidade de H0 para esse valor	:	21.10%
Não significante (p>0,05)		

Comparação entre as médias dos postos das amostras					
Amostras comparadas (duas a duas)	Diferenças entre médias	Valores críticos (p)			Signifi-cância
		0,05	0,01	0,001	
OZE obt x OZE aberto	1.5411	45.0277	59.2233	75.7501	ns
OZE obt x MTA obt	42.8441				ns
OZE obt x MTA aberto	18.2121				ns
OZE aberto x MTA obt	41.3030				ns
OZE aberto x MTA aberto	16.6710				ns
MTA obt x MTA aberto	24.6320				ns

Podemos verificar que, no geral:

- Embora não haja significância no teste de Kruskal-Wallis, houve uma tendência de haver diferença entre o MTA obturado e os dois grupos do OZE.

A partir deste ponto são apresentados os resultados individuais para os 21 quesitos utilizados para análise estatística dos resultados para os 4 grupos experimentais.

Na Tabela 4 estão os resultados referentes ao selamento biológico.

Tabela 4 - Teste de Kruskal-Wallis para os tratamentos realizados

Valor (H) de Kruskal-Wallis calculado	:	11.9033
Valor do x^2 para 5 graus de liberdade	:	11.90
Probabilidade de H0 para esse valor	:	0.77%
Significante ao nível de 1% (p=0,01)		

Comparação entre as médias dos postos das amostras					
Amostras comparadas (duas a duas)	Diferenças entre médias	Valores críticos (p)			Signifi-cância
		0,05	0,01	0,001	
OZE obt x OZE aberto	5.2727	8.3536	11.1768	14.6778	ns
OZE obt x MTA obt	14.3182				1%
OZE obt x MTA aberto	12.4091				1%
OZE aberto x MTA obt	9.0455				5%
OZE aberto x MTA aberto	7.1364				ns
MTA obt x MTA aberto	1.9091				ns

Podemos verificar que:

- O MTA obturado e aberto apresentam resultados semelhantes e melhores resultados que o OZE obturado (p=0,001);

- o MTA obturado apresenta resultado superior ao OZE aberto (p=0,05).

Na Tabela 5 estão os resultados referentes à extensão do infiltrado inflamatório agudo.

Tabela 5 – Teste de Kruskal-Wallis para os tratamentos realizados

Valor (H) de Kruskal-Wallis calculado	:	19.3549
Valor do x^2 para 5 graus de liberdade	:	19.35
Probabilidade de H0 para esse valor	:	0.02%
Significante ao nível de 1% (p=0,01)		

Comparação entre as médias dos postos das amostras					
Amostras comparadas (duas a duas)	Diferenças entre médias	Valores críticos (p)			Signifi-cância
		0,05	0,01	0,001	
OZE obt x OZE aberto	0.9091	7.0002	9.3660	12.2998	ns
OZE obt x MTA obt	13.5455				0,1%
OZE obt x MTA aberto	13.5455				0,1%
OZE aberto x MTA obt	14.4545				0,1%
OZE aberto x MTA aberto	14.4545				0,1%
MTA obt x MTA aberto	0.0000				ns

Podemos verificar que:

- Os dois grupos do MTA não apresentaram inflamação aguda, apresentando resultado superior aos dois grupos do OZE ao nível de 0,1%;
- os grupos do OZE foram semelhantes entre si (p>0,05).

Na Tabela 6 estão os resultados referentes à intensidade do infiltrado inflamatório agudo.

Tabela 6 - Teste de Kruskal-Wallis para os tratamentos realizados

Valor (H) de Kruskal-Wallis calculado	:	14.2086
Valor do x^2 para 5 graus de liberdade	:	14.20
Probabilidade de H0 para esse valor	:	0.26%
Significante ao nível de 1% (p=0,01)		

Comparação entre as médias dos postos das amostras					
Amostras comparadas (duas a duas)	Diferenças entre médias	Valores críticos (p)			Signifi-cância
		0,05	0,01	0,001	
OZE obt x OZE aberto	1.3636	7.1033	9.5039	12.4809	ns
OZE obt x MTA obt	11.6818				1%
OZE obt x MTA aberto	11.6818				1%
OZE aberto x MTA obt	10.3182				1%
OZE aberto x MTA aberto	10.3182				1%
MTA obt x MTA aberto	0.0000				ns

Podemos verificar que:

- Os dois grupos do MTA não apresentaram inflamação aguda, apresentando resultado superior aos dois grupos do OZE ao nível de 1%;
- os grupos do OZE foram semelhantes entre si (p>0,05).

Na Tabela 7 estão os resultados referentes à extensão do infiltrado inflamatório crônico.

Tabela 7 - Teste de Kruskal-Wallis para os tratamentos realizados

Valor (H) de Kruskal-Wallis calculado	:	8.0648
Valor do x^2 para 5 graus de liberdade	:	8.06
Probabilidade de H0 para esse valor	:	4.47%
Significante ao nível de 5% (p=0,05)		

Comparação entre as médias dos postos das amostras					
Amostras comparadas (duas a duas)	Diferenças entre médias	Valores críticos (p)			Signifi-cância
		0,05	0,01	0,001	
OZE obt x OZE aberto	2.5909	9.8956	13.2398	17.3871	ns
OZE obt x MTA obt	8.6364				ns
OZE obt x MTA aberto	13.5000				1%
OZE aberto x MTA obt	6.0455				ns
OZE aberto x MTA aberto	10.9091				5%
MTA obt x MTA aberto	4.8636				ns

Podemos verificar que:

- O MTA aberto apresentou extensão da inflamação crônica semelhante ao obturado (p>0,05) e menor que o OZE aberto (p=0,05) e obturado (p=0,01);
- os demais grupos foram semelhantes entre si (p>0,05).

Na Tabela 8 estão os resultados referentes à intensidade do infiltrado inflamatório crônico.

Tabela 8 - Teste de Kruskal-Wallis para os tratamentos realizados

Valor (H) de Kruskal-Wallis calculado	:	5.9729
Valor do x^2 para 5 graus de liberdade	:	5.97
Probabilidade de H0 para esse valor	:	11.29%
Não significante (p.0,05)		

Comparação entre as médias dos postos das amostras

Amostras comparadas (duas a duas)	Diferenças entre médias	Valores críticos (p)			Significância
		0,05	0,01	0,001	
OZE obt x OZE aberto	1.1818	9.8590	13.1908	17.3227	ns
OZE obt x MTA obt	10.0909				5%
OZE obt x MTA aberto	3.0909				ns
OZE aberto x MTA obt	11.2727				5%
OZE aberto x MTA aberto	4.2727				ns
MTA obt x MTA aberto	7.0000				ns

Podemos verificar que:

- Embora não haja diferença ao teste de Kruskal Wallis, o MTA obturado apresentou menor intensidade do infiltrado inflamatório crônico que os dois grupos do OZE ao nível de 5%.

Na Tabela 9 estão os resultados referentes à presença de células gigantes.

Tabela 9 - Teste de Kruskal-Wallis para os tratamentos realizados

Valor (H) de Kruskal-Wallis calculado	:	15.9367
Valor do x^2 para 5 graus de liberdade	:	15.93
Probabilidade de H0 para esse valor	:	0.12%
Significante ao nível de 1% (p=0,01)		

Comparação entre as médias dos postos das amostras					
Amostras comparadas (duas a duas)	Diferenças entre médias	Valores críticos (p)			Significância
		0,05	0,01	0,001	
OZE obt x OZE aberto	3.4545	7.7799	10.4092	13.6697	ns
OZE obt x MTA obt	11.9091				1%
OZE obt x MTA aberto	16.6364				0.1%
OZE aberto x MTA obt	8.4545				5%
OZE aberto x MTA aberto	13.1818				1%
MTA obt x MTA aberto	4.7273				ns

Podemos verificar que:

- O OZE obturado apresentou menor presença de células gigantes, sendo semelhante ao OZE aberto (p>0,05) e melhor que MTA obturado (p=0,01) e aberto (p=0,001);
- o OZE aberto apresentou menor presença de células gigantes que o MTA obturado (p=0,05) e aberto (p=0,01);
- os demais grupos foram semelhantes entre si (p>0,05).

Na Tabela 10 estão os resultados referentes à presença de detritos.

Tabela 10 - Teste de Kruskal-Wallis para os tratamentos realizados

Valor (H) de Kruskal-Wallis calculado	:	10.5865
Valor do x^2 para 5 graus de liberdade	:	10.59
Probabilidade de H0 para esse valor	:	1.42%
significante ao nível de 5% (p=0,05)		

Comparação entre as médias dos postos das amostras					
Amostras comparadas (duas a duas)	Diferenças entre médias	Valores críticos (p)			Signifi-cância
		0,05	0,01	0,001	
OZE obt x OZE aberto	2.4091	7.5592	10.1138	13.2818	ns
OZE obt x MTA obt	0.6364				ns
OZE obt x MTA aberto	11.8636				1%
OZE aberto x MTA obt	1.7727				ns
OZE aberto x MTA aberto	9.4545				5%
MTA obt x MTA aberto	11.2273				1%

Podemos verificar que:

- O MTA aberto apresentou maior quantidade de detritos que todos os outros grupos.

Na Tabela 11 estão os resultados referentes à presença de bactérias.

Tabela 11 – Teste de Kruskal-Wallis para os tratamentos realizados

Valor (H) de Kruskal-Wallis calculado	:	9.3167
Valor do x^2 para 5 graus de liberdade	:	9.32
Probabilidade de H0 para esse valor	:	2.54%
Significante ao nível de 5% (p=0,05)		

Comparação entre as médias dos postos das amostras					
Amostras comparadas (duas a duas)	Diferenças entre médias	Valores críticos (p)			Signifi-cância
		0,05	0,01	0,001	
OZE obt x OZE aberto	2.0000	8.7628	11.7243	15.3968	ns
OZE obt x MTA obt	6.0000				ns
OZE obt x MTA aberto	8.0000				ns
OZE aberto x MTA obt	4.0000				ns
OZE aberto x MTA aberto	10.0000				5%
MTA obt x MTA aberto	14.0000				1%

Podemos verificar que:

- O MTA aberto apresentou maior quantidade de bactérias que o OZE aberto (p=0,05) e MTA obturado (p=0,01), havendo uma tendência também com o OZE obturado;
- os demais grupos foram semelhantes entre si (p>0,05).

Os resultados da análise estatística para os outros 12 quesitos avaliados não apresentam diferença entre si e são apresentados de forma agrupada a seguir. Assim,

Reabsorção cementária ativa	(p=39.16%)
Reabsorção cementária inativa	(p=61.67%)
Cemento neoformado lateral	(p=12.88%)
Extensão do cemento neoformado	(p=31.31%)
Espessura do cemento neoformado	(p=31.31%)
Tipo do cemento neoformado	(p=100%)
Espessura do ligamento periodontal	(p=54.19%)
Organização do ligamento periodontal	(p=41.92%)
Anquilose	(p=10.50%)
Reabsorção dentinária ativa	(p=39.16%)
Reabsorção dentinária inativa	(p=39.16%)
Reabsorção óssea inativa	(p=65.79%)
Reabsorção óssea ativa	(p=23.18%)

apresentam resultado não significante no Teste de Kruskal Wallis.

6 DISCUSSÃO

6 DISCUSSÃO

6.1 DA METODOLOGIA

6.1.1 ESCOLHA DO MODELO EXPERIMENTAL

Para a avaliação dos efeitos biológicos nos tecidos periapicais acarretados pela microinfiltração bacteriana, por via coronária, seria necessário utilizar um modelo animal que simulasse os eventos ocorridos no ser humano. Do ponto de vista clínico, estes efeitos são mensurados através de dados obtidos na anamnese e complementados pelo exame radiográfico. Sabemos, portanto, que estes dados clínicos não representa, na maioria dos casos, os eventos histopatológicos que realmente ocorrem nos tecidos periapicais. Para este estudo, seria necessária a extração dos dentes juntamente com seus tecidos de suporte, sendo fundamental a utilização de um modelo experimental que permitisse o exame microscópico das respostas biológicas (Paterson & Watts, 1990;[122] Browne, 1994).[30]

Para a escolha do modelo animal, concordamos com Rowe (1980)[137] que ressaltou que alguns aspectos observados no animal devem ser semelhantes aos do homem,

como padrão mastigatório, resistência à infecção, tamanho e morfologia dentária, periodonto, respostas teciduais, padrão de crescimento semelhante e rápido (para se obter respostas em períodos de tempo menores), além da facilidade de obtenção dos animais e possibilidade de utilização de técnica anestésica de longa duração.

Vários modelos animais têm sido descritos na literatura, como os gatos (Rowe, 1980)[137] e macacos (Torneck & Smith, 1970;[180] Koenigs et al., 1975).[87] O cão tem sido utilizado como modelo experimental em pesquisas na área de Endodontia desde a década de 30 (Orban, 1933;[117] Dixon & Rikert, 1938),[42] sendo o escolhido por vários outros pesquisadores (Holland et al., 1975;[62] 1978;[75] 1979;[76] Pitt Ford, 1985;[126] Silva, 1995;[152] Leonardo et al., 1997;[98] Barbosa, 1999;[10] Morandi, 1999).[112]

Para a execução deste trabalho escolhemos o cão por ser um animal que reúne características anátomo-fisiológicas semelhantes ao ser humano, além de ser de fácil manejo durante todo o período experimental. Também apresenta vantagens com relação à facilidade de anestesia geral tendo resistência suficiente para suportar várias horas de procedimento com pós-operatório tranqüilo e relativamente isento de complicações. Autores como Orban (1933),[117] Kukidome (1957),[93] Strömberg (1969),[161] Holland et al. (1979)[76] e Citrome et al. (1979)[37] observaram que as respostas teciduais dos dentes de cães apresentam semelhanças às dos

dentes humanos, além do que este modelo experimental possibilita a padronização de técnicas, proporciona quantidade indefinida de espécimes e seus dentes têm características similares às dos dentes humanos, inclusive quanto a presença dos deltas apicais (Hess & Keller, 1988).[59]

Desde o início da década de 70, o cão tem sido utilizado nos trabalhos experimentais da Disciplina de Endodontia da Faculdade de Odontologia de Araçatuba da Universidade Estadual Paulista. Dentre os inúmeros trabalhos ali desenvolvidos, temos as pesquisas com polpas de cães (Holland, 1971;[61] Mello et al., 1972;[108] Holland et al., 1978;[66] 1981;[70] 1982;[69] 1983),[71] com resultados similares aos obtidos com polpas de dentes humanos (Russo et al., 1974;[142] 1982).[141] Resultados semelhantes também foram observados quando comparados os tratamentos de dentes com rizogênese incompleta de cães (Holland et al., 1971;[67] 1983)[71] e de humanos (Holland & Leonardo, 1968;[63] Holland et al., 1973).[65] Ainda se verificam resultados semelhantes nos casos de tratamento endodôntico em dentes de cães (Holland et al., 1979;[76] Leal et al., 1979;[95] Holland & Souza, 1985)[64] e humanos (Leonardo & Holland, 1974;[97] Holland et al., 1977;[68] Souza et al., 1989).[159]

Foi a partir destes estudos que em 1981, Bernabé[17] realizou pela primeira vez a metodologia inédita da cirurgia parendodôntica em dentes de cães. Neste trabalho pioneiro, o autor procurou simular as condições clínicas dos

procedimentos cirúrgicos realizados em humanos a fim de analisar o comportamento biológico dos tecidos periapicais frente aos materiais retrobturadores na presença ou não de contaminação bacteriana. A partir daí, vários outros trabalhos foram publicados no intuito de elucidar as reações biológicas periapicais frente aos diferentes materiais utilizados na obturação retrógrada, utilizando, principalmente, o cão como modelo experimental (Koren et al., 1990;[90] Pitt Ford et al., 1996;[128] Trope et al., 1996;[181] Williams & Gutmann, 1996;[189] Chong et al., 1997;[34] Torabinejad et al., 1995).[177]

Utilizamos neste estudo os segundos e terceiros pré-molares superiores e os terceiros e quartos pré-molares inferiores do cão conforme descrito por Bernabé (1981).[17] Estes dentes possuem canais radiculares amplos, de fácil acesso, permitindo que o preparo biomecânico e a obturação fossem efetuados até a região apical. Ainda têm a vantagem de não se ocluírem, evitando, desta forma, qualquer trauma oclusal que poderia comprometer a reparação apical (Barker & Lockett, 1971).[11] Concordamos com Gregori (1970)[54] e Delivanis & Tabibi (1978),[41] que o vestíbulo da cavidade bucal do cão é amplo, permitindo adequada realização da técnica endodôntica e da cirurgia parendodôntica.

6.1.2 DOS MATERIAIS RETROBTURADORES EMPREGADOS

Quando o tratamento endodôntico convencional fracassa ou existe alguma impossibilidade de executá-lo, há que se lançar mão de outras técnicas para preservar o elemento dentário. Desta forma, a cirurgia parendodôntica é realizada para erradicar os irritantes do sistema de canais radiculares e eliminar possíveis causas de infecção periapical persistente. A obturação retrógrada visa promover um selamento hermético dos canais radiculares, prevenindo a infiltração de substâncias irritantes para a região periapical. Para tanto, torna-se imperativo o conhecimento da capacidade seladora de alguns materiais retrobturadores (Torabinejad et al., 1993;[169] 1996;[167] 1997;[179] Fischer et al., 1998;[47] Morandi, 1999;[112] Bernabé et al. 2002;[24] Bernabé & Holland, 2003).[22] Além disso, os trabalhos relacionados à infiltração coronária nos mostram, através de metodologias diversificadas, que em muitas situações a infiltração coronária é relevante e que um dos grandes objetivos do tratamento endodôntico e cirúrgico periapical é impedir esta rota de contaminação para obtenção do sucesso do tratamento (Guerra et al., 1994;[55] Alves et al., 1996;[4] Behrend et al., 1996;[14] Pisano et al., 1998;[125] Barbosa, 1999;[10] Uctasli & Tinaz, 2000;[184] Gomes et al., 2002).[52]

A seleção do material retrobturador deve levar em consideração algumas características que, idealmente, este material deveria apresentar: ser bem tolerado pelos tecidos

periapicais, prevenir a infiltração de microrganismos ou seus produtos tóxicos para a região periapical, ser atóxico, não carcinogênico, biocompatível, insolúvel nos fluidos tissulares, dimensionalmente estável, não ser reabsorvível, de fácil manipulação, não ser contaminado pelos fluidos orgânicos e ser radiopaco (Gartner & Dorn, 1992;[50] McDonald & Hovland, 1996;[106] Jou & Pertl, 1997;[84] Bernabé & Holland, 1999;[20] 2002).[21]

A revisão da literatura evidencia que a busca pelo material retrobturador ideal é objetivo básico de muitos pesquisadores. Vários materiais têm sido utilizados para tal fim, dentre eles o amálgama de prata, ionômero de vidro, resinas compostas, adesivos dentinários, cianoacrilatos, guta-perchas termoplastificadas, cimento de óxido de zinco e eugenol, IRM, Super-EBA, cimento de N-Rickert, cimentos a base de hidróxido de cálcio, dentre outros (Jou & Pertl, 1997;[84] Rocha & Estrela, 1999;[134] Bernabé & Holland 2002).[21] Mais recentemente, o MTA tem despertado o interesse de muitos pesquisadores por apresentar resultados encorajadores do ponto de vista físico-químico e biológico (Lee et al., 1993;[96] Pitt Ford et al., 1994;[129] Torabinejad et al., 1997;[179] Bernabé & Holland, 1999;[20] 2002;[21] 2003).[22]

Vários estudos "*in vitro*" têm sido desenvolvidos para avaliar a infiltração marginal coronária, selamento coronário e capacidade seladora dos materiais para obturação retrógrada. Alguns destes estudos apresentam resultados

contraditórios (Hizatugu & Dinamarco, 1970;[60] Lessi & Antoniazzi, 1979),[99] que podem ser justificados pelas diferentes metodologias empregadas. Segundo Jou & Pertl (1997)[84] muitas variáveis estão envolvidas nesta questão, como a escolha da solução para armazenamento dos espécimes, o pH e o peso molecular dos corantes, se os canais foram obturados ou não, se a parte seccionada do dente foi isolada do corante ou não. Acrescentamos ainda se os dentes foram preparados ou não para receber pino protético, se foram utilizadas brocas ou pontas ultra-sônicas para o retro-preparo, a profundidade da obturação retrógrada, dentre tantas outras (Romeiro et al., 1985;[136] Torabinejad et al., 1990;[168] Guerra et al., 1994;[55] Barbosa, 1999;[10] Gomes et al., 2002).[52] Ainda segundo estes autores, os estudos "*in vivo*" permitem um maior controle das condições experimentais além de oferecerem resultados com embasamento biológico, tendo, portanto maior relevância clínica (Bernabé, 1977;[16] 1981;[17] 1994;[18] Barbosa, 1999;[10] Morandi, 1999).[112] Concordamos com estes autores neste aspecto, mas acreditamos que os estudos "*in vitro*" também possuem grande relevância, uma vez que servem de base científica para a realização dos experimentos em animais.

O objetivo deste trabalho foi testar a capacidade seladora do MTA em obturações retrógradas comparando-o ao cimento de óxido de zinco e eugenol consistente que é largamente utilizado na Odontologia e especificamente na

Endodontia. Para tanto, foram avaliados os efeitos da infiltração coronária provocados na região periapical. Como visto na revisão da literatura, não existe um material retrobturador que seja capaz de reunir todas as características ideais, portanto o selamento hermético absoluto não seria possível com os materiais disponíveis atualmente. Em contrapartida, o MTA parece ser o material que reúne as melhores propriedades para tal fim.

Segundo Leal (1982),[94] o cimento de óxido de zinco e eugenol apresenta propriedades físico-químicas aceitáveis, como constância de volume, impermeabilidade, solubilidade, desintegração, consistência, eficácia, além de ter baixo custo. Essas qualidades, aliadas aos bons resultados clínico-radiográficos obtidos, levaram à sua indicação nas retrobturações (Nicholls, 1962;[115] Weine & Gerstein, 1976;[187] Berbert, 1978).[15] Bernabé (1994),[18] em trabalho experimental com dentes de cães, constatou excelente biocompatibilidade com o uso de cimento de óxido de zinco e eugenol consistente, com a mínima quantidade possível de eugenol. Reforçando isto, Jou & Pertl (1997)[84] relataram que o cimento de óxido de zinco e eugenol tem boa radiopacidade com excelentes resultados clínicos, e que apresenta algum grau de reabsorção, especialmente quando na mistura existe uma grande quantidade de eugenol. Os autores indicaram este material para obturação retrógrada em retro-cavidades

pequenas e de difícil acesso, uma vez que apresenta fácil manejo e não requer muita habilidade para sua inserção.

Durante os últimos 10 anos, o MTA tem sido amplamente investigado pelo Prof. Torabinejad e sua equipe, além de inúmeros outros pesquisadores. O pó do MTA toma presa na presença de umidade e consiste de finas partículas hidrofílicas, cujos componentes principais são o silicato tricálcico, aluminato tricálcico, óxido tricálcico e óxido de silicato, com pequenas quantidades de óxidos minerais, como o óxido de bismuto, responsável pela sua radiopacidade (Lee et al., 1993).[96] Torabinejad et al. (1995)[171] afirmaram que as principais moléculas presentes no MTA são os íons cálcio e fósforo, e como estes íons são os principais componentes dos tecidos dentários, faz com que o MTA tenha excelente biocompatibilidade quando em contato com células e tecidos. O MTA tem sido objeto de vários estudos que investigaram suas propriedades físico-químicas, incluindo sua capacidade seladora, adaptação marginal, resistência à compressão, solubilidade, citotoxicidade, efeitos antibacterianos, além de sua biocompatibilidade através de avaliações histopatológicas em experimentos com animais (Pitt Ford et al., 1994;[129] Torabinejad et al., 1994;[170] 1995;[172] 1997;[179] Koh et al., 1998;[88] Shabahang et al., 1999;[151] Holland et al., 2001;[72;73] Bernabé et al., 2002).[24] Segundo Jou & Pertl (1997),[84] os resultados destes estudos têm sido promissores, mostrando que o MTA mostrou ser superior a todos os demais materiais testados.

6.1.3 DOS RESULTADOS

A realização deste trabalho objetivou fundamentalmente, estudar o comportamento dos tecidos periapicais frente ao MTA e o cimento de óxido de zinco e eugenol consistente como materiais retrobturadores. Da análise histomorfológica dos resultados pudemos verificar diferentes quadros reparatórios, denotando que alguns fatores etiológicos, além da resposta biológica ao próprio material, podem estar presentes, influindo de maneira decisiva sobre o processo de cicatrização. A identificação desses fatores parece fundamental e de grande interesse clínico, pois ajudará não só na realização de novos trabalhos experimentais, como também orientar sobre uma série de cuidados a serem tomados durante a realização das obturações retrógradas. Rud & Andreasen (1972)[139] assim como Andreasen et al. (1972)[5] relataram várias situações clínicas que podem ocorrer num procedimento cirúrgico dessa natureza, e que consideraram responsáveis pelos sucessos ou insucessos obtidos. Bernabé (1981)[17] também contribuiu para a identificação de alguns desses fatores, após realização de um estudo histopatológico, em dentes de cães, fazendo obturações retrógradas convencionais, em canais radiculares contaminados ou não.

Assim é que, concordes com os relatos de Rud & Andreasen (1972),[139] Rud et al. (1972),[140] Bernabé (1981),[17] Wuchenich et al. (1994),[192] e ainda de acordo com os nossos

achados, podemos, dentre outros, destacar alguns fatores fundamentais como passíveis de conturbarem o processo reparatório, e que são: os diferentes métodos utilizados para limpeza, modelagem e obturação dos canais radiculares que antecedem a realização das cirurgias parendodônticas, presença ou ausência e tipo de restauração final efetuada na coroa do dente problema, infiltração marginal via coronária, complexidade anatômica da região e dos canais radiculares, facilidade ou não para acessar os mesmos, tipo de biselamento efetuado sobre a superfície radicular, profundidade da caixa apical, presença de detritos dentinários ou restos de tecido pulpar na porção apical, propriedade seladora do material retrobturador; reabsorções externas que ocorrem na superfície dentinária apicectomizada e comportamento biológico do material retrobturador. Deve-se salientar que, em estudos “in vitro”, a maioria desses fatores podem não estar presentes ou serem controlados. Nesse tipo de estudo são utilizados dentes extraídos, cujas raízes geralmente são simples e sem complicações anatômicas, além do que, não existe nenhuma interferência relacionada com as dificuldades de acesso ao campo operatório.

Entretanto, num estudo “in vivo”, os procedimentos clínicos são realizados na presença de uma série de dificuldades, envolvendo alguns atos complicadores, como por exemplo, obtenção de adequado acesso apical, o tipo de resecção efetuado nas raízes, o preparo das retro-cavidades e

posteriormente a sua obturação, presença ou não de hemorragias, enfim, tantas outras complexidades, que podem afetar diretamente o prognóstico do tratamento instituído (Wuchenich et al., 1994).[192] Além disso, deve ser salientado que, num estudo “in vivo”, os tecidos periapicais estarão em permanente contato, quer com o tipo de procedimento cirúrgico instituído, como com o material retrobturador utilizado, os quais poderão despertar ou não reações teciduais desfavoráveis, podendo assim comprometer o estabelecimento do conjunto de eventos reparatórios. Evidentemente esses fatos não ocorrem num estudo “in vitro”.

Um fator complicador para o processo de reparação apical, após realização das obturações retrógradas convencionais, de acordo com Rud & Andreasen (1972)[139] e Bernabé (1981),[17] é a presença de detritos dentinários ou restos de tecido pulpar presentes na porção apical. Confirmando os achados desses autores, foi possível também identificar, em nosso experimento, a presença desses detritos, notando-se, em vários espécimes, que eles se alojavam entre o material retrobturador e as paredes dentinárias. A presença desses detritos dentinários, ou restos de tecido pulpar, pode ser resultado de uma limpeza inadequada das cavidades apicais, embora as cavidades tenham sido preparadas com o emprego do ultra-som, o qual propicia um preparo com menor quantidade de detritos.

Wuchenich et al. (1994)[192] realizaram um estudo em cadáveres humanos, comparando retro-cavidades preparadas com ultra-som ou brocas. Observaram que as cavidades preparadas com micro-contra-ângulo e brocas eram mais rasas e continham maior quantidade de resíduos do que aquelas preparadas com o ultra-som. Estudos "in vitro" também têm sido realizados com o propósito de analisar, comparativamente, a qualidade dos preparos apicais realizados com o ultra-som ou então com brocas, utilizando-se peças de mão convencionais movimentadas em alta ou baixa velocidade. Essas investigações tem demonstrado que, com o emprego do ultra-som, os resultados são bem superiores, principalmente aqueles relacionados quanto a forma final da cavidade, limpeza, acabamento, profundidade e extensão, proporcionando menor perda de tecido dental do que com o uso de brocas (Saunders et al., 1994;[149] Engel & Steiman, 1995;[43] Souza et al., 1995;[157] Antrim & Bakland, 1996;[6] Mehlhaff et al., 1997;[107] Lin et al., 1998).[100] Gorman et al. (1995),[53] num estudo "in vitro", puderam atestar que as retro-cavidades, quando preparadas com brocas, produziam grandes quantidades de detritos e os túbulos dentinários apresentavam-se ocluídos devido a presença da "smear layer". Portanto, no preparo de retro-cavidades, utilizando-se brocas, invariavelmente, como se observa na maioria desses trabalhos, é produzido maior quantidade de resíduos ou detritos, que ficam acumulados nas paredes dessas cavidades apicais.

Poder-se-ia questionar que esses detritos ou raspas de dentina aí permaneceram em função do tipo de solução irrigadora utilizada, durante a realização das retro-cavidades, que no nosso caso foi o soro fisiológico. Yamada et al. (1983)[194] e Baumgartner & Mader (1987)[13] afirmaram que a solução fisiológica isolada não limpa eficazmente o canal radicular. Por outro lado, Baker et al. (1975)[9] relataram que a remoção de detritos se deva mais ao volume do que o tipo de líquido usado. Essa possibilidade, segundo Bernardineli (1993),[26] é viável, pois uma quantidade maior de líquido provavelmente possa remover melhor os resíduos e melhorar a relação entre material retrobturador e parede cavitária. A melhor justificativa que encontramos para o emprego do soro fisiológico, em nossos procedimentos, baseou-se nos resultados de Bernardineli (1993),[26] que realizou um amplo estudo “in vitro”, para verificar o comportamento de alguns materiais de uso odontológico, em relação a sua adaptabilidade em obturações retrógradas. Procurou correlacioná-los ainda com os índices de infiltração marginal apical em função de alguns materiais de irrigação utilizados durante a confecção das cavidades retrógradas. Para tanto, utilizou nesses procedimentos o soro fisiológico, o hipoclorito de sódio a 1% e solução fisiológica, após aplicação prévia do EDTA por 3 minutos. O autor chegou a conclusão de que, com relação aos desajustes observados após o emprego dos diferentes materiais retrobturadores, embora tenha notado diferenças

significantes entre os materiais irrigadores, nas comparações individuais não houve significância estatística. Segundo ele, não existiria, de certa forma, influência da presença ou ausência de resíduos ou da “smear layer” sobre as qualidades de adaptação nas cavidades retrógradas. Já com relação às infiltrações marginais quantificadas, a solução fisiológica mostrou significantemente menores índices de infiltração do que as outras 2 soluções que se equivaleram entre si. Kuga et al. (1991),[92] após o preparo de retrocavidades, irrigou-as com o soro fisiológico, EDTA e o ácido cítrico, obturando-as com o cimento de OZE. As análises das infiltrações marginais revelaram que os menores índices de infiltrações ocorreram no grupo em que as cavidades foram irrigadas com soro fisiológico. Na opinião de Baker et al. (1975),[9] a solução fisiológica não tem efeito direto, ou cientificamente provado, contra os resíduos ou "smear layer” do canal radicular, a não ser o seu efeito mecânico, de volume de solução, que remove possivelmente os resíduos de detritos do canal radicular. Segundo Bernardineli (1993),[26] em face a seus resultados, provavelmente o uso isolado dos hipocloritos, ou mesmo do EDTA, não seja tão eficiente como se supõe em termos de limpeza do canal. Na cavidade retrógrada, eles possivelmente mantém um potencial de resíduo na interface, influindo desta forma nos índices de infiltração marginal. O autor ainda concorda com as afirmações de Baumgartner & Mader (1987)[13] e Yamada et al. (1983)[194] de que o hipoclorito e o EDTA,

sozinhos, não limpam o canal adequadamente, e das afirmações de Goldberg & Abramovich (1977)[51] de que o EDTA aumenta a permeabilidade dentinária na sua interface. Desses resultados e análises, podemos admitir que a remoção de detritos, de modo geral, independe do tipo de solução irrigadora utilizada, mas principalmente da técnica empregada para o preparo das retro-cavidades, que mais comumente são confeccionadas com brocas rotatórias, responsáveis pela geração de grande quantidade de detritos. É necessário o desenvolvimento de estudos visando complementar esses achados, sobretudo aqueles que se utilizam do ultra-som, que tem demonstrado possuir grande poder de limpeza, e assim verificar se a remoção desses detritos seria feito de modo mais adequado e eficiente, impedindo que os mesmos possam influir no processo de reparo.

Independentemente do tipo de material retrobturador utilizado, notamos espécimes onde os tecidos periapicais exibiam intenso processo inflamatório. Nesses casos, utilizando-se de coloração específica, identificamos a presença de bactérias Gram negativas, interpondo-se entre o material retrobturador e as paredes dentinárias. É importante lembrar que os dentes de dois grupos, os quais não foram obturados, permaneceram com os canais radiculares vazios e contaminados, durante todo o período experimental. Em alguns espécimes, é provável que esses detritos, restos de tecido pulpar decomposto ou mesmo raspas de dentina que restaram

no interior dessas cavidades apicais, à despeito dos esforços para removê-los, aí permaneceram podendo ter contribuído para ocorrência da desadaptação das retrobturações. Então as bactérias, oriundas desses canais radiculares contaminados, teriam encontrado, por essas falhas, um corredor propicio para a sua proliferação e ganhar assim os tecidos periapicais, provocando então reações inflamatórias indesejáveis. Não podemos descartar, também, que essa infiltração poderia estar relacionada com a qualidade do selamento marginal oferecido pelo material retrobturador.

Na atualidade, questiona-se a remoção ou não da "smear layer" formada sobre a superfície dentinária, após a realização da apicectomia, tendo sido demonstrado, no entanto, que a sua remoção promoveria uma deposição precoce de tecido cementário (Peters & Harrison, 1992).[124] Bernabé et al. (1998),* não observaram diferenças histopatológicas no padrão de reparação, removendo-se ou não a "smear layer" de sobre a superfície dentinária apicectomizada, empregando-se substâncias quelantes (EDTA ou Ácido Cítrico). Na opinião de Gorman et al. (1995),[53] essa camada seria danosa se na sua composição ocorrer a presença de tecido conjuntivo, pois ele pode se necrosar ou mesmo dar abrigo à bactérias que, à despeito dos esforços para removê-las, isso nem sempre acontece.

---

* Bernabé, P. F. E. Influência da *"smear layer"* sobre a superfície dentinária exposta após apicectomia e tratamento endodôntico via retrógrada: estudo histopatológico em dentes de cães. 1998. (Bolsa CNPq).

Somado à presença desse fator desfavorável, é provável também que os resultados insatisfatórios que observamos, em todos os grupos experimentais estudados, guarde relação com as reabsorções externas ocorridas sobre as superfícies dentinárias seccionadas, conforme já haviam sido noticiadas por Bernabé (1981).[17] Este autor demonstrou, após realizar retrobturações em dentes de cães, com a guta-percha ou o amálgama de prata, que em todos os espécimes, ocorriam reabsorções dentinárias, de intensidade variável, na superfície radicular seccionada. Seus efeitos negativos foram mais intensos no grupo das obturações retrógradas realizadas com o cimento de óxido de zinco e eugenol preparado na forma consistente. Essas reabsorções apicais, após intervenções cirúrgicas, também foram descritas em outros experimentos, apesar de não avaliadas quantitativamente, à exemplo deste estudo (Aisemberg, 1931;[3] Blum,1932;[28] Smith, 1967;[154] Svejda & Brázda, 1978;[162] Otoboni Filho, 1981;[119] 1987;[120] Bernabé, 1994;[18] Kröling, 1996).[91] Bernabé (1994)[18] estudando o comportamento histopatológico dos tecidos periapicais de dentes de cães, após tratamento endodôntico via retrógrada, com diferentes materiais e técnicas retrobturadoras, também observou o mesmo fenômeno. Avaliou quantitativamente a perda da estrutura radicular, tendo observado que o comprimento das raízes diminuiu, em média, ao redor de 0,70 milímetros. Segundo o autor, as reabsorções radiculares ocorridas nos grupos das retrobturações efetuadas ao nível da

superfície apicectomizada, proporcionaram grandes índices de sobreobturações, detalhe que influenciou sobremaneira os resultados finais. É possível ainda que as reabsorções radiculares, sobre essas superfícies dentinárias, exponham uma área contaminada, e a irritação provocada pelas endotoxinas presentes promoveria aumento da inflamação e das áreas de reabsorção, agravando o quadro.

Existe grande interesse na elucidação das causas responsáveis por essas reabsorções, que freqüentemente são observadas quando da análise histomorfológica de dentes submetidos à cirurgias parendodônticas. Na opinião de Bernabé (1994),[18] é provável que elas ocorram por vários mecanismos. A primeira hipótese estaria relacionada com a presença de bactérias nos túbulos dentinários. Uma outra, seria uma tentativa do organismo de promover remodelação ou regularização da porção apical, em função da apicectomia efetuada. Outra possível explicação, segundo ele, estaria relacionada com fenômenos que caracterizam a auto-imunidade. Alguns autores (Tung & Menge, 1985;[182] Cotran et al., 1989;[40] Rubin & Farber, 1990),[138] acreditam que entre as proteínas dentinárias encontram-se numerosas moléculas que possam ser consideradas como verdadeiros antígenos seqüestrados. No sentido de minimizar esse problema durante a realização das cirurgias parendodônticas, Bernabé et al.

(1994)* tem preconizado o emprego de um “capuz” de $Ca(OH)_2$ sobre a superfície dentinária desnuda pela apicectomia, assim como sobre o material retrobturador. Puderam verificar que esse procedimento promovia, não só uma redução nos índices de reabsorções radiculares e de bactérias, assim como estimularam maior incidência de selamento biológico (Holland, 1978).[74]

De acordo com Gartner & Dorn (1992),[50] dentre os vários requisitos ideais que um material retrobturador deve ter, e de importância fundamental nesse contexto, é que ele proporcione um eficiente selamento marginal, prevenindo assim o ingresso de bactérias ou de seus subprodutos, além das toxinas geradas pela decomposição do tecido pulpar, do interior dos canais radiculares para os tecidos periapicais. Assim, a qualidade do selamento marginal apical obtido com os materiais retrobturadores, uma das propriedades mais estudadas atualmente, tem sido determinado por meios eletroquímicos, técnicas de filtração de fluídos, através de medidas obtidas após o ingresso de corantes, radioisótopos e penetração de bactérias, ocorridos na interface material/parede dentinária das cavidades apicais. À despeito da popularidade e facilidade com que esses estudos são realizados, os resultados e os significados clínicos tem sido questionados (Torabinejad et al., 1990;[168] Wu et al., 1993).[191] Na opinião de Torabinejad &

* BERNABÉ, P. F. E., CRUZ-GONZÁLEZ, A., HOLLAND, R., DEZAN JUNIOR, E. Aplicação tópica de hidróxido de cálcio sobre o cimento de óxido de zinco e eugenol empregado no tratamento endodôntico via retrógrada: estudo histopatológico em dentes de cães. 1994. (Projeto FAPESP – Proc. no 300727/93).

Pitt Ford (1996),[167] os resultados dos estudos sobre infiltração marginal, relatados na literatura, apresentam consideráveis variações, à despeito dos estudo utilizarem metodologias experimentais similares. O autor lista uma série de fatores que podem interferir, decisivamente, na obtenção dos resultados, os quais seriam os responsáveis pelas divergências dos mesmos.

Outro teste, no estudo dos materiais retrobturadores, é realizado através da microscopia eletrônica de varredura. À exemplo das metodologias anteriores, ele também tem sido questionado. Mas à despeito das falhas, como introdução de artefatos de técnica durante a preparação das peças, e o fato dos exames fornecerem uma idéia da adaptação, apenas numa única superfície, tem sido muito utilizado como indicador da habilidade seladora dos materiais retrobturadores.

Quanto aos trabalhos que analisam o selamento marginal dos diversos materiais retrobturadores, pudemos verificar que a literatura é bastante extensa. No entanto, para melhor entendimento e compreensão, iremos fazer um relato e referência apenas àqueles que se utilizaram dos mesmo materiais retrobturadores deste estudo.

Segundo relato de Torabinejad & Pitt Ford (1996),[167] foi a inexistência de um material que possuísse todos os requisitos ideais para ser utilizado nas retrobturações, que levaram os pesquisadores a estudar um novo material,

chegando ao Agregado de Trióxido Mineral (MTA), o qual, no momento, tem merecido muita atenção dos autores, sendo submetido a uma série de estudos, quer do ponto de vista físico-químico, biológico e mesmo bacteriano.

Foi em 1993, através de um estudo “in vitro”, realizado por Lee et al.,[96] que esse novo material foi experimentalmente testado em casos de perfuração lateral de molares humanos. Nesse experimento, os autores utilizaram ainda o IRM e o amálgama de prata. As análises, realizadas com auxílio de microscópio ótico, após imersão dos espécimes em azul de metileno, por 48 horas, demostraram que o grupo do MTA apresentava os menores índices de infiltração marginal, sendo estatisticamente superior aos demais materiais. O amálgama de prata demonstrou os maiores índices de infiltração, que não foram estatisticamente diferentes daqueles ocorridos com os espécimes do IRM. Nesse mesmo ano, Torabinejad et al.,[169] utilizando-se de dentes humanos, compararam a habilidade seladora do MTA com o amálgama de prata e o IRM, através da infiltração marginal do Rodamine B fluorescente. Do mesmo modo, puderam observar que o MTA apresentava hermético selamento marginal, sendo superior ao cimento Super EBA, que por sua vez, apresentou menor grau de infiltração comparativamente ao amálgama de prata. Em 1995, Torabinejad et al.,[176] realizaram um estudo, através da microscopia eletrônica de varredura, para investigar a adaptação marginal do MTA, comparativamente com o

amálgama de prata, o Super EBA e o IRM. Dentre os materiais testados, o IRM foi o que apresentou os piores resultados, sendo que os espécimes com o MTA apresentaram as melhores adaptações junto às paredes dentinárias. Atribuíram a boa performance do MTA, à sua expansão ocorrida após o endurecimento. Bates et al. (1996)[12] também realizaram um estudo, "in vitro", para avaliar, à longo prazo, a habilidade seladora marginal do MTA, comparando-a à do amálgama de prata mais verniz e o Super EBA, utilizando para isso o método de filtração de fluído. A análise efetuada demonstrou que as microinfiltrações ocorridas com o MTA, bem como com o Super EBA, foram estatisticamente menores do que aquelas observadas com o amálgama de prata, com até duas semanas. Nos períodos subsequentes, até doze semanas, não ocorreram diferenças de infiltração, entre os materiais estudados, embora os espécimes com o amálgama de prata ainda demonstrassem até três vezes mais infiltração do que o Super EBA e o MTA. Excelente habilidade seladora marginal do MTA foi constatada por Yatsushiro et al. (1998),[195] comparando-o com o amálgama de prata.

Torabinejad et al. (1995)[175] avaliaram a habilidade do MTA, amálgama de prata, IRM e o Super EBA, para prevenir a infiltração de bactérias, pela interface material/parede dentinária. Determinaram o tempo necessário para o *Staphylococcus epidermidis* penetrar os 3 mm de espessura dos materiais retrobturadores. Notaram que, mesmo

decorridos 90 dias após exposição do MTA à essas bactérias, 8 dentre 10 espécimes não apresentaram qualquer sinal de infiltração. A maioria das amostras com o Super EBA, IRM e o amálgama de prata mostraram infiltrações marginais já desde 5 até 57 dias, tendo sido verificado que, entre eles, não haviam diferenças estatisticamente significantes. Em 1998, Fischer et al.[47] realizaram um estudo semelhante, procurando avaliar a infiltração marginal coronária ocorrida diante de um determinado tipo de bactéria, utilizando como materiais retrobturadores o MTA, o Super EBA, o IRM e o amálgama de prata sem zinco. O tempo requerido para que essas bactérias, propositalmente colocadas no interior dos canais radiculares, atingissem a porção apical, via material retrobturador, foram registradas e analisadas até 120 dias após o inicio do experimento. Os autores observaram que, nas amostras retrobturadas com o amálgama de prata sem zinco, as bactérias infiltraram pela interface material/parede dentinária desde 10 até 63 dias. Com o IRM essa infiltração ocorreu após 28 dias até 91 dias. A infiltração ocorrida com o Super EBA foi registrada desde 42 dias até 101 dias. Com o MTA, passados 49 dias desde o início da experimentação, ainda não haviam sido registrados nenhum nível de infiltração marginal, em qualquer espécime. Decorridos 120 dias, somente 4 espécimes mostraram apenas alguns sinais de infiltração, evidenciando que o MTA foi o mais efetivo material retrobturador contra a penetração de bactérias, via coronária.

Torabinejad et al. (1994)[170] acreditam que, quando o material retrobturador não permite a penetração de pequenas moléculas, tal como ocorre com os corantes, muito provavelmente ele tem potencial para impedir a passagem de bactérias, que possuem tamanho molecular maior. No entanto, embora as moléculas dos corantes sejam menores do que as bactérias, a penetração de corantes na interface dentina/material, muito provavelmente, indica presença de espaços ou fendas, por onde as bactérias também poderiam penetrar. Este detalhe poderia explicar porque em nosso estudo, independentemente do material retrobturador analisado, foi registrado presença de bactérias nessa interface, fato que pode ter contribuído para prejudicar o bom andamento do processo de reparo. O ideal seria os materiais retrobturadores inibirem a presença ou o crescimento dessas bactérias.

Partindo desse princípio, Torabinejad et al. (1995)[173] entendem que os materiais retrobturadores, dentre outras propriedades, também devessem possuir algum efeito bactericida ou bacteriostático. Para tanto, realizaram um estudo, “in vitro”, para comparar o efeito bactericida dos seguintes materiais retrobturadores: dois tipos de amálgama de prata, o óxido de zinco e eugenol, o Super EBA e o MTA. Os microrganismos utilizados nesse experimento foram nove bactérias facultativas e sete bactérias anaeróbias estritas, e que são encontradas no interior de canais radiculares

infectados. Puderam observar que nenhum dos dois tipo de amálgama de prata exerceram qualquer efeito bactericida contra as diferentes cepas de bactérias estudadas. Já o cimento de óxido de zinco e eugenol e o Super EBA tiveram algum efeito contra os dois tipos de bactérias. O MTA, por sua vez, apresentou efeito bactericida somente sobre algumas bactérias facultativas, e nenhum efeito contra as bactérias anaeróbias estritas. O efeito bactericida dos cimentos à base de óxido de zinco e eugenol (OZE e Super EBA) é atribuído à presença do eugenol livre. No entanto, os autores se surpreenderam com o fato de que algumas amostras preparadas, recentemente ou já endurecidas do OZE ou do Super EBA, não demonstraram efeito bactericida contra alguns tipos de bactérias. Essa propriedade diminuía quando da mistura do líquido com o pó, uma vez que o componente líquido desses cimentos, testados isoladamente, demonstraram possuir tal propriedade, contra ambos tipos de bactérias, facultativos ou anaeróbios. Atribuem esse fato, às dificuldade de difusão dos elementos presentes nas amostras preparadas, em meio sólido, comumente utilizado para os testes de crescimento bacteriano. Acreditam, ainda, que esse fenômeno pode ter sido parcialmente responsável pela falta do efeito bactericida dos materiais sólidos, quando comparados com o eugenol líquido. Quanto ao MTA, Torabinejad et al. (1995)[173] afirmam que o seu efeito, contra apenas algumas bactérias testadas, pode ser devido ao alto pH desse material. Concluem

afirmando que o amálgama de prata, o Super EBA, o IRM e o MTA, não demonstrando efeito bactericida contra uma grande variedade de bactérias, quando utilizados em canais radiculares tratados cirurgicamente, podem então, não ter qualquer efeito contra o seu crescimento ou sobre a sua patogenicidade.

É provável que essa hipótese seja verdadeira, pois em nosso estudo foi possível detectar bactérias através da coloração de Brown & Brenn, na interface material/parede dentinária e túbulos dentinários, em praticamente todos os casos onde os materiais retrobturadores foram estudados. A presença dessas bactérias foi avaliada em todos os grupos, e submetida à análise estatística. Os resultados demonstraram que não ocorreram diferenças estatisticamente significantes entre os grupos experimentais estudados, o que reforça a hipótese de que a propriedade bactericida dos cimentos estudados, provavelmente, não interferiram nos resultados, ou até mesmo com a sua presença. Esses resultados parecem ser semelhantes àqueles obtidos por Pitt Ford et al. (1995),[127] após reimplantarem dentes que foram retrobturados só com IRM, Super EBA, Cavit ou IRM combinado ou misturado com raspas de dentina. Após prévia contaminação dos canais radiculares, ocorrida durante a execução dos procedimentos cirúrgicos, observaram que não havia diferença significativa quanto à porcentagem de espécimes que demonstraram presença de bactérias.

Ainda com relação a esse assunto, Chong et al. (1994)[35] estudaram a atividade antibacteriana do Vitrebond, Kalzinol, IRM e o Super EBA. Amostras desses materiais, logo após a sua espatulação ou envelhecida (antes do estudo, ficaram imersos em água destilada por uma semana), foram colocados em placas cultivadas com dois tipos de bactérias. Após intervalos de 3, 7 e 10 dias, a presença e o diâmetro das zonas de inibição foram registradas. As análises demonstraram que o diâmetro, das zonas de inibição, aumentou com o tempo, para todos os materiais, quer preparados recentemente ou já endurecidos. Os cimentos Super EBA e o IRM demonstraram maior poder bactericida quando já envelhecidos. Segundo Torabinejad et al. (1995),[175] a eficiente propriedade seladora do MTA pode ser devida não só ao seu poder de expansão, em presença da umidade, mas também devido ao seu efeito bactericida. Esses autores também relatam ter comparado o efeito antibacteriano do MTA com o amálgama de prata e o Super EBA, demonstrando que porções preparadas recentemente, ou porções do material já endurecido, tem efeito bactericida contra algumas bactérias selecionadas do biofilme bucal. No entanto, acreditam que essa impermeabilidade às bactérias, demonstrada nos estudos “in vitro”, sob severas condições de contaminação, estejam mais relacionadas com a sua capacidade seladora marginal do que propriamente com o seu efeito bactericida.

Quando do emprego dos materiais retrobturadores, é importante durante a sua inserção, manter um campo totalmente seco, livre da contaminação de umidade. No entanto, em muitas ocasiões, esse detalhe é difícil de ser controlado, mesmo que se utilize de meios químicos ou físicos. Na totalidade dos estudos “in vitro” que tratam de infiltração, as cavidades apicais sempre estão secas. Como a umidade pode ser um fator importante e influenciar a eficiência do selamento apical proporcionado pelo material retrobturador, Torabinejad et al. (1994)[170] realizaram um estudo interessante. Num dos grupos, antes da colocação dos materiais retrobturadores, como o amálgama de prata, IRM, Super EBA e o MTA, os espécimes tiveram suas cavidades apicais preenchidas com sangue. Noutros, os materiais foram colocados em cavidades devidamente secas, sem presença de sangue. Os resultados demonstraram que não houve diferenças significantes, quanto aos níveis de infiltrações marginais, entre os referidos materiais retrobturadores, quer em presença ou não de sangue. No entanto, a análise estatística demonstrou que com o MTA as infiltrações foram significativamente menores, comparando-as com as ocorridas com o amálgama de prata, IRM e o Super EBA. As infiltrações ocorridas com esses dois últimos materiais, não exibiram diferenças significantes entre si. Portanto, esse estudo demonstra que a presença ou ausência de sangue não afeta a habilidade seladora do MTA, detalhe de extrema importância, considerando-se que, em determinadas

ocasiões, é muito difícil ocorrer um controle total desse sangramento. Os autores puderam observar que, quando o Super EBA entrava em contato com o sangue, havia uma tendência de ocorrer maiores níveis de infiltração marginal, do que quando colocado em cavidades secas. Com o IRM, na ausência de sangue, pode ser notado um ligeiro aumento na porcentagem de infiltração marginal, apesar de não significante, comparativamente com o Super EBA. Segundo os autores, os cimentos à base de OZE, como o IRM e o Super EBA, podem ser afetados pela umidade. Ela agiria como um acelerador do endurecimento, diminuindo drasticamente o tempo de presa. Isto pode ser danoso, pois o material pode iniciar essa reação de endurecimento, antes de sua completa adaptação às paredes cavitárias. Esta fase pode complicar ainda mais caso seja necessário a adição de novas quantidades de material. Isso poderá impedir uma melhor coesão das novas porções do material, consequentemente, prejudicando seu adequado selamento marginal junto às paredes cavitárias.

Considerando as observações acima, entendendo que esses problemas de natureza clínica, só ocorrem “in vivo”, é lógico admitirmos que, num estudo dessa natureza, poderemos detectar vários outros fatores que interferem no processo de reparação, utilizando a análise histopatológica, fato que dificilmente seria detectado num estudo “in vitro”. Nessa linha de pensamento, devemos estar atentos para que,

na escolha de um material retrobturador, além da sua capacidade seladora marginal, uma propriedade essencial, é preciso que o mesmo seja principalmente biologicamente compatível, pelo menos do nosso ponto de vista. Caso contrário, à despeito da sua excelente capacidade seladora, ele poderá despertar a ocorrência de uma série de eventos histopatológicos desfavoráveis, que poderão até levar o caso ao insucesso. Acompanhando essa linha de raciocínio, vale considerar ainda que, mesmo que o material retrobturador escolhido seja um que promova excelente vedação apical, as reabsorções radiculares apicais externas, que podem acontecer, independentemente do tipo de material utilizado, definitivamente comprometem essa propriedade.

Não podemos jamais olvidar de que quando o material retrobturador é colocado nas retrocavidades, estará entrando em contato com os tecidos periapicais, moles e duros. Daí ser de fundamental importância que ele não seja tóxico, seja compatível com os tecidos vivos. Para tanto, antes da recomendação ou utilização desses materiais, em humanos, os mesmos devem ter sido exaustivamente pesquisados através de experimentos realizados “in vitro”, sobre culturas de células; “in vivo”, através de implantes em tecido conjuntivo subcutâneo, intramuscular e ósseo e em dentes de animais, simulando condições clínicas verdadeiras.

Torabinejad et al. (1995),[174] utilizando culturas de células de ratos, determinaram, “in vitro”, a toxicidade do

amálgama de prata, IRM, Super EBA e o MTA, utilizando amostras frescas ou endurecidas. Observaram que amostras do MTA, recém preparadas ou já endurecidas, foram menos tóxicas do que as do Super EBA e o IRM. No entanto, amostras preparadas recentemente do Super EBA mostraram-se menos irritantes do que as do IRM, nas mesmas condições. Ainda, através do método da liberação de cromo radioativo, dependente do grau de toxicidade do material, puderam verificar que as amostras recentemente preparadas eram mais tóxicas do que as endurecidas. Após 24 horas de incubação, ela decresceu, sendo o melhor resultado obtido com o MTA, e o pior com o IRM. Osorio et al. (1998),[118] utilizando cultura de fibroblastos de gengiva humana, determinaram os efeito citotóxicos do Super EBA e do MTA, dentre outros materiais. Os resultados demonstraram que o MTA não apresentava sinais de irritação, sendo que o Super EBA exibiu altos níveis de toxicidade.

Ainda dentro deste contexto, os materiais retrobturadores também têm sido examinados através de implantes efetuados em tecido conjuntivo subcutâneo ou tecido ósseo de pequenos animais, dentre eles o rato. Em 1990, Mcarre & Ellender[105] compararam, dentre outros, a biocompatibilidade do Super EBA e do cimento de OZE, após implantes em tecido conjuntivo subcutâneo de ratos. No início, eles apresentaram uma resposta inflamatória moderada. Passados 100 dias, eles foram encapsulados por um tecido

conjuntivo fibroso. Torabinejad et al. (1995)[172] implantaram, em mandíbulas de porcos, tubos de teflon contendo em seu interior o Super EBA e o MTA. Os resultados foram analisados dois meses após, através da microscopia ótica comum. Eles permitiram concluir que ambos, são biocompatíves, apesar dos resultados histopatológicos com o MTA serem ligeiramente superiores ao Super EBA. Em 1998, Torabinejad et al.[178] realizaram implantes intra-ósseos, de tubos de teflon preenchidos com o MTA, Super EBA, IRM e amálgama de prata, em mandíbulas e tíbias de porcos. Os implantes, nas mandíbulas, foram efetuadas 10 dias após terem sido realizados os implantes na tíbia, e os animais sacrificados 80 dias depois. De todos eles, o MTA foi o que apresentou os resultados mais favoráveis. Em ambos tipos de implantes, o MTA foi o único que não apresentou infiltrado inflamatório nos tecidos adjacentes ao material, inclusive mostrando, em vários espécimes, que o tecido ósseo estava em íntimo contato com ele. Entre o IRM e o Super EBA os eventos ocorridos não determinaram diferenças estatisticamente significantes. Freqüentemente, foi observado tecido conjuntivo fibroso, em íntimo contato com esses dois últimos materiais.

A análise dos nossos resultados histopatológicos, submetidos à confronto estatístico, evidenciaram que o MTA e o cimento de óxido de zinco e eugenol na forma consistente propiciaram um processo de reparo distinto, sendo que quando os quesitos histopatológicos foram levados à análise

estatística, mostraram diferenças significantes. Assim, o MTA independente de ter sido colocado em uma raiz com canal obturado ou sem obturação, mostrou-se melhor que o cimento OZE na forma consistente.

Os resultados favoráveis, apresentados pelos espécimes retrobturados com o cimento de OZE consistente, parecem corresponder com aqueles obtidos por Bernabé (1994),[18] que observou excelentes quadros reparacionais com o mesmo, utilizando-o no tratamento endodôntico via retrógrada. Seus resultados, com esse cimento, surpreenderam, pois estavam em desacordo com a grande maioria dos trabalhos que tratam do emprego do OZE nos tratamentos endodônticos convencionais. O cimento de óxido de zinco e eugenol, assim como os cimento endodônticos que os contém, demonstraram grande poder irritacional, quer em experimentações realizadas em tecido conjuntivo subcutâneo de rato (Moreira et al., 1981)[113] quer em dentes de cães (Holland et al., 1971;[67] 1978;[66] 1981;[70] Bramante & Berbert, 1987),[29] dentes de ratos (Erausquin & Muruzábal, 1967),[44] dentes de gato (Rowe, 1980),[137] dentes humanos (Leonardo & Holland, 1974;[97] Costa et al., 1993)[38] e culturas de células (Lindqvist & Otteskog, 1981).[101] Em seu estudo, Bernabé (1994)[18] chama atenção para o fato dos cimentos de OZE, empregados pelos autores, nas avaliações biológicas dos tratamentos endodônticos, geralmente serem utilizados na forma fluída ou cremosa, que possuem proporções elevadas de

eugenol em relação ao óxido de zinco. A maioria dos autores que analisam o cimento de óxido de zinco e eugenol ou os compostos que o contêm, é unânime em afirmar que a toxicidade do cimento está relacionada principalmente com a presença do eugenol (Molnar, 1967;[110] Holland et al., 1977;[68] Hume, 1988).[83] O seu efeito é complexo e depende da concentração de sua fração livre que ficará exposta aos tecidos. As respostas farmacológicas benéficas ocorrem, quando o tecido é exposto a baixas concentrações de eugenol (Markowitz et al., 1992).[104] Após a presa ou endurecimento do material, o cimento de OZE é constituído de uma matriz de eugenolato de zinco composto ainda de uma parte de eugenol livre que não reage com o óxido de zinco (Wilson, 1976),[190] e que fica preso nessa matriz (Molnar, 1967),[110] sendo liberado, da sua superfície, pelo processo da hidrólise. Este eugenol livre, dependendo de sua concentração, é o responsável por muitos efeitos indesejáveis, tais como inibição da respiração mitocondrial (Hume, 1984),[82] é tóxico aos tecidos nervosos e tem potencial imunológico. De acordo com Markowitz et al. (1992),[104] baixas concentrações de eugenol exercem efeitos benéficos, como o efeito antiinflamatório, enquanto que altas concentrações de eugenol são citotóxicos. Outra informação interessante, segundo Hume (1983),[81] é que a espessura da camada do cimento de OZE não tem qualquer influência sobre o índice de liberação do eugenol. Ela ocorre apenas na superfície da massa do OZE e o decréscimo dessa liberação

acontece pela diminuição da quantidade de eugenol da camada superficial. Segundo Owadally & Pitt Ford (1994),[121] essa liberação é acelerada quanto mais envelhecida a massa do cimento, mas afetada pelas variações na composição dos cimentos de OZE reforçados.

Tal qual aconteceu neste experimento, Bernabé (1994)[18] atribuiu os bons resultados com o cimento de OZE consistente, dentre outros fatores, à proporção pó-líquido utilizado. Ele também utilizou uma massa bastante espessa, consistente, assemelhando-se à massa de vidraceiro, praticamente impossível de ser utilizada nas obturações de canais radiculares pelos métodos convencionais. Nessas condições, a presença de eugenol livre foi bem menor do que aquela que normalmente é utilizada, proporcionando, assim, condições favoráveis para obtenção de resultados biológicos mais satisfatórios em relação àqueles de que se tem noticiado. Vários trabalhos tem demonstrado que essa modificação, na proporção pó-líquido do cimento, tem determinado reações inflamatórias menos intensas (Holland et al., 1971;[67] Mello et al.,1972;[108] Holland et al., 1973;[65] Harran et al., 1987;[57] Costa et al., 1993).[38] Hume (1983)[81] também estudou os efeitos da proporção pó-líquido sobre a quantidade de eugenol liberado da mistura do óxido de zinco e eugenol, observando que a liberação do eugenol foi inversamente proporcional à proporção pó-líquido. Portanto, esses estudos parecem demonstrar que o ideal, considerando-se os cimentos à base de OZE, seria o

emprego de uma mistura mais espessa, com menos líquido, ou seja, maior proporção de pó em relação ao líquido, permitindo assim, que o cimento seja menos tóxico aos tecidos.

Em nosso estudo, somente o MTA exibiu um tecido do tipo cementóide, em íntimo contato com o material retrobturador. Deposição de tecido cementário sobre o MTA também foi relatada por Pitt Ford et al. (1995).[131] Esses autores realizaram um estudo histopatológico, em dentes de cães, selando perfurações intencionais realizadas na região da furca de pré-molares inferiores. Essas obturações foram feitas com o MTA e amálgama de prata, e efetuadas imediatamente após a trepanação ou depois de seis semanas, quando o local perfurado ficou exposto, nesse espaço de tempo, para que ocorresse sua contaminação. Após o período de 120 dias, os dentes obturados imediatamente com o MTA apresentaram uma resposta que foi caracterizada pela ausência de inflamação e formação de uma camada contínua de novo tecido cementário, cobrindo, não só a superfície dentinária exposta, como também, o material retrobturador. Com o amálgama de prata, os resultados estavam associados à um quadro inflamatório cuja intensidade era de moderada a severa. Quando as obturações foram mediatas, três dos espécimes obturados com o MTA não apresentaram infiltrado inflamatório, o mesmo não ocorrendo com os outros quatro espécimes. Os casos que foram obturados com o amálgama de prata, apresentaram-se todos com infiltrado inflamatório severo

e extenso. Os autores descreveram um quadro histopatológico, onde o cemento neoformado, depositado sobre o MTA, invadiu o espaço do ligamento periodontal. Os quadros de selamento biológico parciais com o MTA, observado por Pitt Ford et al. (1995),[127] na verdade, segundo eles, com tempo pós-operatório mais dilatado, poderiam resultar em selamentos totais. Foi o que aconteceu no experimento de Torabinejad et al. (1995),[177] que realizaram retrobturações com o MTA, em dentes de cães, analisando os resultados em dois períodos distintos: sacrificaram os animais após 2 a 5 semanas e com 10 a 18 semanas. No período de 2 a 5 semanas observaram apenas um caso, onde o tecido cementário neoformado recobria a superfície do MTA. No entanto, no período mais prolongado, de 10 a 18 semanas, todos os espécimes (total de 10) exibiram alguma quantidade de cemento neoformado depositado sobre ele.

Idênticas observações também têm sido feitas em polpas dentais, utilizando o MTA. Formação de barreira de dentina, com esse material, tem sido noticiada em casos de capeamento pulpar (Pitt Ford et al., 1996)[130] e pulpotomias (Soares, 1996)[155] em dentes de macacos e cães. Em ambos estudos, pode-se constatar que as barreiras de tecido duro, isolando o MTA do tecido pulpar, foram constantes e espessas. Segundo Pitt Ford et al. (1996),[130] a formação dessas barreiras de dentina, observadas com o MTA, são devidas à sua excelente propriedade seladora marginal, biocompatibilidade,

sua alcalinidade e outras propriedades associadas. Considerando ainda os dados de Soares (1996),[155] temos a relatar que a autora avaliou, histologicamente, a resposta do tecido pulpar de dentes de cães, ao MTA, comparado ao hidróxido de cálcio associado ao propileno glicol. Após a realização das pulpotomias, os remanescentes pulpares foram recobertos com ambos materiais e as avaliações histológicas efetuadas 90 dias após. Os resultados obtidos, permitiram concluir que em 91,66% dos dentes tratados com hidróxido de cálcio e em 96,43% dos casos em que foi utilizado o MTA, houve a formação de barreira de tecido duro. Os percentuais de casos que apresentaram, simultaneamente, barreira de tecido duro e tecido pulpar normal foi de 66,66% dos espécimes tratados com hidróxido de cálcio, e de 82,14% nos dentes em que se utilizou o MTA. Segundo a autora, não houve diferença estatística, quer entre os fenômenos reparativos, quer entre os fenômenos adversos ao reparo, entre os materiais testados.

Sabe-se que, dentre os materiais odontológicos, o hidróxido de cálcio é aquele que tem demonstrado possuir propriedades osteogênicas, estimulando, quando em contato com tecidos vivos, a deposição de cristais de calcita, que são birrefringentes à luz polarizada. Holland et al. (1999),[77] observaram a reação do tecido conjuntivo subcutâneo de ratos ao implante de tubos de dentina obturados com MTA ou hidróxido de cálcio misturado com água destilada. Seus

resultados demonstraram que ambos materiais possuem a propriedade de estimular a deposição dessas granulações birrefringentes à luz polarizada. Essas granulações, utilizando o hidróxido de cálcio, já haviam sido denunciadas anteriormente em tecido conjuntivo subcutâneo (Souza et al., 1977),[158] polpa dental (Holland, 1971;[61] Holland et al., 1982)[69] e tecidos periapicais (Holland et al., 1977;[68] Holland et al., 1978).[66] De acordo com Holland (1971),[61] essas granulações ou cristais de calcita são originárias da reação do cálcio do hidróxido de cálcio com o dióxido de carbono do tecido pulpar. Na opinião de Holland et al. (1999),[77] o MTA não tem hidróxido de cálcio, mas tem óxido de cálcio que pode reagir com os fluidos do tecido e formar hidróxido de cálcio, à semelhança do que se observa com o cimento Sealapex. Os autores acreditam que as estruturas birrefringentes à luz polarizada, observadas nos túbulos dentinários implantados e preenchidos com o MTA, sejam semelhantes àquelas observadas com o emprego do hidróxido de cálcio, ou seja, possivelmente também são cristais de calcita. Concluem, afirmando então que é possível que o mecanismo de ação do MTA, estimulando a deposição de tecido duro, seja similar ao que ocorre com o hidróxido de cálcio.

Conforme relato de Pitt Ford et al. (1996)[130] e de Torabinejad et al. (1997),[179] experimentações “in vitro” tem demonstrado a habilidade do MTA de estimular a liberação de citocinas dos osteoblastos, indicando que ele promove

ativamente a formação de tecido duro, numa demonstração de que participa diretamente desse processo, muito mais do que um simples material inerte.

Com o propósito de investigar a resposta do MTA e comprovar as boas propriedades biológicas, atestadas em outros tipos de experimentações, Torabinejad et al. (1995)[177] realizaram, em dentes de cães, retrobturações com o MTA e amálgama de prata, avaliando os espécimes, após 2 a 5 semanas e após 10 a 18 semanas. Os achados histopatológicos revelaram que, com o amálgama de prata, todos apresentaram de moderado a severo infiltrado inflamatório. Apenas um terço das raízes retrobturadas com o MTA apresentaram moderado infiltrado inflamatório. Em apenas um espécime analisado com o MTA, os autores notaram, nos tecidos periapicais, presença de macrófagos, linfócitos e tecido de granulação, sendo que, com o amálgama de prata, a maioria apresentava leucócitos polimorfonucleares. Esse estudo, a exemplo do que havia sido relatado por Pitt Ford et al. (1995),[131] evidenciou a deposição de cemento sobre o MTA, na maioria dos casos analisados, corroborando assim, também, os nossos achados. Segundo esses autores, o mecanismo para formação de cemento sobre o material retrobturador, ainda não está totalmente esclarecido. Acreditam que o MTA seria capaz de ativar os cementoclastos a produzirem uma matriz para a formação de cemento. Isto seria possivelmente causado pela sua habilidade seladora, seu alto

pH ou ainda liberação de substâncias que ativariam os cementoblastos a depositar uma matriz para a cementogênese. No entanto, acreditamos que a explicação mais convincente, no momento, tenha sido relatada por Holland et al. (1999),[77] ao qual fizemos referências anteriormente.

Ainda dentro do propósito de testar o MTA, antes de sua indicação em seres humanos, segundo suas próprias observações, Torabinejad et al. (1997)[179] realizaram um outro estudo, em dentes de macacos. Realizaram retrocavidades com 2 mm de profundidade, com brocas esféricas e retrobturam-nas com o MTA e o amálgama de prata, sendo 6 espécimes para cada grupo. Suas observações histopatológicas foram realizadas 5 meses após o início do experimento. Todos os espécimes retrobturados com o amálgama de prata, exibiram um tecido conjuntivo periapical com moderado a severo grau de inflamação, fato que ocorreu em apenas um espécime retrobturado com o MTA. Uma cápsula fibrosa recobria o amálgama de prata, sendo que, nas proximidades do material, havia freqüentemente, presença de neutrófilos, além da predominância de linfócitos. Em contraste, em 5 espécimes do MTA, uma espessa camada de cemento neoformado estava em contato direto com o material. Quadro histomorfológico apresentando as mesmas características, com o MTA, foi descrito em trabalho de Maguire et al. (1998),[102] quando os autores realizaram um estudo, em dentes de gatos, para verificar o processo de reparo, após o preenchimento de

cavidades ósseas com proteína osteogênica e colocação de membrana de regeneração tecidual. As retrocavidades foram obturadas com o MTA e os animais sacrificados após 12 semanas. A exemplo de achados anteriores, os autores verificaram que em 16 casos dos 24 espécimes analisados, ocorreu deposição de um tecido semelhante a cemento sobre o MTA.

Na opinião de Torabinejad et al. (1995)[177] a formação de tecido conjuntivo fibroso, de cemento e os baixos níveis de inflamação ocorridos com o emprego do MTA, mesmos nos casos onde os canais radiculares ficaram expostos, estaria relacionado com a sua eficiente adaptação marginal, propriedade demonstrada através de inúmeros trabalhos experimentais, sendo superior aos demais materiais retrobturadores, tais como o Super EBA, IRM, amálgama de prata e outros (Torabinejad et al., 1993;[169] Torabinejad et al., 1995).[172] Ainda segundo Torabinejad et al. (1995),[171] a eficiente habilidade seladora do MTA provavelmente deve-se à sua natureza hidrofílica e ligeira expansão quando ele é manipulado em ambiente úmido, o que talvez explique a similaridade de resultados, neste estudo, quando utilizado em cavidades preparadas em raízes com canais obturados ou não.

A biocompatibilidade do MTA, conforme pudemos discutir, também tem sido testada em diversas experimentações, comparativamente com os cimentos à base de OZE, e tem se comportado, biologicamente, de modo mais

favorável. Implantes intra-ósseos desse material demonstram que o tecido ósseo é depositado praticamente em contato com o mesmo ou ligeiramente separado por uma fina cápsula fibrosa (Torabinejad et al., 1995;[172] Torabinejad et al., 1998).[178] Testes sobre a mutagenicidade do MTA, IRM e Super EBA, realizado por Torabinejad et al. (1995)[174] foram conclusivos de que os mesmos não possuem potencial carcinogênico.

Portanto, o surgimento do MTA com provável mecanismo de ação semelhante ao hidróxido de cálcio (Holland et al., 1999),[77] mas com propriedades físicas um pouco diferentes, no contexto atual, representa um grande avanço. Uma conquista de fundamental importância, que preenche uma lacuna quanto ao tipo de material retrobturador ideal, e que possa ser indicado em diferentes circunstâncias clínicas e em inúmeras modalidades cirúrgicas em endodontia.

A maioria dos trabalhos, principalmente aqueles sobre infiltração marginal, tem demostrado, como já discutimos, resultados mais favoráveis com o MTA do que com os cimentos à base de OZE. No entanto, deve ser considerado que, “in vivo”, muitas vantagens que um determinado material oferece, podem desaparecer e, no final, os resultados acabam se igualando, considerando que, muitos outros fatores acabam interferindo na reparação, quando os materiais retrobturadores entram em contato com os tecidos periapicais. Além do que, as dificuldades na execução da técnica operatória “in vivo” são diferentes das realizadas “in vitro”. A presença de detritos,

assim como eventos histopatológicos de grande repercurssão, como as reabsorções dentinárias apicais, podem modificar totalmente os resultados, independentemente do tipo de material obturador realizado. Nessas situações é compreensível que os resultados, entre os diferentes materiais, "in vivo", possam até se igualar, como aconteceu em nosso estudo.

Mais recentemente (início de 2001), o fabricante do ProRoot MTA® modificou algumas informações contidas no MSDS (Material Safety Data Sheet) original, acrescentando que o material é composto por 75% de cimento Portland, 20% de óxido de bismuto e 5% de sulfato de cálcio di-hidratado. Esse fato era omitido, até então, nos trabalhos experimentais e bulas originais, conforme pudemos atestar, via Internet, quando acessamos o site da Dentsply - Tulsa Dental, em Março de 1999.

Na verdade a origem e composição do MTA sempre despertaram a curiosidade daqueles que se interessavam pelo material. Esse mistério começou a ser desvendado quando Wucherpfening & Green (1999)[193] publicaram um "abstract" sobre o referido material. Nesse pequeno resumo os autores afirmam terem observado que esse material era quase idêntico macroscopicamente, microscopicamente e pela difração de Raios X ao cimento Portland (cimento empregado em construções). Os autores acrescentam que esses dois materiais tiveram comportamento similar em cultura de células

e também quando aplicados em polpas de dentes de ratos. Curiosamente essas observações não foram ainda publicadas, tendo se limitado a esse “abstract”.

No entanto, Estrela et al. (2000)[45] estudaram as propriedades químicas e antibacterianas de alguns materiais, inclusive do cimento Portland (Cimento Itaú® - MG) e MTA. Eles observaram que o cimento Portland contém os mesmos elementos químicos do MTA, exceto o bismuto (observação: o óxido de bismuto é acrescentado ao produto para conferir-lhe radiopacidade adequada). Os autores observaram também que o cimento Portland tinha pH e atividade antibacteriana similar ao MTA.

Considerando esses dados, Holland et al. (2001)[80] estudaram o cimento Portland (Cimento Itaú® de Minas Gerais), o MTA e o hidróxido de cálcio quimicamente puro, preenchendo tubos de dentina e implantando-os em tecido subcutâneo de ratos, da mesma forma como já haviam feito com os dois últimos materiais (Holland et al., 1999).[77] Os resultados foram semelhantes entre o MTA e cimento Portland, ou seja, foram observadas granulações de calcita em contato com os materiais estudados, e também dentro dos túbulos dentinários. Além disso, observaram também presença de uma ponte de tecido duro Von Kossa positiva. Diante dos resultados obtidos os autores sugeriram que o mecanismo de ação dos 3 materiais estudados é similar. Com o objetivo de confirmar

esses dados, outros projetos experimentais foram desenvolvidos.

Assim, Holland et al. (2001)[79] realizaram pulpotomia em dentes de cães, protegendo 26 polpas radiculares com MTA ou cimento Portland (Cimento Itaú® - MG). Sessenta dias após o tratamento, as peças foram removidas e preparadas para análise histomorfológica. Com o MTA observaram 10 casos com ponte de tecido duro completa e polpa isenta de inflamação. Com o cimento Portland os resultados foram semelhantes, tendo ocorrido 11 casos com pontes completas e isenção de processo inflamatório. Os casos dos dois grupos experimentais que não exibiam pontes completas tiveram problemas com selamento coronário ou simplesmente exibiram irregularidades e solução de continuidade na porção central da ponte. Os resultados obtidos com os dois materiais estudados estão de acordo com resultados anteriores observados com o MTA quando aplicado sobre a polpa dental (Faraco Júnior & Holland, 2001).[46] Além disso, esses resultados sugerem que os dois materiais são similares e confirmam o mesmo mecanismo de ação demonstrado por Holland et al. (2001)[77] em tecido subcutâneo de rato.

Com a finalidade de complementar os dois experimentos já executados com os citados dois materiais, Holland et al. (2001)[73] realizaram obturações de 20 canais radiculares de dentes de cães, sendo 10 para o MTA e 10 para o cimento Portland (Cimento Itaú® - MG). Após o preparo

biomecânico os cimentos foram preparados com soro fisiológico e levados ao interior do canal com auxilio de uma broca Lentulo, procedendo-se, a seguir, a obturação pela técnica da condensação lateral. Noventa dias após a obturação as peças foram removidas e processadas para análise histomorfológica. Com o MTA foram observados 8 casos de selamento biológico, por cemento neoformado, em diferentes níveis e com ausência de infiltrado inflamatório. Os outros 2 espécimes exibiram selamento parcial e ou ausência de selamento com pequena sobreobturação e pequeno infiltrado inflamatório crônico em ambos os casos. Com o cimento Portland ocorreram 7 casos de selamento biológico completo ao nível do forame apical e 1 no interior do canal. Os 2 últimos casos tinham selamento biológico parcial, 1 ao nível do forame e outro intra-canal, exibindo ambos pequeno infiltrado inflamatório do tipo crônico. O resultado desse trabalho confirmou os dados obtidos em outros dois experimentos (Holland et al., 2001;[79] Holland et al., 2001)[80] realizados em subcutâneo de ratos e polpa de dentes de cães. Saidon et al. (2002)[145] realizando implantes de ProRoot® MTA e Cimento Portland em mandíbulas de cobaias, verificaram após 2 e 12 meses que o reparo ósseo, com processo inflamatório mínimo, ocorria adjacente a ambos materiais, comprovando que os mesmos são bem tolerados quando implantados.

Há de se mencionar ainda os estudos de Safavi & Nichols (2000)[143] comparando os efeitos do MTA e cimento

Portland na secreção de PGE2 de monócitos. Esses autores demonstraram que os produtos solúveis do MTA e cimento Portland apresentaram um efeito inibitório similar sobre a secreção de PGE2 de monócitos. Franco (2001)[48] estudou a reação do tecido da área de filtro de dez ratos ao implante de tubos de polietileno preenchidos com MTA (ProRoot MTA®) e cimento Portland (Cimento Zebu®). Os resultados demonstraram que a resposta tecidual em 2 semanas foi similar para ambos materiais, sendo caracterizada por reação inflamatória aguda, sensivelmente mais branda para o ProRoot MTA®; com predominância de tecido fibroso, fibrina e vasos congestos, presença de fibroblastos e macrófagos, além da presença de neutrófilos para o cimento Portland. Em 12 semanas, demonstrou-se uma tendência a cronificação para ambos cimentos, com a presença de tecido fibroso, fibroblastos e macrófagos, além da presença de vasos congestos, linfócitos e células gigantes em algumas amostras de cimento Portland. Moraes et al. (2001)[111] implantando tubos de polietileno preenchidos com cimento Portland (Cimento Votoran®) em tecido conjuntivo subcutâneo de ratos, pelo período de 7, 12 e 60 dias, observaram que o mesmo era biocompatível. Com o propósito de encontrar uma nova alternativa com relação ao estudo do MTA, Abdullah et al. (2002)[1] desenvolveram um experimento em culturas de células, com um novo tipo de Cimento Portland com tempo de presa acelerado comparativamente com um cimento de ionômero de vidro, MTA

e o Cimento Portland não modificado. Os resultados coletados após observações realizadas com 12, 24, 48 e 72 horas, demonstraram que ambas as variações de Cimento Portland não foram tóxicos e possuem potencial para promover reparação óssea. Verificaram que a adição de cloreto de cálcio (10% e 15%), como agente acelerado, não produziu nenhum efeito adverso, melhorando inclusive a biocompatibilidade do material. Estes estudos abrem perspectivas para viabilizar a produção de um material para restauração dental e também para uso ortopédico.

Baseados na série de estudos realizados com o MTA, bem como nos estudos que compararam o MTA com o cimento Portland, a empresa Ângelus® da cidade de Londrina - PR, realizou uma série de análises até chegar à fórmula de um MTA nacional, lançando no comércio com a denominação de MTA-Angelus®, concorrendo com o Pro-Root MTA® da Dentsply. Holland et al.* implantaram o MTA-Angelus® em tecido conjuntivo subcutâneo de ratos, após ser introduzido em tubos de dentina, objetivando observar se o comportamento tecidual era semelhante ao observado com o Pro-Root MTA®. A análise com auxílio de luz polarizada e reação de Von Kossa demonstrou comportamento tecidual idêntico ao já relatado para o cimento Pro-Root MTA® da Dentsply. Assim, foram observadas granulações de calcita junto ao material e no

* Holland, R. Comunicação pessoal.

interior dos túbulos dentinários. Junto ao material na luz do tubo, além das granulações de calcita, foi também observada a formação de uma ponte de tecido duro Von Kossa positiva .

Finalizando, gostaríamos de alertar sobre a necessidade do desenvolvimento de outras investigações cientificas sobre o tema, envolvendo novas técnicas cirúrgicas, utilizando os materiais ora estudados. Seria de fundamental importância direcionar, numa próxima etapa, experimentos no sentido de melhor constatar a eficiência dos referidos materiais.

7 CONCLUSÕES

7 CONCLUSÕES

Considerando a metodologia empregada e os escores atribuídos a todos os dados obtidos, pode-se aferir que:

- O MTA, independentemente do tipo de tratamento executado, se canais obturados ou não, apresentou resultados mais favoráveis àqueles exibidos pelo OZE consistente (p=0,045).

- Os resultados demonstraram que os efeitos da infiltração marginal coronária são minimizados com o emprego de um material retrobturador eficiente do ponto de vista de selamento marginal, como é o MTA.

- Dos materiais retrobturadores utilizados, o único que estimulou a deposição de tecido cementário em íntimo contato com o material selador foi o MTA.

8 REFERÊNCIAS BIBLIOGRÁFICAS

8 REFERÊNCIAS BIBLIOGRÁFICAS*

1 ABDULLAH, D., FORD, T. R., PAPAIOANNOU, S., NICHOLSON, J., McDONALD, F. An evaluation of accelerated Portland cement as a restorative material. *Biomaterials*, v.23, n.19, p.4001-10, 2002.

2 ABEDI, H. R., INGLE, J. I. Mineral trioxide aggregate: a review of a new cement. *J. Calif. Dent. Assoc.*, v.23, n.12, p.36-9, 1995.

3 AISEMBERG, M. S. Root resection after four years: repor of a case. *J. Am. Dent. Assoc.*, v.18, n.1, p.136-40, 1931.

4 ALVES, J. A., BARRIESHI, K., WALTON, R. E., WERTZ, P., WILCOX, L., DRAKE, D. R. Endotoxin penetration from mixed culture through obturated post-prepared canals. *J. Dent. Res.*, v.75, p.373, 1996. (Abstract 2847).

5 ANDREASEN, J. O., RUD, J., JENSEN, J. E. M. A histobacteriologic study of dental and periapical structures after endodontic surgery. *Int. J. Oral Surg.*, v.1, n.5, p.272-81, 1972.

6 ANTRIN, F. R., BAKLAND, L. K. Effect of retrograde cavity preparations on root apexes. *Endod. Dent. Traumatol.*, v.12, p.100-3, 1996.

---

* Baseado:
UNIVERSIDADE ESTADUAL PAULISTA. Coordenadoria Geral de Bibliotecas, Editora UNESP. *Normas para publicações da UNESP*. São Paulo: Editora UNESP, 1994. v.2: Referências Bibliográficas.

7 AQRABAWI, J. Sealing ability of amalgam, super EBA cement, and MTA when used as retrograde filling materials. *Br. Dent. J.*, v.188, n.5, p.266-8, 2000.

8 ARENS, D. E., TORABINEJAD, M. Repair of furcal perforations with mineral trioxide aggregate: two case reports. *Oral Surg. Oral Med. Oral Pathol. Oral Radiol. Endod.*, v. 82, n.1, p.84-8, 1996.

9 BAKER, N. A., ELEAZER, P. D., AVERBACH, R. E., SELTZER, S. Scanning electron microscopic study of the efficacy of various irrigating solutions. *J. Endod.*, v.1, n.4, p.127-35, 1975.

10 BARBOSA, H. G. *Estudo "in vitro" da infiltração marginal coronária em dentes humanos e estudo "in vivo" da resposta dos tecidos apicais e periapicais em dentes de cães após obturação de canais radiculares e preparo para pino:* influência do tipo de cimento obturador e do emprego de um "plug" de cimento temporário. Marília, 1999. 260p. Dissertação (Mestrado) – Faculdade de Ciências Odontológicas, Universidade de Marília.

11 BARKER, B. C. W., LOCKETT, B. C. Utilization of the mandibular premolars of the dog for endodontic research. *Aust. Dent. J.*, v.16, n.5, p.280-6, 1971.

12 BATES, C. F., CARNES, D. L., DEL RIO, C. E. Longitudinal sealing ability of mineral trioxide aggregate as a root-end filling material. *J. Endod.*, v.22, n.11, p.575-8, 1996.

13 BAUMGARTNER, J. C., MADER, C. L. A scanning electron microscopic evaluation of four root canal irrigation regimens. *J. Endod.*, v.13, n.4, p.147-57, 1987.

14 BEHREND, G. D., CUTLER, C. W., GUTMANN, J. L. An in-vitro study of smear layer removal and microbial leakage along root-canal fillings. *Int. Endod. J.*, v.29, n.2, p.99-107, 1996.

15 BERBERT, A. *Comportamento dos tecidos apicais e periapicais após biopulpectomia e obturação do canal com AH26, hidróxido de cálcio ou mistura de ambos:* estudo histológico em dentes de cães. Bauru, 1978. 174p. Tese (Livre-Docência) – Faculdade de Odontologia, Universidade de São Paulo.

16 BERNABÉ, P. F. E. *Estudo histológico da reação do tecido conjuntivo subcutâneo do rato ao implante de alguns materiais utilizados nas obturações retrógradas de canais radiculares*. São Paulo, 1977. 105p. Dissertação (Mestrado) – Faculdade de Odontologia, Universidade de São Paulo.

17 BERNABÉ, P. F. E. *Comportamento dos tecidos periapicais após apicectomia e obturação retrógrada. Influência do material obturador e das condições do canal radicular*: estudo histológico em dentes de cães. Bauru, 1981. 124p. Tese (Doutorado) – Faculdade de Odontologia, Universidade de São Paulo.

18 BERNABÉ, P. F. E. *Estudo histopatológico realizado em dentes de cães com lesão periapical após apicectomia e tratamento endodôntico via retrógrada*: influência do nível da obturação e do material obturador. Araçatuba, 1994. 352p. Tese (Livre Docência) – Faculdade de Odontologia, Universidade Estadual Paulista.

19 BERNABÉ, P. F. E., HOLLAND, R. Cirurgia parendodôntica: quando indicar e como realizá-la. In: GONÇALVES, E. A. N.;

FELLER, C. *Atualização na clínica odontológica*. São Paulo: Artes Médicas, 1998. p.217-54.

20 BERNABÉ, P. F. E., HOLLAND, R. O emprego do MTA na cirurgia parendodôntica. *Endonews*, v.2, p.2-5, 1999.

21 BERNABÉ, P. F. E., HOLLAND, R. O emprego do MTA: tratamento de perfurações (furca e raiz) e cirurgia parendodôntica. *Arquivo Dental Gaúcho*, v.9, n.2, p.20-3, 2002.

22 BERNABÉ, P. F. E., HOLLAND, R. *MTA e cimento Portland: considerações sobre as propriedades físicas, químicas e biológicas*. In: CARDOSO, R. J. A., MACHADO, M. E. L. Odontologia arte e conhecimento. São Paulo: Ed. Artes Médicas Ltda., 2003. cap.11, v.1, p.225-64.

23 BERNABÉ, P. F. E., HOLLAND, R., QUEIROZ, A. C., SOUZA, V., NERY, M. J., OTOBONI FILHO, J. A., DEZAN JÚNIOR, E., GOMES-FILHO, J. E. Avaliação da capacidade seladora de alguns materiais retrobturadores. *Rev. Odontol. Brasil Central*, v.11, n.32, p.68-71, 2002.

24 BERNABÉ, P. F. E. et al. Comparative study of MTA with other materials in retrofilling of pulpless dog's teeth. *J. Endod.* – in press, 2002.

25 BERNABÉ, P. F. E. et al. Healing process of root end treatment using ultrasonic instrument and MTA or Portland cement. *Int. Endod. J.* – in press, 2002.

26 BERNARDINELLI, N. *Obturação retrógrada – avaliação da adaptação às paredes das cavidades e infiltração marginal, em função dos materiais obturadores e de agentes de limpeza*. Bauru, 1993. 168p. Tese (Livre-Docência) – Faculdade de Odontologia, Universidade de São Paulo.

27 BLOCK, R. M., BUSHELL, A., GROSSMAN, L. I., LANGELAND, K. Endodontic surgical retreatment: a clinical and histopathologic study. *J. Endod.*, v.5, n.4, p.101-15, 1979.

28 BLUM, T. Additional notes on root amputation including a study of thirty-eight new cases. *J. Am. Dent. Assoc.*, v.19, n.1, p.69-86, 1932.

29 BRAMANTE, C. M., BERBERT, A. Root perforations dressed with calcium hidroxide or zinc oxide and eugenol. *J. Endod.,* v.13, n.8, p.392-5, 1987.

30 BROWNE, R. M. Animal tests for biocompatibility of dental materials: relevance, advantages and limitations. *J. Dent.*, v.22, supl.2, p.21-4, 1994.

31 CHAILERTVANITKUL, P., SAUNDERS, W. P., MACKENZIE, D. The effect of smear layer on microbial coronal leakage of gutta-percha root fillings. *Int. Endod. J.*, v.29, n.4, p.242-8, 1996.

32 CHAILERTVANITKUL, P., SAUNDERS, W. P., MACKENZIE, D. Coronal leakage in teeth root-filled with gutta-percha and two different sealers after long-term storage. *Endod. Dent. Traumatol.*, v.13, n.2, p.82-7, 1997.

33 CHAILERTVANITKUL, P., SAUNDERS, W. P., MACKENZIE, D., WEETMAN, D. A. An in vitro study of the coronal leakage of two root canal sealers using an obligate anaerobe microbial marker. *Int. Endod. J.*, v.29, n.4, p.249-55, 1996.

34 CHONG, B. S., PITT FORD, T. R., KARIYAWASAM, S. P. Tissue response to potential root-end filling materials in infected root canals. *Int. Endod. J.*, v.30, p.102-14, 1997.

35 CHONG, B. S., OWADALLY, I. D., PITT FORD, T. R., WILSON, R. F. Antibacterial activity of potential retrograde root filling materials. *Endod. Dent. Traumatol.*, v.10, n.2, p.66-70, 1994.

36 CHOW, E., TROPE, M., NISSAN, R. In vitro endotoxin penetration of coronally unsealed endodontically treated teeth. *J. Endod.*, v.19, n.4, p.187, 1993 (Abstract 8).

37 CITROME, G. P., KAMINSKI, E. J., HEUER, M. A. A comparative study of tooth apexification in the dog. *J. Endod.*, v.5, n.10, p.290-7, 1979.

38 COSTA, C. A. S., BENATTI NETO, C., LIA, R. C. C., OLIVEIRA, M. R. B., COSTA, J. H., GONZAGA, H. F. S. Pulp-capping studies with zinc oxide-eugenol, varying the age of materials, correlated with fluidity. *Rev. Odontol. UNESP*, v.22, n.2, p.223-30, 1993.

39 COSTA, S. G., COSTA, W. F., ANTONIAZZI, J. H. Avaliação "*in vitro*" da ação impermeabilizante de alguns vernizes e substâncias químicas aplicados nas paredes dentinárias e no remanescente da obturação do canal após preparo para retentores intra-radiculares. *Rev. Assoc. Paul. Cir. Dent.*, v.39,

n.2, p.94-108, 1985.

40 COTRAN, R., KUMAR, V., ROBBINS, S. L. *Robins pathologic basis of disease*. 4.ed. Philadelphia: Saunders, 1989. p.163-267.

41 DELIVANIS, P., TABIBI, A. A comparative sealability study of different retrofilling materials. *Oral Surg. Oral Med. Oral Pathol.*, v.45, n.2, p.273-81, 1978.

42 DIXON, C., RIKERT, V. G. Histologic verification of results of root canal therapy in experimental animals. *J. Am. Dent. Assoc.*, v.25, n.2, p.1781-803, 1938.

43 ENGEL, T. K., STEIMAN, H. R. Preliminary investigation of ultrasonic root end preparation. *J. Endod.*, v.21, n.9, p.443-6, 1995.

44 ERAUSQUIN, J., MURUZÁBAL, M. Root canal fillings with zinc oxide-eugenol cement in the rat molar. *Oral Surg. Oral Med. Oral Pathol.*, v.24, n.4, p.547-58, 1967.

45 ESTRELA, C., BAMMANN, L. L., ESTRELA, C. R. A., SILVA, R. S., PÉCORA, J. D. Antimicrobial and chemical study of MTA, Portland cement, calcium hydroxide paste, Sealapex and Dycal. *Braz. Dent. J.*, v.11, n.1, p.3-9, 2000.

46 FARACO JÚNIOR, I. M., HOLLAND, R. Response of the pulp of dogs to capping with mineral trioxide aggregate or a calcium hydroxide cement. *Dent. Traumatol.*, v.17, n.4, p.163-6, 2001.

47 FISCHER, E. J., ARENS, D. E., MILLER, C. H. Bacterial leakage of mineral trioxide aggregate as compared with zinc-free amalgam, intermediate restorative material, and super-EBA as a root-end filling material. *J. Endod.*, v.24, n.3, p.176-9, 1998.

48 FRANCO, K. P. B. *Estudo histológico comparativo entre o MTA e o cimento de Portland*. Feira de Santana, 2001. 57p. Monografia – Faculdade de Odontologia, Universidade Estadual de Feira de Santana.

49 FUNTEAS, U. R., WALLACE, J. A., FOCHTMAN, E. W. A comparative analysis of mineral trioxide aggregate and Portland cement. *Aust. Endod. J.*, v.29, n.1, p.43-4, 2003.

50 GARTNER, A. H., DORN, S. O. Advances in endodontic surgery. *Dent. Clin. North Am.*, v.38, n.2, p.357-78, 1992.

51 GOLDBERG, A., ABRAMOVICH, A. Analysis of the effect of EDTA on the dentinal walls of the root canal. *J. Endod.*, v.3, n.3, p.101-5, 1977.

52 GOMES, N. V., FERRAZ, C. C., GOMES, B. P., ZAIA, A. A., TEIXEIRA, F. B., SOUZA FILHO, F. J. Influence of irrigants on the coronal microleakage of laterally condensed gutta-percha root fillings. *Int. Endod. J.*, v.35, n.9, p.791-5, 2002.

53 GORMAN, M. C., STEIMAN, H. R., GARTNER, A. H. Scanning electron microscopic evaluation of root-end preparations. *J. Endod.*, v.21, n.3, p.113-7, 1995.

54 GREGORI, C. Incisões nos processos alveolares: estudo experimental da reparação de feridas localizadas nas mucosas alveolar e gengival do cão. *Rev. Fac. Odontol. São Paulo*, v.8, n.2, p.305-48, 1970.

55 GUERRA, J. A., SKRIBNER, J. E., LIN, L. M. Influence of a base on coronal microleakage of post-prepared teeth. *J. Endod.*, v.20, n.12, p.589-91, 1994.

56 GUTMANN, J. L., HARRISON, J. W. *Surgical endodontics*. Boston: Blackwell Scientific Publications, 1991. 468p.

57 HARRAN, E., COMELLI LIA, R. C., MARTIN, E., BENATTI NETO, C. Análisis de la variación de consistencia del óxido de cinc y eugenol utilizado como sellador en pulpectomias: estudio histomorfológico en perros. *Rev. Esp. Endod.*, v.5, n.2, p.31-9, 1987.

58 HARTY, F. J., PARKINS, B. J., WEINGRAF, A. M. The success rate of apicoectomy: a retrospective study of 1067 cases. *Br. Dent. J.*, v.29, p.407-13, 1970.

59 HESS, W., KELLER, O. *Le tavole anatomiche*. Pistoia: Edizioni Scientifiche Oral B, 1988. 128p.

60 HIZATUGU, R., DINAMARCO, P. R. Da possibilidade de contaminação do periápice de dentes submetidos ao preparo para recebimento de prótese com pino, após obturação dos canais radiculares. *Rev. Assoc. Paul. Cir. Dent.*, v.24, n.1, p.27-9, 1970.

61 HOLLAND, R. Histochemical response of amputed pulps to calcium hydroxide. *Rev. Bras. Pesq. Med. Biol.*, v.4, n.1/2, p.83-95, 1971.

62 HOLLAND, R. *Processo de reparo do coto pulpar e dos tecidos periapicais após biopulpectomia e obturação de canal com hidróxido de cálcio ou óxido de zinco e eugenol*: estudo histológico em dentes de cães. Araçatuba, 1975. 111p. Tese (Livre Docência) – Faculdade de Odontologia, Universidade Estadual Paulista.

63 HOLLAND, R., LEONARDO, M. R. Processo de reparo de dentes com rizogênese incompleta após tratamento endodôntico: contribuição ao estudo. *Rev. Bras. Odontol.*, v.25, n.154, p.370-7, 1968.

64 HOLLAND, R., SOUZA, V. Ability of a new calcium hydroxide root canal filling material to induce hard tissue formation. *J. Endod.*, v.11, n.12, p.535-43, 1985.

65 HOLLAND, R., SOUZA, V., RUSSO, M. C. Healing process after root canal therapy in immature human teeth. *Rev. Fac. Odontol. Araçatuba*, v.2, n.2, p.269-79, 1973.

66 HOLLAND, R., SOUZA, V., MELLO, W., RUSSO, M. C. Healing process of the pulp stump and periapical tissue in dog teeth. III. Histopathological findings following root filling with calcium hydroxide. *Rev. Fac. Odontol. Araçatuba*, v.7, p.25-38, 1978.

67 HOLLAND, R., SOUZA, V., TAGLIAVINI, L. R., MILANEZI, L. A. Healing process of teeth with open apices: histological study.

Bull. Tokyo Dent. Coll., v.12, n.4, p.333-8, 1971.

68 HOLLAND, R., MELLO, W., NERY, M. J., BERNABÉ, P. F. E., SOUZA, V. Reaction of human periapical tissue to pulp extirpation and immediate root canal filling with calcium hydroxide. *J. Endod.*, v.3, n.2, p.63-7, 1977.

69 HOLLAND, R., PINHEIRO, C. E., MELLO, W., NERY, M. J., SOUZA, V. Histochemical analysis of the dogs' dental pulp after pulp capping with calcium, barium and strontium hydroxides. *J. Endod.*, v.8, n.10, p.444-7, 1982.

70 HOLLAND, R., MELLO, W., NERY, M. J., SOUZA, V., BERNABÉ, P. F. E., OTOBONI FILHO, J. A. Healing process of dog dental pulp after pulpotomy and pulp covering with calcium hydroxide in powder or past form. *Acta Odontol. Pediat.*, v.2, n.2, p.47-51, 1981.

71 HOLLAND, R., MELLO, W., SOUZA, V., NERY, M. J., BERNABÉ, P. F. E., OTOBONI FILHO, J. A. Reacción de la pulpa y tejidos periapicales de dientes de perros, com forámenes incompletamente formados, posteriormente a la pulpotomia y protección com hidroxido de cálcio o formocresol: estudio histológico a distancia. *Rev. Esp. Endod.*, v.1, p.33-8, 1983.

72 HOLLAND, R., OTOBONI FILHO, J. A., SOUZA, V, NERY, M. J., BERNABÉ, P. F. E., DEZAN JUNIOR, E. Mineral trioxide aggregate repair of lateral root perforations. *J. Endod.*, v.27, p.281-4, 2001.

73 HOLLAND, R., SOUZA, V., NERY, M. J., BERNABÉ, P. F. E., OTOBONI FILHO, J. A., DEZAN JUNIOR, E. Agregado de trioxido mineral y cemento Portland em la obturación de conductos radiculares de perro. *Endodoncia*, v.19, n.4, p.275-80, 2001.

74 HOLLAND, R., SOUZA, V., NERY, M. J., MELLO, W., BERNABÉ, P. F. E., OTOBONI FILHO, J. A. Effect of the dressing in root canal treatment with calcium hydroxide. *Rev. Fac. Odontol. Araçatuba*, v.7, n.1, p.39-45, 1978.

75 HOLLAND, R., SOUZA, V., NERY, M. J., MELLO, W., BERNABÉ, P. F. E., OTOBONI FILHO, J. A. Root canal tratment of pulpless teeth with calvital or zinc oxide-eugenol, in one or two sittings: histological study in dog. *Rev. Fac. Odontol. Araçatuba*, v.7, n.1, p.47-53, 1978.

76 HOLLAND, R. , SOUZA, V., NERY, M. J., MELLO, W., BERNABÉ, P. F. E., OTOBONI FILHO, J. A. A histological study of the effect of calcium hydroxide in the treatment of pulpless teeth of dogs. *J. Br. Endod. Soc.*, v.12, n.1, p.15-23, 1979.

77 HOLLAND, R., SOUZA, V., NERY, M. J., OTOBONI FILHO, J. A., BERNABÉ, P. F. E., DEZAN JUNIOR, E. Reaction of rat connective tissue to implanted dentin tubes filled with mineral trioxide aggregate or calcium hydroxide. *J. Endod.*, v.25, n.3, p.161-6, 1999.

78 HOLLAND, R., CRUZ, A. G., SOUZA, V., NERY, M. J., BERNABÉ, P. F. E., OTOBONI FILHO, J. A., DEZAN JUNIOR, E. Comportamiento de los tejidos periapicales frente a la exposición

de la obturación endodóntica al medio oral: estudio histológico en dientes de perros. *Endodoncia*, v.18, n.2, p.99-108, 2000.

79 HOLLAND, R., SOUZA, V., MURATA, S. S., NERY, M. J., BERNABE, P. F., OTOBONI FILHO, J. A., DEZAN JUNIOR, E. Healing process of dog dental pulp after pulpotomy and pulp covering with mineral trioxide aggregate or Portland cement. *Braz. Dent. J.*, v.12, n.2, p.109-13, 2001.

80 HOLLAND, R., SOUZA, V., NERY, M. J., FARACO JÚNIOR, I. M., BERNABÉ, P. F. E., OTOBONI FILHO, J. A., DEZAN JUNIOR, E. Reaction of rat connective tissue to implanted dentin tubes filled with mineral trioxide aggregate, Portland cement or calcium hydroxide. *Braz. Dent. J.*, v.12, n.1, p.3-8, 2001.

81 HUME, W. R. Effect of eugenol on constrictor responses in blood vessels of the rabbit ear. *J. Dent. Res.*, v.62, n.9, p.1013-5, 1983.

82 HUME, W. R. Effect of eugenol on respiration and division in human pulp, mouse fibroblasts, and liver cells in vitro. *J. Dent. Res.*, v.63, n.11, p.1262-5, 1984.

83 HUME, W. R. In vitro studies on the local pharmacodynamics, pharmacology and toxicology of eugenol and zinc oxide-eugenol. *Int. Endod. J.*, v.21, n.2, p.130-4, 1988.

84 JOU, Y. T., PERTL, C. Is there a best retrograde filling material? *Dental Clin. Of North America*, v.41, n.3, p.555-61, 1997.

85 KETTERING, J. D., TORABINEJAD, M. Investigation of mutagenicity of mineral trioxide aggregate and other commonly used root-end filling materials. *J. Endod.*, v.21, n.11, p.537-42, 1995.

86 KHAYAT, A., LEE, S. J., TORABINEJAD, M. Human saliva penetration of coronally unsealed obturated root canals. *J. Endod.*, v.19, n.9, p.458-61, 1993.

87 KOENIGS, J. F., HELER, A. L., BRILIANT, J. D., NELFI, R. C., DRISKEL, T. D. Induced apical closure of permanent teeth in adult primates using a resorbable form of tricalcium phosphate ceramic. *J. Endod.*, v.1, n.3, p.102-6, 1975.

88 KOH, E. T., McDONALD, F., PITT FORD, T. R., TORABINEJAD, M. Cellular response to mineral trioxide aggregate. *J. Endod.*, v.24, n.8, p.543-7, 1998.

89 KOH, E. T., TORABINEJAD, M., PITT FORD, T. R., BRADY, K., McDONALD, F. Mineral trioxide aggregate stimulates a biological response in human osteoblasts. *J. Biomed. Mater. Res.*, v. 37, n.3, p.432-9, 1997.

90 KOREN, L., FRIEDMAN, S., ROTSTEIN, I., TROPE, M. Leakage patterns of various retrofilling materials in dogs. *J. Endod.*, v.16, n.4, p.191, 1990. (Abstract 6).

91 KRÖLING, A. E. *Estudo histopatológico dos tecidos periapicais de dentes de cães, após apicectomia e tratamento endodôntico via retrógrada:* influência da aplicação tópica de hidróxido de cálcio com veículos hidrossolúvel e não hidrossolúvel sobre o material

retrobturador e superfície dentinária. Araçatuba, 1996. 181p. Dissertação (Mestrado) – Faculdade de Odontologia, Universidade Estadual Paulista.

92 KUGA, M. C., MORAES, I. G., KEINE, K. C., BERBERT, A. Infiltração marginal em obturações retrógradas em função de agentes irrigadores. *Rev. Bras. Odontol.*, v.48, n.5, p.32-5, 1991.

93 KUKIDOME, K. Histopatological study on healing of periapical tissues after infected root canal treatment of human teeth. *Tokyo Dent. Coll. Bull. Oral Pathol.*, v.2, p.65-87, 1957.

94 LEAL, J. M. Materiais obturadores de canais radiculares. In: LEONARDO, M. R.; LEAL, J. M.; SIMÕES FILHO, A. P. *Endodontia*: tratamento de canais radiculares. São Paulo: Médica Panamericana, 1982. p.264-95.

95 LEAL, J. M., HOLLAND, R., NERY, M. J., MELLO, W. Estudo do comportamento do coto pulpar e tecidos periapicais de dentes de cães obturados com a pasta alfacanal normal e com seu líquido "envelhecido". *Rev. Assoc. Paul. Cir. Dent.*, v.33, n.1, p.38-47, 1979.

96 LEE, S. J., MONSEF, M., TORABINEJAD, M. Sealing ability of a mineral trioxide aggregate for repair of lateral root perforations. *J. Endod.*, v. 19, n.11, p.541-4, 1993.

97 LEONARDO, M. R., HOLLAND, R. Healing process after vital pulp extirpation and immediate root canal filling with calcium hydroxide: histochemical study in human teeth. *Rev. Fac. Odontol. Araçatuba*, v.3, n.2, p.159-69, 1974.

98 LEONARDO, M. R., SILVA, L. A., UTRILLA, L. S., ASSED, S., ETHER, S. S. Calcium hydroxide root canal sealers: histopathologic evaluation of apical and periapical repair after endodontic treatment. *J. Endod.*, v.23, n.7, p.428-32, 1997.

99 LESSI, R. A., ANTONIAZZI, J. H. Contribuição para o estudo da capacidade selante do amálgama de prata a fim de diminuir a permeabilidade marginal dos remanescentes de obturações de condutos radiculares em dentes preparados para retentores intra-radiculares. *Rev. Assoc. Paul. Cir. Dent.*, v.33, n.2, p.102-8, 1979.

100 LIN, C. P., CHOU, H. G., KUO, J. C., LAN, W. H. The quality of ultrasonic root-end preparation: a quantitative study. *J. Endod.*, v.24, n.10, p.666-70, 1998.

101 LINDQVIST, L., OTTESKOG, P. Eugenol: liberation from dental materials and effect on human diploid fibroblast cells. *Scand. J. Dent. Res.*, v.88, n.6, p.552-6, 1981.

102 MAGUIRE, H., TORABINEJAD, M., McKENDRY, D., McMILLAN, P., SIMON, J. H. Effects of resorbable membrane placement and human osteogenic protein-1 on hard tissue healing after periradicular surgery in cats. *J. Endod.*, v.24, n.11, p.720-5, 1998.

103 MAGURA, M. E., KAFRAWY, A. H., BROWN, C. E., NEWTON, C. W. Human saliva coronal microleakage in obturated root canals: an in vitro study. *J. Endod.*, v.17, n.7, p.324-31, 1991.

104 MARKOWITZ, K., MOYNIHAN, M., LIU, M., KIM, S. Biologic properties of eugenol and zin oxide-eugenol: a clinically oriented review. *Oral Surg. Oral Med. Oral Pathol.*, v.73, n.6, p.729-37, 1992.

105 MCARRE, D., ELLENDER, G. The biocompatibility of restorative materials. *J. Dent. Res.*, v.69, p.949, 1990. (Abstract 16).

106 McDONALD, N. J., HOVLAND, E. J. Surgical endodontics. In: WALTON, R. E., TORABINEJAD, M. *Principles and practice of endodontics*. 2.ed. Philadelphia: W. B. Saunders, 1996. p.401-21.

107 MEHLHAFF, D. S., MARSHALL, J. G., BAUMGARTNER, J. C. Comparison of ultrasonic and high-speed-bur root-end preparations using bilaterally matched teeth. *J. Endod.*, v.23. n.7, p.448-52, 1997.

108 MELLO, W., HOLLAND, R., SOUZA, V. Capeamento pulpar com hidróxido de cálcio ou pasta de óxido de zinco e eugenol: estudo histológico comparativo em dentes de cães. *Rev. Fac. Odontol. Araçatuba*, v.1, p.33-44, 1972.

109 MENEZES, J., LIN, L. Effect of a base on coronal endotoxin leakage of endodontically treated teeth. *J. Endod.*, v.23, n.4, p.254, 1997. (Abstact 19).

110 MOLNAR, E. J. Residual eugenol from zinc oxide-eugenol compounds. *J. Dent. Res.*, v.46, n.4, p.645-9, 1967.

111 MORAES, S. H. et al. Reação do tecido conjuntivo subcutâneo de rato ao implante do cimento Portland. *J. Bras. Endod.*, v.2, n.7, p.326-9, 2001.

112 MORANDI, R. *Avaliação histomorfológica realizada em dentes de cães com lesão periapical, após apicectomia e obturação retrógrada convencional com cimentos à base de óxido de zinco e eugenol e o agregado de trióxido mineral*. Araçatuba, 1999. 320p. Dissertação (Mestrado) – Faculdade de Odontologia, Universidade Estadual Paulista.

113 MOREIRA, G. H., SOUZA, V., HOLLAND, R., SALIBA, O. Effect of zinc acetate on the sealing and irritating properties of the zinc oxide-eugenol cement. *Rev. Odontol. UNESP*, v.10, n.1/2, p.35-40, 1981.

114 NAKATA, T. T., BAE, K. S., BAUMGARTNER, J. C. Perforation repair comparing mineral trioxide aggregate and amalgam using an anaerobic bacterial leakage model. *J. Endod.*, v.24, n.3, p.184-6, 1998.

115 NICHOLLS, E. Retrograde filling of the root canal. *Oral Surg. Oral Med. Oral Pathol.*, v.15, n.4, p.463-73, 1962.

116 NORDENRAM, A., SVARDSTROM, G. Results of apicoectomy: a clinical radiological examination. *Swed. Dent. J.*, v.63, p.593-604, 1970.

117 ORBAN, B. Action of paraformaldehyde on dental pulp. *J. Dent. Res.*, v.13, n.3, p.215-6, 1933. (Abstract 62).

118 OSORIO, R. M., HEFTI, A., VERTUCCI, F. J., SHAWLEY, A. L. Cytotoxicity of endodontic materials. *J. Endod.*, v.24, n.2, p.91-6, 1998.

119 OTOBONI FILHO, J. A. *Estudo histológico do comportamento dos tecidos periapicais do dente do cão após curetagem periapical, apicectomia e obturação retrógrada*. Araçatuba, 1981. 64p. Dissertação (Mestrado) - Faculdade de Odontologia, Universidade Estadual Paulista.

120 OTOBONI FILHO, J. A. *Estudo histológico comparativo entre o tratamento endodôntico curetagem periapical, apicectomia e obturação retrógrada em dentes de cães com lesão periapical*. Araçatuba, 1987. 100p. Tese (Doutorado) - Faculdade de Odontologia, Universidade Estadual Paulista.

121 OWADALLY, I. D., PITT FORD, T. R. Effect of addition of hydroxyapatite on the physical properties of IRM. *Int. Endod. J.*, v.27, n.5, p.227-32, 1994.

122 PATERSON, R. C., WATTS, A. Pulpal involvement and endodontic treatment. In: ELDERTON, B. J. (ed). *The dentition and dental care*. Oxford: Oxford Heinemann Medical Books. Chap.15, 1990.

123 PERSSON, G. Prognosis of reoperation after apicectomy: a clinical radiological investigation. *Swed. Dent. J.*, v.66, p.49-67, 1973.

124 PETERS, L. B., HARRISSON, J. W. A comparison of leakage of fillings materials in demineralized and non-demineralized resected root ends under vacuum and non-vacuum conditions. *Int. Endod. J.*, v.25, n.6, p.273-8, 1992.

125 PISANO, D. M., DiFIORE, P. M., McCLANAHAN, S. B., LAUTENSCHLAGER, E. P., DUNCAN, J. L. Intraorifice sealing of gutta-percha obturated root canals to prevent coronal microleakage. *J. Endod.*, v.24, n.10, p.659-62, 1998.

126 PITT FORD, T. R. Tissue reactions to two root canal sealers containing formaldehyde. *Oral Surg. Oral Med. Oral Pathol.*, v.60, n.6, p.661-5, 1985.

127 PITT FORD, T. R., ANDREASEN, J. O., DORN, S. O., KARIYAWASAN, S. P. Effect of various zinc oxide materials as root-end fillings on healing after replantation. *Int. Endod. J.*, v.28, n.6, p.273-8, 1995.

128 PITT FORD, T. R., ANDREASEN, J. O., DORN, S. O., KARIYAWASAM, S. P. Effect of various sealers with gutta-percha as root-end fillings on healing after replantation. *Endod. Dent. Traumatol.*, v.12, n.1, p.33-7, 1996.

129 PITT FORD, T. R., TORABINEJAD, M., HONG, C. U., KARIYAWASAM, S. P. Assessment of mineral trioxide aggregate as a retrograde root filling. *J. Dent. Res.*, v.73, n.4, p.804, 1994. (Abstract 141).

130 PITT FORD, T. R., TORABINEJAD, M., ABEDI, H. R., BAKLAND, L. K., KARIYAWASAM, S. P. Using mineral trioxide aggregate as a pulp-capping material. *J. Am. Dent. Assoc.*, v.127, n.10, p.1491-6, 1996.

131 PITT FORD, T. R., TORABINEJAD, M., McKENDRY, D. J., HONG, C. U., KARIYAWASAM, S. P. Use of mineral trioxide aggregate

for repair of furcal perfurations. *Oral Surg. Oral Med. Oral Pathol. Oral Radiol. Endod.*, v.79, n.6, p.756-63, 1995.

132 RAVANSHAD, S., TORABINEJAD, M. Coronal dye penetration of the apical filling materials after post space preparation. *Oral Surg. Oral Med. Oral Pathol.*, v.74, n.5, p.644-7, 1992.

133 RAY, H., TROPE, M., BUXT, P., SWITZER, S. The influence of various factors on the radiographic periapical status of endodontically treated teeth. *J. Endod.*, v.19, n.4, p.187, 1993 (Abstract 7).

134 ROCHA, W. C., ESTRELA, C. Cirurgia em endodontia. In: ESTRELA, C.; FIGUEIREDO, J. A. P. *Endodontia*: princípios biológicos e mecânicos. São Paulo: Artes Médicas, 1999. p.315-65.

135 ROLDI, A. *Avaliação da infiltração marginal do remanescente da obturação de canal, após preparo para retentor intra-radicular. Influência do tempo de preparo, nível de corte e cimento*. São Paulo, 1990. 121p. Tese (Doutorado) – Faculdade de Odontologia, Universidade de São Paulo.

136 ROMEIRO, I, P., ANTONIAZZI, J. H., COSTA, W. F. Avaliação da permeabilidade marginal da obturação após preparo para retentor intra-radicular realizado em diferentes tempos. *Rev. Assoc. Paul. Cir. Dent.*, v.39, n.6, p.374-9, 1985.

137 ROWE, A. H. Problems of intra-canal testing of endodontic materials. *Int. Endod. J.*, v.13, n.2, p.96-103, 1980.

138 RUBIN, E., FARBER, J. L. (Ed.). *Patologia*. Rio de Janeiro: Interlivros, 1990. p.90-127.

139 RUD, J., ANDREASEN, J. O. A study of failures after endodontic surgery by radiographic, histologic and stereomicroscope methods. *Int. J. Oral Surg.*, v.1, n.6, p.311-28, 1972.

140 RUD, J., ANDREASEN, J. O., JENSEN, J. E. A follow-up study of 1000 cases treated by endodontic surgery. *Int. J. Oral Surg.*, v.1, n.4, p.215-28, 1972.

141 RUSSO, M. C., HOLLAND, R., SOUZA, V. Radiographic and histological evaluation of the treatment of inflammed dental pulps. *Int. Endod. J.*, v.15, n.3, p.137-42, 1982.

142 RUSSO, M. C., SOUZA, V., HOLLAND, R. Effects of the dressings with calcium hydroxide under pressure on the pulpal healing of pulpotomized human teeth. *Rev. Fac. Odontol. Araçatuba*, v.3, n.2, p.303-11, 1974.

143 SAFAVI, K., NICHOLS, F. C. Secretion of PGE^2 from monocytos exposed to MTA or Portland cement. *J. Endod.*, v.26, n.9, p.540, 2000. (Abstract).

144 SAIDON, J., HE, J., ZHU, Q., SAFAVI, K., SPANGBERG, L. S. Cell and tissue reactions to mineral trioxide aggregate and Portland cement. *Oral Surg. Oral Med. Oral Pathol. Oral Radiol. Endod.*, v.95, n.4, p.483-9, 2003.

145 SAIDON, J., et al. Tissue reaction to implanted mineral trioxide aggregate or Portland cement. *J. Endod.*, v.28, n.3, p.247,

2002. (Abstract).

146 SAITO, C. T. M. H., HOLLAND, R., MURATA, S. S. Qualidade do selamento coronário de dentes tratados endodonticamente: influência da exposição à saliva e ciclagem de temperatura. In: XIV JORNADA ACADÊMICA DE ARAÇATUBA – UNESP, 1994. *Anais ...* Araçatuba, 1994. p.5-6.

147 SAUNDERS, E. M., SAUNDERS, W. P. Long-term coronal leakage of JS Quickfill root fillings with Sealapex and Apexit sealers. *Endod. Dent. Traumotol.*, v.11, n.4, p.181-5, 1995.

148 SAUNDERS, W. P., SAUNDERS, E. M. Influence of smear layer on the coronal leakage of Thermafil and laterally condensed gutta-percha root fillings with a glass ionomer sealer. *Int. Endod. J.*, v.27, n.4, p.208-12, 1994.

149 SAUNDERS, W. P., SAUNDERS, E. M., GUTMANN, J. L. Ultrasonic root-end preparation Part 2. Microleakage of EBA root-end fillings. *Int. Endod. J.*, v.27, n.6, p.325-9, 1994.

150 SCHWARTZ, R. S., MAUGER, M., CLEMENT, D. J., WALKER, W. A. 3rd. Mineral trioxide aggregate: a new material for endodontics. *J. Am. Dent. Assoc.*, v.130, n.7, p.967-75, 1999.

151 SHABAHANG, S., TORABINEJAD, M., BOYNE, P. P., ABEDI, H., McMILLAN, P. A comparative study of root-end induction using osteogenic protein-1, calcium hydroxide, and mineral trioxide aggregate in dogs. *J. Endod.*, v.25, n.1, p.1-5, 1999.

152 SILVA, L. A. B. *Cimentos obturadores de canal radicular à base de hidróxido de cálcio: avaliação histopatológica do reparo apical e periapical em dentes de cão, da resposta inflamatória em tecido subcutâneo e da migração celular em cavidade peritoneal de camundongos*: análise do pH, concentração de cálcio total e condutividade. Ribeirão Preto, 1995. 191p. Tese (Livre Docência) – Faculdade de Odontologia, Universidade de São Paulo.

153 SLUYK, S. R., MOON, P. C., HARTWELL, G. R. Evaluation of setting properties and retention characteristics of mineral trioxide aggregate when used as a furcation perforation repair material. *J. Endod.*, v.24, n.11, p.768-71, 1998.

154 SMITH, N. A histological study of the root end after apicectomy. *Aust. Dent. J.*, v.21, n.4, p.586-90, 1967.

155 SOARES, I. M. L. *Resposta pulpar ao MTA – agregado de trióxido mineral – comparada ao hidróxido de cálcio, em pulpotomias. Histológico em dentes de cães*. Florianópolis, 1996. 74p. Concurso (Titular) – Centro de Ciências da Saúde (Departamento de Estomatologia – Área de Endodontia), Universidade Federal de Santa Catarina.

156 SOMMER, R. F., OSTRANDER, F. D., CROWLEY, M. C. *Clinical endodontics*: a manual of scientific endodontics. Philadelphia: W. B. Saunders, 1956. p.323-64.

157 SOUZA, S. M. G., BRAMANTE, C. M., BERNARDINELLI, N. Preparo cavitário apical: comparação entre técnicas. *Rev. Odontol. Univ. São Paulo*, v.9, n.4, p.259-64, 1995.

158 SOUZA, V., HOLLAND, H., MELLO, W., NERY, M. J. Reaction of rat connective tissue to the implant of calcium hydroxide pastes. *Rev. Fac. Odontol. Araçatuba*, v.6, p.66-79, 1977.

159 SOUZA, V., BERNABÉ, P. F. E., HOLLAND, R., NERY, M. J., MELLO, W., OTOBONI FILHO, J. A. Tratamento não cirúrgico de dentes com lesões periapicais. *Rev. Bras. Odontol.*, v.46, n.2, p.39-46, 1989.

160 SOUZA, V., NERY, M. J., HOLLAND, R., BRUNINI, S. H. S., SANTOS, J. C., NAKAMURA, D. H., GOMES, M. A. J. Infiltração marginal coronária após obturação do canal radicular e preparo para pino. *Arq. Ciênc. Saúde Unipar*, v.4, n.3, p.229-33, 2000.

161 STRÖMBERG, T. Wound healing after total pulpectomy in dogs. A comparative study between root fillings with calcium hydroxide, dibasic calciumphosphate, and gutta-percha. *Odontol. Revy*, v.20, n.2, p.147-63, 1969.

162 SVEJDA, J., BRÁZDA, O. Scanning eletron microscopic examination of root after apicoectomy. *J. Oral Pathol.*, v.7, n.3, p.162-72, 1978.

163 SWANSON, K., MADISON, S. An evaluation of coronal microleakage in endodontically treated teeth. Part I. Time periods. *J. Endod.*, v.13, n.2, p.56-9, 1987.

164 TAYLOR, G. N., BUMP, R. Endodontic considerations associated with periapical surgery. *Oral Surg. Oral Med. Oral Pathol.*, v. 58, p.450-5, 1984.

165 TAYLOR, J. K., JEANSONNE, B. G., LEMON, R. R. Coronal leakage: effects of smear layer, obturation technique, and sealer. *J. Endod.*, v.23, n.8, p.508-12, 1997.

166 TIDSWELL, H. E., SAUNDERS, E. M., SAUNDERS, W. P. Assessment of coronal leakage in teeth root filled with gutta-percha and a glass ionomer root canal sealer. *J. Endod.*, v.19, n.9, p.458-61, 1993.

167 TORABINEJAD, M., PITT-FORD, T. R. Root end filling materials: a review. *Endod. Dent. Traumatol.*, v.12, n.4, p.161-78, 1996.

168 TORABINEJAD, M., UNG, B., KETTERING, J. D. In vitro bacterial penetration of coronally unsealed endodontically treated teeth. *J. Endod.*, v.16, n.12, p.566-9, 1990.

169 TORABINEJAD, M., WATSON, T. F., PITT FORD, T. R. Sealing ability of a Mineral Trioxide Aggregate when used as a root end filling material. *J. Endod.*, v.19, n.12, p.591-5, 1993.

170 TORABINEJAD, M., HIGA, R. K., McKENDRY D. J., PITT FORD, T. R. Dye leakage of four root end filling materials: effects of blood contamination. *J. Endod.*, v.20, n.4, p.159-63, 1994.

171 TORABINEJAD, M.; HONG, C. U.; McDONALD, F.; PITT FORD, T. R. Physical an chemical properties of a new root-end filling material. *J. Endod.*, v.21, n.7, p.349-53, 1995.

172 TORABINEJAD, M., HONG, C. U., PITT FORD, T. R., KARIYAWASAM, S. P. Tissue reaction to implanted super-EBA and mineral trioxide aggregate in the mandible of guinea pigs: a

preliminary report. *J. Endod.*, v.21, n.11, p.569-71, 1995.

173 TORABINEJAD, M., HONG, C. U., PITT FORD, T. R., KETTERING, J. D. Antibacterial effects of some root end filling materials. *J. Endod.*, v.21, n.8, p.403-6, 1995.

174 TORABINEJAD, M.; HONG, C. U.; PITT FORD, T. R., KETTERING, J. D. Cytotoxicity of four root end filling materials. *J. Endod.*, v.21, n.10, p.489-92, 1995.

175 TORABINEJAD, M., RASTEGAR, A. F., KETTERING, J. D., PITT FORD, T. R. Bacterial leakage of mineral trioxide aggregate as a root-end filling material. *J. Endod.*, v.21, n.3, p.109-12, 1995.

176 TORABINEJAD, M., SMITH, P. W., KETTERING, J. D., PITT FORD, T. R. Comparative investigation of marginal adaptation of mineral trioxide aggregate and other commonly used root-end filling materials. *J. Endod.*, v.21, n.6, p.295-9, 1995.

177 TORABINEJAD, M., HONG, C. U., LEE, S. J., MONSEF, M., PITT FORD, T. R. Investigation of mineral trioxide aggregate for root-end filling in dogs. *J. Endod.*, v.21, n.12, p.603-8, 1995.

178 TORABINEJAD, M., PITT FORD, T. R., ABEDI, H. R., KARIYAWASAM, S. P., TANG, H. M. Tissue reaction to implanted root-end filling materials in the tibia and mandible of guinea pigs. *J. Endod.*, v.24, n.7, p.468-71, 1998.

179 TORABINEJAD, M., PITT FORD, T. R., McKENDRY, D. J., ABEDI, H. R., MILLER, D. A., KARIYAWASAM, S. P. Histologic assessment of mineral trioxide aggregate as a root-end filling in

monkeys. *J. Endod.*, v.23, n.4, p.225-8, 1997.

180 TORNECK, C. D., SMITH, J. Biologic effects of endodontic procedures on developing incisor teeth. I. Effect of parcial and total pulp removal. *Oral Surg. Oral Med. Oral Pathol.*, v.30, n.2, p.258-66, 1970.

181 TROPE, M., LOST, C., SCHMITZ, H. J., FRIEDMAN, S. Healing of apical periodontitis in dogs after apicoectomy and retrofilling with various filling materials. *Oral Surg. Oral Med. Oral Pathol. Oral Radiol. Endod.*, v.81, n.2, p.221-8, 1996.

182 TUNG, K., MENGE, A. C. Sperm and testicular autoimmunity. In: ROSE, N. R., MacKAY, I. R. *The autoimmune diseases*. Orlando: Academic Press, 1985. p.537-90.

183 TZIAFAS, D., PANTELIDOU, O., ALVANOU, A., BELIBASAKIS, G., PAPADIMITRIOU, S. The dentinogenic effect of mineral trioxide aggregate (MTA) in short-term capping experiments. *Int. Endod. J.*, v.35, n.3, p.245-54, 2002.

184 UCTASLI, M. B., TINAZ, A. C. Microleakage of different types of temporary restorative materials used in endodontics. *J. Oral Sci.*, v.42, n.2, p.63-7, 2000.

185 VALERA, M. C., BERNARDINELI, N., BERBERT, A. Avaliação da infiltração marginal de corante, via coronária, em função do momento, do nível de corte das obturações dos canais radiculares e do armazenamento em saliva. *Rev. Odontol. Univ. São Paulo*, v.8, n.1, p.57-64, 1994.

186 WEINBURGER, B. W. *An introduction to the history of dentistry*. St. Louis: CV Mosby, v.1, 1948. 71p.

187 WEINE, F. S., GERSTEIN, H. Periapical surgery. In: WEINE, F. S. *Endodontic therapy*. 2.ed. Saint Louis: Mosby, 1976. p.339-42.

188 WELDON JÚNIOR, J. K., PASHLEY, D. H., LOUSHINE, R. J., WELLER, R. N., KIMBROUGH, W. F. Sealing ability of mineral trioxide aggregate and super-EBA when used as furcation repair materials: a longitudinal study. *J. Endod.*, v.28, n.6, p.467-70, 2002.

189 WILLIAMS, S. S., GUTMANN, J. L. Periradicular healing in response to Diaket root end filling material with and without tricalcium phosphate. *Int. Endod. J.*, v.29, n.2, p.84-92, 1996.

190 WILSON, A. D. Specification test for the solubility and desintegration of dental cements: a critical evaluation of its meaning. *J. Dent. Res.*, v.55, n.5, p.721-9, 1976.

191 WU, M. K., De GEE, A. J., WESSELINK, P. R., MOORER, W. R. Fluid transport and bacterial penetration along root canal fillings. *Int. Endod. J.*, v.26, n.4, p.203-8, 1993.

192 WUCHENICH, G., MEADOWS, D., TORABINEJAD, M. A comparison between two root end preparation techniques in human cadavers. *J. Endod.*, v.20, n.6, p.279-82, 1994.

193 WUCHERPFENING, A. L., GREEN, D. B. Mineral trioxide vs Portland cement: two biocompatible filling materials. *J. Endod.*, v.25, n.4, p.308, 1999. (Abstract).

194 YAMADA, R. S., ARMAS, A., GOLDMAN, M., LIN, P. S. A scanning electron microscopic comparison of a high volume final flush with several irrigatin solutions: Part 3. *J. Endod.*, v.9, n.4, p.137-42, 1983.

195 YATSUSHIRO, J. D., BAUMGARTNER, J. C., TINKLE, J. S. Longitudinal study of the microleakage of two root-end filling materials using a fluid conductive system. *J. Endod.*, v.24, n.11, p.716-9, 1998.

196 ZUOLO, M. L., KATO, A. S., KHERLAKIAN, D., IMURA, N. Microinfiltração coronária em dentes endodonticamente tratados após preparo do canal protético. *Rev. Assoc. Paul. Cir. Dent.*, v.50, n.3, p.253-7, 1996.

RESUMO

RESUMO

ROCHA, W. C. *Avaliação dos efeitos da infiltração microbiana, por via coronária, em dentes de cães submetidos à obturação retrógrada com o MTA*. Araçatuba, 2003. 233p. Tese (Doutorado) – Faculdade de Odontologia, Universidade Estadual Paulista.

O objetivo deste trabalho foi avaliar a capacidade seladora do MTA como material retrobturador, por via coronária, comparado ao cimento de óxido de zinco e eugenol consistente, assim como investigar os possíveis efeitos que esta via de contaminação provocaria nos tecidos periapicais de dentes de cães. Para tanto, foram utilizadas 48 raízes de 24 pré-molares superiores e inferiores de três cães adultos jovens. Constituíram-se 4 grupos experimentais: dentes com canais radiculares expostos ao meio bucal e a obturação retrógrada realizada com o cimento de óxido de zinco e eugenol consistente ou MTA e dentes com canais radiculares obturados e selados com guta-percha e amálgama e a obturação retrógrada realizada com o cimento de óxido de zinco e eugenol consistente ou MTA. Após 180 dias dos procedimentos cirúrgicos, os animais foram sacrificados, os maxilares removidos e fixados em solução de formol a 10%. Realizou-se então a descalcificação das peças e posterior processamento

histológico, sendo os cortes corados pelas técnicas da hematoxilina e eosina e Brown & Brenn. A análise dos resultados permitiu concluir que o MTA, independentemente do tipo de tratamento executado, se canais obturados ou não, apresentou resultados mais favoráveis àqueles exibidos pelo OZE consistente (p=0,045). Os efeitos da infiltração marginal coronária são minimizados com o emprego de um material retrobturador eficiente do ponto de vista de selamento marginal, como é o MTA. Dos materiais retrobturadores utilizados, o único que estimulou a deposição de tecido cementário em íntimo contato com o material selador foi o MTA.

PALAVRAS-CHAVE: Obturação retrógrada; MTA; infiltração coronária; ultra-som.

ABSTRACT

ABSTRACT

ROCHA, W. C. *Evaluation of the effects of coronal microbial leakage in teeth of dogs submitted to MTA root-end filling*. Araçatuba, 2003. 233p. Tese (Doutorado) – Faculdade de Odontologia, Universidade Estadual Paulista.

The aim of this study was to evaluate the sealing ability of MTA when used as root-end filling material to seal periapical tissues of the coronal microbial leakage, comparing it to the zinc oxid eugenol cement desiccated mixture. Forty-eight roots from 24 superior and inferior premolars of 3 young adult dogs were the sample. They were divided in four experimental groups. Two groups had the root canal exposed to the oral enviroment and the root-end cavities were filled with MTA or zinc oxid eugenol cement desiccated mixture. The other two groups (controls groups) had the root canal filled and the coronal acess was sealed with gutta-percha and amalgam and the root-end cavities also were filled with MTA or zinc oxid eugenol cement desiccated mixture. Animals were killed one hundred and eighty days after the treatment. The jaws were removed and fixed in 10% buffered formalin solution. After the block sections were demineralized, histological processing was done and the

sections were stained with hematoxylin and eosin and Brown & Brenn techniques. Taking into consideration the experimental conditions under which this work was undertaken, as well as the results obtained, we can concluded that the MTA with or without root canal filling showed better results when compared to the zinc oxid eugenol cement desiccated mixture (p=0,045). The effect of coronal bacterial leakage can be minimized by using an efficient root-end filling material as MTA. From the root-end filling material investigated the MTA was the only one which stimulated the deposition of cement tissue in contact with the sealing material.

KEY-WORDS: Root-end filled; MTA; coronal leakage; ultrasonic instruments.

unesp UNIVERSIDADE ESTADUAL PAULISTA
"Júlio de Mesquita Filho"
CÂMPUS DE ARAÇATUBA
CURSOS DE ODONTOLOGIA E MEDICINA VETERINÁRIA

COMISSÃO DE ÉTICA NA EXPERIMENTAÇÃO ANIMAL (CEEA)

CERTIFICADO

Certificamos que o Projeto **"Comportamento histopatológico dos tecidos periapicais de dentes de cães submetidos à apicectomia e obturação retrógrada convencional. Avaliação do efeito da infiltração marginal, via coronária, considerando dentes com ou sem tratamento endodôntico."** (protocolo 2000-25), sob a responsabilidade do PROF. DR. PEDRO FELÍCIO ESTRADA BERNABÉ está de acordo com os Princípios Éticos na Experimentação Animal adotado pelo Colégio Brasileiro de Experimentação Animal (COBEA) e foi aprovado pela CEEA em reunião de 13 / 7 / 2000.

Araçatuba, 13 de Julho de 2000

Prof. Dr. Roelf J. Cruz Rizzolo
Presidente