



# REVISTA BRASILEIRA DE ANESTESIOLOGIA

Publicação Oficial da Sociedade Brasileira de Anestesiologia  
[www.sba.com.br](http://www.sba.com.br)



## INFORMAÇÃO CLÍNICA

# Livedo reticular por hipotermia durante anestesia para tratamento odontológico em paciente com síndrome de Down



Heber de Moraes Penna<sup>a,b,\*</sup>, Norma Sueli Pinheiro Modolo<sup>b</sup> e Dário Humberto de Paiva<sup>a</sup>

<sup>a</sup> Clínica de Anestesia de Goiânia, Goiânia, GO, Brasil

<sup>b</sup> Universidade Estadual Paulista (Unesp), Faculdade de Medicina de Botucatu, Faculdade de Ciências Médicas e Biológicas de Botucatu, Botucatu, SP, Brasil

Recebido em 22 de dezembro de 2017; aceito em 6 de fevereiro de 2018

Disponível na Internet em 17 de março de 2018

### PALAVRAS-CHAVE

Síndrome de Down;  
Trissomia do 21;  
Anestesia;  
Livedo reticular;  
Hipotermia;  
Tratamento odontológico

### Resumo

**Justificativa:** O livedo reticular representa quadro dermatológico benigno, caracterizado por áreas isquêmicas permeadas por áreas eritematocianóticas em padrão rendilhado, pode ser transitório ou permanente e frequentemente é associado à exposição corporal ao frio. O vaso-espasmo arterial cutâneo promove a isquemia e a dilatação venosa das áreas congestionadas e ocorre por hipóxia tecidual ou por disfunção autonômica. Os portadores da síndrome de Down, devido às suas peculiaridades fisiológicas, constituem uma representativa parcela daqueles que necessitam de atendimento odontológico sob anestesia geral e o livedo reticular tem incidência relatada de 8% a 12% em pacientes com síndrome de Down.

**Objetivos:** Descrever quadro de livedo reticular fisiológico em paciente portador de síndrome de Down, com aparecimento durante o ato anestésico-cirúrgico.

**Relato do caso:** Paciente de cinco anos, sexo feminino, síndrome de Down, admitida para tratamento odontológico sob anestesia geral balanceada, com emprego de sevoflurano, fentanil e atracúrio. Houve ocorrência de hipotermia transoperatória, a temperatura axilar atingiu 34,5 °C após 30 minutos do início da anestesia. Ao término do procedimento, notaram-se lesões cutâneas vermelho-arroxeadas, intercaladas com áreas de palidez, exclusivamente na face ventromedial do antebraço direito, sem sinais sistêmicos sugestivos de reações alérgicas. O diagnóstico firmado foi de livedo reticular fisiológico. Houve esmaecimento total das lesões em cinco dias.

**Conclusão:** O relato apresentado evidencia a necessidade de controle térmico de pacientes submetidos a anestésias, bem como registra manifestação de livedo reticular em consequência de hipotermia transoperatória.

© 2018 Sociedade Brasileira de Anestesiologia. Publicado por Elsevier Editora Ltda. Este é um artigo Open Access sob uma licença CC BY-NC-ND (<http://creativecommons.org/licenses/by-nc-nd/4.0/>).

\* Autor para correspondência.

E-mail: [mrpenna2@gmail.com](mailto:mrpenna2@gmail.com) (H.M. Penna).

**KEYWORDS**

Down's syndrome;  
Trisomy 21;  
Anesthesia;  
Livedo reticularis;  
Hypothermia;  
Dental treatment

**Livedo reticularis by hypothermia during anesthesia for dental treatment in Down's syndrome patient****Abstract**

**Background:** Livedo reticularis is a benign dermatological condition characterized by ischemic areas permeated by erythematous-cyanotic areas in a lacy pattern, and may be transient or permanent and is frequently associated with body exposure to cold. Cutaneous arterial vasospasm promotes ischemia, and venous dilation of the congested areas occurs by tissue hypoxia or autonomic dysfunction. Patients with Down's syndrome, due to their physiological peculiarities, constitute a representative part of those who require dental care under general anesthesia, and livedo reticularis has a reported incidence of 8% to 12% in Down's syndrome patients.

**Objectives:** To describe the physiological livedo reticularis in a Down's syndrome patient, with the onset during the anesthetic-surgical procedure.

**Case report:** 5-year-old female patient with Down's syndrome, admitted for dental treatment under balanced general anesthesia with sevoflurane, fentanyl, and atracurium. Transoperative hypothermia occurred with axillary temperature reaching 34.5°C after 30 minutes after the beginning of anesthesia. At the end of the procedure, red-purplish skin lesions interspersed with areas of pallor were observed exclusively on the ventromedial aspect of the right forearm, with no systemic signs suggestive of allergic reactions. The established diagnosis was physiological livedo reticularis. There was a total fading of the lesions within 5 days.

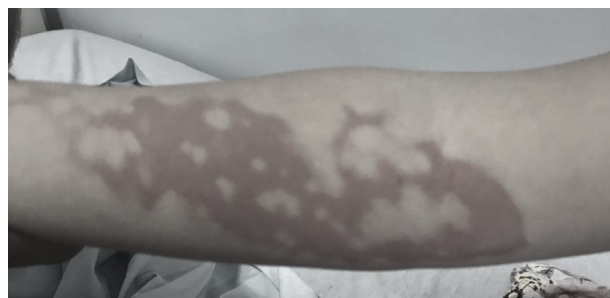**Conclusion:** This report evidences the need for thermal control of patients undergoing anesthesia, as well as the manifestation of livedo reticularis as a consequence of transoperative hypothermia.

© 2018 Sociedade Brasileira de Anestesiologia. Published by Elsevier Editora Ltda. This is an open access article under the CC BY-NC-ND license (<http://creativecommons.org/licenses/by-nc-nd/4.0/>).

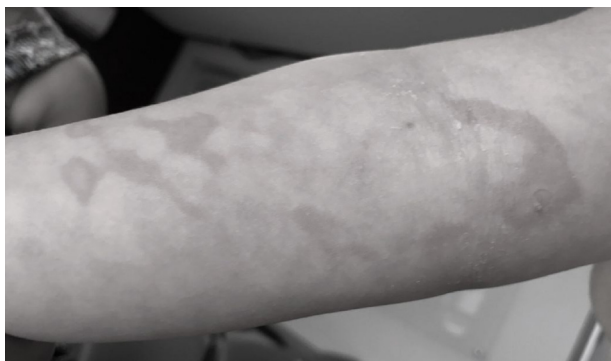
**Relato do caso**

Paciente de cinco anos, sexo feminino, peso 26 kg, diagnóstico de síndrome de Down (SD) ao nascimento, agendada para tratamento odontológico. Antecedente de fechamento cirúrgico de comunicação interatrial e interventricular aos quatro meses de vida, sem eventos adversos. Sem história de alergias. Ao exame físico, bom estado geral, colaborativa, eutrófica, corada, hidratada, eupnéica, PA 85×50 mmHg, FC 90 bpm, ausculta pulmonar e cardíaca normais, ausência de sinais sugestivos de via aérea difícil. Exames complementares normais. Laudo cardiológico informou ausência de alterações cardiovasculares no momento. Paciente, com jejum adequado, foi conduzida à sala operatória, com temperatura ambiente de 23°C. Monitores: ECG, SpO<sub>2</sub>, PANI, EtCO<sub>2</sub> e temperatura na região axilar esquerda (36°C no início da anestesia). Indução da anestesia geral por via inalatória com mistura de O<sub>2</sub> a 100%/sevoflurano a 6% no vaporizador. Seguidos oito minutos, punção venosa em dorso da mão direita, administração de fentanil 25 µg e atracúrio 13 mg. Intubação nasotraqueal, confirmada por EtCO<sub>2</sub>. Ventilação mecânica sob pressão controlada, parâmetros ajustados à idade e para EtCO<sub>2</sub> entre 35-45 mmHg. Hidratação endovenosa com solução de Ringer Lactato, em temperatura ambiente, fluxo de 10 mL.kg<sup>-1</sup> na primeira hora e 5 mL.kg<sup>-1</sup> nas demais. Prevenção de hipotermia por método passivo por meio de cobertores convencionais e envolvimento dos membros inferiores com algodão ortopédico. Manutenção do plano anestésico com sevoflurano a 2,5% no vaporizador. Após 30 minutos do início da anestesia,

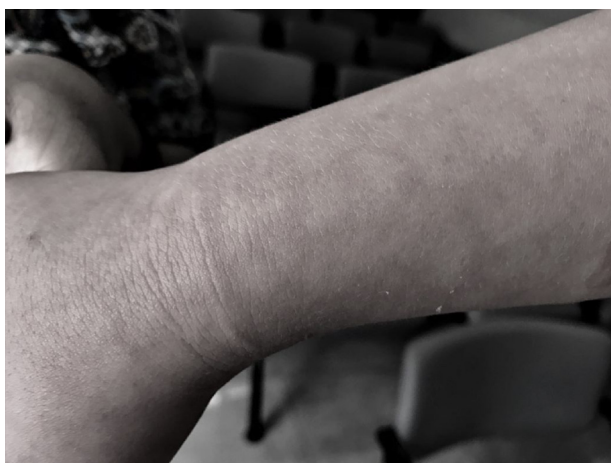a temperatura da paciente na região axilar esquerda atingiu 34,5°C. Devido à ausência de equipamento ativo para aquecimento corporal, foi providenciado contato corpóreo da paciente com frascos de solução fisiológica (SF 0,9%) aquecidos, envoltos em compressas, localizados embaixo do cobertor, entre o tórax e os braços estendidos ao lado do corpo, e nas regiões inguinais. Seguidos 60 minutos, a temperatura corporal atingiu 36°C, quando foram retirados os meios de aquecimento. Ao término do ato cirúrgico, paciente foi descuarizada e extubada acordada. Duração do procedimento 150 minutos. Ao serem retirados os envoltórios que cobriam a paciente, perceberam-se lesões vermelho-arroxeadas, de contornos irregulares, permeadas por áreas com palidez intensa, localizadas exclusivamente na face ventromedial do antebraço direito, estendiam-se do punho à prega antecubital (fig. 1). Nesse momento a paciente encontrava-se acordada, sem queixas álgicas. A primeira



**Figura 1** Lesões vermelho-arroxeadas na face ventromedial do antebraço direito no fim da anestesia.

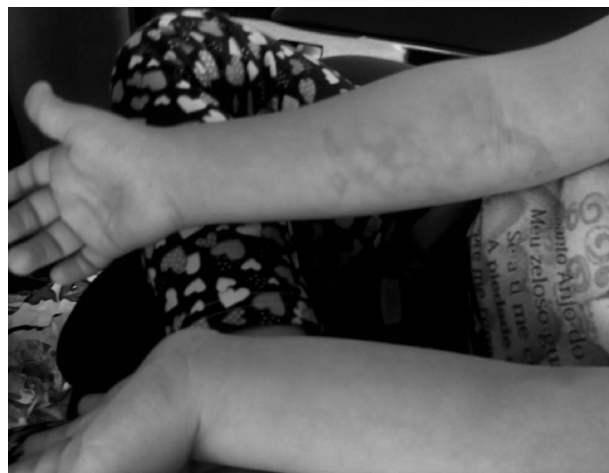

**Figura 2** Esmacimento das lesões na face ventromedial do antebraço direito e surgimento de padrão reticular 12 horas após a alta hospitalar.



**Figura 3** Lesões com padrão reticular na face dorsal do antebraço e mão direita, 12 horas após a alta hospitalar.

hipótese diagnóstica foi de queimadura por algum frasco de SF 0,9% aquecido acima do desejado. Após melhor análise das lesões e ausência de queixas de dor, esse diagnóstico foi excluído. O segundo diagnóstico se baseou em reação alérgica, porém devido à ausência de manifestações sistêmicas e às lesões serem restritas a um membro, esse também foi descartado. As lesões permaneceram inalteradas nas primeiras quatro horas e devido ao bom estado geral da paciente deu-se alta hospitalar nesse momento. Foi solicitado retorno ao hospital 12 horas após; ocorreu esmaecimento das lesões mais proeminentes na face ventromedial do antebraço direito (fig. 2), com aparecimento de lesões reticulares nessa mesma topografia e na face dorsal do antebraço direito, que chegaram a atingir o dorso da mão direita (fig. 3). Paciente mantinha bom estado geral e sem queixas alérgicas. Confirmada mais uma vez a ausência de lesões em outras topografias (fig. 4). Foi então firmado o diagnóstico de livedo reticularis (LR) e explicado aos pais que a manifestação cutânea se instalara secundariamente à hipotermia perioperatória. Após isso, a mãe relatou que a paciente já havia apresentado quadro de vermelhidão súbita nos membros inferiores quando se encontrava em ambiente climatizado e com sensação intensa de frio, com desaparecimento desse quadro cerca de uma hora após ter sido retirada do ambiente. Essa informação corroborou a



**Figura 4** Ausência de lesões no antebraço esquerdo.

confirmação diagnóstica. Em decorrência da paciente residir em outro estado e necessitar retornar ao seu domicílio, foi mantido contato telefônico diário. A paciente evoluiu bem e com desaparecimento total das lesões após cinco dias. Decorridos dois meses, a paciente recebeu indicação de adenomigdalectomia, os pais solicitaram que fosse a mesma equipe de anestesia da cirurgia anterior por já terem conhecimento a respeito do quadro apresentado pela paciente. Nesse novo procedimento, tomou-se o cuidado de não ligar o condicionador de ar da sala cirúrgica antes da profilaxia de hipotermia pelo emprego de manta térmica e aquecimento dos fluidos de hidratação endovenosa a 39°C. A temperatura axilar da paciente manteve-se entre 36° e 36,5°C e não houve manifestação cutânea de LR.

## Discussão

O livedo reticular caracteriza-se por manchas cutâneas eritematocianóticas com padrão reticular, transitório ou permanente. LR fisiológico tem curso benigno, é denominado de *cutis marmorata* e ocasionado por distúrbios do fluxo sanguíneo cutâneo em situações fisiológicas, principalmente hipotermia corporal. O LR primário também tem aparecimento flutuante e diferencia-se do LR fisiológico por não ter relação com hipotermia; já o LR idiopático apresenta persistência do quadro. O curso ainda pode ser persistente e de caráter patológico, chamado de LR racemoso, quando invariavelmente associa-se a alterações sistêmicas, tais como hematológicas, infecciosas, neurológicas e neoplásicas.<sup>1</sup> Fisiopatologicamente no LR fisiológico, o vasoespasmio arteriolar cutâneo ocasiona a descoloração da pele, podendo ocorrer por exposição ao frio, pela dilatação do plexo venoso por disfunção autonômica ou pela própria hipóxia induzida pelo vasoespasmio.<sup>2</sup>

SD é a mais frequente desordem cromossômica em nascidos vivos, ocorre atualmente em 1:700 nascimentos. Invariavelmente, a SD se apresenta com diversas malformações congênitas, cardíacas, gastrointestinais, fenda palatina, polidactilia e catarata, muitas vezes associadas entre elas. A despeito da ocorrência de malformações maiores e menores, os portadores de SD têm maior propensão a ser submetidos a procedimentos cirúrgicos do que os

não portadores; o que torna imprescindível aos anestesiológicos terem conhecimento sobre as possíveis manifestações e peculiaridades desses pacientes. As preocupações pertinentes durante anestésias abrangem a instabilidade da coluna cervical, ocorrência de bradicardia, cardiopatias congênitas, hipertensão pulmonar, obstrução das vias aéreas pelas características anatômicas e hipotonia muscular.<sup>3</sup> Crianças com SD têm resistência a cáries dentárias, fato justificado pela neutralização da saliva por conter maior concentração de cloreto de sódio e bicarbonato; entretanto, a doença periodontal encontra-se mais incidente e favorece perdas dentárias precoces. Na SD pode haver comprometimento das habilidades intelectuais em diversos graus, o que contribui para que alguns pacientes não colaborem com sessões convencionais no consultório odontológico e necessitem de anestesia geral para tratamento dentário.<sup>4</sup> A incidência relatada de LR é de até 12,6% em pacientes com SD e frequentemente relacionada a cardiopatias congênitas, como defeitos do septo atrial e ventricular.<sup>5</sup> No caso relatado, a paciente apresentava ao nascimento CIA e CIV, corrigidas aos quatro meses de vida. A ocorrência de hipotermia precoce nessa paciente pode sugerir presença de disfunção autonômica, o que pode levar à vasodilatação associada ao espasmo arteriolar cutâneo, caracterizado na [figura 1](#), com áreas isquêmicas intercaladas com áreas congestionadas, o que proporcionou a diferenciação de uma possível queimadura pelo contato com os frascos aquecidos de SF 0,9%; se assim o fosse, a área atingida pelo calor deveria ser contínua. Vale ainda ressaltar o diagnóstico diferencial com reações alérgicas, excluído pela limitação das lesões em um único membro e ausência de manifestações cardiovasculares e respiratórias. O acometimento exclusivo do membro superior direito pode ser inferido pela punção venosa estar localizada no mesmo membro, assim a temperatura do fluido de hidratação, inferior à temperatura corporal, teria propiciado diminuição acentuada da temperatura nesse segmento corporal. Em geral o tratamento do LR fisiológico

se baseia no aquecimento global do paciente e acompanhamento das lesões até seu desaparecimento. A procura pela mesma equipe de anestesia por ocasião do segundo procedimento revela a importância do desenvolvimento da relação entre paciente, parentes e anestesiológicos.

Em conclusão, este relato de caso evidencia a necessidade de monitoração da temperatura e prevenção de hipotermia corporal durante anestésias e que o uso de métodos passivos para profilaxia de hipotermia, tidos como confiáveis por muitos profissionais, pode não ser suficiente para combatê-la. Revelou-se ainda o conhecimento a respeito do LR fisiológico, ao qual estão sujeitos os pacientes quando submetidos a procedimentos cirúrgicos e que, apesar de exuberantes características clínicas, a orientação dos familiares quanto à benignidade pode proporcionar tranquilidade a respeito do LR.

### Conflitos de interesse

Os autores declaram não haver de conflitos de interesse.

### Referências

1. Criado PR, Faillace C, Magalhães LS, et al. Livedo reticular: classificação, causas e diagnósticos diferenciais. *Acta Reumatol Port.* 2012;37:218-25.
2. Sajjan VV, Lunge S, Swamy MB, et al. Livedo reticularis: A review of the literature. *Indian Dermatol Online J.* 2015;6:315-21.
3. Lewanda AF, Matisoff A, Revenis M, et al. Preoperative evaluation and comprehensive risk assessment for children with Down syndrome. *Pediatr Anesth.* 2016;26:356-62.
4. Nirmala SVSG, Saikrishna D. Dental concerns of children with Down's syndrome - An overview. *J Pediatr Neonatal Care.* 2017;6:1-7.
5. Madan V, Williams J, Lear JT. Dermatological manifestations of Down's syndrome. *Clin Exp Dermatol.* 2006;31:623-9.