

**HORTÊNCIA PEREIRA CASTRO**

**Avaliação clínica de restaurações Classe V na Disciplina  
de Dentística.**

**Araçatuba – SP  
2018**

## **HORTÊNCIA PEREIRA CASTRO**

### **Avaliação clínica de restaurações Classe V na Disciplina de Dentística.**

Trabalho de conclusão de curso apresentado à Faculdade de Odontologia de Araçatuba, da Universidade Estadual Paulista "Júlio de Mesquita Filho", como parte dos requisitos para a obtenção do título de Graduação em Odontologia.

Orientador: Prof. Dr. Ricardo Coelho Okida

## DEDICATÓRIA

*Aos meus pais Laécio e Joana Darck, pelo amor incondicional e por tanta  
força durante esta caminhada.*

## **AGRADECIMENTOS**

### ***Á Deus,***

Por ter sido sempre meu guia durante toda a caminhada. Por todo amor em cada detalhe nestes anos tão longe da minha família, por ter sempre me abençoado com graças maiores do que aquelas que eu pedi, por nunca me desamparar. Obrigada, Pai! É Tua cada vitória alcançada em minha vida.

### ***Aos meus pais Laécio e Joana Darck,***

Por tanto amor. Vocês foram força, aguentaram a saudade de 1500km, trabalharam arduamente e fizeram sacrifícios em prol deste nosso sonho. Sem vocês, nada seria possível, só estou aqui porque tenho vocês. Obrigada por acreditarem em mim. Vencemos juntos.

### ***Ao meu irmão Matheus,***

Por sempre me apoiar, e pelos conselhos sábios sobre a vida adulta e profissional. Quem tem irmão tem sorte na vida. Que sorte a minha ter você. Obrigada por tudo.

### ***À Faculdade de Odontologia de Araçatuba – UNESP,***

Pelo ensino de excelência, pelos professores tão queridos, pelos funcionários sempre tão prestativos, e por tudo que vivi durante estes 5 anos. Foi minha segunda casa! Muito orgulho em fazer parte desta instituição.

### ***Ao Prof. Dr. Ricardo Coelho Okida,***

Por todos os ensinamentos e conhecimentos transmitidos desde o laboratório no segundo ano até hoje nesta reta final, pelos conselhos, pela paciência e por me acalmar nos momentos que a ansiedade se fazia presente em mim. Muito obrigada por ter aceitado a orientação e por confiar em mim!

***Ao Prof. Dr. Rodrigo Sversut de Alexandre,***

Por ter aceitado me guiar e me ajudar na confecção deste trabalho, pela paciência, por confiar em mim, e me guiar nesta trajetória final tão importante, tornando possível este sonho. Obrigada por ter me ensinado e ouvir minhas dúvidas durante este um ano e meio durante as clínicas, e por todo conhecimento clínico que aprendi. Muito obrigada!

***À prof. Dra. Adriana Cristina Zavanelli,***

Por ter aceitado o convite para participar da banca e ter disponibilizado do seu tempo para estar aqui. Obrigada por todo conhecimento compartilhado na disciplina de Prótese Parcial Fixa, foram fundamentais para meu aprendizado. Muito obrigada pelo carinho!

***A todos da família Pereira,***

Pela força incondicional, apoio a mim e aos meus pais, pelos momentos felizes e por estarem comigo mesmo distante. A história de vida da nossa família me inspira a acreditar cada vez mais que todos os sonhos são possíveis de serem realizados se forem lutados com honestidade e humildade.

***A todos da família Castro,***

Em especial o meu muito obrigada a meus avós Inês e Dorival, pelas orações, pela preocupação, pelo amor, pelo cuidado, e por sonharem este sonho comigo. Muito obrigada a todos que estiveram comigo mesmo distante.

***Ao meu amigo Jorge Ubirajara,***

Que esteve comigo em cada passo desta caminhada. Me ouvindo e me aconselhando sempre. Obrigada por todo carinho de anos de amizade.

***À Isabela Veri,***

Pela amizade e companhia no 101. Você foi uma irmã. Você foi minha família aqui em Araçatuba. Esteve comigo nas clínicas, fomos amigas, parceiras, estivemos o tempo todo uma do lado da outra, quase 24 horas por dia. Obrigada por tudo. Sentirei sua falta.

***As amigas Ana Carolina Calixto e Thainara Assumpção,***

Por toda amizade desde o início desta jornada da graduação. Obrigada por estarem sempre comigo desde 2014. Vocês são os presentes que ganhei quando cheguei aqui. Eu vou sentir muita saudade. Obrigada por tudo, anjos!

***À Caroline Freitas, Fernanda Ribeiro e Yasmin Sivieiro,***

Por serem tão parceiras e tão minhas amigas nestes anos. Tenho certeza que por onde eu for vocês sempre estarão comigo. Obrigada por toda ajuda e pelos momentos divertidos nesta caminhada.

***As todos os amigos e amigas que eu fiz durante estes anos,***

Obrigada por me acolherem e terem sido tão amigos. Pela força e companhia quando eu estava distante da minha família. Obrigada por tanto carinho.

***Aos pacientes,***

Obrigada por toda a paciência. Toda nossa formação depende de vocês que permitem o atendimento, nos ensinando muito além da odontologia, como também sobre a vida.

***A todos os meus amigos e colegas da Turma LX,***

Pela convivência e pelos estudos nestes 5 anos. Desejo muito sucesso a cada um. Obrigada por terem me acolhido em Araçatuba e por tantos momentos incríveis juntos.

*"É que tem mais chã nos meus olhos do que cansaço nas minhas pernas, mais esperança nos meus passos do que tristeza nos meus ombros, mais estrada no meu coração do que medo na minha cabeça."*

*Cora Coralina*

CASTRO, H.P. **Avaliação clínica de restaurações Classe V na disciplina de Dentística.** 2018. 30f. Trabalho de Conclusão de Curso (Graduação em Odontologia) - Faculdade de Odontologia, Universidade Estadual Paulista, Araçatuba, 2018.

## **RESUMO**

As restaurações de cavidades Classe V são amplamente encontradas na população, e são desafios para a prática em clínica odontológica devido a frequente ocorrência de sensibilidade, descoloração marginal, retenção. Assim o objetivo deste trabalho foi acompanhar clinicamente restaurações classe V na disciplina de Dentística, analisando a sensibilidade e retenção das restaurações, por meio de questionários orais com pacientes que já se encontravam sob tratamento na disciplina. A sensibilidade após a realização da restauração continuou presente em 17% elementos dentais, reduzindo no período de 6 a 9 meses para 4% e a porcentagem de falha na retenção foi de 4%. Assim concluí-se que a sensibilidade pós operatória pode ocorrer devido a fatores como habilidade do operador, técnica operatória, materiais utilizados, sendo reduzida ao longo do tempo. As resinas compostas são utilizadas na clínica de graduação e apresentam taxa de sensibilidade e retenção aceitáveis e satisfatórios.

**Palavras-chave:** Sensibilidade da dentina. Restauração dentária. Dentística.



CASTRO, H.P. **Clinical evaluation of Class V restorations on the subject of Dentistry**. 2018. 30f. Trabalho de Conclusão de Curso (Graduação em Odontologia) - Faculdade de Odontologia, Universidade Estadual Paulista, Araçatuba, 2018.

## **ABSTRACT**

Class V cavity restorations are widely found in the population, and are challenges for practice in dental clinics due to the frequent occurrence of sensibility, marginal discolouration and retentions. This way, the goal of this study was to follow clinical Class V restorations in the Dentistry subject, analysing the sensibility and retention of the restorations. The sensibility after the restoration continued to be present in 17% of dental elements, reducing on the period of 6 to 9 months to 4% and the percentage of failure on the retention was 4%. Therefore, the conclusion is that postoperative sensibility can occur due to factors like operator ability, operative technique, materials utilized, being reduced over time. The composed resins are utilized in the graduation clinic and show sensibility tax and have a satisfactory and acceptable retention.

**Keywords:** Dentin Sensitivity. Dental Restoration. Dentistry.

## LISTA DE TABELAS

Tabela 1 -	Quantidade de elementos dentais com sensibilidade no dia da consulta, de 7 a 37 dias, e de 6 a 9 meses.	21
Tabela 2 -	Quantidade de elementos dentais restaurados de acordo com o material restaurador.	22
Tabela 3 -	Quantidade de elementos dentais com sensibilidade no pós-operatório de acordo com o tipo de resina utilizada (6 a 9 meses).	22
Tabela 4 -	Quantidade de elementos dentais na qual a restauração obteve retenção na cavidade.	22

## LISTA DE GRÁFICOS

- Gráfico 1 - Porcentagem de elementos dentais com sensibilidade no dia da consulta, no pós-operatório (7 a 37 dias) e no pós-operatório (6 a 9 meses). 23
- Gráfico 2 - Porcentagem de retenção das restaurações ao longo do período de análise. 23

## **LISTA DE ABREVIATURAS**

- CC - Cárie Cervical
- CEJ - Junção Cimento Esmalte
- DH - Hipersensibilidade Dentinária
- NCCL - Lesão Cervical Não Cariosa
- RC - Cárie Radicular

## SUMÁRIO

1	Introdução	14
2	Objetivo	19
3	Materiais e métodos	20
4	Resultados	21
5	Discussão	24
6	Conclusão	26
	Referências	27

## 1 INTRODUÇÃO

Segundo a classificação de Black, a cavidade Classe V é o nome dado às cavidades situadas no terço gengival das faces vestibulares e linguais de todos os dentes, sendo preparadas nas superfícies lisas<sup>1</sup>. Estas cavidades resultam da perda da estrutura dentária na junção cimento-esmalte (CEJ), ocorrendo a migração apical da margem gengival. Como resultado da exposição do cimento na cavidade oral pode ocorrer: hipersensibilidade dentinária (DH), impaccção de alimentos, maior propensão à cáries radiculares, problemas estéticos, dor ao ingerir certos alimentos e durante escovação<sup>2</sup>.

A origem das cavidades Classe V pode ser resultado da retenção de biofilme bacteriano, originando a cárie cervical (CC) ou cárie radicular (RC)<sup>3</sup> e, quando de origem não bacteriana é conhecida como lesão cervical não cariosa (NCCL)<sup>4</sup>.

A CC e RC são localizadas em áreas mais propensas ao acúmulo de placa, e quando associado ao biofilme cariogênico, aumenta se a propensão à formação e progressão destas lesões. Os fatores de risco são: dieta cariogênica associada à má higiene bucal, xerostomia devido a medicamentos, presença de fatores retentivos de placa como aparelhos ortodônticos. A saliva tem importantes funções como: capacidade de tamponamento, equilibra o ciclo desmineralização/remineralização e possui ação antimicrobiana. Israel Kleinberg afirma que há cinco vezes mais saliva nas superfícies linguais do que nas vestibulares, o que explica o fato destas lesões serem amplamente mais encontradas em superfícies vestibulares. A CC ocorre na CEJ, com coloração marrom escurecido e presença de tecido amolecido<sup>3</sup>. Já a RC se apresenta na superfície radicular quando há recessão gengival, abaixo da CEJ, de aspecto amolecido, e abrange tanto cimento quanto a dentina<sup>5</sup>.

São encontradas na sua grande maioria em pacientes adultos e mais velhos e não há diferença entre homens e mulheres, e os elementos dentais mais acometidos são os pré molares, principalmente os localizados na maxila<sup>9</sup>.

Os mecanismos mais associados à formação e progressão das NCCL são a erosão, abrasão e abfração<sup>6</sup>. A erosão é a perda da estrutura dentária provocada pela exposição excessiva à ácidos não bacterianos<sup>7</sup>, como alimentos e bebidas,

medicações, vômitos e refluxos. A abrasão é o processo mecânico que ocorre devido à fricção intensa sobre a superfície dentária, havendo consequente perda de estrutura, tendo como principal fator a escovação dentária e/ou uso de dentífricos abrasivos<sup>8</sup>. Já a abfração ocorre devido a um estresse oclusal, bruxismo ou hábitos parafuncionais, pois quando as forças oclusais são aplicadas excentricamente aos dentes, a tensão se concentra no fulcro cervical agindo de modo a romper os cristais de esmalte, gerando fraturas e rupturas do esmalte<sup>9</sup>. As NCCL são comumente encontradas em forma de cunha ou em forme de pires, mas em alguns casos pode ser visto uma mistura de ambas as formas<sup>10</sup>.

As cavidades Classe V podem provocar, na maioria dos casos, a hipersensibilidade dentinária (HD). A HD é definida como “dor curta e aguda, que geralmente surge em resposta a estímulos térmicos, evaporativos, táteis, osmóticos ou químicos”. Os pacientes com HD têm um impacto na qualidade de vida, uma vez que a ingestão de alguns alimentos e a escovação dos dentes é prejudicada e dolorosa<sup>11</sup>.

A teoria mais aceita para explicar a HD é teoria Hidrodinâmica de Brännström. Esta teoria diz que, quando à superfície dentária exposta recebe estímulos, há um movimento fluido dentro dos túbulos dentinários, no qual leva a contração ou distensão dos processos odontoblásticos, estimulando as fibras nervosas situadas na área de dentina e polpa, provocando a dor da HD<sup>11</sup>.

A determinação e remoção dos fatores etiológicos são imprescindíveis para o sucesso no tratamento destas lesões, no qual são obtidos por meio de anamnese e exame clínico<sup>12</sup>. A remoção destes fatores etiológicos se dá por meio da correção de hábitos, indicação de um especialista na área medica para tratamento em casos de refluxo, uso de escovas macias, dentífricos sem abrasivos, e uma higienização adequada para remoção da placa bacteriana<sup>4</sup>.

Após uma anamnese e exame clínico detalhados, pode se verificar a possibilidade de ser realizado um tratamento restaurador ou cirúrgico<sup>21</sup>. O tratamento restaurador visa a redução da progressão da lesão, evitar o acúmulo de placa bacteriana, restaurar a estética, prevenir uma exposição pulpar caso ocorra a progressão da cavidade, reduzir a hipersensibilidade dentinária<sup>4</sup>, impedir a evolução de lesões de cárie ativa e em casos em que servirão de suporte para grampos em próteses parciais removíveis.

São indicados para procedimentos cirúrgicos os casos em que a recessão

compromete a estética, quando há exposição radicular e conseqüente sensibilidade radicular, quando a recessão não está associada a uma cavitação. Atualmente há diversas técnicas para recobrimento radicular e ganho de tecido queratinizado, que garantem excelentes prognósticos<sup>21</sup>.

Os materiais restauradores a serem utilizados nos tratamentos restauradores devem ser observados quanto à resistência ao desgaste, a estética e ao seu baixo módulo de elasticidade<sup>13</sup>. Os mais indicados para restaurações de Classe V são: o cimento de ionômero de vidro e as resinas compostas, que são utilizadas com um agente de união, os adesivos<sup>4</sup>.

Os cimentos de ionômero de vidro convencionais tem como principais propriedades a adesão dentária por meio da reação química entre o ácido poliacrílico e os tecidos<sup>4</sup>, a liberação de íons flúor, resistentes à degradação na cavidade bucal<sup>14</sup>, possuem baixo módulo de elasticidade, sendo indicados para restaurações Classe V. Os cimentos de ionômero de vidro modificados por resina surgiram para melhora das propriedades do material, por meio da incorporação de uma resina na matriz do ionômero de vidro proporcionando uma melhor adesão a estrutura dentária, melhor estética, polimento após sua colocação na cavidade, redução da solubilidade do material<sup>4</sup>, maior resistência em contato com a umidade e menos sensível à técnica<sup>15</sup>.

As resinas compostas são materiais restauradores mais estéticos indicados para Classe V<sup>4</sup>. Possuem ótimas propriedades físicas e ópticas, são facilmente manipulados, inseridos e esculpados<sup>21</sup>. Estes materiais não possuem ligação à estrutura dentária, sendo seu sucesso dependente de sistemas adesivos<sup>16</sup>, que são agentes de união para adesão do material ao elemento dental<sup>4</sup>, e é utilizado previamente à inserção da resina composta. Estes sistemas adesivos podem ser os adesivos convencionais de condicionamento ácido total e os sistemas adesivos autocondicionantes<sup>12</sup>.

Os sistemas adesivos convencionais, propostos em um único frasco, ou de 3 etapas<sup>12</sup> necessitam de uma aplicação prévia de ácido fosfórico de 30 a 40%<sup>16</sup>. Esta etapa é importante para remover smear layer, aumentar a permeabilidade da dentina pela remoção do conteúdo mineral e a criação de microporosidade no esmalte dental. Porém há relatos de que quando há excesso no tempo de condicionamento pode ocorrer a penetração de um monômero, ou o uso inadequado do adesivo levando a presença de espaços vazios, estes podem promover o



movimento de fluidos dentinários, provocando a hipersensibilidade pós-operatória<sup>18</sup>..

Os sistemas adesivos autocondicionantes de sistemas de dois passos, surgiram para simplificação da técnica, visto que não há necessidade de condicionamento ácido prévio, reduzindo o tempo de aplicação clínica<sup>17</sup>, proporcionam desmineralização superficial do esmalte e dentina. Porém ainda são questionados em relação à adesividade e a força de união, devido ao não condicionamento ácido prévio<sup>12</sup>.

Buscando solucionar problemas clínicos, há a técnica do condicionamento ácido seletivo no esmalte, no qual é realizado condicionamento ácido somente do esmalte e aplicação de adesivo convencional, enquanto na dentina é realizado aplicação do sistema adesivo autocondicionante<sup>19</sup>. Um estudo realizado por Frankenberger et al, concluiu que o desempenho em geral das restaurações é melhor quando há o condicionamento ácido seletivo do esmalte, e que o ácido fosfórico deve ser limitado ao esmalte<sup>20</sup>.

Na dentina, os adesivos autocondicionantes de duas etapas têm melhor desempenho quando são usados de acordo com as instruções de uso do fabricante, mas o desempenho geral no esmalte e na dentina é melhor com as margens do esmalte seletivamente condicionadas<sup>20</sup>.

A técnica restauradora direta é a mais indicada para tratar as restaurações Classe V<sup>21</sup>. O isolamento absoluto destas lesões para confecção da restauração pode ser feito com dique de borracha e grampos retratores, ou quando houver dificuldades pode ser feito o isolamento relativo utilizando de fios retratores, quando for possível<sup>22</sup>. O bisel pode ser feito em esmalte, visto que é capaz de melhorar a estética, aumentar a interface adesiva, e reduzir a tensão na interface adesiva<sup>12</sup>. Deverá ser feito o condicionamento com ácido fosfórico por 30 segundos no esmalte e 15 segundos na dentina, aplicação de sistema adesivo, inserção de incrementos de resina composta, ativação por luz, acabamento e polimento das margens. As principais dificuldades para a realização da técnica em áreas de difícil acesso é o controle do campo operatório, colocação de grampos que pode afetar os tecidos, havendo necessidade de aplicação anestésica, dificuldades no polimento marginal e acabamento subgingival<sup>21</sup>.

Há também a técnica direta-indireta, mais conhecida como semidireta, que também pode ser usada para restaurar Classe V. Consiste na aplicação da resina composta diretamente ao elemento dental, sem aplicação prévia do ácido

fosfórico e do adesivo. Assim, é possível remover e terminar fora da cavidade bucal, para posterior cimentação adesiva. Apresenta as seguintes vantagens: execução em áreas de difícil acesso, pois a manipulação da resina composta pode ser feita em incrementos maiores e sem necessidade de acabamentos precisos, uma vez que o acabamento e polimento podem ser realizados fora da boca; lisura superficial superior, uma vez o operador terá melhor visibilidade e controle; mais conforto ao paciente uma vez que o tempo de trabalho intraoral é reduzido<sup>21</sup>.

Neste contexto, o objetivo deste trabalho foi avaliar sensibilidade, retenção de restaurações Classe V vestibular feita pelos alunos na disciplina de Dentística 2, período integral, no ano de 2017.

## **2 OBJETIVO**

Neste contexto, o objetivo deste trabalho foi avaliar sensibilidade, retenção de restaurações Classe V vestibular feita pelos alunos na disciplina de Dentística 2, período integral, no ano de 2017.

### 3 MATERIAIS E MÉTODOS

O trabalho foi realizado durante o primeiro semestre do ano letivo de 2017, na disciplina de Dentística 2 no período integral. Foram avaliadas a sensibilidade e retenção de 46 elementos dentais. Esta avaliação foi realizada através de questionários com pacientes que já estavam sob tratamento na disciplina de Dentística 2. O examinador perguntava acerca da presença ou não de sensibilidade, antes e após no dia da confecção da restauração, e após 6 a 9 meses.

A técnica restauradora utilizada pelos alunos de graduação foi a técnica direta. Foram restaurados 46 elementos dentais utilizando resinas compostas, sendo elas as nanoparticuladas, microhíbridas e microparticuladas, oferecidas pelo setor de materiais à disciplina. A técnica consistia em realizar anestesia, remoção da dentina radicular necrótica, profilaxia com pedra pomes e água. Em seguida, era realizado o isolamento relativo, com afastador labial, rolete de algodão e nos casos com sangramento sulcular, foram utilizados fio afastador #000 (ultrapack). Após isso, inicia-se o procedimento restaurador com o ataque ácido prévio com ácido fosfórico 37%, sendo 30 segundos no esmalte e 15 na dentina. Em seguida, foi aplicado o adesivo Single & Bond. Apenas 1 elemento foi restaurado com ionômero de vidro modificado por resina e para isso foi necessário a aplicação prévia de ácido poliacrílico.

No retorno dos pacientes para tratamento na disciplina, eram novamente questionados acerca da presença de sensibilidade e retenção das restaurações, variando num período de 7 a 37 dias.

Novamente foram questionados num período variável de 6 a 9 meses, ocorrendo variações no espaço de tempo devido a dificuldade de contato.

Todas as respostas e dados, bem como materiais utilizados foram registrados em uma tabela no Excel, e posteriormente analisados para confecção das tabelas.

## 4 RESULTADOS

Os resultados obtidos estão apresentados nas Tabelas 1 a 4 e Gráficos 1 e 2.

Na tabela 1, 26 elementos dentais apresentavam sensibilidade no dia da consulta; no período pós-restauração de 7 a 37 dias 8 elementos dentais ainda apresentaram sensibilidade. No período de 6 a 9 meses 2 elementos dentais permaneceram com sensibilidade, porém mais leve. Na tabela 2 estão as quantidades de elementos dentais restaurados com os diferentes materiais restauradores disponíveis na clínica de graduação. Dentre os materiais mais empregados para as restaurações temos a resina microhíbrida (Charisma) e resina nanoparticulada (Z350 XT). Já as resinas microparticulada e o ionômero de vidro modificado por resina foram empregados em 2 casos. Na tabela 4 está representada a quantidade de retenção na cavidade, sendo que 2 elementos dentais soltaram, e foram restaurados com resina nanoparticulada.

No gráfico 1, é demonstrado a porcentagem de elementos dentais com presença de sensibilidade no dia da consulta, no período pós restauração de 7 a 37 dias, e de 6 a 9 meses; no dia da restauração 56% dos elementos dentais apresentaram sensibilidade; no pós de 7 a 37 dias 17% apresentaram sensibilidade; no período de 6 a 9 meses 4% apresentaram sensibilidade. O gráfico 2 demonstra a porcentagem de restaurações de elementos dentais que ficaram retida na cavidade, apresentando 96% de retenção.

**Tabela 1: Quantidade de elementos dentais com sensibilidade no dia da consulta, de 7 a 37 dias, e de 6 a 9 meses.**

Sensibilidade	PRESENTE	AUSENTE
Dia da Consulta	26	20
7 a 37 dias	8	37
6 a 9 meses	2	44

**Tabela 2: Quantidade de elementos dentais restaurados de acordo com o material restaurador.**

<b>Material Restaurador</b>	<b>Microhíbrida</b>	<b>Nanoparticulada</b>	<b>Microparticulada</b>	<b>Cimento de Ionômero de Vidro</b>
<b>N</b>	22	21	1	1

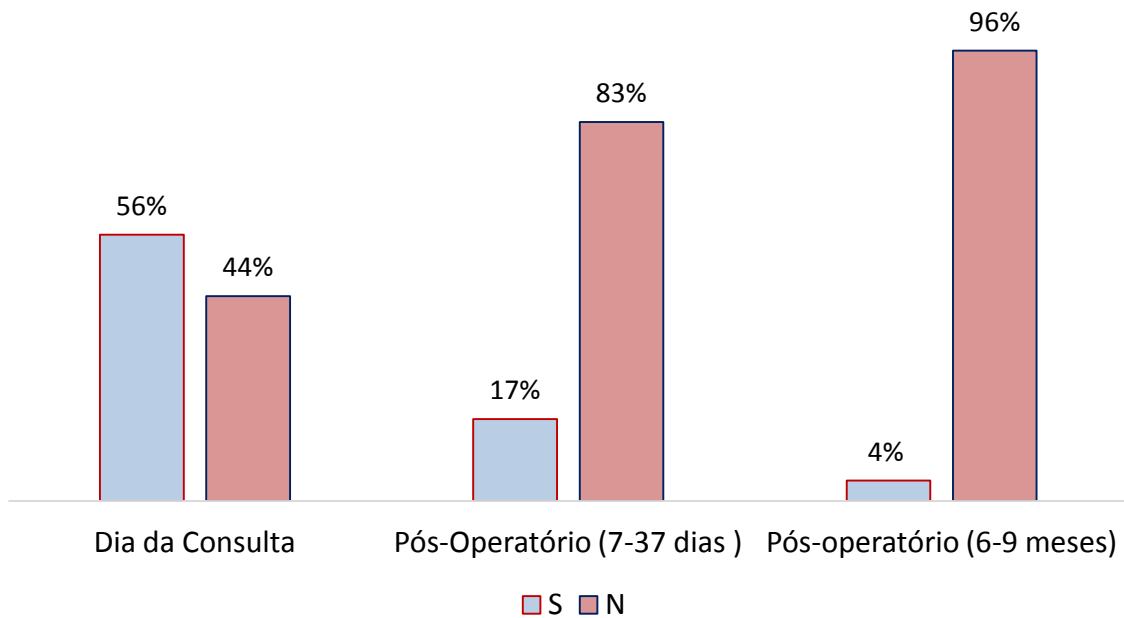
**Tabela 3: Quantidade de elementos dentais com sensibilidade pós-operatório de acordo o tipo de resina utilizada (6-9 meses).**

<b>Sensibilidade Pós-Operatório (6 a 9 meses)</b>	<b>Microhíbrida</b>	<b>Nanoparticulada</b>	<b>Microparticulada</b>	<b>Cimento de Ionômero de Vidro</b>
<b>PRESENTE</b>	1	1	0	0
<b>AUSENTE</b>	21	20	1	1

**Tabela 4: Quantidade de elementos dentais no qual a restauração obteve retenção na cavidade.**

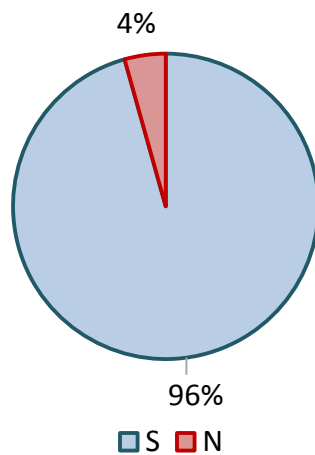
<b>Retenção</b>	<b>PRESENTE</b>	<b>AUSENTE</b>
<b>Pós 6 meses</b>	44	2

**Gráfico 1: Porcentagem de elementos dentais com sensibilidade no dia da consulta, no pós operatório (7 a 37 dias) e no pós operatório (6 a 9 meses).**



Fonte: Elaborado pelo autor

**Gráfico 2: Porcentagem de retenção das restaurações ao longo do período de análise.**



Fonte: Elaborado pelo autor

## 5 DISCUSSÃO

As lesões cervicais de Classe V são amplamente encontradas na população, e trata-se de um desafio para os cirurgiões dentistas<sup>23</sup>. Este desafio ocorre devido aos problemas clínicos como estética, descoloração marginal, microinfiltração, sensibilidade<sup>4</sup>. Com a perda de estrutura a ponto de alterar o perfil de emergência, o tratamento restaurador é o mais indicado com o objetivo de reduzir o progresso da lesão, impedir acúmulo de placa bacteriana e assim a doença cárie, reduzindo os problemas de sensibilidade dentinária<sup>4</sup>. O tratamento restaurador foi utilizado no presente estudo, visto que trata de um método rápido, com baixo custo e eficiente nos tratamentos das lesões cervicais na disciplina de Dentística. Assim, as recessões radiculares sem perda de estrutura são encaminhadas para disciplina de Periodontia.

As resinas compostas são materiais de escolha devido à suas propriedades físicas e ópticas, e por serem facilmente manipuladas e inseridas<sup>19</sup>. Neste estudo as resinas compostas mais utilizadas foram as micro-híbridas (Charisma) e nanoparticuladas (z350), pois eram os materiais mais disponíveis na clínica. As resinas micro-híbridas possuem alta resistência ao desgaste e possui boas qualidades quanto à textura de superfície e integridade marginal<sup>24</sup>. As resinas nanoparticuladas possuem excelentes propriedades estéticas, excelente polimento e fácil manipulação, sendo amplamente indicadas para dentes anteriores<sup>25</sup>.

A sensibilidade pós-operatória pode ser resultado de diversos fatores como condicionamento ácido em excesso da dentina, contração de polimerização do material restaurador, cavidades profundas, secagem da dentina, técnica empregada na restauração do elemento dental<sup>26</sup>.

No presente estudo há uma maior prevalência de sensibilidade pós-operatória no período de 7 a 37 dias, e uma menor sensibilidade no período de 6 a 9 meses. O que poderia ser justificado pelos fatores acima, já que cada elemento foi restaurado por operadores diferentes, podendo haver diferença no modo como cada um confeccionou a restauração, além da sensibilidade ser algo subjetivo para cada indivíduo. No entanto há poucos estudos que mostram a evolução clínica em longos períodos para avaliar a sensibilidade pós-operatória em restaurações Classe V<sup>26</sup>.

Atualmente há no mercado odontológico opções para tentar reduzir a sensibilidade. O verniz fluoretado é indicado, sendo de baixo custo e de fácil acesso,



possuindo em sua composição o fluoreto de sódio que quando em contato com a estrutura dental forma cristais de fluoreto de cálcio de modo a ocluir os túbulos dentinários<sup>27</sup>. Há o agente dessensibilizante à base de 5 % nitrato de potássio que além de ocluir os túbulos dentinários, agem alterando a atividade sensorial da polpa<sup>27</sup>. Os lasers também podem ser utilizados, sendo já comprovados a sua eficácia para reduzir a sensação dolorosa<sup>28</sup>.

Houve um total de 2 perdas de restauração no presente estudo. As possíveis falhas de restauração podem estar associadas a inúmeros fatores como a habilidade do profissional, tamanho da cavidade (grandes cavidades aumentam o risco de falha), contaminação da cavidade por água ou saliva, dentina hipermineralizada, tipo do material restaurador. Sendo que o sucesso destas restaurações pode estar associado ao preparo da cavidade, manuseio correto do material e ainda habilidade do operador<sup>22</sup>.

Outro fator que pode explicar a falha na retenção é a presença de fatores oclusais traumáticos (contatos prematuros), que leva a uma concentração de tensão de forças, podendo aumentar a progressão das lesões cervicais, além de interferir diretamente no tratamento restaurador, sendo necessários ajustes oclusais<sup>29</sup>.

As restaurações de Classe V exige um cuidado e atenção do profissional durante a sua confecção. Alguns fatores como tempo de aplicação do ácido fosfórico, secagem sem cuidados prévios na dentina, escolha do material restaurador adequado, remoção de fatores etiológicos e ajustes oclusais, são fundamentais para garantir o sucesso e longevidade deste tipo de restauração.

## 6 CONCLUSÃO

De acordo com os resultados obtidos temos que:

- A sensibilidade pós-operatória é reduzida ao longo do tempo após a confecção da restauração;
- Resinas compostas têm sido amplamente utilizadas na clinica de graduação com taxa de sensibilidade e retenção clinicamente aceitáveis;

## REFERÊNCIAS

<sup>1</sup> MONDELLI, J.; ISHIKIRIAMA, A.; FRANCO, E. B; MONDELLI, R. F. L. Nomenclatura e Classificação das Cavidades. In: MONDELLI, J.; ISHIKIRIAMA, A.; FRANCO, E. B; MONDELLI, R. F. L. **Fundamentos de Dentística Operatória**. 1º edição. São Paulo: Santos Editora, 2013. p. 1-10

<sup>2</sup> Almeida, A. M. F. L. et al. Recessões gengivais e lesões cervicais não cariosas: relato de caso clínico / Gingival recessions and non-cariou cervical lesions: case report. *Braz J Periodontal*. v. 25, n. 1, p. 39-45, mar. 2015.

<sup>3</sup> GRIPPO, John O. et al. A literature review and hypothesis for the etiologies of cervical and root caries. **Journal of Esthetic and Restorative Dentistry**. v. 30, n. 3, p. 187-192, jan. 2018.

<sup>4</sup> BURKE, FJ Trevor. Dental materials: what goes where? class V restorations. **Dental update.**, v. 42, n. 9, p. 829-839, nov. 2015.

<sup>5</sup> BIGNOZZI, I1 et al. Root caries: a periodontal perspective. **Journal of periodontal research.**, v. 49, n. 2, p. 143-163, may. 2014.

<sup>6</sup> WADA, Ikumi et al. Clinical assessment of non carious cervical lesion using swept-source optical coherence tomography. **Journal of biophotonics**, v. 8, n. 10, p. 846-854, oct. 2015.

<sup>7</sup> BUZALAF, M. A. R.; MAGALHÃES, A. C.; RIOS, D. Prevention of erosive tooth wear: targeting nutritional and patient-related risks factors. **British dental journal**, v. 224, n. 5, p. 371, mar. 2018.

<sup>8</sup> NEVILLE, B. W; DAMM, D. D; ALLEN. C. M; BOUQUOT, J. E. Anormalidades Dentárias. In: NEVILLE, B. W; DAMM, D. D; ALLEN. C. M; BOUQUOT, J. E. **Patologia Oral e Maxilofacial**. 3º edição. Rio de Janeiro: Elsevier, 2009. p. 53-73.

<sup>9</sup> AW, Tar C. et al. Characteristics of noncarious cervical lesions: a clinical investigation. **The Journal of the American Dental Association**, v. 133, n. 6, p. 725-733, jun. 2002

<sup>10</sup> WALTER, C. et al. The anatomy of non-carious cervical lesions. **Clinical oral investigations**, v. 18, n. 1, p. 139-146, jan. 2014.

<sup>11</sup> MORASCHINI, Vittorio; DA COSTA, Larissa Salina; DOS SANTOS, Gustavo Oliveira. Effectiveness for dentin hypersensitivity treatment of non-carious cervical lesions: a meta-analysis. **Clinical oral investigations**, v. 22, n. 2, p. 1-15, mar. 2018.

<sup>12</sup> OLIVEIRA, Fernanda Garcia de. Análise clínica e clínica/digital de restaurações de lesões cervicais não cariosas: efeitos dos sistemas adesivos e tempos de análise. 2013. 82f. Tese (Doutorado em Dentística) – Faculdade de Odontologia de Araçatuba, Universidade Estadual Paulista, Araçatuba, 2013.

<sup>13</sup> OLIVEIRA, Fernanda Garcia de et al. Clinical evaluation of a composite resin and a resin-modified glass-ionomer cement in non-carious cervical lesions: one-year results. **International Journal of Clinical Dentistry**, v. 5, n. 2, p. 1-12, 2012.

<sup>14</sup> POGGIO, Claudio et al. Effects of dentin surface treatments on shear bond strength of glass-ionomer cements. **Annali di stomatologia**, v. 5, n. 1, p. 15, mar. 2014.

<sup>15</sup> SANTIAGO, Sérgio Lima et al. Two-year clinical evaluation of resinous restorative systems in non-carious cervical lesions. **Brazilian dental journal**, v. 21, n. 3, p. 229-234, 2010.

<sup>16</sup> CHEE, Brian; RICKMAN, Luke J.; SATTERTHWAITTE, Julian D. Adhesives for the restoration of non-carious cervical lesions: a systematic review. **Journal of dentistry**, v. 40, n. 6, p. 443-452, jun. 2012.

<sup>17</sup> LOGUERCIO, Alessandro Dourado et al. A 36-month evaluation of self-etch and etch-and-rinse adhesives in noncarious cervical lesions. **The Journal of the American Dental Association**, v. 138, n. 4, p. 507-514, apr. 2007.

<sup>18</sup> SCHROEDER, Marcos et al. Influence of adhesive strategy on clinical parameters in cervical restorations: A systematic review and meta-analysis. **Journal of dentistry**, v. 62, p. 36-53, jul. 2017.

<sup>19</sup> DE SOUZA LOPES, Letícia et al. Protocolo das possibilidades técnicas de aplicação dos sistemas adesivos universais: revisão de literatura com relato de caso. **Revista Brasileira de Odontologia**, v. 73, n. 2, p. 173, jun. 2016.

<sup>20</sup> FRANKENBERGER, Roland et al. Selective enamel etching reconsidered: better than etch-and-rinse and self-etch?. **Journal of Adhesive Dentistry**, v. 10, n. 5, oct. 2008.

<sup>21</sup> FAHL JR, Newton. Direct-Indirect Class V Restorations: A Novel Approach for Treating Noncarious Cervical Lesions. **Journal of Esthetic and Restorative Dentistry**, v. 27, n. 5, p. 267-284, sep-oct. 2015.

<sup>22</sup> DIAS, A. R. C; DIAS, K. R. H. C; GONÇALVES, S. A; BARCELEIRO, M. Tratamento de lesões cervicais. In: PEREIRA, J. C; NETTO, C. A; GONÇALVES, S. A. **Dentística, uma abordagem multidisciplinar**. São Paulo: Artes Médicas, 2014. p. 195-211.

<sup>23</sup> STEWARDSON, D. et al. The survival of Class V restorations in general dental practice: part 3, five-year survival. **British dental journal**, v. 212, n. 9, p. E14, may. 2012.

<sup>24</sup> TUNCER, Duygu et al. Clinical evaluation of microhybrid composites in noncarious cervical lesions: 24-month results. **Nigerian journal of clinical practice**, v. 20, n. 2, p. 176-181, feb. 2017.

<sup>25</sup> HOSOYA, Yumiko et al. Effects of polishing on surface roughness, gloss, and color of resin composites. **Journal of oral science**, v. 53, n. 3, p. 283-291, sep. 2011.

<sup>26</sup> YOUSAF, Ajmal et al. Postoperative sensitivity of self etch versus total etch adhesive. **Journal of the College of Physicians and Surgeons--Pakistan: JCPSP**, v. 24, n. 6, p. 383-386, jun. 2014.

<sup>27</sup> CAVALCANTE, Maysa Santana et al. Improvement of cervical dentin hypersensitivity after two different treatments. **Revista Dor**, v. 16, n. 4, p. 259-262, oct. 2015.

<sup>28</sup> VILLA, Girlene Evangelista Prezzotto; BREGAGNOLO, Janete Cinira; LIZARELLI, Rosane de Fátima Zanirato. Estudo clínico comparativo utilizando lasers de baixa intensidade 660 e 785Nm contínuo e chaveado para hipersensibilidade dentinária. **JBC j. bras. clin. odontol. integr**, v. 5, n. 30, p. 520-524, jan. 2002.

<sup>29</sup> SOARES, P. V. et al. Loading and composite restoration assessment of various non-carious cervical lesions morphologies–3D finite element analysis. **Australian dental journal**, v. 60, n. 3, p. 309-316, sep. 2015.