

# Oncócitos e dacriocistite crônica

## *Oncocytes and chronic dacryocystitis*

Silvana Artioli Schellini <sup>(1)</sup>  
Maria Rosa Bet de Moraes Silva <sup>(1)</sup>  
Mayumi Shirota <sup>(1)</sup>  
Mario José Maglio Junior <sup>(1)</sup>  
Mariângela Ester Alencar Marques <sup>(2)</sup>

### RESUMO

Analizamos secções histológicas dos fragmentos de saco lacrimal de 62 portadores de dacriocistite crônica e encontramos presença de oncócitos em 11,29% dos pacientes.

A metaplasia oncócica foi mais frequente em indivíduos acima dos 30 anos de idade e nos portadores da obstrução há mais de 1 ano.

Palavras chave: Oncócitos; Dacriocistite crônica.

### INTRODUÇÃO

Oncócito é um termo grego que significa "aumento de tamanho". É definido como um tipo especial de célula epitelial que sofreu modificações, tornando-se maior que as células originais, com citoplasma denso, contendo finos grânulos eosinofílicos. À microscopia eletrônica, observa-se que o citoplasma é rico em mitocôndrias. Histologicamente verifica-se que os oncócitos são ricos em enzimas oxidativas e ATPase (HAMPERL, 1962).

A presença de oncócitos foi vista inicialmente na glândula salivar, sendo mais tarde, encontrados na tireóide, paratireóide, rim, pâncreas (BARCA, 1971) e pele (RODGERS et al, 1988).

No olho e anexos os oncócitos são encontrados na carúncula (LAMPING et al., 1984), conjuntiva, glândula lacrimal e saco lacrimal (REIDEL et al., 1983, SPENCER, 1985).

O primeiro a observar oncócitos no saco lacrimal foi RADNÓT (1941). O encontro de oncócitos no saco lacrimal é raro (BIGGS & FONT, 1977; TANENBAUM et al., 1986).

TANENBAUM et al. (1986) relacionaram a presença de oncócitos no saco lacrimal com dacriocistite crônica.

Realizamos este estudo com o objetivo de avaliar a ocorrência de oncócitos no saco lacrimal de portadores de dacriocistite crônica.

### MATERIAL E MÉTODO

Examinamos secções histopatológicas seriadas de fragmentos de saco lacrimal de 62 portadores de dacriocistite crônica, operados na Faculdade de Medicina de Botucatu, SP - de 1987 a 1992.

Os fragmentos foram obtidos durante a dacriocistorrinostomia, realizada para correção da obstrução nasolacrimal. O material foi fixado em formol, submetido às técnicas usuais de inclusão em parafina e corado por hematoxilina-eosina.

### RESULTADOS

A idade dos pacientes variou de 2 a 88 anos. Os oncócitos foram encontrados em 11,29% dos pacientes, ocorrendo nos indivíduos acima de 30 anos de idade (Gráfico I).

Dos pacientes submetidos à cirurgia, 77,42% eram do sexo feminino. Relacionando-se o número de portadores de

Trabalho apresentado como tema livre no XXIV Congresso Brasileiro de Oftalmologia - Porto Alegre, 1993.

<sup>(1)</sup> Departamento de Oftalmologia e Otorrinolaringologia.

<sup>(2)</sup> Departamento de Patologia.

Endereço para correspondência: Faculdade de Medicina de Botucatu - UNESP - CEP: 18610 - Rubião Júnior - Botucatu - SP.

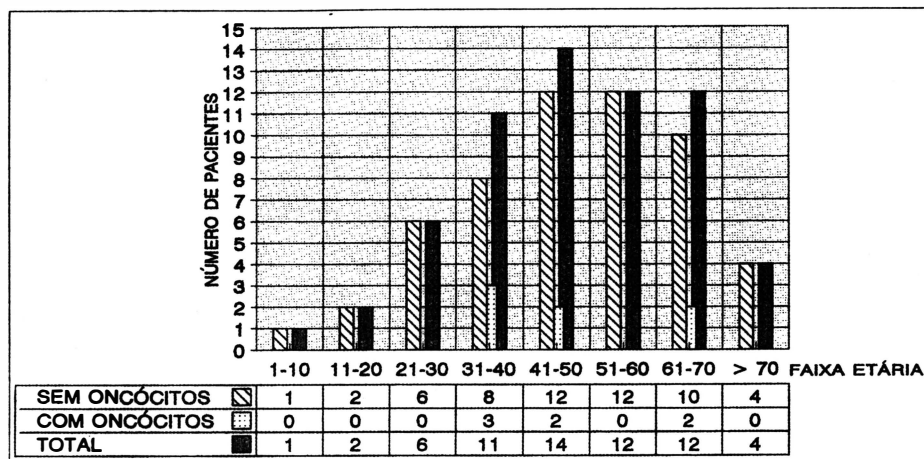


Gráfico 1 - Oncócitos e dacriocistite crônica - presença de oncócitos em relação à faixa etária (FMB-SP).

oncócitos com o número de pacientes operados de cada sexo, observamos que 7,14% de homens e 12,50% das mulheres apresentaram oncócitos no saco lacrimal (Tabela 1).

O encontro dos oncócitos foi mais frequente nos portadores da obstrução há mais de 1 ano (Tabela 2).

O epitélio normal do saco lacrimal é do tipo colunar estratificado e contém células globosas, muco-secretoras, envolvidas por tecido conectivo (Foto 1). Os

oncócitos foram identificados em áreas focais e caracterizados como células volumosas, poliédricas, com citoplasma granular eosinofílico, contendo núcleo paracentral (Foto 2).

#### DISCUSSÃO

Os oncócitos, ou metaplasia oncócica, representam uma forma leve de degeneração ou regressão celular

(HAMPERL, 1962). O aparecimento dos oncócitos pode ser sinal envelhecimento ou de exaustão celular (HAMPERL, 1962), havendo quem os interprete como célula degenerativa, destinada à necrose (BARCA, 1971). RADNÓT & LAPIS (1970) acreditam que estas células resultem de alterações do metabolismo devidas a lesões mitocondriais. Podem também ser consequência de doença inflamatória crônica (TANENBAUM et al, 1986).

Pequenos blocos de células oncócicas podem ocorrer em epitélios normais, quando são chamados oncócitos ou metaplasia oncócica. Lesões constituídas por massas de células oncócicas são designadas, de acordo com os achados histopatológicos, como: oncocitoma, hiperplasia oncócica, hiperplasia de células oxifílicas ou carcinoma oncócico. As lesões benignas são muito mais frequentes, sendo raro o encontro do carcinoma oncócico (BIGGS & FONT, 1977, SPENCER, 1985).

No saco lacrimal a presença de oncócitos no epitélio não tem significado patológico (RADNÓT, 1941). As neoplasias oncócicas (oncocitomas e carcinomas oncócicos) poderão provocar fenômenos obstrutivos (PERETZ et al., 1978).

A aparência histopatológica do oncócito é a mesma, qualquer que seja a sua localização (BIGGS & FONT, 1977).

O encontro de oncócitos em indivíduos jovens é raro, provavelmente por estarem relacionados com o fenômeno de involução senil da célula. Sob efeito do processo inflamatório crônico, as alterações podem aparecer mais precocemente, como as que encontramos nos indivíduos de 30 a 40 anos.

A dacriostenose é mais frequente em mulheres. Apesar do pequeno número de casos, nossas observações sugerem que o encontro de oncócitos no saco lacrimal de indivíduos portadores de dacriocistite crônica ocorre igualmente em ambos os sexos. BIGGS &

Tabela 1

Oncócitos e dacriocistite crônica - presença de oncócitos em relação ao sexo (FMB - S. P.)

Sexo	S/Oncócitos	C/Oncócitos	%	Total	%
Masculino	13	1	7,14	14	22,58
Feminino	42	6	12,50	48	77,42
Total	55	7		62	100,00

Tabela 2

Oncócitos e dacriocistite crônica - tempo de obstrução (FMB - S. P.)

Tempo de obstrução	Histopatológico		Total
	S/Oncócitos	C/Oncócitos	
< - 1 ano	6	1	7
1 - 5 anos	18	3	21
> - 5 anos	31	3	34
Total	55	7	62




Foto 1 - Saco lacrimal - Epitélio normal. Notar a presença de células mais claras, correspondentes às células globosas (seta) (HE 100 X).

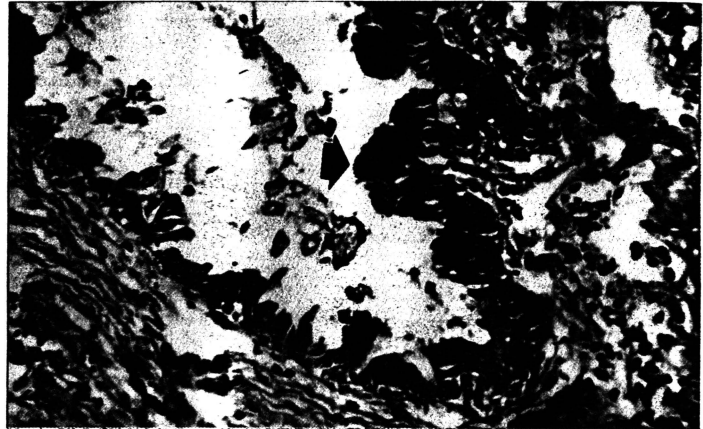


Foto 2 - Saco lacrimal - Epitélio com focos de metaplasia oncocítica (seta). HE 100 X).

FONT (1977), analisando lesões na carúncula e outros anexos oculares, encontraram oncócitos na proporção de 2,4 mulheres: 1,0 homem, atribuindo este fato à maior longevidade feminina.

A inflamação crônica pode levar à metaplasia oncocítica; portanto não nos surpreendeu o fato de observarmos com maior frequência as células oncocíticas em pacientes com maior tempo de obstrução.

No estudo de TANENBAUM et al. (1986), apenas 5% dos portadores de dacriocistite examinados, possuíam oncócitos. Encontramos, em nossa amostra, 11,29%. Provavelmente o número de casos de oncócitos no saco lacrimal está subestimado. O exame histopatológico de rotina provavelmente

te permitiria o encontro dos oncócitos com maior frequência.

---

#### SUMMARY

---

*Oncocytes were found in 11,29% of 62 patients with chronic dacryocystitis.*

*The oncocyctic metaplasia was more frequent in patients over 30 years old and when the obstruction was present for more than 1 year.*

---

#### REFERÊNCIAS BIBLIOGRÁFICAS

---

- 1 BARCA, L. - Adenoma ad oncociti del sacco lacrimal. *Ann. Ottalm. Clin. Ocul.*, 6:233-244, 1971.
- 2 BIGGS, S. L. & FONT, R. L. - Oncocytic lesions of the caruncle and other ocular adnexa. *Arch Ophthalmol.*, 95:474-478, 1977.
- 3 HAMPERL, H. - Benign and malignant oncocytoma. *Cancer*, 15:1119-1027, 1962.
- 4 LAMPING, K. A.; ALBERT, D. M.; NI, C.; FOURNIER, G. - Oxyphil cell adenomas. *Arch. Ophthalmol.*, 102:263-265, 1984.
- 5 PERETZ, W. L.; ETTINGHAUSEN, S. E.; GRAY, G. F. - Oncocytic adenocarcinoma of the lacrimal sac. *Arch Ophthalmol.*, 96:303-304, 1978.
- 6 RADNÓT, M. - Aus onkocyten bestehende adenomartige hyperplasic in dertränsackwand. *Ophthalmologica*, 101:95-100, 1941.
- 7 RADNÓT, M.; LAPIS, K. - Ultrastructure of the caruncular oncocytoma. *Ophthalmologica*, 161:63-67, 1970.
- 8 RIEDEL, K.; STEFANI, F. H.; KAMPIK, A. - Onkozytome der okularen adnexa. *Klin. Monatsbl. Augenheilk.*, 182:544-548, 1983.
- 9 RODGERS, T. R.; JAKOBIEC, F. A.; KREBS, W. et al. - Papillary oncocytoma of the eyelid. *Ophthalmology*, 95:1071-1076, 1988.
- 10 SPENCER, W. H. - Lacrimal drainage system. In: *Ophthalmic Pathology. Saunders*, v. 3, 1985, p. 2323-2324.
- 11 TANENBAUM, M.; NICHOLSON, D. H.; DAVIS, E. B. - Oncocytes in chronic dacryocystitis. *Chibret Int. J. Ophthalmol.*, 4:10-12, 1986.