
CIÊNCIAS BIOLÓGICAS

THAIS SCOPINHO CECCATO

**Rastreamento morfológico da ação da
exposição ao jambu (*Acmella oleracea*) no
controle do carrapato-estrela
(*Amblyomma cajennense*): avaliação externa
(integumento) e interna (glândulas salivares)**

THAIS SCOPINHO CECCATO

RASTREAMENTO MORFOLÓGICO DA AÇÃO DA EXPOSIÇÃO AO
JAMBU (*Acmella oleracea*) NO CONTROLE DO CARRAPATO-
ESTRELA (*Amblyomma cajennense*): AVALIAÇÃO EXTERNA
(INTEGUMENTO) E INTERNA (GLÂNDULAS SALIVARES)

Trabalho de Conclusão de Curso apresentado ao
Instituto de Biociências da Universidade Estadual
Paulista “Júlio de Mesquita Filho” - Câmpus de Rio
Claro, para obtenção do grau de Bacharela e
Licenciada em Ciências Biológicas.

Orientador: Profa. Dra. Maria Izabel Camargo-Mathias

Coorientador: Dr. Luís Adriano Anholetto

Rio Claro
2021

C387r Ceccato, Thais Scopinho
Rastreamento morfológico da ação da exposição ao jambu (*Acmella oleracea*) no controle do carrapato-estrela (*Amblyomma cajennense*): avaliação externa (integumento) e interna (glândulas salivares) / Thais Scopinho Ceccato.
-- Rio Claro, 2021
86 f. : il., tabs., fotos

Trabalho de conclusão de curso (Bacharelado e licenciatura - Ciências Biológicas) - Universidade Estadual Paulista (Unesp), Instituto de Biociências, Rio Claro

Orientadora: Maria Izabel Souza Camargo
Coorientador: Luís Adriano Anholetto

1. Carrapato. 2. Histologia. 3. Jambu. 4. Morfologia. I. Título.

Sistema de geração automática de fichas catalográficas da Unesp. Biblioteca do Instituto de Biociências, RioClaro. Dados fornecidos pelo autor(a).

Essa ficha não pode ser modificada.

THAIS SCOPINHO CECCATO

RASTREAMENTO MORFOLÓGICO DA AÇÃO DA EXPOSIÇÃO AO JAMBU (*Acmella oleracea*) NO CONTROLE DO CARRAPATO-ESTRELA (*Amblyomma cajennense*): AVALIAÇÃO EXTERNA (INTEGUMENTO) E INTERNA (GLÂNDULAS SALIVARES)

Trabalho de Conclusão de Curso apresentado ao Instituto de Biociências – Câmpus de Rio Claro, da Universidade Estadual Paulista “Júlio de Mesquita Filho”, para obtenção do grau Bacharela e Licenciada em Ciências Biológicas.

BANCA EXAMINADORA:

Profa. Dra. Maria Izabel Souza Camargo

Dr. Luís Adriano Anholeto

Prof. Dr. Cláudio José Von Zuben

Prof. Dr. José Ribamar Lima de Souza

Aprovado em: 7 de janeiro de 2022



Assinatura do discente



Assinatura do(a) orientador(a)



Assinatura do(a) coorientador(a)

AGRADECIMENTOS

Aos meus pais, Telma e Geraldo, e meu irmão Diego pelo acolhimento, amor, paciência, por acreditarem em mim, pelo apoio, por estarem comigo em todas as situações da minha vida que precisei, me dando suporte e dizendo que eu conseguiria. Sem vocês e Deus, eu não conseguiria concluir mais essa etapa da minha vida e superar os obstáculos encontrados ao longo desses 6 anos, além de também continuarem a acreditar em mim. Especialmente minha mãe, Telma, que foi minha fortaleza a minha vida inteira e sempre continuará sendo. Vocês estiveram comigo em todas as situações difíceis e para sempre serei grata por isso.

À toda minha família, em especial aos meus avós, Dalva e Luiz que presenciaram meu esforço ao longo dos anos, amo vocês e para sempre vou amá-los. Gostaria muito que meu avô estivesse aqui para presenciar isso, mas sei que ele estaria orgulhoso aonde quer que esteja.

Aos amigos e colegas de curso que fiz ao longo desses anos, pela cooperação mútua, pelas risadas, confiança, respeito, pelos inúmeros trabalhos que realizamos juntos, pelo companheirismo, pela troca de experiência, pelas descobertas, aprendizado, pelo ambiente acolhedor, sempre serei grata a todos vocês.

À minha orientadora Profa. Dra. Maria Izabel Souza Camargo que me proporcionou oportunidades que mudaram a minha vida, pelos aprendizados que adquiri ao longo desses últimos anos, pela paciência e por compartilhar conosco seus conhecimentos transformadores.

Ao meu co-orientador Luís Adriano Anholeto que tanto me ajudou durante esses últimos anos, pela paciência, empatia, pelas oportunidades que mudaram a minha vida e que me impulsionaram ainda mais a realizar meus sonhos e por sempre estar disposto a ajudar. Também agradeço por compartilhar comigo seus conhecimentos, por ter me ensinado tanto e por ter me direcionado na minha primeira experiência acadêmica, além de contribuir diretamente para a realização dos meus sonhos, eu nunca vou me esquecer disso e sempre serei agradecida. Não existem palavras que possam descrever o tamanho da minha gratidão a você, a Profa. Dra. Maria Izabel Souza Camargo e a todos do BCSTM, vocês me ajudaram a crescer não somente profissionalmente mas também como pessoa.

À todos os professores que tive a oportunidade de ter ao longo desses anos que humildemente me ensinaram tantas coisas as quais não vou me esquecer. Em especial ao professor José Silvio Govone que é um ser humano iluminado, empático e que me ajudou muito.

Agradeço à Universidade Estadual Paulista “Júlio de Mesquita Filho” – campus de Rio Claro e seus funcionários, pelo acolhimento, por me proporcionar experiências que vou levar para sempre em memória comigo, por ter sido um lugar acolhedor, por ter feito parte da minha evolução como pessoa, pelas oportunidades e por ter me ensinado tanto.

Também **agradeço à Fundação de Amparo à Pesquisa do Estado de São Paulo (FAPESP)** pelo financiamento desse estudo, **processo nº 2019/15307-0**.

Por fim, agradeço a todos que contribuíram, de alguma forma, para minha formação.

RESUMO

Os carrapatos são ectoparasitas de grande importância epidemiológica, visto serem vetores de muitos patógenos para diversas espécies animais, principalmente mamíferos e incluindo o homem. Adultos da espécie *Amblyomma cajennense* têm sua importância no fato de serem vetores da bactéria *Rickettsia rickettsii*, causadora da Febre Maculosa Brasileira (FMB) ou da Febre das Montanhas Rochosas ou ainda da Febre do Carrapato, cujas consequências podem levar o hospedeiro ao óbito. Registros indicam que estes ectoparasitas são também vetores da *Theileria equi*, agente etiológico da piroplasmose equina. Dessa forma, presente trabalho teve como objetivo de trazer à luz informações sobre o uso do extrato das partes aéreas (flor, folha e caule) do jambu (*Acmella oleracea*) (Asteraceae), avaliando as alterações morfológicas que ocorreriam no integumento e nas glândulas salivares de carrapatos *A. cajennense* em decorrência dessa exposição. Para isso, os carrapatos foram expostos ao extrato nas concentrações previamente estabelecidas por Anholetto (2017) de 6,2; 12,5 e 25 mg/mL por meio do teste de imersão de adultos. Em seguida, as glândulas salivares e o integumento foram coletados, processados segundo técnicas histológicas e histoquímicas, e analisados sob microscopia de campo claro. Os resultados obtidos mostraram a presença de alterações significativas nesses órgãos nas concentrações aqui testadas. Especificamente, o integumento apresentou alterações sobretudo na epiderme, com extensas vacuolizações citoplasmáticas nas células dessa camada. Nas glândulas salivares, verificou-se alterações que incluíram desde a presença de extensas regiões citoplasmáticas vacuolizadas, marginalização da cromatina nos núcleos das células secretoras, irregularidades nos limites das células acinares, o que em conjunto, alterou a morfologia do ácino que passou de arredondado para irregular, além da presença de espaços intercelulares no interior do ácino. Assim, pode-se concluir que o extrato apresentou citotoxicidade para o integumento e para as glândulas salivares, corroborando dados da literatura e sinalizando uma possibilidade de estratégia futura para o controle desses ectoparasitas.

Palavras-chave: Carrapaticida. Carrapato-estrela. Morfologia. Bioativos. Jambu.

ABSTRACT

Ticks are ectoparasites of great epidemiological importance, since they are vectors of many pathogens for several animal species, mainly mammals, including man. Adults of the species *Amblyomma cajennense* are important in the fact that they are vectors of the bacterium *Rickettsia rickettsii*, which causes Brazilian Spotted Fever (FMB) or Rocky Mountain Fever, or even Tick Fever, whose consequences can lead to death of the host. Records indicate that these ectoparasites are also vectors of *Theileria equi*, the etiological agent of equine piroplasmiasis. Thus, this study aimed to bring information on the use of extract of aerial parts (flower, leaf and stem) of jambu (*Acmella oleracea*) (Asteraceae), evaluating the morphological changes that would occur in the integument and salivary glands of *A. cajennense* ticks as a result of this exposure. For this, ticks were exposed to the extract at concentrations previously established by Anholeto (2017) of 6.2; 12.5 and 25 mg/mL through the adult immersion test. Then, salivary glands and integument were collected, processed according to histological and histochemical techniques, and analyzed under brightfield microscopy. The results obtained showed the presence of significant alterations in these organs at all concentrations tested here. Specifically, the integument showed alterations mainly in the epidermis, with extensive cytoplasmic vacuolization in the cells of this layer. In the salivary glands, there were changes that included the presence of extensive vacuolized cytoplasmic regions, marginalization of chromatin in the nuclei of secretory cells, irregularities in the limits of acinar cells, which together changed the morphology of the acinus from rounded to irregular, in addition to the presence of intercellular spaces inside the acini. Thus, it can be concluded that the extract presented cytotoxicity for the integument and for the salivary glands, corroborating literature data and signaling a possibility of a future strategy for the control of these ectoparasites.

Key words: Acaricide. Star tick. Morphology. Bioactives. Jambu.

LISTA DE ILUSTRAÇÕES

INTRODUÇÃO

Figura 1: Representação esquemática da organização morfológica do integumento de fêmeas de *R. sanguineus* s.l. 15

RESULTADOS

CAPÍTULO 1

Figura 2: Secções histológicas do integumento de carrapatos machos de *Amblyomma cajennense* coradas pela hematoxilina-eosina.....31

Figura 3: Secções histológicas do integumento de carrapatos machos de *Amblyomma cajennense* coradas pelo Xylidine Ponceau.....33

CAPÍTULO 2

Figura 4: Secções histológicas dos ácinos agranulares das glândulas salivares de carrapatos machos de *Amblyomma cajennense* coradas pela hematoxilina-eosina..56

Figura 5: Secções histológicas das glândulas salivares de carrapatos machos de *Amblyomma cajennense* coradas pela hematoxilina-eosina. **(A-F):** Grupo Controle 1.57

Figura 6: Secções histológicas das glândulas salivares de carrapatos machos de *Amblyomma cajennense* coradas pela hematoxilina-eosina. **(A-D):** Grupo Controle 2.58

Figura 7: Secções histológicas das glândulas salivares de carrapatos machos de <i>Amblyomma cajennense</i> coradas pela hematoxilina-eosina. (A-D): Grupo Tratamento 1 (6,2 mg/mL).....	59
Figura 8: Secções histológicas das glândulas salivares de carrapatos machos de <i>Amblyomma cajennense</i> coradas pela hematoxilina-eosina. (A-F): Grupo Tratamento 2 (12,5 mg/mL).....	60
Figura 9: Secções histológicas das glândulas salivares de carrapatos machos de <i>Amblyomma cajennense</i> coradas pela hematoxilina-eosina. (A-F): Grupo Tratamento 3 (25 mg/mL).....	61
Figura 10: Secções histológicas das glândulas salivares de carrapatos machos de <i>Amblyomma cajennense</i> coradas pelo azul de bromofenol.....	62
Figura 11: Secções histológicas das glândulas salivares de carrapatos machos de <i>Amblyomma cajennense</i> submetidas a reação do PAS (ácido periódico de Schiff).....	63

LISTA DE TABELAS

RESULTADOS

CAPÍTULO 2

Tabela 1: Comparativo das alterações morfológicas observadas nas glândulas salivares de machos *Amblyomma cajennense* expostos ao extrato de *Acmella oleracea*.....51

Tabela 2: Resultados da técnica histoquímica azul de bromofenol aplicada nas glândulas salivares de machos *A. cajennense* para a detecção de proteínas totais.54

Tabela 3: Resultados da técnica histoquímica PAS (ácido periódico de Schiff) aplicada nas glândulas salivares de machos *A. cajennense* para a detecção de polissacarídeos.
.....56

SUMÁRIO

1. INTRODUÇÃO	13
1.1. Carrapatos <i>Amblyomma cajennense</i>	13
1.2. Integumento de carrapatos	14
1.3. Glândulas salivares de carrapatos.....	16
1.4. Controle de carrapatos	17
1.5. Jambu (<i>Acmella oleracea</i>)	17
2. OBJETIVOS	19
3. RESULTADOS	20
3.1. CAPÍTULO 1.....	21
RESUMO.....	22
1. INTRODUÇÃO.....	22
2. MATERIAIS E MÉTODOS.....	24
2.1. Locais de realização dos estudos.....	24
2.2. Extrato de jambu (<i>Acmella oleracea</i>).....	24
2.3. Hospedeiros para alimentação dos carrapatos.....	24
2.4. Manutenção de carrapatos <i>Amblyomma cajennense</i> (Fabricius, 1787).....	25
2.5. Avaliação morfológica do integumento de <i>A. cajennense</i> após a exposição ao extrato de <i>A. oleracea</i>	25
2.5.1. <i>Delineamento experimental</i>	25
2.6. Técnicas Histológicas.....	27
2.6.1. <i>Coloração pela hematoxilina de Harris e eosina aquosa (JUNQUEIRA, 1983)</i>	27
2.7. Histoquímica.....	27
2.7.1. <i>Xylidine Ponceau (MELLO; VIDAL, 1980)</i>	27
3. RESULTADOS	27
3.1. Hematoxilina-Eosina.....	27
Grupos 1 e 2 (controle).....	27
Grupo Tratamento 1 (6,2 mg/mL).....	27
Grupo Tratamento 2 (12,5 mg/mL).....	28
Grupo Tratamento 3 (25 mg/mL).....	28
3.2. Histoquímica.....	28

3.3. Xylidine Ponceau.....	28
Grupos 1 e 2 (controle).....	29
Grupo Tratamento 1 (6,2 mg/mL).....	29
Grupo Tratamento 2 (12,5 mg/mL).....	29
Grupo Tratamento 3 (25 mg/mL).....	30
4. DISCUSSÃO	34
5. CONCLUSÃO	37
6. AGRADECIMENTOS	37
7. REFERÊNCIAS.....	37
3.2. CAPÍTULO 2.....	43
RESUMO.....	44
1. INTRODUÇÃO.....	44
2. MATERIAIS E MÉTODOS.....	45
2.1. Locais de realização dos estudos:	45
2.2. Extrato de jambu (<i>Acemella oleracea</i>)	46
2.3. Hospedeiros para alimentação dos carrapatos	46
2.4. Manutenção de carrapatos <i>Amblyomma cajennense</i> (Fabricius, 1787)	46
2.5. Avaliação morfológica das glândulas salivares de <i>A. cajennense</i> após a exposição ao extrato de <i>A. oleracea</i>	47
2.5.1. <i>Delineamento experimental</i>	47
2.6. Técnicas Histológicas.....	48
2.6.1. <i>Coloração pela hematoxilina de Harris e eosina aquosa (JUNQUEIRA, 1983)</i>	48
2.7. Histoquímica	48
a) Azul de bromofenol (PEARSE, 1985) (para detecção de proteínas totais).....	48
b) Técnica do PAS (ácido periódico- Schiff) (JUNQUEIRA; JUNQUEIRA, 1983).....	49
3. RESULTADOS	49
3.1. Histologia.....	49
Grupos 1 e 2 (controle).....	49
Grupo Tratamento 1 (6,2 mg/mL).....	50
Grupo Tratamento 2 (12,5 mg/mL).....	50
Grupo Tratamento 3 (25 mg/mL).....	51
3.2. Histoquímica.....	52

3.3. Azul de bromofenol.....	52
Grupos 1 e 2 (controle).....	52
Grupo Tratamento 1 (6,2 mg/mL).....	52
Grupo Tratamento 2 (12,5 mg/mL).....	53
Grupo Tratamento 3 (25 mg/mL).....	53
3.4. Reação PAS (detecção de polissacarídeos).....	54
Grupos 1 e 2 (controle).....	54
Grupo Tratamento 1 (6,2 mg/mL).....	54
Grupo Tratamento 2 (12,5 mg/mL).....	55
Grupo Tratamento 3 (25 mg/mL).....	55
4. DISCUSSÃO.....	64
5. CONCLUSÃO.....	68
6. AGRADECIMENTOS.....	69
7. REFERÊNCIAS.....	69
4. DISCUSSÃO GERAL.....	73
5. CONCLUSÃO.....	78
REFERÊNCIAS.....	79
ANEXO A - PARECER COMITÊ DE ÉTICA.....	85

1 INTRODUÇÃO

O filo Arthropoda é considerado extremamente diverso, quando se analisa os ambientes em que os mesmos podem ser encontrados, bem como a sua diversidade em espécies. Incluídos neste filo, os carrapatos são ectoparasitas pertencentes à subclasse Acari e são conhecidos mundialmente pelo seu papel na transmissão de patógenos para animais e também para os humanos (RUPPERT; BARNES, 1993; SONENSHINE, ROE, 2014).

Esses ectoparasitas estão amplamente distribuídos pelos continentes, entretanto, maior diversidade é encontrada nas regiões tropicais e subtropicais do globo (ANDERSON; MAGNARELLI, 2008). Eles estão incluídos na subordem Ixodida que engloba três famílias: Argasidae, Ixodidae e Nuttalliellidae, sendo Ixodidae e Argasidae importantes sob os pontos de vista médico e econômico (CAMARGO-MATHIAS, 2013; MASSARD; FONSECA, 2004).

Segundo estudos disponíveis na literatura, os carrapatos surgiram no pré-Cretáceo sendo possivelmente os anfíbios e os répteis seus hospedeiros primitivos (NAVA; GUGLIELMONE; MANGOLD, 2009). Entretanto, atualmente esses artrópodes hematófagos podem ter como hospedeiro uma grande diversidade de grupos animais como: anfíbios, répteis, aves, mamíferos, o que viabiliza a transmissão em larga escala de patógenos como protozoários, vírus e bactérias (ANDERSON; MAGNARELLI, 2008; SAUER *et al.*, 1995).

1.1 Carrapatos *Amblyomma cajennense*

Entre os gêneros incluídos na família Ixodidae, o *Amblyomma* possui grande destaque. Ele é encontrado principalmente na região Neotropical, se estendendo para as regiões tropicais e subtropicais do planeta (LABRUNA; TERASSINI; CAMARGO, 2009).

Especificamente a espécie *Amblyomma cajennense*, também conhecida como carrapato-estrela, está distribuída no continente americano, sendo que no Brasil, o complexo *Amblyomma cajennense* está representado pelas espécies *A. cajennense* (s.s.) e *A. sculptum* (CAMARGO-MATHIAS, 2013; MARTINS *et al.*, 2016).

Os carrapatos do complexo *Amblyomma cajennense* são vetores da bactéria *Rickettsia rickettsii*, causadora da Febre Maculosa Brasileira (FMB), que provoca um estado febril agudo no humano hospedeiro, sendo considerada uma grave patologia, que pode levar a óbito (ARAÚJO; NAVARRO; CARDOSO, 2015; GUEDES *et al.*, 2005; MORAES-FILHO, 2017).

Essa espécie também é vetora da *Theileria equi*, agente etiológico da piroplasmose equina (SCOLES *et al.*, 2011), que de acordo com Monteiro (2017), provoca nos portadores febre, anemia (sintomas de anemia hemolítica) e apatia. No Brasil, mesmo que haja estabilidade endêmica, os equinos podem ser portadores crônicos e fonte de transmissão do patógeno para os carrapatos.

1.2 Integumento de carrapatos

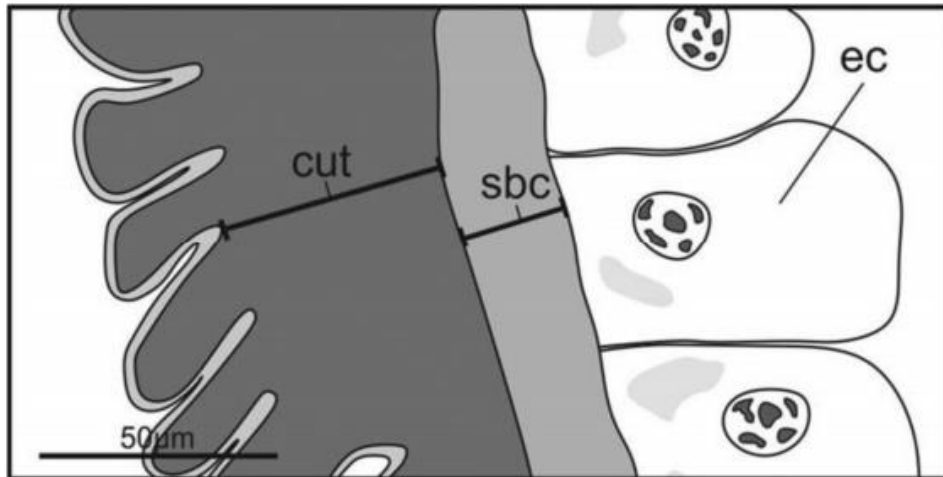
Os artrópodes são conhecidos pelo seu grande sucesso evolutivo sendo importantes colonizadores terrestres (RUPPERT; BARNES, 1993). Entre o conjunto de características, está a presença de uma cobertura externa e protetora, denominada exoesqueleto (integumento) que contribui para o sucesso evolutivo e diversidade deste grupo taxonômico (SANTOS; ALMEIDA; ANTUNES, 2018).

De forma análoga, uma vez que pertencem ao filo Arthropoda, os carrapatos possuem integumento que exerce funções importantes para o sucesso desse ectoparasita, principalmente para sua sobrevivência (CAMARGO-MATHIAS, 2018).

Entre as funções que caracterizam a importância deste órgão para os carrapatos, está a atuação como barreira física para o meio externo, o fornecimento de sustentação, além de ser responsável por auxiliar na regulação hídrica, bem como atuar na proteção contra perigos do meio externo e choques mecânicos (CAMARGO-MATHIAS, 2018; SONENSHINE, ROE, 2014).

Morfologicamente, o integumento dos carrapatos reveste externamente o corpo do animal e é constituído por uma epiderme e uma cutícula secretada por células epiteliais (SONENSHINE, ROE, 2014; CAMARGO-MATHIAS, 2018).

Figura 1: Representação esquemática da organização morfológica do integumento de fêmeas de *R. sanguineus* s.l.



Fonte: Extraído de Remedio *et al.* (2014). ec = células epiteliais; sbc = subcutícula; cut = cutícula.

A cutícula que faz parte do integumento é acelular, sendo caracterizada por possuir duas camadas: a epicutícula e a procutícula (CAMARGO-MATHIAS, 2018; HACKMAN; FILSHIE, 1982; SONENSHINE, ROE, 2014). Esta camada é secretada pelas células epidérmicas que estão arranjadas como um epitélio (CAMARGO-MATHIAS, 2018; HACKMAN; FILSHIE, 1982).

A epicutícula é mais externa e é menos espessa (CAMARGO-MATHIAS, 2018; HACKMAN; FILSHIE, 1982; SONENSHINE, ROE, 2014). A procutícula, encontra-se mais internamente e tem maior espessura, sendo ainda por sua vez subdividida em outras duas camadas: a exocutícula e a endocutícula. A procutícula está localizada entre a epicutícula e a epiderme, podendo ser esclerotizada (CAMARGO-MATHIAS, 2018).

Uma característica importante da cutícula é o seu potencial de extensibilidade, propriedade que permite que os ectoparasitas aumentem seu volume corporal, principalmente as fêmeas, durante o processo de alimentação devido a dilatação do intestino em decorrência da ingestão de sangue e da produção de ovos pelo ovário (CAMARGO-MATHIAS, 2018).

Quando se enfoca os estudos nas estratégias de controle de carrapatos, fica enfática a importância do integumento. Existem disponíveis na literatura pertinente diversos estudos buscando compreender como os acaricidas vencem a barreira do integumento e desta forma conseguem alterar a organização e o metabolismo desse

revestimento que, uma vez modificado torna-se frágil e menos eficiente (CAMARGO-MATHIAS, 2018; SONENSHINE, ROE, 2014).

1.3 Glândulas salivares de carrapatos

Considerando que o processo de alimentação é crucial para o sucesso biológico dos carrapatos, estes após encontrarem um hospedeiro utilizam suas quelíceras para romper a epiderme e a derme do animal, onde fará a inserção do hipostômio. Nos ixodídeos há a secreção do cimento, substância que auxiliará na ancoragem do ectoparasita ao hospedeiro (ANDERSON; MAGNARELLI, 2008; CAMARGO-MATHIAS, 2018).

Um dos órgãos vitais aos carrapatos para que a sua alimentação seja bem sucedida, são as glândulas salivares, uma vez que é por meio de suas secreções que o ectoparasita consegue, além de outras coisas (produção de vasodilatadores, anticoagulantes, anti-inflamatórios), driblar a resposta imune do hospedeiro (produção de imunossupressores) frente ao parasitismo (CAMARGO-MATHIAS, 2013; ŠIMO *et al.* 2017; SONENSHINE, ROE, 2014). Sendo as glândulas salivares órgãos importantes para a sobrevivência dos carrapatos, estudos voltados para a análise da morfofisiologia frente à exposição a compostos químicos, acrescentam informações importantes para o desenvolvimento de métodos de controle (REMEDIO *et al.*, 2016).

Morfologicamente, as glândulas salivares são estruturas pares e localizadas ântero-lateralmente na porção ventral da cavidade corpórea, desembocando na cavidade oral. Estão compostas por uma porção secretora formada pelos ácinos I, II, III e IV (estes últimos presentes apenas nos machos) e uma excretora, formadas por ductos que levam a saliva sintetizada nos ácinos até o exterior (CAMARGO-MATHIAS, 2013).

As células que compõem os ácinos (porção secretora) são classificadas em diversos tipos, de acordo com o tipo de elemento que produzem (proteínas, lipídeos e/ou carboidratos). Os ácinos classificados como sendo do tipo I, são agranulares, ou seja, suas células não apresentam grânulos de secreção. Estão compostos por uma célula central e por outras células periféricas a esta (CAMARGO-MATHIAS, 2013; DENARDI *et al.*, 2011). Aqueles do tipo II e III, diferentemente do tipo I, são denominados de granulares. Nos ixodídeos estão formados por seis tipos celulares

(a, b c1-c4) no tipo II e no tipo III pelas células d, e e f. Já os ácidos do tipo IV, presentes somente nos machos, estão formados pelas células g (FURQUIM *et al.*, 2010; CAMARGO-MATHIAS, 2013; SONENSHINE, ROE, 2014).

1.4 Controle de carrapatos

O controle de carrapatos nos dias de hoje tem sido um desafio para os estudiosos do assunto. O método que mais tem sido utilizado e que tem demonstrado maior eficiência, é aquele que faz uso de substâncias químicas sintéticas (PEREIRA *et al.*, 2009). Apesar de atuarem como eficientes acaricidas, o seu uso indiscriminado (doses não recomendadas, descarte inadequado, condições inapropriadas de aplicação) têm trazido à tona sérias questões ambientais, visto que os resíduos por eles deixados no ambiente e nos organismos não alvos tem causado diversos problemas de toxicidade (FARIAS *et al.*, 2009). Além disso, tem-se demonstrado a ocorrência de seleção de populações resistentes de carrapatos, o que dificulta ainda mais o controle destes ectoparasitas (DOS SANTOS; VOGEL; MONTEIRO, 2012; FARIAS *et al.*, 2009; FREITAS; POHL; JR, 2005; PRUETT, 1999), o que remete a necessidade de se buscar outros métodos de controle. Nessa direção, aqueles que utilizam bioativos provenientes de plantas, tem se mostrado ser uma excelente alternativa futura (BORGES *et al.*, 2011, CAMARGO-MATHIAS, 2018).

Diversos estudos disponíveis na literatura pertinente têm relatado o efeito acaricida de extratos obtidos de diferentes espécies de plantas. De acordo com Lázaro *et al.* (2013), extratos aquosos de *Baccharis trimera* foram eficientes na inibição da incubação de ovos de *Rhipicephalus microplus*, e segundo Borges *et al.* (2011), extratos de cerca de 55 espécies de plantas pertencentes a 26 famílias com distribuição em vários locais do mundo já foram analisados sob a perspectiva de terem ação acaricida contra *R. microplus*.

1.5 Jambu (*Acmella oleracea*)

Acmella oleracea também conhecida como “Jambu”, agrião do Pará, agrião do Norte e agrião bravo, é uma planta típica da região norte do Brasil e pertencente à família Asteraceae, estando distribuída nas regiões tropicais e subtropicais

(CAMARGO-MATHIAS, 2018; FAVORETO; GILBERT, 2010). É uma planta herbácea com cerca de até 40 cm de altura e, segundo análises químicas, possui bioativos importantes como o espilantol [N-2-Metilpropil)-2,6,8-decatrienamida ou N-isobutil-2E,6Z,8E-decatrienamida)] uma alcanida alifática de fórmula molecular C₁₄H₂₃NO (BARBOSA *et al.*, 2016; RAMSEWAK *et al.*, 1999).

O espilantol também já foi encontrado em outras plantas, incluindo diversas espécies do gênero *Acmella* (BARBOSA *et al.*, 2016). Esse bioativo é amplamente utilizado na medicina como anti-inflamatório, antibacteriano e antifúngico, além de ser utilizado na culinária, e em produtos destinados aos cuidados pessoais e de higiene (FAVORETO; GILBERT, 2010; MORENO *et al.*, 2012).

O extrato do jambu demonstrou ser eficaz no controle de algumas espécies de artrópodes, conforme reportado por Kadir *et al.* (1989) e Sharma *et al.* (2012). Além disso, mostrou ter efeito acaricida, conforme apresentado por Castro *et al.* (2014) quando estudaram os efeitos do extrato obtido das partes aéreas de *A. oleracea*, obtendo resultados positivos contra larvas e fêmeas ingurgitadas de carrapatos *R. microplus*. Além disso, índices de mortalidade significativos foram observados na exposição de fêmeas *A. cajennense* às concentrações de 25 e 50 mg/mL de extratos do jambu, além de 100% de mortalidade após 72 horas da exposição ao extrato na concentração de 100 mg/mL (ANHOLETO *et al.*, 2017).

Alterações morfológicas no sistema reprodutivo de machos e de fêmeas de *Amblyomma cajennense* foram observadas por Anholeto *et al.* (2017, 2018) ao fazerem a exposição destes ectoparasitas ao extrato de *Acmella oleracea*. No caso das fêmeas, os ovários apresentaram efeitos citotóxicos frente à exposição ao extrato, uma vez que as células germinativas apresentaram alterações morfológicas e histoquímicas significativas, incluindo desorganizações celulares e presença de vacúolos citoplasmáticos, além de alterações na dinâmica de deposição dos polissacarídeos e das proteínas das mesmas (ANHOLETO *et al.*, 2018).

2 OBJETIVOS

Assim, de acordo com as informações anteriormente aqui postas e tendo em vista a escassez de dados disponíveis na literatura sobre a ação acaricida do extrato de jambu (*Acmella oleracea*) no controle de carrapatos da espécie *Amblyomma cajennense* (carrapato-estrela), o presente estudo teve como objetivo compreender como o extrato das partes aéreas (flor, folha e caule) desta planta atua morfofisiologicamente sobre o integumento e nas glândulas salivares de machos de carrapatos dessa espécie, trazendo à luz informações que possam auxiliar na busca por métodos de controle que, além de eficientes sejam mais limpos ao ambiente e aos organismos não alvos.

3 RESULTADOS

CAPÍTULO 1:

Título: Alterações morfológicas no integumento de machos do carrapato-estrela (*Amblyomma cajennense*) provocadas pela exposição ao extrato de Jambu (*Acmella oleracea*)

Autores: **Thais Scopinho Ceccato**; Luís Adriano Anholeto; Melissa Carolina Pereira; Rodney Alexandre Ferreira Rodrigues; Karina Neob de Carvalho Castro, Maria Izabel Camargo-Mathias.

CAPÍTULO 2:

Título: O Jambu (*Acmella oleracea*) e os seus efeitos sobre a morfofisiologia das glândulas salivares de carrapatos *Amblyomma cajennense* (Acari: Ixodidae)

Autores: **Thais Scopinho Ceccato**; Luís Adriano Anholeto; Melissa Carolina Pereira; Rodney Alexandre Ferreira Rodrigues; Karina Neob de Carvalho Castro, Maria Izabel Camargo-Mathias

3.1 CAPÍTULO 1

Alterações morfológicas no integumento de machos do carrapato-estrela (*Amblyomma cajennense*) provocadas pela exposição ao extrato de Jambu (*Acmella oleracea*)

Thais Scopinho Ceccato¹; Luís Adriano Anholetto¹; Melissa Carolina Pereira¹; Rodney Alexandre Ferreira Rodrigues²; Karina Neob de Carvalho Castro³, Maria Izabel Camargo-Mathias¹

¹ Departamento de Biologia Geral e Aplicada, Instituto de Biociências, Universidade Estadual Paulista, UNESP, Av. 24 A, nº 1515, CEP 13506-900, Rio Claro, SP, Brasil

² Centro Pluridisciplinar de Pesquisas Químicas, Biológicas e Agrícolas (CPQBA), Departamento de Química de Produtos Naturais, Universidade Estadual de Campinas, Av. Alexandre Cazellato, nº 999, CEP 13140-000, Campinas, SP, Brasil.

³ Embrapa Tabuleiros Costeiros, Av. Beira Mar, Bairro, nº 3.250 - Jardins, CEP 49025-040, Aracaju - SE, Brasil.

RESUMO

Os carrapatos são artrópodes ectoparasitas obrigatórios de grande importância, visto serem transmissores de uma variedade de organismos como protozoários, bactérias e vírus. Especificamente, os da espécie *Amblyomma cajennense* são vetores de agentes etiológicos que causam doenças de interesse médico, veterinário e econômico. Realizar o controle destes ectoparasitas tem sido uma busca constante, o que nos dias de hoje é feito por meio do uso de substâncias químicas sintéticas. Ainda, as mesmas vêm sendo utilizadas de formas inadequadas e muitas vezes sem a supervisão de um especialista, o que no final do processo de aplicação traz prejuízos aos organismos não alvos, ao ambiente, além de abrir portas para o desenvolvimento de cepas de carrapatos resistentes. Desta forma, o presente trabalho vem trazer à luz informações relevantes sobre a ação do extrato de jambu em diversas concentrações sobre carrapatos machos de *A. cajennense*, visto o jambu (*Acmella oleracea*) (Asteraceae), em estudos prévios realizados em laboratório já ter demonstrado seu potencial acaricida. Assim, no presente estudo realizou-se a avaliação da ação do extrato obtido das partes aéreas (flor, folha e caule) do jambu sobre a morfohistologia do integumento de machos de carrapatos estrela. Para tanto, os carrapatos foram expostos às concentrações de 6,2; 12,5 e 25 mg/mL previamente estabelecidas por meio do teste de imersão de adultos. Fragmentos do integumento foram coletados e processados por meio de técnicas histológicas e histoquímicas e os resultados obtidos através da análise sob microscopia de campo claro. Foi observada nas concentrações de 12,5 e 25 mg/mL a ocorrência de alterações no integumento desses ectoparasitas, sobretudo no epitélio da epiderme o qual é composto por células as quais tiveram seu citoplasma severamente vacuolizado em decorrência da toxicidade do bioativo. É importante ressaltar que uma vez que esse epitélio é danificado, a deposição das outras camadas do exoesqueleto fica prejudicada e deficiente, deixando dessa forma o ectoparasita vulnerável às mudanças que ocorrem no meio externo, e dificultando sua sobrevivência.

Palavras-Chave: Acaricida Natural. Carrapato-estrela. Morfologia. Cutícula.

1 INTRODUÇÃO

Os carrapatos do complexo *Amblyomma cajennense* (Fabricius, 1787) têm grande importância médica e veterinária por terem diferentes hospedeiros dentre os quais se incluem os humanos. Esses ectoparasitas são também vetores potenciais da *Rickettsia rickettsii*, causadora da Febre Maculosa Brasileira ou Febre das Montanhas Rochosas (BEATI *et al.*, 2013; GUEDES *et al.*, 2005; LABRUNA, 2009; SOARES *et al.*, 2015; TARRAGONA *et al.*, 2015). Estão distribuídos por todo o continente americano, desde o Sul dos Estados Unidos, América Central, até o Norte da Argentina (BEATI *et al.*, 2013; ESTRADA-PEÑA *et al.*, 2014; MARTINS *et al.*, 2016) e, especificamente no Brasil, a espécie *A. cajennense* s. s. está distribuída na zona

Norte ocidental da Bacia Amazônica, enquanto que *A. sculptum* é encontrada nos estados do Sudeste, Centro-Oeste, Nordeste e Sul do Paraná (MARTINS *et al.*, 2016).

Atualmente, o método mais utilizado de controle de carrapatos e que tem se mostrado ser o mais eficiente é aquele que faz uso de acaricidas químicos, preferencialmente os de natureza sintética os quais, no entanto, apresentam sérios inconvenientes por terem altos preços no mercado e ainda por necessitarem de equipamentos, instalações e treinamento de mão-de-obra adequados para a sua aplicação (NOLAN, 1985; OLIVEIRA *et al.*, 2011, 2015; PRUETT, 1999a). Além disso, o uso indiscriminado desses produtos pode induzir a seleção de indivíduos resistentes, bem como sua toxicidade pode ser letal aos organismos não alvos, além de seus resíduos se acumularem no meio ambiente, contaminando o solo, cursos d'água, a fauna e a flora, comprometendo a saúde animal inclusive a humana (NOLAN, 1985; OLIVEIRA; BECHARA; CAMARGO-MATHIAS, 2008; PRUETT, 1999b; ROMA *et al.*, 2009).

Diante desse cenário, a busca por novas estratégias de controle tem sido uma constante. Dentre elas já encontram-se em prática a utilização de vacinas ou de acaricidas químicos de origem natural, geralmente com seus princípios ativos provenientes de extratos de plantas (CASTRO *et al.*, 2014; DENARDI *et al.*, 2011; REMEDIO *et al.*, 2014; RODRÍGUEZ-MALLON, 2016; VENDRAMINI *et al.*, 2012; YOU *et al.*, 2003).

Acmella oleracea é uma planta da família Asteraceae, encontrada em regiões tropicais próximas à linha do Equador na África, Ásia e América do Sul, e utilizada na medicina popular como potente analgésico e anestésico local, além de apresentar atividades fungistática, fungicida e inseticida (DUBEY *et al.*, 2013; FABRY; OKEMO; ANSORG, 1996; FAVORETO; GILBERT, 2010; NIGRINIS; CARO; OLARTE, 1986; RAMSEWAK, 1999; TORRES; CHÁVEZ, 2001).

Estudos recentes realizados por Castro *et al.*, (2014) e Oliveira *et al.*, (2016) já demonstraram que extratos hexânicos brutos das partes aéreas (flor, folha e caule) de *A. oleracea* teriam também atividade acaricida, causando alta taxa de mortalidade em larvas e em fêmeas ingurgitadas de carrapatos *Rhipicephalus microplus*, além de interferir na dinâmica do sistema reprodutor feminino, o que já foi comprovado pela redução significativa da oviposição e eclodibilidade das larvas.

Assim, diante deste cenário o presente trabalho teve por objetivo avaliar os efeitos de diferentes concentrações (6,2; 12,5 e 25 mg/mL) do extrato etanólico de *A.*

oleracea sobre a morfofisiologia do integumento de machos de carrapatos *Amblyomma cajennense* s.s. alimentados, a fim de trazer à luz informações que num futuro próximo possam ser úteis na busca por estratégias de controle para esses importantes ectoparasitas.

2 MATERIAIS E MÉTODOS

2.1 Locais de realização dos estudos:

Foram utilizados os equipamentos disponíveis nas dependências dos Laboratórios de Histologia e de Microscopia Eletrônica do Departamento de Biologia Geral e Aplicada do I.B. - UNESP de Rio Claro, SP. Nesta instituição está implantada a *Brazilian Central of Studies on Ticks Morphology* (BCSTM), onde colônias de carrapatos estão instaladas e são mantidas, sob a coordenação da Profa. Dra. Maria Izabel Camargo-Mathias.

2.2 Extrato de jambu (*Acmella oleracea*)

O extrato etanólico bruto das partes aéreas (flores, folhas e caule) de *A. oleracea* (EEAO) foi produzido no Laboratório de Química de Produtos Naturais do Centro Pluridisciplinar de Pesquisas Químicas, Biológicas e Agrícolas (CPQBA) da Universidade Estadual de Campinas (UNICAMP), Campinas, SP, Brasil, sob a supervisão do Dr. Rodney Alexandre Ferreira Rodrigues, que também é colaborador deste projeto.

2.3 Hospedeiros para alimentação dos carrapatos

Foram utilizadas coelhas adultas do Grupo Genético Botucatu com peso entre 3 a 3.5 Kg, sem contato prévio com carrapatos ou carrapaticidas, que foram adquiridas do Biotério da UNESP de Botucatu, SP, Brasil e as quais foram mantidas em gaiolas galvanizadas e receberam água e ração comercial *ad libitum*. Este trabalho foi submetido ao Comitê de Ética em Pesquisa Animal da UNESP de Rio Claro, SP, Brasil, sendo aprovado e registrado sob o número 11/2015

2.4 Manutenção de carrapatos *Amblyomma cajennense* (Fabricius, 1787)

Os carrapatos foram gentilmente cedidos pelo Prof. Marcelo Bahia Labruna da Universidade de São Paulo, o qual também é colaborador deste projeto.

Foram utilizados machos adultos alimentados por 5 dias nas coelhas hospedeiras, e mantidos em estufa sob condições controladas (28 °C, 85% de umidade e fotoperíodo de 12 h) em sala de Biotério do Departamento de Biologia Geral e Aplicada, I.B, – UNESP, Rio Claro, SP, Brasil. A escolha pela utilização de machos se deu pelo fato de que há um enfoque maior nas fêmeas nos trabalhos disponíveis na literatura, pois estas apresentam alto potencial de reprodução diante da postura de grande quantidade de ovos por fêmeas. Contudo, ressalta-se que para a fêmea completar seu processo de alimentação e reprodução, necessitam da presença do carrapato macho. Portanto, ao fazer o controle de carrapatos machos, conseqüentemente, seria possível promover controle populacional desses ectoparasitas.

Para a infestação artificial, o dorso das coelhas foi tricotomizado e recebeu uma camada de cola atóxica para a fixação da câmara alimentadora, conforme metodologia descrita por Bechara *et al.* (1995). Em seguida, os carrapatos foram liberados no interior desta e, decorridas 24 horas (tempo necessário para a acomodação dos ectoparasitas), foram realizadas observações diárias a fim de se determinar o período de alimentação dos carrapatos.

2.5 Avaliação morfológica do integumento de *A. cajennense* após a exposição ao extrato de *A. oleracea*

2.5.1 Delineamento experimental

Os machos de *A. cajennense* foram expostos ao extrato etanólico bruto de *A. oleracea* em concentrações subletais de 6,2; 12,5 e 25 mg/mL as quais foram previamente estabelecidas por Anholeto (2017), por meio do Teste de Imersão de Adultos (AIT).

Foram utilizados 200 carrapatos machos adultos com peso médio de 10 mg (cerca de 12 dias de alimentação) coletados de infestações artificiais em quatro coelhas hospedeiras (50 casais de carrapato/coelho).

Após coletados e antes do início dos testes, os carrapatos foram lavados em água corrente e secos em papel absorvente macio.

Os indivíduos com pesos homogêneos ($p > 0,05$) foram alocados em cinco grupos experimentais com 10 carrapatos/grupo e expostos ao extrato etanólico bruto das partes aéreas (flores, folhas e caules) de *A. oleracea* nas concentrações:

Grupo Controle 1 - exposição à água destilada;

Grupo Controle 2 - exposição solvente etanol 50% e DMSO 1%;

Grupos Tratamento 1-3 – foram expostos respectivamente às concentrações de 6,2; 12,5 e 25 mg/mL do extrato.

Os machos foram imersos durante 5 minutos nos diferentes extratos. Em seguida, foram secos em papel absorvente, colocados em placas de Petri identificadas as quais foram colocadas em estufa BOD sob condições controladas ($28 \pm 1^\circ\text{C}$, 80% de umidade, com fotoperíodo de 12 horas) por 7 dias, intervalo de tempo sugerido por Oliveira; Bechara e Camargo-Mathias (2008) necessário para que os efeitos dos acaricidas fossem observados.

As observações foram diárias e os carrapatos foram estimulados com gás carbônico e com a ponta de um pincel por 30 minutos. Aqueles sem capacidade de movimento após 10 minutos do estímulo foram considerados mortos e não foram utilizados. Os experimentos foram realizados em duplicata.

Após o teste de imersão, os machos foram dissecados sob estereomicroscópio em placas de Petri contendo solução fisiológica tamponada (NaCl 7.5 g/L, Na₂HPO₄ 2.38 g/L e KH₂PO₄ 2.72 g/L) e tiveram seu integumento retirado.

Fragmentos do integumento foram fixados em paraformaldeído 4% por 48 horas. Em seguida, foram transferidos para tampão fosfato onde permaneceram por 24 horas. Na sequência, foram desidratados em série crescente de álcool etílico a 70%, 80%, 90% e 95% (banhos de 30 minutos cada), embebidos em resina (JB-4 Polaron Instruments/Bio Rad) por 24 horas e foram incluídos em moldes plásticos contendo resina mais polimerizador. Após, os blocos foram seccionados em micrótomo Sorvall JB-4/Bio Rad, (3 μm de espessura), e as secções foram recolhidas em lâminas de vidro previamente limpas, para coloração pela técnica de hematoxilina de Harris-eosina aquosa (JUNQUEIRA; JUNQUEIRA, 1983). A montagem das lâminas foi realizada em Entellan® e a observação ocorreu em microscópio de luz de campo claro LEICA DM750.

2.6 Técnicas Histológicas

2.6.1 Coloração pela hematoxilina de Harris e eosina aquosa (JUNQUEIRA, 1983).

As secções histológicas foram coradas pela hematoxilina de Harris durante cinco minutos. Depois foram lavadas por cinco minutos em água corrente e, em seguida, foram coradas pela eosina aquosa, por cinco minutos, e novamente foram lavadas em água corrente. Após secagem ao ar livre, as lâminas foram mergulhadas em xilol e, em seguida, foram cobertas com Entellan® e lamínula.

2.7 Histoquímica

2.7.1 Xilidine Ponceau (MELLO; VIDAL, 1980) para detecção de proteínas totais

O material foi corado pelo Xylidine Ponceau por 30 minutos com posterior lavagem em água corrente. Depois de permanecer por 1 minuto em ácido acético 1%, as lâminas foram secas ao ar livre, mergulhadas em xilol e, em seguida, foram cobertas com Entellan® e lamínula.

3 RESULTADOS

3.1 Hematoxilina-Eosina

Grupos 1 e 2 (Controle):

Nos Grupos Controle 1 e 2, não foram observadas alterações no integumento, que apresentou morfologia semelhante àquela descrita por Remedio *et al.* (2014) para fêmeas de *Rhipicephalus sanguineus*. Como era esperado, a epiderme apresentou epitélio formado por células íntegras e também com núcleos íntegros evidentes. A procutícula foi de forma homogênea fortemente corada pela eosina, não sendo possível distinguir as subcamadas endo e exocutícula. A epicutícula, a camada mais externa e mais fina também estava com aspecto íntegro. Além disso, foi possível observar a presença de glândula dermal e poros (Fig 2. A-B).

Grupo Tratamento 1 (6,2 mg/mL):

O integumento dos machos de *A. cajennense* expostos à concentração de 6,2 mg/mL do extrato do jambu apresentou morfologia semelhante àquela dos indivíduos

do grupo controle. As células epiteliais mantiveram sua morfologia preservada, com núcleos cujo formato manteve-se arredondado e fortemente corados pela hematoxilina (Fig 2. C-D).

De forma semelhante, também foi possível visualizar a subcutícula e a procutícula ambas acidófilas devido à reação pela eosina e a epicutícula, camada mais externa da cutícula, também com aspecto preservado (Fig 2. C-D).

Grupo Tratamento 2 (12,5 mg/mL):

Quando observadas as secções histológicas da exposição dos machos de *A. cajennense* ao extrato etanólico de *A. oleracea* na concentração de 12,5 mg/mL, foi possível verificar alterações significativas na morfologia do integumento, especialmente na epiderme (Fig 2. F) as quais incluíram a presença de áreas vacuolizadas no citoplasma nas células que compõe esse epitélio (Fig 2. F), o que ocasionou uma desorganização do tecido (Fig 2E-F), e o que não foi observado nos Grupos Controle (Fig 2. E-F). Os núcleos dessas células mantiveram-se preservados, com morfologia arredondada (Fig 2. E-F).

Nenhuma alteração foi observada nas demais regiões do integumento, ou seja, na subcutícula, procutícula e epicutícula.

Grupo Tratamento 3 (25 mg/mL):

Neste grupo de estudo, o integumento dos machos de *A. cajennense* expostos ao extrato etanólico de *A. oleracea* na concentração de 25 mg/mL, também sofreu alterações, as quais foram semelhantes às observadas para o Grupo Tratamento 2, sobretudo, na epiderme (Fig 2. G-H).

Quando observadas as células que compõem a epiderme, foi possível notar extensas áreas de citoplasma vacuolizado (Fig 2. G). Entretanto, notou-se que os núcleos dessas células, ainda apresentavam morfologia preservada, ou seja, arredondada, e sem alterações, tal qual observado nos Grupos Controle (Fig 2. G-H). A subcutícula, a procutícula e a epicutícula neste grupo, estavam íntegras (Fig 2. G-H).

3.2 Histoquímica

3.3 Xylidine Ponceau

Para a detecção de proteínas totais no integumento de machos de carrapatos *A. cajennense* expostos (Tratamentos 1, 2 e 3) ou não (Grupo Controle 1 e 2) ao extrato etanólico bruto de *A. oleracea*, as secções histológicas foram submetidas à técnica histoquímica Xylidine Ponceau e analisadas sob microscopia de luz convencional.

Grupo 1 e 2 (Controle)

Os resultados confirmaram a presença de proteínas totais no integumento dos carrapatos machos de *A. cajennense* nos grupos controle, como já era esperado, visto esses elementos fazerem parte da estrutura da cutícula.

A pro e a epicutícula, cujas morfologias mantiveram-se íntegras, reagiram positivamente à técnica confirmando a presença de proteínas na sua organização (Fig 3. A-B). De modo geral, as células que compõem a epiderme, localizada logo abaixo da cutícula, reagiram fracamente ao corante (Fig 3. A-B). Especificamente nessas células, o citoplasma foi pouco marcado (Fig 3. A-B). Os núcleos das células da epiderme também foram evidenciados pela técnica, íntegros e positivos para o Xylidine Ponceau (Fig 3. A-B).

Grupo Tratamento 1 (6,2 mg/mL):

Proteínas totais também foram detectadas no integumento neste grupo, com aspecto semelhante ao observado para os Grupos Controle (1 e 2).

A cutícula, com suas camadas (procutícula e epicutícula) morfologicamente preservadas, apresentou coloração intensa vermelha e, portanto, forte reação à técnica histoquímica (Fig 3. C-D). Em geral, a epiderme reagiu fracamente ao corante (Fig 3. C-D), e como o observado para os Grupos Controle, o citoplasma dessas células reagiu fracamente ao Xylidine Ponceau. Os núcleos morfologicamente preservados mantiveram sua forma arredondada e reagiram moderadamente ao corante (Fig 3. C-D).

Grupo Tratamento 2 (12,5 mg/mL):

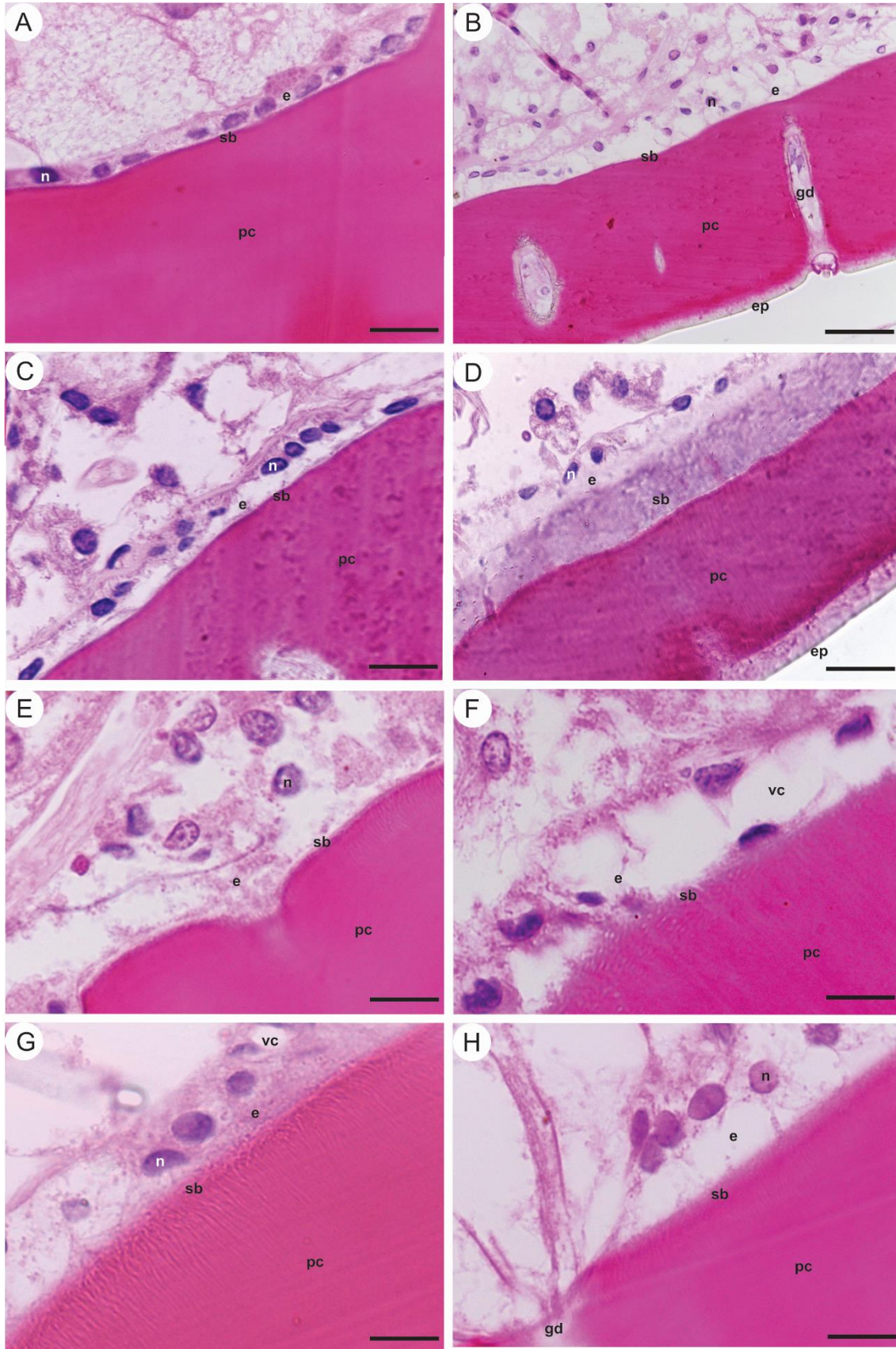
Neste grupo, algumas características histoquímicas foram semelhantes às aquelas observadas nos demais grupos aqui estudados, como a cutícula que continuou fortemente positiva ao reagente (Fig 3. E-F). A epiderme reagiu fracamente ao corante (Fig 3. E-F), inclusive mostrando espaços citoplasmáticos que não reagiram (ausência de reação para proteínas totais), os quais certamente corresponderam aquelas regiões com extensa vacuolização devido a ação tóxica do

bioativo (Fig 3. E-F). Ficou bem evidente que houve uma desorganização celular e consequentemente tecidual na região do epitélio (Fig 3. E-F).

Grupo Tratamento 3 (25 mg/mL):

Além de alguns resultados semelhantes aos grupos anteriormente descritos, nesse grupo a epiderme apresentou severa vacuolização o que provocou ausência de reação em algumas regiões citoplasmáticas (Fig 3. G-H). Os núcleos dessas células não apresentaram modificações morfológicas, mostrando-se arredondados e moderadamente positivos ao Xylidine Ponceau (Fig 3. G-H).

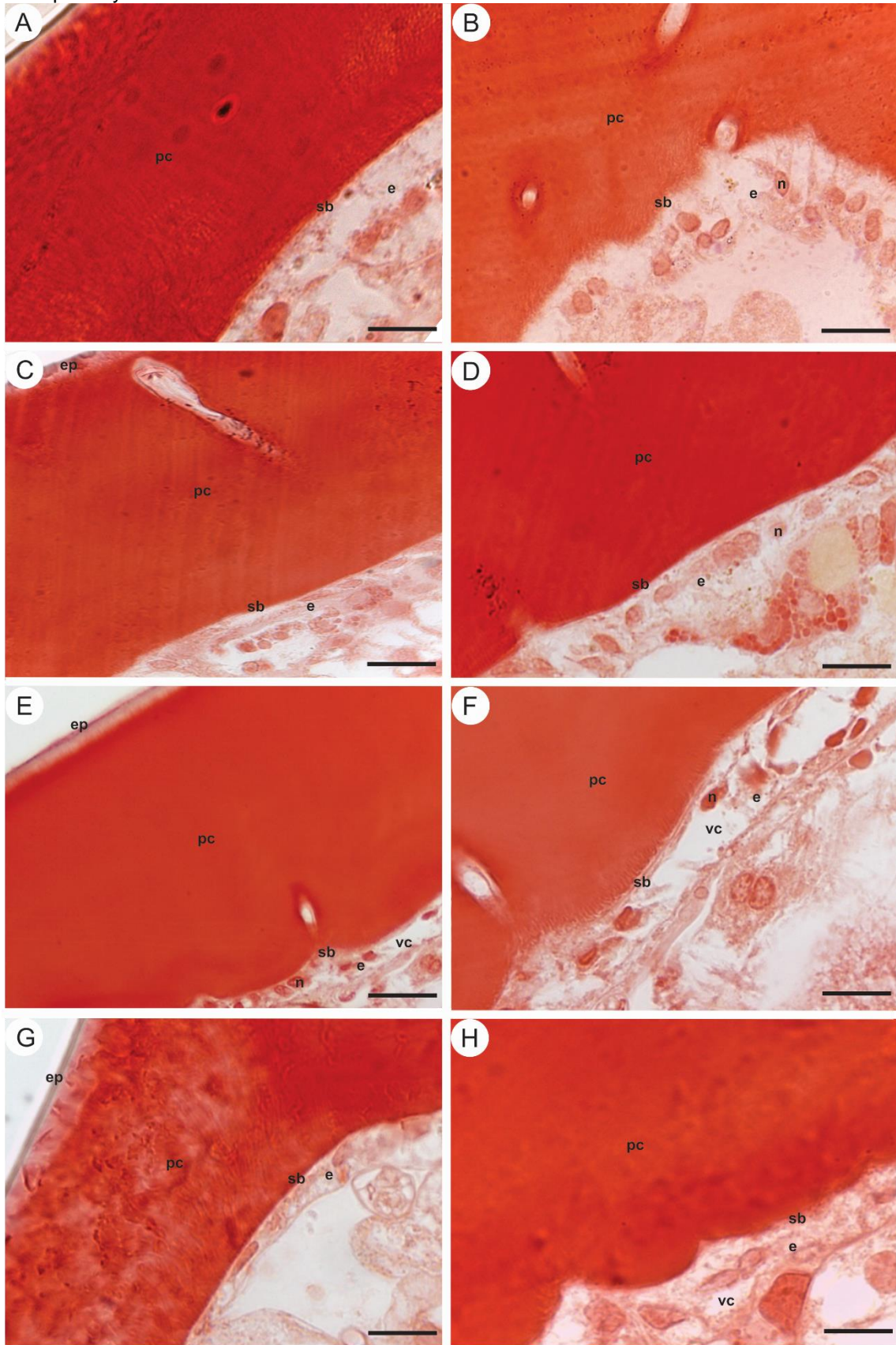
Figura 2: Secções histológicas do integumento de carrapatos machos de *Amblyomma cajennense* coradas pela hematoxilina-eosina.



Fonte: Elaborado pela autora. (A-B) Grupo controle. (C-D) Grupo Tratamento 1 (6,2 mg/mL). (E-F)

Grupo Tratamento 2 (12,5 mg/mL). **(G-H)** Grupo Tratamento 3 (25 mg/mL). **Legendas:** **(n)** núcleo, **(e)** epiderme, **(sb)** subcutícula, **(pc)** procutícula, **(ep)** epicutícula, **(gd)** glândula dermal, **(vc)** vacuolização. **Barras:** (B) 50 μm (A, C, D, E, F, G, H) 20 μm .

Figura 3: Secções histológicas do integumento de carrapatos machos de *Amblyomma cajennense* coradas pelo Xylidine Ponceau.



Fonte: Elaborado pela autora. **(A-B)** Grupo controle. **(C-D)** Grupo Tratamento 1 (6,2 mg/mL). **(E-F)** Grupo Tratamento 2 (12,5 mg/mL). **(G-H)** Grupo Tratamento 3 (25 mg/mL). **Legendas:** (n) núcleo, (e)

epiderme, **(sb)** subcutícula, **(pc)** procutícula, **(ep)** epicutícula, **(vc)** vacuolização. **Barras:** (A, E) 50 µm (B, C, D, F, G, H) 20 µm

4 DISCUSSÃO

Decorrente dos prejuízos causados aos hospedeiros pelos carrapatos, bem como devido ao impacto econômico negativo, tornou-se necessária a busca pelo desenvolvimento de métodos de controle deste ectoparasita inclusive daqueles da espécie *Amblyomma cajennense*. Apesar de amplamente utilizados e considerados os mais eficazes, os métodos químicos têm provocado prejuízos ambientais, visto que muitas cepas resistentes começam a surgir (DOS SANTOS; VOGEL; MONTEIRO, 2012).

Nessa direção estudos atuais vêm demonstrando a possibilidade de que bioativos extraídos de plantas, inclusive daquelas encontradas com frequência no Brasil, atuem como potenciais acaricidas, o que se confirmado, principalmente em campo, representariam uma perspectiva interessante no combate a esses artrópodes, minimizando problemas ambientais e de natureza médica veterinária (NWANADE; YU; LIU, 2020).

Dentre a diversidade da flora existente no território brasileiro, encontra-se o jambu (*Acmella oleracea*), o qual tem sido alvo de estudos, uma vez que seu extrato já teve comprovada ação inseticida contra *Plutella xylostella*, além de também ter sido tóxico para espécies de mosquitos, bem como para a barata americana, *Periplaneta americana* (SHARMA *et al.*, 2012; KADIR *et al.*, 1989). Quando estudada a ação desse extrato contra carrapatos, também ficou comprovada sua ação acaricida contra larvas e contra fêmeas ingurgitadas de carrapatos *Rhipicephalus microplus*. Já em fêmeas de *A. cajennense* expostas ao extrato bruto de *A. oleracea*, foram obtidos índices de mortalidade significativos o que estimulou a continuação de estudos de toxicidade fazendo uso de extratos do jambu (ANHOLETO *et al.*, 2017; CASTRO *et al.*, 2014). Desta forma, dando sequência aos estudos anteriormente desenvolvidos, o presente trabalho buscou analisar os efeitos da exposição de carrapatos machos de *A. cajennense* ao extrato das partes aéreas (flor, folha e caule) do jambu (*Acmella oleracea*), focando nas alterações morfológicas do integumento, uma vez que este órgão representa a mais importante e uma eficiente barreira de defesa para o animal a qual precisa ser vencida por ocasião da exposição aos produtos com ação acaricida.

O integumento é um órgão que desempenha vários papéis no corpo dos artrópodes, sendo fundamental para a sobrevivência dos mesmos. Dentre essas funções está a de ser regulador hídrico, a de prover um exoesqueleto que garanta a sustentação do animal, além de atuar como barreira seletiva contra a entrada e saída de componentes em ambas as direções: tanto do meio interno para o externo e vice-versa, além de proteger os animais contra predadores e contra as alterações climáticas (CAMARGO-MATHIAS, 2018; SONENSHINE, ROE, 2014).

Nessa direção os resultados obtidos com o desenvolvimento desta nova etapa do estudo, mostraram que o extrato de *A. oleracea* aqui testado em diferentes concentrações provocou no integumento dos carrapatos machos de *A. cajennense* importantes alterações morfológicas, principalmente sobre as células que constituem a epiderme.

Verificou-se que os machos alocados nos Grupos Controle (1 e 2) apresentaram o integumento íntegro, sem alterações e semelhante ao descrito por Remedio *et al.* (2014) para fêmeas de *Rhipicephalus sanguineus*. A cutícula e as células da epiderme estavam preservadas, como o esperado.

De forma semelhante ao encontrado para os Grupos Controle, os carrapatos machos de *A. cajennense* alocados no Grupo Tratamento 1 (6,2 mg/mL), também não apresentaram alterações morfológicas em seu integumento, entretanto, alterações significativas puderam ser observadas quando foram realizadas as exposições às maiores concentrações do extrato, dados que quando comparados aqueles obtidos por outros autores que também estudaram a ação tóxica de bioativos extraídos de plantas corroboraram a informação de que os danos ao integumento de carrapatos expostos a concentrações mais elevadas, seriam intensificados, corroborando Remedio *et al.* (2014) e Lima de Souza *et al.* (2017) quando estudaram a ação do extrato aquoso de folhas de neem e do óleo de neem enriquecido com azadiractina, respectivamente, contra *R. sanguineus*.

No presente trabalho quando realizou-se a exposição dos machos às concentrações de 12,5 mg/mL (Grupo Tratamento 2) e de 25 mg/mL do extrato de jambu (Grupo Tratamento 3) verificou-se severas alterações na morfohistologia do integumento, principalmente na camada epidérmica, ou seja, aquela composta por células epiteliais, as quais em virtude da exposição ficaram extensamente vacuolizadas, processo esse que alterou a forma e assim sendo desorganizou a disposição das mesmas no epitélio como um todo. Lima de Souza *et al.* (2017) em

estudos com *R. sanguineus* também observaram que na concentração intermediária nos testes com óleo de neem enriquecido com azadiractina as células epidérmicas também sofreram vacuolização, justificada por alguns autores ser uma estratégia das células, no caso epidérmicas, no sentido de isolar em vacúolos as regiões citoplasmáticas danificadas pelo bioativo, preservando assim o restante do citoplasma da toxicidade imposta ao sistema do carrapato (CAMARGO-MATHIAS, 2018; LIMA DE SOUZA *et al.*, 2017). Os dados aqui obtidos sugeriram que o extrato do jambu na exposição tópica, conseguiu ultrapassar as camadas do integumento e chegou até o interior do ectoparasita, passando pela epiderme e modificando significativamente a morfologia das células epiteliais, importantes não somente para a formação e renovação, mas também para a manutenção da cutícula (OLIVEIRA *et al.*, 2020).

Os efeitos citotóxicos de produtos de natureza sintética ou natural sobre o integumento de carrapatos, já foram demonstrados por outros autores como Oliveira *et al.* (2020) que relataram a presença de vacúolos citoplasmáticos nas células da epiderme quando expuseram carrapatos *R. sanguineus* ao acetilcarvacrol. Lima de Souza *et al.* (2017) quando expuseram carrapatos *R. sanguineus* s.l. ao óleo de neem (*Azadirachta indica* a. Juss) enriquecido com diferentes concentrações de azadiractina também observaram tais alterações.

Assim, de maneira geral os dados obtidos no presente trabalho mostraram que a exposição ao extrato etanólico de *A. oleracea* nas concentrações 12,5 mg/mL e de 25 mg/mL causou toxicidade nos machos de carrapatos da espécie *A. cajennense*, por meio das alterações morfológicas e conseqüentemente fisiológicas no integumento desses ectoparasitas, uma vez que o bioativo conseguiu transpor as diferentes camadas do integumento e chegar até a epiderme, provocando nas células epiteliais alterações que as levaram a uma desorganização, bem como provocando danos citoplasmáticos que certamente inibiram as mesmas de desempenhar com sucesso o seu papel de secretoras das camadas cuticulares.

Os bioensaios aqui realizados mostraram com a exposição tópica de carrapatos estrela machos, aos extratos do jambu em diferentes concentrações, que o integumento dos mesmos, o qual representa a primeira barreira protetora, não foi capaz de impedir a entrada dos bioativos no sistema, os quais depois de penetrar no interior do carrapato, seguiriam via hemolinfa para outros órgãos, onde lá também provocariam citotoxicidade e inibiriam ou inviabilizariam a conclusão de processos vitais para sobrevivência do indivíduo, tais como a alimentação e a reprodução,

sinalizando que esses bioativos poderão ser uma perspectiva futura de controle de carrapatos.

5 CONCLUSÃO

1) Foi demonstrado que o extrato do jambu (*Acmella oleracea*) em diferentes concentrações causou danos citotóxicos ao integumento de carrapatos machos de *A. cajennense*.

2) As células da epiderme do integumento tiveram seu citoplasma extensamente vacuolizado, o que modificou a forma das mesmas e conseqüentemente desorganizou a camada epitelial.

3) O extrato do jambu nas concentrações de 12,5 e 25 mg/L aqui analisadas quando em exposição tópica, pôde sugerir que foi capaz de ultrapassar a barreira exercida pelo integumento, atingindo os órgãos internos do carrapato, porém, experimentos para confirmar essa hipótese são necessários.

4) Na menor concentração aqui testada (6,2 mg/mL), não foram observados danos morfohistológicos evidentes ao integumento.

5) As maiores concentrações (12,5 e 25 mg/mL) provocaram danos significativos o que incluiu a presença de extensos vacúolos no citoplasma das células que formam a epiderme.

6 AGRADECIMENTOS

À Fundação de Amparo à Pesquisa do Estado de São Paulo (FAPESP) (processo nº 2019/15307-0) pelo suporte financeiro. Ao Prof. Dr. Marcelo Bahia Labruna pela colaboração. Ao Sr. Gerson de Melo Souza pelo apoio técnico.

7 REFERÊNCIAS

ANDERSON, J. F.; MAGNARELLI, L. A. Biology of Ticks. **Infectious Disease Clinics of North America**, v. 22, n. 2, p. 195–215, 2008.

ANHOLETO, L. A. *et al.* Potential action of extract of *Acmella oleracea* (L.) R.K. Jansen to control *Amblyomma cajennense* (Fabricius, 1787) (Acari: Ixodidae) ticks. **Ticks and Tick-borne Diseases**, v. 8, n. 1, p. 65–72, 2017a.

ANHOLETO, L. A. *et al.* Toxic action of *Acmella oleracea* extract on the male reproductive system of *Amblyomma cajennense* ticks. **Veterinary Parasitology**, v. 244, p. 164–171, 2017b.

ANHOLETO, L. A. *et al.* Morphological alterations in the ovaries of *Amblyomma cajennense* semi-engorged ticks exposed to ethanolic extract of *Acmella oleracea*. **Microscopy Research and Technique**, v. 81, n. 11, p. 1347–1357, nov. 2018.

ANHOLETO, L.A.; NUNES, P.B.; REMÉDIO R.N.; CAMARGO-MATHIAS, M.I. Testes of fed and unfed *Amblyomma cajennense* ticks (Acari: Ixodidae). First morphological data. **Acta Zoologica**, v.1, 2014.

ARAÚJO, R. P. DE; NAVARRO, M. B. M. DE A.; CARDOSO, T. A. DE O. Febre maculosa no Brasil: estudo da mortalidade para a vigilância epidemiológica. **Cadernos Saúde Coletiva**, v. 23, n. 4, p. 354–361, 2015.

BALDANI, C. D. *et al.* Production of recombinant EMA-1 protein and its application for the diagnosis of. **Rev. Bras. Parasitol. Vet.**, v. 20, n. 1, p. 54–60, 2011.

BARBOSA, A. F. *et al.* Spilanthol: Occurrence, extraction, chemistry and biological activities. **Revista Brasileira de Farmacognosia**, v. 26, n. 1, p. 128–133, 2016.

BEATI, L. *et al.* *Amblyomma cajennense* (Fabricius, 1787) (Acari: Ixodidae), the Cayenne tick: phylogeography and evidence for allopatric speciation. **BMC Evolutionary Biology**, v. 13, n. 1, p. 267, 2013.

BORGES, L. M. F.; SOUSA, L. A. D. DE; BARBOSA, C. DA S. Perspectives for the use of plant extracts to control the cattle tick *Rhipicephalus (Boophilus) microplus*. **Brazilian Journal of Veterinary Parasitology**, v. 20, n. 2, p. 89–96, 2011.

BOTTEON, P. DE T. L. *et al.* Babesiose em cavalos atletas portadores. **Ciência Rural**, v. 35, n. 5, p. 1136–1140, 2005.

BOWEN, I. D. **Apoptosis or programmed cell death? Cell Biology International**, 1993.

CAMARGO-MATHIAS, M. I. **Guia básico de morfologia interna de carrapatos ixodídeos**. São Paulo: Editora UNESP, 2013.

CAMARGO-MATHIAS, M. I. **Inside Ticks: Morphophysiology, toxicology and therapeutic perspectives**. 1^a ed. São Paulo: Editora UNESP, 2018.

CARVALHO, H. F.; RECCO-PIMENTEL, S. M. **A Célula**. 3a ed. São Paulo: Editora Manole, 2012.

CASTRO, K. N. C. *et al.* Acaricide activity in vitro of *Acmella oleracea* against *Rhipicephalus microplus*. **Parasitology Research**, v. 113, n. 10, p. 3697–3701, out. 2014.

DA SILVA MENDES, A. *et al.* Acaricidal activity of thymol on larvae and nymphs of *Amblyomma cajennense* (Acari: Ixodidae). **Veterinary Parasitology**, v. 183, n. 1–2, p. 136–139, 2011.

DE LA FUENTE, J. *et al.* Overview: Ticks as vectors of pathogens that cause disease in humans and animals. **Frontiers in Bioscience**, v. 13, n. 18, p. 6938–6946, 2008.

DENARDI, S. E. *et al.* Salivary glands of *Amblyomma cajennense* (Acari: Ixodidae): A histological and an ultrastructural overview. **Experimental and Applied Acarology**, v. 54, n. 2, p. 177–189, 2011.

DOS SANTOS, F. C. C.; VOGEL, F. S. F.; MONTEIRO, S. G. Efeito do óleo essencial de manjeriço (*Ocimum basilicum* L.) sobre o carrapato bovino *Rhipicephalus (Boophilus) microplus* em ensaios in vitro. **Semina: Ciências Agrárias**, v. 33, n. 3, p. 1133–1140, 2012.

DE OLIVEIRA, M. V. S. *et al.* Sublethal concentrations of acetylcarvacrol affect reproduction and integument morphology in the brown dog tick *Rhipicephalus sanguineus sensu lato* (Acari: Ixodidae). **Experimental and Applied Acarology**, v. 82, n. 2, p. 265–279, 2020.

DE WAAL, D. T. Equine piroplasmiasis: A review. **British Veterinary Journal**, v. 148, n. 1, p. 6–14, 1992.

DUBEY, S. *et al.* Phytochemistry, Pharmacology and Toxicology of *Spilanthes acmella*: A Review. **Advances in Pharmacological Sciences**, v. 2013, p. 423750, 2013.

DUNN, W. A. Studies on the mechanisms of autophagy: Formation of the autophagic vacuole. **Journal of Cell Biology**, v. 110, n. 6, p. 1923–1933, 1990.

ESTRADA-PEÑA, A. *et al.* Divergent environmental preferences and areas of sympatry of tick species in the *Amblyomma cajennense* complex (Ixodidae). **International Journal for Parasitology**, v. 44, n. 14, p. 1081–9, dez. 2014.

FABRY, W.; OKEMO, P.; ANSORG, R. Fungistatic and fungicidal activity of east African medicinal plants. **Mycoses**, v. 39, n. 1–2, p. 67–70, 1996.

FARIAS, M. P. O. *et al.* Potencial acaricida do óleo de andiroba *Carapa guianensis* Aubl. sobre fêmeas adultas ingurgitadas de *Anocentor nitens* Neumann, 1897 e *Rhipicephalus sanguineus* Latreille, 1806. **Arquivo Brasileiro de Medicina Veterinária e Zootecnia**, v. 61, n. 4, p. 877–882, 2009.

FAVORETO, R.; GILBERT, B. Estado da Arte/State of the Art - *Acmella oleracea* (L.) R. K. Jansen (Asteraceae) – Jambu. **Revista Fitos**, v. 5, n. 1, p. 83–91, 2010.

FREITAS, D. R. J. DE; POHL, P. C.; JR, I. DA S. V. Caracterização da resistência para acaricidas no carrapato *Boophilus microplus*. **Acta Scientiae Veterinariae**, v. 33, p. 109–117, 2005.

GONÇALVES, V. D. M.; HUERTA, M. DA M.; FREITAG, R. A. Acaricide plant potential in the control of *Rhipicephalus (Boophilus) microplus*. **Rev. Ciên. Vet. Saúde Pública**, v. 3, n. 1, p. 14–22, 2016.

GUEDES, E. *et al.* Detection of *Rickettsia rickettsii* in the tick *Amblyomma cajennense* in a new Brazilian spotted fever-endemic area in the state of Minas Gerais. **Memórias do Instituto Oswaldo Cruz**, v. 100, n. 8, p. 841–845, dez. 2005.

HACKMAN, R. H.; FILSHIE, B. K. **The Tick Cuticle**. [s.l.] Pergamon Press Ltd, 1982.

JUNQUEIRA, L.C.U.; JUNQUEIRA, L.M.M.S. **Técnicas Básicas de Citologia e Histologia**. São Paulo: Santos, 1983. 123p.

KADIR, H. A. *et al.* Toxicity and electrophysiological effects of *Spilanthes amella* Murr. extracts on *Periplaneta americana* L. **Pesticide Science**, v. 25, p. 329–335, 1989.

LABRUNA, M. B.; TERASSINI, F. A.; CAMARGO, L. M. A. Notes on population dynamics of *Amblyomma* ticks (Acari: Ixodidae) in Brazil. **Journal of Parasitology**, v. 95, n. 4, p. 1016–1018, 2009.

LÁZARO, S. F. *et al.* Effect of aqueous extracts of *Baccharis trimera* on development and hatching of *Rhipicephalus microplus* (Acaridae) eggs. **Veterinary Parasitology**, 2013.

LIMA DE SOUZA, J. R. *et al.* The effects of neem oil (*Azadirachta indica* A. JUSS) enriched with different concentrations of azadirachtin on the integument of semi-engorged *Rhipicephalus sanguineus* sensu lato (Acari: Ixodidae) females. **Microscopy Research and Technique**, v. 80, n. 8, p. 838–844, 2017.

LOPES, C. M. L. *et al.* Host Specificity of *Amblyomma cajennense* (Fabricius, 1787) (Acari: Ixodidae) with Comments on the Drop-off Rhythm. **Memorias do Instituto Oswaldo Cruz**, v. 93, n. 3, p. 347–351, 1998.

MARTINS, T. F. *et al.* Geographical distribution of *Amblyomma cajennense* (sensu lato) ticks (Parasitiformes: Ixodidae) in Brazil, with description of the nymph of *A. cajennense* (sensu stricto). **Parasites & vectors**, v. 9, n. 1, p. 186, 31 mar. 2016.

MASSARD, C. L.; FONSECA, A. H. Carrapatos e doenças transmitidas comuns ao homem e aos animais. **A Hora Veterinária**, v. 135, n. 1, p. 15–23, 2004.

MORAES-FILHO, J. Febre maculosa brasileira. **Revista de Educação Continuada em Medicina Veterinária e Zootecnia do CRMV-SP**, v. 15, n. 1, p. 38–45, 2017.

NAVA, S.; GUGLIELMONE, A. A.; MANGOLD, A. J. An overview of systematics and evolution of ticks. **Frontiers in Bioscience**, v. 14, n. 8, p. 2857–2877, 2009.

NIGRINIS, L. S. O. DE; CARO, J. O.; OLARTE, E. N. Estudio fitofarmacológico de la fracción liposoluble de las flores de la *Spilanthes americana* (Mutis) parte I: Estudio fitoquímico. **Revista Colombiana de Ciencias Químico-Farmacêuticas**, v. 15, p. 37–47, 1986.

NOLAN, J. Mechanisms of resistance to chemicals in arthropod parasites of veterinary importance. **Veterinary Parasitology**, v. 18, n. 2, p. 155–166, ago. 1985.

NWANADE, C. F.; YU, Z.; LIU, J. Botanical acaricides induced morphophysiological changes of reproductive and salivary glands in tick: A mini-review. **Research in Veterinary Science**, v. 132, p. 285–291, 2020.

OLIVEIRA, P. R.; CAMARGO-MATHIAS, M. I.; BECHARA, G. H. Evaluation of cytotoxic effects of fipronil on ovaries of semi-engorged *Rhipicephalus sanguineus* (Latreille, 1806) (Acari: Ixodidae) tick female. **Food Chemical Toxicology**, Oxford, v. 46, p. 2459–2465, 2008.

OLIVEIRA, P. R. *et al.* Toxicity effect of the acaricide fipronil in semi-engorged females of the tick *Rhipicephalus sanguineus* (Latreille, 1806) (Acari: Ixodidae): preliminary determination of the minimum lethal concentration and LC(50). **Experimental Parasitology**, v. 127, n. 2, p. 418–22, fev. 2011.

OLIVEIRA, P. R. *et al.* Cytotoxic effects of extract of *Acmella oleraceae* (Jambu) in *Rhipicephalus microplus* females ticks. **Microscopy Research and Technique**, v. 79, n. 8, p. 744–753, ago. 2016.

PRUETT, J. H. Immunological control of arthropod ectoparasites - A review. **International Journal for Parasitology**, v. 29, n. 1, p. 25–32, 1999.

RAMSEWAK, R.; ERICKSON, A. J.; NAIR, M. G. Bioactive N-isobutylamides from the flower buds of *Spilanthes acmella*. **Phytochemistry**, v. 51, n. 6, p. 729–732, jul. 1999.

REMEDIO, R. N. *et al.* Morphological alterations in the synganglion and integument of *Rhipicephalus sanguineus* ticks exposed to aqueous extracts of neem leaves (*Azadirachta indica* A. JUSS). **Microscopy Research and Technique**, v. 77, p. 989–998, 2014.

REMEDIO, R. N.; NUNES, P. H.; CAMARGO-MATHIAS, M. I. The extensible integument of *Rhipicephalus sanguineus* female ticks in different feeding stages: A morphological approach. **Acta Zoologica**, p. 1–9, 2014.

REMEDIO, R. N. *et al.* Morphological effects of neem (*Azadirachta indica* A. Juss) seed oil with known azadirachtin concentrations on the oocytes of semi-engorged *Rhipicephalus sanguineus* ticks (Acari: Ixodidae). **Parasitology Research**, v. 114, n. 2, p. 431–44, fev. 2015.

RODRÍGUEZ-MALLON, A. Developing Anti-tick Vaccines. **Methods in Molecular Biology (Clifton, N.J.)**, v. 1404, p. 243–59, 2016

ROMA, G. C. *et al.* Determination of LC(50) of permethrin acaricide in semi-engorged females of the tick *Rhipicephalus sanguineus* (Latreille, 1806) (Acari: Ixodidae). **Experimental Parasitology**, v. 123, n. 3, p. 269–72, nov. 2009.

ROMA, G. C. *et al.* Morphological and cytochemical changes in synganglion of *Rhipicephalus sanguineus* (Latreille, 1806) (Acari: Ixodidae) female ticks from exposure of andiroba oil (*Carapa guianensis*). **Microscopy Research and Technique**, v. 76, n. 7, p. 687–96, jul. 2013.

RUPPERT, E. E.; BARNES, R. D. **Zoologia dos Invertebrados**. 6. ed. São Paulo: Roca, 1993.

SANTOS, M.; ALMEIDA, R.; ANTUNES, S. C. Artrópodes. **Revista de Ciência Elementar**, v. 6, n. 2, p. 1–5, 2018.

SCOLES, G. A. *et al.* Equine piroplasmiasis associated with *Amblyomma cajennense* Ticks, Texas, USA. **Emerging Infectious Diseases**, v. 17, n. 10, p. 1903–5, out. 2011.

SHARMA, A. *et al.* Insecticidal Toxicity of *Spilanthol* from *Spilanthes acmella* Murr. against *Plutella xylostella* L. **American Journal of Plant Sciences**, n. 3, p. 1568–1572, 2012.

SOARES, H. S. *et al.* Ticks and rickettsial infection in the wildlife of two regions of the Brazilian Amazon. **Experimental & Applied Acarology**, v. 65, n. 1, p. 125–40, jan. 2015.

SONENSHINE, D. E.; ROE, R. M. **Biology of ticks**. 2a ed. United States of America: Oxford University Press, 2014.

TARRAGONA, E. L. *et al.* Rickettsia infection in *Amblyomma tonelliae*, a tick species from the *Amblyomma cajennense* complex. **Ticks and Tick-borne Diseases**, v. 6, n. 2, p. 173–177, 2015.

TORRES, J. M.; CHÁVEZ, A. G. Alcamidas en plantas: distribución e importancia. **Avance y Perspectiva**, v. 20, n. Noviembre-Diciembre, p. 377–387, 2001.

VENDRAMINI, M. C. R. *et al.* Cytotoxic effects of andiroba oil (*Carapa guianensis*) in reproductive system of *Rhipicephalus sanguineus* (Latreille, 1806) (Acari: Ixodidae) semi-engorged females. **Parasitology Research**, v. 111, n. 5, p. 1885–1894, nov. 2012.

YOU, M. *et al.* Identification and molecular characterization of a chitinase from the hard tick *Haemaphysalis longicornis*. **The Journal of Biological Chemistry**, v. 278, n. 10, p. 8556–63, 2003.

3.2 CAPÍTULO 2

O Jambu (*Acmella oleracea*) e os seus efeitos sobre a morfofisiologia das glândulas salivares de carrapatos *Amblyomma cajennense* (Acari: Ixodidae)

Thais Scopinho Ceccato¹; Luís Adriano Anholetto¹; Melissa Carolina Pereira¹; Rodney Alexandre Ferreira Rodrigues²; Karina Neoob de Carvalho Castro³, Maria Izabel Camargo-Mathias¹

¹ Departamento de Biologia Geral e Aplicada, Instituto de Biociências, Universidade Estadual Paulista, UNESP, Av. 24 A, nº 1515, CEP 13506-900, Rio Claro, SP, Brasil

² Centro Pluridisciplinar de Pesquisas Químicas, Biológicas e Agrícolas (CPQBA), Departamento de Química de Produtos Naturais, Universidade Estadual de Campinas, Av. Alexandre Cazellato, nº 999, CEP 13140-000, Campinas, SP, Brasil.

³ Embrapa Tabuleiros Costeiros, Av. Beira Mar, Bairro, nº 3.250 - Jardins, CEP 49025-040, Aracaju - SE, Brasil.

RESUMO

Os carrapatos são ectoparasitas de grande importância epidemiológica, visto serem vetores de muitos patógenos para diversas espécies animais, principalmente mamíferos, incluindo o homem. Nesta direção, o presente estudo avaliou quais seriam as alterações morfofisiológicas nas glândulas salivares em decorrência da exposição de machos de carrapatos *A. cajennense* ao extrato das partes aéreas (flor, folha e caule) do jambu (*Acmella oleracea*) (Asteraceae), uma vez que estudos previamente desenvolvidos já comprovaram que estes bioativos são eficientes acaricidas. Neste estudo, os carrapatos foram expostos aos extratos nas concentrações de 6,2; 12,5 e 25 mg/mL previamente estabelecidas por Anholetto (2017) através do teste de imersão de adultos. Posteriormente, as glândulas salivares foram coletadas e processadas para histologia e histoquímica, e as lâminas contendo o material foram analisadas sob microscopia de campo claro. A aplicação das técnicas histoquímicas para detecção de proteínas totais e de polissacarídeos nas células das glândulas salivares de machos de *A. cajennense* confirmaram a presença desses componentes. Os resultados obtidos, mostraram alterações nas glândulas salivares que incluíram extensa vacuolização citoplasmática nas células acinares, marginalização da cromatina nuclear indicando início de processos de morte, presença de espaços intercelulares no interior dos ácinos, indicando um encolhimento das células e mudança na forma dos ácinos que passaram de arredondados a irregulares, alterações essas que deixaram evidentes o efeito citotóxico do extrato do jambu sobre as glândulas salivares desses ectoparasitas, confirmando seu potencial acaricida e abrindo a perspectiva de contribuição com informações relevantes na temática controle de carrapatos.

Palavras-chave: Carrapaticida. Carrapato-estrela. Morfologia. Produto Natural.

1 INTRODUÇÃO

Os carrapatos são ectoparasitas hematófagos obrigatórios pertencentes à subclasse Acari que além da espoliação dos seus hospedeiros ainda são vetores de patógenos de importância médica e veterinária, podendo transmitir aos mesmos microrganismos como protozoários, vírus e bactérias (ANDERSON; MAGNARELLI, 2008; NAVA; GUGLIELMONE; MANGOLD, 2009).

A alimentação desses ectoparasitas no hospedeiro é um processo que inevitavelmente transmite patógenos que causam doenças que podem levá-los ao óbito. Para o sucesso desse processo os ectoparasitas necessitam introduzir suas partes bucais na pele do hospedeiro, por onde injetarão a saliva sintetizada e liberada pelas glândulas salivares, cujos bioativos produzidos, dentre outras funções também neutralizariam a resposta imunológica do hospedeiro, por meio de substâncias vasodilatadora, anticoagulante e anti-inflamatória (CAMARGO-MATHIAS, 2013; ŠIMO *et al.* 2017).

Os carrapatos da espécie *Amblyomma cajennense* são popularmente conhecidos como carrapato-estrela, e são considerados os principais vetores da bactéria *Rickettsia rickettsii*, parasita intracelular obrigatório que causa a Febre Maculosa Brasileira (FMB). Além disso, essa espécie também é vetora da *Theileria equi*, agente etiológico da piroplasmose equina (GUEDES *et al.*, 2005; SCOLES *et al.*, 2011).

Devido à importância econômica das infestações causadas por carrapatos em geral, o desafio atual tem sido o de se desenvolver métodos que sejam eficientes e sustentáveis para o controle destes ectoparasitas. Sob essa perspectiva, o uso de acaricidas que tenham como bases químicas bioativos extraídos de plantas vem se mostrando ser uma alternativa promissora, uma vez que estudos já demonstraram que a utilização de extratos brutos ou óleos essenciais atuam como acaricidas e, ao mesmo tempo, minimizariam os impactos ambientais. Além disso, o uso dos mesmos poderia contribuir para uma redução na seleção de indivíduos resistentes (FARIAS *et al.*, 2009; GONÇALVES; HUERTA; FREITAG, 2016).

Plantas da espécie *Acmella oleracea* são típicas da região norte do Brasil, e são popularmente conhecidas como 'Jambu', agrião do Pará, agrião do Norte e agrião bravo. Estudos anteriormente realizados com extratos desse vegetal, já demonstraram atividade acaricida sobre larvas de *R. microplus* (carrapato do boi) e de *A. cajennense* (CASTRO *et al.*, 2014; ANHOLETO *et al.* 2017).

Sob a perspectiva de se buscar novas estratégias de controle de carrapatos, especialmente de *Amblyomma cajennense*, o presente estudo teve como objetivo trazer à luz informações que auxiliem no entendimento de como o extrato das partes aéreas (flor, folha e caule) do jambu (*Acmella oleracea*) atua sobre as glândulas salivares de machos desta espécie, uma vez que a integridade destes órgãos é imprescindível para o sucesso alimentar e conseqüentemente para a sobrevivência desses artrópodes.

2 MATERIAIS E MÉTODOS

2.1 Locais de realização dos estudos:

Foram utilizados os equipamentos disponíveis nas dependências dos Laboratórios de Histologia e de Microscopia Eletrônica do Departamento de Biologia

do I.B. - UNESP de Rio Claro, SP. Nesta instituição está implantada a *Brazilian Central of Studies on Ticks Morphology* (BCSTM), onde colônias de carrapatos estão instaladas e são mantidas, sob a coordenação da Profa. Dra. Maria Izabel Camargo-Mathias.

2.2 Extrato de jambu (*Acmella oleracea*)

O extrato etanólico bruto das partes aéreas (flores, folhas e caule) de *A. oleracea* (EEAO) foi produzido no Laboratório de Química de Produtos Naturais do Centro Pluridisciplinar de Pesquisas Químicas, Biológicas e Agrícolas (CPQBA) da Universidade Estadual de Campinas (UNICAMP), Campinas, SP, Brasil, sob a supervisão do Dr. Rodney Alexandre Ferreira Rodrigues, também colaborador desse projeto.

2.3 Hospedeiros para alimentação dos carrapatos

Foram utilizadas coelhas adultas do Grupo Genético Botucatu com peso entre 3 a 3.5 Kg, sem contato prévio com carrapatos ou carrapaticidas, adquiridas do Biotério da UNESP de Botucatu, SP, Brasil e as quais foram mantidas em gaiolas e receberam água e ração comercial *ad libitum*. Este trabalho foi submetido ao Comitê de Ética em Pesquisa Animal da UNESP de Rio Claro, SP, Brasil, sendo aprovado e registrado sob o número 11/2015.

2.4 Manutenção de carrapatos *Amblyomma cajennense* (Fabricius, 1787)

Os carrapatos foram gentilmente cedidos pelo Prof. Marcelo Bahia Labruna da Universidade de São Paulo, o qual também é colaborador deste projeto.

Foram utilizados machos adultos alimentados por 5 dias nas coelhas hospedeiras, e mantidos em estufa sob condições controladas (28° C, 85% de umidade e fotoperíodo de 12 h) em sala de Biotério do Departamento de Biologia Geral e Aplicada, I.B. – UNESP, Rio Claro, SP, Brasil. A escolha pela utilização de machos se deu pelo fato de que há um enfoque maior nas fêmeas nos trabalhos disponíveis na literatura, pois estas apresentam alto potencial de reprodução diante da postura de

grande quantidade de ovos por fêmeas. Contudo, ressalta-se que para a fêmea completar seu processo de alimentação e reprodução, necessitam da presença do carrapato macho. Portanto, ao fazer o controle de carrapatos machos, conseqüentemente, seria possível promover controle populacional desses ectoparasitas.

Para a infestação artificial, o dorso das coelhas foi tricotomizado e recebeu uma camada de cola atóxica para a fixação da câmara alimentadora, conforme metodologia descrita por Bechara *et al.* (1995). Em seguida, os carrapatos foram liberados no interior desta e, decorridas 24 horas (tempo necessário para a acomodação dos ectoparasitas), foram realizadas observações diárias a fim de se determinar o período de alimentação dos carrapatos.

2.5 Avaliação morfológica das glândulas salivares de *A. cajennense* após a exposição ao extrato de *A. oleracea*

2.5.1 Delineamento experimental

Os machos de *A. cajennense* foram expostos ao extrato etanólico bruto de *A. oleracea* em concentrações subletais de 6,2; 12,5 e 25 mg/mL as quais foram previamente estabelecidas por Anholeto (2017), por meio do Teste de Imersão de Adultos (AIT).

Foram utilizados 200 carrapatos machos adultos com peso médio de 10 mg (cerca de 12 dias de alimentação) coletados de infestações artificiais em quatro coelhas hospedeiras (50 casais de carrapato/coelho).

Após coletados e antes do início dos testes, os carrapatos foram lavados em água corrente e secos em papel absorvente macio.

Os indivíduos com pesos homogêneos ($p > 0,05$) foram alocados em cinco grupos experimentais com 10 carrapatos/grupo e expostos ao extrato etanólico bruto das partes aéreas (flores, folhas e caules) de *A. oleracea* nas concentrações:

Grupo Controle 1 - exposição à água destilada;

Grupo Controle 2 - exposição solvente etanol 50% e DMSO 1%;

Grupos Tratamento 1-3 – foram expostos respectivamente às concentrações de 6,2; 12,5 e 25 mg/mL do extrato.

Os machos foram imersos durante 5 minutos nas substâncias testadas. Em seguida, foram secos em papel absorvente, colocados em placas de Petri

identificadas as quais foram colocadas em estufa BOD sob condições controladas ($28 \pm 1^\circ\text{C}$, 80% de umidade, com fotoperíodo de 12 horas) por 7 dias, intervalo de tempo sugerido por Oliveira; Bechara e Camargo-Mathias (2008) necessário para que os efeitos dos acaricidas fossem observados.

As observações foram diárias e os carrapatos foram estimulados com gás carbônico e com a ponta de um pincel por 30 minutos. Aqueles sem capacidade de movimento após 10 minutos do estímulo foram considerados mortos e não foram utilizados. Os experimentos foram realizados em duplicata.

Após o teste de imersão, os machos foram dissecados sob estereomicroscópio em placas de Petri contendo solução fisiológica tamponada (NaCl 7.5 g/L, Na₂HPO₄ 2.38 g/L e KH₂PO₄ 2.72 g/L) e tiveram as glândulas salivares retiradas que foram na sequência fixadas em paraformaldeído 4% por 48 horas. Em seguida, foram transferidas para tampão fosfato onde permaneceram por 24 horas, desidratadas em série crescente de álcool etílico a 70%, 80%, 90% e 95% (banhos de 30 minutos cada), embebidas em resina (JB-4 Polaron Instruments/Bio Rad) por 24 horas e incluídas em moldes plásticos contendo resina mais polimerizador. Após, os blocos foram seccionados em micrótomo Sorvall JB-4/Bio Rad, (3 μm de espessura), e as secções foram recolhidas em lâminas de vidro previamente limpas e coradas conforme descrito abaixo.

2.6 Técnicas Histológicas

2.6.1 Coloração pela hematoxilina de Harris e eosina aquosa (JUNQUEIRA, 1983).

As secções histológicas foram coradas pela hematoxilina de Harris durante cinco minutos. Depois foram lavadas por cinco minutos em água corrente e, em seguida, coradas pela eosina aquosa, por cinco minutos, e novamente lavadas em água corrente. Após secagem ao ar livre, as lâminas foram mergulhadas em xilol e, em seguida, cobertas com Entellan® e lamínula.

2.7 Histoquímica

a) Azul de bromofenol (PEARSE, 1985) (para detecção de proteínas totais)

As lâminas foram coradas com solução de azul de bromofenol por duas horas à temperatura ambiente. Após serem lavadas com ácido acético 0.5% por 5 minutos

e em água corrente por 15 minutos, elas passaram rapidamente por solução de álcool butílico terciário. A seguir, foram secas ao ar livre, diafanizadas e montadas em Entellan®.

b) Técnica do PAS (ácido periódico- Schiff) (JUNQUEIRA; JUNQUEIRA, 1983).

As secções foram reidratadas por 1 minuto em água destilada e transferidas para solução de ácido periódico 4% por 10 minutos. Logo após foram lavadas em água destilada por 1 minuto e imersas por 1 hora no reagente de Schiff. Após esta etapa as secções foram lavadas por 30 minutos em água corrente, secas em temperatura ambiente e montadas em Entellan®.

3 RESULTADOS

3.1 Histologia

Grupos 1 e 2 (Controle):

Nas secções histológicas realizadas para observação das glândulas salivares de machos de carrapatos *Amblyomma cajennense* não expostos ao extrato etanólico bruto de *A. oleracea*, pode-se observar sob microscopia de luz, tanto os ácinos agranulares (tipo I) quanto os granulares (II e III). No entanto, embora exclusivo dos machos, os ácinos IV não foram identificados.

A histologia mostrou que os ácinos de maneira geral, mantiveram-se íntegros, com morfologia preservada, seguindo a descrição de Camargo-Mathias (2018) para carrapatos *R. sanguineus*.

O ácino do tipo I apresentou morfologia preservada, ou seja, arredondada, compreendendo uma célula central e outras periféricas (Fig. 4A). As células apresentaram morfologia arredondada, sendo fracamente coradas pela hematoxilina (Fig. 4A). A célula central apresentou núcleo arredondado fracamente corado e localizado próximo ao centro do ácino. Em geral, o citoplasma das células periféricas apresentou-se íntegro, sendo fracamente corado pela eosina e, como esperado, não foram observados grânulos de secreção dada a função osmorreguladora deste tipo de ácino (Fig. 4A).

Os ácinos granulares (II e III), apresentaram morfologia preservada (arredondada), e constituídos de células com diferentes grânulos de secreção em seu citoplasma (Fig. 5A-F; Fig. 6A-D). Essas granulações variaram em tamanho,

intensidade de cor e afinidade (acidofilia ou basofilia) pelos corantes aqui utilizados (Fig. 5A-F; Fig. 6A-D). Os núcleos das células acinares também se mostraram íntegros, sendo fortemente corados pela hematoxilina.

Os machos alocados em ambos os grupos controle (1 e 2), portanto, não apresentaram alterações morfohistológicas nas suas glândulas salivares, dado esse que já era esperado.

Grupo Tratamento 1 (6,2 mg/mL):

Nas glândulas salivares dos machos de *A. cajennense* deste grupo de estudo, notou-se que os ácinos I apresentaram alterações morfológicas, cujas células passaram a ter uma forma irregular. No citoplasma destas, pode ser observado a presença de vacúolos, sobretudo ao redor dos núcleos, região não marcada pela eosina (Fig 4B). O núcleo manteve-se preservado, com morfologia arredondada, sendo fortemente corado pela hematoxilina (Fig 4B).

Nos ácinos granulares, observou-se a ocorrência de alterações na morfologia, os quais passaram de arredondados para irregulares (Fig. 7 C-D). Nas células secretoras, as alterações mais frequentes observadas foram o surgimento de grandes extensões citoplasmáticas vacuolizadas, com conseqüente perda de citoplasma, regiões estas não coradas pela eosina. Essa alteração provocou também o surgimento de espaços intercelulares, devido ao encolhimento de algumas das células (Fig. 7C-D; Fig.7 A).

Grupo Tratamento 2 (12,5 mg/mL):

Nos ácinos agranulares dos indivíduos expostos ao extrato etanólico de *A. oleracea* na concentração de 12,5 mg/mL, foi possível visualizar irregularidades nos limites celulares, bem como a presença de regiões vacuolizadas no citoplasma, evidenciadas pela ausência de coloração pela eosina (Fig 4C). Os núcleos não apresentaram alterações, mantendo-se arredondados e íntegros, fortemente corados pela hematoxilina (Fig 4C).

Os ácinos dos tipos II e III também apresentaram significativas alterações, as quais foram mais intensas do que as do Grupo Tratamento 1. As células apresentaram citoplasma com extensas áreas vacuolizadas (Fig. 8A-F). Nos núcleos das mesmas observou-se, devido à forte marcação pela hematoxilina, que a cromatina estava marginalizada (Fig. 8F). Certamente essas alterações morfológicas, provocaram mudanças no tamanho das células acinares o que, conseqüentemente, também

alterou a forma/tamanho do ácino. Ressalte-se que os limites celulares apresentaram irregularidades (Fig. 8A-F).

Grupo Tratamento 3 (25 mg/mL):

Neste grupo de estudo, notou-se que os ácinos agranulares tiveram sua morfologia ainda mais alterada, pois em comparação aos grupos anteriormente analisados, extensas regiões do citoplasma, sobretudo ao redor do núcleo, estavam vacuolizadas e não coradas pela eosina (Fig 4D). Os núcleos, fortemente corados pela hematoxilina, não apresentaram alterações, mantendo-se preservados (Fig 4D).

Nos ácinos granulares dos machos deste grupo, as alterações morfológicas também confirmaram a ocorrência de sinais de degeneração celular, confirmada pela presença de extensas regiões citoplasmáticas com vacuolização, principalmente na periferia dos núcleos (Fig. 9A-F). Também se observou que alguns desses ácinos granulares, apresentaram-se completamente irregulares na sua forma, dificultando muitas vezes a visualização dos seus limites (Fig. 9C, E). No interior dessas células acinares, observou-se a presença de grânulos de secreção marcados fortemente pelos corantes aqui utilizados, além de espaços intercelulares mais dilatados do que aqueles observados nos grupos anteriormente descritos (Fig. 9B).

Tabela 1: Comparativo das alterações morfológicas observadas nas glândulas salivares de machos *Amblyomma cajennense* expostos ao extrato de *Acmella oleracea*.

Tipos de ácinos	Região	Controles I e II	Figura	Tratamento 1 (6,2 mg/mL):	Figura	Tratamento 2 (12,5 mg/mL)	Figura	Tratamento 3 (25 mg/mL)	Figura
Agranular	Limite Celular	-		+		+		+	
	Vacuolização Citoplasmática	-	4 A	+	4 B	+	4 C	+	4 D
	Marginalização da cromatina	-		-		-		-	
Granular	Limite Celular	-		+		+		+	
	Vacuolização citoplasmática	-	5;6	+	7	+	8	+	9
	Espaço intercelular dilatado	-		+		-		+	
	Marginalização da cromatina	-		-		+		-	

Fonte: Elaborado pela autora. **Legenda:** + alteração observada; - alteração não observada.

3.2 Histoquímica

3.3 Azul de bromofenol (detecção de proteínas totais)

Para a detecção de proteínas totais, as secções histológicas das glândulas salivares de carrapatos machos de *A. cajennense* expostos às concentrações do extrato etanólico bruto de *A. oleracea* foram marcados pela técnica histoquímica azul de bromofenol.

Grupos 1 e 2 (Controle):

Nesta técnica foram observados apenas os ácinos granulares (tipos II e III). Não foram observados ácinos agranulares (tipo I) e nem aqueles do tipo IV (exclusivos de machos).

Neste grupo, a técnica histoquímica utilizada revelou a presença de proteínas nas células glandulares dos carrapatos machos *A. cajennense*.

Nos ácinos granulares, os limites celulares estavam nítidos e fracamente marcados (Fig 10. A-B). O citoplasma das células também se mostrou preservado, sendo moderadamente positivo ao reagente, com seus grânulos de secreção distribuídos homogeneamente, os quais foram marcados com forte positividade à técnica utilizada (Fig 10. A-B). Além disso, os núcleos também se encontraram intactos, com morfologia arredondada, moderadamente positivos ao reagente (Fig 10. A).

Grupo Tratamento 1 (6,2 mg/mL):

Não foram observados os ácinos agranulares nem aqueles do tipo IV.

Os ácinos granulares das glândulas salivares dos indivíduos *A. cajennense* expostos à concentração de 6,2 mg/mL, de maneira geral, também indicaram a presença de proteínas. Neste grupo, a morfologia diferiu do encontrado nos Grupos Controle 1 e 2.

Os limites das células acinares, apresentaram-se fracamente positivos ao reagente e com irregularidades (dobras) (Fig 10 C-D). Ressalte-se que diferentemente da morfologia observada para os Grupos Controle 1 e 2, o citoplasma dessas células acinares mostrou a presença de vacúolos citoplasmáticos (Fig 10 D), sendo estes negativos ao corante, enquanto o citoplasma na sua porção íntegra reagiu com moderada positividade (Fig 10 C-D). Os grânulos de secreção homogeneamente distribuídos pelo citoplasma, apresentaram-se fortemente positivos ao corante (Fig 10

C-D). Os núcleos, arredondados estavam íntegros e reagiram com moderada positividade ao corante (Fig 10 C-D).

Grupo Tratamento 2 (12,5 mg/mL):

Não foram observados os ácinos agranulares e nem os do tipo IV.

Nas células dos ácinos granulares, as alterações morfológicas foram ainda mais intensas, visto que os limites celulares estavam irregulares e fracamente marcados pelo corante (Fig 10. E-F). Quando observados os citoplasmas das células acinares, verificou-se que os mesmos foram moderadamente positivos ao corante sendo possível visualizar extensos espaços que não foram marcados, muito provavelmente correspondentes a regiões vacuolizadas do citoplasma (Fig 10. E-F). Os grânulos citoplasmáticos apresentaram-se fortemente positivos ao corante e distribuídos em alguns ácinos de forma homogênea ou em outros concentrados em determinadas regiões (Fig 10. E-F).

Diferentemente do que foi observado nos grupos anteriormente analisados, neste grupo houve alterações morfológicas nos núcleos celulares os quais apresentaram marginalização da cromatina e reagindo com forte positividade ao corante (Fig 10. E-F).

Grupo Tratamento 3 (25 mg/mL):

Não foram observados os ácinos agranulares e nem os do tipo IV.

Os ácinos granulares apresentaram suas células com os limites fracamente positivos ao corante, além de algumas dobras (Fig 10. G-H). Com relação ao citoplasma das células acinares, este apresentou-se de maneira geral, moderadamente positivo ao reagente utilizado. Foi observada a presença de porções citoplasmáticas que não reagiram ao corante, confirmando a presença de vacúolos (Fig 10. G). Os grânulos citoplasmáticos contendo secreção estavam distribuídos de forma homogênea pelo citoplasma em alguns ácinos ou concentrados em algumas regiões citoplasmáticas em outros, porém sempre com forte positividade ao corante (Fig 10. G-H). Os núcleos celulares não apresentaram alterações na sua forma e reagiram moderadamente ao corante empregado (Fig 10. G-H).

Tabela 2: Resultados da técnica histoquímica azul de bromofenol aplicada nas glândulas salivares de machos *A. cajennense* para a detecção de proteínas totais.

Tipos de ácidos	Região	Controles I e II	Figura	Tratamento 1 (6,2 mg/mL):	Figura	Tratamento 2 (12,5 mg/mL)	Figura	Tratamento 3 (25 mg/mL)	Figura
Granular Tipos II e III	Limite Celular	+		+		+		+	
	Citoplasma	++		++		++		++	
	Grânulos de secreção	+++	10 A-B	+++	10 C-D	+++	10 E-F	+++	10 G-H
	Núcleo	++		++		++		++	

Fonte: Elaborado pela autora. *Ácidos do tipo I não foram observados nas lâminas histológicas nesta técnica histoquímica. + fracamente positivo; ++ moderadamente positivo; +++ fortemente positivo; - negativo.

3.4 Reação PAS (detecção de polissacarídeos)

As lâminas histológicas das glândulas salivares de carrapatos machos *A. cajennense* expostos ou não às concentrações do extrato etanólico bruto de *A. oleracea*, foram submetidas à técnica histoquímica PAS para detecção de polissacarídeos.

Grupo 1 e 2 (Controle)

Nos indivíduos do grupo controle, os ácidos agranulares (tipo I), mostraram-se íntegros, arredondados e com os limites celulares, citoplasma e núcleos negativos ao PAS (Fig 11. A).

Os ácidos granulares (tipos II e III), mostraram células com limite celular sem alterações e fracamente positivos ao reagente (Fig 11. A-B). O citoplasma dessas células apresentou-se moderadamente positivo ao reagente (Fig 11. A-B). Quando observados os grânulos citoplasmáticos dessas células, notou-se que os mesmos foram marcados com forte positividade ao reagente, com diversos tamanhos e estando homogeneamente distribuídos pelo citoplasma. (Fig 10. A-B).

Grupo Tratamento 1 (6,2 mg/mL):

Não foram observados os ácidos agranulares e nem os do tipo IV.

As células secretoras dos ácidos granulares, reagiram ao PAS de forma semelhante ao observado nos Grupos Controle (Fig 11 C-D). Os limites das células acinares se mantiveram sem alterações, reagindo fracamente ao PAS (Fig 11 C-D). O citoplasma dessas células, foi moderadamente marcado pelo PAS e sem alterações morfológicas. Os grânulos citoplasmáticos em algumas células acinares estavam distribuídos homogeneamente pelo citoplasma e reagindo com moderada positividade

ao PAS. Notou-se que em algumas células acinares os grânulos secretores estavam preferencialmente localizados nas regiões periféricas do citoplasma, além de estarem fortemente marcados pelo PAS (Fig 11. C-D). Os núcleos celulares não reagiram ao PAS devido a inespecificidade do mesmo para material genético (Fig 11 C).

Grupo Tratamento 2 (12,5 mg/mL):

Não foram observados os ácinos agranulares e nem os do tipo IV.

Nas células dos ácinos granulares verificou-se que os limites reagiram com fraca positividade ao PAS, porém as mesmas ainda mantiveram sua morfologia preservada (Fig 11. E-F). O citoplasma dessas células reagiu com moderada positividade, e apresentando áreas que não reagiram, muito provavelmente pela presença de vacúolos (Fig 11. E-F). Os grânulos secretores distribuídos no citoplasma foram marcados com forte positividade ao reagente e apresentando tamanhos variados (Fig 11. E-F). Não foram observados os núcleos.

Grupo Tratamento 3 (25 mg/mL):

Não foram observados os ácinos agranulares e nem os do tipo IV.

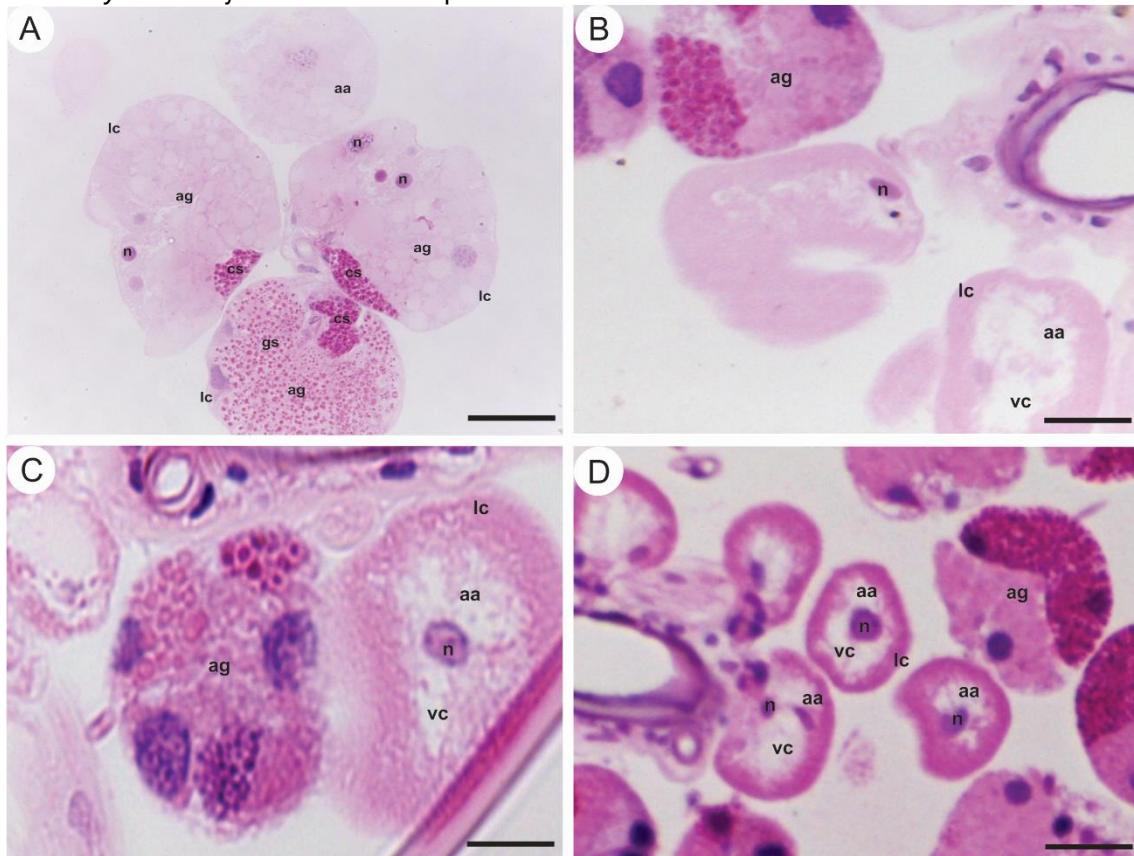
As secções histológicas dos ácinos granulares alocados neste grupo mostraram a presença de polissacarídeos no citoplasma das células secretoras (Fig 11. G-H). O limite das mesmas foi fracamente marcado e sem alterações morfológicas (Fig 11 G-H). O citoplasma dessas células, reagiu moderadamente ao PAS, e com regiões que foram negativas, provavelmente regiões vacuolizadas (Fig 11 G-H). Os grânulos secretores distribuídos pelo citoplasma de forma homogênea, tiveram tamanhos variados e foram fortemente reativos ao PAS (Fig 11 G-H). Os núcleos não foram observados, além disso, a presença de espaços intercelulares dilatados, não reativos à técnica histoquímica utilizada foi mais significativa nas glândulas salivares dos indivíduos expostos a essa concentração do extrato (Fig 11. G).

Tabela 3: Resultados da técnica histoquímica PAS (ácido periódico de Schiff) aplicada nas glândulas salivares de machos *A. cajennense* para a detecção de polissacarídeos.

Tipos de ácidos	Região	Controles I e II	Figura	Tratamento 1 (6,2 mg/mL):	Figura	Tratamento 2 (12,5 mg/mL)	Figura	Tratamento 3 (25 mg/mL)	Figura
Agranular	Limite Celular	+		∅		∅		∅	
	Citoplasma	-	11 A	∅		∅		∅	
	Grânulos de secreção	∅		∅		∅		∅	
	Núcleo	∅		∅		∅		∅	
<hr/>									
Granular	Limite Celular	+		+		+		+	
	Citoplasma	++	11 A-B	++	11 C-D	++	11 E-F	++	11 G-H
	Grânulos de secreção	+++		+++		+++		+++	
	Núcleo	∅		-		∅		∅	
<hr/>									

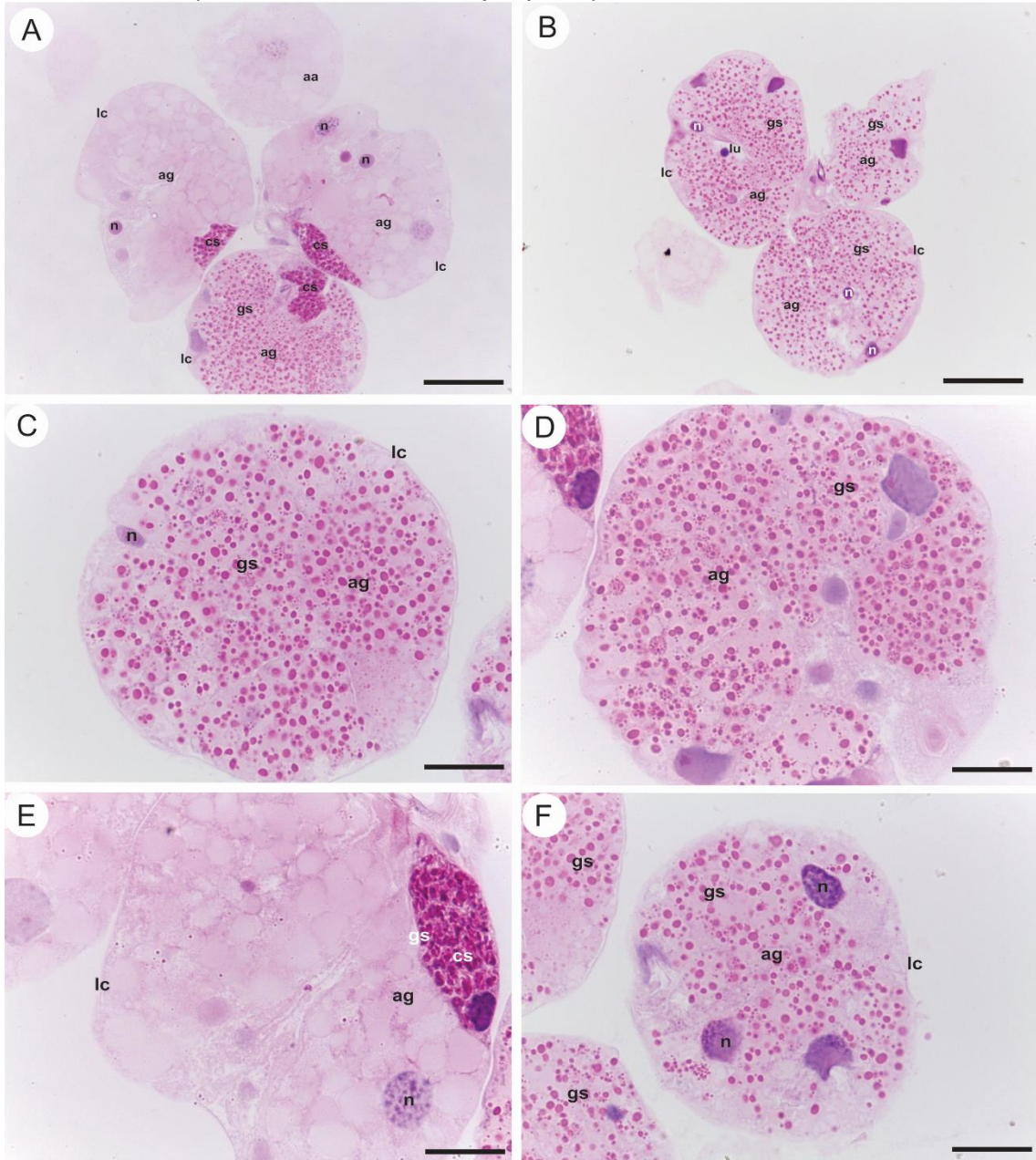
Fonte: Elaborado pela autora. *Ácidos do tipo I não foram observados nas lâminas histológicas nesta técnica histoquímica nos Grupos Tratamento (1, 2 e 3). + fracamente positivo; ++ moderadamente positivo; +++ fortemente positivo; - negativo; ∅ região não observada.

Figura 4: Secções histológicas dos ácidos agranulares das glândulas salivares de carrapatos machos de *Amblyomma cajennense* coradas pela hematoxilina-eosina.



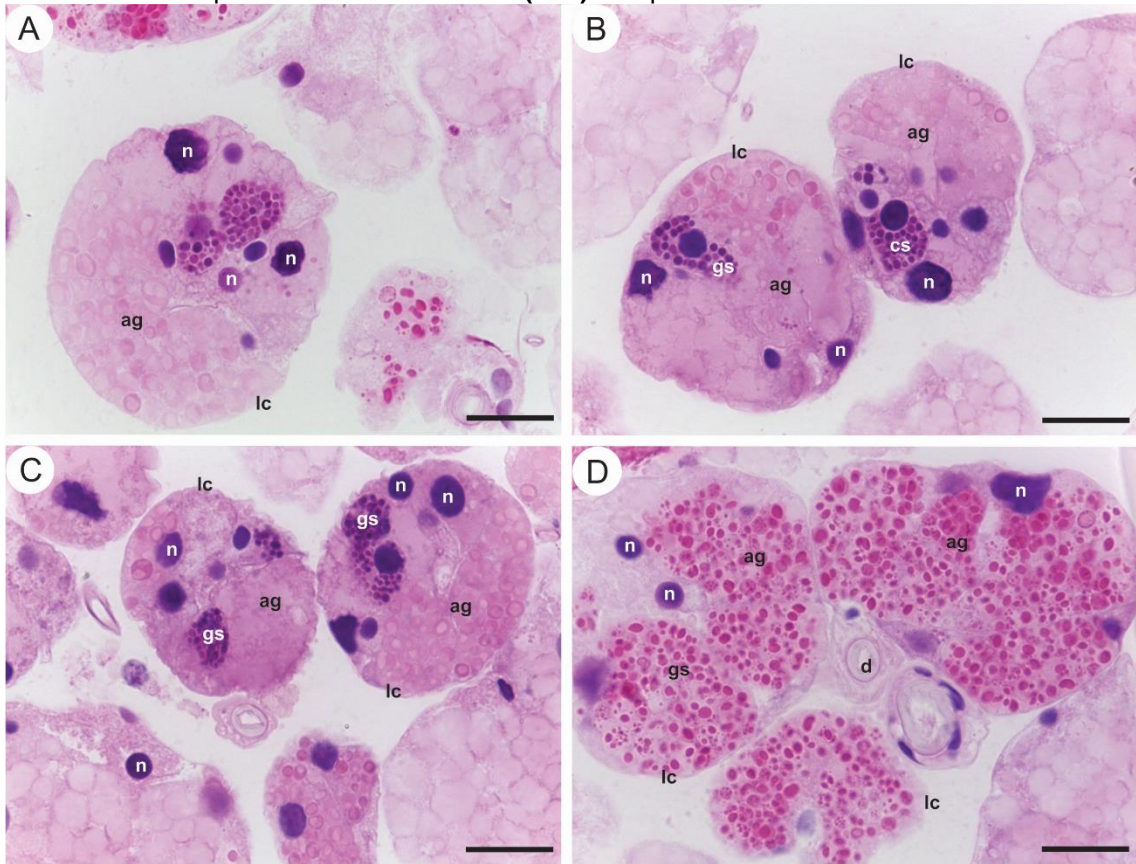
Fonte: Elaborado pela autora. **(A)** Grupos Controle 1 e 2. **(B)** Grupo Tratamento 1 (6,2 mg/mL). **(C)** Grupo Tratamento 2 (12,5 mg/mL). **(D)** Grupo Tratamento 3 (25 mg/mL). **Legendas:** (n) núcleo, (aa) ácido agranular, (ag) ácido granular, (lc) limite celular, (vc) vacuolização. **Barras:** (A, B, C) 50 µm, (D) 100 µm.

Figura 5: Secções histológicas das glândulas salivares de carrapatos machos de *Amblyomma cajennense* coradas pela hematoxilina-eosina. **(A-F):** Grupo Controle 1.



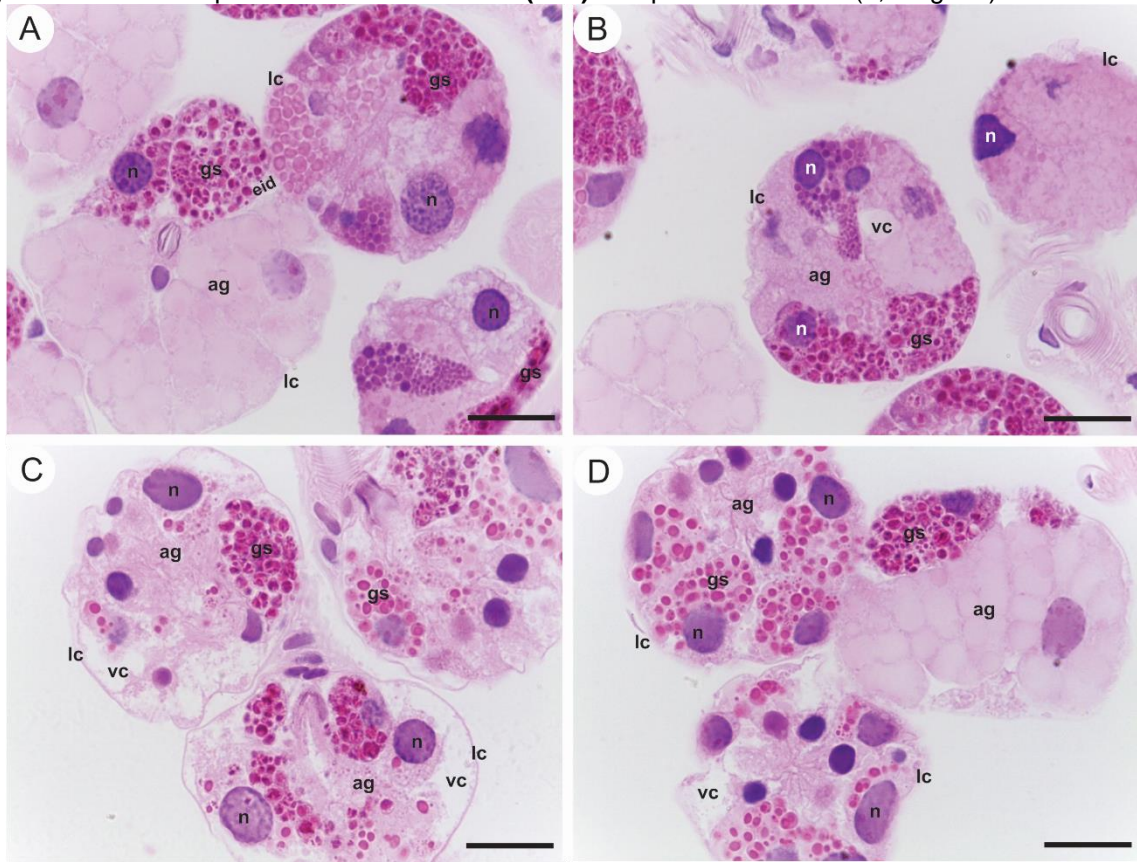
Fonte: Elaborado pela autora. **Legendas:** (n) núcleo, (lc) limite celular, (cs) célula secretora, (aa) ácido agranular, (ag) ácido granular, (gs) grânulos de secreção, (lu) lúmen. **Barras:** (A, B) 50 µm (C-F) 20 µm.

Figura 6: Secções histológicas das glândulas salivares de carrapatos machos de *Amblyomma cajennense* coradas pela hematoxilina-eosina. **(A-D):** Grupo Controle 2.



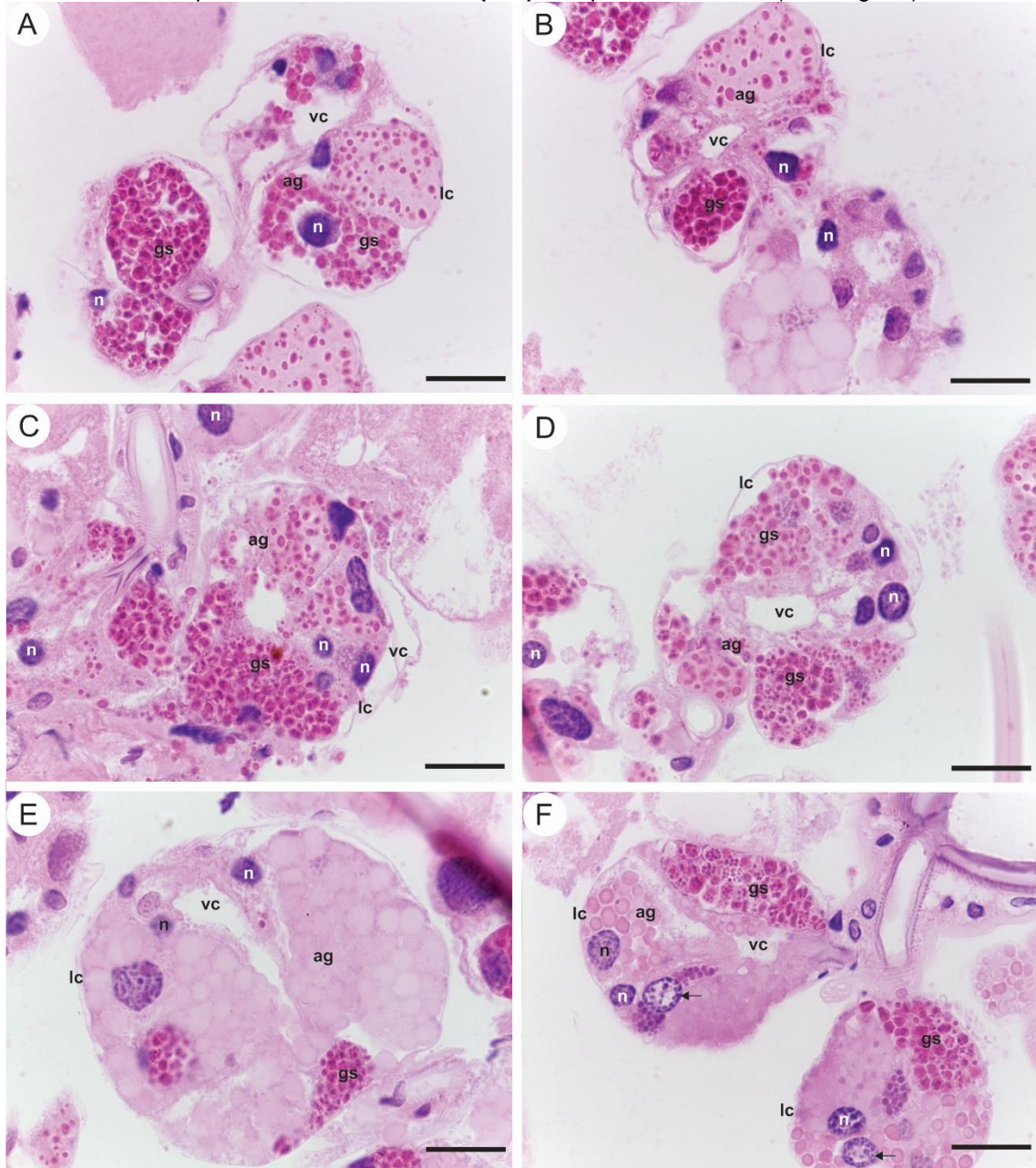
Fonte: Elaborado pela autora. **Legendas:** (n) núcleo, (lc) limite celular, (cs) célula secretora, (d) ducto excretor, (ag) ácino granular, (gs) grânulos de secreção. **Barras:** (A-D) 20 µm.

Figura 7: Secções histológicas das glândulas salivares de carrapatos machos de *Amblyomma cajennense* coradas pela hematoxilina-eosina. **(A-D):** Grupo Tratamento 1 (6,2 mg/mL).



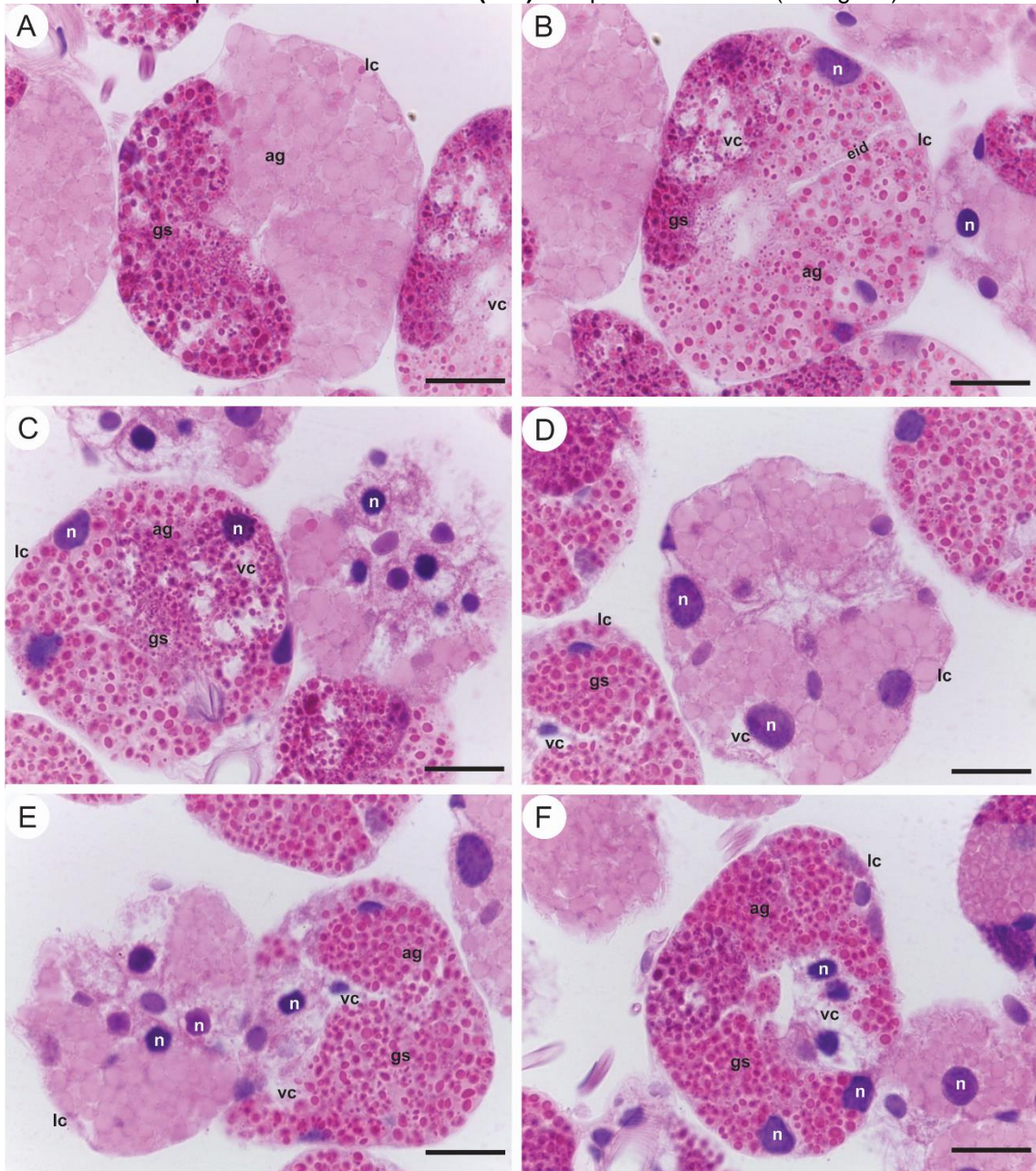
Fonte: Elaborado pela autora. **Legendas:** (n) núcleo, (lc) limite celular, (ag) ácino granular, (gs) grânulos de secreção, (eid) espaço intercelular dilatado, (vc) vacuolização. **Barras:** (A-D) 20 μ m.

Figura 8: Secções histológicas das glândulas salivares de carrapatos machos de *Amblyomma cajennense* coradas pela hematoxilina-eosina. **(A-F):** Grupo Tratamento 2 (12,5 mg/mL).



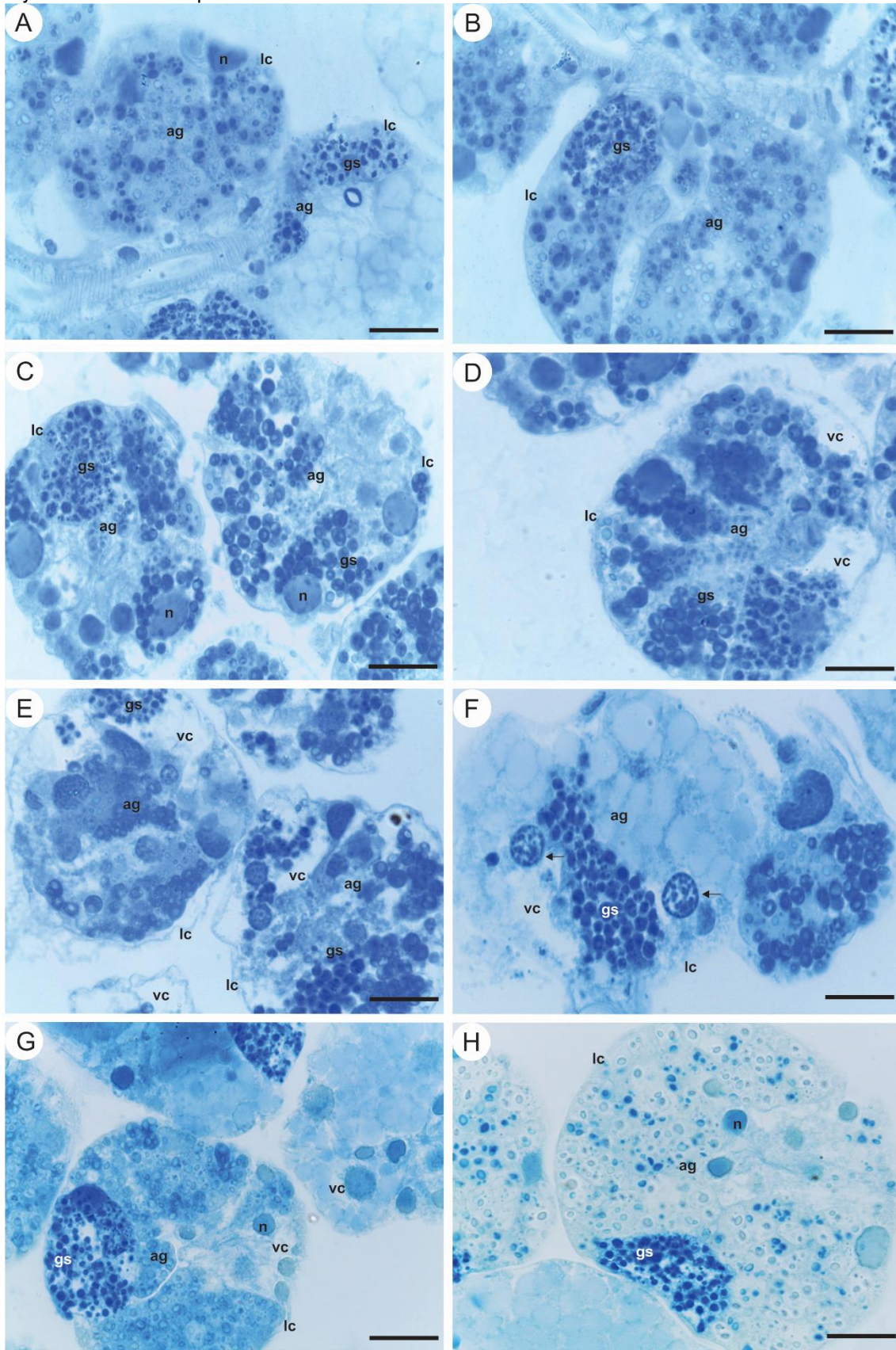
Fonte: Elaborado pela autora. **Legendas:** (n) núcleo, (lc) limite celular, (ag) ácino granular, (gs) grânulos de secreção, (vc) vacuolização. **Seta:** núcleo apresentando marginalização de cromatina. **Barras:** (A-F) 20 µm.

Figura 9: Secções histológicas das glândulas salivares de carrapatos machos de *Amblyomma cajennense* coradas pela hematoxilina-eosina. **(A-F):** Grupo Tratamento 3 (25 mg/mL).



Fonte: Elaborado pela autora. **Legendas:** (n) núcleo, (lc) limite celular, (ag) ácino granular, (gs) grânulos de secreção, (eid) espaço intercelular dilatado, (vc) vacuolização. **Barras:** (A-F) 20 µm.

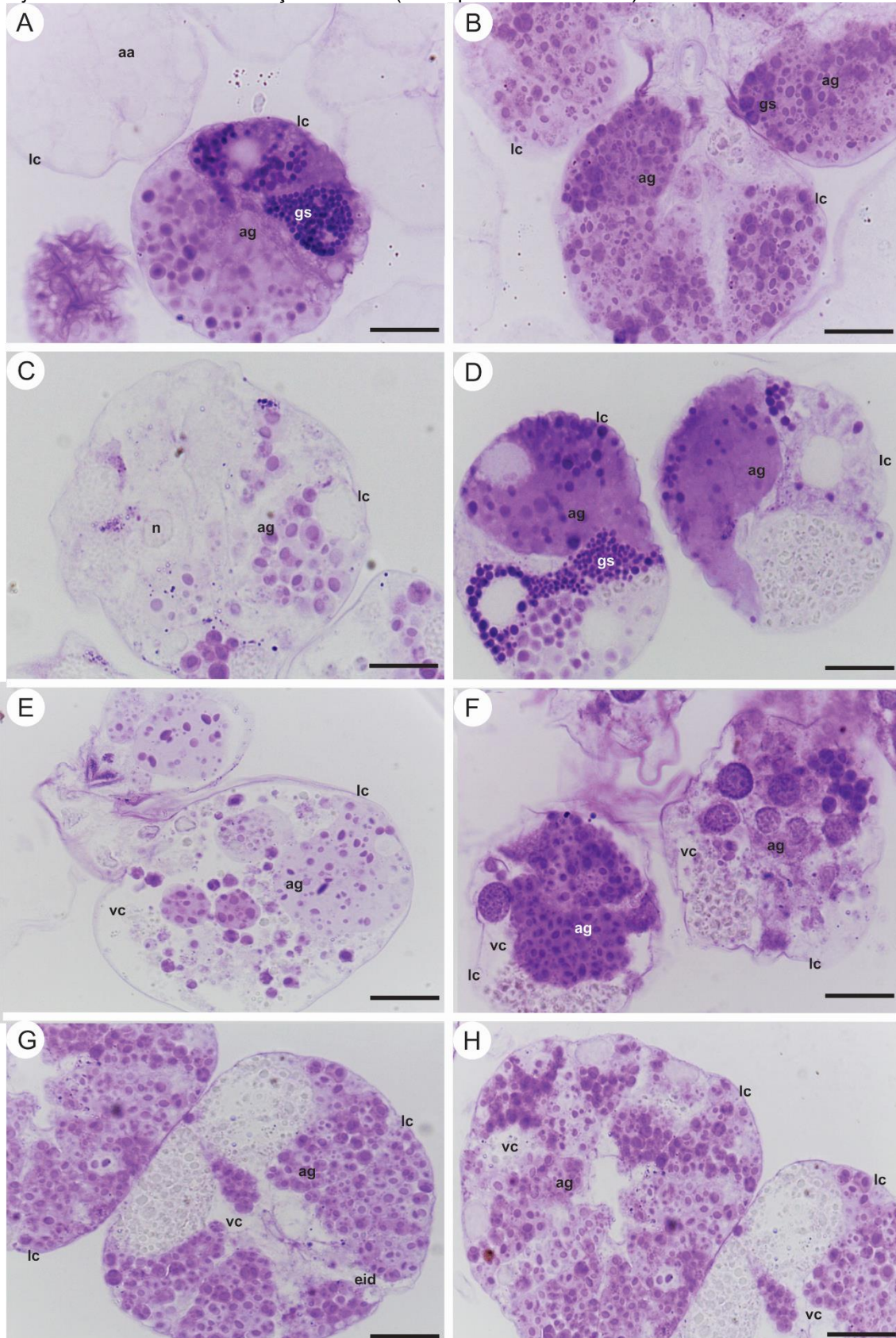
Figura 10: Secções histológicas das glândulas salivares de carrapatos machos de *Amblyomma cajennense* coradas pelo azul de bromofenol.



Fonte: Elaborado pela autora. **(A-B)** Grupo controle. **(C-D)** Grupo Tratamento 1 (6,2 mg/mL). **(E-F)** Grupo Tratamento 2 (12,5 mg/mL). **(G-H)** Grupo Tratamento 3 (25 mg/mL). **Legendas:** (n) núcleo, (lc)

limite celular, **(aa)** ácino agranular, **(ag)** ácino granular, **(gs)** grânulos de secreção, **(vc)** vacuolização, **setas** marginalização de cromatina. **Barras:** (A-H) 20 μ m.

Figura 11: Secções histológicas das glândulas salivares de carrapatos machos de *Amblyomma cajennense* submetidas a reação do PAS (ácido periódico de Schiff).



Fonte: Elaborado pela autora. **(A-B)** Grupo controle. **(C-D)** Grupo Tratamento 1 (6,2 mg/mL). **(E-F)** Grupo Tratamento 2 (12,5 mg/mL). **(G-H)** Grupo Tratamento 3 (25 mg/mL). **Legendas:** **(n)** núcleo, **(lc)** limite celular, **(aa)** ácido agranular, **(ag)** ácido granular, **(gs)** grânulos de secreção, **(eid)** espaço intercelular dilatado, **(vc)** vacuolização. **Barras:** (A-H) 20 µm.

4 DISCUSSÃO

Carrapatos do complexo *Amblyomma cajennense* são popularmente conhecidos como carrapato-estrela, sendo considerados ectoparasitas de grande importância médica, principalmente por serem vetores de agentes etiológicos de doenças como a Febre Maculosa Brasileira (FMB) e a piroplasmose equina (GUEDES *et al.*, 2005; SCOLES *et al.*, 2011), o que reforça a importância em se desenvolver estudos que tragam à luz informações sobre a biologia desses indivíduos, no sentido de se encontrar alternativas que possam ser utilizadas no controle dos mesmos (CAMARGO-MATHIAS, 2018).

O método de controle que vem sendo utilizado com mais frequência por ter demonstrado maior eficiência é aquele que faz uso de substâncias de natureza química sintética, que apesar de trazer danos aos organismos não alvos, bem como ao ambiente, tem controlado esses ectoparasitas. No entanto, a busca por estratégias de controle que sejam ainda eficientes, porém mais limpas, tem sido uma constante.

Dentro dessas estratégias de controle mais limpas, tem surgido a perspectiva de se fazer uso de bioativos extraídos de outros organismos, como plantas (BORGES; SOUSA; BARBOSA, 2011).

Dentre as espécies de plantas que vem fornecendo bioativos com potencial acaricida encontra-se o jambu (*Acmella oleracea*), estudada recentemente sob essa ótica e que em bioensaios em laboratório demonstrou ser eficaz no controle de alguns artrópodes, incluindo carrapatos. Os resultados obtidos destes estudos demonstraram, por exemplo, que os bioativos extraídos dessa planta alterariam a morfofisiologia do sistema reprodutor de machos e de fêmeas de carrapatos-estrela (ANHOLETO *et al.*, 2017; CASTRO *et al.*, 2014; KADIR *et al.*, 1989; SHARMA *et al.*, 2012), e especificamente no sistema reprodutor masculino, teria reduzido a síntese e armazenamento de grânulos secretores que iriam compor o líquido espermático e o espermatóforo, enquanto que no feminino, os extratos seriam tóxicos às células germinativas, ou ovócitos. Tais prejuízos aos sistemas reprodutores, comprometeriam o processo reprodutivo dos ectoparasitas, inibindo ou mesmo impedindo a formação de novos indivíduos.

Assim, dados anteriormente obtidos por Anholetto *et al.* (2019), estimularam o desenvolvimento do presente trabalho, no sentido de se analisar como as glândulas salivares, também consideradas de extrema importância para a sobrevivência dos carrapatos, visto serem imprescindíveis no momento da alimentação, no balanço hídrico, na secreção do cemento e na inibição da resposta do hospedeiro às proteínas liberadas pelos carrapatos ao hospedeiro durante as infestações (SAUER *et al.*, 1995; ŠIMO *et al.* 2017; SONENSHINE, ROE, 2014), se comportariam morfológicamente diante da exposição aos extratos do jambu nas diferentes concentrações aqui propostas.

O potencial acaricida de extratos e de óleos essenciais extraídos de plantas já tem sido amplamente registrado na literatura. Podem ser citados por exemplo aqueles desenvolvidos por Arnosti *et al.*, (2011) e Matos *et al.* (2019) para *Rhipicephalus sanguineus* os quais mostraram as alterações morfológicas e fisiológicas que ocorreram nas glândulas salivares, quando expuseram as mesmas aos ésteres extraídos do óleo de mamona (*Ricinus communis*) e ao timol respectivamente. Da mesma forma, no presente trabalho os resultados obtidos corroboraram outros, ou seja, demonstraram que os indivíduos expostos tiveram suas glândulas salivares modificadas histológica e histoquimicamente, o que certamente trouxe prejuízos fisiológicos para o funcionamento das mesmas em decorrência da presença do tóxico no sistema.

As alterações aqui observadas nos ácinos I, II e III em decorrência da exposição ao bioativo incluíram desde a mudança na forma dos ácinos que passaram de arredondados para irregulares e muitas vezes até com rompimento dos seus limites, o que dificultou sua identificação, até mudanças no interior das células acinares incluindo alterações citoplasmáticas e nucleares, corroborando dados obtidos anteriormente por Nodari *et al.* (2012), em glândulas salivares de fêmeas de *R. sanguineus* expostas à permetrina. A alteração na forma dos ácinos também se deveu à dilatação dos espaços entre as células acinares, o que contribuiu para que a forma irregular fosse observada, corroborando dados encontrados por Remedio *et al.* (2016) e Nodari *et al.* (2012) quando da exposição de carrapatos a outros acaricidas.

Além das mudanças nos limites acinares, as células acinares também sofreram alterações as quais foram mais severas nas concentrações de 12,5 mg/mL e de 25 mg/mL. Dentre os danos, houve vacuolização citoplasmática resultando na presença de espaços no interior das células que não foram marcados pelos corantes

aqui utilizados. Especificamente na exposição à concentração de 12,5 mg/mL, a vacuolização foi significativa, ou seja, atingiu grandes extensões do citoplasma, o que certamente como consequência, trouxe prejuízos à fisiologia do órgão, comprometendo dentre outros o processo de alimentação dos carrapatos. Remedio *et al.* (2016) e Nodari *et al.* (2012) observaram alterações morfológicas semelhantes em *R. sanguineus* quando expostos ao óleo de semente de neem (*Azadirachta indica*) enriquecido com azadiractina e à permetrina, respectivamente.

Vacuolização celular é uma alteração morfológica que sinalizaria uma estratégia de preservação da célula contra os agentes tóxicos, no caso dos extratos obtidos a partir de diversas partes do jambu. Sob essa perspectiva, as células isolariam porções danificadas do seu citoplasma, ou mesmo envolveria organelas danificadas ou já inativas, e assim com a porção ainda íntegra do citoplasma poderiam manter-se fisiologicamente ativas, eliminando restos tóxicos e/ou as organelas danificadas. Esses dados aqui obtidos foram corroborados por trabalhos anteriormente desenvolvidos por Arnosti *et al.* (2011), Pereira *et al.* (2009), Remedio *et al.* (2016) e Anholeto *et al.* (2017), cujos dados também sinalizaram que essa poderia ser uma estratégia das células glandulares, bem como daquelas de outros órgãos de carrapatos quando os mesmos fossem submetidos a exposição a bioativos/químicos sintéticos que provocassem toxicidade (REMEDIIO *et al.*, 2016; PEREIRA *et al.*, 2009; ANHOLETO *et al.*, 2017; ARNOSTI *et al.*, 2011).

Outra alteração morfológica que foi observada nos bioensaios aqui realizados, foi a presença de células secretoras com núcleos que em decorrência da presença da substância tóxica, começaram a apresentar marginalização da cromatina, principalmente quando os carrapatos foram expostos ao extrato do jambu na concentração de 12,5 mg/mL. Esse tipo de alteração nuclear seria interpretada como o surgimento de uma característica que sinalizaria o início ou a própria ocorrência de degeneração celular ou de processos de morte celular por apoptose (BOWEN, 1993; REMEDIIO *et al.*, 2014; ROMA *et al.*, 2013), e no caso em tela, confirmaria o potencial do extrato do jambu em inibir ou mesmo de impedir que as glândulas salivares desempenhassem seu papel com eficiência, o que certamente traria grandes prejuízos à sobrevivência do carrapato. Estudos de toxicidade em carrapatos anteriormente desenvolvidos já haviam reportado a ocorrência desse tipo de alteração nuclear. Exemplos de trabalhos seriam aqueles desenvolvidos por Nodari *et al.* (2012) quando estudaram os efeitos da exposição à permetrina nas glândulas salivares de

R. sanguineus, e por Anholetto *et al.* (2018) que registraram as alterações ocorridas nos ovócitos I de *A. cajennense*, quando expostos ao extrato etanólico de jambu.

A aplicação das técnicas histoquímicas para detecção de proteínas totais e de polissacarídeos nas células das glândulas salivares de machos de *A. cajennense* expostos às diferentes concentrações do extrato de jambu, confirmaram a presença desses componentes.

Especificamente quanto aos polissacarídeos não foram observadas diferenças entre os Grupos Controle e os grupos expostos ao jambu quando se fez a marcação para esses elementos nas células acinares. O que pode ser observado em decorrência das exposições, foram porções citoplasmáticas que não reagiram, representando áreas que estavam vacuolizadas e que, portanto, estariam vazias, principalmente nas exposições as concentrações de 12,5 mg/mL e 25 mg/mL. Os ácinos granulares (II e III) foram marcados positivamente pelo reagente confirmando a presença de polissacarídeos, dado que corroborou os achados de Denardi *et al.* (2011) que também encontraram a presença de polissacarídeos nos ácinos do tipo II em carrapatos da espécie *Amblyomma cajennense*.

Quando aplicada a técnica histoquímica do azul de bromofenol que detecta proteínas totais, também não foram observadas diferenças entre as exposições e o controle nas células acinares em relação à marcação de proteínas nas células, com exceção da extensa vacuolização no citoplasma das células que pôde ser observada nos grupos expostos ao jambu. Além disso, a aplicação da técnica mostrou que os ácinos granulares apresentaram proteínas em todos os grupos analisados, dado esse que foi semelhante ao encontrado por Denardi *et al.* (2011), que verificaram a presença de proteínas nas células dos ácinos II e III (granulares) para a mesma espécie de carrapato.

Os dados aqui apresentados mostraram que quando os carrapatos são expostos a produtos com ação acaricida, sejam eles de natureza química sintética ou natural, como é o caso, certamente há um comprometimento de sua atividade secretora, o que traz prejuízos ao ectoparasita. Segundo Abreu *et al.* (2020), alterações citoplasmáticas nas células das glândulas salivares, que interferissem na síntese dos grânulos citoplasmáticos ou mesmo nos núcleos celulares, poderiam resultar na inibição ou mesmo na interrupção da síntese e liberação de secreção pelas células, o que alteraria a fisiologia do ectoparasita, uma vez que as glândulas salivares

seriam imprescindíveis para a sobrevivência dos mesmos (ABREU *et al.*, 2020; CAMARGO-MATHIAS, 2013).

Desta forma no presente estudo, as alterações morfológicas comprovaram que o jambu foi capaz de causar danos citotóxicos às células acinares das glândulas salivares, o que conseqüentemente modificaria a função biológica do órgão, o qual desempenha papéis importantes na biologia do carrapato, atuando nos processos de alimentação, na osmorregulação, na fixação do carrapato ao hospedeiro, além de ser o responsável pela síntese de substâncias relacionadas à interação ectoparasita-hospedeiro (CAMARGO-MATHIAS, 2013).

Assim, de forma geral, no presente trabalho ficou evidenciado que o extrato do jambu, nas diferentes concentrações aqui testadas, teria potencial para alterar morfofisiologicamente as células das glândulas salivares de carrapatos machos da espécie *A. cajennense*, provocando nelas danos fisiológicos que certamente comprometerão o desempenho das glândulas salivares, trazendo à luz informações que acrescentam dados relevantes à literatura que num futuro próximo poderão auxiliar na busca por novas estratégias para o controle dos carrapatos minimizando os danos que vem sendo causados ao meio ambiente, incluindo aos organismos não alvos pela utilização das substâncias químico sintéticas.

5 CONCLUSÃO

1) Os extratos das partes aéreas (flor, folha e caule) do jambu (*Acmella oleracea*) nas concentrações 6,2, 12,5 e 25 mg/mL alteraram a morfofisiologia das glândulas salivares de machos de carrapatos *A. cajennense* a eles expostos.

2) Os ácinos I, II e III tiveram sua forma alterada também devido a alteração morfológica de suas células, principalmente em decorrência da extensa vacuolização citoplasmática.

3) Além do citoplasma, os núcleos das células acinares também sofreram alterações, visto que na exposição a concentração de 12,5 mg/mL os núcleos apresentaram marginalização da cromatina, indicando processos de morte celular.

4) A concentração do extrato de jambu que menos alterou a forma dos ácinos e das células acinares foi a de 6,2 mg/mL, enquanto alterações mais agressivas puderam ser verificadas nas concentrações de 12,5 e 25 mg/mL.

6 AGRADECIMENTOS

À Fundação de Amparo à Pesquisa do Estado de São Paulo (FAPESP) (processo nº 2019/15307-0) pelo suporte financeiro. Ao Prof. Dr. Marcelo Bahia Labruna pela colaboração. Ao Sr. Gerson de Melo Souza pelo apoio técnico.

7 REFERÊNCIAS

ANDERSON, J. F.; MAGNARELLI, L. A. Biology of Ticks. **Infectious Disease Clinics of North America**, v. 22, n. 2, p. 195–215, 2008.

ANHOLETO, L.A.; NUNES, P.B.; REMÉDIO R.N.; CAMARGO-MATHIAS, M.I. Testes of fed and unfed *Amblyomma cajennense* ticks (Acari: Ixodidae). First morphological data. **Acta Zoologica**, v.1, 2014

ANHOLETO, L. A. *et al.* Potential action of extract of *Acmella oleracea* (L.) R.K. Jansen to control *Amblyomma cajennense* (Fabricius, 1787) (Acari: Ixodidae) ticks. **Ticks and Tick-borne Diseases**, v. 8, n. 1, p. 65–72, 2017a.

ANHOLETO, L. A. *et al.* Toxic action of *Acmella oleracea* extract on the male reproductive system of *Amblyomma cajennense* ticks. **Veterinary Parasitology**, v. 244, p. 164–171, 2017b.

ANHOLETO, L. A. *et al.* Morphological alterations in the ovaries of *Amblyomma cajennense* semi-engorged ticks exposed to ethanolic extract of *Acmella oleracea*. **Microscopy Research and Technique**, v. 81, n. 11, p. 1347–1357, nov. 2018.

ARNOSTI, A. *et al.* Effects of *Ricinus communis* oil esters on salivary glands of *Rhipicephalus sanguineus* (Latreille, 1806) (Acari: Ixodidae). **Experimental Parasitology**, v. 127, p. 569–574, 2011.

BALDANI, C. D. *et al.* Production of recombinant EMA-1 protein and its application for the diagnosis of. **Rev. Bras. Parasitol. Vet.**, v. 20, n. 1, p. 54–60, 2011.

BARBOSA, A. F. *et al.* Spilanthol: Occurrence, extraction, chemistry and biological activities. **Revista Brasileira de Farmacognosia**, v. 26, n. 1, p. 128–133, 2016.

BORGES, L. M. F.; SOUSA, L. A. D. DE; BARBOSA, C. DA S. Perspectives for the use of plant extracts to control the cattle tick *Rhipicephalus (Boophilus) microplus*. **Brazilian Journal of Veterinary Parasitology**, v. 20, n. 2, p. 89–96, 2011.

BOTTEON, P. DE T. L. *et al.* Babesiose em cavalos atletas portadores. **Ciência Rural**, v. 35, n. 5, p. 1136–1140, 2005.

BOWEN, I. D. Apoptosis or programmed cell death? **Cell Biology International**, 1993.

CAMARGO-MATHIAS, M. I. **Guia básico de morfologia interna de carrapatos ixodídeos**. São Paulo: Editora UNESP, 2013.

CAMARGO-MATHIAS, M. I. **Inside Ticks: Morphophysiology, toxicology and therapeutic perspectives**. 1ª ed. São Paulo: Editora UNESP, 2018.

CARVALHO, H. F.; RECCO-PIMENTEL, S. M. **A Célula**. 3a ed. São Paulo: Editora Manole, 2012.

CASTRO, K. N. C. *et al.* Acaricide activity in vitro of *Acmella oleracea* against *Rhipicephalus microplus*. **Parasitology Research**, v. 113, n. 10, p. 3697–3701, out. 2014.

DA SILVA MENDES, A. *et al.* Acaricidal activity of thymol on larvae and nymphs of *Amblyomma cajennense* (Acari: Ixodidae). **Veterinary Parasitology**, v. 183, n. 1–2, p. 136–139, 2011.

DE LA FUENTE, J. *et al.* Overview: Ticks as vectors of pathogens that cause disease in humans and animals. **Frontiers in Bioscience**, v. 13, n. 18, p. 6938–6946, 2008.

DE WAAL, D. T. Equine piroplasmiasis: A review. **British Veterinary Journal**, v. 148, n. 1, p. 6–14, 1992.

DENARDI, S. E. *et al.* Salivary glands of *Amblyomma cajennense* (Acari: Ixodidae): A histological and an ultrastructural overview. **Experimental and Applied Acarology**, v. 54, n. 2, p. 177–189, 2011.

DOS SANTOS, F. C. C.; VOGEL, F. S. F.; MONTEIRO, S. G. Efeito do óleo essencial de manjeriço (*Ocimum basilicum* L.) sobre o carrapato bovino *Rhipicephalus (Boophilus) microplus* em ensaios in vitro. **Semina: Ciências Agrárias**, v. 33, n. 3, p. 1133–1140, 2012.

DUNN, W. A. Studies on the mechanisms of autophagy: Formation of the autophagic vacuole. **Journal of Cell Biology**, v. 110, n. 6, p. 1923–1933, 1990.

FARIAS, M. P. O. *et al.* Potencial acaricida do óleo de andiroba *Carapa guianensis* Aubl. sobre fêmeas adultas ingurgitadas de *Anocentor nitens* Neumann, 1897 e *Rhipicephalus sanguineus* Latreille, 1806. **Arquivo Brasileiro de Medicina Veterinária e Zootecnia**, v. 61, n. 4, p. 877–882, 2009.

FREITAS, D. R. J. DE; POHL, P. C.; JR, I. DA S. V. Caracterização da resistência para acaricidas no carrapato *Boophilus microplus*. **Acta Scientiae Veterinariae**, v. 33, p. 109–117, 2005.

GONÇALVES, V. D. M.; HUERTA, M. DA M.; FREITAG, R. A. Acaricide plant potential in the control of *Rhipicephalus (Boophilus) microplus*. **Rev. Ciên. Vet. Saúde Pública**, v. 3, n. 1, p. 14–22, 2016.

GUEDES, E. *et al.* Detection of *Rickettsia rickettsii* in the tick *Amblyomma cajennense* in a new Brazilian spotted fever-endemic area in the state of Minas Gerais. **Memórias do Instituto Oswaldo Cruz**, v. 100, n. 8, p. 841–845, dez. 2005.

JUNQUEIRA, L.C.U.; JUNQUEIRA, L.M.M.S. **Técnicas Básicas de Citologia e Histologia**. São Paulo: Santos, 1983. 123p.

KADIR, H. A. *et al.* Toxicity and electrophysiological effects of *Spilanthes amella* Murr. extracts on *Periplaneta americana* L. **Pesticide Science**, v. 25, p. 329–335, 1989.

LABRUNA, M. B.; TERASSINI, F. A.; CAMARGO, L. M. A. Notes on population dynamics of *Amblyomma* ticks (Acari: Ixodidae) in Brazil. **Journal of Parasitology**, v. 95, n. 4, p. 1016–1018, 2009.

LÁZARO, S. F. *et al.* Effect of aqueous extracts of *Baccharis trimera* on development and hatching of *Rhipicephalus microplus* (Acaridae) eggs. **Veterinary Parasitology**, 2013.

MASSARD, C. L.; FONSECA, A. H. Carrapatos e doenças transmitidas comuns ao homem e aos animais. **A Hora Veterinária**, v. 135, n. 1, p. 15–23, 2004.

MATOS, R. S. *et al.* Thymol action on cells and tissues of the synganglia and salivary glands of *Rhipicephalus sanguineus* sensu lato females (Acari: Ixodidae). **Ticks and Tick-borne Diseases**, v. 10, n. 2, p. 314–320, 2019.

NAVA, S.; GUGLIELMONE, A. A.; MANGOLD, A. J. An overview of systematics and evolution of ticks. **Frontiers in Bioscience**, v. 14, n. 8, p. 2857–2877, 2009.

NODARI, E. F. *et al.* Degenerative process and cell death in salivary glands of *Rhipicephalus sanguineus* (Latreille, 1806) (Acari: Ixodidae) semi-engorged female exposed to the acaricide permethrin. **Microscopy Research and Technique**, 2012.

NWANADE, C. F.; YU, Z.; LIU, J. Botanical acaricides induced morphophysiological changes of reproductive and salivary glands in tick: A mini-review. **Research in Veterinary Science**, v. 132, p. 285–291, 2020.

OLIVEIRA, P. R.; CAMARGO-MATHIAS, M. I.; BECHARA, G. H. Evaluation of cytotoxic effects of fipronil on ovaries of semi-engorged *Rhipicephalus sanguineus* (Latreille, 1806) (Acari: Ixodidae) tick female. **Food Chemical Toxicology**, Oxford, v. 46, p. 2459–2465, 2008.

OLIVEIRA, P. R. *et al.* Cytotoxic effects of extract of *Acmella oleraceae* (Jambu) in *Rhipicephalus microplus* females ticks. **Microscopy Research and Technique**, v. 79, n. 8, p. 744–753, ago. 2016.

PEREIRA, C. P. M. *et al.* Effects of fipronil (active ingredient of Frontline®) on salivary gland cells of *Rhipicephalus sanguineus* females (Latreille, 1806) (Acari: Ixodidae). **Veterinary Parasitology**, v. 166, n. 1–2, p. 124–130, 2009.

- PRUETT, J. H. Immunological control of arthropod ectoparasites - A review. **International Journal for Parasitology**, v. 29, n. 1, p. 25–32, 1999.
- REMEDIO, R. N.; NUNES, P. H.; CAMARGO-MATHIAS, M. I. The extensible integument of *Rhipicephalus sanguineus* female ticks in different feeding stages: A morphological approach. **Acta Zoologica**, p. 1–9, 2014.
- REMEDIO, R. N. *et al.* Morphological alterations in salivary glands of *Rhipicephalus sanguineus* ticks (Acari: Ixodidae) exposed to neem seed oil with known azadirachtin concentration. **Micron**, v. 83, p. 19–31, abr. 2016.
- ROMA, G. C. *et al.* Morphological and cytochemical changes in synganglion of *Rhipicephalus sanguineus* (Latreille, 1806) (Acari: Ixodidae) female ticks from exposure of andiroba oil (*Carapa guianensis*). **Microscopy Research and Technique**, v. 76, n. 7, p. 687–96, jul. 2013.
- RUPPERT, E. E.; BARNES, R. D. **Zoologia dos Invertebrados**. 6. ed. São Paulo: Roca, 1993.
- SANTOS, M.; ALMEIDA, R.; ANTUNES, S. C. Artrópodes. **Revista de Ciência Elementar**, v. 6, n. 2, p. 1–5, 2018.
- SAUER, J. R. *et al.* Tick salivary gland physiology. **Annual Review of Entomology**, v. 40, p. 245–267, 1995.
- SCOLES, G. A. *et al.* Equine piroplasmiasis associated with *Amblyomma cajennense* Ticks, Texas, USA. **Emerging Infectious Diseases**, v. 17, n. 10, p. 1903–5, out. 2011.
- SHARMA, A. *et al.* Insecticidal Toxicity of Spilanthol from *Spilanthes acmella* Murr. against *Plutella xylostella* L. **American Journal of Plant Sciences**, n. 3, p. 1568–1572, 2012.
- ŠIMO, L. *et al.* The Essential Role of Tick Salivary Glands and Saliva in Tick Feeding and Pathogen Transmission. **Frontiers in Cellular and Infection Microbiology**, v. 7, p. 1–23, 2017.
- SONENSHINE, D. E.; ROE, R. M. **Biology of ticks**. 2a ed. United States of America: Oxford University Press, 2014.

4 DISCUSSÃO GERAL

Carrapatos do complexo *Amblyomma cajennense*, conhecidos popularmente como carrapato-estrela, tem grande importância médica e veterinária, uma vez que são vetores da bactéria *Rickettsia rickettsii*, parasita intracelular obrigatório e responsável por causar a Febre Maculosa Brasileira (FMB) nos humanos. Além disso, também são vetores da *Theileria equi*, agente etiológico da piroplasmose equina (GUEDES *et al.*, 2005; SCOLES *et al.*, 2011).

Dada a sua importância, desenvolver métodos de controle eficientes tem sido um desafio. Destaca-se que o método de controle mais amplamente utilizado é aquele que se utiliza de acaricidas com bases químicas os quais, no entanto, trazem prejuízos aos organismos não alvos e ao meio ambiente, visto seus resíduos ficarem acumulados e ainda induzindo a seleção de populações resistentes às bases químicas (SANTOS; VOGEL; MONTEIRO, 2012; FARIAS *et al.*, 2009; FREITAS; POHL; JR, 2005; PRUETT, 1999).

Os métodos de controle que envolvem bioativos naturais vêm se tornando uma perspectiva futura. Os resultados que vem sendo obtidos em laboratório tem-se mostrado promissores no controle desses ectoparasitas, principalmente quando o enfoque está naqueles acaricidas que tem como base os bioativos encontrado nas plantas. Estes teriam, em caso de uso no campo, vantagens por serem menos agressivos ao ambiente e aos hospedeiros, causando assim um menor impacto, uma vez que os resíduos resultantes da sua aplicação seriam menos prejudiciais (BORGES; SOUSA; BARBOSA, 2011). Sob essa ótica já se tem conhecimento que os metabólitos secundários secretados pelas plantas, utilizados inclusive para sua defesa contra predadores, possuem uma infinidade de moléculas, muitas já identificadas na análise dos extratos brutos de partes aéreas (flores, folhas e caules) ou até mesmo a partir dos óleos essenciais delas extraídos (BORGES; SOUSA; BARBOSA, 2011; GONÇALVES; HUERTA; FREITAG, 2016).

Foi com esse objetivo que o presente estudo trouxe à luz informações importantes sobre a ação do extrato obtido das flores, folhas e caules de jambu (*Acmella oleracea*) sobre a biologia e controle do carrapato *Amblyomma cajennense*, uma vez que dados disponíveis na literatura já confirmaram que os bioativos extraídos deste vegetal seriam eficazes no controle de artrópodes (KADIR *et al.* 1989; SHARMA *et al.*, 2012). Além disso, outros autores também já haviam observado índices de

mortalidade significativos em fêmeas de *A. cajennense* expostas às concentrações de 25 e de 50 mg/mL desse extrato (CASTRO *et al.*, 2014; ANHOLETO *et al.*, 2017), bem como reportaram danos no sistema reprodutor masculino e feminino em adultos dessa mesma espécie (ANHOLETO *et al.*, 2017).

Assim o presente estudo registrou aqui a ação do extrato de jambu em diferentes concentrações sobre dois importantes órgãos dos carrapatos: o integumento e as glândulas salivares, escolhidos por ser o integumento, a barreira física imposta entre o meio externo e o interno do carrapato, atuando como exoesqueleto e como escudo de proteção, enquanto que as glândulas salivares, dentre as funções desempenhadas ser o órgão responsável pela secreção dos bioativos que comporão a saliva dos carrapatos, além de serem a via de transmissão de importantes patógenos, os quais provocam doenças de significativa relevância para os hospedeiros (CAMARGO-MATHIAS, 2013; CAMARGO-MATHIAS, 2018; ŠIMO *et al.* 2017; SONENSHINE, ROE, 2014).

As informações aqui obtidas indicaram a ocorrência de alterações morfohistológicas no integumento de carrapatos machos de *A. cajennense*. Nos Grupos Controle (1 e 2), ou seja, carrapatos que foram expostos apenas à água destilada e ao etanol 50% e DMSO 1%, respectivamente, o integumento manteve-se com sua morfologia preservada o que já era esperado e semelhante ao descrito por Remedio *et al.* (2014) para fêmeas de *Rhipicephalus sanguineus*. De forma semelhante, o Grupo Tratamento 1 (6,2 mg/mL) também não sofreu alterações, e onde a cutícula e as células da epiderme mantiveram-se íntegras.

Ao contrário, observou-se no presente trabalho que a exposição dos carrapatos ao extrato de jambu nas concentrações de 12,5 mg/mL e 25 mg/mL alterou morfológicamente no integumento, sobretudo as células da epiderme, visto nestas terem surgido regiões citoplasmáticas com extensa vacuolização, provocando alterações na forma das células e uma desorganização no arranjo epitelial, o que interferiria negativamente na fisiologia do órgão, ou seja nos processos de síntese e secreção dos elementos que compõem as camadas do integumento.

Segundo outros autores, a presença de vacúolos citoplasmáticos nas células da epiderme do integumento de outras espécies de carrapatos expostas a outros acaricidas, como Oliveira *et al.* (2020) para *Rhipicephalus sanguineus* s.l expostos ao acetilcarvacrol seria uma alteração que levaria a desorganização do epitélio e Remedio *et al.* (2014) para *Rhipicephalus sanguineus* expostos ao extrato aquoso de

folhas de neem (*Azadirachta indica a. Juss*). Postulou-se também que, uma vez que as células da epiderme apresentassem sinais de citotoxicidade, indicando que os bioativos transpuseram a barreira exercida pela cutícula (REMEDIO *et al*, 2014), os mesmos, via hemolinfa, também causariam danos a outros órgãos depois de entrar no sistema (LIMA DE SOUZA *et al.*, 2017).

Carrapatos machos da espécie *A. cajennense* expostos as diferentes concentrações do extrato de *A. oleracea* também apresentaram alterações nas glândulas salivares. Quando se fez a exposição ao nas concentrações de 6,2; 12,5 e 25 mg/mL, verificou-se alterações nos ácinos I, II e III, os quais tiveram sua forma alterada, passando de arredondados para irregulares, além de terem no citoplasma das suas células a presença de extensas áreas vacuolizadas, e o limite celular irregular, alterações morfológicas estas que provocaram nos ácinos granulares, o surgimento de maiores espaços intercelulares. Remedio *et al.* (2016) observaram alterações morfológicas semelhantes quando estudaram as glândulas salivares de fêmeas de *R. sanguineus* expostas ao óleo de semente de neem (*Azadirachta indica*) enriquecido com azadiractina. Ressalte-se ainda que os dados aqui obtidos também corroboraram aqueles obtidos em estudo realizado por Arnosti *et al.* (2011) que observaram a presença de vacúolos citoplasmáticos e sinais de morte celular nos ácinos das glândulas salivares de fêmeas de carrapatos *Rhipicephalus sanguineus* expostas aos ésteres do ácido ricinoléico do óleo de mamona.

Mais recentemente Abreu *et al.* (2020) desenvolvendo um estudo com as glândulas salivares de carrapatos *R. sanguineus* expostos à água ozonizada, reportaram que os ácinos glandulares também perderam sua forma arredondada original passando a irregulares, bem como observaram a presença de vacuolização citoplasmática nas células acinares. Morfologicamente sabe-se que o surgimento de vacúolos citoplasmáticos em células de órgão que são expostos a substâncias tóxicas pode ser considerado como uma estratégia de defesa celular, no sentido de ainda tentar preservar a integridade do seu ambiente interno, englobando em vacúolos autofágicos porções do citoplasma alteradas pela substância tóxica, ou mesmo retirando do citoplasma organelas que sofreram danos (naturais ou pela presença de substância química), o que provavelmente preservaria as regiões celulares ainda não afetadas (CAMARGO-MATHIAS, 2018; DUNN, 1990) garantindo assim que a célula pudesse ser funcionalmente ativa (CARVALHO; RECCO-PIMENTEL, 2012; REMEDIO *et al.*, 2016; OLIVEIRA *et al.*, 2016). Esse tipo de defesa celular já foi

reportado em estudos anteriores que fizeram exposição de carrapatos com outras substâncias tóxicas tanto de origem natural quanto sintética, como por exemplo aqueles desenvolvidos por Pereira *et al.* (2009) com glândulas salivares de fêmeas de *Rhipicephalus sanguineus* quando expostas ao fipronil e por Lima de Souza *et al.* (2017) quando as células epidérmicas do integumento de carrapatos *Rhipicephalus sanguineus* s.l. apresentaram alterações devido à exposição ao óleo de neem (*Azadirachta indica* a. Juss) enriquecido com diferentes concentrações de azadiractina. A ocorrência dos vacúolos citoplasmáticos foi comprovada pelas técnicas histoquímicas para detecção de proteínas e de polissacarídeos, uma vez que o corante/reagente não marcou essas regiões. Alterações histológicas/histoquímicas em virtude da exposição ao extrato etanólico de *A. oleracea* também foram reportadas por Anholetto *et al.* (2017) quando expuseram aos mesmos carrapatos machos *A. cajennense*. Esses autores também observaram a presença de extensas áreas vacuolizadas nas células secretoras do complexo de glândulas acessórias do sistema reprodutor masculino.

A exposição das glândulas salivares dos machos de *Amblyomma cajennense* à concentração intermediária (12,5 mg/mL) aqui testada, provocou nos núcleos das células dos ácinos II e III, marginalização da cromatina, alteração essa que já sabidamente indica o início de morte celular, provavelmente por apoptose, visto ser essa uma característica desse processo (BOWEN, 1993; CARVALHO; RECCO-PIMENTEL, 2012; REMEDIO *et al.*, 2014; ROMA *et al.*, 2013). Núcleos com cromatina marginalizada também foram observados por Nodari *et al.* (2012) em trabalhos que expuseram as glândulas salivares de fêmeas de *Rhipicephalus sanguineus* à permetrina, acaricida químico sintético e de eficácia comprovada. Mais recentemente Abreu *et al.* (2020) também verificaram a presença de marginalização da cromatina em núcleos de células acinares de glândulas salivares de fêmeas de *Rhipicephalus sanguineus* s.l. expostas à água ozonizada. Os mesmos autores postularam que as alterações tanto nos núcleos quanto no citoplasma de células glandulares de indivíduos expostos a tóxicos, podem comprometer a atividade secretora, resultando em danos fisiológicos que certamente impedirão que o órgão exerça adequadamente suas funções. Neste caso, os dados aqui obtidos da exposição das glândulas salivares mostraram que o jambu provocou danos citotóxicos, o que conseqüentemente comprometeria o processo de alimentação dos carrapatos principalmente na síntese e liberação do cemento substância fundamental para a aderência ao hospedeiro, além

da secreção de substâncias importantes na interação parasita-hospedeiro (ABREU *et al.*, 2020; CAMARGO-MATHIAS, 2013).

De forma geral, os dados obtidos no presente estudo sinalizaram que a exposição de machos de carrapatos da espécie *A. cajennense* ao extrato etanólico bruto de *A. oleracea*, provocou efeito tóxico no integumento e nas glândulas salivares dos mesmos, abrindo mais um leque de perspectiva para que o estudo do jambu como acaricida possa num futuro breve ser uma estratégia de controle destes ectoparasitas.

5 CONCLUSÃO

1. Os extratos obtidos das partes aéreas (flor, folha e caule) do jambu (*Acmella oleracea*) provocaram alterações morfológicas sobre o integumento e as glândulas salivares de carrapatos machos de *Amblyomma cajennense*.

2. As células acinares das glândulas salivares, apresentaram extensas áreas com vacuolização citoplasmática o que modificou a forma das células e desorganizou o arranjo acinar, permitindo inclusive o surgimento de espaços intercelulares.

3. Alterações nucleares também foram observadas nas células acinares como a marginalização da cromatina, indicando processos de degeneração celular ou morte celular por apoptose.

4. O jambu provocou alterações no integumento dos ectoparasitas, sobretudo no epitélio (epiderme) que teve suas células alteradas na forma e no citoplasma (surgimento de áreas vacuolizadas) o que conseqüentemente provocou desarranjo no epitélio (morfológico) e nas suas funções (fisiológico).

5. No presente estudo, a menor concentração analisada (6,2 mg/mL) foi a que causou menos danos aos órgãos analisados.

6. Quando analisadas as concentrações maiores de 12,5 e 25 mg/mL foram verificados danos ainda mais severos ao integumento e às glândulas salivares dos carrapatos analisados, sendo as concentrações mais tóxicas.

7. O estudo mostrou que o jambu causou efeitos citotóxicos em ambos os órgãos analisados, sugerindo que o mesmo foi capaz de ultrapassar a barreira exercida pelo integumento podendo dessa forma, via hemolinfa, atingir diversos outros órgãos internos e prejudicar processos vitais desses carrapatos.

8. Devido ao seu efeito citotóxico à órgãos importantes para sobrevivência dos carrapatos, o trabalho trouxe à literatura mais informações sobre o potencial acaricida do jambu, o qual demonstrou-se promissor para posteriores estudos sobre o extrato, viabilizando métodos de controle alternativos aos químicos e trazendo menos danos ao ambiente e a organismos não alvos.

REFERÊNCIAS

- ABREU, M. R. *et al.* Morphophysiological analysis of the salivary glands of *Rhipicephalus sanguineus* sensu lato (Acari: Ixodidae) exposed to ozonated water: A control strategy. **Medical and Veterinary Entomology**, p. 1–9, 2020
- ANDERSON, J. F.; MAGNARELLI, L. A. Biology of Ticks. **Infectious Disease Clinics of North America**, v. 22, n. 2, p. 195–215, 2008.
- ANHOLETO, L.A.; NUNES, P.B.; REMÉDIO R.N.; CAMARGO-MATHIAS, M.I. Testes of fed and unfed *Amblyomma cajennense* ticks (Acari: Ixodidae). First morphological data. **Acta Zoologica**, v.1, 2014
- ANHOLETO, L. A. *et al.* Potential action of extract of *Acmella oleracea* (L.) R.K. Jansen to control *Amblyomma cajennense* (Fabricius, 1787) (Acari: Ixodidae) ticks. **Ticks and Tick-borne Diseases**, v. 8, n. 1, p. 65–72, 2017a.
- ANHOLETO, L. A. *et al.* Toxic action of *Acmella oleracea* extract on the male reproductive system of *Amblyomma cajennense* ticks. **Veterinary Parasitology**, v. 244, p. 164–171, 2017b.
- ANHOLETO, L. A. *et al.* Morphological alterations in the ovaries of *Amblyomma cajennense* semi-engorged ticks exposed to ethanolic extract of *Acmella oleracea*. **Microscopy Research and Technique**, v. 81, n. 11, p. 1347–1357, nov. 2018.
- ARAÚJO, R. P. DE; NAVARRO, M. B. M. DE A.; CARDOSO, T. A. DE O. Febre maculosa no Brasil: estudo da mortalidade para a vigilância epidemiológica. **Cadernos Saúde Coletiva**, v. 23, n. 4, p. 354–361, 2015.
- ARNOSTI, A. *et al.* Effects of *Ricinus communis* oil esters on salivary glands of *Rhipicephalus sanguineus* (Latreille, 1806) (Acari: Ixodidae). **Experimental Parasitology**, v. 127, p. 569–574, 2011.
- BALDANI, C. D. *et al.* Production of recombinant EMA-1 protein and its application for the diagnosis of. **Rev. Bras. Parasitol. Vet.**, v. 20, n. 1, p. 54–60, 2011.
- BARBOSA, A. F. *et al.* Spilanthal: Occurrence, extraction, chemistry and biological activities. **Revista Brasileira de Farmacognosia**, v. 26, n. 1, p. 128–133, 2016.
- BEATI, L. *et al.* *Amblyomma cajennense* (Fabricius, 1787) (Acari: Ixodidae), the Cayenne tick: phylogeography and evidence for allopatric speciation. **BMC Evolutionary Biology**, v. 13, n. 1, p. 267, 2013.
- BORGES, L. M. F.; SOUSA, L. A. D. DE; BARBOSA, C. DA S. Perspectives for the use of plant extracts to control the cattle tick *Rhipicephalus (Boophilus) microplus*. **Brazilian Journal of Veterinary Parasitology**, v. 20, n. 2, p. 89–96, 2011.
- BOTTEON, P. DE T. L. *et al.* Babesiose em cavalos atletas portadores. **Ciência Rural**, v. 35, n. 5, p. 1136–1140, 2005.

- BOWEN, I. D. **Apoptosis or programmed cell death?** *Cell Biology International*, 1993.
- CAMARGO-MATHIAS, M. I. **Guia básico de morfologia interna de carrapatos ixodídeos.** São Paulo: Editora UNESP, 2013.
- CAMARGO-MATHIAS, M. I. **Inside Ticks: Morphophysiology, toxicology and therapeutic perspectives.** 1ª ed. São Paulo: Editora UNESP, 2018.
- CARVALHO, H. F.; RECCO-PIMENTEL, S. M. **A Célula.** 3a ed. São Paulo: Editora Manole, 2012.
- CASTRO, K. N. C. *et al.* Acaricide activity in vitro of *Acmella oleracea* against *Rhipicephalus microplus*. **Parasitology Research**, v. 113, n. 10, p. 3697–3701, out. 2014.
- DA SILVA MENDES, A. *et al.* Acaricidal activity of thymol on larvae and nymphs of *Amblyomma cajennense* (Acari: Ixodidae). **Veterinary Parasitology**, v. 183, n. 1–2, p. 136–139, 2011.
- DE LA FUENTE, J. *et al.* Overview: Ticks as vectors of pathogens that cause disease in humans and animals. **Frontiers in Bioscience**, v. 13, n. 18, p. 6938–6946, 2008.
- DE OLIVEIRA, M. V. S. *et al.* Sublethal concentrations of acetylcarvacrol affect reproduction and integument morphology in the brown dog tick *Rhipicephalus sanguineus* sensu lato (Acari: Ixodidae). **Experimental and Applied Acarology**, v. 82, n. 2, p. 265–279, 2020.
- DE WAAL, D. T. Equine piroplasmiasis: A review. **British Veterinary Journal**, v. 148, n. 1, p. 6–14, 1992.
- DENARDI, S. E. *et al.* Salivary glands of *Amblyomma cajennense* (Acari: Ixodidae): A histological and an ultrastructural overview. **Experimental and Applied Acarology**, v. 54, n. 2, p. 177–189, 2011.
- DOS SANTOS, F. C. C.; VOGEL, F. S. F.; MONTEIRO, S. G. Efeito do óleo essencial de manjeriço (*Ocimum basilicum* L.) sobre o carrapato bovino *Rhipicephalus (Boophilus) microplus* em ensaios in vitro. **Semina: Ciências Agrárias**, v. 33, n. 3, p. 1133–1140, 2012.
- DUBEY, S. *et al.* Phytochemistry, Pharmacology and Toxicology of *Spilanthes acmella*: A Review. **Advances in Pharmacological Sciences**, v. 2013, p. 423750, 2013.
- DUNN, W. A. Studies on the mechanisms of autophagy: Formation of the autophagic vacuole. **Journal of Cell Biology**, v. 110, n. 6, p. 1923–1933, 1990.

- ESTRADA-PENÑA, A. *et al.* Divergent environmental preferences and areas of sympatry of tick species in the *Amblyomma cajennense* complex (Ixodidae). **International Journal for Parasitology**, v. 44, n. 14, p. 1081–9, dez. 2014.
- FABRY, W.; OKEMO, P.; ANSORG, R. Fungistatic and fungicidal activity of east African medicinal plants. **Mycoses**, v. 39, n. 1–2, p. 67–70, 1996.
- FARIAS, M. P. O. *et al.* Potencial acaricida do óleo de andiroba *Carapa guianensis* Aubl. sobre fêmeas adultas ingurgitadas de *Anocentor nitens* Neumann, 1897 e *Rhipicephalus sanguineus* Latreille, 1806. **Arquivo Brasileiro de Medicina Veterinária e Zootecnia**, v. 61, n. 4, p. 877–882, 2009.
- FAVORETO, R.; GILBERT, B. Estado da Arte/State of the Art - *Acmella oleracea* (L.) R. K. Jansen (Asteraceae) – Jambu. **Revista Fitos**, v. 5, n. 1, p. 83–91, 2010.
- FREITAS, D. R. J. DE; POHL, P. C.; JR, I. DA S. V. Caracterização da resistência para acaricidas no carrapato *Boophilus microplus*. **Acta Scientiae Veterinariae**, v. 33, p. 109–117, 2005.
- FURQUIM, K. C. S.; BECHARA, G. H.; MATHIAS, M. I. C. Morpho-histochemical characterization of salivary gland cells of males of the tick *Rhipicephalus sanguineus* (Acari: Ixodidae) at different feeding stages: Description of new cell types. **Experimental and Applied Acarology**, v. 50, n. 1, p. 59–70, 2010.
- GONÇALVES, V. D. M.; HUERTA, M. DA M.; FREITAG, R. A. Acaricide plant potential in the control of *Rhipicephalus (Boophilus) microplus*. **Rev. Ciên. Vet. Saúde Pública**, v. 3, n. 1, p. 14–22, 2016.
- GUEDES, E. *et al.* Detection of *Rickettsia rickettsii* in the tick *Amblyomma cajennense* in a new Brazilian spotted fever-endemic area in the state of Minas Gerais. **Memórias do Instituto Oswaldo Cruz**, v. 100, n. 8, p. 841–845, dez. 2005.
- HACKMAN, R. H.; FILSHIE, B. K. **The Tick Cuticle**. [s.l.] Pergamon Press Ltd, 1982.
- JUNQUEIRA, L.C.U.; JUNQUEIRA, L.M.M.S. **Técnicas Básicas de Citologia e Histologia**. São Paulo: Santos, 1983. 123p.
- KADIR, H. A. *et al.* Toxicity and electrophysiological effects of *Spilanthes amella* Murr. extracts on *Periplaneta americana* L. **Pesticide Science**, v. 25, p. 329–335, 1989.
- LABRUNA, M. B.; TERASSINI, F. A.; CAMARGO, L. M. A. Notes on population dynamics of *Amblyomma* ticks (Acari: Ixodidae) in Brazil. **Journal of Parasitology**, v. 95, n. 4, p. 1016–1018, 2009.
- LÁZARO, S. F. *et al.* Effect of aqueous extracts of *Baccharis trimera* on development and hatching of *Rhipicephalus microplus* (Acaridae) eggs. **Veterinary Parasitology**, 2013.
- LIMA DE SOUZA, J. R. *et al.* The effects of neem oil (*Azadirachta indica* A. JUSS) enriched with different concentrations of azadirachtin on the integument of semi-

engorged *Rhipicephalus sanguineus* sensu lato (Acari: Ixodidae) females. **Microscopy Research and Technique**, v. 80, n. 8, p. 838–844, 2017.

LOPES, C. M. L. *et al.* Host Specificity of *Amblyomma cajennense* (Fabricius, 1787) (Acari: Ixodidae) with Comments on the Drop-off Rhythm. **Memórias do Instituto Oswaldo Cruz**, v. 93, n. 3, p. 347–351, 1998.

MARTINS, T. F. *et al.* Geographical distribution of *Amblyomma cajennense* (sensu lato) ticks (Parasitiformes: Ixodidae) in Brazil, with description of the nymph of *A. cajennense* (sensu stricto). **Parasites & vectors**, v. 9, n. 1, p. 186, 31 mar. 2016.

MASSARD, C. L.; FONSECA, A. H. Carrapatos e doenças transmitidas comuns ao homem e aos animais. **A Hora Veterinária**, v. 135, n. 1, p. 15–23, 2004.

MATOS, R. S. *et al.* Thymol action on cells and tissues of the synganglia and salivary glands of *Rhipicephalus sanguineus* sensu lato females (Acari: Ixodidae). **Ticks and Tick-borne Diseases**, v. 10, n. 2, p. 314–320, 2019.

MONTEIRO, S. G. **Parasitologia na medicina veterinária**. 2 ed. Rio de Janeiro: Ed. Roca, 2017. 370 p.

MORAES-FILHO, J. Febre maculosa brasileira. **Revista de Educação Continuada em Medicina Veterinária e Zootecnia do CRMV-SP**, v. 15, n. 1, p. 38–45, 2017.

MORENO, S. C. *et al.* Bioactivity of compounds from *Acmella oleracea* against *Tuta absoluta* (Meyrick) (Lepidoptera: Gelechiidae) and selectivity to two non-target species. **Pest Management Science**, v. 68, n. 3, p. 386–393, 2012.

NAVA, S.; GUGLIELMONE, A. A.; MANGOLD, A. J. An overview of systematics and evolution of ticks. **Frontiers in Bioscience**, v. 14, n. 8, p. 2857–2877, 2009.

NIGRINIS, L. S. O. DE; CARO, J. O.; OLARTE, E. N. Estudio fitofarmacológico de la fracción liposoluble de las flores de la *Spilanthes americana* (Mutis) parte I: Estudio fitoquímico. **Revista Colombiana de Ciências Químico-Farmacêuticas**, v. 15, p. 37–47, 1986.

NODARI, E. F. *et al.* Degenerative process and cell death in salivary glands of *Rhipicephalus sanguineus* (Latreille, 1806) (Acari: Ixodidae) semi-engorged female exposed to the acaricide permethrin. **Microscopy Research and Technique**, 2012.

NOLAN, J. Mechanisms of resistance to chemicals in arthropod parasites of veterinary importance. **Veterinary Parasitology**, v. 18, n. 2, p. 155–166, ago. 1985.

NWANADE, C. F.; YU, Z.; LIU, J. Botanical acaricides induced morphophysiological changes of reproductive and salivary glands in tick: A mini-review. **Research in Veterinary Science**, v. 132, p. 285–291, 2020.

OLIVEIRA, P. R.; CAMARGO-MATHIAS, M. I.; BECHARA, G. H. Evaluation of cytotoxic effects of fipronil on ovaries of semi-engorged *Rhipicephalus sanguineus*

(Latreille, 1806) (Acari: Ixodidae) tick female. **Food Chemical Toxicology**, Oxford, v. 46, p. 2459–2465, 2008.

OLIVEIRA, P. R. *et al.* Toxicity effect of the acaricide fipronil in semi-engorged females of the tick *Rhipicephalus sanguineus* (Latreille, 1806) (Acari: Ixodidae): preliminary determination of the minimum lethal concentration and LC(50). **Experimental Parasitology**, v. 127, n. 2, p. 418–22, fev. 2011.

OLIVEIRA, P. R. *et al.* Cytotoxic effects of extract of *Acmella oleraceae* (Jambu) in *Rhipicephalus microplus* females ticks. **Microscopy Research and Technique**, v. 79, n. 8, p. 744–753, ago. 2016.

PEREIRA, C. P. M. *et al.* Effects of fipronil (active ingredient of Frontline®) on salivary gland cells of *Rhipicephalus sanguineus* females (Latreille, 1806) (Acari: Ixodidae). **Veterinary Parasitology**, v. 166, n. 1–2, p. 124–130, 2009.

PRUETT, J. H. Immunological control of arthropod ectoparasites - A review. **International Journal for Parasitology**, v. 29, n. 1, p. 25–32, 1999.

RAMSEWAK, R.; ERICKSON, A. J.; NAIR, M. G. Bioactive N-isobutylamides from the flower buds of *Spilanthes acmella*. **Phytochemistry**, v. 51, n. 6, p. 729–732, jul. 1999.

REMEDIO, R. N. *et al.* Morphological alterations in the synganglion and integument of *Rhipicephalus sanguineus* ticks exposed to aqueous extracts of neem leaves (*Azadirachta indica* A. JUSS). **Microscopy Research and Technique**, v. 77, p. 989–998, 2014.

REMEDIO, R. N.; NUNES, P. H.; CAMARGO-MATHIAS, M. I. The extensible integument of *Rhipicephalus sanguineus* female ticks in different feeding stages: A morphological approach. **Acta Zoologica**, p. 1–9, 2014.

REMEDIO, R. N. *et al.* Morphological alterations in salivary glands of *Rhipicephalus sanguineus* ticks (Acari: Ixodidae) exposed to neem seed oil with known azadirachtin concentration. **Micron**, v. 83, p. 19–31, abr. 2016.

RODRÍGUEZ-MALLON, A. Developing Anti-tick Vaccines. **Methods in Molecular Biology (Clifton, N.J.)**, v. 1404, p. 243–59, 2016

ROMA, G. C. *et al.* Determination of LC(50) of permethrin acaricide in semi-engorged females of the tick *Rhipicephalus sanguineus* (Latreille, 1806) (Acari: Ixodidae). **Experimental Parasitology**, v. 123, n. 3, p. 269–72, nov. 2009.

ROMA, G. C. *et al.* Morphological and cytochemical changes in synganglion of *Rhipicephalus sanguineus* (Latreille, 1806) (Acari: Ixodidae) female ticks from exposure of andiroba oil (*Carapa guianensis*). **Microscopy Research and Technique**, v. 76, n. 7, p. 687–96, jul. 2013.

RUPPERT, E. E.; BARNES, R. D. **Zoologia dos Invertebrados**. 6. ed. São Paulo: Roca, 1993.

SANTOS, M.; ALMEIDA, R.; ANTUNES, S. C. Artrópodes. **Revista de Ciência Elementar**, v. 6, n. 2, p. 1–5, 2018.

SAUER, J. R. *et al.* Tick salivary gland physiology. **Annual Review of Entomology**, v. 40, p. 245–267, 1995.

SCOLES, G. A. *et al.* Equine piroplasmiasis associated with *Amblyomma cajennense* Ticks, Texas, USA. **Emerging Infectious Diseases**, v. 17, n. 10, p. 1903–5, out. 2011.

SHARMA, A. *et al.* Insecticidal Toxicity of Spilanthol from *Spilanthes acmella* Murr. against *Plutella xylostella* L. **American Journal of Plant Sciences**, n. 3, p. 1568–1572, 2012.

ŠIMO, L. *et al.* The Essential Role of Tick Salivary Glands and Saliva in Tick Feeding and Pathogen Transmission. **Frontiers in Cellular and Infection Microbiology**, v. 7, p. 1–23, 2017.

SOARES, H. S. *et al.* Ticks and rickettsial infection in the wildlife of two regions of the Brazilian Amazon. **Experimental & Applied Acarology**, v. 65, n. 1, p. 125–40, jan. 2015.

SONENSHINE, D. E.; ROE, R. M. **Biology of ticks**. 2a ed. United States of America: Oxford University Press, 2014.

TARRAGONA, E. L. *et al.* Rickettsia infection in *Amblyomma tonelliae*, a tick species from the *Amblyomma cajennense* complex. **Ticks and Tick-borne Diseases**, v. 6, n. 2, p. 173–177, 2015.

TORRES, J. M.; CHÁVEZ, A. G. Alcamidas en plantas: distribución e importancia. **Avance y Perspectiva**, v. 20, n. Noviembre-Diciembre, p. 377–387, 2001.

VENDRAMINI, M. C. R. *et al.* Cytotoxic effects of andiroba oil (*Carapa guianensis*) in reproductive system of *Rhipicephalus sanguineus* (Latreille, 1806) (Acari: Ixodidae) semi-engorged females. **Parasitology Research**, v. 111, n. 5, p. 1885–1894, nov. 2012.

WILLADSEN, P. Tick control: Thoughts on a research agenda. **Veterinary Parasitology**, v. 138, n. 1–2, p. 161–168, 2006.

YOU, M. *et al.* Identification and molecular characterization of a chitinase from the hard tick *Haemaphysalis longicornis*. **The Journal of Biological Chemistry**, v. 278, n. 10, p. 8556–63, 2003.

ANEXO A - PARECER COMITÊ DE ÉTICA



UNIVERSIDADE ESTADUAL PAULISTA
"JÚLIO DE MESQUITA FILHO"
Campus de Rio Claro

COMISSÃO DE ÉTICA
NO USO DE ANIMAL
CEUA-IB-UNESP-CRC

DECISÃO CEUA Nº 11/2015

Instituição: UNESP – IB – CRC	Departamento: Biologia
Data de Registro CEUA: 23.04.15	

CERTIFICADO

Certificamos que o Projeto de Pesquisa intitulado "O Jambu (*Acmella Oleracea*) e sua ação acaricida: Estudo dos efeitos sobre a morfofisiologia dos sistemas reprodutores masculino e feminino de *Amblyomma cajennense* (*Fabricius, 1787*) (Acari: Ixodidae)" protocolo nº 3545, sob responsabilidade de Maria Izabel Souza Camargo (Pesquisador Responsável) e Luis Adriano Anholetto (Orientando) , que envolve a produção, manutenção e/ou a utilização de animais pertencentes ao filo Chordata, subfilo Vertebrata (exceto o homem), para fins de pesquisa científica (ou ensino) – encontra-se de acordo com os preceitos da Lei nº 11.794 de 8 de outubro de 2008, do Decreto nº 1676.899 de 15 de julho de 2009, e com as normas editadas pelo Conselho Nacional de Controle de Experimentação Animal (CONCEA).

Subprojeto(s) vinculado(s): == ==

Colaboradores: Patrícia Rosa de Oliveira

A Comissão de Ética no Uso de Animal - CEUA do Instituto de Biociências da UNESP – Campus de Rio Claro, em sua 24ª reunião ordinária, realizada em 17/06/15.

<input checked="" type="checkbox"/>	Aprovou o Projeto de Pesquisa acima citado, ratificando o parecer emitido pelo relator.
<input type="checkbox"/>	Desde que atendidas as pendências apontadas na reunião (vide anexo), aprova o Projeto de Pesquisa acima citado (prazo máximo de 30 dias).
<input type="checkbox"/>	Referendou o Projeto de Pesquisa acima citado, ratificando o parecer emitido pelo relator.
<input type="checkbox"/>	Aprovou retornar ao interessado para atendimento das pendências encontradas (prazo máximo de 30 dias).
<input type="checkbox"/>	Não Aprovou.
<input type="checkbox"/>	Retirou, devido à permanência das pendências.

Vigência do Projeto: 01/04/2015 a 01/04/2019

Espécie/linhagem: Coelho branco da Nova Zelândia Número de animais: 06

Peso: 2 kg Idade: Sexo: fêmea

Origem dos animais (Informações sobre o fornecedor): Biotério de Botucatu- UNESP

Objetivo Acadêmico:	<input type="checkbox"/> TCC
	<input type="checkbox"/> Mestrado
	<input checked="" type="checkbox"/> Doutorado
	<input type="checkbox"/> Outros – (Iniciação Científica)

Rio Claro, 18/06/2015

Prof. Dr. José Paulo Leite Guadanucci
Coordenador

Luis Adriano Anholetto
23/06/15