

UNIVERSIDADE ESTADUAL PAULISTA “JULIO DE MESQUITA FILHO”

FACULDADE DE MEDICINA DE BOTUCATU

**ANÁLISE PROGNÓSTICA DA IMUNOEXPRESSÃO DE PROTEÍNAS
RELACIONADAS À TRANSIÇÃO EPITELIAL-MESENQUIMAL NOS
CARCINOMAS MAMÁRIOS ESPORÁDICOS DE CADELAS**

BRENO SOUZA SALGADO

Dissertação apresentada ao programa de Pós-graduação em Patologia da Faculdade de Medicina de Botucatu, Universidade Estadual Paulista – UNESP para obtenção do título de mestre em Patologia

Orientadora: Profa. Dra. Noeme Sousa Rocha

Coorientador: Prof. Dr. Rafael Malagoli Rocha

BOTUCATU/SP

2011

UNIVERSIDADE ESTADUAL PAULISTA “JULIO DE MESQUITA FILHO”

FACULDADE DE MEDICINA DE BOTUCATU

**ANÁLISE PROGNÓSTICA DA IMUNOEXPRESSÃO DE PROTEÍNAS
RELACIONADAS À TRANSIÇÃO EPITELIAL-MESENQUIMAL NOS
CARCINOMAS MAMÁRIOS ESPORÁDICOS DE CADELAS**

BRENO SOUZA SALGADO

Dissertação apresentada ao programa de Pós-graduação em Patologia da Faculdade de Medicina de Botucatu, Universidade Estadual Paulista – UNESP para obtenção do título de mestre em Patologia

Orientadora: Profa. Dra. Noeme Sousa Rocha

Coorientador: Prof. Dr. Rafael Malagoli Rocha

BOTUCATU/SP

2011

Ficha catalográfica elaborada pela Seção Técnica de Aquisição e Tratamento da Informação

Divisão Técnica de Biblioteca e Documentação - Campus De Botucatu -
UNESP

Bibliotecária responsável: *Sulamita Selma Clemente Colnago* – CRB 8/4716

Salgado, Breno Souza.

Análise prognóstica da imunoexpressão de proteínas relacionadas à transição epitelial-mesenquimal nos carcinomas mamários esporádicos de cadelas / Breno Souza Salgado. - Botucatu, 2011

Dissertação (mestrado) - Faculdade de Medicina de Botucatu, Universidade Estadual Paulista, 2011

Orientador: Noeme Sousa Rocha

Co-orientador: Rafael Malagoli Rocha

Capes: 40105008

1. Câncer em cão 2. Mamas - Câncer.

Palavras-chave: Cão; Carcinoma mamário; EMT; Snail; Transição epitélio-mesenquima

Dedicatória

Esta dissertação é dedicada aos meus pais José Salgado e Elme Luce, que investiram em conjunto comigo e apoiaram incondicionalmente meus ideais, acompanharam todas as minhas realizações e aplaudiram as minhas conquistas. Além disso, aceitaram a minha ausência física e a distância durante os últimos anos.

“Os nossos pais amam-nos porque somos seus filhos, é um fato inalterável. Nos momentos de sucesso, isso pode parecer irrelevante, mas nas ocasiões de fracasso, oferecem um consolo e uma segurança que não se encontram em qualquer outro lugar.” **Bertrand Russel**

À Lidianne Narducci Monteiro, pelo convívio, companheirismo, paciência, amor, compreensão e, principalmente, por ter sido o motivo de que eu querer sempre buscar algo melhor.

“Amo como ama o amor. Não conheço nenhuma outra razão para amar senão amar. Que queres que te diga, além de que te amo, se o que quero dizer-te é que te amo.” **Fernando Pessoa**

Ao meu avô, já falecido, José Salgado Filho, o “Vô Salgadinho”, por todos os ótimos momentos que me proporcionou quando ainda vivo.

“Se um grande homem cair, mesmo depois da queda, ele continua grande.” **Sêneca**

Agradecimientos

À minha orientadora Noeme Sousa Rocha que permitiu que eu fizesse parte de seu grupo de pesquisa, e que sempre acreditou em minha capacidade de aprendizagem e possibilitou meu crescimento científico. Ademais, uma grande amiga.

Aos meus queridos orientadores de etapas anteriores, Maria Cecília Rui Luvizotto, Joaquin Hernán Patarroyo Salcedo e Sérgio Oliveira de Paula, que apoiaram meu início científico e permitiram meu crescimento dentro dos estudos em Patologia Veterinária.

“A mente que se abre a uma nova idéia jamais voltará a seu tamanho original.” **Albert Einstein**

Às agências de fomento Conselho Nacional de Desenvolvimento Científico e Tecnológico (CNPq), pela bolsa de mestrado no país protocolo nº 130358/2010-0, e Fundação de Amparo à Pesquisa do Estado de São Paulo (FAPESP), pelos auxílios financeiros 2008/57309-5 e 2009/53796-1 concedidos ao nosso grupo de pesquisa que possibilitaram a execução de meu projeto.

À Seção de Pós-graduação da Faculdade de Medicina de Botucatu – UNESP, nas pessoas de Nathanael Pinheiro Salles, Regina Célia Spadin e Tânia Alice Andrade, por todo o auxílio pacientemente prestado durante a execução deste estudo.

Aos proprietários que permitiram que seus animais fizessem parte deste estudo, sem os quais nada teria sido possível.

“Toda religião, arte e ciência são ramos de uma mesma árvore. Todas essas aspirações visam o enobrecimento da vida do homem, elevando-a da esfera da mera existência física e conduzindo o indivíduo para a liberdade.” **Albert Einstein**

Ao Dr. Rafael Malagoli Rocha pela coorientação deste estudo, pelo constante apoio e pela amizade desenvolvida ao longo do tempo.

Ao Dr. Deilson Elgui de Oliveira, pelos grandes e inestimáveis conselhos, argüições e ensinamentos que tanto tem valor para mim.

À Dr. Fátima Gärtner, ao Dr. Augusto Faustino e à Dra. Patrícia Dias Pereira, pelo acolhimento na Universidade do Porto, pelos conselhos, momentos inestimáveis e pelos ensinamentos lá fornecidos.

À Irina, Fátima, Célia, Alexandra, Luiza e à Encarnação, pelos ótimos momentos de amizade e aprendizado no ICBAS/Universidade do Porto.

Aos membros do Departamento de Anatomia Patológica - Hospital A.C. Camargo/Fundação Antônio Prudente, Suely Nonogaki, Carlinhos, Severino e Liliane, por todo o auxílio prestado no desenvolvimento deste trabalho e pela eterna simpatia e paciência.

Aos técnicos do Serviço de Patologia Veterinária da Faculdade de Medicina Veterinária e Zootecnia da UNESP, Campus de Botucatu, Valéria, Noel, e Claudinei, por toda a ajuda, disposição e companheirismo.

À Pós-graduação em Patologia da FMB/UNESP, em especial a Vania Soler e Dra. Márcia Guimarães da Silva por toda a dedicação e auxílio oferecido a mim.

“O que vale na vida não é o ponto de partida e sim a caminhada. Caminhando e semeando, no fim terás o que colher.” **Cora Coralina**

À bolsista técnica Gabriela, pela paciência e presteza a todos os momentos, e à aluna de graduação Priscila, pela disponibilidade nos diferentes momentos e pela eterna alegria contagiante. Aos estudantes de Pós-graduação *stricto sensu* do Serviço de Patologia Veterinária e Ornitopatologia da Faculdade de Medicina Veterinária e Zootecnia – UNESP, Fernanda, Rodolpho, Isabelle, Érika, Ticiane, Pedro, Márcia, Paulo Ricardo, Guilherme, Didier, Mariana e Raquel, por contribuírem com a troca de conhecimentos científicos que gera a ciência.

Aos residentes do Serviço de Patologia Veterinária e Ornitopatologia da Faculdade de Medicina Veterinária e Zootecnia – UNESP, Fabrizio, Thaís Fernandes e Taís Donato, pela prestatividade e amizade apresentada ao longo dos tempos.

“Estudante, eis um título que apenas abandonamos no tumulto.” **Jean Guilton**

Aos meus amigos de longa data Felipe “Bode” Leite, André “Frain” Câmara, Lucas “Chuck” Fragoso, Omir “Mürr” Paiva, Luiz Carlos “Sócio” Scaldaferrri, Vinícius “Cuia” Pereira, César “Chuca” Bezerra, Alexandre “Alhugas” Viana e Caio “Gatuno” Carbonaro, pela manutenção do contato, pelos exemplos de luta e caráter e pela torcida, que mesmo à distância, foi muito importante para mim.

À Larissa Demoner, João Marcelo e Giovane Olivo pela amizade e pela presteza de sempre. Ao Fernando, Valéria, Rivane e Walda, pela amizade constante e pelo infinito apoio prestado, em todos os aspectos e sentidos. À “Tia” Jussara e ao “Tio” Aldo por me acolherem em sua casa e por serem sempre tão solícitos e serenos comigo em minhas idas a São Paulo.

“A amizade nasce no momento em que uma pessoa diz para a outra ‘O que? Você também! Pensei que eu era o único’.” **C.S. Lewis**

À minha família, nas pessoas de meu irmão Victor, minha cunhada Angélica, Vó Branca, Ellen, Tia Beth, Tio Márcio, Tia Marilene, Tio Elson, Tia Denise, Tia Elaine e todos os mais, que sempre me acolheram com amor e souberam entender meus momentos de ausência.

À minha outra família, nas pessoas de Joacy “Baiano”, Lurdinha, “Vó” Madalena, “Seu” Domingos, Tia Bebel, Tia Delina, Pedro, Tia Cida, Emannuelle, Emarielli, Lorena, Rumenick, João Victor, Danielly, Nick e Pitico, que me receberam muito bem desde o início e por quem nutro muito respeito e amor.

“Os momentos mais felizes da minha vida foram aqueles, poucos, que pude passar em minha casa, com a minha família.” **Thomas Jefferson**

Ao Thor, meu cão e grande companheiro.

“Não há algum psiquiatra no mundo igual a um filhote de cão que lambe a sua face.” **Bem Willians**

Aos meus cães Thammy e Sadik, que fizeram com que eu desejasse ser médico veterinário.

Aos meus cães “emprestados”, Costelinha, Mary Jane e Sissi, que inegavelmente me faziam sentir um pouco mais perto de casa quando junto de mim.

“Os cães são o nosso elo com o paraíso. Eles não conhecem a maldade, a inveja ou o descontentamento. Sentar-se com um cão ao pé de uma colina numa linda tarde é voltar ao Éden onde ficar sem fazer nada não era tédio, era paz.” **Milan Kundera**

À todas as pessoas aqui não mencionadas, mas que sempre me apoiaram e torceram para que eu atingisse os meus objetivos.

“O criador não dá a você o desejo de fazer o que você não tem capacidade de fazer.” **Orison S. Marden**

À Deus.

“Reze como se tudo dependesse de Deus e trabalhe como se tudo dependesse de você.” **Cardeal Shellman**

SUMÁRIO

LISTA DE TABELAS, QUADROS E FIGURAS	13
LISTA DE ABREVIATURAS.....	14
RESUMO.....	15
ABSTRACT	16
CAPÍTULO I	17
Revisão da literatura	18
Referências.....	39
CAPÍTULO II.....	56
Artigos científicos.....	57
Manuscrito I.....	58
Manuscrito II.....	76
Conclusões gerais	89
Anexos	91
Anexo I.....	92

LISTA DE TABELAS, QUADROS E FIGURAS

MANUSCRITO 1

Table 1. Primary antibodies, dilutions, and antigen retrieval methods.....	63
Table 2. Snai-1 expression in luminal cells from mammary tissues and their relation to histological classification	65
Figure 1. A. Simple mammary carcinoma of a female dog. Snai-1 nuclear expression in luminal cells, cells of the invasive front and stromal cells B. Complex mammary carcinoma of a female dog. Snai-1 overexpression in neoplastic cells under chondroid metaplasia/differentiation	65

MANUSCRITO 2

Table 1: Antibodies used in the immunohistochemical study.....	80
Figure 1. Immunohistochemistry findings showing epithelial protein loss (A and B) and mesenchymal protein expression acquisition (C-F) in canine mammary carcinomas. A. Membranous cytokeratins loss. B. Membranous E-cadherin loss. C. Membranous N-cadherin expression. D. Cytoplasmic matrix metalloproteinase 2 expression. E. Snai-1 nuclear expression. F. S100A4 nuclear expression.	82
Figure 2. Significant statistical results of EMT markers and pathological characteristics. A. Association between Snai-1 and E-cadherin. B. Association between S100A4 and vascular invasion.	83

LISTA DE ABREVIATURAS

AgNOR – regiões organizadoras nucleolares argiroflicas

Ca⁺⁺ - íon cálcio

DNA – ácido deoxirribonucléico

cDNA – ácido deoxirribonucléico complementar

CRHL – laboratório de saúde radiológica colaborativa

EMT – transição epitelial-mesenquimal

HER-2 – receptor de fator de crescimento epidérmico 2

HLH – família de proteínas do tipo hélice-alça-hélice

bHLH – proteína básica hélice-alça-hélice

MAPK – via de sinalização intracelular da quinase protéica ativada por mitógeno

MET – transição mesenquimal-epitelial

MMP – metaloproteinase de matriz

OMS – Organização mundial da saúde

PCNA – antígeno nuclear de células em proliferação

RE – receptor de estrógeno

RNA – ácido ribonucléico

mRNA – ácido ribonucléico mensageiro

RTK – receptor tirosina quinase

Wnt – via de sinalização intracelular Wnt, nome derivado da combinação de *Wingless* e *Int.*

RESUMO

Transição epithelial-mesenquimal (EMT) é a conversão de células epiteliais polarizadas para células migratórias com fenótipo fibroblasto-símile. A EMT está envolvida na progressão e metástase em diversos cânceres nos seres humanos, porém permanece a ser mais bem explorada na literatura veterinária. O objetivo desta pesquisa foi avaliar a imunexpressão de proteínas relacionadas à EMT nos carcinomas mamários de cadelas (CMCs). Seis proteínas foram avaliadas por meio de imunoistoquímica em 94 amostras de CMCs. Tecidos mamários não neoplásicos de 17 cadelas e amostras de 9 tumores mamários benignos de cadelas foram avaliados de modo a determinar o perfil de imunexpressão de Snai-1. Características anatomopatológicas foram comparadas com a imunexpressão de proteínas relacionadas à EMT nos CMCs. A perda de proteínas epiteliais e/ou a aquisição de proteínas mesenquimais foi observada principalmente em neoplasias com evidência de invasão estromal; entretanto, somente foi observada significância estatística quando comparado S100A4 e invasão vascular. Snai-1 foi observado em células luminiais de neoplasias simples malignas e em células mioepiteliais de tumores benignos ou malignos de caráter complexo, sendo também significativamente relacionado à baixa de expressão de Caderina-E. Conclui-se que a perda de proteínas epiteliais e/ou a aquisição de proteínas mesenquimais está associada com EMT e pode possuir importante papel na avaliação de CMCs. O padrão único de imunexpressão de Snai-1 pode ajudar a distinção entre um adenoma e um carcinoma não metastático e aparenta estar relacionado à conversão de células mioepiteliais a um fenótipo mesenquimal completo. A perda de Caderina-E e citoqueratina e a mudança no padrão de imunexpressão de Snai-1, Caderina-N, S100A4 e MMP-2 indica a ocorrência de EMT em carcinomas mamários de cadelas e deve resultar na ressecção em bloco dos tumores e em seguimento clínico mais acurado.

ABSTRACT

Epithelial-mesenchymal transition (EMT) is defined as switching of polarized epithelial cells to a migratory fibroblastoid phenotype. EMT is known to be involved in the progression and metastasis of various cancers in humans, but this specific process is still little explored in the veterinary literature. The aim of this research was to evaluate the expression of EMT-related proteins in canine mammary carcinomas (CMCs). The expression of six EMT-related proteins in CMC of 94 female dogs was evaluated by immunohistochemistry. Additionally, mammary tissues from 17 female dogs with no history of mammary tumor development and from 9 bitches with benign tumors were evaluated in order to determine Snai-1 immunoexpression patterns. Anatomopathological characteristics were compared with the expression of EMT-related proteins in CMCs. Loss of epithelial protein and/or acquisition of the expression of mesenchymal proteins were observed, particularly in tumors with evidence of stromal invasion; however, significance was only observed between the S100A4 and vascular invasion. Snai-1 was only expressed in luminal cells of histologically malignant tumors and in myoepithelial cells of benign and malignant complex tumors and was significantly related to E-cadherin loss. In conclusion, loss of epithelial proteins and/or the acquisition of mesenchymal proteins are associated with EMT and may have an important role in the evaluation of CMC patients. The unique immunoexpression pattern of Snai-1 could help to distinguish between an adenoma and a non-metastatic carcinoma and seems to be related to conversion of myoepithelial cells to a complete mesenchymal-like phenotype. Loss of E-cadherin and cytokeratin and change of immunoexpression pattern of Snai-1, N-cadherin, S100A4 and MMP-2 indicate the occurrence of EMT in canine mammary carcinomas and should result in an en bloc resection or a close follow-up.

Capítulo 1

Revisão da literatura

1. NEOPLASIAS MAMÁRIAS DE CADELAS: PROGNÓSTICO E BIOMARCADORES RELACIONADOS À TRANSIÇÃO EPITELIAL-MESENQUIMAL

1.1. Neoplasias mamárias de cadelas

As neoplasias mamárias esporádicas das cadelas são as neoplasias que mais frequentemente afetam as fêmeas da espécie,^{84,88} particularmente nos países nos quais os animais não são rotineiramente castrados quando jovens. A incidência exata destas neoplasias é difícil de ser determinada, porém foi estimado em 105:100.000 pacientes, o que representa uma incidência cerca de três vezes maior do que sua ocorrência nas mulheres.¹²

Os cães possuem cinco pares de glândulas mamária – torácicas craniais, torácicas caudais, abdominais craniais, abdominais caudais e inguinais – e a incidência documentada da ocorrência de múltiplos tumores é de em até 60% dos casos.^{7,25} Apesar da ocorrência relativamente comum de múltiplos tumores mamários sincrônicos, as informações sobre a inter-relação entre os tumores são escassas. Muitos relatos demonstram que eles são neoplasias primárias independentes uma das outras com características histológicas diferentes, sendo recomendado que todos os tumores sejam biopsiados de modo a determinar sua malignidade.^{25,87,126}

As neoplasias mamárias caninas quase que exclusivamente afetam cadelas – estas principalmente acima dos nove anos de idade^{45,77,118} – e acometem mais frequentemente as glândulas mamárias inguinais. É descrito que cães de raças puras, reconhecidamente os das categorias *spaniel* e *pointer* e a raça *Daschund*, aparentemente são predispostos ao seu desenvolvimento.^{88,118}

Existe grande heterogeneidade histológica nestas neoplasias e, baseado em critérios histológicos e biológicos, pode ser estimado que cerca de 40 a 50% dos casos

cirurgicamente removidos são malignos.^{88,125} Diante deste panorama, este grupo de doenças representa um problema de grande impacto na prática veterinária mundial e é assunto preocupante tanto para oncologistas quanto patologistas veterinários, conseqüentemente refletindo na realização de uma grande quantidade de estudos relacionados a esta área de pesquisa científica. Ademais, as neoplasias mamárias caninas têm atraído atenção considerável ao longo dos anos diante da possibilidade de utilizá-las como modelos para neoplasias humanas como o próprio câncer de mama^{3,32} e também as neoplasias de glândulas salivares,³⁰ devido à suas similaridades morfológicas e biológicas.

Apesar dos avanços científicos, as neoplasias mamárias na cadela são detectadas tardiamente (já na fase de manifestação clínica da lesão), quando o prognóstico geralmente é pior e a instituição de um protocolo terapêutico adequado se torna difícil^{83,88,132} Tal detecção pode ser feita por meio do exame clínico e de diferentes métodos de diagnóstico por imagem e laboratorial, dos quais o exame histopatológico é visto como uma das mais importantes ferramentas de avaliação.^{62,68,119}

A biopsia excisional é recomendada como a abordagem diagnóstica inicial para cães com neoplasias mamárias. Este procedimento fornece tecido para o diagnóstico histológico e pode constituir o tratamento de eleição para os pacientes com neoplasias benignas. Cães com neoplasias malignas pequenas e bem diferenciados também podem ser clinicamente curados pela biopsia excisional se as margens cirúrgicas permitirem a remoção completa da neoplasia, porém animais com tumores de tamanho maior do que 5 cm de diâmetro, invasivos ou pouco diferenciados possuem risco acentuado de desenvolver metástases e morrer em consequência destas.¹²⁵

Aproximadamente 30% dos carcinomas causam metástases, geralmente por via linfática para linfonodos regionais e pulmões, enquanto mais de 75% dos sarcomas dão origem a metástases, geralmente associadas à via hematogena.^{46,125} Apesar disso, variações consideráveis são observadas no comportamento biológico dos diferentes tipos de neoplasias mamárias caninas e que nem sempre evidências histomorfológicas de malignidade implicam em um curso clínico agressivo.¹¹⁸ Dado este comportamento complexo, existe a necessidade de determinação de indicadores que possam potencializar o entendimento sobre o comportamento biológico e determinar com acurácia o prognóstico dessas neoplasias, conseqüentemente permitindo a elaboração de procedimentos terapêuticos adequados.

1.1.1 Indicadores prognósticos

Para reduzir a mortalidade causada por neoplasias mamárias deseja-se que todos os tumores, independente do prognóstico, sejam examinados corretamente e bem caracterizados, de modo a predizer com acurácia seu comportamento biológico. Para planejar o tratamento adequado e para melhorar a resposta do paciente, diferentes indicadores prognósticos devem ser determinados nas cadelas com neoplasias mamárias.

O tamanho tumoral tem sido descrito como fator prognóstico independente.^{24,32,141} Tumores com tamanho menor do que 3 cm de diâmetro estão associados com um prognóstico significativamente melhor do que quando o tamanho tumoral é maior do que 3 cm de diâmetro. Dados sobre o tamanho tumoral sempre devem estar disponíveis, não requerem testes diagnósticos adicionais e fornecem informação prognóstica que deve ser considerada na tomada de decisões sobre o tratamento, quando necessário.

O estadiamento clínico utilizando o sistema preconizado pela Organização Mundial da Saúde (OMS) para avaliação das neoplasias mamárias de cães⁹⁹ ou a versão modificada deste sistema¹¹⁸ fornece informações importantes sobre o prognóstico dos cães com carcinomas mamários. Assim como para outras neoplasias, cães com carcinomas mamários possuem pior prognóstico com o avançar do estágio clínico.^{32,141} Cães com metástases nodais (doença em estágio 4) possuem sobrevida significativamente menor do que aqueles pacientes em que metástases nos linfonodos não está presente. Adicionalmente, cães com metástases à distância (doença em estágio 5) possuem prognóstico pior do que cães que apresentam ausência de metástase nodal ou que somente apresentam metástases em linfonodos regionais.

O histotipo e o grau de diferenciação histológica também são tidos como importantes fatores prognósticos. No geral, cães com sarcomas mamários possuem pior prognóstico do que aqueles com neoplasias de origem nas células luminais/epiteliais, exceto para cães com carcinomas inflamatórios.^{44,72} Sarcomas mamários primários se comportam como sarcomas de alto grau e são associados com metástases precoces por via hematogena e alta incidência de recorrência local. De acordo com a classificação histológica preconizada pela OMS, o comportamento biológico da neoplasia corresponde ao grau de diferenciação histológica, havendo comportamento mais agressivo a partir de carcinomas não invasores (carcinoma *in situ*) até carcinomas complexos, passando por carcinomas simples tubulopapilares, sólidos, até carcinomas anaplásicos.⁸⁷

Essa mesma classificação não subclassifica os carcinomas mamários caninos em carcinomas ductais, que têm origem nos ductos inter ou intratubulares, e carcinomas alveolares, que se desenvolvem a partir do epitélio alveolar. Um estudo na morbidade e mortalidade associada a neoplasias mamárias em cães da raça Beagle utilizando um

sistema de classificação de um Laboratório de Saúde Radiológica Colaborativa (CRHL) modificado observou, entretanto, que os carcinomas ductais respondiam pela maioria das neoplasias que resultavam em morte nos cães com tumores mamários apesar de representarem somente 19% de todos os carcinomas.⁷ Em adição à classificação histológica e diferenciação das neoplasias, existem outras características anatomopatológicas que podem estar associadas com um prognóstico reservado a ruim, como infiltração estromal⁵³, ausência de resposta inflamatória,²³ taxa de regiões organizadoras nucleolares argirofílicas (AgNOR),^{11,69} microdensidade vascular^{37,54,112} e um grau histológico maior.^{25,44,62,119,141}

Para o câncer da mama da mulher, a determinação do prognóstico clínico tem progredido com o advento de técnicas como os microarranjos de cDNA para análise de expressão gênica. Subtipos do câncer de mama humano foram determinados por meio desta técnica de acordo com grupos de perfis de expressão gênica, cada qual com comportamento clínico diferente.³¹ Esses grupos incluem subtipos que expressam receptor de estrógeno (RE), a dizer luminal A (geralmente de baixo grau de agressividade) e luminal B (geralmente de alto grau de agressividade), assim como subtipos que geralmente não expressam RE, a dizer o grupo basal-símile (*basal-like*) e o grupo com superexpressão do gene *ERBB2* ou da proteína gerada a partir deste – o receptor de fator de crescimento epidérmico 2 (HER-2).⁹⁰ Tanto os carcinomas mamários basal-símile quanto os superexpressos para *ERBB2* possuem prognóstico ruim, enquanto o subtipo luminal A possui prognóstico bom e luminal B possui um prognóstico reservado.

Apesar da análise gênica em microarranjos provavelmente não se tornar uma ferramenta diagnóstica de rotina para um paciente individual, os subtipos determinados inicialmente por este método podem ser identificados precisamente por um painel de

coloração imunistoquímica. Utilizando um painel de cinco marcadores imunistoquímicos (RE, HER-2, citoqueratina 5, p63 e Caderina-P), Gama e colaboradores,²⁷ baseando-se nos estudos de Nielsen e colaboradores,⁹³ identificaram nos carcinomas mamários caninos os quatro subtipos subgrupos supracitados. Entretanto, apesar da similaridade e do reconhecimento da expressão aumentada de *ERBB2* como um fator prognóstico negativo no câncer de mama da mulher,^{31,113,124} o significado de sua superexpressão nos carcinomas mamários caninos ainda não está claro. Alguns estudos demonstraram que tanto a superexpressão do mRNA (avaliada por meio da hibridização do RNA total polissomal) ou a superexpressão protéica de HER-2 (avaliado por meio de imunistoquímica) estão presentes nos carcinomas mamários caninos,^{1,19,117,121} enquanto um estudo não detectou amplificação gênica⁸¹ utilizando a técnica de hibridização *in situ* cromogênica, apesar de caracterizar superexpressão protéica em tais neoplasias por meio da imunistoquímica.

O desenvolvimento da maioria dos carcinomas mamários é estrógeno-dependente e a maioria dos carcinomas mamários caninos expressam receptores de estrógeno.^{15,47,95} Existe uma relação inversa entre a expressão de RE e a diferenciação histológica, sendo que as neoplasias benignas e bem diferenciadas tendem a apresentar imunorreatividade positiva para RE, enquanto neoplasias pouco diferenciadas ou indiferenciadas tendem a serem imunistoquimicamente negativas para RE.^{15,47,95} A associação entre o grau histológico e a expressão de RE é ressaltada, ainda, pelo fato de haver uma correlação inversa entre a expressão de RE e as taxas de proliferação celular mensuradas utilizando antígeno nuclear de células em proliferação (PCNA) e análise do Ki-67. Este fato é importante uma vez que neoplasias com altos índices de proliferação possuem um comportamento clínico mais agressivo e risco aumentado de metástase.^{20,95} A expressão de RE também está associada com o estado hormonal das cadelas. Fêmeas

caninas jovens não castradas tendem a possuir mais chance de apresentar neoplasias positivas para RE do que fêmeas ovariectomizadas com idade avançada.⁹⁵

Alterações moleculares que incluem a superexpressão de *ERBB2* têm sido associadas com um fenótipo de maior agressividade e pior prognóstico em mulheres com câncer de mama. A superexpressão de *ERBB2* foi associada com maior resistência à terapia hormonal, menor tempo de recorrência e menor taxa de sobrevida em mulheres com câncer de mama. As neoplasias mamárias de cadelas superexpressas para HER-2 geralmente estão associadas com indicadores bem estabelecidos de prognóstico ruim, como maior tamanho tumoral, grau histológico elevado, invasão e altas taxas proliferativas.^{27,81} Porém, análises de sobrevida utilizando o método de Kaplan-Meier demonstraram que este subtipo está relacionado com comportamento clínico favorável.⁵⁰ Consequentemente, novos estudos ainda são necessários para melhor avaliar o papel prognóstico de *ERBB2* nos carcinomas mamários das cadelas.

1.1.2 Potenciais novos biomarcadores

Ao longo dos anos, patologistas veterinários utilizaram a graduação histológica para determinar o prognóstico e aplicaram sistemas de classificação adaptados a partir de classificações para seres humanos com sucesso.⁶² A disponibilidade crescente de anticorpos para a realização de estudos imunoistoquímicos, entretanto, permitiu que critérios adicionais fossem avaliados. Como extensão dos sistemas de graduação, marcadores de proliferação como Ki-67 e PCNA também foram avaliados,^{20,107,119} assim como a expressão de receptores de hormônios esteroidais.^{15,95}

Uma vez que mudanças genéticas podem estar associadas com diversos tipos de câncer, a expressão de diversos genes e as proteínas originadas a partir destes têm sido determinada nos diferentes histotipos de neoplasias mamárias de modo a detectar

associações com o aumento na agressividade e, conseqüentemente, na determinação de um pior prognóstico. Entre os alvos estudados nas neoplasias mamárias caninas até o momento, destacam-se as proteínas p53,^{29,73} HER-2,¹ c-yes,¹¹⁷ BRCA-1,⁹⁷ TopBP1,⁸⁹ COX-2,⁸⁶ Caderina-E (Caderina epitelial) e Catenina- β .^{28,82}

Apesar do conhecimento sobre a doença ter aumentando na última década, o prognóstico para pacientes com neoplasias mamárias em estágio avançado é ruim e a doença localmente avançada e metástases disseminadas estão associadas com altas taxas de mortalidade. Espera-se que a utilização da imunistoquímica para marcadores prognósticos seja eventualmente adotada como procedimento de rotina para neoplasias mamárias de cadelas assim como o é para o câncer de mama na mulher, de modo a fornecer um diagnóstico mais preciso e informativo que acabe por ajudar o oncologista clínico a escolher o melhor tratamento para cada paciente.

Diante do exposto, os mecanismos envolvendo a progressão das neoplasias mamárias caninas – que, apesar de sua relevância, ainda permanecem a serem mais bem esclarecidos – têm sido vistos como alvos de estudo com fins prognósticos. A conversão das células epiteliais em células com um fenótipo fibroblastóide, referida como transição epitelial-mesenquimal (EMT), é um dos processos de destaque dentre deste contexto. Este processo envolve a perda ou redistribuição de junções intercelulares de aderência e oclusão, além da expressão de genes associados ao fenótipo mesenquimal que conferem à célula a habilidade de se movimentar e infiltrar-se através da membrana basal. Ademais, a EMT está associada com pouca diferenciação histológica dos cânceres, invasividade local e metastatização.^{35,133} Conseqüentemente, a possibilidade de se utilizar moléculas associadas à EMT como biomarcadores na determinação do prognóstico nos diferentes cânceres, incluindo as neoplasias mamárias caninas, se vê extremamente interessante.

1.2 Transição epitelial-mesenquimal

A transição epitelial-mesenquimal é um processo biológico que permite que células epiteliais (que normalmente interagem com a membrana basal via superfície basal) passem por múltiplas mudanças que as habilitam a assumir um fenótipo de células mesenquimais, que inclui capacidade migratória aumentada, potencial de invasividade, resistência elevada contra a apoptose e produção potencializada de componentes da matriz extracelular.⁵⁹

Células epiteliais são por si polarizadas, possuindo superfícies apical e basal visualmente diferentes. Elas se aderem a diferentes substratos ou possuem diferentes funções. Por sua vez, as células mesenquimais muitas vezes não exibem estrutura regimentada nem adesões intercelulares e não são uniformes no que diz respeito à composição ou densidade.⁷⁴ Adesões entre células mesenquimais são mais fracas que em sua contraparte epitelial, permitindo uma maior capacidade migratória.

Diversos mecanismos moleculares distintos estão envolvidos no desencadeamento da EMT e sua conseqüente habilitação. Estes incluem a ativação de fatores de transcrição, expressão de proteínas específicas de superfície celular, reorganização e expressão de proteínas do citoesqueleto e produção de enzimas que degradam a matriz extracelular. Em vários casos, os fatores envolvidos são utilizados como biomarcadores para demonstrar a modificação de uma célula em EMT. A EMT é essencial durante a gastrulação e na formação da crista neural,^{4,60} assim como no processo de reparo de feridas.^{59,60} Este fenômeno é descrito como essencial na progressão de diversos cânceres dos seres humanos, como os cânceres de próstata, hepático, gástrico, pancreático e colorretal, nos quais a EMT pode estar associada a pouca diferenciação histológica, invasividade local e metástases distantes.¹³³

A EMT foi pela primeira vez descrita no pioneiro trabalho de Hay em 1995,⁴¹ que utilizou um modelo de formação da crista primitiva em galinhas para descrever o fenômeno então denominado “transformação epitelial-mesenquimal”. Com o tempo, o termo transformação foi substituído por transição, refletindo a reversibilidade do processo e o fato de que o processo se diferencia da transformação neoplásica.⁵⁹ Tal reversibilidade se revela pela ocorrência do processo inverso denominado transição mesenquimal-epitelial (MET), que envolve a conversão das células mesenquimais em derivados epiteliais.

1.2.1 EMT no câncer

A EMT possui papel essencial na embriogênese e homeostase. Entretanto, se a EMT estiver desregulada pode também levar a alterações que contribuem para a fibrose e a metástase de células cancerosas. A ocorrência de EMT durante a progressão neoplásica permite que células malignas adquiram a capacidade de infiltrar o tecido adjacente e se disseminar por processo metastático para sítios distantes.⁶⁰

O conceito de carcinogênese em múltiplas etapas em favor de a progressão neoplásica ser um acúmulo passo a passo de alterações genéticas tem sido observado em diversos cânceres. Diversos tipos de lesões pré-malignas são induzidos por alterações genéticas que oferecem uma vantagem para a proliferação das células e permitem sua expansão monoclonal ou policlonal. O acúmulo de alterações genéticas futuras em proto-oncogenes, genes supressores tumorais e genes de reparo do DNA acabam por levar as células pré-malignas a transformarem-se em células malignas, dando o ponto de partida para a formação de um tumor primário.¹³⁶

A característica principal da malignidade no câncer é a capacidade de células de uma neoplasia primária se disseminarem para locais onde originalmente seriam

incapazes de invadir. No curso da doença, o microambiente neoplásico se torna acentuadamente heterogêneo, uma vez que células da neoplasia primária acumulam alterações genéticas de maneira independente e interagem com seu microambiente local particular.¹²³ Como resultado, um pequeno número de células presentes em áreas localizadas de um carcinoma pode transgredir regras de seu comportamento normal, desligar-se de células vizinhas, migrar e invadir localmente o tecido circundante. O acesso posterior à circulação sanguínea ou a vasos linfáticos permite sua disseminação pelo organismo e finalmente seu reestabelecimento em sítios distantes.

Uma vez que a progressão neoplásica está associada com a perda de características epiteliais, o fenótipo de célula com mobilidade acentuada, degradação da matriz extracelular e a habilidade de sobrevivência fora do epitélio em um microambiente tecidual relativamente pouco estruturado e variável, os processos celulares normais envolvidos na EMT durante o desenvolvimento e nas colônias de células-tronco embrionárias aparenta possuir papel de destaque na conversão de células neoplásicas benignas para células malignas com potencial invasor. De maneira interessante, tais mudanças no fenótipo celular que acompanham a progressão neoplásica estão frequentemente associadas com eventos moleculares semelhantes àqueles descritos durante o desenvolvimento embrionário.^{41,134}

Diversas vias de sinalização intracelulares envolvidas na progressão neoplásica aparentam convergir na baixa de expressão e/ou da atividade de Caderina-E.^{56,57,104-106} Diante do exposto, é capaz de se pensar que a habilidade das células neoplásicas em sofrer uma mudança complexa no seu comportamento de células epiteliais ao estado mesenquimal pode se basear nas características de células-tronco embrionárias, que utilizam os processos moleculares que governam a EMT durante o

desenvolvimento embrionário normal e durante a diferenciação da progênie das células-tronco embrionárias.¹⁰⁹

1.2.2 Proteínas relacionadas à EMT

Converter células epiteliais em mesenquimais requer alterações na forma, arquitetura, adesão e capacidade de migração celular, processos estes relacionados à alteração na produção de diferentes proteínas na célula. Moléculas comumente utilizadas como marcadores para EMT incluem a expressão aumentada de Caderina-N (Caderina neural) e vimentina, localização nuclear de β -catenina e produção aumentada de fatores de transcrição como Snai-1 (Snail), Snai-2 (Slug), Twist, EF1/ZEB1, SIP1/SEB2 e/ou E47 que inibem a produção de Caderina-E ou regulam sua repressão.¹⁶ A molécula de adesão celular Caderina-E, membro da clássica família das caderinas, foi determinada como importante para a EMT,^{10,140} de modo que nos casos onde ocorre perda de expressão de Caderina-E considera-se que a EMT já teve início. Nas cadelas, a Caderina-E é uma molécula reconhecidamente importante para avaliar o perfil prognóstico dos carcinomas, particularmente naqueles originados no tecido mamário.¹²⁰

As metaloproteinases de matriz (MMP) – particularmente a MMP-2 – associam-se a tal processo ao capacitar as células neoplásicas, bem como células estromais do microambiente neoplásico, a modificar o meio circundante com consequente aumento da capacidade de se mover no mesmo.^{48,128} Por sua vez, S100A4 – uma proteína da família S-100 – determina a latência da dispersão neoplásica e sua expressão é tida como um ponto inicial chave para a ocorrência de metástase,¹³⁷ inclusive nos carcinomas mamários. Marcadores imunofenotípicos para uma EMT incluem ainda a capacidade de migração e invasão tridimensional, assim como a

resistência contra a apoptose e anóquise, o último um processo apoptótico iniciado pela perda de contato intercelular e entre células e matriz extracelular.

1.2.2.1 Superfamília das Caderinas

As caderinas são proteínas que pertencem à família de moléculas de adesão celular e são expressas em diversos tecidos. Elas medeiam a adesão célula-célula ao interagir entre si e com outras moléculas utilizando seus domínios extracelulares. Três moléculas desta superfamília possuem destaque, a dizer a Caderina-E, Caderina-N e Caderina-P (caderina placentária).

A Caderina-E é uma glicoproteína transmembrânica supressora tumoral essencial na adesão intercelular de células epiteliais.¹⁴ Ela é uma proteína indispensável durante o desenvolvimento do organismo ao direcionar a transição epitelial-mesenquimal³⁸ durante a gastrulação e a organogênese quando células epiteliais são convertidas em células mesenquimais. A perda ou supressão de Caderina-E é um evento crítico na perda do fenótipo epitelial e começo da invasão, existindo evidências de que defeitos na Caderina-E levam ao desenvolvimento e progressão do câncer.⁴⁹

A maioria dos defeitos na expressão Caderina-E tem sido associada com alterações epigenéticas como silenciamento transcricional ou metilação. Repressão por hipermetilação de regiões promotoras,⁵⁸ repressão transcricional⁸ e mutações estão implicadas na progressão neoplásica mediada por Caderina-E. Snail⁶ e outros fatores como p300 e AML-1 também foram documentados como reguladores da expressão de Caderina-E.⁷⁶

Uma vez que Caderina-E está ligada à manutenção da proximidade entre células epiteliais, sua expressão reduzida favorece a disseminação celular; entretanto, a retomada de sua expressão é um passo importante na readesão de células metastáticas

no sítio alvo durante a MET. Estudos utilizando as linhagens celulares de câncer de mama humano MCF-7,^{43,94,108} MCF-7_{ADR},¹⁰⁸ MDA-MB-134,¹⁰⁸ MDA-MB-157,¹⁰⁸ MDA-MB-175-7,¹⁰⁸ MDA-MB-231,¹⁰⁸ MDA-MB-361,¹⁰⁸ MDA-MB-435,^{43,94,108} MDA-MB-436,^{43,108} MDA-MB-453,^{43,94} SKBr3,^{43,94} BT-20,⁹⁴ BT-474,¹⁰⁸ BT-483,¹⁰⁸ BT-549,^{43,94} Hs578t,⁹⁴ CAMA-1,¹⁰⁸ T-47D,¹⁰⁸ e ZR-75-B¹⁰⁸ demonstraram que a perda de Caderina-E está associada com propriedades invasivas, assim como o aumento na expressão de caderina-N está associada com invasividade, motilidade e metástase. A expressão forçada de Caderina-E em tais linhagens celulares falhou em corrigir seu fenótipo invasivo, revelando conseqüentemente um papel dominante da Caderina-N.

Os efeitos da Caderina-N estão ligados com sua associação ao receptor de fator de crescimento fibroblástico 1 (FGFR-1), que é estabilizado pelo primeiro e culmina na sensibilização das células do câncer de mama para estimular o fator de crescimento fibroblástico 2 (FGF-2) – que resulta na ativação sustentada da via de sinalização intracelular da quinase protéica ativada por mitógeno (MAPK) e na expressão aumentada de MMP-9.¹²⁹ A caderina-N também facilita a invasão e a metástase por meio da intervenção na afinidade de células neoplásicas pelo estroma e por células endoteliais.^{42,43,129} Em cães, esta proteína foi demonstrada como superexpressa em meningiomas com características invasivas em associação com a expressão nuclear de catenina- β e com a perda de expressão da Caderina-E.⁵²

Os estudos supracitados fornecem um painel geral das potenciais conseqüências de uma mudança de expressão de Caderina-E por Caderina-N, porém a incidência e as conseqüências patológicas desta troca no câncer de mama, tanto da mulher quanto da cadela, ainda devem ser melhor determinadas.

1.2.2.2 Cateninas

As cateninas são proteínas que interagem com caderinas, especialmente a Caderina-E, compreendendo uma família onde catenina- α , catenina- β e catenina- γ (placoglobina) são as moléculas de maior destaque. Os complexos caderina-catenina possuem importante papel na morfogênese e na arquitetura tecidual em embriões e na progressão neoplásica. Estes complexos influenciam o mecanismo de disseminação metastática e a invasão por um processo de perda de adesão celular.¹⁴² Apesar de já ter sido previamente avaliado,^{18,110,111} o papel das caderinas e caderinas nas neoplasias mamárias caninas ainda necessita de maior esclarecimento. Foi demonstrado que a expressão reduzida de Caderina-E/catenina- β influencia na invasão nas neoplasias mamárias caninas, porém a mesma não interferiria na proliferação das células neoplásicas ou na sobrevivência dos animais.¹³

1.2.2.3 Superfamília Snail

A superfamília Snail é dividida nas famílias Snail e Scratch, sendo três membros da família Snail descritos em vertebrados até o presente momento: Snai-1 (Snail), Snai-2 (Slug) e Snai-3.⁵ Membros da família Snail são fatores de transcrição do tipo “dedo de zinco” que partilham de uma organização comum que se baseia em uma região carboxi-terminal altamente conservada, contendo de quatro a seis dedos de zinco (tipo C_2H_2), além de uma região amino-terminal divergente. Os dedos de zinco funcionam como a sequência específica de ligação aos domínios de DNA que reconhecem elementos C/A (CAGGTG) do tipo caixa-E2.⁹⁵ Até o presente momento, a caracterização desta superfamília não foi realizada nos cães.

Snai-1 é expresso durante a formação do mesoderma, gastrulação e desenvolvimento da crista neural, assim como na maioria dos processos onde a EMT é necessária.^{95,133} A expressão de Snai-2 se dá nas células do mesoderma e nas células

migratórias da crista neural, assim como em outros tecidos nem sempre associados com a EMT.⁵ Essas proteínas contribuem para uma série de eventos coordenados que levam à formação do mesoderma nos animais, sendo que sua expressão pode ser ativada por diferentes cascatas de sinalização incluindo a via de sinalização intracelular dos receptores tirosina quinase (*RTK*), que comumente está desregulada nos cânceres.

As proteínas da superfamília Snail dão início também a um programa transcricional que modula vários genes envolvidos na diferenciação celular, levando a uma baixa na regulação de características epiteliais e ao aumento na expressão de genes associados ao fenótipo mesenquimal. Ao se ligarem aos elementos do tipo caixa-E na região promotora da Caderina-E, essas proteínas levam à repressão transcricional do gene *CDH1* e resultam na perda da expressão de Caderina-E e consequente quebra das ligações epiteliais intercelulares, fato este considerado como uma das características principais da EMT.⁶⁰

1.2.2.4 Twist

Twist é um fator de transcrição básico hélice-alça-hélice (bHLH) essencial na morfogênese embrionária. Pertence à superfamília de proteínas HLH que estão envolvidas em diversos processos regulatórios no organismo.⁵⁵ As proteínas bHLH se dimerizam com outros membros da família, ligam-se às pequenas sequências conservadas nas caixas-E⁹¹ nas regiões promotoras e genes alvo de regulação da transcrição.

Twist normalmente é expresso por um grupo de células mesodérmicas¹³⁸ e também possui influência na diferenciação de diversas linhagens celulares culminando na miogênese,³⁹ osteogênese⁷⁵ e neurogênese.¹³⁵ Apesar de seu papel no

desenvolvimento normal, Twist pode estar superexpresso em diversos tipos de câncer, como o câncer de mama,⁸⁶ prostático⁷¹ e do trato digestório.¹¹⁵

1.2.2.5 Família S-100

A família S-100 compreende mais de 20 proteínas cujas sequências possuem ao menos um motivo ligante de Ca^{++} .^{64,122} A expressão de membros individuais desta família não é permanente para a maioria dos tecidos e aparenta ser um elemento de expressão tecido-específica. Dentre os membros desta família, destaca-se S100A4, que é uma proteína com possível papel em vários eventos diferentes da progressão neoplásica, incluindo aumento da motilidade, invasividade e resistência contra a apoptose.^{2,79,130}

Níveis elevados de S100A4 detectados imunocitoquimicamente estão associados com porções carcinomatosas mais agressivas em neoplasias primárias do fígado e em metástases hepáticas.¹³¹ Um aumento na expressão de S100A4 também está associada com um pior prognóstico em pacientes com diversos tipos de câncer, incluindo câncer colorretal,³⁴ de vesícula biliar,⁹² de vesícula urinária,¹⁷ esofágico,⁹⁸ de mama^{103,116} e câncer de pulmão.⁶⁶ Até o presente momento, estudos avaliando o papel de Twist nos cânceres de cães não foi documentado.

1.2.2.6 Proteínas do citoesqueleto – Citoqueratinas e vimentina

As citoqueratina e a vimentina são proteínas estruturais classificadas como filamentos intermediários celulares, cruciais na manutenção da arquitetura das células e diferencialmente expressas em tipos celulares de maneira linhagem-dependente. Existem aproximadamente 50 tipos diferentes de filamentos intermediários que são categorizados em seis subtipos.⁶⁵ As citoqueratinas compreendem o principal grupo de filamentos intermediários expressos em células de origem epitelial, enquanto a

vimentina é a principal molécula expressa em células de tecidos mesenquimais, apesar de sua expressão ser disseminada durante a embriogênese. Entretanto, quando células neoplásicas sofrem EMT, a expressão de citoqueratinas específicas pode ser diminuída ou cessada, com a vimentina se tornando o principal filamento intermediário expresso nas células.

Foi sugerido que a vimentina pode ser um potencial biomarcador diagnóstico da progressão neoplásica em células epiteliais com potencial metastático⁶⁵ e sua superexpressão protéica foi recentemente documentada em carcinomas caninos.¹¹⁴ Adicionalmente, apesar da expressão de vimentina ser um biomarcador útil da EMT, foi também sugerido que a vimentina contribui para as propriedades biológicas alteradas das células neoplásicas. Tais propriedades culminam, principalmente, no aumento da motilidade celular e no conseqüente aumento da capacidade de migração, fatos esses que capacitam as células no processo de invasão e metastização na progressão neoplásica.

1.2.2.7 Metaloproteinases de matriz

As metaloproteinases de matriz são endopeptidases que possuem papel crucial em diversos processos fisiológicos como o remodelamento tecidual, a organogênese,¹⁰¹ a regulação do processo inflamatório¹⁰² e em doenças como o câncer.²¹ Tradicionalmente, as MMPs têm sido consideradas como fatores antifibrogênicos devido à sua atividade proteolítica que culmina na degradação da membrana basal e da matriz extracelular com conseqüente capacitação para mobilidade no interstício. No câncer, as MMPs contribuem principalmente para os processos de invasão e metástase, uma vez que permitem a mobilidade das células no interstício.

No contexto da inflamação e progressão neoplásica, algumas MMPs encontram-se reguladas positivamente e podem servir para romper contatos célula-célula através da quebra das interações de Caderina-E, como a MMP-3 que é capaz de participar na EMT nas células por ocasionar a perda de Caderina-E e culminar no deslocamento de Catenina- β para o núcleo das células^{78,127} – um evento importante da EMT que leva a ativação da via de sinalização intracelular Wnt.

O modo de ação das MMPs engloba desde a atuação como proteinases que simplesmente degradam a matriz extracelular até a ação como moduladores específicos da angiogênese e da resposta inflamatória. Entretanto, talvez o papel de maior destaque das MMPs seja sua função regulatória no microambiente neoplásico. As MMPs afetam a função dos adipócitos, a qual acaba por ter grande importância em neoplasias ricas em adipócitos como as neoplasias mamárias. Elas também regulam o curso da reação inflamatória em diversas fases e facilitam o recrutamento de células inflamatórias ao alterarem a função de quimiocinas e a biodisponibilidade de importantes citocinas pró-inflamatórias.⁶² Os efeitos das MMPS nas células mielóides podem estar ainda implicados na formação de um nicho pré-metastático. De fato, MMP-2, -3 e -9 contribuem para o estabelecimento de sítios próprios para metástase em órgãos distantes.^{22,51,61}

Nos cães, diferentes realizados com neoplasias epiteliais como meningiomas⁸⁰ e neoplasias mamárias¹⁰⁰ falharam em demonstrar associação entre o aumento da imunexpressão de MMP-2 e diferentes tipos histológicos e sobrevida global dos animais, fazendo com que haja a necessidade da condução de novos estudos associados à este assunto. Entretanto, apesar de tais resultados, um estudo que avaliou o perfil de expressão gênica em carcinomas mamários metastáticos de cadelas por meio de microarranjos de cDNA detectou superexpressão de *MMP*⁶⁷, o que permite concluir

que as metaloproteinases de matriz possuem importante papel na progressão neoplásica de carcinomas mamários caninos.

2. REFERÊNCIAS

1. Ahern TE, Bird RC, Church Bird AE, *et al.* 1996. Expression of the oncogene c-erbB-2 in canine mammary cancers and tumor-derived cell lines. **Am. J. Vet. Res.** 57:693-696.
2. Ambartsumain N, Kligelhofer J, Grigorian M, *et al.* 2001. The metastasis associated Mts1 (S100A4) protein could act as an angiogenic factor. **Oncogene.** 20:4685-4695.
3. Antuofermo E, Miller MA, Pirino S, *et al.* 2007. Spontaneous mammary intraepithelial lesions in dogs – a model of breast cancer. **Cancer Epidemiol. Biomarkers Prev.** 16:2247-2256.
4. Baum B, Settleman J, Quinlan MP. 2008. Transitions between epithelial and mesenchymal states in development and disease. **Semin. Cell Dev. Biol.** 19:294-308.
5. Barrallo-Gimeno A, Nieto MA. 2005. The Snail genes as inducers of cell movement and survival: implications in development and cancer. **Development.** 132:3151–3161.
6. Batlle E, Sancho E, Franci C, *et al.* 2000. The transcription factor snail is a repressor of E-cadherin gene expression in epithelial tumour cells. **Nat. Cell. Biol.** 2:84–89.
7. Benjamin SA, Lee AC, Saunders WJ. 1999. Classification and behavior of canine mammary epithelial neoplasms based on life-span observations in beagles. **Vet. Pathol.** 36: 423-436.
8. Berx G, Cleton-Jansen AM, Nollet F, *et al.* 1995. E-cadherin is a tumour/invasion suppressor gene mutated in human lobular breast cancers. **EMBO J.** 14:6107–6115.
9. Behrens J. 1999. Cadherins and catenins: Role in signal transduction and tumor progression. **Cancer Metastasis Rev.** 18:15–30.

10. Birchmeier W, Behrens J. 1994. Cadherin expression in carcinomas: role in the formation of cell junctions and the prevention of invasiveness. **Biochim. Biophys. Acta.** 1198:11–26.
11. Bundgaard-Andersen K, Flagstad A, Jensen AL, *et al.* 2008. Correlation between histopathological diagnosis by AgNOR count and AgNOR area in canine mammary tumors. **J. Vet. Intern. Med.** 22:1174-1180.
12. Brodey RS, Goldschmidt MH, Roszel JR. 1983. Canine mammary gland neoplasms. **J. Am. Anim. Hosp. Assoc.** 19:61–90
13. Brunetti B, Sarli G, Preziosi R, *et al.* 2005. E-cadherin and β -catenin reduction influence invasion but not proliferation in canine malignant mammary tumors. **Vet. Pathol.** 42:781–787.
14. Bussemakers MJ, van Bokhoven A, Mees SG, *et al.* 1993. Molecular cloning and characterization of the human E-cadherin cDNA. **Mol. Biol. Rep.** 17:123–128.
15. Chang C-C, Tsai M-H, Liao J-W, *et al.* 2009. Evaluation of hormone receptor expression for use in predicting survival of female dogs with malignant mammary gland tumors. **J. Am. Vet. Med. Assoc.** 235:391-396.
16. Christiansen JJ, Rajasekaran AK. 2006. Reassessing epithelial to mesenchymal transition as a prerequisite for carcinoma invasion and metastasis. **Cancer Res.** 66:8319-8326.
17. Davies BR, O'Donnell M, Durkan GC, *et al.* 2002. Expression of S100A4 protein is associated with metastasis and reduced survival in human bladder cancer. **J. Pathol.** 196:292-299.

18. De Matos AJ, Lopes CC, Faustino AM, *et al.* 2007. E-cadherin, β -catenin, invasion and lymph node metastases in canine malignant mammary tumours. **Acta Pathol. Microbiol. Immunol. Scand.** 115:327–334.
19. Dutra AP, Granja NVM, Schmitt F, *et al.* 2004. c-erbB-2 expression and nuclear pleomorphism in canine mammary tumors. **Braz. J. Med. Biol. Res.** 37:1673-1681.
20. Dutra AP, Azevedo Jr. GM, Schmitt F, *et al.* 2008. Assessment of cell proliferation and prognostic factors in canine mammary gland tumors. **Arq. Bras. Med. Vet. Zoo.** 60:1403-1412.
21. Egeblad M, Werb Z. 2002. New functions for the matrix metalloproteinases in cancer progression. **Nat. Rev. Cancer.** 2:161–174.
22. Erler JT, Bennewith KL, Cox TR, *et al.* 2009. Hypoxia-induced lysyl oxidase is a critical mediator of bone marrow cell recruitment to form the premetastatic niche. **Cancer Cell.** 15:35–44.
23. Estrela-Lima A, Araújo MSS, Costa-Neto JM, *et al.* 2010. Immunophenotypic features of tumor infiltrating lymphocytes from mammary carcinomas in female dogs associated with prognostic factors and survival rates. **BMC Cancer.** 256.
24. Ferreira E, Bertagnolli AC, Cavalcanti MF, *et al.* 2009. The relationship between tumour size and expression of prognostic markers in benign and malignant canine mammary tumours. **Vet. Comp. Oncol.** 7:230-235.
25. Fowler EH, Wilson GP, Koester A. 1974. Biologic behavior of canine mammary neoplasms based on a histogenic classification. **Vet. Pathol.** 11: 212-229.

26. Gama A, Paredes J, Albergaria A, *et al.* 2004. P-cadherin expression in canine mammary tissues. **J. Comp. Pathol.** 130, 13–20.
27. Gama A, Alves A, Schmitt F. 2008. Identification of molecular phenotypes in canine mammary carcinomas with clinical implications: application of the human classification. **Virchows Arch.** 453:123-132.
28. Gama A, Paredes J, Gartner F, *et al.* 2008. Expression of E-cadherin, P-cadherin and b-catenin in canine malignant mammary tumours in relation to clinicopathological parameters, proliferation and survival. **Vet. J.** 177:45–53.
29. Gamblin RM, Sagartz JE, Couto CG. 1997. Overexpression of p53 tumor suppressor protein spontaneously arising neoplasms of dogs. **Am. J. Vet. Res.** 58:857–863.
30. Genelhu MCLS, Cardoso SV, Gobbi H, *et al.* 2007. A comparative study between mixed-type tumours from human salivary gland and canine mammary glands. **BMC Cancer.** 7:218.
31. Geyer F, Marchio C, Reis-Filho J. 2009. The role of molecular analysis in breast cancer. **Pathology.** 41:77-88.
32. Gilbertson SR, Kurzman ID, Zachrau RE, *et al.* 1983. Canine mammary epithelial neoplasms: biologic implications of morphologic characteristics assessed in 232 dogs. **Vet. Pathol.** 20:127–142.
33. Goodwin JS, Samet JS, Hunt WC. 1996. Determinants of survival in older cancer patients. **J. Natl. Cancer Inst.** 88:1031–1038.
34. Gongoll S, Peters G, Mengel M, *et al.* 2002. Prognostic significance of calcium-binding protein S100A4 in colorectal cancer. **Gastroenterology.** 123:1478-1484.

35. Gotzmann J, Mikula M, Eger A, *et al.* 2004. Molecular aspects of epithelial cell plasticity: implications for local tumor invasion and metastasis. **Mutat. Res.** 566:9–20.
36. Greenfield S, Blanco DM, Elashoff RM, *et al.* 1987. Patterns of care related to age of breast cancer patients. **JAMA.** 257:2766–2770.
37. Griffey SM, Verstraete FJ, Kraegel SA, *et al.* 1998. Computer-assisted image analysis of intratumoral vessel density in mammary tumors from dogs. **Am. J. Vet. Res.** 59:1238–1242.
38. Gumbiner M. 1996. Cell adhesion: the molecular basis of tissue architecture and morphogenesis. **Cell.** 84: 345–357.
39. Hamamori Y, Wu HY, Sartorelli V, *et al.* 1997. The basic domain of myogenic basic helix-loop-helix (bHLH) proteins is the novel target for direct inhibition by another bHLH protein. **Twist Mol. Cell Biol.** 17:6563–6573.
40. Hay ED. 1995. An overview of epithelio-mesenchymal transformation. **Acta. Anat. (Basel).** 154:8-20.
41. Hay ED, Zuk A. 1995. Transformations between epithelium and mesenchyme: normal, pathological, and experimentally induced. **Am. J. Kidney Dis.** 26:678–690.
42. Hazan RB, Kang L, Whooley BP, *et al.* 1997. N-cadherin promotes adhesion between invasive breast cancer cells and the stroma. **Cell. Adhes. Commun.** 4:399-411.
43. Hazan RB, Phillips GR, Qiao RF, *et al.* 2000. Exogenous expression of N-cadherin in breast cancer cells induces cell migration, invasion and metastasis. **J. Cell Biol.** 148:779-790.

44. Hellmén E, Bergström R, Holmberg L, *et al.* 1993. Prognostic factors in canine mammary tumors: a multivariate study of 202 consecutive cases. **Vet. Pathol.** 30:20-27.
45. Hellmén E. 1996. The pathogenesis of canine mammary tumors. **Cancer J.** 9:282–286.
46. Hellmén E. 2005. Complex mammary tumours in the female dog: a review. **J. Dairy Res.** 72:90-97.
47. Henderson BE, Ross R, Bernstein L. 1988. Estrogens as a cause of human cancer: the Richard and Hinda Rosenthal Foundation Award lecture. **Cancer Res.** 48:246–53.
48. Hirayama K, Yokota H, Onai R, *et al.* 2002. Detection of matrix metalloproteinases in canine mammary tumours: analysis by immunohistochemistry and zymography. **J. Comp. Pathol.** 127:249-256.
49. Hirohashi S. 1998. Inactivation of the E-cadherin-mediated cell adhesion system in human cancers. **Am. J. Pathol.** 153: 333–339.
50. Hsu W-L, Huang H-M, Liao J-W, *et al.* 2009. Increased survival in dogs with malignant mammary tumours overexpressing HER-2 protein and detection of a silent single nucleotide polymorphism in the canine HER-2 gene. **Vet. J.** 180:116-123.
51. Huang Y, Song N, Ding Y, *et al.* 2009. Pulmonary vascular destabilization in the premetastatic phase facilitates lung metastasis. **Cancer Res.** 69:7529–7537.
52. Ide T, Uchida K, Suzuki K, *et al.* 2010. Expression of cell adhesion molecules and doublecortin in canine anaplastic meningiomas. **Vet Pathol.** *In press.*

53. Itoh T, Uchida K, Kushima K, *et al.* 2008. Relationship between tumor size and histological invasiveness as prognostic indicators of canine mammary epithelial tumors. **Jpn. J. Vet. Anesth. Surg.** 38:53-57.
54. Jakab C, Halász J, Kiss A, *et al.* 2008. Evaluation of microvessel density (MVD) in canine mammary tumours by quantitative immunohistochemistry of the claudin-5 molecule. **Acta Vet. Hung.** 56:495-510.
55. Jan Y, Jan L. 1993. Functional gene cassettes in development. **PNAS.** 90:8305–8307.
56. Jankowski JA, Bedford FK, Kim YS. 1997. Changes in gene structure and regulation of E-cadherin during epithelial development, differentiation, and disease. **Prog. Nucl. Acid Res. Mol. Biol.** 57:187–215.
57. Jankowski JA, Bruton R, Shepherd N, *et al.* 1997. Cadherin and catenin biology represent a global mechanism for epithelial cancer progression. **Mol. Pathol.** 50:289–290.
58. Ji X, Woodard AS, Rimm DL, *et al.* 1997. Transcriptional defects underlie loss of E-cadherin expression in breast cancer. **Cell Growth Differ.** 8:773–778.
59. Kalluri R, Neilson EG. 2003. Epithelial-mesenchymal transition and its implications for fibrosis. **J. Clin. Invest.** 112:1776-1784.
60. Kalluri R, Weinberg. 2009. The basics of epithelial-mesenchymal transition. **J. Clin. Invest.** 119:1420-1428.
61. Kaplan RN, Riba RD, Zacharoulis S, *et al.* 2005. VEGFR1-positive haematopoietic bone marrow progenitors initiate the pre-metastatic niche. **Nature** 438:820–827

62. Karayannopoulou M, Kaldrymidou E, Constantinidis TC, *et al.* 2005. Histological grading and prognosis in dogs with mammary carcinomas: application of a human grading method. **J. Comp. Pathol.** 133: 246-252.
63. Kessenbrock K, Plaks V, Werb V. 2010. Matrix metalloproteinases: regulators of the tumor microenvironment. **Cell.** 141:52-67.
64. Kim EJ, Helfman DM. 2003. Characterization of the metastasis-associated protein, S100A4. Role of calcium binding and dimerization in cellular localization and interaction with myosin. **J. Biol. Chem.** 278:30063-30073.
65. Kim S, Coulombe PA. 2007. Intermediate filament scaffolds fulfill mechanical, organizational, and signaling functions in the cytoplasm. **Genes Dev.** 21:1581–1597.
66. Kimura K, Endo Y, Yonemura Y, *et al.* 2000. Clinical significance of S100A4 and E-cadherin-related adhesion molecules in non-small cell lung cancer. **Int. J. Oncol.** 16:1125-31.
67. Klopfleisch R, Lenze D, Hummel M, *et al.* 2010. The metastatic cascade is reflected in the transcriptome of metastatic canine mammary carcinomas. **Vet. J.** *In press.*
68. Kumar R, Loving VA, Chauhan A, *et al.* 2005. Potential of dual-time-point imaging to improve breast cancer diagnosis with ¹⁸F-FDG PET. **J. Nuclear Med.** 46:1819-1824.
69. Kumar P, Kumar R, Pawaiya RS, *et al.* 2010. Diagnostic significance of mitotic index and AgNOR count in canine mammary tumours. **Braz. J. Vet. Pathol.** 3:41-45.
70. Kurzman ID, Gilbertson SR. 1986. Prognostic factors in canine mammary tumors. **Semin. Vet. Med. Surg.** 1:25–32.

71. Kwok WK, Ling MT, Lee TW, *et al.* 2005. Up-regulation of TWIST in prostate cancer and its implication as a therapeutic target. **Cancer Res.** 65:5153–5162
72. Langenbach A, Anderson M, Dambach DM. 1998. Extraskelatal osteosarcoma in dogs: a retrospective study of 169 cases (1986–1996). **J. Am. Anim. Hosp. Assoc.** 34:113–20.
73. Lee C, Kim W, Lim J, *et al.* 2004. Mutation and overexpression of p53 as a prognostic factor in canine mammary tumors. **J. Vet. Sci.** 5:63–69.
74. Lee JM, Dedhar S, Kalluri, *et al.* 2006. The epithelial-mesenchymal transition: new insights in signaling, development, and disease. **J. Cell Biol.** 7:973-981.
75. Lee MS, Lowe GN, Strong DD, *et al.* 1999. TWIST, a basic helix-loop-helix transcription factor, can regulate the human osteogenic lineage, **J. Cell Biochem.** 75:566–577.
76. Liu YN, Lee WW, Wang CY, *et al.* 2005. Regulatory mechanisms controlling human E-cadherin gene expression. **Oncogene.** 24:8277–8290.
77. Loar AS. 1989. Tumors of the genital system and mammary glands. *In:* **Textbook of Veterinary Internal Medicine: diseases of the dog and cat.** Ettinger SJ (Ed.). 3rd edition. Philadelphia: WB Saunders Company. vol. 2, pp.1814-1825.
78. Lochter A, Galosy S, Muschler J, *et al.* 1997. Matrix metalloproteinase stromelysin-1 triggers a cascade of molecular alterations that leads to stable epithelial-to-mesenchymal conversion and a premalignant phenotype in mammary epithelial cells. **J. Cell Biol.** 139:1861–1872.

79. Lombet A, Planque N, Bleau A, *et al.* 2003. CCN3 and calcium signaling. **Cell Commun. Signal.** 1:1.
80. Mandara MT, Pavone S, Mandrioli L, *et al.* 2009. Matrix metalloproteinase-2 and matrix metalloproteinase-9 expression in canine and feline meningioma. **Vet. Pathol.** 46:836-845.
81. Martín de las Mulas J, Ordás J, Millán Y, *et al.* 2003. Oncogene HER-2 in canine mammary gland carcinomas: an immunohistochemical and chromogenic in situ hybridization study. **Breast Cancer Res. Treat.** 80:363-367.
82. Matos AJF, Lopes C, Carvalheira J, *et al.* 2006. E-cadherin expression in canine malignant mammary tumours: relationship to other clinico-pathological variables. **J. Comp. Pathol.** 134:182–189.
83. McCarthy EP, Burns RB, Freund KM, *et al.* 2000. Mammography use, breast cancer stage at diagnosis, and survival among older women. **J. Am. Geriatrics Soc.**, 48(10):1226-1233.
84. Merlo DF, Rossi L, Pellegrino C, *et al.* 2008. Cancer incidence in pet dogs: findings of the animal tumor registry of Genoa, Italy. **J. Vet. Intern. Med.** 22:976-984.
85. Millanta F, Citi S, Della Santa D, *et al.* 2006. COX-2 expression in canine and feline invasive mammary carcinomas: correlation with clinicopathological features and prognostic markers. **Breast Cancer Res. Treat.** 98:115–120.
86. Mironchik Y, Winnard Jr PT, Vesuna F, *et al.* 2005. Twist overexpression induces in vivo angiogenesis and correlates with chromosomal instability in breast cancer. **Cancer Res.** 65:10801–10809.

87. Misdorp W, Else W, Hellmen E. 1999. **Histological classification of mammary tumors of the dog and cat.** WHO International Histological Classification of Tumours of Domestic Animals. 2nd Series, Washington DC: Armed Forces Institute of Pathology, American Registry of Pathology.
88. Misdorp W. Tumors of the mammary gland. In: Meuten DJ. (Ed.) 2002. **Tumors in domestic animals.** 4^a ed. Cap. 12. pp. 575-606.
89. Morris JS, Nixon C, King OJ, *et al.* 2009. Expression of TopBP1 in canine mammary neoplasia in relation to histological type, Ki67, Era and p53. **Vet. J.** 179:422–429.
90. Morris JS. 2010. Improving the diagnosis and treatment of canine mammary tumours: Immunohistochemical markers as prognostic tools. **Vet. J.** 184:3-4.
91. Murre C, McCaw PS, Baltimore D. 1989. A new DNA binding and dimerization motif in immunoglobulin enhancer binding, daughterless, MyoD, and myc proteins. **Cell.** 56:777–783.
92. Nakamura T, Ajiki T, Murao S, *et al.* 2002. Prognostic significance of S100A4 expression in gallbladder cancer. **Int. J. Oncol.** 20:937-941.
93. Nielsen TO, Hsu FD, Jensen K, *et al.* 2004. Immunohistochemical and clinical characterization of the basal-like subtype of invasive breast carcinoma. **Clin. Cancer Res.** 10:5367-5374.
94. Nieman MT, Prdoff RS, Johnson KR, *et al.* 1999. N-cadherin promotes motility in human breast cancer cells regardless of their E-cadherin expression. **J. Cell Biol.** 147:631-644.

95. Nieto A, Peña L, Pérez-Alenza MD, *et al.* 2000. Immunohistologic detection of estrogen receptor alpha in canine mammary tumors: clinical and pathological associations and prognostic significance. **Vet. Pathol.** 37:239–247.
96. Nieto MA. 2002. The snail superfamily of zinc-finger transcription factors. **Nature Rev. Mol. Cell Biol.** 3:155–166.
97. Nieto A, Peña L, Perez-Alenza MD, *et al.* 2003. BRCA1 expression in canine mammary dysplasia and tumours: relationship with prognostic variables. **J. Comp. Pathol.** 128:260–268.
98. Ninomiya I, Ohat T, Fushida S, *et al.* 2001. Increased expression of S100A4 and its prognostic significance in esophageal squamous cell carcinoma. **Int. J. Oncol.** 18:715-720.
99. Owen LN. 1980. **TNM classification of tumors of domestic animals**, 1st ed. World Health Organization, Geneva.
100. Paparella S, Restucci B, Paciello O, *et al.* 2002. Expression of matrix metalloproteinase-2 (MMP-2) and the activator membrane type 1 (MT1-MMP) in canine mammary carcinomas. **J. Comp. Pathol.** 126:271-276.
101. Page-McCaw A, Ewald AJ, Werb Z. 2007. Matrix metalloproteinases and the regulation of tissue remodeling. **Nat. Rev. Mol. Cell Biol.** 8:221–233.
102. Parks WC, Wilson CL, Lopez-Boado YS. 2004. Matrix metalloproteinases as modulators of inflammation and innate immunity. **Nat. Rev. Immunol.** 4:617–629

103. Platt-Higgins AM, Renshaw CA, West CR, *et al.* 2001. Comparison of the metastasis-inducing protein S100A4 (p9ka) with other prognostic markers in human breast cancer. **Int. J. Cancer.** 89:198-208.
104. Peinado H, Portillo F, Cano A. 2004. Transcriptional regulation of cadherins during development and carcinogenesis. **Int. J. Dev. Biol.** 48:365–375
105. Peinado H, Cano A. 2006. Newpotential therapeutic targets to combat epithelial tumor invasion. **Clin. Transl. Oncol.** 8:851–857.
106. Peinado H, Olmeda D, Cano A. 2007. Snail, Zeb and bHLH factors in tumour progression: an alliance against the epithelial phenotype? **Nat. Rev. Cancer.** 7:415–428.
107. Peña L, Nieto A, Perez-Alenza MD, *et al.* 1998. Immunohistochemical detection of Ki-67 and PCNA in canine mammary tumors: relationship to clinical and pathologic variables. **J. Vet. Diagn. Invest.** 10:237–246.
108. Pishvaian MJ, Feltes CM, Thompson P, *et al.* 1999. Cadherin-11 is expressed in invasive breast cancer cell lines. **Cancer Res.** 59:947-952.
109. Radisky DC, LaBarge MA. 2008. Epithelial-mesenchymal transition and the stem cell phenotype. **Cell Stem Cell.** 2:511.512.
110. Reis AL, Carvalheira J, Schmitt FC, *et al.* 2003. Immunohistochemical study of E-cadherin expression in canine mammary tumours. **Vet. Rec.** 152:621–624.
111. Restucci B, Papparella S, De Vico G, *et al.* 1997. E cadherin expression in normal and neoplastic canine mammary gland. **J. Comp. Pathol.** 116:191–202.

112. Restucci B, De Vico G, Maiolino P. 2000. Evaluation of angiogenesis in canine mammary tumors by quantitative platelet endothelial cell adhesion molecule immunohistochemistry. **Vet. Pathol.** 37:297–301.
113. Revillion F, Bonnetarre J, Peyrat JP. 1998. ErbB-2 oncogene in human breast cancer and its clinical significance. **Eur. J. Cancer.** 34:791-808.
114. Rodrigues MMP, Rema A, Gartner F, *et al.* 2010. Overexpression of vimentina in canine prostatic carcinoma. **J. Comp. Pathol.** *In press.*
115. Rosivatz E, Becker I, Specht K, *et al.* 2002. Differential expression of the epithelial–mesenchymal transition regulators snail, SIP1, and twist in gastric cancer. **Am. J. Pathol.** 161:881–1891.
116. Rudland PS, Platt-Higgins A, Renshawa C, *et al.* 2000. Prognostic significance of the metastasis-inducing protein S100A4 (p9Ka) in human breast cancer. **Cancer Res.** 60:1595-603.
117. Rungsipipat A, Tateyama S, Yamaguchi R, *et al.* 1999. Immunohistochemical analysis of c-yes and c-erbB-2 oncogene products and p53 tumor suppressor protein in canine mammary tumors. **J. Vet. Med. Sci.** 61:27-32.
118. Rutteman GR, Withrow SJ, MacEwen EG. 2001. Tumors of the mammary gland. *In:* Withrow SJ, MacEwen EG (eds.). **Small animal clinical oncology.** 3^a edição. Philadelphia: WB Saunders. p. 445–477.
119. Sarli G, Preziosi R, Benazzi C, *et al.* 2002. Prognostic value of histologic stage and proliferative activity in canine malignant mammary tumors. **J. Vet. Diagn. Invest.** 14:25-34.

120. Sarli G, Preziosi R, de Tolla, *et al.* 2004. E-cadherin immunoreactivity in canine mammary tumors. **J. Vet. Diagn. Invest.** 16:542-547.
121. Sassi F, Benazzi C, Castellani G, *et al.* 2010. Molecular-based tumour subtypes of canine mammary carcinomas assessed by immunohistochemistry. **BMC Vet. Res.** 6:5.
122. Schafer BW, Heizmann CW. 1996. The S100 family of EF-hand calcium-binding proteins: functions and pathology. **Trends Biochem. Sci.** 21:134–140.
123. Scheel C, Onder T, Karnoub A, *et al.* 2007. Adaptation versus selection: the origins of metastatic behavior. **Cancer Res.** 67:11476–11479.
124. Slamon DJ, Clark GM, Wong SG, *et al.* 1987. Human breast cancer: correlation of relapse and survival with amplification of the HER-2/neu oncogene. **Science.** 235:177-182.
125. Sorenmo K. 2003. Canine mammary gland tumors. **Vet. Clin. North Am. Small Anim. Pract.** 33:573-596.
126. Sorenmo K, Kristiansen VM, Cofone MF, *et al.* 2009. Canine mammary gland tumours: a histological continuum from benign to malignant; clinical and histopathological evidence. **Vet. Comp. Oncol.** 7:162-172.
127. Sternlicht MD, Lochter A, Sympon CJ, *et al.* 1999. The stromal proteinase MMP3/stromelysin-1 promotes mammary carcinogenesis. **Cell.** 98:137–146.
128. Stetler-Stevenson WG. 1996. Dynamics of matrix turnover during pathologic remodeling of the extracellular matrix. **Am. J. Pathol.** 148:1345-1350.
129. Suyama K, Shapiro I, GuttmanM, *et al.* 2002. A signaling pathway leading to metastasis is controlled by N-cadherin and the FGF receptor. **Cancer Cell.** 2:301-314.

130. Takenaga K, Nakamura Y, Endo H, *et al.* 1994. S100A4, a mediator of metastasis. **Jpn. J. Cancer Res.** 85:831-839.
131. Takenaga K, Nakanishi H, Wada K, *et al.* 1997. Increase expression of S100A4, a metastasis-associated gene, in human colorectal adenocarcinomas. **Clin. Cancer Res.** 3:2309-2316.
132. Taplin SH, Ichikawa L, Yood MU, *et al.* 2004. Reason for late-stage breast cancer: absence of screening or detection, or breakdown in follow-up? **J. Natl. Cancer Inst.** 96:1418-1527.
133. Thiery JP. 2002. Epithelial-mesenchymal transitions in tumour progression. **Nat. Rev. Cancer.** 2:442-454.
134. Thiery JP, Sleeman JP. 2006. Complex networks orchestrate epithelial-mesenchymal transitions. **Nat. Rev. Mol. Cell Biol.** 7:131–142.
135. Verzi MP, Anderson JP, Dodou E, *et al.* 2002. N-twist, an evolutionarily conserved bHLH protein expressed in the developing CNS, functions as a transcriptional inhibitor, **Dev. Biol.** 249:174–190.
136. Voulgari A, Pintzas A. 2009. Epithelial-mesenchymal transition in cancer metastasis: mechanisms, markers and strategies to overcome drug resistance in the clinic. **Biochim. Biophys. Acta.** 1796:75-90.
137. Xue C, Plieth D, Venkov C, *et al.* 2003. The gatekeeper effect of epithelial-mesenchymal transition regulates the frequency of breast cancer metastasis. **Cancer Res.** 63:3386-3394.

138. Wang SM, Coljee VW, Pignolo RJ, *et al.* 1997. Cloning of the human twist gene: its expression is retained in adult mesodermally-derived tissues. **Gene.** 187:83–92.
139. Winchester DP, Osteen RT, Menck HR. 1996. The National Cancer Data Base report on breast carcinoma characteristics and outcome in relation to age. **Cancer.** 78:1838–1843
140. Wijnhoven BP, Dinjens WN, Pignatelli M. 2000. E-cadherin–catenin cell–cell adhesion complex and human cancer. **Br. J. Surg.** 87:992–1005.
141. Yamagami T, Kobayashi T, Takahashi K. 1996. Prognosis for canine malignant mammary tumors based on the TNM and histologic classification. **J. Vet. Med. Sci.** 58:1079–83.
142. Yoshida R, Rimura N, Harada Y, *et al.* 2001. The loss of E-cadherin, α - and β -catenin expression is associated with metastasis and poor prognosis in invasive breast cancer. **Int. J. Oncol.** 18:513–520.

Capítulo 2

Artigos científicos

MANUSCRITO I

Snai-1 (Snail) is related to myoepithelial cell disorders in canine mammary tissues

Breno S. Salgado^{1,2}, Rafael M. Rocha³, Noeme S. Rocha^{1,2}

¹Departamento de Patologia, Faculdade de Medicina de Botucatu, Univ. Estadual Paulista (Department of Pathology, Botucatu Medical School, São Paulo State University) – UNESP. Botucatu, Brazil.

²Laboratório de Patologia Investigativa e Comparada, Faculdade de Medicina Veterinária e Zootecnia, Univ. Estadual Paulista (Investigative and Comparative Pathology Laboratory, College of Veterinary Medicine and Zootechny, São Paulo State University) – UNESP. Botucatu, Brazil.

³Departamento de Anatomia Patológica, Hospital A. C. Camargo, Fundação Antônio Prudente (Department of Anatomic Pathology, A.C. Camargo Hospital, Antônio Prudente Foundation). São Paulo, Brazil.

Corresponding author

Breno Souza Salgado. Departamento de Clínica Veterinária, Serviço de Patologia Veterinária. Faculdade de Medicina Veterinária e Zootecnia, UNESP – Univ. Estadual Paulista. Botucatu, São Paulo, Brazil. ZIP Code: 18618-970. Telephone/fax: +55 14 3811 6293. E-mail: brenosalgado@globo.com

Abstract

Changes in the expression of E-cadherin have been associated with aggressive tumor behavior and are reported to be important in the progression of mammary carcinomas. To further examine the mechanisms regulating E-cadherin expression in mammary carcinogenesis, we investigated the immunohistochemical expression of the E-cadherin transcriptional repressor Snai-1 (Snail) in normal, hyperplastic, and neoplastic (benign lesions and malignant neoplasms) tissue from female dogs. Snai-1 nuclear expression was detected in luminal cells in most of carcinoma cases but was not observed in non-neoplastic tissue and luminal cells from benign tumors. Myoepithelial cells from benign and malignant tumors of complex type revealed Snai-1 overexpression. Snai-1 high expression was also observed in tumors with histological evidence of stromal invasion; however, no statistical significance was observed. Our results indicate that the expression of Snai-1 increases with malignancy in canine malignant epithelial neoplasms and that the expression of this E-cadherin repressor is altered in myoepithelial proliferated cells, probably participating in the change to a complete mesenchymal-like phenotype in the last. The transcription factor Snai-1 is expressed in canine mammary cancer but not in non-neoplastic tissue, suggesting a role in the progression of mammary tumors of female dogs.

Keywords: Epithelial-mesenchymal transition, EMT, E-cadherin repressors, mammary carcinoma, dog.

Introduction

Mammary gland tumors are the most common neoplasms of the female dog and represent a remarkably heterogeneous group in terms of morphology and biological behavior (Nerurkar et al., 1989). About half of canine mammary neoplasms are considered to be malignant, and the identification of reliable prognostic factors is very important in order to assess the individual risk and evaluate the clinical outcome. The prognosis of advanced mammary carcinoma patients is most likely related to the degree of metastatic spread. Although the process of cancer metastasis appears to be regulated by a variety of gene products, little is known about the molecular aspects of progression of canine mammary carcinoma (CMC) cells.

The metastatic spread is characterized by the invasion of cancer cells from the primary neoplasm in the surrounding stroma, intravasation, attach to other anatomical sites, and regrow at this site. One of the important events for metastasis is the reduction of adhesions between neoplastic cells, and E-cadherin is known to play a key role in epithelial cell adhesion (Bernstein & Liotta, 1994). In malignant neoplasms, inactivation of E-cadherin has been reported to occur via various mechanisms such as gene mutation (Becker *et al.*, 1994), promoter hypermethylation (Grady *et al.*, 2000), post-translational modification (Peinado *et al.*, 2007), and transcriptional repression (Kurrey *et al.*, 2005).

Reduced expression of E-cadherin has already been observed in canine mammary carcinomas, being associated with tumor progression (De Matos *et al.*, 2006). However, the molecular mechanism for the change in E-cadherin expression is largely unknown. Recent studies identified transcriptional repressors such as the proteins of the Snail superfamily, and the expression of these molecules has been reported to show an inverse correlation with that of E-cadherin in various human malignancies (Grady et al., 2000; Blanco et al., 2002; Pena et al., 2005). These molecules have been reported to be

important in epithelial-mesenchymal transition (EMT) in cancer cells, a event characterized by the conversion of epithelial cells to migratory fibroblastoid cells which is essential during embryogenesis in gastrulation and neural crest formation (Larue e Bellacosa, 2005). Snai-1, a molecule of the Snail superfamily, is thought to be closely related to such processes both in development and disease (Barralo-Gimeno & Nieto, 2005) and has been studied in several human malignancies (Barralo-Gimeno & Nieto, 2005; Becker et al., 2007; Hardy et al., 2007).

In this study, to address the possible importance of Snai-1 in the development and progression of canine mammary carcinoma, we systematically examined the immunoexpression of Snail in normal, hyperplastic, benign, and malignant mammary tissues of female dogs using immunohistochemistry. In addition, we also analyzed the prognostic significance of the expression of this molecule by comparing the results of its expression with HER-2, and estrogen receptor (ER) α status, and several pathologic features of canine mammary carcinoma patients.

MATERIALS AND METHODS

Tissue samples

Canine mammary tissue samples ($n=119$) collected at the time of surgical excision or necropsy were obtained by the Investigative and Comparative Pathology Laboratory, São Paulo State University, Botucatu, Brazil, were used in this study. The material was fixed in 10% neutral formalin and embedded in paraffin wax. Sections (4 μ m thick) were obtained and stained with hematoxylin and eosin for histological examination.

Histologic examination

Two independent pathologists were responsible for the evaluation of tissues and diagnosis of the neoplasms, according to the World Health Organization criteria for canine mammary tumors (Misdorp *et al.*, 1999). Malignant epithelial neoplasms were graded histologically in accordance with the Nottingham scoring system for mammary cancer (Elston and Ellis, 1998), based on the assessment of three morphological features: tubule formation, nuclear pleomorphism and mitotic counts. Each of these features was scored on a scale of 1–3 to indicate whether it was present in slight, moderate or marked degree, giving a putative total of 3–9 points. Grade was allocated by an arbitrary division of the total points as follows: grade I (well differentiated), 3, 4 or 5 points; grade II (moderately differentiated), 6 or 7 points; and grade III (poorly differentiated), 8 or 9 points. Cases of mammary carcinomas were assessed for mode of growth (expansive vs. infiltrative), presence of intratumoral necrosis, stromal and vascular invasion.

Immunohistochemistry

For immunohistochemistry, 3 µm thick sections were obtained and subsequently deparaffinized and rehydrated. The primary antibodies used in this study are summarized in table 1. The NovoLink polymer based labeling system (Novocastra Laboratories, Newcastle, UK) was used for detection of antigen-antibody reaction. Antigen retrieval was carried out by heat treatment in 10mM citrate buffer, pH 6.0. After cooling (20 minutes at room temperature), the sections were immersed for 30 minutes in a solution of 3% hydrogen peroxide diluted in methanol in order to block endogenous peroxidase activity.

Table 1. Primary antibodies, dilutions, and antigen retrieval methods

<i>Primary antibody</i>	<i>Origin</i>	<i>Clone</i>	<i>Source</i>	<i>Dilution</i>	<i>Antigen retrieval</i>
Snai-1	LifeSpan Biosciences, USA	Polyclonal	Rabbit	1:500	Pressure chamber, citrate buffer pH 6.0
c-erbB2	Dako, USA	Polyclonal	Rabbit	1:2000	Pressure chamber, citrate buffer pH 6.0
ERα	Novocastra, UK	NCL-LH2	Mouse	1:40	Microwave, citrate buffer, pH 6.0

All slides were then incubated with a protein block reagent (Novocastra Laboratories, Newcastle, UK) for 10 minutes and subsequently overnight incubated at 4 °C with the specific antibodies. Then, the slides were immersed with the detection systems following the manufacturer's instructions. Subsequently, 3,3' diaminobenzidine tetrahydrochloride was used as chromogen in order to allow the visualization of antigen-antibody reaction. The slides were then counterstained using Harris's hematoxylin, dehydrated, and mounted for evaluation under light microscopy. For negative control, the primary antibody was replaced by non-immune serum.

Quantification of immunolabelling

The assessment of Snai-1 expression in canine mammary tissues was based on detectable immunoreactivity in nuclear region and on a semiquantitative analysis using the following scoring system: 0, no staining; 1+, nuclear staining in 1% to 25% of

neoplastic cells; 2+, nuclear staining in 26% to 50% of neoplastic cells; and 3+: nuclear staining in more than 50% of neoplastic cells. Analysis was focused on the tumor invasive front. Cytoplasmic immunostaining was sporadically observed in tumor cells. For quantification of HER-2 immunostaining the HercepTest scoring system was adopted. ER α was considered positive when nuclear staining was observed in more than 10% of the neoplastic cells.

Statistical analysis

Contingency tables and chi-square test were used, and results were considered significant at $P < 0.05$. These analyses were performed using the StatView system (Abacus, Berkeley, USA).

RESULTS

Snai-1 immunoexpression patterns in canine mammary tissues and correlation with pathological features in canine mammary carcinomas

Snai-1 nuclear positive immunostaining was not observed in normal or hyperplastic mammary tissue adjacent to tumor areas and from female dogs that never developed mammary tumors. Dysplastic areas revealed only single positive cells. In mixed benign tumors, Snai-1 nuclear expression was observed in fibroblastoid cells, myoepithelial cells, and cells under chondroid/osteoid differentiation. In simple carcinomas, Snai-1 expression was observed in luminal cells, infiltrating cells of the invasive front and stromal cells (Figure 1a), with absence of nuclear expression in myoepithelial cells. In complex carcinomas and carcinomas in mixed tumors, Snai-1 expression was observed in carcinomatous luminal cells, myoepithelial cells and cells under chondroid/osteoid differentiation (Figure 1b).

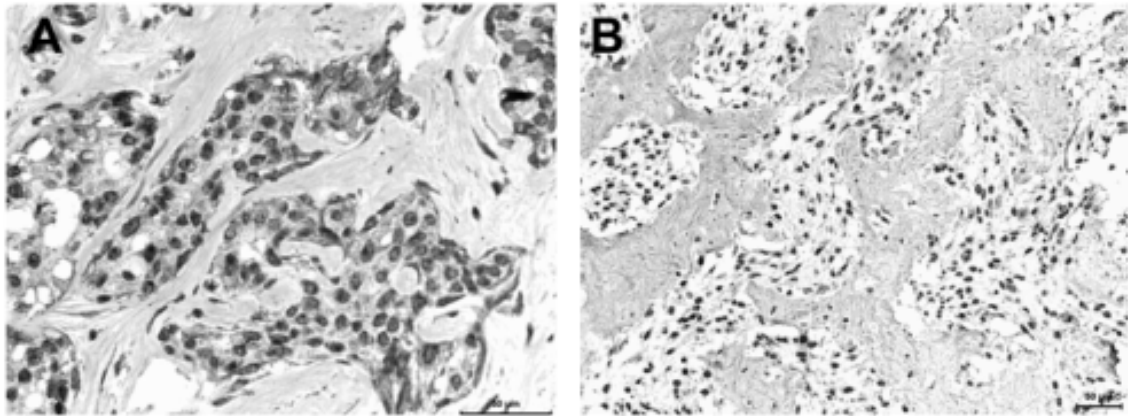


Figure 1. A. Simple mammary carcinoma of a female dog. Snai-1 nuclear expression in luminal cells, cells of the invasive front and stromal cells B. Complex mammary carcinoma of a female dog. Snai-1 overexpression in neoplastic cells under chondroid metaplasia/differentiation

No or rare Snai-1 positive immunoreactivity was observed in mammary adenomas and in the benign luminal component of carcinomas in mixed tumors. The results regarding the Snai-1 immunoexpression quantification are summarized in table 2.

Table 2. Snai-1 expression in luminal cells from mammary tissues and their relation to histological classification

<i>Histological diagnosis</i>	<i>Number of samples</i>	<i>Snai-1 expression in luminal cells</i>		
		-/+	++	+++
Normal mammary tissue	5	5	0	0
Hyperplasia	10	10	0	0

Dysplasia	2	2	0	0
Benign lesions (n=9)				
Tubular adenoma	2	2	0	0
Benign mixed tumor	7	7	0	0
Malignant neoplasms (n=93)				
Lipid-rich carcinoma	1	1	0	0
Carcinoma arising in mixed tumor	9	2	5	2
Complex Carcinoma	34	7	19	8
Tubulopapillary carcinoma	33	17	15	8
Solid carcinoma	9	1	4	4

Although in our study the number of Snai-1-highly-expressing cases increased with the occurrence of stromal invasion, a statistical significant correlation was not evident. Additionally, no relation with invasion depth, presence of intratumoral necrosis, vascular invasion, tumor mode of growth, HER-2 and hormone receptor status were statistically found.

DISCUSSION

The E-cadherin repressing transcription factor Snail is supposed to contribute to the regulation of EMT during tumor progression (Bolos et al., 2003). EMT is a fundamental

process governing morphogenesis during embryonal development. It is also reactivated in a variety of pathologic conditions in adult life including wound healing, fibrosis, and progression of carcinoma (Barralo-Gimeno & Nieto, 2000; Becker et al., 2007; Hardy et al., 2007; Radisky et al., 2007). Our results indicate that EMT might also play an important role in the pathogenesis of CMCs. This is further supported by our finding of Snai-1 being highly expressed in the majority of CMCs. Snai-1 belongs to the Snail family of Zinc-finger transcription factors. It represses the transcription of E-cadherin by binding to E-box elements in E-cadherin promoter, thus producing changes in cell phenotype consistent with EMT (Battle et al., 2000; Cano et al., 2000). Snai-1 is expressed in most developmental processes in which EMT is required, as well as in many pathologic conditions including malignant neoplasms (Barralo-Gimeno & Nieto, 2005; Becker et al., 2007; Hardy et al., 2007).

The analysis of *SNAIL* mRNA confirms that Snail expression is altered in breast cancer and can be related to pathological features such as lymph node metastasis and high histological grade (Blanco et al., 2002). However, no significant association of *SNAIL* expression and clinical parameters has been observed, and contradictory expression data for the same tumor type have been reported by different groups (Blanco et al., 2002; Come et al., 2006; Elloul et al., 2005). These discrepancies might be due to technical issues, possibly derived from the undefined specificity of most commercial anti Snai-1 antibodies and, importantly, from the inappropriate assessment of nuclear staining and/or the discrimination between cytoplasmic and nuclear stain found in most studies.

To be active as a transcription factor, Snai-1 has to be located in the cell's nucleus. When analyzing Snai-1 expression in tumors, some results are difficult to interpret, e.g. Zhou et al. (2004) and Makdissi et al. (2009) reported Snail immunoreactivity in breast cancer; however, the immunoreactivity was seen exclusively in the cytoplasm, at least

in the photographs provided. Probably, the antibodies used in such studies cross-reacted with other proteins and failed to provide nuclear immunoreexpression of Snai-1. The meaning of these findings is unclear at present, and the data provided in the present study suggest that it is possible to immunohistochemically detect nuclear Snai-1 in mammary cancer. Unfortunately, these drawbacks mean that the data available regarding *SNAIL* expression in tumor samples must be interpreted with care.

Much attention has been recently paid to the significance of Snai-1 in malignant tumors, and it appears that it depends on the tumor type and location (Becker et al., 2007). In our study, we found a differential expression of Snai-1 in luminal cells, cells of the invasive front, and stromal cells of the neoplastic microenvironment from simple carcinomas. Such results are in concordance with others that indicate that Snai-1 is weakly associated with carcinoma cells, but it shows more prominent staining at the tumor-stroma interface (Franci et al., 2006), indicating that Snai-1 is expressed in restricted areas and perhaps in both tumor and reactive stromal cells, as previously indicated by in situ hybridization (Blanco et al., 2002; Sugimachi et al., 2003). It also seems plausible that stromal-positive cells in such cases represent tumor cells that have undergone EMT (Franci et al., 2006).

We also observed overexpression of Snai-1 in myoepithelial cells from benign and malignant tumors of complex type, in a similar manner than others observed when analyzing metaplastic breast cancer in humans (Nassar et al., 2010). These results reinforce the putative role of myoepithelium in mesenchymal metaplasia, which is supported by our observations of Snai-1 immunoreactivity in interstitial, modified, proliferated myoepithelial cells of complex and mixed tumors. Additionally, we suggest that the proliferation of myoepithelial cells in myoepithelium disorders of mammary tissue can possibly be triggered by Snai-1, since the overexpression of this zinc-finger

protein is related to the activation of important intracellular signaling pathways that regulate cell proliferation and differentiation such as the Wnt pathway (Stemmer et al., 2008).

Myoepithelial cells, by mechanisms not fully understood, can undergo metaplastic differentiation to cartilage or bone, which is accompanied by molecular alterations that include the loss of expression of cytokeratins, ASMA, and p63 and increased vimentin immunoexpression. Such alterations lead to the acquisition of a mesenchymal fibroblastoid phenotype, which is in accordance with previous electron microscopy and immunohistochemical studies (Tateyama & Cotchin, 1978; Destexhe et al., 1993; Gartner et al., 1999). Since Snai-1 was not consistently expressed in myoepithelial cells of non-neoplastic tissue and of simple carcinomas, our results suggest that Snai-1 may be important for the acquisition of a complete mesenchymal cell-like phenotype and can possibly lead to metaplastic differentiation in myoepithelial cells.

The vast majority of tumors presenting Snai-1 expression in this study presented invasive characteristics in histologic sections. For several tumor entities of humans, there are data concerning the participation of Snai-1 in the induction of the invasive or metastatic phenotype (Blanco et al., 2002; Yin et al., 2006; Natsugo et al., 2007). Against this background, we analyzed the relation of the amount of Snai-1 positive neoplastic cells to histological grade, stromal invasion, lymphovascular invasion, ER- α , and HER-2 status, but no significance was observed for these pathological characteristics. Such results are similar to those of other authors in which Snai-1 expression was not related to tumor grade (Moody et al., 2005; Nassar et al., 2010), hormone receptor and HER-2 status (Nassar et al., 2010).

Although there was an increase in Snai-1-positive cells in neoplasms with stromal invasion, a statistically significant correlation could not be shown. Such feature can be due to different reasons. First, the contribution of Snai-1 to EMT and to metastasis may be a tumor-type specific phenomenon and is not relevant for CMCs. This hypothesis is supported by the fact that some carcinoma cells in vitro can display an EMT-like phenotype without Snail expression (Takkunen et al., 2006). Similar results were found in human colon cancer, where Snail and Zeb1 showed no correlation to the presence of lymph node metastasis (Pena et al., 2005). Another reason might be that Snai-1 expression is a short and transient phenomenon possibly being not stable during the development of an individual tumor. Snai-1 was described to activate the E-cadherin repressor Zeb1 being important for the maintenance of the mesenchymal phenotype (Franci et al., 2006; Guaita et al., 2002). However, a contribution of Snai-1 to the progression is supported by the fact that this protein expression was increased with raising malignancy.

In summary, we were able to show that Snai-1 expression in CMCs is a phenomenon associated with luminal carcinoma cells, proliferated myoepithelial cells and myoepithelial cells under chondroid/osseous differentiation. Snai-1 immunoexpression showed no statistical association with histopathological and immunohistochemical features such as lymphovascular and stromal invasion, hormonal receptor and HER-2 status. Therefore, Snai-1 immunohistochemistry cannot contribute to the prediction of the metastatic potential of an individual tumor. However, the unique immunoexpression pattern of Snai-1 could help to distinguish between an adenoma and a non-metastatic carcinoma in CMC patients and demonstrate the probable important putative role of this molecule in myoepithelial cell differentiation.

Acknowledgments

The National Council of Technological and Scientific Development (CNPq), Brazil, provided financial support for Breno Salgado through the master research grant 130358/2010-0. The São Paulo Research Foundation (FAPESP) provided financial support for Noeme Rocha through the research grants 2008/57309-5 and 2009/53796-1. Additionally, the authors wish to thank Suely Nonogaki and Carlos Nascimento for their help with technical issues.

References

1. Barralo-Gimeno A, Nieto MA. 2005. The Snail genes as inducers of cell movement and survival: implications in development and cancer. *Development* 132:3151–3161;
2. Battle E, Sancho E, Francí C, Domínguez D, Monfar M, Baulida J, García de Herreros A. 2000. The transcription factor Snail is a repressor of E-cadherin gene expression in epithelial tumour cells. *Nat Cell Biol* 2:84–89.
3. Becker KF, Atkinson MJ, Reich U, Becker I, Nekarda H, Siewert JR, Höfler H. 1994. E-cadherin gene mutations provide clues to diffuse type gastric carcinomas. *Cancer Res* 54:3845–3852.
4. Becker KF, Rosivatz E, Blechschmidt K, Kremmer E, Sarbia M, Hofler H. 2007. Analysis of the E-cadherin repressor Snail in primary human cancers. *Cells Tissues Organs* 185:204–212.
5. Blanco MJ, Moreno-Bueno G, Sartio D, Locasicio A, Cano A, Palacios J, Nieto MA. 2002. Correlation of Snail expression with histological grade and lymph node status in breast carcinomas. *Oncogene* 21:3241–3246.
6. Bolos V, Peinado H, Perez-Moreno MA, Fraga MF, Esteller M, Cano A. 2003. The transcription factor Slug represses E-cadherin expression and induces epithelial to

mesenchymal transitions: a comparison with Snail and E47 repressors. *J Cell Sci* 116:499–511.

7. Cano A, Perez-Moreno MA, Rodrigo I, Locascio A, Blanco MJ, del Barrio MG, Portillo F, Nieto MA. 2000. The transcription factor Snail controls epithelial-mesenchymal transitions by repressing E-cadherin expression. *Nat Cell Biol* 2:76–83.

8. Côme C, Magnino F, Bibeau F, de Santa Barbara P, Becker KF, Theillet C, Savagner P. 2006. Snail and Slug play distinct roles during breast carcinoma progression. *Clin Cancer Res* 12:5395–5402.

9. Destexhe E, Lespagnard L, Degeyter M, Heymann R, Coignoul F. 1993. Immunohistochemical identification of myoepithelial, epithelial, and connective tissue cells in canine mammary tumors. *Vet Pathol* 30:146–154.

10. Elloul S, Elstrand MB, Nesland JM, Tropé CG, Kvalheim G, Goldberg I, Reich R, Davidson B. 2005. Snail, Slug, and Smad-interacting protein 1 as novel parameters of disease aggressiveness in metastatic ovarian and breast carcinoma. *Cancer* 103:1631–1643.

11. Elston CW, Ellis IO. 1998. Assessment of histological grade. In: *Systemic Pathology. The Breast*, 3rd Ed. Churchill Livingstone, London, pp. 365–384.

12. Franci C, Takkunen M, Dave N, Alameda F, Gómez S, Rodríguez R, Escrivà M, Montserrat-Sentís B, Baró T, Garrido M, Bonilla F, Virtanen I, García de Herreros A. 2006. Expression of Snail protein in tumor-stroma interface. *Oncogene* 25:5134–5144.

13. Grady WM, Willis J, Guilford PJ, Dunbier AK, Toro TT, Lynch H, Wiesner G, Ferguson K, Eng C, Park JG, Kim SJ, Markowitz S. 2000. Methylation of the CDH1

promoter as the second genetic hit in hereditary diffuse gastric cancer. *Nat Genet* 26:16–17.

14. Guaita S, Puig I, Franci C, Garrido M, Dominguez D, Battle E, Sancho E, Dedhar S, Garcia de Herreros A, Baulida J. 2002. Snail induction of epithelial to mesenchymal transition in tumor cells is accompanied by MUC1 repression and ZEB1 expression. *J Biol Chem* 277:39209–39216.

15. Gartner F, Geraldes M, Cassali G, Rema A, Schmitt F. 1999. DNA measurement and immunohistochemical characterization of epithelial and mesenchymal cells in canine mixed tumours: putative evidence of a common histogenesis. *Vet J* 158:39–47.

16. Hardy RG, Vicente-Duenas C, Gonzales-Herrero I, Anderson C, Flores T, Hughes S, Tselepis C, Ross JA, Sanchez-Garcia I. 2007. Snail family transcription factors are implicated in thyroid carcinogenesis. *Am J Pathol* 171:1037–1046.

17. Jechlinger M, Grunert S, Tamir IH, Janda E, Lüdermann S, Waerner T, Seither P, Weith A, Beug H, Kraut N. 2003. Expression profiling of epithelial plasticity in tumor progression. *Oncogene* 22:7155–7169.

18. Kurrey NK, Amit K, Bapat SA. 2005. Snail and Slug are major determinants of ovarian cancer invasiveness at the transcription level. *Gynecol Oncol* 97:155–165.

19. Larue L, Bellacosa A. 2005. Epithelial–mesenchymal transition in development and cancer: role of phosphatidylinositol 3' kinase/AKT pathways. *Oncogene* 24:7443–7454.

20. Makdissi FBA, Machado LVST, Oliveira AGC, Benvenuti TT, Katayama MLH, Brentani MM, Osório CABT, Mourão Netto M, Lyra EC, Carvalho F, Góes JCS, Fogueira MAAK. 2009. Expression of E-cadherin, Snail and Hakai in epithelial cells

isolated from the primary tumor and from peritumoral tissue of invasive ductal breast carcinomas. *Braz J Med Biol Res* 42:1128–1137.

21. Matos AJF, Lopes C, Carvalheira J, Santos M, Rutteman GR, Gärtner F. 2006. E-cadherin expression in canine mammary tumours: relationship to other clinic-pathological variables. *J Comp Pathol* 134:182-189.

22. Misdorp W, Else RW, Hellmén E, Lipscomb TP. 1999. **Histological Classification of Mammary Tumors of the Dog and the Cat**, 2nd series, Vol VII, Armed Forces Institute of Pathology, American Registry of Pathology, Washington, DC, and the World Health Organization Collaborating Center for Worldwide Reference on Comparative Oncology, pp. 1–59.

23. Moody SE, Perez D, Pan TC, Sarkisian CJ, Portocarrero CP, Sterner CJ, Notorfrancesco KL, Cardiff RD, Chodosh LA. 2005. The transcriptional repressor Snail promotes mammary tumor recurrence. *Cancer Cell* 8:197–209.

24. Nassar A, Sookhan N, Santisteban M, Bryant SC, Boughey JC, Giorgadze T, Degenim A. 2010. Diagnostic utility of Snail in metaplastic breast carcinoma. *Diagn Pathol* 5:76.

25. Natsugoe S, Uchikado Y, Okumura H, Matsumoto M, Setoyama T, Tamotsu K, Kita Y, Sakamoto A, Owaki T, Ishigami S, Aikou T. 2007. Snail plays a key role in E-cadherin-preserved esophageal squamous cell carcinoma. *Oncol Rep* 17:517–523.

26. Nerurkar VR, Chitale AR, Jalnakurpar BV, Naik S, Lalitha VS. 1989. Comparative pathology of canine mammary tumours. *J Comp Pathol* 101:389-397.

27. Peinado H, Olmeda D, Cano A. 2007. SNAI1, Zeb and bHLH factors in tumour progression: an alliance against the epithelial phenotype? *Nat Rev Cancer* 7: 415–428.

28. Pena C, Garcia JM, Silva J, Garcia V, Rodriguez R, Alonso I, Millán I, Salas C, de Herreros AG, Muñoz A, Bonilla F. 2005. E-cadherin and vitamin D receptor regulation by Snail and Zeb1 in colon cancer: clinicopathological correlations. *Hum Mol Genet* 14:3361–3370.
29. Radisky DC, Kenny PA, Bissel MJ. 2007. Fibrosis and cancer: do myofibroblasts come also from epithelial cells via EMT? *J Cell Biochem* 101:830–839.
30. Stemmer V, de Craene B, Berx G, Behrens J. 2008. Snail promotes Wnt target gene expression and interacts with β -catenin. *Oncogene* 27:5075–5080.
31. Sugimachi K, Tanaka S, Kameyama T, Taguchi K, Aishima S, Shimada M, Sugimachi K, Tsuneyoshi M. 2003. Transcriptional repressor Snail and progression of human hepatocellular carcinoma. *Clin Cancer Res* 9:2657–2664.
32. Takkunen M, Grenman R, Hukkanen M, Korhonen M, Garcia de Herreros A, Virtanen I. 2006. Snail-dependent and -independent epithelial-mesenchymal transition in oral squamous carcinoma cells. *J Histochem Cytochem* 54:1263–1275.
33. Tateyama S, Cotchin E. 1978. Electron microscopic observations on canine mixed mammary tumours, with special reference to cytoplasmic filamentous components. *Am J Vet Res* 39:1494–1501.
34. Yin T, Wang CY, Liu T, Thao G, Zha YJ. 2006. Expression of Snail and E-cadherin in pancreatic carcinoma and clinical significance thereof. *Zhonghua Yi Xue Za Zhi* 86:2821–2925.
35. Zhou BP, Deng J, Xia W, Xu J, Li YM, Gunduz M, Hung MC. 2004. Dual regulation of Snail by GSK-3 beta mediated phosphorylation in control of epithelial-mesenchymal transition. *Nat Cell Biol* 6:931–940.

MANUSCRITO II

Prognostic importance of epithelial-mesenchymal transition-related protein immunoexpression in canine mammary carcinomas

Breno S. Salgado^{1,2}, Rafael M. Rocha³, and Noeme S. Rocha^{1,2}

¹Departamento de Patologia, Faculdade de Medicina de Botucatu, Univ. Estadual Paulista (Department of Pathology, Botucatu Medical School, São Paulo State University) – UNESP. Botucatu, Brazil; ²Laboratório de Patologia Investigativa e Comparada, Faculdade de Medicina Veterinária e Zootecnia, Univ. Estadual Paulista (Investigative and Comparative Pathology Laboratory, School of Veterinary Medicine and Animal Science, São Paulo State University) – UNESP. Botucatu, Brazil;

³Departamento de Anatomia Patológica, Hospital A. C. Camargo, Fundação Antônio Prudente (Department of Anatomic Pathology, A.C. Camargo Hospital, Antônio Prudente Foundation). São Paulo, Brazil.

Corresponding author

Breno Souza Salgado. Departamento de Clínica Veterinária, Serviço de Patologia Veterinária. Faculdade de Medicina Veterinária e Zootecnia, UNESP – Univ. Estadual Paulista. Botucatu, São Paulo, Brazil. ZIP Code: 18618-970. Telephone/fax: +55 14 3811 6293. E-mail: brenosalgado@globo.com

Abstract

Epithelial-mesenchymal transition (EMT) is defined as switching of polarized epithelial cells to a migratory fibroblastoid phenotype. EMT is known to be involved in the progression and metastasis of various cancers in humans, but this specific process is still little explored in the veterinary literature. The aim of this research was to evaluate the expression of EMT-related proteins in canine mammary carcinomas (CMCs). The expression of six EMT-related proteins in 94 CMCs of female dogs was evaluated by immunohistochemistry using a tissue array method. Additionally, clinicopathological characteristics were compared with the expression of EMT-related proteins. Loss of epithelial protein and/or acquisition of the expression of mesenchymal proteins were observed in CMCs. Loss of epithelial protein and/or acquisition of the expression of mesenchymal proteins were observed, particularly in tumors with evidence of stromal invasion; however, significance was only observed between the S100A4 and vascular invasion. In addition, Snai-1 nuclear immunoexpression was significantly related to E-cadherin loss. In conclusion, loss of epithelial proteins and/or the acquisition of mesenchymal proteins are associated with EMT and may have an important role in the evaluation of CMC patients. The unique immunoexpression pattern of Snai-1 could help to distinguish between an adenoma and a non-metastatic carcinoma and seems to be related to conversion of myoepithelial cells to a complete mesenchymal-like phenotype. Loss of E-cadherin and cytokeratin and change of immunoexpression pattern of Snai-1, N-cadherin, S100A4 and MMP-2 indicate the occurrence of EMT in canine mammary carcinomas and should result in an en bloc resection or a close follow-up.

Keywords: Epithelial-mesenchymal transition, EMT, Snai-1, S100A4, mammary carcinoma, dog.

Introduction

Mammary gland tumors are the most common neoplasms of the female dog and represent a remarkably heterogeneous group in terms of morphology and biological behavior (Nerurkar *et al.*, 1989). Consequently, the identification of reliable prognostic factors is very important in order to assess the individual risk and evaluate the clinical outcome. The prognosis of advanced mammary carcinoma patients is most likely related to the degree of metastatic spread. Although the process of cancer metastasis appears to be regulated by a variety of gene products, little is known about the molecular aspects of progression of canine mammary carcinoma (CMC) cells.

The conversion of epithelial cells to migratory fibroblastoid cells is referred to as epithelial-mesenchymal transition (EMT) and is an essential event during gastrulation and neural crest formation (Larue e Bellacosa, 2005). During EMT, cells lose epithelial polarity and acquire a spindle-shaped, highly motile fibroblastoid phenotype. Moreover, this transition involves loss or redistribution of tight- and adherence-junction proteins and a switch to mesenchymal gene expression which confers upon cells the ability to pass through the basement membrane (Jechlinger *et al.*, 2003). This phenomenon is reactivated during the progression of numerous cancers and was demonstrated to be associated with poor histological differentiation, local invasiveness and distant metastasis (Thiery, 2002; Gotzmann *et al.*, 2004).

Different studies regarding expression of EMT-related proteins in canine mammary neoplasms were performed; however, none of them focused on the specific event of EMT and its implication in the diagnosis and prognosis of any canine tumor type. In the present study we therefore evaluated the expression of 6 established human breast cancer EMT markers in canine mammary carcinomas.

Materials and methods

Tissue samples

Consecutively collected, surgically resected 94 CMC tissue specimens were obtained from female dogs which underwent mastectomy at the São Paulo State University's Veterinary Hospital, Botucatu, Brazil, between March 2009 and September 2010. All patients had the tumor specimens surgically removed by radical mastectomy and none of them had received preoperative chemotherapy or radiotherapy. Tissue samples from these neoplasms were formalin-fixed and paraffin-embedded. For routine microscopic examination, 4 µm thick sections were obtained and stained with hematoxylin and eosin with subsequent evaluation under light microscopy. Lesions were classified according to standard diagnostic criteria provided by the World Health Organization (Misdorp *et al.*, 1999) and classified using the Nottingham grading system for mammary neoplasms (Elston and Ellis, 1998). Pathological parameters such as presence of vascular invasion, invasion depth, mode of growth, and presence of intratumoral necrotic tissue were also evaluated.

Immunohistochemistry

Firstly, 3 µm thick histologic sections were obtained, deparaffinized, and rehydrated. Immunohistochemical staining was performed for Snai-1 using the streptavidin-biotin-peroxidase complex method using the Dako LSAB kit (Dako, Carpinteria, USA). For the other primary antibodies – N-cadherin, E-cadherin, MMP-2, cytokeratin, and S100A4 – a polymeric labeling detection system (Novolink Polymer Detection System, Novocastra Laboratories, Newcastle, United Kingdom) was used.

Antigen retrieval was carried out by heat treatment in 10mM citrate buffer, pH 6.0 for all primary antibodies except for N-cadherin, for which the antigen retrieval was carried

by heating the slides in a water bath using a Tris EDTA buffer, pH 9.0. Table 1 summarizes the used primary antibodies and staining procedures adopted for each antibody in this study and their immunoexpression patterns in non-neoplastic and CMC tissues. After cooling (20 minutes at room temperature), the sections were immersed for 30 minutes in a solution of 3% hydrogen peroxide diluted in methanol in order to block endogenous peroxidase activity. All slides were then incubated with a protein block reagent (Novocastra Laboratories, Newcastle, UK) for 10 minutes and subsequently overnight incubated at 4 °C with the specific primary antibodies. Then, the slides were immersed with the detection systems following the manufacturer's instructions. Subsequently, 3,3' diaminobenzidine tetrahydrochloride was used as chromogen in order to allow the visualization of antigen-antibody reaction. Then, the slides were counterstained using Harris's hematoxylin, dehydrated, and, and mounted for evaluation and light microscopy.

Table 1: Antibodies used in the immunohistochemical study

<i>Antibody</i>	<i>Dilution</i>	<i>Origin</i>	<i>Clone</i>	<i>Non-neoplastic tissue</i>	<i>Altered expression in cancer</i>
Cytokeratin	1:500	Dako, USA	AE1/AE3	Membranous	Loss
E-cadherin	1:150	Novocastra, UK	NCL-E-Cad	Membranous	Loss
N-cadherin	1:50	Dako, USA	6G11	Negative	Membranous
S100A4	1:1200	Abcam, USA	Polyclonal	Negative	Nuclear
Snai-1	1:500	LifeSpan Biosciences, USA	Polyclonal	Negative	Nuclear
MMP-2	1:200	Invitrogen, USA	A-gel VC2	Negative	Cytoplasmic

MMP-2, matrix metalloproteinase-2.

For quantification of immunolabeling, S100A4 was considered as positive when more than 10% of neoplastic cells revealed nuclear staining. N-cadherin was considered as positive when membranous immunostaining was observed in luminal neoplastic cells. On the other hand, E-cadherin was considered as negative when loss of membranous staining was observed in such cells. For cytokeratin tumor cells were considered as negative when loss of membranous/cytoplasmic staining was observed. For MMP-2, neoplastic cells were considered as positive when cytoplasmic/membranous staining was observed. The assessment of Snai-1 expression in canine mammary tissues was based on detectable immunoreactivity in nuclear region and on a semiquantitative analysis using the following scoring system: 0, no staining; 1+, nuclear staining in 1% to 25% of neoplastic cells; 2+, nuclear staining in 26% to 50% of neoplastic cells; and 3+: nuclear staining in more than 50% of neoplastic cells.

Statistical analysis

Differences were compared using Fisher's exact test or Pearson's X^2 test for qualitative variables and using Student's t-test or analysis of variance for continuous variables. Statistical significance was accepted at the $p < 0.05$ level. All analyses were performed using the StatView system (Abacus, Berkeley, USA).

Results

Relation between immunoexpression of EMT-related proteins and pathologic parameters

Epithelial protein loss frequencies were 25.53% (28/94) for cytokeratin and 38.29% (36/94) for E-cadherin, and aberrant mesenchymal protein expression frequencies were 59.57% (56/94) for N-cadherin, 36.17% (34/94) for matrix metalloproteinase 2, and

10.63% (10/94) for S100A4. Additionally, 59.57% (56/94) highly expressed Snai-1.

Figure 1 shows a representative immunohistochemical result.

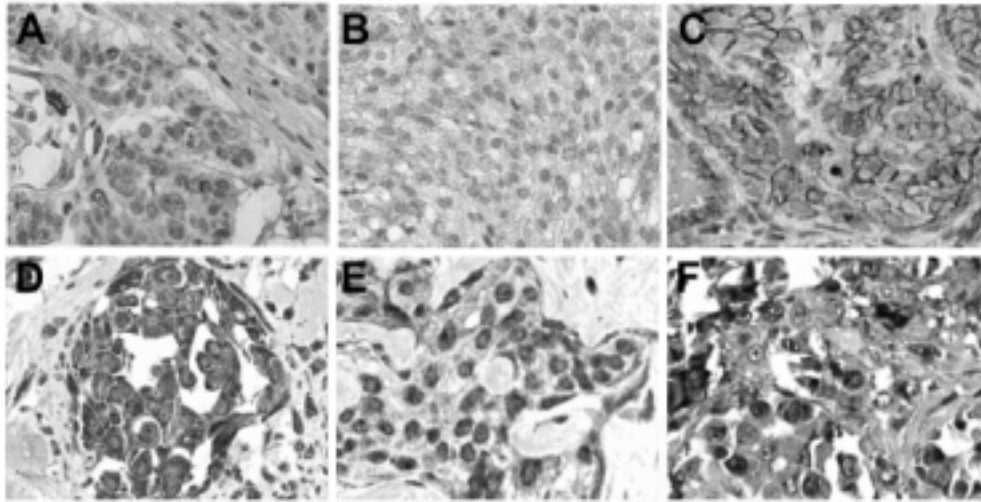


Figure 1. Immunohistochemistry findings showing epithelial protein loss (A and B) and mesenchymal protein expression acquisition (C-F) in canine mammary carcinomas. A. Membranous cytokeratins loss. B. Membranous E-cadherin loss. C. Membranous N-cadherin expression. D. Cytoplasmic matrix metalloproteinase 2 expression. E. Snai-1 nuclear expression. F. S100A4 nuclear expression.

Expression loss of the epithelial protein E-cadherin was found to be significantly related to high nuclear expression of Snai-1 ($P = 0.045$) (Figure 2a). Novel mesenchymal protein expression of S100A4 was found to be related to vascular invasion ($P = 0.001$) (Figure 2b). Although in our study the number of Snai-1-highly-expressing cases increased with the occurrence of stromal invasion, a statistical significant correlation was not evident. Additionally, no relation between EMT related proteins immunoexpression and invasion depth, presence of intratumoral necrosis, vascular invasion, and tumor mode of growth was statistically found except for S100A4 and vascular invasion.

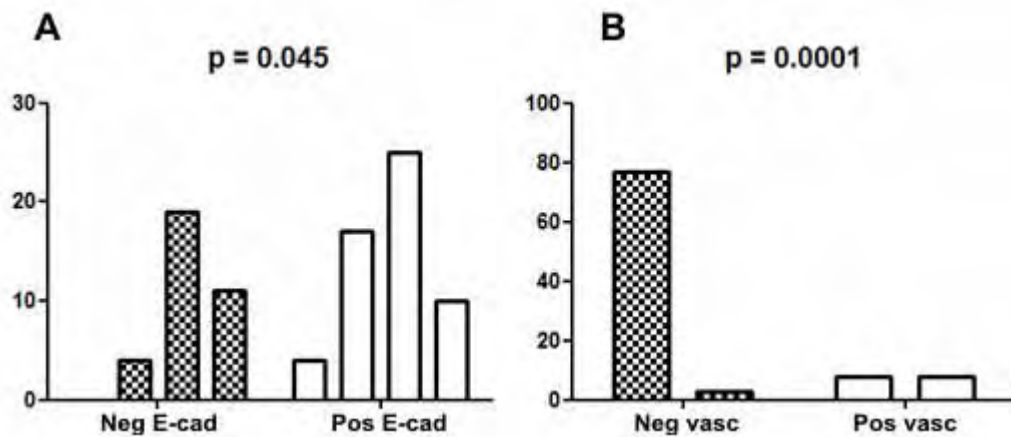


Figure 2. Significant statistical results of EMT markers and pathological characteristics. A. Association between Snai-1 and E-cadherin. B. Association between S100A4 and vascular invasion.

Discussion

In the present study we have demonstrated the expression of various EMT-related proteins in CMCs. To our knowledge, this is the first report that has studied the expression of multiple EMT-related proteins in a series of such tumors. Our results support previous reports in which the expression of various EMT-related molecules was associated with neoplastic progression and poor prognosis in different malignancies (Blanco et al., 2002; Becker et al., 2007; Hardy et al., 2007). Accordingly, the EMT process may also be an important molecular event during the progression and metastasis of CMCs.

An important aspect of EMT is the loss of epithelial protein markers, i.e. cytokeratins and E-cadherin. E-cadherin is required for the formation of stable adherens junctions and, thus, for the maintenance of an epithelial phenotype (Willipinski-Stapelfeldt et al., 2005). Down-regulation or inactivation of E-cadherin caused by gene mutation,

promoter hypermethylation and transcriptional repression have been documented in different human epithelial malignancies (Becker et al., 2007) including breast cancer (Droufakou et al., 2001; Hajra et al., 2002; Caldeira et al., 2006), and is usually associated with poorly differentiated histology and advanced stage.

Loss of epithelial proteins such as E-cadherin is a hallmark of metastatic carcinoma and, furthermore, proteomic analysis in breast cancer has revealed that circulating mammary tumor cells or those found in micrometastases reveal evidence of mesenchymal conversion (Willipinski-Stapelfeldt et al., 2005). In this study we observed both loss of expression of the important epithelial proteins E-cadherin and cytokeratin; however, no statistical significance related to such immunoexpressional changes and pathological characteristics of the evaluated CMCs was observed. Despite this, E-cadherin and cytokeratin loss was frequently observed in tumors presenting stromal invasion and vascular invasion similarly to other authors' observations (Sarli et al., 2004; Gama et al., 2010), possibly suggesting the participation of such molecules in CMC progression.

Another important aspect of EMT is the aberrant expression of mesenchymal markers, i.e. N-cadherin, and that of regulators involving mesenchymal differentiation such as S100A4 and Snai-1. Mesenchymal protein expression is known to be related to an invasive phenotype and poor outcome in several human malignancies (Brabletz et al., 2001; Rosivatz et al., 2002; Moody et al., 2005; Baumgart et al., 2007). Our results demonstrate that many CMCs express mesenchymal proteins and that Snai-1 is overexpressed in many infiltrating CMCs while is statistically related to E-cadherin loss. Since the loss of E-cadherin has already been documented as related to progression of noninfiltrating to highly infiltrating mammary carcinomas in dogs (Brunetti et al., 2005), Snai-1 consequently rises as a useful biomarker of neoplastic progression in CMCs. Such Snai-1 increases the aggressiveness of experimentally induced mammary

tumors and its high expression is related to an increased risk of tumor relapse and poor survival rates in human breast carcinoma (Moody et al., 2005), studies regarding the investigation of relation of Snai-1 and other prognostic factors in CMCs are encouraged.

In our study S100A4 was significantly related to vascular invasion, consequently demonstrating to be an interesting biomarker for evaluation of neoplastic progression in CMCs. Such results are in concordance with others observed in human breast cancer that relates S100A4 as a useful independent cancer biomarker (Rudland et al., 2006; Ismail et al., 2008). Despite this, no statistical significance was observed in relation to the expression of other EMT markers and pathological characteristics; however overexpression of such proteins was detected and can represent an important change in the phenotype of CMC cells during the neoplastic progression.

Although we have demonstrated that alteration of epithelial and mesenchymal markers occurs in CMCs, further studies are needed to determine whether this represents EMT, or merely EMT-like immunoexpressional change. Since cancer treatment failure is for the most part due to the formation of metastases resistant to conventional therapy, awareness of the EMT mechanism and, furthermore, inhibition of EMT offers a promising target for the prevention of invasion and metastasis.

Acknowledgments

The National Council of Technological and Scientific Development, (CNPq), Brazil, provided financial support for Breno Salgado through the master research grant 130358/2010-0 and for Noeme Rocha through the research grant 479178/2010-0. The São Paulo Research Foundation (FAPESP) provided financial support for Noeme Rocha through the research grants 2008/57309-5 and 2009/53796-1. Additionally, the authors

wish to thank Suely Nonogaki and Carlos Nascimento for their help with technical issues.

References

1. Baumgart E, Cohen MS, Silva Neto B, Jacobs MA, Wotkowicz C, Rieger-Christ KM, Biolo A, Zeheb R, Loda M, Libertino JÁ, Summerhayes IC. 2007. Identification and prognostic significance of an epithelial-mesenchymal transition expression profile in human bladder tumors. *Clin Cancer Res* 13:1685–1694.
2. Blanco MJ, Moreno-Bueno G, Sartio D, Locasicio A, Cano A, Palacios J, Nieto MA. 2002. Correlation of Snail expression with histological grade and lymph node status in breast carcinomas. *Oncogene* 21:3241–3246.
3. Becker KF, Rosivatz E, Blehschmidt K, Kremmer E, Sarbia M, Hofler H. 2007. Analysis of the E-cadherin repressor Snail in primary human cancers. *Cells Tissues Organs* 185:204–212.
4. Brabletz T, Jung A, Reu S, Porzner M, Hlubek F, Kunz-Schughart LA, Knuechel R, Kirchner T. 2001. Variable beta-catenin expression in colorectal cancers indicates tumor progression driven by the tumor microenvironment. *Proc. Natl. Acad. Sci. USA* 98:10356–10361.
5. Brunetti B, Sarli G, Preziosi R, Monari I, Benazzi C. 2005. E-cadherin and β -catenin reduction influence invasion but not proliferation and survival in canine malignant mammary tumors. *Vet Pathol* 42:781–787.
6. Caldeira JRF, Prando EC, Quevedo FC, Neto FAM, Rainho CA, Rogatto SR. 2006. CDH1 promoter hypermethylation and E-cadherin protein expression in infiltrating breast cancer. *BMC Cancer* 6:48.

7. Droufakou S, Deshmane V, Roylance R, Hanby A, Tomlinson I, Hart IR. 2001. Multiple ways of silencing E-cadherin gene expression in lobular carcinoma of the breast. *Int J Cancer* 92:404–408.
8. Elston CW, Ellis IO. 1998. Assessment of histological grade. *In: Systemic Pathology. The Breast*, 3rd Ed. Churchill Livingstone, London, pp. 365–384.
9. Gama A, Alves A, Schmitt F. 2010. Expression and prognostic significance of CK19 in canine malignant mammary tumours. *Vet J* 184:45–51.
10. Gotzmann J, Mikula M, Eger A, Schulte-Hermann R, Foisner R, Beug H, Mikulitis W. 2004. Molecular aspects of epithelial cell plasticity: implications for local tumor invasion and metastasis. *Mutat Res* 566:9–20.
11. Hajra KM, Chen DY-S, Fearon ER. 2002. The Slug zinc-finger protein represses E-cadherin in breast cancer. *Cancer Res* 62:1613.
12. Hardy RG, Vicente-Duenas C, Gonzales-Herrero I, Anderson C, Flores T, Hughes S, Tselepis C, Ross JA, Sanchez-Garcia I. 2007. Snail family transcription factors are implicated in thyroid carcinogenesis. *Am J Pathol* 171:1037–1046.
13. Ismail NI, Kaur G, Hashim H, Hassan MS. 2008. S100A4 overexpression proves to be independent marker for breast cancer progression. *Cancer Cell Int* 8:12.
14. Jechlinger M, Grunert S, Tamir IH, Janda E, Lüdermann S, Waerner T, Seither P, Weith A, Beug H, Kraut N. 2003. Expression profiling of epithelial plasticity in tumor progression. *Oncogene* 22:7155-7169.
15. Larue L, Bellacosa A. 2005. Epithelial–mesenchymal transition in development and cancer: role of phosphatidylinositol 3' kinase/AKT pathways. *Oncogene* 24:7443–7454.

16. Moody SE, Perez D, Pan TC, Sarkisian CJ, Portocarrero CP, Sterner CJ, Notorfrancesco KL, Cardiff RD, Chodosh LA. 2005. The transcriptional repressor Snail promotes mammary tumor recurrence. *Cancer Cell* 8:197–209.
17. Nerurkar VR, Chitale AR, Jalnakurpar BV, Naik S, Lalitha VS. 1989. Comparative pathology of canine mammary tumours. *J Comp Pathol* 101:389-397.
18. Rosivatz E, Becker I, Specht K, Fricke E, Lubber B, Busch R, Hofler H, Becker KF. 2002. Differential expression of the epithelial-mesenchymal transition regulators Snail, SIP1, and Twist in gastric cancer. *Am J Pathol* 161:1881–1891.
19. Rudland SS, Martin L, Roshanlall C, Winstanley J, Leinster S, Platt-Higgins A, Carroll J, West C, Barraclough R, Rudland P. 2006. Association of S100A4 and osteopontin with specific prognostic factors and survival of patients with minimally invasive breast cancer. *Clin Cancer Res* 12:1192–1200.
20. Sarli G, Preziosi R, de Tolla L, Brunetti B, Benazzi C. 2004. E-cadherin immunoreactivity in canine mammary tumors. *J Vet Diagn Invest* 16:542–547.
21. Thiery JP. 2002. Epithelial–mesenchymal transitions in tumour progression. *Nat Rev Cancer* 2:442–454.
22. Willipinski Stapelfeldt B, Riethdorf S, Assmann V, Woefle U, Rau T, Sauter G, Heukeshoven J, Pantel K. 2005. Changes in cytoskeletal protein composition of an epithelial-mesenchymal transition in human micrometastatic and primary breast carcinoma cells. *Clin Cancer Res* 11:8006–8014.

Conclusões gerais

CONCLUSÕES GERAIS


Em razão dos resultados obtidos neste estudo, é possível concluir que a perda de proteínas epiteliais e/ou a aquisição de proteínas mesenquimais está associada com EMT e pode possuir importante papel na avaliação de CMCs. O padrão único de imunexpressão de Snai-1 pode ajudar a distinção entre um adenoma e um carcinoma não metastático e aparenta estar relacionado à conversão de células mioepiteliais a um fenótipo mesenquimal completo, possivelmente possuindo papel importante nas desordens de caráter mioepitelial. A perda de Caderina-E e citoqueratina e a mudança no padrão de imunexpressão de Snai-1, Caderina-N, S100A4 e MMP-2 indica a ocorrência de EMT em carcinomas mamários de cadelas e conclui-se que esse processo possui importância na progressão de tais neoplasias.

Anexos

A T E S T A D O

Atestamos para os devidos fins, que o Projeto **"Análise prognóstica da imunoexpressão de proteínas relacionadas à transição epitelial-mesenquimal nos carcinomas mamários esporádicos de cadelas"**, Protocolo nº 09/2011-CEUA, **Breno Souza Salgado**, aluno do Programa de Pós-Graduação em Patologia, nível Mestrado, da Faculdade de Medicina, está de acordo com os Princípios Éticos na Experimentação Animal e foi aprovado pela Comissão de Ética no Uso de Animais (CEUA) desta Faculdade.

Faculdade de Medicina Veterinária e Zootecnia, em 04 de fevereiro de 2011.



Prof. Ass. Dr. Carlos Roberto Teixeira

Presidente da CEUA da FMVZ, UNESP - Campus de Botucatu