UNESP - Universidade Estadual Paulista

“Júlio de Mesquita Filho”

Faculdade de Odontologia de Araraquara

Vinícius Krieger Costa Nogueira

Desempenho clínico de um verniz fluoretado e de um infiltrante resinoso em dentes com hipomineralização molar incisivo (HMI): manutenção da integridade superficial, hipersensibilidade e percepção estética.

Araraquara

2019

UNESP - Universidade Estadual Paulista

“Júlio de Mesquita Filho”

Faculdade de Odontologia de Araraquara

Vinícius Krieger Costa Nogueira

Desempenho clínico de um verniz fluoretado e de um infiltrante resinoso em dentes com hipomineralização molar incisivo (HMI): manutenção da integridade superficial, hipersensibilidade e percepção estética.

Tese apresentada à Universidade Estadual Paulista (Unesp), Faculdade de Odontologia, Araraquara para obtenção do título de Doutor em Ciências Odontológicas, na Área de Odontopediatria.

Orientadora: Profª Drª Rita C. L. Cordeiro

Araraquara

2019

Nogueira, Vinícius Krieger Costa
Desempenho clínico de um verniz fluoretado e de um infiltrante resinoso em dentes com hipomineralização molar incisivo (HMI): manutenção da integridade superficial, hipersensibilidade e percepção estética / Vinícius Krieger Costa Nogueira. -- Araraquara: [s.n.], 2019
92 f.; 30 cm.

Tese (Doutorado em Ciências Odontológicas) – Universidade Estadual Paulista, Faculdade de Odontologia
Orientador: Prof. Dr. Rita De Cássia Loiola Cordeiro

1. Esmalte dentário 2. Remineralização dentária 3. Terapêutica 4. Hipersensibilidade 5. Estética I. Título

Ficha catalográfica elaborada pela Bibliotecária Marley C. Chiusoli Montagnoli, CRB-8/5646
Universidade Estadual Paulista (Unesp), Faculdade de Odontologia, Araraquara
Serviço Técnico de Biblioteca e Documentação

Vinícius Krieger Costa Nogueira

Desempenho clínico de um verniz fluoretado e de um infiltrante resinoso em dentes com hipomineralização molar incisivo (HMI): manutenção da integridade superficial, hipersensibilidade e percepção estética.

Comissão julgadora

Tese para obtenção do grau de Doutor em Ciências Odontológicas

Presidente e Orientador: Profª Drª Rita de Cássia Loiola Cordeiro

2° Examinador: Profª Drª Ângela Cristina Cilense Zuanon

3° Examinador: Prof. Dr. Diego Girotto Bussaneli

4° Examinador: Prof. Dr. Jonas de Almeida Rodrigues

5° Examinador: Profª Drª Soraya Coelho Leal

Araraquara, 21 de março de 2019

DADOS CURRICULARES

Vinícius Krieger Costa Nogueira

Nascimento: 21/06/1989 – São Paulo – SP.

Filiação: Haroldo Ricardo de Souza Nogueira; e
Zuleica Maria Krieger Costa Nogueira.

2009 a 2012
Graduação em Odontologia pela Faculdade de Odontologia de Araraquara – FOAr/UNESP.

2011 a 2012
Aperfeiçoamento em Curso de Estética em Prótese fixa e sobre implante pela Associação Paulista de Cirurgiões Dentistas – Araraquara/APCD.

2013 a 2015
Curso de Pós-Graduação em Ciências Odontológicas, Área de concentração em Odontopediatria, nível Mestrado, pela Faculdade de Odontologia de Araraquara – FOAr/UNESP.

2015 a 2019
Curso de Pós-Graduação em Ciências Odontológicas, Área de concentração em Odontopediatria, nível Doutorado, pela Faculdade de Odontologia de Araraquara – FOAr/UNESP.

Jul/2018 a Out/2018
Pesquisador visitante na Faculty of Medicine, Dentistry and Oral Health Sciences – The university of Melbourne, Período de Doutorado Sanduíche. Melbourne, Victoria, Austrália.

Dedico este trabalho à memória de *Iara Maria Krilger Costa*, *Hilda Krieger Costa*, *Nereu Coutinho da Costa* e *Laércio Carlos Nogueira*, base forte e espelhos unidos aos quais fazem refletir hoje minha pessoa e sorriso.

"Respiro e persigo
uma luz de outras vidas.

E ainda que as janelas se fechem, meu pai
É certo que amanhece".
H. H.



Agradecimentos Especiais...

A Profª Drª ***Rita de Cássia Loiola cordeiro****,*

Obrigado pela dedicação, paciência, vontade e tempo investido na minha formação. Sua conduta me serviu como exemplo profissional e pessoal que carregarei por toda a vida. Obrigado por nossa relação construída, por acreditar em mim e consequentemente me fazer acreditar. Sinto que cresci, e crescer só se faz quando passamos a admirar e buscar o que certas pessoas nos despertam. Você me despertou o gosto pelo trabalho feito com amor. Serei sempre grato, muito obrigado.

As amigas ***Camila Maria Bullio Fragelli*** *e* ***Thalita Boldieri****,*

Obrigado pela disponibilidade, pelos ensinamentos e todo apoio que recebi de vocês nesses últimos anos. Vocês sempre se mostraram acessíveis e preocupadas com o meu crescimento. Esse trabalho não teria sido possível sem a ajuda de vocês.

Aos amigos ***Diego Girotto Bussaneli, Ângela Cristina Cilense Zuanon*** *e* ***Fabiano Jeremias***

Pela contribuição para a realização deste trabalho. Muito obrigado por dividir comigo seus questionamentos e sugestões, pela preocupação, profissionalismo e por sempre se mostrarem presentes. Obrigado por me permitirem conhecê-los melhor e trabalharmos juntos.

Ao Prof. Dr. ***David John Manton****,*

Por ter aberto as portas da The University of Melbourne para mim, sempre com um sorriso no rosto, a fala mansa e argumentos certeiros. Obrigado por me proporcionar uma experiência única em níveis pessoais e profissionais. Com certeza levarei o estilo “Aussie” de trabalhar e viver comigo para sempre.

Agradecimentos...

À Faculdade de Odontologia de Araraquara – Universidade Estadual Paulista, representada pela digníssima Diretora Profª. Drª. **Elaine Maria Sgavioli Massucato**.

À **CAPES**, uma vez que o presente trabalho foi realizado com o apoio da Coordenação de Aperfeiçoamento de Pessoal de Nível Superior – Brasil (CAPES) – Código de financiamento 001.

À **Coordenação da Pós-Graduação em Ciências Odontológicas** da Faculdade de Odontologia de Araraquara – FOAr – UNESP.

Aos **professores** da Disciplina de Odontopediatria pelos ensinamentos, atenção e companheirismo e aos **funcionários** do Departamento de Clínica infantil da Faculdade de Odontologia de Araraquara – FOAr – UNESP.
.

Aos meus amigos **Natália Bertolo Domingues, Darcy Fernandes e Heitor Albergoni da Silveira** pela amizade e pelo carinho. Vocês fizeram com que esse caminho fosse traçado de maneira ainda mais feliz, sempre ao meu lado, sempre me incentivando. Levarei vocês para sempre comigo.

Ao meu companheiro de todas as horas, **Igor Paulino Mendes Soares**, por caminhar ao meu lado, rir ao meu lado, chorar ao meu lado e permanecer ao meu lado. Talvez tenha sido a maior e melhor surpresa que Araraquara tenha me dado.

Aos meus pais, **Haroldo Ricardo de Souza Nogueira** e **Zuleica Maria Krieger Costa Nogueira**, que me deram como amigo e irmão **Henrique Krieger Costa Nogueira**, uma família linda a qual tenho o privilégio de fazer parte e sempre poder contar com o apoio de vocês.

A **todos** que me incentivaram, ajudaram e contribuíram nessa minha etapa.

“cuida. não deixa que faça as minhas mesmas perguntas, a casa deve ficar clara, casa de sol, entendes? na sombra se faz mais sábia, pesa, mergulha em direção às conchas, quer abri-las, pensa que há de encontrar as pérolas e talvez encontre, mas não suportará, entendes? te falo ao ouvido, não há coisa alguma dentro delas
das conchas?
não, das pérolas! nada, ocas, entendes? ”
Hilda Hilst*

* Hilst H. A obscena senhora D. São Paulo: Editora Globo; 2013.

Nogueira VKC. Desempenho clínico de um verniz fluoretado e de um infiltrante resinoso em dentes com hipomineralização molar incisivo (HMI): manutenção da integridade superficial, hipersensibilidade e percepção estética [Tese de doutorado]. Araraquara: Faculdade de Odontologia da UNESP; 2019.

RESUMO

Dentes afetados por opacidades amarelas e/ou marrons de Hipomineralização Molar Incisivo (MIH) são mais susceptíveis ao desenvolvimento de fraturas pós-eruptivas (FPE) e lesões de cárie. Comumente apresentam hipersensibilidade do elemento dental e queixas em relação a percepção estética. Objetivo: Avaliar o desempenho clínico de um verniz fluoretado (Duraphat®) e de um infiltrante resinoso (Icon®) na prevenção de FPE e/ou lesões de cárie, na hipersensibilidade e na percepção estética em pacientes com opacidades amarelas e/ou marrons de HMI. Métodos: Crianças entre 6 e 12 anos que apresentavam pelo menos um incisivo e um molar afetados com as opacidades íntegras foram selecionadas. Os participantes foram randomizados quanto ao tratamento: (G1) Verniz fluoretado; (G2) Ácido fosfórico + verniz fluoretado ou (G3) Infiltrante resinoso. A percepção estética foi avaliada por questionário validado e a hipersensibilidade por escala visual. As opacidades foram monitoradas em 1, 3, 6, 12 e 18 meses quanto ao desenvolvimento de FPE e/ou lesões de cárie. Características como gênero, idade, índice CPO-D, coloração, presença de biofilme, número de dentes e superfícies afetadas foram registradas. As análises de sobrevida foram realizadas pela Regressão de Cox e Kaplan-Meyer. Associações com as características foram avaliadas pelo teste de Fisher. Percepção estética e hipersensibilidade foram avaliadas pelos testes de Wilcoxon, Kruskal-Wallis e Spearman. Resultados: Em 235 dentes incluídos, o percentual de FPE e cárie em G3 (6,1%) foi significativamente menor ($p < 0,05$) do que em G1 (17,9%) e G2 (17,3%). As variáveis independentes CPOD, cor, superfície e idade apresentaram altos riscos de falhas. Pacientes em G3 apresentaram diferença significativa antes/depois do tratamento para a percepção estética. Todos os tratamentos foram eficientes para a hipersensibilidade. Conclusões: O infiltrante resinoso em opacidades amarelas e/ou marrons de HMI foi eficiente na prevenção de FPE e/ou lesões de cárie, bem como na percepção estética dos pacientes. Todos os tratamentos foram eficientes para a hipersensibilidade.

Palavras – chave: Esmalte dentário. Remineralização dentária. Terapêutica. Hipersensibilidade. Estética.

Nogueira VKC. Clinical performance of a fluoride varnish and a resin infiltrant on teeth with molar incisor hypomineralisation (MIH): superficial integrity, hypersensitivity and aesthetic perception [Tese de doutorado]. Araraquara: Faculdade de Odontologia da UNESP; 2019.

ABSTRACT

Teeth affected by yellow and/or brown opacities of Molar Incisor Hypomineralization (MIH) are more prone to the development of post-eruptive breakdown (PEB) and carious lesions. Hypersensitivity of the dental element and complaints regarding aesthetic perception are commonly present. Objective: To evaluate the clinical performance of a fluoride varnish (Duraphat®) and a resin infiltrant (Icon®) in the prevention of PEB and/or carious lesions development, hypersensitivity and aesthetic perception in patients with yellow and/or browns MIH opacities. Methods: Children between 6 and 12 years old with at least one incisor and one molar affected with intact opacities were selected. Participants were randomized to treatment: (G1) Fluoride varnish; (G2) Phosphoric acid + fluoride varnish or (G3) Resin infiltrant. The aesthetic perception was evaluated by validated questionnaire and hypersensitivity by visual scale. The opacities were monitored at 1, 3, 6, 12 and 18 months regarding the development of PEB and/or carious lesions. Characteristics such as gender, age, DMFT index, color, presence of biofilm, number of teeth and surface were assessed. Survival analyzes were performed by Cox-Regression and Kaplan-Meyer. Associations with the characteristics were evaluated by Fisher's test. Aesthetic perception and hypersensitivity were determined by Wilcoxon, Kruskal-Wallis and Spearman tests. Results: In 235 teeth, the percentage of PEB and caries in G3 (6.1%) were significantly lower ($p < 0.05$) than in G1 (17.9%) and G2 (17.3%). As independent variables, DMFT, color, surface and age presented high risk of failure. Patients in G3 presented significant difference before/after treatment for aesthetic perception. All treatments were efficient for hypersensitivity. Conclusions: Resin infiltration of yellow/brown opacities of MIH was efficient in PEV and carious lesions prevention, as well as in the aesthetic perception. All treatments were efficient for hypersensitivity.

Keywords: Dental enamel. Dental remineralization. Therapy. Hypersensitivity. Aesthetics.

SUMÁRIO

1 INTRODUÇÃO 09
2 PROPOSIÇÃO 15
3 REVISÃO DA LITERATURA 16
3.1 Classificação e Diagnóstico 16
3.2 Impacto na Qualidade de Vida 20
3.3 Tratamentos 24
4 MATERIAL E MÉTODO 33
4.1 Cálculo Amostral 33
4.2 Participantes do Estudo 34
4.3 Calibração 35
4.4 Avaliação Inicial 36
4.4.1 Caracterização da amostra.....36
4.4.2 Hipersensibilidade 37
4.4.3 Percepção estética 38
4.5 Randomização 39
4.6 Tratamentos 39
4.7 Reavaliações 42
4.8 Análise Estatística 44
5 RESULTADO 46
6 DISCUSSÃO 52
7 CONCLUSÃO 64
REFERÊNCIAS 65
APÊNDICE.....72
ANEXO 74

1 INTRODUÇÃO

O esmalte dentário é uma estrutura de origem ectodérmica com mais de 97% de minerais em peso, formada a partir de uma matriz extracelular proteica sintetizada e secretada pelos ameloblastos durante a amelogênese[1]. Sua estrutura é composta por um conjunto complexo e bem organizado de prismas constituídos por longos e compactos cristais de carbonato-apatita[2]. Os prismas apresentam-se sobrepostos de forma a otimizar suas propriedades mecânicas, porém, sua resistência é totalmente dependente da íntima relação com a dentina subjacente, que promove a sustentação do esmalte por meio do amortecimento e dissipação de forças[2].

Em relação ao seu desenvolvimento, o esmalte tem sua formação a partir do estágio de secreção onde os ameloblastos secretam as proteínas que controlam o crescimento aposicional dos cristais de apatita[3]. É nessa fase que a estruturação e organização tecidual acontece. Na ocorrência de distúrbios durante essa fase inicial secretória o resultado clinico observado é um defeito morfológico quantitativo classificado como hipoplasia de esmalte[4].

Posteriormente à fase de secreção, as proteínas da matriz do esmalte são gradativamente removidas e substituídas por minerais que resultam no crescimento volumétrico do tecido durante as fases de calcificação e maturação[5]. Caso aconteça a interrupção do fornecimento desses minerais, o resultado pode ser um defeito clínico que apresenta espessura normal, porém qualitativamente e estruturalmente defeituoso, classificado como hipomineralização de esmalte[4].

Na atualidade, o defeito de desenvolvimento de esmalte com grande importância clínica e altamente abordado em pesquisas tem sido a Hipomineralização de Molares e Incisivos (HMI). Em 2001, Weerheijm et al.[6] descreveram a HMI como um defeito de origem sistêmica que pode afetar de um a quatro primeiros molares

permanentes, podendo ou não estar associado aos incisivos permanentes. Atualmente, essa condição também é descrita para a dentição decídua[7,8] e alguns trabalhos sugerem a presença de HMI também em segundos molares e caninos permanentes[8,9]. Clinicamente, os dentes acometidos são caracterizados por defeitos de superfície lisa e nítida demarcação da área afetada, de extensão variada e acometimento de forma assimétrica entre os dentes. Sua coloração pode variar entre opacidades brancas, amarelas, marrons ou amarelas-acastanhadas, sendo diretamente relacionada com os diferentes graus de porosidade, onde os defeitos mais escuros apresentam as maiores alterações. Apesar de alguns estudos sugerirem que fatores etiológicos, como parto prematuro, poluentes ambientais, doenças da primeira infância, febre alta, uso frequente de antibióticos e hipóxia ao nascimento[10-13], estejam associados com a HMI, sua etiologia permanece descrita como de origem idiopática.

Histologicamente, o esmalte com HMI apresenta uma desorganizada estruturação prismática, devido à frouxa distribuição dos cristais de apatita, apresentando densidade mineral média 19% menor do que a encontrada no esmalte sadio[14]. Essas características são responsáveis pela alta porosidade do esmalte afetado[15] resultando em menores índices de dureza e elasticidade[16-18]. Como consequência à essas características estruturais, apresentam maior risco de ocorrência de fraturas pós-eruptivas (FPE), que podem ocorrer até mesmo durante a fase de erupção dentária, facilitando o acúmulo de biofilme e consequentemente favorecendo o desenvolvimento de lesões de cárie[11,19,20]. Frente a essas situações clínicas, o tratamento restaurador se faz necessário.

De acordo com uma revisão recente, a prevalência mundial de HMI é de 13%, afetando 878 milhões de pessoas onde 4,8 milhões de casos por ano necessitam de

algum tipo de tratamento restaurador invasivo[21]. Entretanto, os tratamentos restauradores disponíveis comumente apresentam uma alta taxa de insucesso, sendo que as falhas são em sua maioria decorrentes da pouca adesão fornecida pelo esmalte afetado[22]. Assim, dentes com HMI são frequentemente submetidos a tratamentos e retratamentos restauradores. Em média, uma criança com HMI é submetida ao tratamento restaurador de seu primeiro molar permanente dez vezes mais frequentemente do que uma criança sem a condição[10]. Essa informação também tem impacto direto para o profissional dentista, onde os retratamentos repercutem no tempo clínico consumido e no custo das reintervenções[22].

Na tentativa de minimizar a necessidade por tratamentos restauradores, algumas terapias remineralizadoras em dentes afetados pela HMI têm sido estudadas. O uso de materiais à base de agentes fluoretados, como o verniz fluoretado 5% NaF, são comumente aplicados na prática clínica e tem sido o material de escolha para a prevenção de FPE em dentes com HMI[24,25]. Apesar de sua comprovada ação remineralizadora, Fragelli et al.[24] observaram que 20% dos dentes que apresentavam opacidades amarelas e/ou marrons desenvolveram FPE mesmo após receberem a terapia com o verniz. Esse fato pode estar relacionado com a alta reatividade do flúor que limita sua ação à camada superficial do esmalte, não alcançando o corpo da lesão hipomineralizada mais profunda que fornece pouco suporte estrutural para a superfície[26].

Em busca por melhores resultados quanto à remineralização e adesão ao esmalte afetado por HMI, alguns estudos propuseram o pré-tratamento da superfície do esmalte por meio de diferentes agentes. Como opções, a utilização do hipoclorito de sódio (NaOCL 5% e NaOCL 5,25%), do ácido fosfórico 37%, do clareamento dental (peróxido de carbamida 10%) e a utilização do peróxido de hidrogênio (H_2O_2) foram

avaliadas[14, 27-31]. Os resultados são bastante discordantes, porém as técnicas são descritas como seguras e indicadas para a utilização clínica.

Como uma alternativa de tratamento preventivo, alguns autores avaliaram o desempenho de um infiltrante resinoso de baixa viscosidade em opacidades de HMI[30-35]. Sua ação é baseada em sua capacidade de penetrar no corpo da lesão, devido a forças capilares, obliterando as porosidades presentes com a proposta de fornecer uma abordagem preventiva e estética[32]. Entretanto, os resultados mostraram uma grande variabilidade em relação a qualidade de obliteração e a profundidade de penetração do material nas diferentes opacidades de HMI, sugerindo melhor desempenho em opacidades amarelas e/ou marrons devido à maior porosidade e desorganização estrutural[30-35]. Uma vez que todos esses estudos foram realizados de maneira in vitro, seu desempenho clínico permanece desconhecido.

Atuar de maneira significativa na estética dental agrega valor ao tratamento quando o assunto é HMI, uma vez que seu impacto tem sido descrito em níveis funcionais, emocionais e também estéticos em uma criança[36]. Em relação a percepção estética desses pacientes, os resultados encontrados na literatura diferem em relação a idade[10, 36-38]. Em pacientes de idade entre 6 a 10 anos, o nível de insatisfação com a coloração dos dentes é baixo por parte das crianças quando os defeitos se apresentam na coloração branca, sendo o descontentamento maior por parte dos pais ou responsáveis[36-38]. Já entre os pacientes maiores de 10 anos, a percepção da condição já se torna mais clara e o nível de insatisfação apresenta-se maior. Ao nos referirmos aos defeitos mais escuros, amarelos e/ou marrons, o descontentamento pode aparecer até mesmo entre os pacientes mais jovens, onde frequentemente a insatisfação pode ser agravada ou desencadeada pela exposição frequente a episódios de bullying[39].

Em relação aos níveis funcionais e emocionais, crianças acometidas pela HMI frequentemente apresentam quadros de hipersensibilidade[6]. Recentemente, a prevalência dessa condição foi descrita como presente em 34,7% dos pacientes acometidas pelas opacidades[40], fato que pode resultar em problemas de manejo durante o atendimento clínico devido ao desconforto frente aos diferentes estímulos enfrentados. Como teoria, dentes com HMI apresentam maior inervação na região subodontoblástica da área hipomineralizada que resulta em uma inflamação crônica quase que permanente[10], resultado da maior porosidade do esmalte e maior amplitude dos túbulos dentinários que promovem um estresse pulpar crônico[41]. Além disso, esse quadro de sensibilidade exacerbada costuma interferir em situações comuns do cotidiano, como o desconforto durante ingestão de alimentos e bebidas geladas, a ponto de afetar o bem-estar psicossocial de uma criança[36].

As informações aqui expostas refletem a dimensão do desafio que a HMI representa para profissionais e pacientes em nosso cenário atual. O limitado número de estudos clínicos randomizados disponíveis na literatura que buscam medidas preventiva efetivas quanto ao desenvolvimento de FPE e de lesões de cárie em dentes com HMI não fornecem respaldo suficiente para o profissional dentista atuar com segurança em sua prática clínica. Apesar das dificuldades intrínsecas à realização de um *clinical trial*, sua força de evidência é indispensável e urgente para o futuro das pesquisas envolvendo HMI. Os estudos laboratoriais realizados com dentes extraídos acometidos pelas opacidades também possuem inestimável valor, porém, a dificuldade na obtenção de amostras, as limitações de extrapolação dos dados para a população e os vieses decorrentes da alocação fora do meio bucal nos instigam a desejar por evidências mais sólidas. Assim, nos propusemos a desenvolver um estudo clínico randomizado que buscasse por medidas preventivas efetivas que

minimizassem a necessidade de tratamentos restauradores em defeitos de HMI além de atuarem tanto na percepção estética dos pacientes quanto nos casos de hipersensibilidade.

2 PROPOSIÇÃO

Objetivo Geral

Avaliar o desempenho clínico de um verniz fluoretado NaF 5% (Duraphat® - Colgate Palmolive / Alemanha), com e sem pré-tratamento da superfície do esmalte com ácido fosfórico 37%, e de um infiltrante resinoso (Icon® - DMG / Alemanha) em molares e incisivos permanentes com opacidades amarelas e/ou marrons de HMI.

Objetivos Específicos

1. Avaliar o desenvolvimento de fraturas pós-eruptivas (FPE) e/ou lesões de cárie em opacidades amarelas e/ou marrons de HMI após tratamentos preventivos;
2. Determinar as variáveis de risco em pacientes com opacidades amarelas e/ou marrons de HMI para o desenvolvimento de FPE e/ou lesões de cárie;
3. Avaliar a presença de hipersensibilidade em pacientes com opacidades amarelas e/ou marrons de HMI antes e após a realização dos tratamentos;
4. Avaliar a percepção estética de pacientes com opacidades amarelas e/ou marrons de HMI antes e depois dos tratamentos.

3 REVISÃO DA LITERATURA

3.1 Classificação e Diagnóstico

Nas últimas décadas a Odontologia tem sofrido grandes mudanças de paradigmas, principalmente pelo entendimento de que as condições biológicas requerem muito mais do que apenas soluções técnicas. O avanço científico e tecnológico na área da saúde permitiu o aprofundamento do conhecimento em relação aos diferentes fatores etiológicos relacionados a cárie dentária e a doença periodontal[41]. À luz dessas informações, o cirurgião dentista passou então a utilizar medidas preventivas e não apenas oferecer o tratamento das afecções bucais. Dessa maneira, os índices de prevalência das doenças citadas apresentaram redução significativa na população atual[41]. Com o menor acometimento das lesões cárie dentária e de doenças periodontais, os dentes apresentam-se em melhores condições estruturais, permitindo a identificação de outras alterações dentárias que antes poderiam estar ocultadas por lesões cariosas. Essa é a possível explicação para a alta prevalência observada para defeitos de desenvolvimento de esmalte na atualidade[12]. Em 2001, Weerhejim et al.[6] chamaram a atenção para os defeitos de desenvolvimento de origem adquirida e idiopática em um tempo onde o conhecimento da odontologia sobre as condições era voltado para os defeitos de desenvolvimento herdados, como a amelogênese imperfeita e a dentinogênese imperfeita. Os defeitos adquiridos têm como etiologias a ingestão excessiva de flúor, a hipocalcemia e os diferentes traumas, enquanto que os idiopáticos apresentam diferentes teorias científicas, porém nenhuma conclusão definitiva estabelecida[43].

De acordo com a FDI (Federação Internacional Dentária)[44], os defeitos de desenvolvimento de esmalte podem ser categorizados entre hipoplasias e hipomineralizações. Os defeitos de hipoplasia apresentam uma menor espessura de

esmalte na área afetada, podendo estar parcial ou totalmente ausente, caracterizado por fossas profundas representando um defeito quantitativo[44,45]. Em contraste, as hipomineralizações são caracterizadas pela quantidade normal de esmalte, porém com alterações que envolvem sua translucidez, resultando em colorações brancas, castanhas, amarelas e marrons, com uma superfície lisa representando um defeito qualitativo[44,45]. Apesar de uma correta caracterização, essa classificação não abrange de maneira suficiente as diferentes características relacionadas, principalmente, com as hipomineralizações. Frequentemente, os defeitos qualitativos apresentam descontinuidade de sua superfície devido a ocorrência de fraturas pós-eruptivas, podendo então existir a confusão na identificação dessa condição resultando em um incorreto diagnóstico de hipoplasia.

Nas últimas décadas, foram descritas hipomineralizações que acometiam um número específico de dentes de estrutura porosa e descrita como semelhante à giz descolorido ou queijo holandês, sendo inicialmente apresentadas na literatura como opacidades não fluoróticas no esmalte, manchas opacas, opacidades idiopáticas no esmalte, e “molares em queijo”[43,46,47]. Devido ao crescente número de publicações que apresentavam discordância em relação à nomenclatura da condição, a *European Academy of Paediatric Dentistry* (EAPD) propôs em reunião a denominação de Hipomineralização Molar Incisivo (HMI) para essas hipomineralizações idiopáticas, definidas também na reunião como “defeito de origem sistêmica afetando de um a quatro molares permanentes, frequentemente associada aos incisivos permanentes”[6].

Em 2003 foram estabelecidos critérios diagnósticos que, além da identificação das opacidades demarcadas, abrangiam categorias relacionadas as fraturas pós-eruptivas, a presença de restaurações atípicas e exodontias realizadas pelo acometimento da HMI[20]. Para a aplicação desses critérios, os autores sugerem a

realização de profilaxia e a inspeção visual realizada com o elemento dentário molhado, com idade ideal de 8 anos de idade para as avaliações devido a presença dos quatro molares e dos incisivos permanentes no meio bucal. Posteriormente, a designação de graus de severidades para HMI foi elaborada e proposta em 2006 por Mathu-Muju e Wright[48], seguindo as características das lesões descritas pelo critério de Weerheijm et al.[20]. Foram consideradas de severidade leve as opacidades demarcadas isoladas em áreas livres de estresse mastigatório, sem histórico de hipersensibilidade ou lesões de cárie associadas ao esmalte afetado e podendo ou não estar associada ao incisivo. Já para as severidades moderadas há a presença de restaurações atípicas, fraturas pós-eruptivas e/ou lesões de cárie limitadas a uma ou duas superfícies dentárias, sensibilidade normal e preocupações estéticas por parte da criança ou dos pais. Nos casos graves, o esmalte apresenta fratura pós-eruptiva, que frequentemente ocorre durante a erupção dentária, lesões extensas de cárie, histórico de hipersensibilidade e restaurações atípicas defeituosas, sendo que a destruição coronária decorrente das fraturas pode facilmente atingir a polpa[48].

Em uma nova reunião organizada pela EAPD em 2009, a classificação da condição foi novamente discutida considerando válida a determinação quanto a severidade dos defeitos, resultando assim nos critérios de Lygidakis et al.[49], 2010. As severidades foram descritas de forma mais simples e a extensão dos defeitos foram consideradas. Assim, a HMI poderia apresentar grau leve (opacidades demarcadas sem fratura de esmalte e ausência de hipersensibilidade); ou severo (opacidades demarcadas associadas a fraturas pós-eruptivas, lesões de cárie e hipersensibilidade)[49].

Com uma proposta também para a classificação de severidade da HMI, Oliver et al.[50] propuseram um critério de soma de pontos, que considera a coloração e a

localização do defeito, restaurações atípicas, fraturas pós-eruptivas e hipersensibilidade. Para cada condição, uma pontuação deve ser atribuída ao escore total do paciente e sua soma resulta na classificação entre leve, moderada e severa. O documento em questão também apresenta sugestões de tratamentos e manejo para os diferentes graus de severidade.

A classificação das opacidades por meio de um sistema de pontuação também foi proposta em 2015 por Ghanim et al.[51], que atribuíram a necessidade de padronização dos métodos diagnósticos utilizados em estudos epidemiológicos e *clinical trials*. As pontuações consideram o estágio de erupção dental, a diferenciação de opacidades de HMI com opacidades não-HMI, a extensão das áreas e colorações acometidas, presença de fratura pós-eruptivas, restaurações atípicas e dentes extraídos. Diante de um critério tão abrangente, os autores disponibilizam dois formatos de fichas diagnósticas, a "*short form*" para avaliação simples e a "*long form*" proposta para pesquisas prospectivas onde os fatores etiológicos serão investigados em conjunto com o padrão de distribuição das lesões.

Recentemente, uma versão brasileira de critérios diagnósticos para HMI foi proposta por Cabral et al.[52]. O sistema baseia-se em 10 códigos hierárquicos que consistem na detecção da presença de opacidades demarcadas, diferenciando opacidades brancas daquelas amarelas/marrons; fraturas pós-eruptivas, divididas em dois estágios (restrita ao esmalte e com exposição de dentina), restaurações atípicas (satisfatória e insatisfatória) e detecção de dentes extraídos devido à HMI. O sistema de classificação baseado na gravidade, como descrito pelos autores, foram avaliados quanto à sua confiabilidade e apresentaram bons resultados. A ideia é a de que os diferentes códigos atribuídos às lesões facilitem a identificação por parte de clínicos e

pesquisadores quanto à gravidade da lesão, auxiliando também na tomada de decisão do tratamento proposto.

3.2 Impacto na Qualidade de Vida

Ao analisarmos os diferentes critérios diagnósticos de HMI podemos observar a amplitude dessa condição. As hipomineralizações não são caracterizadas exclusivamente por suas diferentes colorações de opacidades. A presença de fraturas pós-eruptivas, de restaurações que em sua maioria apresentam-se atípicas e insatisfatórias, e os quadros de hipersensibilidade são considerados como critérios diferenciais e de diagnósticos. Essas consequências clínicas apresentam repercussão direta na qualidade de vida dos pacientes acometidos pelos defeitos. O impacto da HMI tem sido descrito em níveis funcionais (relacionado à mastigação, deglutição e fala), aspectos psicológicos (autoimagem, autoestima, depressão), aspectos sociais (comunicação, desempenho escolar e profissional) e pela experiência de dor ou desconforto (agudo ou crônico)[53].

Já é bem estabelecido pela literatura que os defeitos de HMI apresentam alterações estruturais significativas em relação ao seu conteúdo mineral, sua estruturação tecidual e sua alta porosidade[22]. Essas características resultam em um tecido menos resistente e mais susceptível ao desenvolvimento de fraturas pós-eruptivas que facilitam o acúmulo de biofilme. A remoção do biofilme pode ser dificultada em pacientes que apresentam quadros de hipersensibilidade devido ao desconforto provocado pela ação da escovação agravando ainda mais o quadro clínico[20]. A presença de lesões cariosas por si só já apresenta comprovado impacto negativo nos diferentes níveis avaliados quanto a qualidade de vida[54], podendo ser ainda maior quando associado a presença de HMI. Na revisão sistemática realizada

por Americano et al.[55], os autores concluíram que existe uma associação significativa entre a presença de hipomineralizações e lesões de cárie, porém, os estudos incluídos foram classificados como de baixa qualidade sugerindo interpretação cautelosa dos resultados.

Devido ao impacto no desenvolvimento de lesões de cárie, principalmente envolvendo os primeiros molares permanentes, alguns autores[54,55] sugerem que a HMI também deva ser considerada como um fator relevante em estudos epidemiológicos, uma vez, que os índices CPO-D comumente utilizados nessas avaliações podem apresentar-se superestimado devido à presença da condição.

A literatura também nos revela que pacientes com HMI podem sofrer impactos em sua qualidade de vida mesmo quando as opacidades não apresentam fraturas pós-eruptivas e/ou desenvolvimento de lesões de cárie. Esse fato algumas vezes está relacionado aos aspectos psicológicos e sociais de uma criança frente a percepção estética da condição. Alguns estudos em neurobiologia, mostram que a percepção estética é construída a partir de uma função multimodal[56]. Os pesquisadores descobriram que as áreas cerebrais que mediam as respostas estéticas são justapostas a aquelas responsáveis por nossas preferências alimentares e pela atratividade por potenciais parceiros[56]. Dessa maneira, os conceitos estéticos influenciam diretamente as interações humanas, porém, atuam de forma negativa na qualidade de vida quando limitamos nossa classificação do “belo” e aumentamos o criticismo em relação a maneira como enxergamos o outro indivíduo e a maneira como enxergamos a nós mesmos. Tais conceitos são desenvolvidos no decorrer de toda nossa vida, porém afetam crianças e adultos de maneiras diferentes.

Em relação aos defeitos de desenvolvimento de esmalte, a maioria dos trabalhos abordam a percepção estética em pacientes com defeitos de fluorose e

amelogênese imperfeita, enquanto que um número bastante reduzido de autores realizou tal abordagem para os defeitos de HMI. Sujak et al.[58] em 2004 avaliaram o impacto psicossocial em adolescentes que apresentavam defeitos de desenvolvimento de esmalte em dentes anteriores, entre eles a HMI. Após a aplicação de um questionário, 18,8% dos participantes relataram cobrir a boca com as mãos quando sorriam e 8,7% evitavam contato social com outras pessoas. Nesse mesmo estudo, foi observada uma taxa de 17% de descontentamento da condição estética dos filhos por parte dos pais, entretanto, os autores concluem que o impacto psicossocial dessas crianças era mínimo.

No estudo desenvolvido por Rodd et al.[58], a percepção estética de pacientes com defeitos de esmalte se deu por meio da avaliação antes e depois da realização de procedimentos restauradores em dentes anteriores. Inicialmente, os participantes de idade entre 7 e 16 anos apresentaram altos níveis de preocupação com a condição, sentiam vergonha ao sorrir e percebiam seus dentes amareladas e descoloridos. Os tratamentos de microabrasão e restaurações em resina foram favoráveis na percepção quanto a confiança e bem-estar desses pacientes. No mesmo ano de 2011, parte desses mesmos autores publicaram outro estudo[59] envolvendo o impacto da aparência dos dentes anteriores na qualidade de vida de paciente de idade entre 10 e 11 anos. Dessa vez, os pacientes foram classificados quanto a diferenças estéticas como coloração e maloclusões ortodônticas. Os resultados mostraram que tanto a presença de opacidades como a de problemas no alinhamento dos dentes são associados com altos níveis de insatisfação e tem potencial negativo na qualidade de vida desses pacientes.

Em 2016, Leal et al.[38] avaliaram por meio de um estudo de caso-controle 131 crianças com HMI e 131 crianças sem HMI em relação à percepção da HMI como um

problema bucal tanto pela óptica das próprias crianças quanto pela visão dos pais. No grupo que apresentava a alteração, foi observado que as crianças evitavam sorrir e que apresentavam descontentamento com o alinhamento dos dentes, mas também com a coloração presente. As mães também demonstraram-se angustiadas e descontentes em relação a condição. Apesar da pouca concordância entre as respostas das crianças e de suas mães, a condição foi relatada como negativa para ambos os avaliados.

De maneira semelhante, Dantas-Neta et al.[36] também avaliaram o impacto das hipomineralizações em crianças e pais. Os domínios relacionados à “limitação da função” e de “sintomatologia oral” foram os que apresentaram maior impacto negativo tanto nas crianças como nos pais para participantes que eram acometidos com as formas severas de HMI.

Por fim, procuramos na literatura por trabalhos que tivessem avaliado o quadro de hipersensibilidade comumente associado aos defeitos de HMI. O desconforto provocado pela condição pode ser de forma espontânea ou quando estimulado térmica ou mecanicamente, estando provavelmente associado a condição de inflamação subclínica persistente da polpa dentária[60]. Dois estudos, um realizado na Alemanha[61] e outro em Dubai[62], relataram uma prevalência de hipersensibilidade de 31 e 98,3% na amostra avaliada, respectivamente. De acordo com Raposo et al.[40], esses estudos citados usaram dados coletados a partir de auto relatos, não sendo utilizada qualquer ferramenta para a mensuração das respostas de hipersensibilidade, limitando consideravelmente os resultados. Raposo et al.[40] são responsáveis pelo mais recente trabalho encontrado na literatura que aborda a prevalência de hipersensibilidade em dentes com HMI. A reação frente ao estímulo proporcionado pelo jato de ar proveniente da seringa tríplice foi mensurada a partir de duas escalas

visuais e complementada pela avaliação táctil do elemento dental. Em um total de 239 molares afetados pela HMI, a hipersensibilidade esteve presente em 34,7% da amostra, sendo mais prevalente nos defeitos classificadas como moderados (55%) e severos (51,6%). Para os defeitos leves, que de acordo com os critérios de classificação utilizados correspondem as opacidades que não apresentam fraturas pós-eruptivas, a prevalência observada foi de 29,8%.

A presença da hipersensibilidade se relaciona aos níveis funcionais e na experiência de dor ou desconforto. Isso porque a condição pode interferir em situações corriqueiras do cotidiano, como a ingestão de alimentos e bebidas geladas ou quentes, e muitas vezes está associada a presença de fraturas pós-eruptivas que resultam na exposição de dentina agravando ainda mais o quadro[61,62]. Frente ao tratamento odontológico, o mesmo fator teórico citado por Rodd et al.[60] para a ocorrência do quadro de hipersensibilidade também é a explicação teórica para a dificuldade em promover uma analgesia satisfatória por meio das técnicas anestésicas convencionais. O desconforto frente aos tratamentos realizados em clínica, pode resultar em uma ansiedade desenvolvida por parte da criança que, por consequência, apresenta um comportamento não colaborador durante a execução dos procedimentos[10].

3.3 Tratamentos

A abordagem dos dentes afetados pela HMI deve preferencialmente ser realizada por uma equipe multidisciplinar, já que as modalidades de tratamento envolvem diversas áreas de especialidade e podem variar desde a prevenção de cáries e fraturas pós-eruptivas, manejo da hipersensibilidade ou dor, tratamentos restauradores, até a extração do dente afetado com ou sem tratamento ortodôntico

subjacente. Para Lygidakis et al.[49], a decisão do tratamento mais adequada deve ser feita individualmente, considerando a severidade da HMI, sintomatologia, a idade e expectativas dos pacientes. De acordo com Jalevik e Klingberg[10], um plano de tratamento precoce é desejável em crianças com HMI severa, uma vez que estas são submetidas dez vezes mais frequentemente a tratamentos e retratamentos de seus primeiros molares permanentes do que crianças não afetadas. Diante da condição, é razoável assumir que as experiências de dor e desconforto em repetidas sessões clínicas possam gerar problemas no manejo destes pacientes[10].

A possibilidade de utilizar terapias remineralizadoras em dentes afetados pela HMI, que não apresentam perdas estruturais, proporcionam benefícios em termos de conforto para o paciente, redução da hipersensibilidade, redução da susceptibilidade à cárie e preservação da estrutura dentária, principalmente porque estes dentes percorrem o ciclo restaurador de forma precoce e acelerada[10]. Assim, a eficácia de agentes remineralizadores em aumentar o conteúdo mineral da superfície hipomineralizada tem sido avaliada[25,26,63,64]. Baroni e Marchionni[63], em 2011, avaliaram se a aplicação diária de fosfopeptídeo de caseína fosfato de cálcio amorfo (CPP-ACP) poderia alterar a morfologia do esmalte de molares afetados pela HMI. Os autores reportaram um aumento significativo nos conteúdos de cálcio e fosfato por meio da biópsia de esmalte. Ao observar a morfologia da superfície do esmalte em réplicas sob microscopia eletrônica de varredura, notaram uma superfície mais regular, com um esmalte mais suave e sem lacunas.

Crombie et al.[26] avaliaram a ação do pré-tratamento da camada superficial do esmalte afetado com ácido fosfórico 37% seguido pela aplicação de CPP-ACP. Os autores encontraram um aumento no conteúdo mineral associado a redução na porosidade. Ozgul et al.[64] também demonstraram que o CPP-ACP possui efeito

remineralizador e dessensibilizante nos dentes com HMI, uma vez que cria uma solução estável e supersaturada de fosfato de cálcio sobre o esmalte. Em ambos esses estudos, as metodologias foram realizadas de maneira in vitro e os autores concluem que pesquisas futuras são necessárias para avaliar se este efeito é aplicável clinicamente.

Em 2017, Biondi et al.[65] desenvolveram um estudo clínico onde compararam a ação do CPP-ACP, de um verniz fluoretado NaF 5% com fosfato tricálcio e do verniz fluoretado NaF 5% convencional na remineralização de dentes com HMI. A partir de leituras da densidade mineral de superfície por meio de fluorescência laser induzida, os autores relataram que os três materiais foram eficientes e resultaram em um tecido significativamente mais mineralizado. O verniz fluoretado NaF 5% convencional mostrou-se mais eficiente para os defeitos moderados, que apresentavam fraturas pós-eruptivas leves, enquanto que o verniz com fosfato tricálcio foi mais eficiente para os defeitos leves.

Em relação ao verniz fluoretado NaF 5%, Restrepo et al.[25] também avaliaram o seu efeito remineralizador em dentes anteriores afetados pela HMI, utilizando a quantificação da fluorescência fotoinduzida (QLF - Quantitative Light-Induced Fluorescence). Após 4 aplicações com intervalo de uma semana, não foi observado nenhum efeito remineralizador na superfície hipomineralizada, porém, os autores salientaram que o QLF quantifica a perda mineral na sub-superfície da lesão do esmalte. Uma vez que os defeitos de HMI acometem uma grande espessura do esmalte, os autores sugerem que por esta razão as leituras podem ter sido subestimadas.

Clinicamente, a ação desse material foi também avaliada por Fragelli et al.[24]. Os autores monitoraram 185 dentes afetados pela HMI após 12 meses que receberam

o tratamento com o verniz fluoretado NaF 5%, e sua ação preventiva foi mensurada a partir do desenvolvimento ou não de fraturas pós-eruptivas. Ao final da avaliação, 20,4% da amostra desenvolveram fraturas, sendo essas falhas exclusivamente em opacidades de coloração amarela e/ou marrom. As opacidades de coloração mais clara, apresentaram apenas 0,8% de fraturas.

Ao se depararem com a ocorrência de fraturas pós-eruptivas mesmo após a realização do tratamento remineralizador, alguns pesquisadores avaliaram a ação de um infiltrante resinoso como alternativa de tratamento preventivo. Sua ação é baseada na infiltração de uma resina de baixa viscosidade através dos espaços patológicos do esmalte, promovendo a obliteração das porosidades[66]. Teoricamente, sua ação poderia resultar em melhoras nas propriedades mecânicas do esmalte afetado minimizando o risco de fratura.

Em 2013, Crombie et al.[26] investigou a profundidade de penetração do infiltrante resinoso em dentes extraídos com HMI. Com a finalidade de também avaliar o efeito do pré-tratamento de superfície com NaOCL 5%, parte da amostra recebeu aplicações previamente a infiltração. Como resultado, encontraram que o infiltrante é capaz de penetrar no corpo profundo das lesões. Entretanto, sugerem que o padrão de penetração, extensão e alterações na dureza são imprevisíveis. Não houve diferença nos resultados em relação a utilização do pré-tratamento de superfície.

Após um ano, Chay et al.[30] avaliaram a ação do infiltrante, mas dessa vez em relação a influência do material na força de adesão promovida entre esmalte e resina. O estudo também contou com a aplicação de pré-tratamentos de superfície com NaOCL 5,25%. A utilização do pré-tratamento seguido pela utilização da resina de baixa viscosidade proporcionou um aumento na força de união adesiva em relação à resina composta e o esmalte afetado.

Os dois estudos a cima citados, não haviam diferenciado a ação do infiltrante resinoso entre as diferentes colorações das hipomineralizações. Em 2015, Natarajan et al.[33] utilizaram a espectrometria Raman para observar o padrão de infiltração do infiltrante resinoso em opacidades de diferentes colorações. Foi utilizado o pré-tratamento de superfície com ácido fosfórico 37%, com NaOCL 5% e com peróxido de hidrogênio 30%. Todos os tratamentos apresentaram bons resultados em relação à profundidade e qualidade de obliteração do infiltrante, especialmente nas opacidades de coloração amarela e/ou marrons. Para as opacidades de coloração branca, uma maior variabilidade foi observada para os padrões.

Foi sugerido por Kumar et al.[34] que a grande variabilidade entre os resultados de penetração do infiltrante resinoso pudesse estar relacionado com as diferenças de espessura da camada superficial apresentada pelos defeitos. Assim, esses pesquisadores mensuraram as diferentes espessuras antes e depois da utilização do ácido clorídrico (o qual faz parte do protocolo original de utilização do material) e sua relação com a qualidade de infiltração analisada pelos níveis de dureza. As camadas superficiais do esmalte afetado apresentaram uma média de 29 a 58 micrômetros incialmente. Após a utilização do ácido, essa camada apresentou variações de 12 a 58 micrômetros. Apesar de promover um ganho nos índices de dureza, a diferença não foi considerada estatisticamente significante.

O infiltrante resinoso apresenta uma proposta de também atuar na estética dos defeitos, uma vez que se trata de uma resina altamente fluída que aumenta o índice de refração do esmalte, mascarando as opacidades. Mazur et al.[67] avaliaram a performance estética do infiltrante resinoso por meio de avaliações subjetivas (percepção dos pacientes que receberam o tratamento) e objetivas (avaliação por meio de espectrometria de cor antes e depois do tratamento) em dentes com HMI. Os

resultados demonstraram que em ambas as avaliações o material mostrou diferença positiva depois do tratamento.

A aplicação de selantes de fóssulas e fissuras também tem sido indicada como opção preventiva para molares afetados pela HMI, principalmente naqueles que não apresentam sensibilidade e que necessitam de monitoramento regular para evitar fraturas pós-eruptivas[48]. Kotsanos et al.[68] observaram uma taxa de sucesso de 87,1% após quatro anos e meio de acompanhamento, e salientaram que selantes aplicados em dentes com HMI possuem maior risco a falhas e consequentemente maior necessidade de retratamento, em comparação ao grupo controle. No estudo conduzido por Fragelli et al.[69], a longevidade de selantes resinosos em molares afetados por HMI foi comparada a molares não afetados, e após 18 meses não foram observadas diferenças entre os dois grupos, sugerindo que a utilização de selantes pode ser uma abordagem adequada para prevenção de lesões de cárie em molares com HMI. Cabe salientar, que previamente à aplicação do selante, os dentes foram submetidos ao tratamento remineralizador de 4 sessões com verniz fluoretado.

A fim de melhorar a retenção de selantes resinosos nestes dentes, Lygidakis et al.[70] propuseram a utilização de um sistema adesivo de quinta geração (2 passos) após o condicionamento ácido do esmalte hipomineralizado. Após 4 anos de acompanhamento encontraram uma taxa de retenção de 70,1% para o grupo tratado com adesivo e selante, e 25,5% para o grupo tratado apenas com o selante. Concluíram que para molares hipomineralizados com opacidades na face oclusal, a aplicação de um adesivo de quinta geração pode aumentar a retenção deste selante.

Quando ocorrem fraturas pós-eruptivas e/ou o desenvolvimento de lesões de cárie, os dentes afetados pela HMI necessitam de tratamentos restauradores. Neste sentido, diversos materiais restauradores podem ser utilizados, sendo as resinas

compostas a primeira opção de tratamento, devido sua capacidade de adesão a estrutura dentária sem a necessidade de retenções adicionais. No estudo conduzido por Lygidakis et al.[71] foi avaliado o desempenho clínico de restaurações de resina composta realizadas com um sistema adesivo de quarta geração (3 passos) em 49 molares permanentes de crianças ente 8 e 10 anos de idade com HMI. Após 48 meses de acompanhamento, todas as restaurações apresentaram retenção total e sem sintomas de hipersensibilidade. A taxa de sucesso de restaurações de resina composta em dentes com HMI também foi avaliada por Kotsanos et al.[68] e Mejare et al.[72] que obtiveram 74,6% de sucesso após 54 meses de acompanhamento, e 85,3% de sucesso após 62 meses de acompanhamento, respectivamente.

As taxas de sucesso das restaurações de resina composta variam muito, e existe uma indicação de que a utilização de adesivos auto condicionantes poderia proporcionar uma adesão similar ou melhor em dentes com HMI, quando comparados aos sistemas adesivos auto condicionante e deveriam ser considerados devido a facilidade de aplicação e por não necessitarem de condicionamento e enxágue, que poderiam causar dores durante o tratamento[31]. Porém, mais pesquisas são necessárias para determinar se existe alguma superioridade com relação a tipos de sistema adesivo.

Quando o controle da umidade não é possível (devido principalmente a erupção parcial do elemento dentário) as restaurações de resina composta não são mais indicadas, e desta forma, restaurações provisórias com cimentos de ionômero de vidro (CIV) surgem como alternativa restauradora e preventiva. A fim de evitar fraturas pós eruptivas, Fragelli et al.[73] avaliaram o desempenho clínico de restaurações de CIV em 48 primeiros molares permanentes afetados pela HMI. Após 12 meses de acompanhamento, uma taxa de sucesso de 78% foi observada, demonstrando que as

restaurações de CIV podem ser consideradas como opção conservadora para preservar a integridade da estrutura dentária, principalmente em restaurações que acometem apenas uma face.

Embora o tratamento ideal de pacientes com HMI deva ser iniciado o mais cedo possível, com estratégias preventivas que visem a preservação da estrutura dental, muitas vezes fraturas pós-eruptivas acontecem, levando a destruição quase completa dos molares. Dessa forma, para a reabilitação destes componentes dentários, são necessárias coroas totais. Koch e García- Godoy[74] em 2000 avaliaram o desempenho clínico de coroas totais feitas em laboratório instaladas nos primeiros molares permanentes com defeitos de desenvolvimento do esmalte de crianças com idade ente 6 e 8 anos. Após 5 anos de acompanhamento encontraram uma taxa de retenção de 100%, sendo que a adaptação marginal de 39 das 41 coroas totais instaladas, puderam ser classificadas como excelente. Os autores concluíram que defeitos de desenvolvimento em molares permanentes podem ser tratados com coroas totais fabricadas em laboratório. Porém, a evidência disponível a respeito de tratamentos reabilitadores a longo prazo em molares com HMI ainda é limitada.

Diante do exposto, consideramos que o diagnóstico da HMI pode se mostrar complexo pelas diferentes características clínicas apresentadas. Além disso, deve ser considerado os impactos da hipersensibilidade e da estética nesses pacientes que comumente apresentam queixas persistentes. Essas características têm repercussão direta na escolha dos tratamentos. Embora alguns autores sugiram protocolos de tratamentos que considerem os graus de severidade, hipersensibilidade e o comportamento da criança, nenhum desses parece abranger a totalidade da condição. Consideramos de interesse, a instituição de tratamentos que previnam as fraturas pós-eruptivas e desenvolvimento de lesões de cárie, tratamentos esses que devem ser

iniciados logo após a erupção dos dentes, uma vez que nesse período os dentes apresentam diferentes estágios de maturação, não se apresentando ainda completamente formado.

4 MATERIAL E MÉTODO

Esse estudo clínico randomizado foi aprovado pelo Comitê de Ética de Pesquisa da Faculdade de Odontologia de Araraquara (FOAr) – UNESP (CAAE – 494.734.15.0.0000.5416 (ANEXO A)) e sua metodologia foi aprovada e registrada na plataforma virtual de acesso livre para registro de estudos experimentais e não experimentais da ReBEC (Número de Registro - RBR-8wwk3n (ANEXO B)). Os tratamentos só foram realizados após os pais ou responsáveis pelas crianças assinarem o Termo de Consentimento Livre e Esclarecido (ANEXO C) e as crianças assinarem o Termo de Assentimento do Menor (ANEXO D).

4.1 Cálculo Amostral

Foram realizados dois cálculos amostrais de acordo com os objetivos a serem avaliados.

Para o cálculo amostral de participantes, que serviu de base para o recrutamento das avaliações de percepção estética, o estudo transversal de Jeremias et al.[75] foi usado como referência. Os autores examinaram 1151 crianças com idade entre 6 e 12 anos de idade da cidade de Araraquara / SP – Brasil encontrando uma prevalência de 12,3% de HMI nessa população. Assim, um nível de confiança de 95% (Z = 1.93) e um erro amostral assumido de 5% foi adotado para a população total (N = 1151), onde o sucesso foi relacionado a presença (p = 0,12) e o fracasso a ausência (q = 0,88) da HMI.

$$\frac{N.Z^2.p.q}{Z^2.p.q+ e^2.(N-1)} \qquad n = \frac{1151.1{,}93^2.0{,}12.0{,}88}{1.93^2.0{,}12.0{,}88+ 0{,}094^2.(1151-1)} \qquad \text{n = } \mathbf{45}$$

Por se tratar de um estudo clínico, mais 10% foi adicionado a esse número com a finalidade de evitar perdas significativas durante as sessões de retorno. Assim, o total da amostra final deveria conter pelo menos **50** participantes.

Para o cálculo amostral de dentes, que serviu de base para o recrutamento das avaliações quanto ao desenvolvimento de FPE, lesões de cárie e hipersensibilidade, o estudo de coorte prospectivo de Fragelli et al.[24] foi utilizado como referência. Os autores monitoraram 185 incisivos e primeiros molares permanentes de 45 crianças afetadas por MIH durante 12 meses para avaliação quanto ao desenvolvimento de FPE e lesões de cárie. Os resultados indicaram uma porcentagem de FPE de 2% (P1 = 0,02) para opacidades amarelas e de 17% (P2 = 0,17) para opacidades marrons. Assim, o cálculo para duas proporções experimentais foi realizado, onde Zα = 1,96 e $Z_{1-\beta}$ = 0,85.

$$n = \frac{\left[Z\alpha.\sqrt{P1.q1 + P2.q2} + Z1 - \beta.\sqrt{P1.q1 + P2.q2}\right]^2}{(P2 - P1)^2}$$

$$n = \frac{\left[1{,}96.\sqrt{0{,}02\,.\,0{,}98 + 0{,}17\,.\ 0{,}83} + 0{,}85\,.\sqrt{0{,}02\,.\,0{,}98 + 0{,}17\,.\,0{,}83}\right]^2}{(0{,}17 - 0{,}02)^2}$$ **n = 56** dentes

Por se tratar de um estudo clínico, mais 10% foi adicionado a esse número com a finalidade de evitar perdas significativas durante as sessões de retorno. Assim, o total da amostra final deveria contem pelo menos **62** dentes por grupo de intervenção.

.

4.2 Participantes do Estudo

Foram selecionadas crianças com idade entre 6 e 12 anos de idade que possuíam opacidades amarelas e/ou marrons diagnosticadas como HMI seguindo os critérios sugeridos pela European Academy of Paediatric Dentistry (EAPD)[49] em 2010 (ANEXO E). Como critérios de inclusão, as crianças deveriam ser naturais e habitantes da cidade de Araraquara / SP – Brasil, estarem em tratamento regular na

Clínica de Odontopediatria da FOAr e apresentarem pelo menos um incisivo e um molar permanente com opacidades amarelas e/ou marrons de HMI livres de restaurações, FPE ou qualquer estágio de desenvolvimento de lesões de cárie. Não foram incluídas na amostra defeitos de desenvolvimento de esmalte relacionados a síndromes, flúorose dental, amelogênese imperfeita, dentinogênese imperfeita, pacientes que faziam uso de aparelhos ortodônticos ou uso de medicamentos que resultam em xerostomia.

4.3 Calibração

Com a finalidade de calibração quanto ao diagnóstico de HMI e de caracterização da amostra quanto a condição de saúde bucal, um único pesquisador (A) foi treinado para a aplicação dos critérios diagnósticos de HMI propostos pela EAPD[49] e também para os índices CPO-D e ceo-d sugeridos pela Organização Mundial da Saúde (ANEXO F). Inicialmente, o pesquisador avaliou 30 fotografias digitais de pacientes da Clínica de Odontopediatria da FOAr que não fizeram parte da amostra incluída no estudo (15 exclusivamente com HMI; 5 que apresentavam lesões de cárie; 5 com outro tipo de defeito de esmalte sem apresentarem HMI; e 5 sem qualquer alteração). Os diferentes casos foram discutidos e classificados juntamente com o grupo de pesquisa em HMI. Os casos que apresentavam outros defeitos de esmalte foram classificados como “outros”. Após um consenso ser estabelecido, os pacientes foram então clinicamente avaliados e classificados pelo pesquisador (A). Após duas semanas, as avaliações foram novamente realizadas e a estatística kappa foi aplicada para as classificações com a finalidade de determinar o coeficiente de concordância obtido. A reprodutibilidade intra e inter-examinador foram superiores a 0,86 e 0,89, respectivamente, tanto para os critérios diagnósticos de HMI quanto para

os índices CPO-D e ceo-d assegurando uma calibração classificada como “boa” a “excelente” por parte do pesquisador para ambos os critérios.

4.4 Avaliação Inicial

Todas as consultas foram realizadas pelo pesquisador calibrado (A) em um ambiente clínico (FOAr) com equipo odontológico e unidade auxiliar com seringa tríplice sob iluminação artificial.

4.4.1 Caracterização da amostra

Inicialmente, os participantes foram classificados em relação ao gênero, idade e quanto as características relacionadas a HMI. Uma vez que apenas defeitos livres de restaurações, FPE ou qualquer estágio de desenvolvimento de lesões de cárie foram incluídos no estudo, as opacidades foram todas classificadas como “leves” de acordo com os critérios diagnósticos da EAPD[49] porém, a coloração do defeito em cada dente afetado foi classificada como sendo “amarela” ou “marrom”. Nos casos que apresentavam opacidades amarelo-acastanhadas, foi considerada a coloração como sendo “marrom”. Além disso, as opacidades também foram classificadas quanto as superfícies acometidas. Nos dentes incisivos, as classificações poderiam ser “envolvimento apenas de superfície livre”, considerando as faces vestibular, proximais e palatina/lingual, ou “envolvimento de superfície incisal com ou sem envolvimento de superfície livre”. Para os dentes molares, os defeitos foram classificados como “envolvimento apenas de superfície livre”, considerando as mesmas faces descritas para os incisivos, ou “envolvimento de cúspide com ou sem envolvimento de superfície livre”. Apenas superfícies que permitiam acesso direto para as futuras intervenções foram consideradas.

Após essas classificações estruturais, uma inspeção visual e táctil com auxílio de uma sonda exploradora (Hu-Friedy, n°5) de ponta romba foi realizada para a avaliação da presença de biofilme. A sondagem foi realizada considerando todas as faces exclusivamente do dente acometido pela opacidade incluída. Como classificação, o dente poderia ser categorizado como biofilme “ausente” ou “presente”.

Para a caracterização da condição de saúde bucal, refletida por meio do número de dentes cariados, perdidos e obturados, os pacientes foram avaliados e classificados com auxílio do índice CPO-D. Para os participantes que apresentavam dentição mista, a classificação foi realizada por meio do índice ceo-d. Além dos índices, foram registrados o número total de dentes afetados pela HMI em todos os pacientes. Dessa vez, esse registro considerou todas as opacidades de HMI em um paciente, incluindo tanto as que apresentavam FPE e/ou lesões de cárie quanto as que não apresentavam.

Em seguida, todos os incisivos e molares permanentes incluídos foram fotografados (Canon – EOS 7D SLR / Lens Canon 100mm f2, 8L Macro IS USM EF D67 / Flash Canon Circular MR-14EX Macro, Canon Inc., Tokyo, Japão). Os registros fotográficos tiveram como finalidade registrar a opacidade na consulta inicial servindo de auxílio para as reavaliações futuras quanto à classificação da coloração, das superfícies acometidas e da integridade estrutural inicial do dente.

4.4.2 Hipersensibilidade

Após a caracterização, o mesmo pesquisador (A) avaliou o grau de hipersensibilidade de todos os dentes incluídos de cada paciente. Como ferramenta de mensuração, foi utilizada a escala “Schiff Cold Air Sensitivity Scale”[77]. Para os dentes incisivos, o examinador posicionava os dois dedos indicadores em cima dos

dentes adjacentes (mesial e distal) ao dente a ser avaliado, enquanto que os dentes adjacentes aos molares avaliados foram protegidos com roletes de algodão. O paciente encontrava-se em um ambiente clínico com temperatura controlada entre 19 e 24° C" e era avisado de que a seringa tríplice seria acionada. O jato de ar era direcionado perpendicularmente a superfície exposta durante 1 segundo a uma distância de aproximadamente 1 centímetro. Imediatamente após o estimulo, a reação do paciente era classificada como: 0) Não houve resposta frente ao estímulo; 1) Não houve resposta ao estímulo do ar, mas foi considerado doloroso; 2) Houve a percepção do estímulo do ar e houve movimentação de fuga; ou 3) Houve a percepção do estímulo do ar e foi considerado doloroso pedindo que parasse. Os escores eram anotados nas fichas individuais e os dentes que proporcionaram respostas ao estímulo classificados com os escores 2 e 3 foram determinados como hipersensíveis.

Os dados até aqui citados, foram coletados e registrados em fichas individuais desenvolvidas pelos pesquisadores responsáveis (ANEXO G)

4.4.3 Percepção estética

Ao final das avaliações clínicas, o paciente era conduzido para um ambiente tranquilo e acolhedor, sem a presença do pesquisador (A) responsável pelas análises anteriores, onde a avaliação da percepção estética era realizada por um outro pesquisador (B) garantindo a imparcialidade de opinião da criança sem sofrer qualquer forma de influência. A percepção da criança em relação a estética dental foi avaliada com o auxílio do questionário "Child's Questionnaire About Teeth Appearance"[78] (ANEXO H), instrumento validado em versão brasileira[79] e constituído por questões de múltiplas escolhas simples e de fácil entendimento para crianças da faixa etária proposta. O questionário traz perguntas que avaliam diferentes domínios,

como físico, psicológico e social, além da percepção quanto às características dos dentes, como alinhamento, coloração e saúde. As perguntas eram lidas pelo pesquisador (B) e as crianças respondiam quanto a opção que melhor descrevia sua percepção. Essa avaliação foi aplicada para todos os participantes, uma vez que o critério de inclusão exigia que pelo menos um incisivo permanente também fosse acometido por opacidade de coloração amarela e/ou marrom de HMI.

4.5 Randomização

Após a consulta inicial, os pacientes eram randomizados entre os três grupos de tratamentos possíveis. Uma vez que a inclusão dos pacientes foi realizada de maneira continua, a randomização foi realizada com auxílio da ferramenta eletrônica "True Random Number Service" (www.random.org). A ferramenta baseia-se no sorteio de três números que correspondem aos diferentes grupos a seguir: Grupo 1 (G1): Verniz fluoretado 5% NaF; Grupo 2 (G2): Verniz fluoretado 5% NaF após pré-tratamento com ácido fosfórico 37%; Grupo 3 (G3): Infiltrante resinoso.

4.6 Tratamentos

Todos os tratamentos foram realizados na Clínica de Odontopediatria da FOAr por um único pesquisador (A) responsável pela aplicação dos materiais testados de acordo com as especificações dos fabricantes uma semana após a consulta inicial ter sido realizada. Um outro pesquisador (C) auxiliou o pesquisador (A) durante os tratamentos apenas para facilitar o manuseio dos materiais. Os protocolos utilizados para cada grupo são descritos a seguir.

G1. Verniz fluoretado 5% NaF (*Duraphat®: Colgate Palmolive – Alemanha*): Profilaxia; isolamento relativo; secagem delicada com ar por 5 s; aplicação do verniz com hastes flexíveis de algodão; orientação para não ingestão alimentar por 30 min após a aplicação. Frequência: Quatro aplicações com intervalo de uma semana entre elas (Figura 1).

G2. Ácido fosfórico 37% (*Condac – FGM - Brasil*) + verniz fluoretado 5% NaF (*Duraphat® - Colgate Palmolive - Alemanha*): Profilaxia; isolamento relativo; secagem delicada com ar por 5 s; condicionamento ácido do esmalte por 30 s; lavagem por 30 s; secagem delicada por 5 s; aplicação do verniz com hastes flexíveis de algodão; orientação para não ingestão alimentar por 30 min após a aplicação. Frequência: Quatro aplicações com intervalo de uma semana entre elas.

Figura 1 – Aspecto clínico de uma opacidade que recebeu verniz fluoretado NaF 5%.

Fonte: Arquivo pessoal.

G3. Infiltrante resinoso: (Figura 2).

Figura 2 – G3. Iinfiltrante resinoso (*Icon®: DMG – Alemanha*): a) aspecto clínico inicial; b) anestesia local; isolamento absoluto; profilaxia; aplicação do Icon®-Etch (HCL 15%) por 2 min; c) lavagem abundante por 30 s; secagem delicada com ar por 5 s; aplicação do Icon®-dry (etanol 95%) por 30 s; e) secagem delicada com ar por 5 s; duas aplicações do Icon®-Infiltrant por 2 min; fotopolimerização por 40 s; f) remoção do isolamento absoluto. Frequência: única aplicação.

Fonte: Arquivo pessoal.

4.7 Reavaliações

Os pacientes retornaram após 1, 3, 6, 12 e 18 meses de terem recebido os tratamentos. Todos os incisivos e primeiros molares inicialmente incluídos foram novamente fotografados para documentação e comparação da integridade superficial ao longo dos meses.

Em todas as avaliações, os dentes afetados pelas opacidades de HMI que receberam tratamento foram avaliados quanto a presença de FPE podendo ser classificadas como leves, moderadas ou severas[49]. A presença de lesões de cárie foi determinada com auxílio dos critérios ICDAS[80] (ANEXO I), sendo considerada "cárie" qualquer lesão classificada com escore > 3, devido à dificuldade em diferenciar manchas brancas de cárie que poderiam ser mascaradas nas opacidades de HMI. Quando apresentavam FPE e/ou lesões de cárie, os dentes em questão eram automaticamente considerados "insucesso", sendo excluído das reavaliações subsequentes e recebiam tratamento restaurador de acordo com a severidade do dano (Figura 3).

Figura 3 – Exemplo de fraturas observadas nas reavaliações: a) fratura leve; b) fratura severa; c) fratura moderada com desenvolvimento de lesão de cárie.

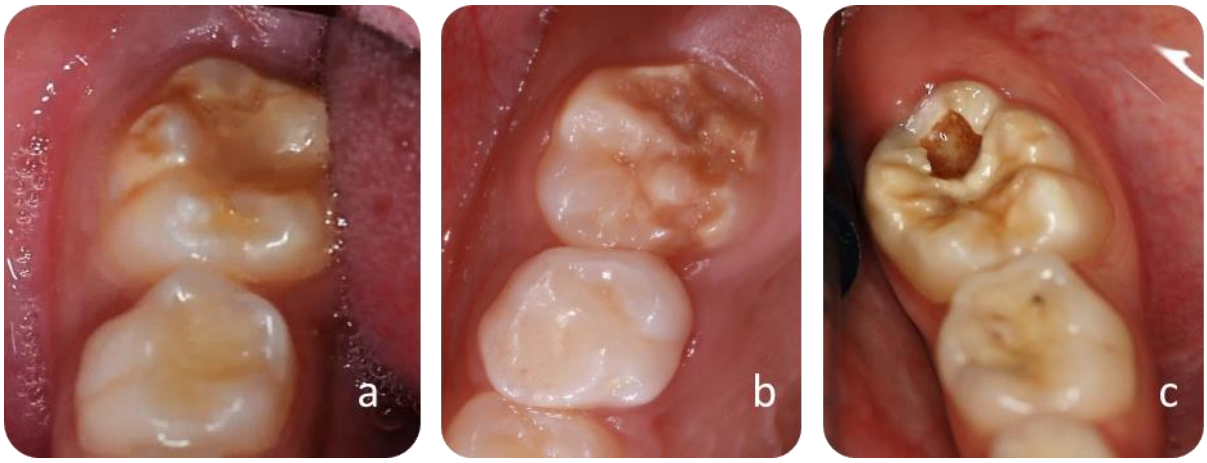

Fonte: Arquivo pessoal.

Além disso, os índices CPO-D e ceo-d foram novamente classificados em todas as reavaliações, bem como a realização da sondagem para avaliação da presença ou ausência de biofilme nos dentes afetados. Os dentes afetados inicialmente classificados como hipersensíveis, foram também reavaliados em todas as consultas por meio da metodologia descrita anteriormente para hipersensibilidade. A aplicação do questionário quanto a percepção estética foi realizada apenas na reavaliação de 18 meses.

As avaliações e os dados coletados são exemplificados pelo fluxograma a seguir (Figura 4).

Figura 4 – Fluxograma com as avaliações realizadas em nosso estudo considerando os grupos de tratamentos e os tempos de reavaliações.

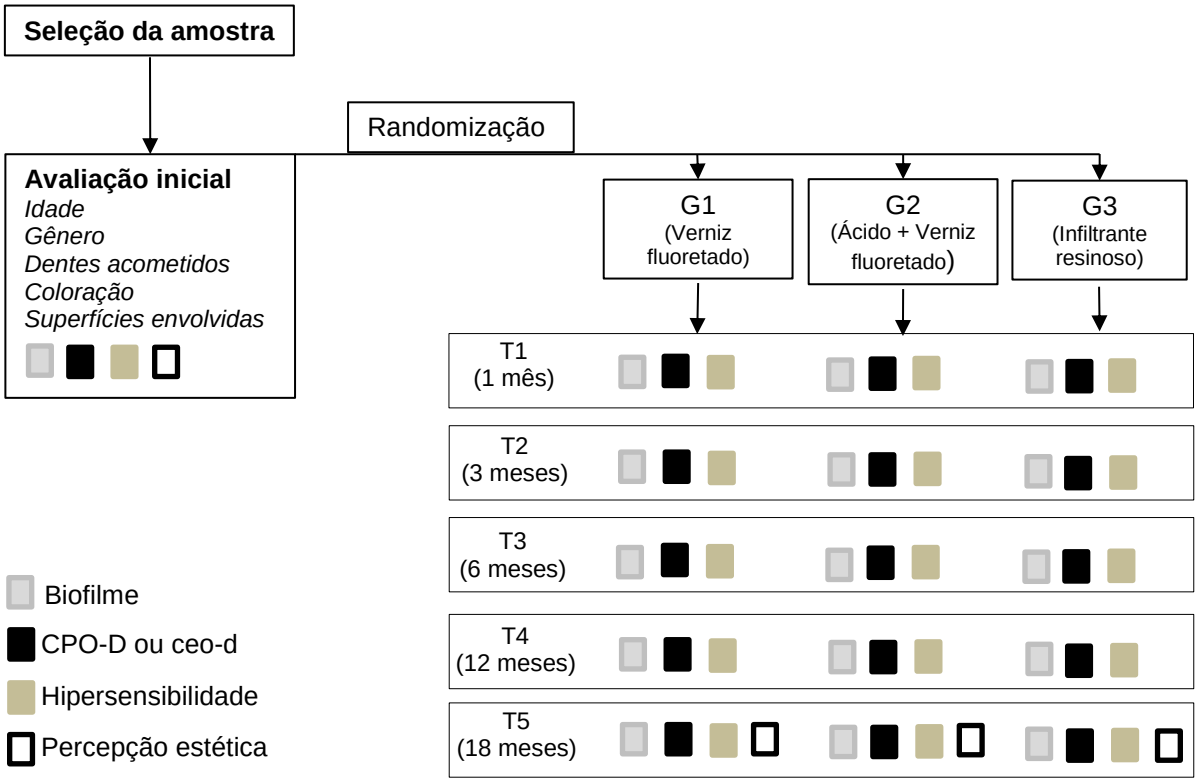

Fonte: Autoria própria.

4.8 Análise Estatística

Uma vez que não foi possível realizar o cegamento de pacientes e pesquisadores quanto a utilização dos materiais, devido à evidente diferença de técnica, o único cegamento possível foi o da análise dos dados. Assim, o estatístico responsável pela realização das análises, recebeu e analisou os dados sem a especificação dos grupos de tratamento.

Os dados foram analisados por meio do software Statistical Package for Social Sciences - SPSS, versão 16.0 para Windows (SPSS Inc., Chicago, III, USA). A análise de sobrevivência de Kaplan-Meier e o método de regressão de Cox foram aplicados para determinação das taxas de sobrevivência das opacidades de HMI entre os grupos, bem como para definir os Hazard Ratios (HR) proporcionais entre as variáveis categóricas (índice CPO-D e ceo-d, superfície envolvida, número de dentes afetados, presença ou ausência de biofilme, coloração da severidade, idade e gênero) e o desenvolvimento de FPE e lesões de cárie. Como confirmação, Odds Ratio (OR) foi também determinada e sua associação com o desenvolvimento de FPE e lesões de cárie foi avaliada com o teste exato de Fisher. Para essas análises, os dados foram dicotomizados entre as diferentes categorias, CPO-D: (0) 0 – 3, (1) 4 – 9; Superfícies envolvidas: (0) livre, (1) envolvimento oclusal/incisal; Coloração: (0) amarela, (1) marrom; Idade: (0) 6 – 8, (1) 9 – 12; Número de dentes afetados: (0) 2 – 5, (1) 6 – 9; Biofilme: (0) ausente; (1) presente; Gênero: (0) feminino, (1) masculino. Todas as análises foram realizadas com um nível de significância assumido de 5%.

Esses métodos estatísticos descritos, foram inicialmente aplicados para todo o conjunto da amostra, isso significa incisivos e molares permanentes contidos na mesma amostra. Posteriormente, as mesmas análises foram aplicadas separadamente para incisivos e molares, uma vez que os dentes molares são mais

susceptíveis ao desenvolvimento de FPE e lesões de cárie do que os incisivos, fato esse que poderia tendenciar negativamente os resultados. Entretanto, tais análises não resultaram em diferenças quanto a interpretação dos dados, assim, optou-se por descrever aqui os resultados em relação a FPE e lesões de cárie dos testes realizados na amostra contendo ambos os dentes.

Para os dados relacionados a percepção estética, foram atribuídos pesos as diferentes opções de múltipla escolha (0-4), sendo o maior peso relacionado a alternativa com maior impacto negativo. Após a constatação da não normalidade dos dados através do teste de Kolmogorov-Smirnov, para analisar o efeito dos tratamentos antes e depois no mesmo grupo, utilizou-se o teste dos postos sinalizados de Wilcoxon e a correlação de Spearman, e para avaliação entre grupos, aplicou-se o Teste de Kruskal-Wallis. Já para as análises dos dentes classificados como hipersensíveis, as diferenças entre os tempos foram analisadas por meio do teste dos postos sinalizados de Wilcoxon (a = 0,05) e as diferenças entre os grupos analisadas por meio do teste de Kuskall-Wallis. Todos os testes foram aplicados a um nível de p = 0,05.

5 RESULTADO

Inicialmente, 54 crianças foram incluídas no estudo e receberam tratamentos durante as avaliações iniciais. Durante as consultas de reavaliações, 3 crianças foram perdidas (1 mudou de cidade e 2 não quiseram mais participar do estudo) resultando em 51 crianças que concluíram os 18 meses de reavaliações. A média de idade foi de 8.1 anos, com mediana de 8.2 anos (variando de 6.2 – 10.3); 50,9% da amostra era do gênero feminino. No total, o número de dentes afetados por opacidades amarelas e/ou marrons de HMI sem FPE e lesões de cárie incluídos foi de 235, compreendendo 135 molares e 100 incisivos permanentes, representando uma média de 4.0 (2.0 DP) dentes afetados por criança (G1: 45 molares e 33 incisivos; G2: 43 molares e 32 incisivos; G3: 47 molares e 35 incisivos).

Ao final dos 18 meses de reavaliações, as proporções de FPE e lesões de cárie foram de 17,9% para G1, 17,3% para G2 e 6,10% para G3 (Tabela 1). Uma diferença estatística significante foi observada entre a sobrevivência dos grupos (teste de Kaplen-Meyer; $p = 0,04$) e a regressão de Cox mostrou que os dentes incluídos em G1 e G2 apresentaram 3.1 OR (1.13 – 8.73 IC) e 3.0 OR (1.07 – 8.48 IC), respectivamente, maior risco de desenvolverem FPE e lesões de cárie do que os dentes incluídos em G3 ($p < 0,05$; Figura 5). As falhas foram predominantemente fraturas pós-eruptivas e ocorreram predominantemente em molares (Figura 6).

Tabela 1 - Distribuição da frequência absoluta e relativa do desenvolvimento de fratura pós-eruptiva (FPE) e lesões de cárie em dentes afetados por opacidades amarelas e/ou marrons de HMI de acordo com o grupo de tratamento.

Grupo*	Molares				Incisivos				Total (Molares e Incisivos)			
	FPE		Cárie		FPE		Cárie		Sem falhas		Falhas	
	N	(%)	N	(%)	N	(%)	N	(%)	N	(%)	N	(%)
G1	10	22.2%	2	4,4%	2	6%	-	-	64	82.1%	14	17.9%[A]
G2	9	20.9%	1	2,3%	3	9.3 %	-	-	62	82.7%	13	17.3%[A]
G3	5	10.6%	-	-	-	-	-	-	77	93.9%	5	6.1% [B]

*G1: Verniz fluoretado 5% NaF; **G2**: Ácido fosfórico 37% + Verniz fluoretado 5% NaF; **G3**: Infiltrante resinoso. [A,B] Letras diferentes significam diferença estatística de acordo com o teste de Fisher ($p < 0.05$).
Fonte: Autoria própria.

Figura 5 - Regressão de Cox função de sobrevivência e Hazard ratio (ExpB) de opacidades amarelas e/ou marrons de HMI quanto ao desenvolvimento de FPE e/ou lesões de cárie de acordo com o grupo de tratamento. Nível de significância a $p < 0.05$

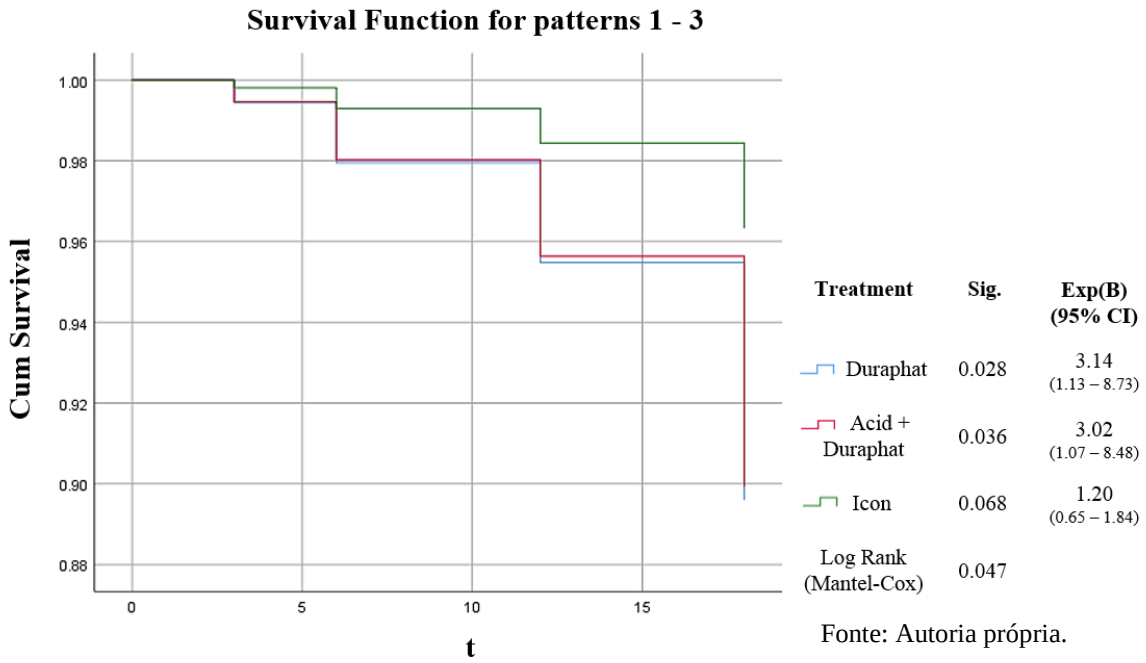

Fonte: Autoria própria.

Figura 6 - Aspecto clínico de uma opacidade amarela na a) consulta inicial e b) na reavaliação ao 18° mês em que apresentou desenvolvimento de FPE.

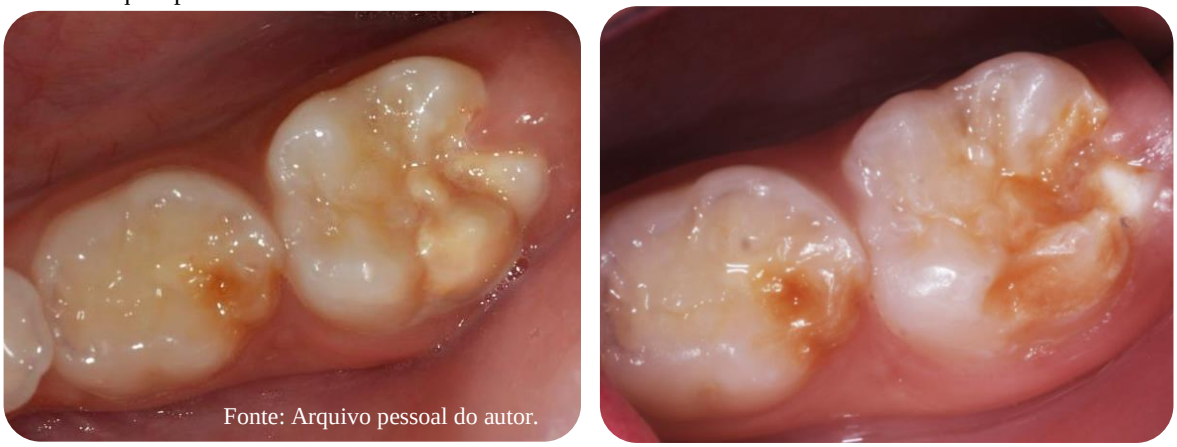

Fonte: Arquivo pessoal do autor.

Em relação à regressão citada anteriormente, os valores de significância relacionam-se aos tratamentos onde as taxas de sobrevivência são estatisticamente diferentes quando comparado o início e o fim do tempo de análise em um mesmo grupo, por isso essa análise foi significante para G1 ($p = 0,028$) e G2 ($p = 0.036$) e não foi significante para G3 ($p = 0.068$). Além disso, a diferença na taxa de sobrevivência dos dentes em G1 e G2 em comparação à G3 mostrou-se significativamente menor a partir do 6° mês de reavaliação ($p< 0,05$).

Diferentes variáveis, incluindo CPO-D e ceo-d, coloração da opacidade, superfície envolvida e idade, apresentaram altos riscos significativamente relacionados com o desenvolvimento de FPE e lesões de cárie ($p < 0,05$; Tabela 2). Os participantes de idade entre 6 e 9 anos, com índice CPO-D ou ceo-d > 3 e opacidades de coloração marrom com envolvimento de cúspide/incisal, apresentaram as menores taxas de sobrevivência em todas as sessões de reavaliações, especialmente no 18° mês (G1: 10.7%; G2: 10.4%; e G3: 20.2%) (Tabela 3).

Na avaliação da hipersensibilidade, dos 235 dentes incluídos, 97 (41,3%) foram classificados como hipersensíveis (escores > 1), sendo 38 molares e 59 incisivos. Todos os grupos mostraram diferença estatisticamente significante ante e depois de receberem os tratamentos (Teste de Wilcoxon; $p < 0,05$), não sendo observada diferença entre os grupos. Os diferentes tratamentos mantiveram as médias de hipersensibilidade constantes após receberam os tratamentos até o período de 18 meses (Tabela 4).

Em relação à percepção estética, antes dos tratamentos, não houve diferença em relação aos diferentes domínios do questionário entre os grupos. As maiores médias de descontentamento iniciais foram relacionados aos tópicos “percepção de alinhamento” e “percepção de descoloração” em todos os grupos. Após os

tratamentos, os pacientes tratados em G3 apresentaram diferença significativa (Teste de Wilcoxon; p < 0,05) para o domínio “físico”, “social”, “percepção da descoloração do dente”, “percepção de saúde dos dentes” e “declaração de contentamento de cor” em relação a G1 e G2, apresentando menores médias de descontentamento após 18 meses de terem recebido o tratamento em questão (Tabela 5).

Tabela 2 - Dicotomização das variáveis, Odds ratio (OR) e significância estatística para o desenvolvimento de FPE e lesões de cárie em dentes afetados por opacidades amarelas e/ou marrons de HMI.

Variaveis	**Dicotomia ***	**OR (IC 95%)**	**p**
Índice CPO-D e ceo-d	0	0.12 (0.05 – 0.24)	*< 0.001*
	1	8.01 (7.70 – 11.15)	
Superfície envolvida	0	0.07 (0.03 – 0.19)	*< 0.001*
	1	15.25 (6.50 – 35.73)	
Coloração	0	0.35 (0.29 – 0.74)	*0.003*
	1	2.82 (1.27 – 6.25)	
Idade	0	8.12 (6.96 – 10.85)	*0.004*
	1	0.12 (0.07 – 0.28)	
Número de dentes afetados	0	0.93 (0.80 – 1.05)	0.259
	1	1.07 (0.98 – 1.12)	
Biofilme	0	0.82 (0.74 – 0.97)	0.223
	1	1.22 (0.87 – 3.01)	
Gênero	0	0.96 (0.79 – 1.18)	0.436
	1	1.04 (0.91 – 2. 50)	

*__Dicotomia:__ CPO-D: 0) 0 – 3, 1) 4 – 9; Superfícies: 0) livre, 1) envolvimento oclusal/incisal; Coloração: 0) amarela, 1) marrom; Idade: 0) 6 – 8, 1) 9 – 12; Número: 0) 2 – 5, 1) 6 – 9; Biofilme: 0) ausente; 1) presente; Gênero: 0) feminino, 1) masculino.
Valor de p foi estabelecido pelo teste de Fisher a um nível de significância de 0.05

Fonte: Autoria própria.

Tabela 3 - Sobrevivência e Hazard (HR) ratios do desenvolvimento de FPE e lesões de cárie em dentes afetados por opacidades amarelas e/ou marrons de HMI de acordo com as variáveis CPO-D, coloração, superfície e idade entre os grupos de tratamento.

					G1		G2		G3**	
t	***CPO-D**	**Coloração**	**Superfície**	**Idade**	**Sobrevivência**	**HR**	**Sobrevivência**	**HR**	**Sobrevivência**	**HR**
6	0	0	0	0	97.3%	-	97.8%	-	98.4%	-
6	1	0	0	0	93.2%	0.06	93.6%	0.06	95.4%	0.03
6	1	1	0	0	71.4%	0.33	70.8%	0.33	78.3%	0.22
6	1	1	1	0	62.4%	0.46	63.4%	0.46	72.5%	0.31
6	1	1	1	1	87.8%	0.14	86.5%	0.10	90.3%	0.09
12	0	0	0	0	95.6%	-	95.5%	-	96.8%	-
12	1	0	0	0	88.3%	0.13	87.2%	0.13	90.7%	0.09
12	1	1	0	0	48.6%	0.86	48.5%	0.86	60.0%	0.47
12	1	1	1	0	39.4%	1.03	38.5%	1.05	51.0%	0.65
12	1	1	1	1	72.9%	0.33	73.9%	0.32	80.7%	0.21
18	0	0	0	0	90.2%	-	89.6%	-	92.5%	-
18	1	0	0	0	71.6%	0.34	72.2%	0.34	79.4%	0.18
18	1	1	0	0	18.1%	2.00	17.9%	2.01	29.7%	1.52
18	1	1	1	0	10.7%	2.13	10.4%	2.24	20.2%	1.43
18	1	1	1	1	48.8%	0.84	48.7%	0.84	60.2%	0.49

*** CPO-D**: 0) 0 – 3, 1) 4 – 9; **Coloração**: 0) amarela, 1) marrom; **Superfícies:** 0) livre, 1) envolvimento oclusal/incisal; **Idade**: 0) 6 – 8, 1) 9 – 12 * **G1**: Verniz fluoretado 5% NaF; **G2**: Ácido fosfórico 37% + Verniz fluoretado 5% NaF; **G3**: Infiltrante resinoso.

Fonte: Autoria própria.

Tabela 4 - Comparação e significância entre os escores de hipersensibilidade em pacientes com opacidades amarelas e/ou marrons de HMI, antes e depois de receberem os tratamentos.

	*Reavaliações *[Média(DP)]*					
Tratamento	**t0**	**t1**	**t2**	**t3**	**t4**	**t5**
Verniz fluoretado (n=78)	2.6 (0.6)^{A}	0.7 (0.9)^{B}	0.6 (0.7)^{B}	0.6 (0.8)^{B}	0.7 (0.8)^{B}	0.7 (0.8)^{B}
Ácido + Verniz fluoretado (n=75)	2.7 (0.2)^{A}	0.7 (0.9)^{B}	0.7 (0.8)^{B}	0.7 (0.8)^{B}	0.8 (0.6)^{B}	0.7 (0.8)^{B}
Infiltrante resinoso (n = 82)	2.4 (0.5)^{A}	0.4 (0.6)^{B}	0.5 (0.6)^{B}	0.5 (0.6)^{B}	0.4 (0.5)^{B}	0.4 (0.5)^{B}
Kuskall-Wallis Test	p= 0.881	p= 0.078	p= 0.89	p= 0.89	p= 0.95	p= 0.74

***Reavaliações:** t0 = inicial; t1= após um mês; t2 = após três meses; t3 = após seis meses; t4 = após doze meses; t5 = após dezoito meses. ^{A,B} Letras diferentes na mesma linha representam diferenças estatisticamente significantes (p≥ 0.05) de acordo com o teste de Wicoxon.

Fonte: Autoria própria.

Tabela 5 – Comparação entre as respostas do CQATA questionário antes e depois dos tratamentos.

	Nº dos íten	Antes Média (DP)	Depois Média (DP)	Wilcoxon test †	Correlação de Sperman¶	Sig
Domínio Físico [1-4]						
Verniz fluoretado (n=17)	1	2.5 (1.1)	2.5 (0.8)	p= 1.000	0.694	**p= 0.002**
Ácido + Verniz fluoretado (n=17)		2.5 (1.0)	2.6 (0.8)	p= 0.942	0.339	**p= 0.053**
Infiltrante resinoso (n = 17)		2.8 (0.8)	2.2 (0.6)	p= 0.739	0.268	p= 0.299
Kuskall-Wallis Test*		p= 0.786	p= 0.008			
Domínio Psicológico [1-4]						
Verniz fluoretado (n=17)	1	2.3 (0.9)	2.1 (0.8)	p= 0.317	0.661	**p= 0.004**
Ácido + Verniz fluoretado (n=17)		2.7 (1.1)	2.5 (0.9)	p= 0.285	0.478	**p= 0.050**
Infiltrante resinoso (n = 17)		2.4 (1.0)	1.6 (0.6)	p= 0.017	-0.003	p= 0.991
Kuskall-Wallis Test		p= 0.551	p= 0.009			
Domínio Social [1-4]						
Verniz fluoretado (n=17)	1	3.1 (0.8)	3.0 (0.9)	p= 0.803	0.566	**p= 0.018**
Ácido + Verniz fluoretado (n=17)		2.9 (1.0)	2.7 (0.8)	p= 0.705	0.764	**p= 0.000**
Infiltrante resinoso (n = 17)		3.0 (1.0)	1.7 (0.6)	**p= 0.001**	0.537	**p= 0.026**
Kuskall-Wallis Test		p= 0.456	**p= 0.002**			
Percepção agradável dos dentes [0-5]						
Verniz fluoretado (n=17)	2	2.0 (1.4)	2.3 (1.4)	p= 0.319	0.653	**p= 0.005**
Ácido + Verniz fluoretado (n=17)		2.6 (1.6)	2.5 (1.4)	p= 0.915	0.815	**p= 0.000**
Infiltrante resinoso (n = 17)		3.0 (1.2)	1.4 (0.8)	p= 0.006	-0.377	p= 0.136
Kuskall-Wallis Test		p= 0.129	p= 0.070			
Percepção de alinhamento dos dentes [0-5]						
Verniz fluoretado (n=17)	2	4.0 (1.0)	4.0 (0.8)	p= 0.564	0.883	**p= 0.000**
Ácido + Verniz fluoretado (n=17)		3.5 (1.5)	3.6 (1.4)	p= 0.276	0.721	**p= 0.001**
Infiltrante resinoso (n = 17)		3.6 (1.6)	4.0 (0.9)	p= 0.060	0.667	**p= 0.003**
Kuskall-Wallis Test		p= 0.562	p= 0.800			
Percepção descoloração dos dentes [0-5]						
Verniz fluoretado (n=17)	2	3.4 (1.4)	3.7 (1.3)	p= 0.034	0.868	**p= 0.000**
Ácido + Verniz fluoretado (n=17)		3.4 (1.4)	3.5 (1.3)	p= 0.276	0.832	**p= 0.000**
Infiltrante resinoso (n = 17)		4.2 (0.8)	1.8 (0.9)	**p= 0.000**	0.011	p= 0.965
Kuskall-Wallis Test		p= 0.021	**p= 0.000**			
Percepção da saúde dos dentes [0-5]						
Verniz fluoretado (n=17)	2	2.8 (1.5)	2.2 (1.0)	p= 0.038	0.637	**p= 0.006**
Ácido + Verniz fluoretado (n=17)		2.5 (1.6)	1.8 (1.2)	p= 0.066	0.605	**p= 0.010**
Infiltrante resinoso (n = 17)		3.1 (1.0)	1.0 (0.9)	**p= 0.001**	0.041	p= 0.876
Kuskall-Wallis Test		p= 0.527	**p= 0.003**			
Declaração de contentamento da cor [0-4]						
Verniz fluoretado (n=17)	1	3.0 (1.0)	2.9 (1.2)	p= 0.059	0.830	**p= 0.000**
Ácido + Verniz fluoretado (n=17)		2.9 (1.1)	2.3 (1.2)	p= 0.480	0.755	**p= 0.000**
Infiltrante resinoso (n = 17)		3.3 (0.7)	1.1 (1.0)	**p= 0.001**	-0.078	p= 0.767
Kuskall-Wallis Test		p= 0.285	**p= 0.000**			

Wilcoxon test †, Correlação de Sperman¶, e Kuskall-Wallis Test* a um nível de significância de 0,05.

Fonte: Autoria própria.

6 DISCUSSÃO

A abordagem clínica da Hipomineralização Molar Incisivo (HMI) apresenta-se na atualidade como um grande desafio para os dentistas e pesquisadores, uma vez que o seu manejo pode envolver diferentes modalidades de tratamentos, desde intervenções preventivas quanto ao desenvolvimento de fraturas pós-eruptivas (FPE) e lesões de cárie, o controle da hipersensibilidade, tratamentos restauradores e protéticos, chegando até mesmo a tratamentos cirúrgicos envolvendo extrações e suas consequências quando realizadas em pacientes muito jovens[31]. Além disso, o desafio aumenta quando a necessidade por tratamento está relacionada a necessidades individuais, desenvolvidas por aspectos sociais e emocionais como em casos de descontentamento estético. Apesar do número crescente de publicações que abordam a HMI, o esmalte hipomineralizado não responde da mesma maneira aos protocolos utilizados para o tratamento de outras condições, como lesões de cárie e outros defeitos de esmalte, devido as suas diferentes características estruturais, químicas e mecânicas[21,31]. Essas diferenças são refletidas nas taxas de insucesso de procedimentos restauradores realizados com técnicas adesivas convencionais e na alta demanda por tratamentos restauradores devido ao desenvolvimento de FPE e lesões de cárie[21].

Apesar de suas diferenças estruturais, o esmalte com HMI é passível de remineralização e reestruturação superficial[26]. Autores sugerem que materiais como a pasta de CCP-ACP e o verniz fluoretado NaF 5% podem beneficiar uma melhor organização tecidual, com maior conteúdo mineral, menor porosidade e com valores de dureza próximos aos encontrados no esmalte sadio [22,25,63]. O mecanismo de ação dos agentes fluoretados remineralizadores se resume na substituição parcial da hidroxiapatita natural do esmalte dentário por estruturas compostas de fluorapatita,

que fornecem maior resistência frente aos processos de desmineralização e de tensões mecânicas[25.] Entretanto, o desenvolvimento de FPE e lesões de cárie em opacidades de HMI continuam a ocorrer mesmo após a terapia remineralizadora. Em nosso estudo, 17,9% das opacidades amarelas e/ou marrons que receberam aplicações do verniz fluoretado (G1) apresentaram FPE e lesões de cárie após 18 meses do tratamento. Porcentagem similar foi encontrada em um estudo clínico[24] que utilizou uma metodologia semelhante para o verniz fluoretado, encontrando falhas em 20% da amostra exclusivamente nas opacidades amarelas e marrons. A justificativa para isso, é a de que a aplicação tópica de materiais remineralizadores pode resultar na reestruturação superficial das opacidades, porém, a ação dos materiais tende a ficar restrita à essa superfície de contato, falhando em alcançar o corpo mais profundo do defeito[26]. Então, apesar da remineralização superficial, o pouco suporte fornecido pelo “não alcançado” corpo da lesão permanece sendo um fator para a susceptibilidade ao desenvolvimento de FPE e lesões de cárie.

Crombie et al.[26], relatam que apesar de toda a desorganização estrutural e porosidade dos defeitos de HMI, o esmalte afetado, mesmo sem receber qualquer tipo de tratamento, apresenta cerca de 25 micrômetros de sua camada superficial mais bem organizada, com maior conteúdo mineral, menores níveis de porosidade e valores de dureza próximos aos encontrados no esmalte sadio. Essas características soam familiares aos resultados descritos pelos estudos que utilizaram materiais remineralizadores de aplicação tópica [22,25,63]. De acordo com os autores, essa camada superficial mais organizada é que poderia ser a responsável por barrar os agentes remineralizadores limitando sua ação apenas a superfície que já apresenta uma melhor organização. Na tentativa de alcançar a lesão subjacente, esses autores sugerem que a desorganização superficial promovida por algum agente

desmineralizador pudesse favorecer o processo de remineralização e reestruturação mais profunda do defeito.

O pré-tratamento da superfície do esmalte com HMI, em sua maioria realizada com ácido fosfórico 37% ou NaOCL 5%, tem sido então investigado na literatura [14,27,29,30]. Sua utilização tem como finalidade promover a desmineralização da camada superficial do esmalte levando a abertura de poros, além de remover parte do alto conteúdo proteico remanescente presente no tecido aumentando a energia de superfície do esmalte afetado[29]. Assim, em teoria, esse tecido seria mais susceptível a ação dos materiais, permitindo ação mais profunda, menor reatividade do flúor e consequentemente maior suporte estrutural. Dessa maneira, optamos por usar em nosso estudo o pré-tratamento de superfície com ácido fosfórico 37% previamente à aplicação do verniz em G2. Nossos resultados não apresentaram diferença em relação ao desenvolvimento de FPE e lesões de cárie entre o grupo que recebeu pré-tratamento com ácido fosfórico 37% (G2) quando comparado ao grupo sem o pré-tratamento (G1). O risco de desenvolver alguma dessas falhas em G1 (3.1 OR /1.13 – 8.73 IC) e em G2 (3.0 OR /1.07 – 8.48 IC) foi bastante similar, e um fato que nos chamou atenção foi o de que a diferença na sobrevivência dos dentes em ambos os grupos apresentou significância a partir de 6 meses após terem recebido os tratamentos. Nós não podemos assumir que esse seja o período máximo de ação do verniz fluoretado e nem mesmo que uma nova aplicação nesse período seria suficiente para mudar os nossos resultados finais.

Os estudos clínicos que utilizaram metodologias de pré-tratamento semelhantes[14,28,29], seja por ácido fosfórico 37% ou NaOCL 5%, não avaliaram os efeitos em relação ao desenvolvimento de FPE e lesões de cárie, mas sim a qualidade de adesão de materiais restauradores ao esmalte afetado, não sendo possível a

comparação direta dos nossos resultados com esses estudos. Em avaliações in vitro, os achados em relação à ação dos pré-tratamentos no esmalte hipomineralizado são bastante discordantes, onde alguns trabalhos relatam uma mínima desorganização com padrões não bem delineados promovida pela ação do ácido[14], enquanto outros suportam resultados com uma ação de desorganização mais potencializada[27,30]. Frente a carência de protocolos definidos, acreditamos que novas pesquisas clínicas devam ser incentivadas e realizadas para que a literatura nos forneça subsídio para discutirmos os diferentes resultados.

Em nosso estudo, os melhores resultados para minimizar o desenvolvimento de FPE e lesões de cárie foram obtidos com a aplicação do infiltrante resinoso. Esse material foi inicialmente desenvolvido para o tratamento de lesões de mancha branca de lesões de cárie. Sua ação é baseada na infiltração de uma resina de baixa viscosidade nas porosidades das lesões cariosas, limitando a difusão iônica e paralisando a progressão da lesão. Isso chamou a atenção de pesquisadores em HMI, uma vez que a penetração bem-sucedida de uma resina no esmalte afetado poderia melhorar suas propriedades mecânicas, devido ao ganho em dureza e a redução de porosidade. Ao final dos 18 meses de reavaliações, nós observamos que o uso da resina infiltrante reduziu o risco de desenvolvimento de FPE e lesões de cárie para 1.2 OR (0.65 – 1.84 IC) em opacidades amarelas e/ou marrons de HMI com uma porcentagem de apenas 6,1% de falhas, sendo esses valores significativamente menores do que os observados para G1 e G2. De acordo com a literatura[30,32-35] a maior limitação desse material tem sido sua imprevisibilidade em relação à qualidade de obliteração e a profundidade de penetração nas opacidades. Alguns estudos mostram bons resultados relacionados ás opacidades mais escuras [33,34], enquanto que as opacidades mais claras foram as que apresentaram as maiores

variabilidades[30,32,35]. Esse fato pode estar relacionado a grande diferença no conteúdo mineral entre os dentes afetados, as diferentes espessuras da camada superficial e até mesmo ao conteúdo orgânico da lesão[33], no entanto, esses fatores ainda não se encontram totalmente determinados. Nós sugerimos que os bons resultados aqui encontrados possam estar relacionados a inclusão exclusivamente de opacidades amarelas e marrons em nossa amostra, as quais apresentam maior porosidade e desorganização estrutural permitindo maior penetração e obliteração pelo material[33]. Apesar dessa sugestão não ser completamente suportada por estudos prévios realizados in vitro[30,32,35], nenhum dos autores citados avaliou o desempenho in vivo desse material.

Um fato conhecido é o de que os molares são naturalmente expostos à maiores níveis de estresse mecânico do que os incisivos. Apesar disso, quando as superfícies acometidas por opacidades de HMI envolviam região de cúspide em molares ou incisal dos incisivos, foi observado um risco significativamente maior de desenvolvimento de FPE e lesões de cárie (15.25OR / 6.50 – 35.73 IC). Já o envolvimento apenas de superfícies livres mostrou um baixo risco de desenvolvimento das falhas (0.07OR / 0.03 – 0.19 IC). Adicionalmente, as opacidades de coloração marrom mostraram 3.0 vezes maior risco de falhas do que as opacidades amarelas. Tais características são de extrema importância e podem auxiliar no monitoramento de pacientes com HMI, especialmente durante a fase de erupção dentária onde as FPEs podem ocorrer precocemente[55]. No APÊNDICE A, podem ser observadas essas características acima citadas nos dentes analisados que desenvolveram FPE.

Outra importante variável destacada foi a idade. Nós observamos que as chances de desenvolvimento de FPE ocorrerem foram muito maiores em pacientes de idade entre 6 a 8 anos (8.12OR / 6.96 – 10.85 IC) quando comparados aos de 9 a

12 anos (0.12OR / 0.07 – 0.28 IC). Esse fato pode estar relacionado ao tempo em que esse dente está presente e exposto ao ambiente bucal sob a ação da saliva e outros agentes remineralizadores e devido aos diferentes estágios de maturação após sua erupção[22]. Além da idade, pacientes com HMI com índice CPO-D ou ceo-d > 3 mostraram maior susceptibilidade ao desenvolvimento de FPE e lesões de cárie (8.01OR / 7.70 – 11.12 IC). Usualmente, pacientes com HMI podem apresentar altos índices de CPO-D devido a presença da condição de HMI por si só[55], uma vez que os índices classificam a experiência a cárie por meio de dentes “perdidos” e “restaurados” que em pacientes com HMI podem ser relacionados a extrações de dentes e restaurações devido exclusivamente à cárie, exclusivamente a FPE das opacidades hipomineralizadas ou pela combinação de ambos os fatores. Assim, tal classificação deve ser considerada de forma a reconhecer que os índices CPO-D e ceo-d para pacientes com HMI podem ser superestimados. Apesar disso, nossos achados corroboram com outros estudos que também relatam índices > 3 relacionados à HMI e presença de FPE[19,51,55,68].

No decorrer do estudo, as taxas de sobrevivência das opacidades foram diminuindo ao longo das sessões de reavaliações em consequência ao desenvolvimento de FPE e lesões de cárie nos dentes avaliados. Observamos que as características referentes a idade, índice CPO-D e ceo-d, cor da opacidade e superfície envolvida exerceram influência nos resultados encontrados. Ao final dos 18 meses de acompanhamento, as menores taxas de sobrevivência foram observadas em pacientes de idade entre 6 e 8 anos com índices CPO-D ou ceo-d > 3 e opacidades de coloração marrom com envolvimento de cúspide/incisal. Para essas características, os dentes incluídos em G1 apresentaram taxas de 10,7%, em G2 de 10,4% e em G3 de 20,2 % ao final das avaliações. Essas taxas referem-se a

porcentagem de dentes que “sobreviveram” ao período de 18 meses após receberem os tratamentos sem sofrer FPE ou desenvolver lesões de cárie. Por um outro ponto de vista, isso significa que a taxa dos dentes que “não sobreviveram” a esse período de tempo avaliado foi de 89,3% em G1, 89,6% em G2 e 79,8% em G3. Nós conseguimos observar melhor a influência dessas características ao fazer uma comparação com as taxas de sobrevivência de dentes com características diferentes. Por exemplo, a porcentagem de dentes que “sobreviveram” ao período de 18 meses após receberem os tratamentos em crianças de 9 a 12 anos, com CPO-D ou ceo-d > 3, que apresentavam opacidades marrons e envolvimento de cúspide/incisal foi de 48,8% para G1, 48,7% para G2 e de 60,2% para G3. Ao mudarmos apenas a faixa etária observada, identificamos uma grande mudança nas taxas de sobrevivência. Para as crianças de idade entre 6 e 8 anos, que apresentavam CPO-D ou ceo-d < 3, com opacidades amarelas que estavam localizadas apenas em superfícies livres, as taxas de sobrevivência foram de 90,2% para G1, 89,6% para G2 e de 92,5% para G3. Assim, essa análise nos revelou que apesar da diferença estatística significante para o tratamento realizado com o infiltrante resinoso, as taxas de sobrevivência mostram que a prevenção de fraturas pós-eruptivas e desenvolvimento de cárie em defeitos de HMI não está sujeita apenas a técnica ou ao material empregado e ainda se apresenta como um grande desafio a ser enfrentado.

O impacto das opacidades amarelas e/ou marrons de HMI também são relatados em estudos que avaliam a qualidade de vida desses pacientes. É conhecido que esse tipo de defeito pode resultar em alterações estéticas dentais que causam impacto em níveis físicos, psicológicos e sociais de uma criança[36]. Em relação a esses domínios, na primeira aplicação do questionário onde as crianças ainda não haviam recebido os diferentes tratamentos, as maiores médias foram observadas para o

“domínio social” em todos os grupos (G1: 3.1 / 0.8DP; G2: 2.9 / 1.0DP; e G3 3.0 / 1.0DP). Essa avaliação é relacionada com o aspecto de socialização da criança, onde uma média alta significa um alto impacto negativo. Após a aplicação dos tratamentos, as crianças que receberam o infiltrante resinoso apresentaram médias de descontentamento significativamente menores do que as que haviam relatado na consulta inicial (Wilcoxon-test; $p = 0.001$). Essas médias também mostraram diferença em comparação as médias apresentadas pelos outros dois tratamentos nas consultas de reavaliações (Kruskall-Wallis; $p = 0.02$). Já para os domínios “físico” e psicológico” não foram observadas diferenças antes e depois dos tratamentos para ambos os grupos.

Sabe-se que quanto mais novo o paciente, menores são as chances de impactos estéticos negativos frente a presença de opacidades brancas[57]. No entanto, quando nos referimos as alterações de coloração amarela e/ou marrom, a insatisfação estética pode estar presente tanto em crianças e adolescentes quanto nos responsáveis[38]. Em nosso estudo, a insatisfação com a coloração dos dentes pôde ser observada em todos os grupos durante as avaliações iniciais. As maiores médias de descontentamento foram observadas para os domínios de “percepção de descoloração dos dentes” e pela “declaração de contentamento da cor”. Isso significa que as crianças avaliadas têm a percepção de que seus dentes são “manchados” e que não estão satisfeitas com isso. Em relação aos tratamentos, o grupo que recebeu a aplicação do infiltrante resinoso apresentou diferença significativa para esses dois domínios, sendo observadas menores médias de descontentamento por parte das crianças.

Ao avaliarmos as percepções de crianças e adolescentes devemos nos atentar a um importante fator que que pode influenciar diretamente na insatisfação estética:

os pais. Os pais mostram-se mais incomodados, insatisfeitos e preocupados com a aparência dos dentes do que as próprias crianças, até mesmo na presença de defeitos leves[38]. Neste estudo, a percepção da estética dos filhos por parte dos pais não foi considerada.

Em um estudo recente[67], os autores avaliaram a performance estética do infiltrante resinoso por meio de avaliações subjetivas (percepção dos pacientes que receberam o tratamento) e objetivas (avaliação por meio de espectrometria de cor antes e depois do tratamento) em dentes com HMI. Os resultados demonstraram que em ambas as avaliações o material mostrou diferença positiva depois do tratamento. Em nossas avaliações não foram utilizadas metodologias de mensuração objetiva da performance estética do material. Apesar dessa análise ter sido subjetiva, realizada apenas pelos examinadores A e B e não ser incluída como avaliação do desempenho do tratamento, foi evidente a imprevisibilidade da técnica através de resultados estéticos em casos onde houveram o total mascaramento das opacidades e em casos onde as opacidades foram até mesmo mais evidenciadas., o que pode ter influenciado no padrão de classificação dos casos. Exemplos dessas variações podem ser observados no APÊNDICE B. Embora de forma empírica, nossa vivência clínica no decorrer desta pesquisa, mostrou que a coloração da opacidade está diretamente relacionada com o resultado estético final, ou seja, quanto mais escura a opacidade, pior o resultado estético final com a utilização do infiltrante. Esses resultados nos levam a sugerir com cautela a indicação do tratamento com infiltrante resinoso como alternativa de tratamento estético minimamente invasivo.

A literatura indica a utilização de tratamentos como a microabrasão e o clareamento dentário previamente à infiltração para melhores resultados estéticos[51].

Acreditamos que a associação de técnicas possa favorecer uma estética mais agradável para esses casos.

Outra análise realizada neste estudo, envolveu a condição de hipersensibilidade. Esse tema apresenta grande interesse por se tratar de uma queixa constante por parte dos pacientes. Embora a condição seja descrita em todos os diferentes critérios diagnósticos para HMI, até recentemente não contava com nenhum estudo científico que de fato a tivesse avaliado. Em um recente estudo publicado sobre o tema, Raposo et al.[40] encontraram uma prevalência de hipersensibilidade de 34,7% em molares afetados por HMI, sendo significativamente maior do que molares não afetados. Em nosso estudo, foi observada uma prevalência de 41,3% de hipersensibilidade entre os participantes. Essa porcentagem maior talvez possa ser explicada pelo fato de que apenas os defeitos de coloração amarela e/ou marrom foram incluídos em nossas avaliações. Na literatura, a hipersensibilidade em defeitos de HMI apresentaram melhoras significativas quando tratados com pasta CPP-ACP[64] e com a utilização de um produto dessensibilizante contendo arginina 8% e carbonato de cálcio[77]. Em nosso trabalho, tanto os tratamentos com o verniz fluoretado (G1 e G2) como com o infiltrante resinoso (G3), mostraram-se eficientes no controle da hipersensibilidade. Nossos resultados mostraram que as médias iniciais (G1: 2.6 / 0.3DP; G2: 2.7 / 0.2DP; e G3: 2.4 / 0.5DP) apresentaram uma diferença significativa após os dentes terem sido submetidos aos diferentes tratamentos. Os bons resultados puderam ser observados até mesmo após os 18 meses de aplicação dos materiais (G1: 0.7 / 0.8DP; G2: 0.7 / 0.8DP; 0.4 / 0.5), sendo que não houve diferença estatística entre os grupos de tratamento.

Nós entendemos que a inclusão e realização do experimento apenas em dentes com opacidades amarelas e marrons podem limitar nossos resultados e suas

extrapolações. Entretanto, essas opacidades são as que apresentam as maiores taxas de FPE e desenvolvimento de lesões de cárie, necessitando de medidas preventivas efetivas que minimizem a sua susceptibilidade. A variabilidade intrínseca de cada dente, a imprevisibilidade e o relativo alto custo da técnica do infiltrante resinoso também são fatores que somam a limitação do seu uso. Apesar das variáveis, como o índice CPO-D, etc., poderem agir como “variáveis de confusão”, tal influência foi controlada a partir do teste de regressão de Cox definindo as probabilidades condicionais somado ao processo de randomização da amostra. Além disso, a inclusão de pacientes entre 6 e 12 anos de idade não é idealizada pelos guidelines[49] que sugerem que as pesquisas de HMI sejam realizadas em pacientes com 8 anos de idade. Nós acreditamos que a inclusão de diferentes faixas etárias possibilitou a visualização de resultados distintos e se mostraram de grande relevância.

Consideramos que este seja o primeiro estudo que avaliou o desempenho clínico do infiltrante resinoso em defeitos amarelos e/ou marrons de HMI. Apesar dos bons resultados, a HMI continua se apresentando como uma condição desafiadora e estimulando a busca científica por respostas e soluções. Foi observado que as características, tanto dos pacientes como das opacidades, podem influenciar o “risco” de desenvolvimento de FPE e lesões de cárie, independente da técnica ou do material utilizado. Acreditamos que os clínicos devam estar atentos e considerar os diversos fatores, desde a idade da criança, seus hábitos, estágio de erupção dos dentes, a severidade das opacidades, entre outros, para então optarem pelo melhor tratamento. Mesmo considerando suas limitações, o infiltrante resinoso sugeriu nesse estudo ser a intervenção mais efetiva para reduzir o desenvolvimento de FPE e lesões de cárie em opacidades de HMI e ainda atuar positivamente na estética e na

hipersensibilidade. Ainda assim, acreditamos que mais estudos devam ser realizados para a definição de um protocolo de tratamento de dentes com HMI.

7 CONCLUSÃO

Diante do desempenho clínico dos materiais avaliados em nosso estudo, encontramos as seguintes respostas ás proposições específicas:

- As opacidades amarelas e/ou marrons de HMI tratadas com infiltrante resinoso apresentaram os menores índices de desenvolvimento de fraturas pós-eruptivas e lesões de cárie;
- As fraturas pós-eruptivas e as lesões de cárie ocorrem predominantemente em pacientes com idade entre 6 e 8 anos que possuem índice CPO-D ou ceo-d maior que 3, em dentes de opacidade marrom com envolvimento de cúspide nos molares e superfície incisal nos incisivos independente do tratamento.
- Todos os tratamentos utilizados foram eficazes na redução da hipersensibilidade.
- Os pacientes que receberam tratamento com infiltrante resinoso, relataram percepção estética mais favorável após a intervenção.

Assim, podemos concluir que todos os tratamentos realizados foram eficientes no controle da hipersensibilidade em dentes com opacidades amarelas e/ou marrons de HMI e que o tratamento dessas opacidades com o infiltrante resinoso foi eficiente na prevenção de fraturas pós-eruptivas e no desenvolvimento de lesões de cárie, bem como atuou de forma positiva na percepção estética dos pacientes.

REFERÊNCIAS*

1. Fincham AG, Moradian-Oldak J, Simmer JP. The structural biology of the developing dental enamel matrix. J Struct Biol. 1999; 126(3): 270-99.

2. Kwak SY, Yamakoshi Y, Simmer JP, Margolis HC. MMP20 proteolysis of native amelogenin regulates mineralization in vitro. J Dent Res. 2016; 95(13): 1511-5.

3. Smith CE. Cellular and chemical events during enamel maturation. Crit Rev Oral Biol Med. 1998; 9(2): 128-61.

4. Crombie F, Manton D, Kilpatrick N. Aetiology of molar-incisor hypomineralization: a critical review. Int J Paediatr Dent. 2009; 19(2): 73-83.

5. Smith CE, Hu Y, Richardson AS, Bartlett JD, Hu JC, Simmer JP.. Relationships between protein and mineral during enamel development in normal and genetically altered mice. Eur J Oral Sci. 2011; 119(1): 125-35.

6. Weerheijm KL, Jalevik B, Alaluusua S. Molar-incisor hypomineralisation. Caries Res. 2001; 35(5): 390-1.

7. Mittal R, Chandak S, Chandwani M, Singh P, Pimpale J. Assessment of association between molar incisor hypomineralization and hypomineralized second primary molar. J Int Soc Prev Community Dent. 2016; 6(1): 34-9.

8. da Silva Figueiredo Sé MJ, Ribeiro APD, Dos Santos-Pinto LAM, de Cassia Loiola Cordeiro R, Cabral RN, Leal SC. Are hypomineralized primary molars and canines associated with molar-incisor hypomineralization?. Pediatr Dent. 2017; 39(7): 445-9.

9. Robles MJ, Ruiz M, Bravo-Perez M, González E, Peñalver MA. Prevalence of enamel defects in primary and permanent teeth in a group of schoolchildren from Granada (Spain). Med Oral Patol Oral Cir Bucal. 2013; 18(2): 187-93.

10. Jalevik, B, Klingberg, GA. Dental treatment, dental fear and behavior management problems in children with severe enamel hypomineralization of their permanent first molars. Int J Paediatr Dent. 2002; 12(1): 24-32.

11. Weerheijm KL. Molar incisor hypomineralization (MIH): clinical presentation, aetiology and management. Dent Update. 2004; 31(1): 9-12.

12. Preusser SE, Ferring V, Wleklinski C, Wetzel WE. Prevalence and severity of molar incisor hypomineralization in a region of Germany -- a brief communication. J Public Health Dent. 2007; 67(3): 148-50.

* De acordo com o Guia de Trabalhos Acadêmicos da FOAr, adaptado das Normas Vancouver. Disponível no site da Biblioteca: http://www.foar.unesp.br/Home/Biblioteca/guia-de-normalizacao-atualizado.pdf

13. Lygidakis NA, Dimou G, Marinou D. Molar-incisor-hypomineralisation (MIH). A retrospective clinical study in Greek children. II. Possible medical aetiological factors. Eur Arch Paediatr Dent. 2008; 9(4): 207-17.

14. Bozal CB, Kaplan A, Ortolani A, Cortese SG, Biondi AM. Ultrastructure of the surface of dental enamel with molar incisor hypomineralization (MIH) with and without acid etching. Acta Odontol Latinoam. 2015; 28(2):192-8.

15. William V, Burrow MF, Palamara JE, Messer LB. Microshear bond strength of resin composite to teeth affected by molar hypomineralization using 2 adhesive systems. Pediatr Dent. 2006; 28(3): 233-41.

16. Mahoney E, Ismail FS, Kilpatrick N, Swain M. Mechanical properties across hypomineralized/hypoplastic enamel of first permanent molar teeth. Eur J Oral Sci. 2004; 112(2): 497–502.

17. Xie Z, Kilpatrick NM, Swain MV, Munroe PR, hoffman M. Transmission electron microscope characterisation of molar-incisor hypomineralisation. J Mater Sci Mater. 2008; 19(10): 3187-92.

18. Farah RA, Swain MV, Drummond BK, Cook R, Atieh M. Mineral density of hypomineralised enamel. J Dent. 2010; 38(1): 50-8.

19. Jalevik B, Noren JG. Enamel hypomineralization of permanent first molars: a morphological study and survey of possible aetiological factors. Int J Paediatr Dent. 2000; 10(1): 278–89.

20. Weerheijm KL, Duggal M, Mejare I, Papagiannoulis L, Koch G, Martens LC, et al. Judgement criteria for molar incisor hypomineralisation (MIH) in epidemiologic studies: a summary of the European meeting on MIH held in Athens, 2003. Eur J Paediatr Dent. 2003; 4(3): 110-3.

21. Schneider PM, Silva M. Endemic molar incisor hypomineralization: a pandemic problem that requires monitoring by the entire health care community. Curr Osteoporos Rep. 2018; 16(3): 283-8.

22. Elhennawy K, Manton DJ, Crombie F, Zaslansky P, Radlanski RJ, Jost-Brinkmann PG, et al. Structural, mechanical and chemical evaluation of molar-incisor hypomineralization-affected enamel: a systematic review. Arch Oral Biol. 2017; 83(2): 272-81.

23. Jelevik B, Klingberg G. Treatment outcomes and dental anxiety in 18-year-olds with MIH, comparisons with healthy controls: a longitudinal study. Int J Paediatr Dent. 2012; 22(2): 85-91.

24. Bullio Fragelli CM, Jeremias F, Feltrin de Souza J, Paschoal MA, de Cassia Loiola Cordeiro R, Santos-Pinto L. Longitudinal evaluation of the structural integrity of teeth affected by molar incisor hypomineralisation. Carie Res. 2015; 49(4): 378-83.

25. Restrepo M, Jeremias F, Santos-Pinto L, Cordeiro RC, Zuanon AC. Effect of fluoride varnish on enamel remineralization in anterior teeth with molar incisor hypomineralization. J Clin Pediatr Dent. 2016; 40(3): 207-10.

26. Crombie FA, Manton DJ, Palamara JE, Zalizniak I, Cochrane NJ, Reynolds EC. Characterisation of developmentally hypomineralised human enamel. J Dent. 2013; 41(7): 611-8.

27. Krämer N, Bui Khac NN, Lücker S, Stachniss V, Frankenberger R. Bonding strategies for MIH-affected enamel and dentin. Dent Mater. 2018; 34(2): 331-40.

28. Harika R, Dutta B, Arun P, Teja RP. A novel clinical approach for long-term retention and durability of resin restorations bonded to multiple developmental defects of enamel. J Int Soc Prev Community Dent. 2016; 6(6): 597-601.

29. Sönmez H, Saat SA. Clinical evaluation of deproteinization and different cavity designs on resin restoration performance in MIH-affected molars: two-year results. J Clin Pediatr Dent. 2017; 41(5): 336-42.

30. Chay PL, Manton DJ, Palamara JE. The effect of resin infiltration and oxidative pre-treatment on microshear bond strength of resin composite to hypomineralised enamel. Int J Paediatr Dent. 2014; 24(4): 252-67.

31. Elhennawy K, Schwendicke F. Managing molar-incisor hypomineralization: a systematic review. J Dent. 2016; 55(1): 16-24.

32. Crombie F, Manton D, Palamara J, Reynolds E. Resin infiltration of developmentally hypomineralised enamel. Int J Paediatr Dent. 2014; 24(1): 51-5.

33. Natarajan AK, Fraser SJ, Swain MV, Drummond BK, Gordon KC. Raman spectroscopic characterisation of resin-infiltrated hypomineralised enamel. Anal Bioanal Chem. 2015; 407(19): 5661-71.

34. Kumar H, Palamara JEA, Burrow MF, Manton DJ. An investigation into the effect of a resin infiltrant on the micromechanical properties of hypomineralised enamel. Int J Paediatr Dent. 2017; 27(5): 399-411.

35. Paris S, Schwendicke F, Seddig S, Müller WD, Dörfer C, Meyer-LueckeL H. Micro-hardness and mineral loss of enamel lesions after infiltration with various resins: influence of infiltrant composition and application frequency in vitro. J Dent. 2013; 41(6): 543-8.

36. Dantas-Neta NB, Moura LF, Cruz PF, Moura MS, Paiva SM, Martins CC, et al. Impact of molar-incisor hypomineralization on oral health-related quality of life in schoolchildren. Braz Oral Res. 2016; 30(1): 117-24.

37. Costa-Silva CM, Jeremias F, Souza JF, Santos-Pinto L, Cordeiro RCL, Zuanon ACC. Molar-incisor hypomineralization: prevalence, severity and clinical consequences among Brazilian children. Int J Paediatr Dent. 2010; 20(2): 426–34.

38. Leal SC, Oliveira TRM, Ribeiro APD. Do parents and children perceive molar-incisor hypomineralization as an oral health problem? Int J Paediatr Dent. 2017; 27(5): 372-9.

39. Scheffel DL, Jeremias F, Fragelli CM, dos Santos-Pinto LA, Hebling J, de Oliveira OB. Esthetic dental anomalies as motive for bullying in schoolchildren. Eur J Dent. 2014; 8(1): 124-8.

40. Raposo F, de Carvalho Rodrigues AC, Lia ÉN, Leal SC. Prevalence of hypersensitivity in teeth affected by molar-incisor hypomineralization (MIH). Caries Res. 2019; 24(2): 1-7.

41. Rodd HD, Boissonade FM, Day PF. Pulpal status of hypomineralized permanent molars. Pediatr Dent. 2007; 29(6): 514–20.

42. Li Y, Wang W. Predicting caries in permanent teeth from caries in primary teeth: an eight-year cohort study. J Dent Res. 2002; 81(2): 561–6.

43. Koch G, Hallonsten AL, Ludvigsson N, Hansson BO, Holst A, Ullbro C. Epidemiologic study of idiopathic enamel hypomineralization in permanent teeth of Swedish children. Community Dent Oral Epidemiol, 1987; 15(5): 279-85.

44. FDI. An epidemiological index of developmental defects of dental enamel (DDE Index). Commission on Oral Health, Research and Epidemiology. Int Dent J. 1982; 32(2): 159-67

45. Suckling GW. Developmental defects of enamel--historical and present-day perspectives of their pathogenesis. Adv Dent Res. 1989; 3(2): 87-94.

46. van Amerongen WE, Kreulen CM. Cheese molars: a pilot study of the etiology of hypocalcifications in first permanent molars. ASDC J Dent Child. 1995; 62(4): 266-9.

47. Weerheijm KL, Groen HJ, Beentjes VE, Poorterman JH. Prevalence of cheese molars in eleven-year-old Dutch children. ASDC J Dent Child. 2001; 68(4): 259-62.

48. Mathu-Muju K, Wright JT. Diagnosis and treatment of molar incisor hypomineralization. Compend Contin Educ Dent. 2006; 27(11): 604-10.

49. Lygidakis NA, Wong F, Jälevik B, Vierrou AM, Alaluusua S, Espelid I. Best clinical practice guidance for clinicians dealing with children presenting with Molar-Incisor-Hypomineralisation (MIH): an EAPD policy document. Eur Arch Paediatr Dent. 2010; 11(2): 75-81.

50. Oliver K, Messer LB, Manton DJ, Kan K, Ng F, Olsen C, et al. Distribution and severity of molar hypomineralisation: trial of a new severity index. Int J Paediatr Dent. 2014; 24(2): 131-51.

51. Ghanim A, Elfrink M, Weerheijm K, Mariño R, Manton D. A practical method for use in epidemiological studies on enamel hypomineralisation. Eur Arch Paediatr Dent. 2015; 16(3): 235-46.

52. Cabral RN. Novo sistema de detecção para a hipomineralização molar incisivo: diagnóstico, progressão dos defeitos e decisão de tratamento. (Tese de Doutorado em Ciências da Saúde). Brasília: Universidade de Brasília; 2017.

53. Sischo L, Broder HL. Oral health-related quality of life: what, why, how, and future implications. J Dent Res. 2011; 90(11): 1264-70.

54. Haag DG, Peres KG, Balasubramanian M, Brennan DS. Oral conditions and health-related quality of life: a systematic review. J Dent Res. 2017; 96(8): 864-74.

55. Americano GC, Jorge RC, Moliterno LF, Soviero VM. Relating molar incisor hypomineralization and caries experience using the decayed, missing, or filled index. Pediatr Dent. 2016; 38(5): 419-24.

56. Brown S, Gao X, Tisdelle L, Eickhoff SB, Liotti M. Naturalizing aesthetics: brain areas for aesthetic appraisal across sensory modalities. Neuroimage. 2011; 58(1): 250-8.

57. Sujak SL, Abdul Kadir R, Dom TN. Esthetic perception and psychosocial impact of developmental enamel defects among Malaysian adolescents. J Oral Sci. 2004; 46(4): 221-6.

58. Rodd HD, Abdul-Karim A, Yesudian G, O'Mahony J, Marshman Z. Seeking children's perspectives in the management of visible enamel defects. Int J Paediatr Dent. 2011; 21(2): 89-95.

59. Rodd HD, Marshman Z, Porritt J, Bradbury J, Baker SR. Oral health-related quality of life of children in relation to dental appearance and educational transition. Br Dent J. 2011; 211(2):E4.

60. Rodd HD, Boissonade FM, Day PF. Pulpal status of hypomineralized permanent molars. Pediatr Dent. 2007; 29(6): 514-20.

61. Petrou MA, Giraki M, Bissar AR, Wempe C, Schäfer M, Schiffner U, et al. Severity of MIH findings at tooth surface level among German school children. Eur Arch Paediatr Dent. 2015; 16(3): 271–6.

62. Haidary S. Comparison of the prevalence of molar incisor hypomineralization in Dubai/United Arab Emirate and Greifswald/Germany. (Tese de Doutorado). Dubai: Universidade de Ernst-Moritz; 2017.

63. Baroni C, Marchionni S. MIH supplementation strategies: prospective clinical and laboratory trial. J Dent Res. 2011; 90(3): 371-6.

64. Ozgül BM, Saat S, Sönmez H, Oz FT. Clinical evaluation of desensitizing treatment for incisor teeth affected by molar-incisor hypomineralization. J Clin Pediatr Dent. 2013; 38(2): 101-5.

65. Biondi AM, Cortese SG, Babino L, Fridman DE. Comparison of mineral density in molar incisor hypomineralization applying fluoride varnishes and casein phosphopeptide-amorphous calcium phosphate. Acta Odontol Latinoam. 2017; 30(3): 118-23.

66. Doméjean S, Ducamp R, Léger S, Holmgren C. Resin infiltration of non-cavitated caries lesions: a systematic review. Med Princ Pract. 2015; 24(3): 216-21.

67. Mazur M, Westland S, Guerra F, Corridore D, Vichi M, Maruotti A, Nardi GM, Ottolenghi L. Objective and subjective aesthetic performance of icon® treatment for enamel hypomineralization lesions in young adolescents: A retrospective single center study. J Dent. 2018; 68(2): 104-8.

68. Kotsanos N, Kaklamanos EG, Arapostathis K. Treatment management of first permanent molars in children with molar-incisor hypomineralisation. Eur J Paediatr Dent. 2005; 6(4): 179-84.

69. Fragelli CMB, Souza JF, Bussaneli DG, Jeremias F, Santos-Pinto LD, Cordeiro RCL. Survival of sealants in molars affected by molar-incisor hypomineralization: 18-month follow-up. Braz Oral Res. 2017; 27(31): 30-41.

70. Lygidakis NA, Dimou G, Stamataki E. Retention of fissure sealants using two different methods of application in teeth with hypomineralised molars (MIH): a 4 year clinical study. Eur Arch Paediatr Dent. 2009; 10(4): 223-6.

71. Lygidakis NA, Chaliasou A, Siounas G. Evaluation of composite restorations in hypomineralised permanent molars: a four year clinical study. Eur J Paediatr Dent. 2003; 4(3): 143-8.

72. Mejàre I, Bergman E, Grindefjord M. Hypomineralized molars and incisors of unknown origin: treatment outcome at age 18 years. Int J Paediatr Dent. 2005; 15(1): 20-8.

73. Fragelli CM, Souza JF, Jeremias F, Cordeiro Rde C, Santos-Pinto L. Molar incisor hypomineralization (MIH): conservative treatment management to restore affected teeth. Braz Oral Res. 2015; 29(7): 159-80.

74. Koch MJ, García-Godoy F. The clinical performance of laboratory-fabricated crowns placed on first permanent molars with developmental defects. J Am Dent Assoc. 2000; 131(9): 1285-90.

75. Jeremias F, de Souza JF, Silva CM, Cordeiro Rde C, Zuanon AC, Santos-Pinto L. Dental caries experience and Molar-Incisor Hypomineralization. Acta Odontol Scand. 2013; 71(3-4): 870-6.

76. Costa-Silva CM, Jeremias F, Souza JF, Santos-Pinto L, Cordeiro RCL, Zuanon ACC. Molar-incisor hypomineralization: prevalence, severity and clinical consequences among Brazilian children. Int J Paediatr Dent 2010; 20(1): 426–34.

77. Bekes K, Heinzelmann K, Lettner S, Schaller HG. Efficacy of desensitizing products containing 8% arginine and calcium carbonate for hypersensitivity relief in MIH-affected molars: an 8-week clinical study. Clin Oral Investig. 2017; 21(7): 2311-7.

78. Martínez-Mier EA, Maupomé G, Soto-Rojas AE, Ureña-Cirett JL, Katz BP, Stookey GK. Development of a questionnaire to measure perceptions of, and concerns derived from, dental fluorosis. Community Dent Health. 2004; 21(4): 299-305.

79. Furtado GES, Sousa MLR, Barbosa TS, Wada RS, Martínez-Mier EA, Almeida MEL. Percepcão da fluorose dentária e avaliacão da concordância entre relatos de pais e filhos: validacão de um instrumento. Cad Saude Publica. 2012; 28: 1493–505.

80. Ismail AI, Sohn W, Tellez M, Amaya A, Sen A, Hasson H, Pitts NB. The International Caries Detection and Assessment System (ICDAS): an integrated system for measuring dental caries. Community Dent Oral Epidemiol. 2007; 35: 170-8.

APÊNDICE A – DENTES QUE APRESENTARAM FPE E SUAS CARACTERÍSTICAS.

Código do paciente	Dente	Cor da opacidade	Nº de superfícies	Superfícies*	Severidade fratura**	Follow-up (mês)
02	16	Marrom	3	VDO	2	6
04	11	Amarela	2	VI	2	3
04	36	Marrom	3	VDO	2	6
07	16	Marrom	3	VMO	2	6
09	26	Marrom	2	VO	3	18
09	36	Marrom	3	VDO	3	18
11	46	Marrom	2	VO	3	18
12	26	Marrom	3	VDO	1	3
13	26	Marrom	3	VMO	2	12
13	36	Marrom	3	VDO	2	12
14	21	Amarela	2	VI	2	18
16	26	Marrom	2	VO	3	18
18	36	Marrom	3	VDO	2	18
18	32	Amarela	2	VI	1	12
21	11	Amarela	2	VI	1	18
22	36	Amarela	3	VMO	2	6
23	46	Marrom	2	VO	2	6
25	46	Marrom	3	VDO	2	12
26	11	Marrom	2	VI	2	3
28	26	Amarela	2	OD	2	12
29	26	Amarela	2	OD	1	18
31	36	Marrom	3	VOD	3	12
33	26	Marrom	3	VOM	3	18
33	36	Marrom	2	OM	3	12
38	16	Marrom	2	VO	1	12
43	26	Amarela	3	VOM	2	3
43	36	Marrom	3	VOD	1	18
44	16	Marrom	3	VOD	1	18
45	16	Marrom	2	VO	2	6

Fonte: Autoria própria

APÊNDICE B – DENTES ANTERIORES TRATADOS COM INFILTRANTE RESINOSO

Exemplos da variação no padrão estético resultante do tratamento com o infiltrante resinoso: a) padrão estético considerado satisfatório pelos pesquisadores; b) padrão estético considerado moderado pelos pesquisadores; c) padrão estético considerado insatisfatório pelos pesquisadores.

Fonte: Autoria própria

ANEXOS

ANEXO A – APROVAÇÃO DO ESTUDO PELO COMITÊ DE ÉTICA DA FACULDADE DE ODONTOLOGIA DE ARARAQUARA (FOAR) / UNESP

UNESP - FACULDADE DE ODONTOLOGIA - CAMPUS ARARAQUARA

PARECER CONSUBSTANCIADO DO CEP

DADOS DA EMENDA

Título da Pesquisa: AVALIAÇÃO LONGITUDINAL DE DENTES AFETADOS PELA HIPOMINERALIZAÇÃO MOLAR INCISIVO SUBMETIDOS A DIFERENTES TRATAMENTOS PREVENTIVOS

Pesquisador: Rita de Cassia Loiola Cordeiro

Área Temática:

Versão: 6

CAAE: 49473415.0.0000.5416

Instituição Proponente: Faculdade de Odontologia de Araraquara - UNESP

Patrocinador Principal: Financiamento Próprio

DADOS DO PARECER

Número do Parecer: 2.070.942

Apresentação do Projeto:

Este estudo clínico experimental prospectivo tem o intuito de realizar a aplicação de diferentes materiais preventivos em pacientes, portadores de Hipomineralização Molar Incisivo, que estejam em tratamento regular na Clínica de Odontopediatria da Faculdade de Odontologia de Araraquara, para avaliar o desempenho desses materiais preventivos, quanto à susceptibilidade à cárie e prevenção de faturas. Trata-se de uma emenda e de relatório parcial com pedido de alteração de metodologia do projeto original, aprovado em 2015. A alteração de metodologia foi justificada pelos pesquisadores em função de parecer recebido da FAPESP sobre o projeto (não patrocinado), e porque os pesquisadores justificaram que ainda não há suficiente embasamento científico para realizarem o uso de um dos tratamentos previstos para os 4 grupos experimentais, inicialmente planejados no projeto original (Tratamento 1: Infiltrante Resinoso; Tratamento 2: Cariostático; Tratamento 3: Pasta Dessensibilizante; Tratamento 4: Verniz Fluoretado). Outra justificativa é pela falta de pacientes participantes, por dificuldade de obtenção da amostra. Essa alteração de metodologia visa promover maior segurança para os pacientes em estudo e desta forma, os tratamentos foram alterados para apenas três grupos e os materiais que serão usados serão verniz fluoretado e resina altamente fluída, dispostos em dferentes tratamentos que darão origem a 3 grupos experimentais.

Endereço: HUMAITA 1680
Bairro: CENTRO **CEP:** 14.801-903
UF: SP **Município:** ARARAQUARA
Telefone: (16)3301-6459 **E-mail:** cep@foar.unesp.br

Objetivo da Pesquisa:

O objetivo deste estudo é avaliar as características clínicas da superfície de esmalte de incisivos e molares com HMI, além da percepção estética e desconforto da criança, antes e após diferentes tratamentos.

Avaliação dos Riscos e Benefícios:

Riscos: Os riscos ligados a esta pesquisa são os mesmos de um tratamento odontológico preventivo, tais como desconforto pela permanência da boca aberta por alguns minutos e pelo contato dos instrumentos odontológicos com os dentes, que serão minimizados pela estipulação de tempo máximo (30 minutos) de duração de cada tratamento além da utilização de Equipamentos de Proteção Individual (máscara, gorro e luvas descartáveis) por

parte dos examinadores. Para minimizar o tempo das avaliações, fui esclarecido da necessidade de fotografias que servirão como padrão para as futuras avaliações e para a documentação da pesquisa. Todos os instrumentais utilizados serão devidamente limpos e esterilizados. Todos os materiais utilizados não são experimentais, tendo seu uso difundido e permitido pelos órgãos reguladores brasileiros.

Benefícios: Os benefícios dessa pesquisa são revertidos na busca por um tratamento preventivo efetivo para a condição de Hipomineralização Molar incisivo visto sua grande incidência e reflexos negativos na saúde bucal e emocional do paciente em questão.

Comentários e Considerações sobre a Pesquisa:

Adequados.

Considerações sobre os Termos de apresentação obrigatória:

Adequados.

Conclusões ou Pendências e Lista de Inadequações:

Não existem pendências.

Considerações Finais a critério do CEP:

Emenda APROVADA em reunião de 18 de Maio de 2017.

O pesquisador deverá encaminhar relatórios parciais a cada 01 (um) ano até o prazo final da pesquisa, quando deverá encaminhar o relatório final.

Este parecer foi elaborado baseado nos documentos abaixo relacionados:

Tipo Documento	Arquivo	Postagem	Autor	Situação

ANEXO B - REGISTRO DO ESTUDO NO SITE DE REGISTROS BRASILEIROS DE ENSAIOS CLÍNICOS (REBEC).

Saúde
Ministério da Saúde

REGISTRO BRASILEIRO DE
Ensaios Clínicos

USUÁRIO viniciuskcn | SUBMISSÕES 001 | PENDÊNCIAS 000 | Perfil Painel | SAIR

PT | ES | EN

NOTÍCIAS | SOBRE | AJUDA | CONTATO

Buscar ensaios

BUSCA AVANÇADA

HOME / ENSAIOS REGISTRADOS /

RBR-8wwk3n
Avaliação Longitudinal de Dentes Afetados Pela Hipomineralização Molar Incisivo Submetidos a Diferentes Tratamentos Preventidos - Estudo Clínico Randomizado de 3 Braços

Data de registro: 10 de Jan. de 2017 às 16:03

Last Update: 18 de Jan. de 2017 às 13:35

Tipo do estudo:

Intervenções

Título científico:

PT-BR
Avaliação Longitudinal de Dentes Afetados Pela Hipomineralização Molar Incisivo Submetidos a Diferentes Tratamentos Preventidos - Estudo Clínico Randomizado de 3 Braços

EN
Longitudinal Evaluation of Affected Teeth by Molar Incisor Hipomineralization Submitted to Different Preventive Treatments - Randomized Clinical Study of 3 arms

Identificação do ensaio

Número do UTN: U1111-1191-4889

Título público:

PT-BR
Acompanhamento de Dentes Molares e Incisivos Com Manchas Amareladas ou Marrons de Hipomineralização Depois de Receberem Tratamentos Preventivos

EN
Follow-up of Molar and Incisive Teeth With Yellowish or Brown Smears of Hipomineralization After Receiving Preventive Treatments

Acrônimo público:

Identificadores secundários:

Número do CAAE: 49473415.0.0000.5416
Órgão emissor: Plataforma Brasil

Número do Parecer do CEP: 1.363.428
Órgão emissor: Comitê de Ética em Pesquisa da Faculdade de Odontologia de Araraquara

ANEXO C – TERMO DE CONSENTIMENTO LIVRE E ESCLARECIDO (TCLE)

UNIVERSIDADE ESTADUAL PAULISTA "JÚLIO DE MESQUITA FILHO" – UNESP – ARARAQUARA
TERMO DE CONSENTIMENTO LIVRE E ESCLARECIDO (TCLE)

Por esse instrumento particular declaro, para os devidos fins éticos e legais, que eu,_____, (nacionalidade) _____, portador do RG n° _____, residente à _____, na cidade de _____, estado de _____, responsável legal pelo menor _____, concordo voluntariamente com sua participação na pesquisa "AVALIAÇÃO LONGITUDINAL DE DENTES AFETADOS PELA HIPOMINERALIZAÇÃO MOLAR INCISIVO SUBMETIDOS A DIFERENTES TRATAMENTOS PREVENTIVOS" e declaro que tomei ciência e que fui esclarecido de maneira a não me restarem quaisquer dúvidas sobre a participação no estudo, de acordo com os termos abaixo relacionados:

Fui esclarecido que a referida pesquisa tem por objetivo avaliar as características clínicas da superfície de dentes incisivos e molares com Hipomineralização Molar Incisivo, além da percepção estética e desconforto da criança, antes e após diferentes tratamentos. Para isso, o participante da pesquisa será avaliado e, se incluído, receberá um tratamento preventivo podendo ser: a) Verniz fluoretado; b) Ácido fosfórico 37% + Verniz fluoretado; ou d) Resina altamente fluída. Fui informado que receberei as orientações sobre o tipo de tratamento a ser realizado e que não sofrerei danos por não receber outro tipo de tratamento, sendo todas as intervenções realizadas indicadas. Estou ciente de que o tratamento poderá necessitar de até 4 aplicações com intervalo de 7 dias estre elas, que será realizado por um único pesquisador experiente na utilização dos materiais. Entendi que será necessário o acompanhamento do tratamento em um período 1, 3, 6, 12 e 18 meses, sendo a avaliação realizada apenas de maneira observacional. As consultas terão tempo máximo de duração de 30 minutos, assegurando um tempo de permanência de no máximo 40 minutos. Estes atendimentos ocorrerão na Clínica de Odontopediatria desta mesma instituição e poderei escolher entre às segundas-feiras (08:00 às 11:30) ou às quartas-feiras (14:00 às 17:30);

Estou ciente que os riscos ligados a esta pesquisa são os mesmos de um tratamento odontológico preventivo, tais como desconforto pela permanência da boca aberta por alguns minutos e pelo contato dos instrumentos odontológicos com os dentes, que serão minimizados pela estipulação de tempo máximo (30 minutos) de duração de cada tratamento além da utilização de Equipamentos de Proteção Individual (máscara, gorro e luvas descartáveis) por parte dos examinadores. Para minimizar o tempo das avaliações, fui esclarecido da necessidade de fotografias que servirão como padrão para as futuras avaliações e para a documentação da pesquisa. Todos os instrumentais utilizados estarão devidamente limpos e esterilizados. Todos os materiais utilizados não são experimentais, tendo seu uso difundido e permitido pelos órgãos reguladores brasileiros.

Estou ciente que estaremos contribuindo para a realização de uma pesquisa onde os benefícios serão revertidos na busca por um tratamento preventivo e efetivo para a condição de Hipomineralização Molar Incisivo visto sua grande incidência e reflexos negativos na saúde bucal

e emocional do paciente. Como os pacientes estarão em tratamento regular na clínica de odontopediatria, em caso de detecção de cáries, o tratamento será assumido pela clínica.

Estou ciente que possuo plena liberdade para desistirmos da referida pesquisa, retirando o meu consentimento a qualquer momento, sem sofrer nenhuma penalização.

Estou ciente que os dados e resultados obtidos na pesquisa serão utilizados para fins didáticos e de divulgação em revistas científicas brasileiras ou estrangeiras, porém, será mantido a todo instante o sigilo da identidade do voluntário, assegurando a sua privacidade.

Estou ciente que a participação na pesquisa será voluntária e não será oferecido nenhum tipo de remuneração e que seremos ressarcidos de gastos gerados pela participação do menor pelo qual sou responsável nesta pesquisa bem como tenho direito a indenização por eventuais danos causados pela sua participação. Os gastos com transportes serão assumidos pelos pesquisadores desta presente pesquisa.

Para qualquer outra informação, poderei entrar em contato com o pesquisador responsável pelo telefone (16) 3301-6331 e/ou pelo endereço ritacord@foar.unesp.br. Caso queira entrar em contato com o Comitê de Ética em Pesquisa, o telefone (16) 3301-6336 é referente ao Comitê da FOAr e me permitirá possíveis esclarecimentos.

Araraquara, _____ de _____ de 20____.

_____

Pesquisador Responsável : Rita de Cássia Loiola Cordeiro

Declaro estar recebendo uma via original deste documento assinada pelo Investigador Responsável e por mim, tendo todas as folhas por nós rubricadas

_____

Assinatura do participante

ANEXO D – TERMO DE ASSENTIMENTO DO MENOR

UNIVERSIDADE ESTADUAL PAULISTA "JÚLIO DE MESQUITA FILHO" – UNESP – ARARAQUARA
TERMO DE ASSENTIMENTO DO MENOR

Você está sendo convidado para participar da pesquisa "AVALIAÇÃO LONGITUDINAL DE DENTES AFETADOS PELA HIPOMINERALIZAÇÃO MOLAR INCISIVO SUBMETIDOS A DIFERENTES TRATAMENTOS PREVENTIVOS". Queremos saber as características clínicas de dentes incisivos e molares com Hipomineralização Molar Incisivo, além da sua percepção estética e seu desconforto, antes e após diferentes tratamentos. Você deve ter entre 8 e 14 anos para participar dessa pesquisa. Você não precisa participar da pesquisa se não quiser, é um direito seu e não terá nenhum problema se você desistir. A pesquisa será feita na Clínica de Odontopediatria desta mesma instituição, onde você receberá um tratamento preventivo podendo ser: a) Verniz fluoretado; b) Ácido fosfórico 37% + Verniz Fluoretado; ou d) Resina altamente fluída. Você está sendo informado que receberá as orientações sobre o tipo de tratamento a ser realizado e que não sofrerá danos por não receber outro tipo de tratamento, sendo todos os procedimentos bons e que trarão benefícios aos seus dentes. O tratamento a ser realizado dependerá de um sorteio aleatório, onde não será possível você escolher o tratamento oferecido. Você deve estar ciente de que o tratamento poderá necessitar de até 4 aplicações com intervalo de 7 dias entre elas, que será realizado por um único pesquisador experiente na utilização dos materiais e que será necessário o acompanhamento do tratamento em um período de 1, 3, 6, 12, e 18 meses, para observação. As consultas terão tempo máximo de duração de 30 minutos, assegurando um tempo de permanência de no máximo 40 minutos. Caso aconteça algo errado, você poderá entrar em contato pelo telefone (16) 3301-6311 e/ou pelo e-mail ritacord@foar.unesp.br da pesquisadora responsável Rita de Cássia Loiola Cordeiro. Se morar longe da Faculdade de Odontologia de Araraquara, seus pais ou responsáveis receberão dinheiro suficiente para transporte, para também acompanhar a pesquisa. Ninguém saberá que você está participando da pesquisa, não falaremos a outras pessoas, nem daremos a estranhos as informações que você nos der. Os resultados da pesquisa vão ser publicados, mas sem identificar as crianças que participaram. Se você tiver alguma dúvida, pode me perguntar ou a pesquisadora Rita de Cássia Loiola Cordeiro.

Eu _____ aceito participar da pesquisa “AVALIAÇÃO LONGITUDINAL DE DENTES AFETADOS PELA HIPOMINERALIZAÇÃO MOLAR INCISIVO SUBMETIDOS A DIFERENTES TRATAMENTOS PREVENTIVOS”. Com isso, você entendeu as coisas ruins e as coisas boas que podem acontecer. Entendeu que pode dizer “sim” e participar, mas que, a qualquer momento pode dizer “não” e desistir que ninguém vai ficar furioso. Os pesquisadores tiraram suas dúvidas e conversaram com os seus responsáveis. Você recebeu uma via deste termo de assentimento, leu e concordou em participar da pesquisa.

Araraquara, _____ de _____ de 20____.

_____

Assinatura do participante

_____

Pesquisador responsável: Rita de Cássia Loiola Cordeiro

ANEXO E – CRITÉRIOS DIAGNÓSTICOS PARA A HIPOMINERALIZAÇÃO MOLAR INCISIVO UTILIZADOS (Lygidakis et al.[49], 2010).

1.Opacidade demarcada	Defeito demarcado envolvendo uma alteração na translucidez do esmalte, de graus variados. O esmalte defeituoso tem espessura normal, com variações na cor e na extensão.	1. Branca 2. Amarela 3. Marrom
2.Fraturas pós-eruptivas	Defeito que indica deficiência na face após a irrupção do dente. Perda do esmalte formado após a irrupção dentária. A perda é sempre associada a uma opacidade demarcada prévia.	1. Leve 2. Moderada (sem envolvimento de cúspide) 3. Severa (envolvimento de cúspide)
3. Restauração atípica	O tamanho e a forma da restauração não são correspondentes a um preparo para cárie. Em muitos casos molares têm suas restaurações estendidas para a face vestibular ou palatina (lingual). Freqüentemente, as bordas das restaurações apresentam opacidade. Nos incisivos, uma restauração na face palatina pode estar presente, não sendo associada à cárie.	1. Aceitável 2. Não aceitável (com infiltração e/ou recidiva de cárie)
4. Extraído	Suspeita de exodontia por HMI quando há opacidades ou restaurações atípicas em outros primeiros molares permanentes, combinado com a ausência de um primeiro molar. Ausência de primeiros molares em uma dentição saudável em combinação com opacidades demarcadas em incisivos. Não é comum incisivos serem extraídos pela HMI.	
5.Não irrompido	Primeiro molar permanente ou o incisivo a ser examinado não irrompido.	

ANEXO F - ÍNDICES DE CÁRIE DENTÁRIA (CPO E CEO)

Índice de cárie dentária (decíduos entre parênteses) – (OMS, 1997)

Códigos	Critérios para avaliação
0(A) - Coroa hígida	Não há evidência de cárie. Estágios iniciais da doença não são levados em consideração. Os seguintes sinais devem ser codificados como hígidos: • manchas esbranquiçadas ou porosas; • descolorações ou manchas rugosas que não sejam amolecidas ao toque de uma sonda IPC metálica; • áreas escuras, brilhantes, duras e fissuradas do esmalte de um dente com fluorose moderada ou severa; • sulcos e fissuras pigmentadas no esmalte, mas que não apresentam sinais visuais de base amolecida, esmalte socavado ou amolecimento das paredes, detectáveis com a sonda IPC; • lesões que, com base na sua distribuição ou história, ou exame táctil/visual, parecem ser devidas à abrasão.
1(B) - Coroa cariada	A cárie é considerada presente quando uma lesão em uma fóssula ou fissura, ou em uma superfície lisa, tem uma cavidade inconfundível, esmalte socavado, assoalho ou parede detectavelmente amolecidos. Um dente com restauração provisória, ou que está selado [código 6 (F)], mas também cariado, também deve ser incluído nesta categoria. No caso em que a coroa tenha sido destruída por cárie e somente a raiz tenha restado, a cárie é considerada como tendo originado-se na coroa, e portanto somente classifica-se como cárie coronária. A sonda IPC deve ser utilizada para confirmar evidencias visuais de cárie na oclusal, vestibular e lingual. Na dúvida, considerar o dente hígido.
2(C) - Coroa restaurada, porém cariada.	Há uma ou mais restaurações e ao mesmo tempo, uma ou mais áreas estão cariadas. Não há distinção entre cáries primárias e secundárias, ou seja, se as lesões estão ou não em associação física com a(s) restauração(ões).
3(D) - Coroa restaurada e sem cárie.	Há uma ou mais restaurações definitivas e inexiste cárie em algum ponto da coroa. Um dente com coroa colocada devido à cárie inclui-se nesta categoria. Se a coroa resulta de outras causas, como suporte de prótese, é codificada como 7 (G). ***Nota**:* Com relação aos códigos 2(C) e 3(D), apesar de ainda não ser uma prática consensual, a presença de ionômero de vidro em qualquer elemento dentário será considerada, neste estudo, como condição para elemento restaurado.
4(E) - Dente ausente como resultado de cárie	Dente permanente ou decíduo extraído por causa de cárie e não por outras razões. Essa condição é registrada na casela correspondente à coroa. Dentes decíduos: aplicar apenas quando o indivíduo está numa faixa etária na qual a esfoliação normal não constitui justificativa suficiente para a ausência dentária. **Nota**: Em algumas idades pode ser difícil distinguir entre dente não irrompido (código 8) e dente perdido (códigos 4 ou 5). Fazer relações (cronologia da irrupção, experiência de cárie etc.) pode ajudar na tomada de decisão.

5(F) - Dente perdido por outra razão	Ausência se deve à razões ortodônticas, periodontais, traumáticas ou congênitas. **Nota**: O código para decíduos (F) nestes casos deverá ser mais utilizado na faixa etária de 18 a 36 meses, uma vez que, a partir dos 5 anos, geralmente o espaço vazio se deve à exfoliação natural e deverá ser codificado como coroa não erupcionada (código 8).
6(G) - Selante	Há um selante de fissura ou a fissura oclusal foi alargada para receber um compósito. Se o dente possui selante e está cariado, prevalece o código 1 ou B (cárie).
7(H) - Apoio de ponte ou coroa	Indica um dente que é parte de uma prótese fixa. Este código é também utilizado para coroas instaladas por outras razões que não a cárie ou para dentes com facetas estéticas. Dentes extraídos e substituídos por um elemento de ponte fixa são codificados, na casela da condição da coroa, como 4 ou 5.
8(K) - Coroa não irrompida	Dente permanente ou decíduo ainda não está irrompido, atendendo à cronologia da irrupção. Não inclui dentes perdidos por problemas congênitos, trauma etc. Os dentes classificados como não irrompidos são excluídos de todos os cálculos relativos à cárie dentária.
T(T) - Trauma (Fratura)	Parte da superfície coronária foi perdida em conseqüência de trauma e não há evidência de cárie.
9(L) - Dente excluído	Aplicado a qualquer dente permanente que não possa ser examinado (bandas ortodônticas, hipoplasias severas etc.).

ANEXO G – FICHAS DE AVALIAÇÃO

Hipomineralização Molar-Incisivo

Identificação do Paciente

Nome: XXXX XXXX XXXX

Idade: 08 anos

Gênero: Masculino

Telefone 1: (xx) xxxxx – xxxx

Telefone 2: (xx) xxxxx - xxxx

Responsável: XXX XXXX (mãe)

Endereço: xx xxxx xxxxxxxxxxxx

Código: 09

Grupo 3

Sessão Clínica	01/09/2016

Retornos

Previsão	Data	Presença	Obs
1 mês	11/10/2016	✓	-
3 meses	13/12/2016	✓	Fratura + CIV dt 36
6 meses	14/03/2017	✓	-
12 meses	05/09/2017	✓	-
18 meses	15/03/2018	✓	-

HMI

Código: 07

Dentes afetados	16	12	11	21	22	26	36	32	31	41	42	46
Tipo de mancha	13		12	12		13	13		12			13
Desfecho cárie	1		0	0		1	0		0			1
Desfecho fratura	1		0	0		1	0		0			1
Severidade fratura	23		-	-		23	-		-			23
Índice de placa	-		0	0		-	1		0			-
Superfície	-		0	0		-	1		0			-
Hipersensibilidade	-		2	2		-	0		1			-

Tipo de mancha: 11 – Branca / 12 – Amarela / 13 – Marrom

Desfecho cárie: 0 – Ausente / 1 – Presente

Desfecho fratura: 0 – Ausente / 1 – Presente

Severidade fratura: 21 – Leve / 22 – Moderada / 23 – Severa

Índice de placa: 0 – Ausente / 1 – Presente

Superfície envolvida: 0 – Superfície livre / 1 – Envolvimento oclusal/incisal

Hipersensibilidade: : 0) Não houve resposta; 1) Não houve resposta, mas foi considerado doloroso; 2) Houve a percepção do estímulo do ar e houve movimentação de fuga; ou 3) Houve a percepção do estímulo do ar e foi considerado doloroso pedindo que parasse.

Dentes afetados: 7 **Dentes incluídos:** 4 **Severidade geral:** 3

Ceo-d

16	55	54	53	12	11	21	22	63	64	65	26
1	0	0	0	0	MIH	MIH	0	0	0	1	3
1	1	0	0	0	0	MIH	0	0	0	3	MIH
46	85	84	43	42	41	31	32	73	74	75	36

CPO-D geral: 6

2

Retorno 1 mês (30/09/2016)

ceo-d

16	55	54	53	12	11	21	22	63	64	65	26
3	0	0	0	0	MIH	MIH	0	0	0	1	3
3	1	0	0	0	0	MIH	0	0	0	3	MIH
46	85	84	43	42	41	31	32	73	74	75	36

Índice placa: Afetado – 0; Geral - 0 **CPO-D geral: 6**

Hipersensibilidae

Dentes afetados	16	12	11	21	22	26	36	32	31	41	42	46
Hipersensibilidade	-		1	1		-	0		1			-

Retorno 3 meses (06/12/2016)

ceo-d

16	55	54	53	12	11	21	22	63	64	65	26
3	0	0	0	0	MIH	MIH	0	0	0	3	3
3	3	0	0	0	0	MIH	0	0	0	3	MIH
46	85	84	43	42	41	31	32	73	74	75	36

Índice placa: Afetado – 0; Geral - 0 **CPO-D geral: 6**

Hipersensibilidae

Dentes afetados	16	12	11	21	22	26	36	32	31	41	42	46
Hipersensibilidade	-		1	1		-	0		1			-

Retorno 6 meses (14/03/2017)

CPO-D

16	55	54	53	12	11	21	22	63	64	65	26
3	0	0	0	0	MIH	MIH	0	0	0	3	3
3	3	0	0	0	0	MIH	0	0	0	3	X
46	85	84	43	42	41	31	32	73	74	75	36

Índice placa: Afetado – 0; Geral - 0 **CPO-D geral: 6**

Fratura 36

Rest CIV

Hipersensibilidade

Dentes afetados	16	12	11	21	22	26	36	32	31	41	42	46
Hipersensibilidade	-		1	1		-	X					-

Retorno 12 meses (05/09/2017)

CPO-D

16	55	54	53	12	11	21	22	63	64	65	26
3	0	0	0	0	MIH	MIH	0	0	0	3	3
3	3	0	0	0	0	MIH	0	0	0	3	3
46	85	84	43	42	41	31	32	73	74	75	36

Índice placa: Afetado – 0; Geral - 0 **CPO-D: 7**

Hipersensibilidade

Dentes afetados	16	12	11	21	22	26	36	32	31	41	42	46
Hipersensibilidade	-		1	1		-	X					-

Retorno 18 meses (15/03/2018)

CPO-D

16	55	54	53	12	11	21	22	63	64	65	26
3	0	0	0	0	MIH	MIH	0	0	0	3	3
3	3	0	0	0	0	MIH	0	0	0	3	3
46	85	84	43	42	41	31	32	73	74	75	36

Índice placa: Afetado – 0; Geral - 0 **CPO-D: 7**

Hipersensibilidade

Dentes afetados	16	12	11	21	22	26	36	32	31	41	42	46
Hipersensibilidade	-		1	1		-	X					-

ANEXO H - *Child´S Questionnaire About Teeth Appearance*

Nome:

Data de Nascimento: Telefone:

1 - Durante os últimos dois meses, o quanto a aparência dos seus dentes incomodou você?

☐ Muito ☐ Um pouco ☐Muito pouco ☐ Nada ☐ Não sei

2 - Durante os últimos dois meses, o quanto a aparência dos seus dentes deixou você preocupado(a)?

☐ Muito ☐ Um pouco ☐Muito pouco ☐ Nada ☐ Não sei

3 - Durante os últimos dois meses, o quanto a aparência dos seus dentes impediu você de sorrir espontaneamente?

☐ Muito ☐ Um pouco ☐Muito pouco ☐ Nada ☐ Não sei

4 - Por favor, classifique seus dentes de acordo com descrição abaixo e indique se a situação preocupa você:

A	Meus dentes estão: ☐ Muito bons ☐ Levemente bons ☐ Nem bons nem desagradáveis	Estou preocupado(a) por causa disto: ☐ Sim ☐ Não

	□ Levemente desagradáveis □ Muito desagradáveis	
B	Meus dentes estão: □ Muito alinhados □ Levemente alinhados □ Nem alinhados nem tortos □ Levemente tortos □ Muito tortos	Estou preocupado(a) por causa disto: □ Sim □ Não
C	Meus dentes estão: □ Muito brancos □ Levemente brancos □ Nem brancos nem manchados □ Levemente manchados □ Muito manchados	Estou preocupado(a) por causa disto: □ Sim □ Não
D	Meus dentes estão: □ Muito saudáveis □ Levemente saudáveis □ Nem saudáveis nem doentes □ Levemente doentes □ Muito doentes	Estou preocupado(a) por causa disto: □ Sim □ Não

5 - Por favor, diga o quanto você concorda com a frase: *“A COR DOS MEUS DENTES É AGRADÁVEL E BONITA”*.

Concordo totalmente	Concordo	Nem concordo nem discordo	Discordo	Discordo totalmente

ANEXO I - CLASSIFICAÇÃO DE ACORDO COM OS CRITÉRIOS ICDAS (Ismail et al.[80], 2007)

ESCORE	Critérios Clínicos
0	Superfície hígida
1	Mudança inicial visível em esmalte após secagem prolongada (>5s) -Mancha branca – visível após secagem -Mancha acastanhada – localizada na base da fissura (visível no esmalte úmido)
2	Mudança distinta visível em esmalte ainda úmido -Mancha branca – visível no esmalte úmido -Mancha acastanhada – além da base da fissura (visível no esmalte úmido)
3	Descontinuidade do esmalte devido à cárie sem dentina visível
4	Sombreamento localizado em esmalte originado da dentina
5	Cavidade com dentina visível envolvendo menos da ½ da superfície
6	Cavidade com dentina visível envolvendo mais da ½ da superfície

Autorizo a reprodução deste trabalho

(Direitos de publicação reservado ao autor)

Araraquara, 21 de março de 2019

Vinícius Krieger Costa Nogueira