



UNIVERSIDADE ESTADUAL PAULISTA  
"JÚLIO DE MESQUITA FILHO"  
Campus de São José dos Campos  
Instituto de Ciência e Tecnologia

**DIOGO CAMPOS FRAZÃO**

**ALINHADORES NAM COM ELEVADOR NASAL: um estudo  
clínico em pacientes com fissura labiopalatal**

**DIOGO CAMPOS FRAZÃO**

**ALINHADORES NAM COM ELEVADOR NASAL: um estudo  
clínico em pacientes com fissura labiopalatal**

Dissertação apresentada ao Instituto de Ciência e Tecnologia, Universidade Estadual Paulista (Unesp), Campus de São José dos Campos, como parte dos requisitos para obtenção do título de MESTRE, pelo Programa de Pós-Graduação em CIÊNCIA E TECNOLOGIA APLICADA À ODONTOLOGIA.

Área: Inovação Tecnológica Multidisciplinar com ênfase em Odontologia. Linha de pesquisa: Inovação Tecnológica.

Orientador: Prof. Dr. Miguel Angel Castillo Salgado

Coorientador: Prof. Dr. Henrique Pretti

São José dos Campos

2021

Instituto de Ciência e Tecnologia [internet]. Normalização de tese e dissertação [acesso em 2022]. Disponível em <http://www.ict.unesp.br/biblioteca/normalizacao>

Apresentação gráfica e normalização de acordo com as normas estabelecidas pelo Serviço de Normalização de Documentos da Seção Técnica de Referência e Atendimento ao Usuário e Documentação (STRAUD).

Frazão, Diogo Campos

Alinhadores NAM com elevador nasal: um estudo clínico em pacientes com fissura labiopalatal. / Diogo Campos Frazão. - São José dos Campos : [s.n.], 2021.

54 f. : il.

Dissertação (Mestrado Profissional) - Pós-Graduação em Ciência e Tecnologia Aplicada à Odontologia - Universidade Estadual Paulista (Unesp), Instituto de Ciência e Tecnologia, São José dos Campos, 2021.

Orientador: Miguel Angel Castillo Salgado

Coorientador: Henrique Pretti

1. NAM. 2. Fissura Labiopalatal. 3. Alinhadores. I. Salgado, Miguel Angel Castillo, orient. II. Pretti, Henrique, coorient. III. Universidade Estadual Paulista (Unesp), Instituto de Ciência e Tecnologia, São José dos Campos. IV. Universidade Estadual Paulista 'Júlio de Mesquita Filho' - Unesp. V. Universidade Estadual Paulista (Unesp). VI. Título.

## **BANCA EXAMINADORA**

**Prof. Dr. Miguel Angel Castillo Salgado** (Orientador)

Universidade Estadual Paulista (Unesp)

Instituto de Ciência e Tecnologia

Campus de São José dos Campos

**João Carlos da Rocha**

Universidade Estadual Paulista (Unesp)

Instituto de Ciência e Tecnologia

Campus de São José dos Campos

**Lucilei Lopes Bonato**

Universidade de Taubaté

Instituição de Ensino Superior

Campus de Taubaté

São José dos Campos, 08 de novembro de 2021.

## DEDICATÓRIA

Dedico essa conquista em primeiro lugar à minha esposa Rafaela Oliveira Câmara Frazão, que sem dúvida é a pessoa mais incrível que já conheci na minha vida. A sua dedicação à nossa família, a sua amizade, a sua alegria e todos os outros milhões de adjetivos presentes, faz com que você seja essa pessoa diferenciada. Obrigado por estar sempre do meu lado, me incentivando e me levantando quando eu sempre precisei. Sem você nada disso tinha acontecido. Te amo muito!!!

Aos meus filhos Lucca Câmara Frazão e Rafael Câmara Frazão que são os meus tesouros e a minha razão de viver.

Meus filhos, tudo que faço na vida é sempre pensando em vocês. Podem ter certeza de que o pai aqui vai mover montanhas para que tenham uma vida de muita alegria e amor.

Aos meus pais Sarah e Rinaldo que me deram toda a educação necessária para chegar até aqui. Vocês sempre acreditaram em mim mesmo naqueles momentos em que as coisas não estavam caminhando tão bem. Pode até parecer mentira, mas o filho de vocês está virando mestre. Amo muito vocês e obrigado por tudo!!

À minha irmã Thais Frazão que tanto vibra com as minhas conquistas. Te amo irmã!!

## **AGRADECIMENTOS**

Gostaria de agradecer primeiramente a Deus por me dar essa oportunidade única de fazer um trabalho que pode ser o início da mudança de tantas crianças portadoras dessa fissura. Aos familiares que acreditam no projeto e dedicam as suas vidas aos filhos de maneira exemplar.

Ao meu orientador Miguel A. C. Salgado pela sua dedicação incansável e mais ainda por ser um exemplo de profissional. Obrigado por aturar as minhas teimosias de maneira tão leve. Aprendi muito com o senhor tanto no lado profissional quanto pessoal.

Ao meu co-orientador Henrique Pretti que me deu a oportunidade de trabalhar nesse projeto, que me fez entender que o projeto era muito mais do que apenas um aparelho para as crianças, mas um alento ao coração daquelas famílias que se sentem tão desamparadas com essa deformidade. Muito obrigado pela amizade.

Agradeço também aos meus colegas, Ryan Cody, Elizabeth Kay, Luiz Pimenta que colaboraram muito para que esse artigo se tornasse uma realidade. Sem vocês o caminho seria muito mais árduo.

“Um defeito da alma não se corrige no rosto, mas o defeito do rosto, se o corrigirmos, poderá ser a cura da alma.” Ivo Pitanguy

## SUMÁRIO

|  |           |
|--|-----------|
| <b>LISTA DE ABREVIATURAS E SIGLAS.....</b>   | <b>7</b>  |
| <b>RESUMO .....</b>  | <b>8</b>  |
| <b>ABSTRACT .....</b>  | <b>9</b>  |
| <b>1 INTRODUÇÃO .....</b>  | <b>10</b> |
| <b>2 ARTIGO.....</b>   | <b>13</b> |
| <b>2.1 Artigo – Frazão DC, Salgado MAC, Cody RJ, Elizabeth MK, Pretti H, Pimenta LA. Alinhadores NAM com elevador nasal: um estudo clínico em pacientes com fissura labiopalatal / Nasoalveolar molding clear aligner technique with a nasal retractor: a clinical study .....</b> | <b>13</b> |
| <b>3 CONSIDERAÇÕES GERAIS.....</b>   | <b>37</b> |
| <b>REFERÊNCIAS .....</b>   | <b>39</b> |
| <b>ANEXO.....</b>  | <b>47</b> |

## **LISTA DE ABREVIATURAS E SIGLAS**

|     |                              |
|-----|------------------------------|
| CAD | Computer aided-design        |
| CAM | Computer Aided-manufacturing |
| NAM | Nasoalveolar molding         |
| STL | Standard triangle language   |

Frazão DC. Alinhadores NAM com elevador nasal: um estudo clínico em pacientes com fissura labiopalatal [dissertação]. São José dos Campos (SP): Universidade Estadual Paulista (Unesp), Instituto de Ciência e Tecnologia; 2021.

## RESUMO

A fissura de lábio e palato é a deformidade congênita da face mais comum em humanos e acomete cerca de 1:650 nascimentos no Brasil. O tratamento para esses pacientes tem sido amplamente discutido durante décadas e ainda não existe um consenso ou um protocolo de atendimento padronizado. Com o passar dos anos e a evolução da tecnologia, novas formas de tratamento foram surgindo e hoje é possível realizarmos o tratamento desses pacientes através do planejamento digital (CAD/CAM – Projeto e fabricação assistida por computador). A partir do conceito dos alinhadores ortodônticos introduzido por Kesling em 1946 e hoje com toda tecnologia disponível para fabricação digital desses dispositivos é que realizamos o tratamento de 25 bebês fissurados no projeto de extensão denominado NAM – Naso-Alveolar Modelador do Departamento de Odontologia Restauradora na Faculdade de Odontologia da Universidade Federal de Minas Gerais, avaliando a eficácia da utilização dos alinhadores NAM no fechamento das fissuras do rebordo alveolar. O tratamento com os alinhadores NAM se mostrou eficiente com a diminuição de pouco mais de 50% do tamanho da fenda anterior e com os pacientes realizando o tratamento à distância reduzindo o número de consultas presenciais. A tecnologia CAD/CAM com os alinhadores NAM tornará acessível a pacientes que residem longe dos centros de deformidades, particularmente em áreas rurais, além da possibilidade de padronização do tratamento no mundo global. Embora ainda em estágios iniciais, os alinhadores NAM representam um tratamento promissor para pacientes portadores de fissuras lábio palatinas.

Palavras-chave: Modelador Nasoalveolar. Fissura lábio e palato. CAD/CAM. Alinhadores.

*Frazão DC. Nasoalveolar molding (NAM) clear aligner technique with a Nasal retractor: a clinical study [dissertation]. São José dos Campos (SP): São Paulo State University (Unesp), Institute of Science and Technology; 2021.*

### **ABSTRACT**

*Cleft lip and palate is the most common facial deformity in humans, afflicting 1:650 births in Brazil. Optimal treatment protocols have been debated over the last several years but no consensus has yet been reached. Recently several technological advancements have made possible to develop new ways to treat cleft lip and palate patients using 3D treatment planning softwares to produce customized appliances for pre-surgical orthopaedic treatment of newborns. This new technique is based on well established Clear Aligners introduced by Kesling in 1946. The current manuscript aims to evaluate the outcomes of 25 babies (15 to 30 days-old) treated with clear aligners to reduce the cleft and the gap between the alveolar segments prior to lip and palate repair surgery. Treatment with NAM aligners proved to be efficient with a reduction of just over 50% in the size of the anterior cleft and with patients undergoing treatment at a distance, reducing the number of face-to-face consultations. CAD/CAM technology with NAM aligners will make it accessible to patients residing far from deformity centers, particularly in rural areas, in addition to the possibility of standardizing treatment in the global world. Although still in early stages, NAM aligners represent a promising treatment for patients with cleft lip and palate.*

*Keywords: Nasoalveolar molding. Cleft lip and palate. CAD/CAM, Aligners.*

## 1 INTRODUÇÃO

A fissura de lábio e palato é a deformidade congênita da face mais comum em humanos e acomete cerca de 1:650 nascimentos no Brasil. Essa deformidade ocorre devido à má formação das estruturas tanto da cavidade oral quanto da cavidade nasal.

A classificação mais usada foi descrita por Spina et al. em 1972, tendo como referência o forame incisivo. As fissuras foram divididas em 3 grupos: Fissura pré forame incisivo, quando acomete lábio, podendo ter ou não envolvimento do rebordo alveolar e palato primário (pre maxila), podendo ser unilateral e bilateral. O grupo 2 são as fissuras transforame incisivo que acometem lábio, rebordo alveolar e palato, podendo ser unilateral e bilateral e o grupo 3 são as fissuras pós forame incisivo que acometem região do palato duro e mole, podendo ser completas ou incompletas.

As fissuras transforames são as de maior gravidade e, na maioria desses casos, acabam gerando prejuízos funcionais na fala, na mastigação e no desenvolvimento dentário. Além disso, e não menos importante, a deformidade estética bem como as alterações psicológicas do paciente e, principalmente dos familiares, podem acarretar uma dificuldade de integração desses pacientes com a sociedade.

O tratamento para os bebês fissurados tem sido amplamente discutido durante anos e ainda não existe um consenso ou um protocolo de atendimento padrão. Sabe-se que o tratamento requer uma abordagem multidisciplinar e de longa duração.

O NAM (modelador nasoalveolar) é um conjunto de ferramentas composto por placas de movimentação, *tapes cirúrgicos* e elevadores nasais, sendo utilizado como um bom método terapêutico que visa reduzir a largura da

fissura labial e alveolar; levar a um reparo cirúrgico mais facilitado e em estágio único; restaurar a estética do lábio e nariz, melhorando a cicatriz e simetria do complexo nasolabial; proporcionar reparação cirúrgica sob menos tensão tecidual e, conseqüentemente, menor formação cicatricial; efetuar a remodelação do arco alveolar maxilar, auxiliando no direcionamento do crescimento ósseo; e melhora da simetria nasal e forma da narina (Chou et al., 2017). A modelagem diminui, ainda, o número de procedimentos cirúrgicos necessários para a reabilitação funcional e estética dos pacientes (Bhuskute et al., 2016)

A partir dos achados de Matsuo et al. (1984), sobre a cartilagem auricular é que recomendamos o tratamento precoce desses pacientes. Segundo ele, a quantidade de ácido hialurônico encontrado nos bebês até a 6 semana de vida reduz a elasticidade da cartilagem aumentando assim sua plasticidade. Nesse momento é que conseguimos uma melhora tanto contorno das narinas bem como no aumento da columela nasal.

O NAM tradicional foi desenvolvido por Grayson et al. (1999) e é confeccionado com resina acrílica após moldagem da região de lábio e palato do paciente logo nos primeiros dias de vida. No entanto, essa técnica requer uma habilidade grande do profissional, além da necessidade de consultas semanais para ajustes do aparelho, durante todo o período de tratamento.

Com o passar dos anos e a evolução das tecnologias, novos métodos de tratamento foram aparecendo, e hoje é possível encontrarmos alguns aparelhos ortodônticos/ortopédicos sendo fabricado a partir do planejamento digital e impressão 3D dos modelos (CAD/CAM).

A partir do conceito dos alinhadores ortodônticos introduzido por Kesling em 1946 e hoje com toda tecnologia disponível para fabricação digital desses dispositivos é que propomos realizar o tratamento dos pacientes fissurados.

Com o escaneamento da moldagem, e até mesmo o escaneamento intra oral, obtemos um modelo digital que nos permite, com a utilização de softwares

de manipulação, movimentar os rebordos alveolares, levando-os para o fechamento da fenda digitalizada. Após essa manipulação, subdividimos esses modelos em etapas de iguais movimentos para posterior prototipagem e confecção das placas de movimentação.

Os alinhadores NAM têm trazido grandes benefícios devido a sua facilidade na confecção e à possibilidade desses pacientes conseguirem dar sequência no tratamento sem precisar de inúmeras consultas, realizando a troca periódica das placas de movimentação, na maioria das vezes, em sua própria residência.

A partir dessas novas tecnologias, e propondo um novo protocolo de atendimento utilizando o NAM digital, realizamos o tratamento de 25 bebês no projeto de extensão denominado “NAM – Naso-Alveolar Modelador” do Departamento de Odontologia Restauradora na Faculdade de Odontologia da Universidade Federal de Minas Gerais, no qual temos o objetivo de avaliar a eficácia do aparelho no fechamento das fissuras do rebordo alveolar dos pacientes portadores de fissuras labiopalatais.

## **2 ARTIGO(S)**

**2.1 Artigo – Frazão DC, Salgado MAC, Cody RJ, Elizabeth MK, Pretti H, Pimenta LA. Alinhadores NAM com elevador nasal: um estudo clínico em pacientes com fissura labiopalatal. Nasoalveolar moldinig clear aligner technique with a nasal retractor: a clinical study.**

### **RESUMO**

**Objetivo(s):** O artigo descreve uma técnica dos alinhadores naso alveolares que foi oferecido a 25 pacientes neonatais nascidos com fissura de lábio e palato unilateral completa. O tratamento consistiu em alinhadores termoplastificados, tape no lábio e um elevador nasal.

O objetivo do tratamento foi reduzir o tamanho da fenda, estabelecer um formato normal do arco e melhorar a simetria nasal antes da primeira cirurgia do lábio. Mais amplamente os objetivos foram promover os alinhadores NAM para pacientes em áreas rurais do Brasil, verificar a viabilidade do tratamento e determinar melhorias para o futuro.

**Materias e Métodos:** Uma moldagem intraoral foi feita e escaneada pelo escâner Trios. O modelo digital foi manipulado pelo software OrthoPlanner para produzir o planejamento virtual. Os pais foram instruídos a trocarem os alinhadores semanalmente. Medidas do antes (T1) e depois (T2) foram feitas nos modelos 3D no software OrthoAnalyzer.

**Resultados:** Em média o tratamento foi feito em 5 consultas ao longo de 20 semanas. A largura anterior e posterior da fissura reduziu em média 5.38mm e 3.39mm, respectivamente. A distância intermolar aumentou ligeiramente enquanto que a distância intercaninos não mudou.

**Conclusão:** Muitos pacientes no mundo não têm acesso ao NAM por falta de transporte, tempo e profissionais experientes. Embora ainda esteja em estágios iniciais, a técnica do alinhador NAM fornece um fluxo de trabalho padronizado que tem potencial de melhorar o acesso ao atendimento e alcançar resultados positivos mais consistentes.

**Palavras-chave:** Modelador nasoalveolar, fissura de lábio, fissura de palato, impressão 3D.

**ABSTRACT**

**Objective(s):** *This article describes a nasopalveolar molding (NAM) clear aligner technique that was offered to 25 neonatal patients born with unilateral complete cleft lip and cleft palate. Treatment consisted of thermoformed clear aligners, lip taping, and an isolated nasal retractor.*

*The objectives of treatment were to reduce cleft size, establish normal archform, and improve*

*nasal symmetry before primary lip surgery. More broadly, the objectives were to provide NAM to patients from rural areas of Brazil, examine the feasibility of treatment, and determine areas of improvement for the future.*

**Materials and Methods:** *A conventional intraoral impression was taken and scanned by a Trios desktop scanner. The digital model was manipulated in OrthoPlanner to produce a virtual treatment plan. Parents were instructed to change aligners weekly. Before (T1) and after (T2) measurements were taken based on the 3D models in OrthoAnalyzer.*

**Results:** *On average, treatment was accomplished in 5 visits, over a course of 20 weeks, and at a distance of 103 km from the clinic. Anterior cleft width and posterior cleft width were reduced by an average of 5.38 mm and 3.39 mm, respectively. Intermolar width increased slightly, and intercanine width did not change.*

**Conclusions:** *Many patients in the world do not have access to NAM due to lack of transportation, time, and experienced clinicians. Although still in the early stages, the NAM clear aligner technique provides a standardized workflow that has the potential to improve access to care and achieve more consistent, positive outcomes.*

**Keywords:** *nasopalveolar molding, cleft lip, cleft palate, 3D printing.*

**Title:** Nasoalveolar molding clear aligner technique with a nasal retractor: a clinical study

**Running Title:** NAM clear aligner clinical study

### **Authors**

1. Diogo C. Frazao, DDS - Sao Paulo State University Institute of Science and Technology
2. Miguel A. C. Salgado, PhD, MS - Sao Paulo State University Institute of Science and Technology, Department of Biosciences and Oral Diagnosis
3. Ryan J. Cody, DDS - University of Texas School of Dentistry at Houston, Department of Orthodontics
4. Elizabeth M. Kay, BS, BA - University of North Carolina at Chapel Hill Adams School of Dentistry
5. Henrique Pretti, DDS, MS, PhD - Federal University of Minas Gerais
6. Luiz A. Pimenta, DDS, MS, MBA, PhD - Columbia University College of Dental Medicine

### **Author Contributions**

Luiz Pimenta and Miguel Salgado conceived and designed the analysis, Diogo Frazao and Henrique Pretti collected the data, and Ryan Cody and Elizabeth Kay wrote the paper.

### **Address for Correspondence**

Corresponding Author: Miguel A. C. Salgado

Mailing Address:

Sao Paulo State University - UNESP

Institute of Science and Technology, Department of Biosciences and Oral Diagnosis

Av. Eng. Francisco Jose Longo 777

Sao Jose dos Campos, Sao Paulo, Brazil 12245-000

Email Address: [miguel.angel@unesp.br](mailto:miguel.angel@unesp.br)

## **Acknowledgements**

Bruno Gribel, DDS, MS - CEO and Founder of Compass Lab

Jeryl English, DDS, MS - Chair and Program Director, UT Houston

Departments of Orthodontics

**Conflict of Interest Statement:** None of the co-authors have any conflicts of interest to disclose.

## **Abstract**

**Objective(s):** This article describes a nasopalveolar molding (NAM) clear aligner technique that was offered to 25 neonatal patients born with unilateral complete cleft lip and cleft palate. Treatment consisted of thermoformed clear aligners, lip taping, and an isolated nasal retractor. The objectives of treatment were to reduce cleft size, establish normal archform, and improve nasal symmetry before primary lip surgery. More broadly, the objectives were to provide NAM to patients from rural areas of Brazil, examine the feasibility of treatment, and determine areas of improvement for the future.

**Materials and Methods:** A conventional intraoral impression was taken and scanned by a Trios desktop scanner. The digital model was manipulated in OrthoPlanner to produce a virtual treatment plan. Parents were instructed to change aligners weekly. Before (T1) and after (T2) measurements were taken based on the 3D models in OrthoAnalyzer.

**Results:** On average, treatment was accomplished in 5 visits, over a course of 20 weeks, and at a distance of 103 km from the clinic. Anterior cleft width and posterior cleft width were reduced by an average of 5.38 mm and 3.39 mm, respectively. Intermolar width increased slightly, and intercanine width did not change.

**Conclusions:** Many patients in the world do not have access to NAM due to lack of transportation, time, and experienced clinicians. Although still in the early stages, the NAM clear aligner technique provides a standardized workflow

that has the potential to improve access to care and achieve more consistent, positive outcomes.

**Keywords:** nasoalveolar molding, cleft lip, cleft palate, 3D printing

## **Introduction**

Cleft lip and cleft palate are the most common congenital facial malformations in the world.<sup>1</sup> The severity of clefting ranges from minor to major gaps between orofacial structures. Each patient requires customized care from birth until adulthood, provided by a comprehensive team of healthcare specialists.

Treatment techniques and philosophies vary widely throughout the world based on education, resources, and infrastructure.

One of the first options for intervention in the lives of many cleft patients is called nasoalveolar molding (NAM). NAM is an orthopedic technique that aims to reduce the severity of a cleft before primary lip surgery.<sup>2</sup> NAM takes advantage of the rapid growth and malleability of the maxillary alveolar segments and nasal cartilage during infancy. The goal of NAM is to approximate lip segments, facilitate nasal symmetry, and re-establish maxillary arch form.<sup>3</sup> When performed correctly, NAM leads to an easier surgical repair, minimizes scar tissue formation, and decreases the number of surgical procedures necessary to rehabilitate a cleft patient throughout life.<sup>4</sup>

Nevertheless, there are several reasons why NAM has not been adopted as the standard of care for all patients born with cleft lip and palate. Time is one of the most significant issues, as the traditional NAM technique requires the patient's family to visit the clinician every week to adjust the acrylic appliance as the

infant grows.<sup>2</sup> Additional barriers to treatment include long-distance commutes, a deficiency of experienced clinicians, and financial constraints.<sup>5</sup>

Seeking to address these limitations, the Department of Orthodontics at the Federal University of Minas Gerais and Compass 3D Laboratory have developed a digital NAM protocol, the “NAM clear aligner technique.” From 2017 to 2019, the NAM clear aligner technique was offered to 25 patients at an average distance of over 100 kilometers from the clinical center. Clinically, the goal of treatment was to reduce the cleft size, establish normal archform, and improve nasal symmetry before primary lip surgery. More broadly, the objectives of this study were to provide NAM to patients from rural areas of Brazil, examine the feasibility of treatment, and explore future areas for improvement.

## **Materials & Methods**

This study was developed in the postgraduate program in Science and Technology Applied to Dentistry at the Sao Paulo State University (UNESP) in collaboration with the Federal University of Minas Gerais in Belo Horizonte, Brazil. It involved 25 individuals, all of whom were treated with NAM clear aligners. The inclusion criteria required the subject to be born with a unilateral complete cleft lip and palate and be less than 30 days of age when starting treatment. The study excluded any patients born with syndromic conditions and/or craniosynostosis. Before initiating clinical research, the study was approved by the Committee of Ethics and Clinical Research at the Federal University of Minas Gerais (approval number: CAAE 1011619.1.0000.5149).

### *First Clinical Appointment*

Before beginning treatment, parents were educated about the NAM clear aligner technique, their responsibilities during treatment, and the risks, benefits, and alternatives to the treatment. Once the treatment plan was proposed and questions were answered, the parents signed a consent form agreeing to treatment. Following that, a complete examination was performed, which included photographs of the face and oral cavity, and a conventional intraoral impression.

The patient's maxillary arch was impressed using a putty impression material (Express STD Putty - 3M) and a customized prefabricated impression tray (Triad - Dentsply Sirona) (Figure 1a). The impression was performed with the mother sitting in the dental chair holding their child on her lap, with the patient's back to her chest (Figure 1b). The impression tray was loaded with the impression material, placed in the patient's mouth, and pressed until the material spilled over the edge of the tray (Figure 1c). Care was taken to avoid any airway obstruction, and oral and nasal cavities were inspected after the impression to ensure that no residual impression material was left behind. It was necessary to capture the entire alveolar ridge, vestibular extensions, and palatal shelves.

[Figure 1]

### *Scanning the Impression*

The impression was disinfected and sent to the laboratory (Compass 3-D digital laboratory in Belo Horizonte), where it was scanned with a desktop scanner (R700 - TRIOS® 3-Shape). A high definition STL file with 20 micron fidelity

and a resolution of more than 100,000 triangles was generated. This STL file was then sent to the computer, which generated a digital dental model in the program OrthoAnalyzer (3-Shape). After inspecting the model, the file was exported to OrthoPlanner (3-Shape)

### *Planning the Movements*

In OrthoPlanner, the maxillary segments were digitally manipulated. First, the occlusal plane was defined and the ideal archform was delineated in purple (Figure 2a). Then, the greater maxillary segment was divided into six pieces to allow for better manipulation (Figure 2a). Each piece of the greater maxillary segment represented a future “deciduous tooth” (two central incisors, lateral incisor, canine, first molar, and second molar). Segmentation into six pieces was necessary because it allowed for curvature of the greater maxillary segment. The orthopedic goal was to rotate and bend the greater maxillary segment until it touched the lesser segment and closed the anterior cleft. Without segmentation of the greater maxillary segment, the establishment of an ideal arch form would not be possible, and collapsing of the arch would be inevitable.

[Figure 2]

The rate of movement prescribed per aligner was 0.5 mm of anterior cleft closure. These small movements increased predictability and decreased the likelihood of mucosal ulcerations or improper adaptation of the aligners. Using this rate of 0.5 mm/aligner, the software calculated the total number of aligners

needed to close the anterior cleft. In the case shown below (Figure 2c), 16 total aligners were estimated as necessary to close the anterior cleft of 8 mm.

### *Fabrication of the Models*

The workflow was exported in STL format to a 3D printer (MED 620 - Stratasys, USA), where physical models were printed in opaque resin with a resolution of 16 microns. These resin models served as the basis to thermoform the NAM clear aligners using a plastic-elastic material (Ultimate - Compass - 3D) composed of 3 layers, including 2 Pet-G layers and a middle layer of thermoplastic material, totaling 0.7 mm in thickness (Figure 2b).

It is important to note that for all patients, only the first half of aligners were fabricated and delivered to the patient (Figure 2c).

### *Second Clinical Appointment*

The first half of aligners were sent from the Compass 3-D laboratory to the clinic, where the first aligner (Figure 2b) was inserted into the patient's oral cavity to assess fit. Curved scissors, low-speed E-cutters, and sandpaper discs were used to cut and polish the edges and remove any high vestibular interferences. This allowed for a more accurate and comfortable fit, thus reducing the risk of mucosal ulcerations. The patients were kept under close observation for the first 5-10 minutes to ensure comfort and retention of the aligner. If retention was inadequate, parents were shown how to use Corega Adhesive Gel (GSK) to improve it.

Parents were instructed to change aligners each week. Clear adhesive surgical tape (Nexcare 12 mm by 4.5 mm - 3M) was placed extraorally over the patient's

lip and cheeks to assist with anterior cleft closure. Parents were instructed to replace the tape daily to maintain optimal adhesion. To prevent redness and irritation to the lips and cheeks, parents were instructed to wet the tape or use a mineral oil to facilitate its removal. Parents were educated about the importance of good oral hygiene, as well as communication with the clinical coordinator at the University if they had any concerns.

Lastly, a nasal retractor was introduced at this appointment (Figure 3a). The nasal retractor has two hooks that were inserted into the nostrils (Figure 3b), an opening where an orthodontic elastic is placed (Figure 3b), and vertically-positioned adhesive tape attached to the rubber band (Figure 3c) that adheres to the patient's forehead. Parents were instructed to monitor the tautness of the tape to ensure that the correct amount of force was being applied on a daily basis when positioned. NAM clear aligner treatment, therefore, consisted of three items: the clear aligners, lip tape, and the nasal retractor (Figure 3d).

[Figure 3]

### *Third Clinical Appointment*

After the first half of NAM clear aligners were completed, a new impression was taken to account for orofacial growth (Figure 2d). The impression served as the basis to make a Phase II digital treatment plan (Figure 2e) with the purpose of finalizing the orthopedic movements and closing the anterior cleft. Once exported and printed, these NAM clear aligners served as the final set of aligners (Phase II).

### *Fourth Clinical Appointment*

During this visit, the patient was examined and the parents received the final set of aligners (Phase II).

### *Fifth (Final) Clinical Appointment*

At the last clinical appointment, the patient was examined and evaluated to ensure satisfactory completion of Phase II of treatment. Also at this appointment, the patients were scheduled for their primary lip surgery. The parents were instructed to use the final clear aligner as a retainer (Figure 2f) in conjunction with the lip tape and the nasal retractor until the patient underwent surgery. Lastly, a post-NAM (T2) impression was taken and scanned into OrthoAnalzer, where it was compared to the pre-NAM (T1) impression.

For each of the 25 subjects, four measurements were obtained before (Figure 4a) and after (Figure 4b) treatment: anterior cleft width, posterior cleft width, intercanine width, and intermolar width. All measurements were taken in OrthoAnalyzer (3Shape) and recorded in an Excel sheet. To obtain these measurements, specific anatomic points were defined and used.

[Figure 4]

## **Results**

On average, treatment was completed in 5 visits over the course of approximately 20 weeks, with patients located an average distance of 103 km from the clinic.

Statistical analysis was performed using the Statistical Package for Social Science software (SPSS, IBM Inc., version 25.0, Armonk, USA). A paired t-test was used to compare anterior cleft width, posterior cleft width, intercanine distance, and intermolar distance measurements at T1 (before Phase I of NAM treatment) and T2 (after Phase II of NAM treatment). The differences between T2 and T1 were expressed in either positive values, indicating an increase in size, or negative values, indicating a reduction in size. The corresponding 95% confidence intervals were reflective of the type of change that occurred (positive/growth or negative/reduction in size). Values of  $p < 0.05$  were considered statistically significant.

The greatest anatomical change observed in NAM clear aligner treatment occurred in the anterior cleft zone, with average anterior cleft width being 10.02 mm at T1 and 4.64 mm at T2 (Table 1). This yielded an average anterior cleft closure of 5.38 mm, which was found to be statistically significant ( $p < 0.001$ ). The case with the greatest reduction in anterior cleft width had an anterior cleft width of 10.25 mm at T1 and 0.37 mm at T2, with a percent closure of 96%. Since the average anterior cleft width was 10.02, it took 20 aligners on average to complete treatment (0.5 mm / aligner).

On average, posterior cleft width was 11.60 mm at T1 and 8.20 mm at T2. This yielded an average posterior cleft closure of 3.39 mm and a p-value of  $< 0.001$ .

On average, intermolar width increased throughout treatment. The average intermolar distance at T2 was larger than that at T1 ( $p=0.036$ ), and this was found to be statistically significant ( $p<0.05$ ).

On average, intercanine width did not change throughout treatment. No statistically significant difference was found between T1 and T2 for intercanine distance ( $p=0.515$ ).

[Table 1]

Lastly, there were subjective extraoral changes observed. These include improved nasal symmetry, increase in columellar length, and minimal postoperative scarring (Figure 5). The surgeons who operated on these 25 patients mentioned that the lips being closer facilitated faster and less invasive surgeries. They also reported that increased columellar length allowed for a more symmetric nasal repair with less flattening of the nasal tip.

[Figure 5]

## **Discussion**

The use of NAM has been supported by surgeons and orthodontists due to its favorable results.<sup>2</sup> Since 2009, several groups around the world have reported the use of CAD/CAM technology and 3D printing to simplify the traditional NAM technique.<sup>5</sup> Various approaches have been explored since, and each has

involved the acquisition of a digital model of the cleft, virtual planning, and the fabrication of the digitally designed parts via 3D printing.<sup>5</sup>

The goal of this study was to offer NAM clear aligner treatment to unilateral cleft lip and cleft palate patients from Brazil and evaluate the esthetic and anatomic results.

The greatest anatomical change from treatment occurred in the anterior cleft zone. Anterior cleft closure was facilitated by segmenting the greater maxillary segment and programming progressive medial movement and rotation towards the lesser maxillary segment. In addition, lip taping was used to assist in anterior cleft closure, as lip taping alone has been shown to produce statistically significant orthopedic changes.<sup>6</sup> Notably, these movements were accomplished without collapsing the maxillary segments medially, since the intercanine width did not change significantly during treatment ( $p=0.515$ ). Maintaining intercanine width is desirable because it prevents the future collapse of the maxillary arch and its segments.<sup>7</sup>

Reductions in the posterior cleft width were also significant in NAM clear aligner treatment. This may have occurred because the thermoformed appliance fully obturated the palatal cleft, thus preventing the tongue from elevating and pushing the segments apart. This may have allowed for the palatal shelves to grow medially, thus reducing the posterior cleft width. This could ultimately allow for a simpler and more successful primary palatoplasty.

In the traditional method introduced by Grayson et al.,<sup>2</sup> NAM is performed through weekly adjustments to the intraoral appliance, which includes the

addition of an acrylic nasal stent after the alveolar segments are within 5 mm of each one another.<sup>3</sup> In this NAM clear aligner protocol, the nasal component was performed differently. Because the NAM clear aligners were thermoformed, it was not possible to attach the traditional acrylic stent. Instead, an isolated nasal retractor with lip taping was utilized, thus keeping the nasal and oral components separate. It is understood that there may be limitations of the nasal retractor technique, but there are also two potential benefits: (1) Since the nasal retractor is separate from the oral appliance, it is possible to begin molding the nasal tissues earlier in treatment (before greater and lesser alveolar segments are 5 mm apart), thus taking advantage of the period of greater malleability in infantile growth. (2) If the nasal symmetry is not satisfactory following primary surgery, the nasal retractor may continue to be used to improve nasal shape and form.

With NAM clear aligners, remote treatment was possible for subjects residing far from the treatment center. The average distance traveled by the families to the University was over 100 km. Despite families living far away, patient families reported in a post-treatment survey that they considered the treatment to have been successful and that they felt like they contributed to their child's positive health outcome. Family involvement and commitment is crucial to achieving success throughout treatment, as it requires enormous parental cooperation.<sup>8,9</sup> With NAM clear aligners, parents were empowered by actively participating in their child's treatment.<sup>10</sup>

NAM treatment using three-dimensional technology has shown to have a lower cost compared to the traditional NAM technique since there is a reduction in the frequency of adjustments, which results in shorter appointment time and

decreased number of appointments.<sup>11-14</sup> On average, treatment plans in this study were accomplished in 5 appointments over a period of 20 weeks, compared to the 13-14 appointments required for traditional NAM over a period of three months.<sup>15</sup> Although this number could have been reduced to three visits if a mid-treatment impression (between Phase I and Phase II) had not been utilized, the rapid facial growth that occurs during infancy necessitated a second impression and a new phase of aligners.

Patients appreciated a scheduled appointment sequence and timeline in accordance with their digital treatment plan. With this technique being digital, the families were also able to visualize the orthopedic movements on the computer. This greatly simplified communication and facilitated greater understanding during discussions between the clinician and the infant's family regarding treatment.<sup>13</sup>

There were several limitations in this study. In measuring the various anatomic reference points in OrthoAnalyzer, there was a lack of concrete structures on the alveolar ridges and palatal shelves. Human error and minor variation in selecting these points (specifically RC, LC, RM, and LM) were inevitable. Subsequent studies with a larger sample size, including bilateral clefts, need to be performed to reproduce these results and confirm their quality. Lastly, many of the extraoral results are seen as subjective in the eyes of surgeons, orthodontists, and clinicians.

## **Conclusions**

This research can be considered an initial step in the use of available technology to provide NAM treatment to more patients. As CAD/CAM technology improves in quality and decreases in cost over time, the NAM clear aligner technique will become useful in certain global areas; particularly rural areas without access to experienced clinicians, proper laboratory support, or robust cleft lip and/or palate centers. This technique provides an alternative that could help to standardize NAM workflows, improve access to care, and achieve predictable outcomes. With standardization could also come greater adoption of NAM as the standard of care for patients with cleft lip and cleft palate at craniofacial centers around the world. Although still in the early stages, the NAM clear aligner technique represents a promising treatment for patients yet to be born.

## References

1. Raposo do Amaral CE, Kuczynski E, Alonso N. Qualidade de vida de crianças com fissura labiopalatina: análise crítica dos instrumentos de mensuração. *Revista Brasileira de Cirurgia Plástica*. 2011;26(4):639-644.
2. Grayson BH, Santiago PE, Brecht LE, Cutting CB. Presurgical nasoalveolar molding in infants with cleft lip and palate. *Cleft Palate Craniofac J*. 1999;36(6):486-498.
3. Grayson BH, Maull D. Nasoalveolar molding for infants born with clefts of the lip, alveolus, and palate. *Clin Plast Surg*. 2004;31(2):149-158.
4. Grayson BH, Cutting CB. Presurgical nasoalveolar orthopaedic molding in primary correction of the nose, lip and alveolus of infants born with unilateral and bilateral clefts. *Cleft Palate Craniofac J*. 2001;38(3):193-198.

5. Kasper FK, Ghivizzani MM, Chiquet BT. Emerging applications of 3D printing in nasoalveolar molding therapy: a narrative review. *J 3D Print Med.* 2019;3(4).
6. Abd El-Ghafour M, Aboulhassan MA, El-Beialy AR, Fayed MMS, Eid FHK, El-Gendi M, Emara D. Is taping alone an efficient presurgical infant orthopedic approach in infants with unilateral cleft lip and palate? a randomized controlled trial. *Cleft Palate-Craniofac J.* 2020;57(12):1382–1391.
7. Shetty V, Agrawal RK, Sailer HF. Long-term effect of presurgical nasoalveolar molding on growth of maxillary arch in unilateral cleft lip and palate: randomized controlled trial. *Int J Oral Maxillofac Surg.* 2017;46(8):977-987.
8. Gong X, Yu Q. Correction of maxillary deformity in infants with bilateral cleft lip and palate using computer-assisted design. *Oral Surg Oral Med Oral Pathol Oral Radiol.* 2012;114(5):74-78.
9. Koya S, Shetty S, Husain A, Khader M. Presurgical nasoalveolar molding therapy using figueroa’s NAM technique in unilateral cleft lip and palate patients: a preliminary study. *J Clin Pediatr Dent.* 2016;40(5):410-416.
10. Alperovich M, Brecht LE, Warren SM. Discussion on: nasoalveolar molding therapy for the treatment of unilateral cleft lip and palate improves nasal symmetry and maxillary alveolar dimensions. *J Craniofac Surg.* 2016;27(8):1983-1984.
11. Chen YF, Liao YF. A modified nasoalveolar molding technique for correction of unilateral cleft nose deformity. *J Craniomaxillofac Surg.* 2015;43(10):2100-2105.
12. Chou PY, Hallac RR, Ajiwe T, Xie XJ, Liao YF, Kane AA, Park YJ. The role of nasoalveolar molding: a 3D prospective analysis. *Sci Rep.* 2017;7(1):1-8.

13. Maillard S, Retrouvey JM, Ahmed MK, Taub PJ. Correlation between nasoalveolar molding and surgical, aesthetic, functional and socioeconomic outcomes following primary repair surgery: a systematic review. *J Oral Maxillofac Res.* 2017;8(3):1-15.

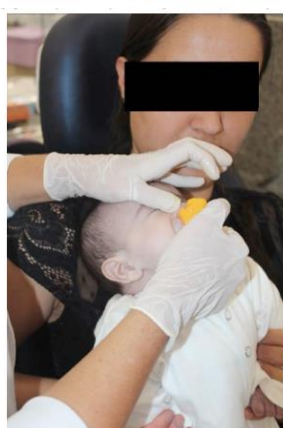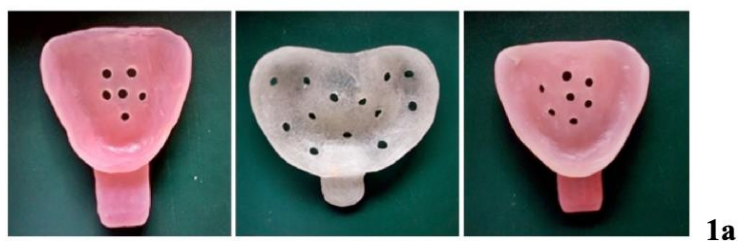14. Shen C, Yao CA, Magee W 3rd, Chai G, Zhang Y. Presurgical nasoalveolar molding for cleft lip and palate: the application of digitally designed molds. *Plastic and Reconstr Surg.* 2015;135(6):1007e-1015e.

15. Sischo L, Chan JW, Stein M, Smith C, van Aalst J, Broder HL. Nasoalveolar molding: prevalence of cleft centers offering NAM and who seeks it. *Cleft Palate Craniofac J.* 2012;49(3):270–275.

**Table 1. Statistical results of anatomical measurements pre- and post-treatment**

|                                   | Average at T1 | Average at T2 | Difference between T2 and T1 (T2-T1) | Confidence interval 95% | <i>t</i> | P value |
|-----------------------------------|---------------|---------------|--------------------------------------|-------------------------|----------|---------|
| <b>Anterior Cleft Width (mm)</b>  | 10.02         | 4.64          | -5.38                                | (-3.18) -(-7.58)        | 5.06     | <0.001* |
| <b>Inter canine Distance (mm)</b> | 27.01         | 27.50         | 0.49                                 | (0.05) -(2.04)          | -0.66    | 0.515   |
| <b>Posterior Cleft Width (mm)</b> | 11.60         | 8.20          | -3.39                                | (-1.99)-(-4.79)         | 5.01     | <0.001* |
| <b>Intermolar Distance (mm)</b>   | 35.34         | 36.57         | 1.23                                 | (0.8) - (2.38)          | -2.21    | 0.036*  |

\*Statistically significant ( $p < 0.05$ )

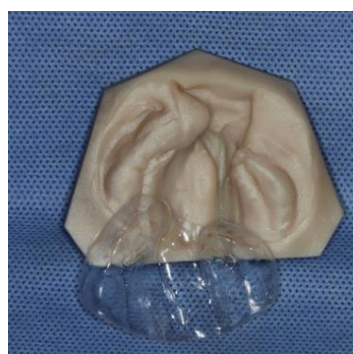
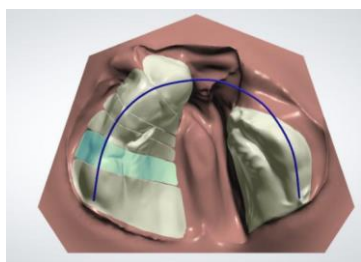


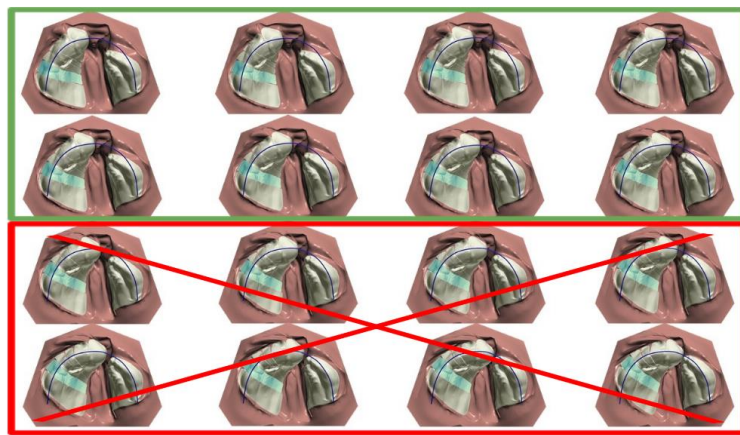
### Figure 1. Intraoral impression

Figure 1a. Prefabricated impression trays using Triad Acrylic

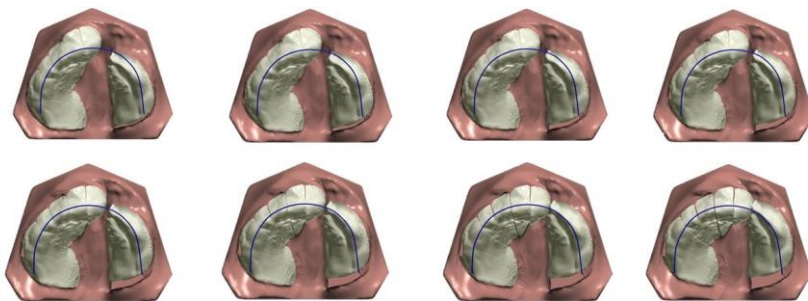
Figure 1b. Intraoral impression performed with the mother holding her child

Figure 1c. Maxillary arch impression using 3M Express STD Putty

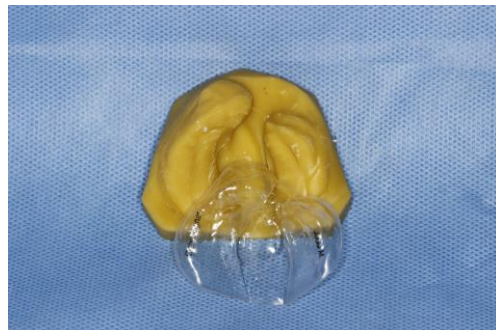



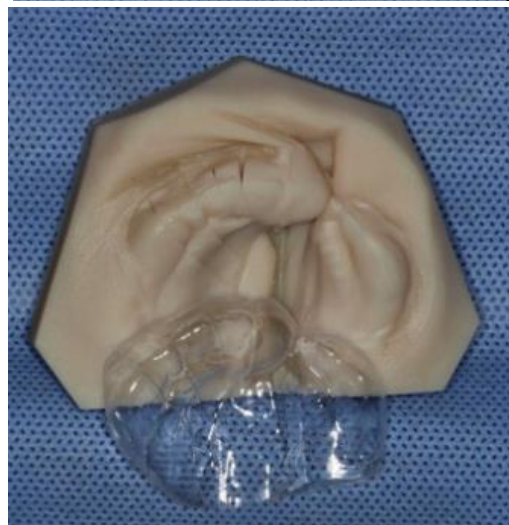2c.



2d.



2e.



2f.

## Figure 2. Digital treatment planning and clear aligner fabrication

*Figure 2a. The initial digital model in OrthoPlanner, with the desired archform (delineated in purple), and the greater maxillary segment divided into six pieces.*

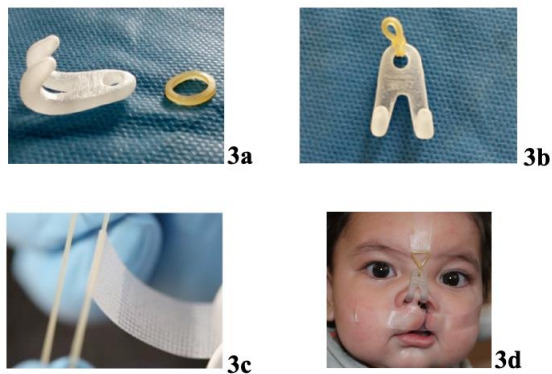
*Figure 2b. The first NAM clear aligner. All aligners were formed from their corresponding resin models via thermoplastification.*

*Figure 2c. Only the first half of the aligners were printed and delivered to the patient. Aligners 9-16 were not printed or used, since the patient's growth would outpace the volumetric size of the initial impression.*

*Figure 2d. After completion of the first half of aligners, a new impression was taken. This served as the basis for a new digital treatment plan for Phase II.*

*Figure 2e. The first aligner for Phase II of treatment*

*Figure 2f. Final NAM clear aligner with the corresponding resin model. This aligner served as retention until the patient underwent surgery.*



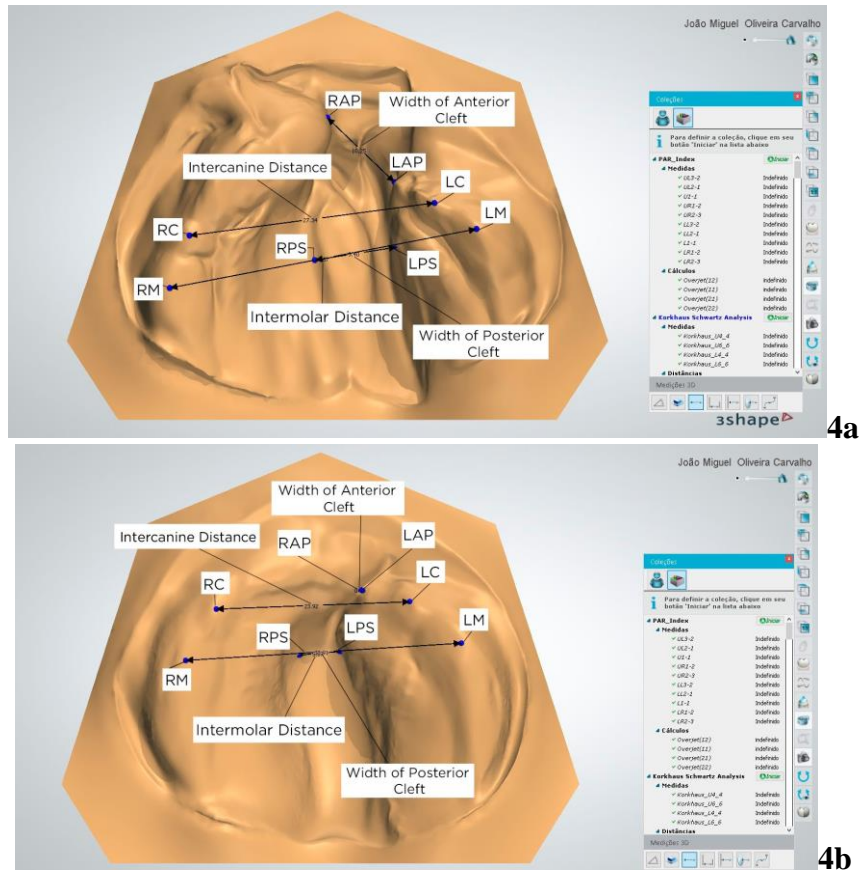
## Figure 3. Nasal retractor

*Figure 3a. Acrylic nasal retractor with a 3/16 inch rubber band*

*Figure 3b. Rubber band attached to the nasal retractor*

*Figure 3c. Tape wrapped around the rubber band*

*Figure 3d. Nasal retractor delivered to the patient, with additional lip taping*

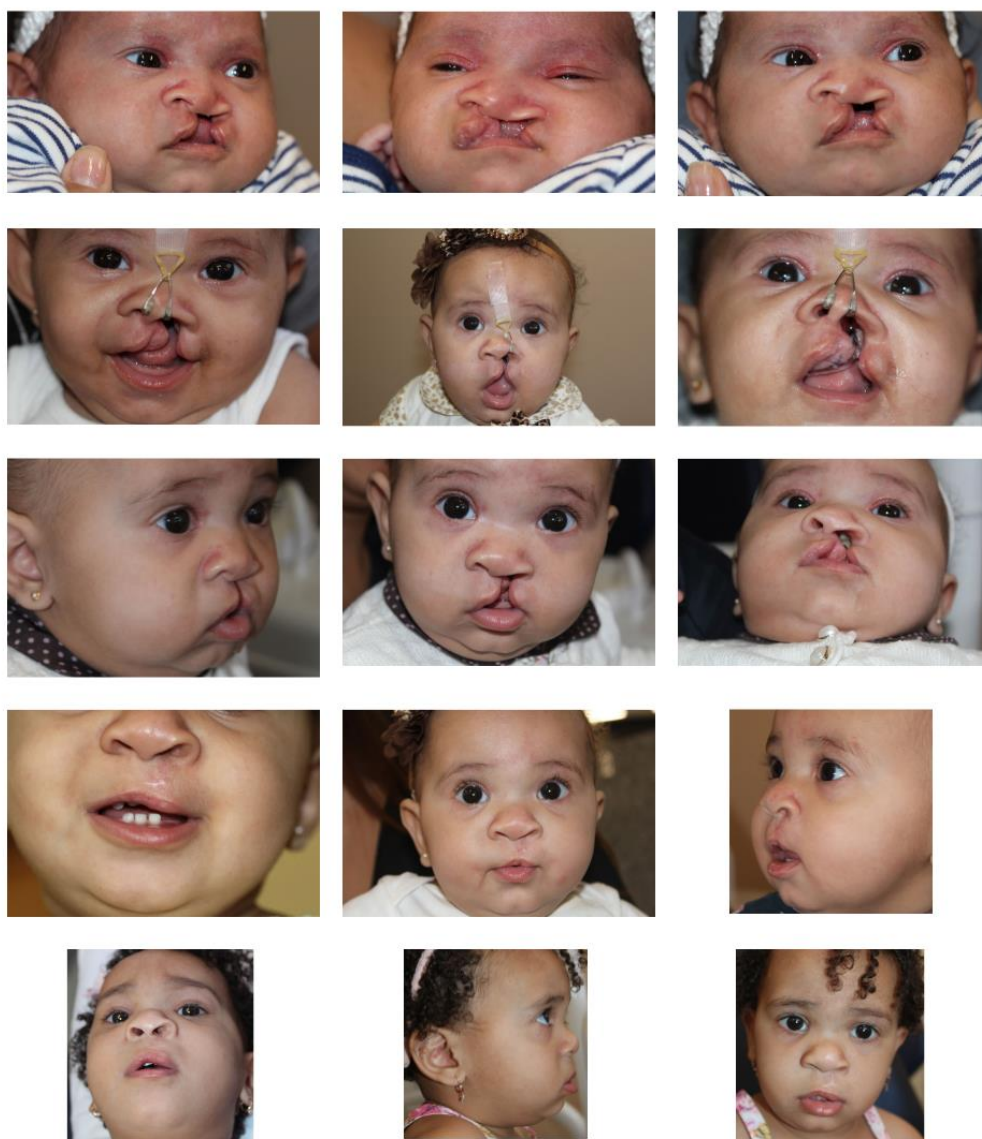

#### Figure 4. Anatomical reference points and linear measurements

Figure 4a. Measurements before clear aligner NAM treatment.

Figure 4b. Measurements after clear aligner NAM treatment.

**RAP/LAP** (right/left alveolar point) - corresponds to the most anterior and medial point on the patient's right/left alveolar ridge segment; **RC/LC** (Right/left canine) – corresponds to the most superior point on the alveolar ridge in the region of the estimated right/left deciduous canine; **RM/LM** (Right/left molar) – corresponds to the most superior point on the alveolar ridge in the region of the estimated right/left deciduous molar; **RPS/LPS** (Right/left palatal shelf) – distance from RM/LM to the palatal cleft, along the line that connects points RM and LM; **Anterior Cleft Width** - distance between points RAP and LAP; **Intercanine Distance** - distance between points RC and LC; **Posterior Cleft Width** - measured from the most medial point of the right segment to the most medial point of the left segment, along the line that connects RM and LM; **Intermolar Distance** - distance between points RM and LM.



**Figure 5. Analysis of pre- and post-NAM treatment and post-surgery results**  
*Row 1 (top) - NAM pretreatment; Row 2 - NAM clear aligner progress halfway through treatment; Row 3 - After completion of NAM clear aligner treatment; Row 4 - One month after primary lip surgery; Row 5 - five months after primary lip surgery.*

### 3 CONSIDERAÇÕES GERAIS

O tratamento dessas deformidades é um desafio muito grande, visto que estamos lidando com pacientes bebês e as condições de manuseio dificultam os procedimentos clínicos na abordagem e correção das fissuras. No entanto, é extremamente satisfatório o impacto social gerado, pois as famílias se sentem acolhidas, amparadas e com a sensação de poder estar fazendo algo para ajudar a minimizar os problemas dos seus filhos. A grande maioria tem uma condição social severamente baixa, e manifestam-se desamparadas com suas crianças, sem saber o que fazer e a quem recorrer. Cabe destacar que até a primeira cirurgia, as famílias têm que se adaptar a uma nova e difícil realidade sem ter muita assistência. A saída de um recém nascido da maternidade já é, por si só, um evento que requer adaptações, esforço e uma dinâmica completamente diferente na vida dos pais ou responsáveis. Se somamos a esse evento o fato de que o bebê traz consigo a dificuldade de ser alimentado e de ter a região afetada higienizada devidamente, temos um cenário extremamente delicado, caótico e que requer intervenção imediata por profissionais da saúde.

No Brasil, um país de dimensões continentais, infelizmente, o acesso a tratamentos para esse tipo de malformações congênitas é muito restrito e não existem muitos centros de apoio assistencial espalhados no seu território. Assim sendo, propomos um novo método de tratamento pré cirúrgico que seja de fácil reprodução, que possa se tornar um consenso entre os centros de deformidades e que um número maior de crianças possa se beneficiar em qualquer lugar distante de centros assistenciais.

Com o avanço das tecnologias, já existe uma tendência muito grande do uso de softwares de modelagem e impressoras 3D para confecção de próteses e órteses para esses tipos de pacientes. Além da precisão técnico-metodológica e

da economia de tempo, o custo está cada dia menor, favorecendo o tratamento e benefícios socioeconômicos às famílias.

Como já citado, o objetivo maior nesse primeiro tratamento com o alinhador naso alveolar - NAM é diminuir a tamanho das fendas, aproximando os rebordos alveolares, para que possamos ter um resultado mais satisfatório antes da primeira cirurgia (queiloplastia). No entanto, quando planejamos a remodelação do osso alveolar e estruturas adjacentes, estamos pensando também em melhorar o contorno do arco maxilar, que poderá favorecer os procedimentos ortodônticos em tratamentos futuros. Todavia, cabe um questionamento: reduzindo o tamanho da fenda, não seria possível fazer a primeira cirurgia com a técnica de gengivoperioplastia, diminuindo assim a necessidade das cirurgias de enxertos?

Assim, devemos manifestar que todos os pacientes da amostra e outros vinculados ao projeto NAM do Departamento de Odontologia Restauradora na Faculdade de Odontologia da Universidade Federal de Minas Gerais, estão sendo acompanhados e assessorados durante todo o seu crescimento para evidenciar resultados futuros e identificar eventuais adversidades que possam surgir durante o crescimento e desenvolvimento crânio-facial. Consideramos que novas pesquisas devem ser desenvolvidas buscando responder a essas e outras perguntas. Desta maneira, esperamos contribuir nos aspectos clínicos e científicos desta anomalia, com o uso de tecnologias mais modernas, além do aspecto social, orientando e proporcionando tranquilidade emocional as famílias.

## REFERÊNCIAS\*

Ahmed MK, Bui AH, Barnett R, Rousso JJ. Quantitative evaluation of nasolabial alterations following nasoalveolar molding (NAM) therapy in patients with unilateral cleft lip. *Facial Plast Surg*. 2019 Feb;35(1):73-7. doi: 10.1055/s-0038-1675633. PMID: 30586676

Al Khateeb KA, Fotouh MA, Abdelsayed F, Fahim F. Short-term efficacy of presurgical vacuum formed nasoalveolar molding aligners on nose, lip, and maxillary arch morphology in infants with unilateral cleft lip and palate: a prospective clinical trial. *Cleft Palate Craniofac J*. 2021 Jul;58(7):815-23. doi: 10.1177/1055665620966189. PMID: 33107321.

Allori AC, Mulliken JB, Meara JG, Shusterman S, Marcus JR. Classification of cleft lip/palate: then and now. *Cleft Palate Craniofac J*. 2017 Mar;54(2):175-188. doi: 10.1597/14-080. PMID: 26339868.

Alperovich M, Brecht LE, Warren SM. Discussion on: nasoalveolar molding therapy for the treatment of unilateral cleft lip and palate improves nasal symmetry and maxillary alveolar dimensions. *J Craniofac Surg*. 2016 Nov;27(8):1983-4. doi: 10.1097/SCS.0000000000003232. PMID: 28005738.

Ambrosio ECP, Sforza C, De Menezes M, Gibelli D, Codari M, Carrara CFC, et al. Longitudinal morphometric analysis of dental arch of children with cleft lip and palate: 3D stereophotogrammetry study. *Oral Surg Oral Med Oral Pathol Oral Radiol*. 2018 Dec;126(6):463-8. doi: 10.1016/j.oooo.2018.08.012. PMID: 30249537.

Batra P, Gribel BF, Abhinav BA, Arora A, Raghavan S. OrthoAligner "NAM": a case series of presurgical infant orthopedics (PSIO) using clear aligners. *Cleft Palate Craniofac J*. 2020 May;57(5):646-55. doi: 10.1177/1055665619889807. PMID: 31795731.

Bhuskute AA, Tollefson TT. Cleft lip repair, nasoalveolar molding, and primary cleft rhinoplasty. *Facial Plast Surg Clin North Am*. 2016 Nov;24(4):453-66. doi: 10.1016/j.fsc.2016.06.015. PMID: 27712813.

Bhutiani N, Tripathi T, Verma M, Bhandari PS, Rai P. Assessment of treatment outcome of presurgical nasoalveolar molding in patients with cleft lip and palate and its postsurgical stability. *Cleft Palate Craniofac J*. 2020 Jun;57(6):700-6. doi: 10.1177/1055665620906293. PMID: 32116001.

Cassi D, Di Blasio A, Gandolfini M, Magnifico M, Pellegrino F, Piancino MG. Dentoalveolar effects of early orthodontic treatment in patients with cleft lip and palate. *J Craniofac Surg*. 2017 Nov;28(8):2021-6. doi: 10.1097/SCS.0000000000003854. PMID: 28891894.

Chou PY, Hallac RR, Ajiwe T, Xie XJ, Liao YF, Kane AA, et al. The role of Nasoalveolar molding: A 3D Prospective analysis. *Sci Rep*. 2017 Aug 29;7(1):9901. doi: 10.1038/s41598-017-10435-6. PMID: 28852137.

Dec W, Shetye PR, Davidson EH, Grayson BH, Brecht LE, Cutting CB, et al. Presurgical nasoalveolar molding and primary gingivoperiosteoplasty reduce the need for bone grafting in patients with bilateral clefts. *J Craniofac Surg*. 2013 Jan;24(1):186-90. doi: 10.1097/SCS.0b013e318270fd21. PMID: 23348282.

Ezzat CF, Chavarria C, Teichgraeber JF, Chen JW, Stratmann RG, Gateno J, et al. Presurgical nasopalveolar molding therapy for the treatment of unilateral cleft lip and palate: a preliminary study. *Cleft Palate Craniofac J*. 2007 Jan;44(1):8-12. doi: 10.1597/06-009. PMID: 17214541.

Fuchigami T, Kimura N, Kibe T, Tezuka M, Amir MS, Suga H, et al. Effects of pre-surgical nasopalveolar moulding on maxillary arch and nasal form in unilateral cleft lip and palate before lip surgery. *Orthod Craniofac Res*. 2017 Nov;20(4):209-15. doi: 10.1111/ocr.12199. PMID: 28921849.

Gong X, Zhao J, Zheng J, Yu Q. A digital assessment of the maxillary deformity correction in infants with bilateral cleft lip and palate using computer-aided nasopalveolar molding. *J Craniofac Surg*. 2017 Sep;28(6):1543-8. doi: 10.1097/SCS.0000000000003812. PMID: 28708645.

Gong X, Dang R, Xu T, Yu Q, Zheng J. Full digital workflow of nasopalveolar molding treatment in infants with cleft lip and palate. *J Craniofac Surg*. 2020 Mar/Apr;31(2):367-71. doi: 10.1097/SCS.0000000000006258. PMID: 32049908.

Grayson BH, Santiago PE, Brecht LE, Cutting CB. Presurgical nasopalveolar molding in infants with cleft lip and palate. *Cleft Palate Craniofac J*. 1999 Nov;36(6):486-98. doi: 10.1597/1545-1569\_1999\_036\_0486\_pnmiiw\_2.3.co\_2. PMID: 10574667.

Grayson BH, Maull D. Nasoalveolar molding for infants born with clefts of the lip, alveolus, and palate. *Clin Plast Surg*. 2004 Apr;31(2):149-58, vii. doi: 10.1016/S0094-1298(03)00140-8. PMID: 15145660.

Grayson BH, Garfinkle JS. Early cleft management: the case for nasoalveolar molding. *Am J Orthod Dentofacial Orthop*. 2014 Feb;145(2):134-42. doi: 10.1016/j.ajodo.2013.11.011. PMID: 24485726.

Honein MA, Rasmussen SA, Reefhuis J, Romitti PA, Lammer EJ, Sun L, et al. Maternal smoking and environmental tobacco smoke exposure and the risk of orofacial clefts. *Epidemiology*. 2007 Mar;18(2):226-33. doi: 10.1097/01.ede.0000254430.61294.c0. PMID: 17202867.

Hopper RA, Al-Mufarrej F. Gingivoperiosteoplasty. *Clin Plast Surg*. 2014 Apr;41(2):233-40. doi: 10.1016/j.cps.2013.12.006. PMID: 24607191.

Kapadia H, Olson D, Tse R, Susarla SM. Nasoalveolar molding for unilateral and bilateral cleft lip repair. *Oral Maxillofac Surg Clin North Am*. 2020 May;32(2):197-204. doi: 10.1016/j.coms.2020.01.008. PMID: 32165093.

Kinouchi N, Horiuchi S, Yasue A, Kuroda Y, Kawai N, Watanabe K, et al. Effectiveness of presurgical nasoalveolar molding therapy on unilateral cleft lip nasal deformity. *Saudi Med J*. 2018 Feb;39(2):169-78. doi: 10.15537/smj.2018.2.21020. PMID: 29436566.

Loeffelbein DJ, Ritschl LM, Rau A, Wolff KD, Barbarino M, Pfeifer S, et al. Analysis of computer-aided techniques for virtual planning in nasoalveolar

moulding. *Br J Oral Maxillofac Surg*. 2015 May;53(5):455-60. doi: 10.1016/j.bjoms.2015.03.002. PMID: 25836048.

Maillard S, Retrouvey JM, Ahmed MK, Taub PJ. Correlation between nasopalveolar molding and surgical, aesthetic, functional and socioeconomic outcomes following primary repair surgery: a systematic review. *J Oral Maxillofac Res*. 2017 Sep 30;8(3):e2. doi: 10.5037/jomr.2017.8302. PMID: 29142654.

Matsuo K, Hirose T, Tomono T, Iwasawa M, Katohda S, Takahashi N, et al. Nonsurgical correction of congenital auricular deformities in the early neonate: a preliminary report. *Plast Reconstr Surg*. 1984 Jan;73(1):38-51. doi: 10.1097/00006534-198401000-00009. PMID: 6691074.

Mazaheri M, Harding RL, Cooper JA, Meier JA, Jones TS. Changes in arch form and dimensions of cleft patients. *Am J Orthod*. 1971 Jul;60(1):19-32. doi: 10.1016/0002-9416(71)90179-5. PMID: 5281449.

Mello BZ, Fernandes VM, Carrara CF, Machado MA, Garib DG, Oliveira TM. Evaluation of the intercanine distance in newborns with cleft lip and palate using 3D digital casts. *J Appl Oral Sci*. 2013 Sep-Oct;21(5):437-42. doi: 10.1590/1679-775720130091. PMID: 24212990.

Mello BZF, Ambrosio ECP, Jorge PK, de Menezes M, Carrara CFC, Soares S, et al. Analysis of dental arch in children with oral cleft before and after the primary surgeries. *J Craniofac Surg*. 2019 Nov-Dec;30(8):2456-8. doi: 10.1097/SCS.0000000000005775. PMID: 31369497.

Ritschl LM, Rau A, Güll FD, diBora B, Wolff KD, Schönberger M, et al. Pitfalls and solutions in virtual design of nasoalveolar molding plates by using CAD/CAM technology--A preliminary clinical study. *J Craniomaxillofac Surg.* 2016 Apr;44(4):453-9. doi: 10.1016/j.jcms.2016.01.008. PMID: 26880010.

Ruíz-Escolano MG, Martínez-Plaza A, Fernández-Valadés R, Cortés-Sánchez R, Muñoz-Miguelsanz MA, Velasco-Ortega E, et al. Nasoalveolar molding therapy for the treatment of unilateral cleft lip and palate improves nasal symmetry and maxillary alveolar dimensions. *J Craniofac Surg.* 2016 Nov;27(8):1978-82. doi: 10.1097/SCS.0000000000003047. PMID: 28005737.

Sabarinath VP, Thombare P, Hazarey PV, Radhakrishnan V, Agrekar S. Changes in maxillary alveolar morphology with nasoalveolar molding. *J Clin Pediatr Dent.* 2010 Winter;35(2):207-12. doi: 10.17796/jcpd.35.2.f80u21362566qr34. PMID: 21417127.

Santiago PE, Grayson BH, Cutting CB, Gianoutsos MP, Brecht LE, Kwon SM. Reduced need for alveolar bone grafting by presurgical orthopedics and primary gingivoperiosteoplasty. *Cleft Palate Craniofac J.* 1998 Jan;35(1):77-80. doi: 10.1597/1545-1569\_1998\_035\_0077\_rnfabg\_2.3.co\_2. PMID: 9482227.

Silva Filho OG, Ferrari Junior FM, Rocha DL, Freitas JAS. Classificação das fissuras lábio-palatais: breve histórico, considerações clínicas e sugestão de modificação. *Rev Bras Cir.* 1992;82(2):59-65.

Shanbhag G, Pandey S, Mehta N, Kini Y, Kini A. A virtual noninvasive way of constructing a nasoalveolar molding plate for cleft babies, using intraoral

scanners, cad, and prosthetic milling. *Cleft Palate Craniofac J*. 2020 Feb;57(2):263-6. doi: 10.1177/1055665619886476. PMID: 31698948.

Shaw GM, Wasserman CR, Lammer EJ, O'Malley CD, Murray JC, Basart AM. Orofacial clefts, parental cigarette smoking, and transforming growth factor-alpha gene variants. *Am J Hum Genet*. 1996 Mar;58(3):551-61. PMID: 8644715.

Shay PL, Goldstein JA, Paliga JT, Wink J, Jackson OA, Low D, et al. A comparative cost analysis of cleft lip adhesion and nasoalveolar molding before formal cleft lip repair. *Plast Reconstr Surg*. 2015 Dec;136(6):1264-71. doi: 10.1097/PRS.0b013e31829b69fe. PMID: 26595019.

Shen C, Yao CA, Magee W 3rd, Chai G, Zhang Y. Presurgical nasoalveolar molding for cleft lip and palate: the application of digitally designed molds. *Plast Reconstr Surg*. 2015 Jun;135(6):1007e-1015e. doi: 10.1097/PRS.0000000000001286. PMID: 26017607.

Shetty V, Agrawal RK, Sailer HF. Long-term effect of presurgical nasoalveolar molding on growth of maxillary arch in unilateral cleft lip and palate: randomized controlled trial. *Int J Oral Maxillofac Surg*. 2017 Aug;46(8):977-87. doi: 10.1016/j.ijom.2017.03.006. PMID: 28416097

Spina V, Psillakis JM, Lapa FS, Ferreira MC. Classificação das fissuras lábio-palatinas. Sugestão de modificação. *Rev Hosp Clin Fac Med São Paulo*. 1972;27(1):5-6.

Thornton JB, Nimer S, Howard PS. The incidence, classification, etiology, and embryology of oral clefts. *Semin Orthod*. 1996 Sep;2(3):162-8. doi: 10.1016/s1073-8746(96)80011-9. PMID: 9161285.

Watkins SE, Meyer RE, Strauss RP, Aylsworth AS. Classification, epidemiology, and genetics of orofacial clefts. *Clin Plast Surg*. 2014 Apr;41(2):149-63. doi: 10.1016/j.cps.2013.12.003. PMID: 24607185.

Yu Q, Gong X, Wang GM, Yu ZY, Qian YF, Shen G. A novel technique for presurgical nasoalveolar molding using computer-aided reverse engineering and rapid prototyping. *J Craniofac Surg*. 2011 Jan;22(1):142-6. doi: 10.1097/SCS.0b013e3181f6f9ae. PMID: 21187760.

Yu Q, Gong X, Shen G. CAD presurgical nasoalveolar molding effects on the maxillary morphology in infants with UCLP. *Oral Surg Oral Med Oral Pathol Oral Radiol*. 2013 Oct;116(4):418-26. doi: 10.1016/j.oooo.2013.06.032. PMID: 24035109.

Zheng J, He H, Kuang W, Yuan W. Presurgical nasoalveolar molding with 3D printing for a patient with unilateral cleft lip, alveolus, and palate. *Am J Orthod Dentofacial Orthop*. 2019 Sep;156(3):412-9. doi: 10.1016/j.ajodo.2018.04.031. PMID: 31474271.

## ANEXO A – Comprovante de artigo publicado



Diogo Campos Frazão <diogo.frazao@unesp.br>

---

### Clinical and Experimental Dental Research - Manuscript ID CRE2.20210414 [email ref: SE-6-a]

---

WOA Editorial Office <onbehalf@manuscriptcentral.com>

7 de outubro de 2021 16:24

Responder a: cedr@wiley.com

Para: ekay6370@gmail.com

Cc: diogo.frazao@unesp.br, miguel.angel@unesp.br, rjcody3@gmail.com, ekay6370@gmail.com, bhpretti@gmail.com, lapsemo@gmail.com

07-Oct-2021

Dear Ms. Kay:

Your manuscript entitled "Nasoalveolar molding clear aligner technique with a nasal retractor: a clinical study" by Frazao, Diogo; Salgado, Miguel Angel Castillo; Cody, Ryan J.; Kay, Elizabeth M.; Pretti, Henrique; Pimenta, Luiz A., has been successfully submitted online and is presently being given full consideration for publication in Clinical and Experimental Dental Research.

Co-authors: Please contact the Editorial Office as soon as possible if you disagree with being listed as a co-author for this manuscript.

Your manuscript ID is CRE2.20210414.

Please mention the above manuscript ID in all future correspondence or when calling the office for questions. If there are any changes in your street address or e-mail address, please log in to ScholarOne Manuscripts at <https://mc.manuscriptcentral.com/clinexdr> and edit your user information as appropriate.

You can also view the status of your manuscript at any time by checking your Author Center after logging in to <https://mc.manuscriptcentral.com/clinexdr>.

We would be most grateful if you could spare just a few moments to complete a short survey to help us look at our service to authors with the goal of understanding how authors come to learn about Clinical and Experimental Dental Research and identifying things that we can do to improve the overall author service. Thank you for taking the time to give us your valuable feedback:

[http://wiley.qualtrics.com/SE/?SID=SV\\_2bDQJTDFIztzix7](http://wiley.qualtrics.com/SE/?SID=SV_2bDQJTDFIztzix7)

Thank you for submitting your manuscript to Clinical and Experimental Dental Research.

Sincerely,  
Clinical and Experimental Dental Research Editorial Office

**ANEXO B** - Certificado do Comitê de Ética em Pesquisa

**PARECER CONSUBSTANCIADO DO CEP**

**DADOS DO PROJETO DE PESQUISA**

**Título da Pesquisa:** Estudo da abordagem precoce de pacientes com fissuras labiopalatinas tratados com modelador naso alveolar (NAM)

**Pesquisador:** SORAIA MACARI

**Área Temática:**

**Versão:** 2

**CAAE:** 10111619.1.0000.5149

**Instituição Proponente:** UNIVERSIDADE FEDERAL DE MINAS GERAIS

**Patrocinador Principal:** Financiamento Próprio

**DADOS DO PARECER**

**Número do Parecer:** 3.293.101

**Apresentação do Projeto:**

A ortopedia pré-cirúrgica em pacientes com fissura de lábio e palato tem como objetivo reduzir a amplitude das fissuras, melhorar o alinhamento dos segmentos alveolares e reposicionar a pré-maxila previamente à labioplastia. A pesquisa corresponde a um estudo clínico longitudinal prospectivo, simples cego, quali e quantitativo, in vivo, para a avaliação dos efeitos da abordagem precoce (ortopedia maxilar, labioplastia e palatoplastia) em pacientes com fissura lábiopalatinas transforame incisivo bilaterais. A população do estudo será selecionada na clínica do Projeto de Extensão “NAM Nasoalveolar Modelador” da Faculdade de Odontologia da UFMG através de triagem. Serão realizados exame clínico, anamnese e solicitação de autorização dos pais (TCLE). Os pacientes serão alocados de forma aleatória para tratamento com NAM convencional ou NAM Engenharia Reversa (ER). Todos os procedimentos serão executados no mesmo local e por apenas um operador previamente treinado e calibrado. Serão selecionados bebês de até 1 mês de idade, independentemente do sexo, cuja necessidade de tratamento se enquadrar nos critérios de inclusão; os pais/responsáveis serão convidados a participarem da pesquisa e receberão devidos esclarecimentos e explicação sobre os objetivos do estudo. Os bebês utilizarão o aparelho ortopédico (NAM convencional ou NAM ER) por período de três meses e posteriormente serão encaminhados para labioplastia. Quando o bebê estiver próximo de completar um ano de idade será encaminhado para a palatoplastia. O acompanhamento do sucesso do tratamento do NAM, labioplastia e palatoplastia para centralização da prémaxila será feito por meio de moldagens

**Endereço:** Av. Presidente Antônio Carlos, 6627 2º Ad SI 2005

**Bairro:** Unidade Administrativa II

**CEP:** 31.270-901

**UF:** MG

**Município:** BELO HORIZONTE

**Telefone:** (31)3409-4592

**E-mail:** coep@prpq.ufmg.br

Continuação do Parecer: 3.293.101

realizadas nos seguintes tempos experimentais: inicial (T0), após 3 de uso do NAM porém antes da labioplastia (T1), 3 meses pós-labioplastia (T2) e 3 meses pós-palatoplastia (T3). Serão realizadas comparações estatísticas entre os tipos de NAM utilizados e entre os diferentes tempos experimentais com o mesmo aparelho. As impressões intraorais da maxila serão feitas com silicone de adição (Express XT ESPE, Unitek / 3M, CA, EUA). O paciente será posicionado no colo de sua mãe, totalmente acordado, com o rosto em um nível superior ao resto do corpo e em direção ao dentista. O tempo de impressão será de 1 minuto. Para avaliação da percepção dos pais na evolução do tratamento de seus filhos e o impacto do mesmo na família será aplicada a versão brasileira dos questionários Parental-Caregiver Perceptions Questionnaire (P-CPQ) e Family Impact Scale (FIS), respectivamente. Os dados registrados poderão ser úteis para a melhor entendimento e tratamento de pacientes com fissuras labiopalatinas e o impacto em suas famílias no primeiro ano de vida destes bebês.

#### **Objetivo da Pesquisa:**

Objetivo Primário:

O objetivo deste estudo será avaliar os efeitos da abordagem precoce em pacientes com fissura lábiopalatinas transforame incisivo bilaterais.

Objetivo Secundário (Objetivos específicos):

Os objetivos específicos consistirão:

1. Avaliar os efeitos do uso do NAM convencional e engenharia reversa (ER) na fissura labiopalatina e forma do arco maxilar em pacientes com fissuras transforame incisivo;
2. Avaliar os efeitos da labioplastia na fissura labiopalatina e forma do arco maxilar em pacientes com fissuras transforame incisivo;
3. Avaliar os efeitos da palatoplastia na fissura labiopalatina e forma do arco maxilar em pacientes com fissuras transforame incisivo;
4. Avaliar a percepção dos pais na evolução do tratamento de seus filhos e o impacto das diferentes etapas do tratamento na família por meio dos questionários Parental Caregiver Perceptions Questionnaire (P-CPQ) e Family Impact Scale (FIS), respectivamente.

#### **Avaliação dos Riscos e Benefícios:**

Riscos:

NAM convencional: Há o risco de um desconforto no bebê ocasionado pelas moldagens para a confecção do aparelho e da própria presença do aparelho. Para minimizar estes acontecimentos a moldagem será sempre realizada pelo professor orientador da clínica e a adaptação e ajuste do

**Endereço:** Av. Presidente Antônio Carlos, 6627 2º Ad SI 2005

**Bairro:** Unidade Administrativa II

**CEP:** 31.270-901

**UF:** MG

**Município:** BELO HORIZONTE

**Telefone:** (31)3409-4592

**E-mail:** coep@prpq.ufmg.br

Continuação do Parecer: 3.293.101

aparelho serão feitos por pessoa capacitada e treinada, utilizando material adequado. Mas, caso o desconforto ocorra, você deverá entrar em contato com algum dos pesquisadores para que este seja averiguado e tratado. O NAM convencional será confeccionado com resina acrílica que é um material inerte já disponível no mercado e muito utilizada por ortodontistas. Todas as medidas serão tomadas para minimizar as possibilidades de risco, como a padronização dos procedimentos e utilização de um material confiável. NAM ER: A pesquisa será realizada nas clínicas odontológicas da Faculdade de Odontologia da Universidade Federal de Minas Gerais (UFMG). Há o risco de um desconforto no bebê ocasionado pelas moldagens para a confecção do aparelho e da própria presença do aparelho. Para minimizar estes acontecimentos a moldagem será sempre realizada pelo professor orientador da clínica e a adaptação e ajuste do aparelho serão feitos por pessoa capacitada e treinada, utilizando material adequado. Mas, caso o desconforto ocorra, o paciente deverá entrar em contato com algum dos pesquisadores para que este seja averiguado e tratado. O NAM engenharia reversa será confeccionado com placas de polietileno que é um material já disponível no mercado e muito utilizada por ortodontistas. Questionários: o responsável pelo paciente poderá ficar constrangido de responder o questionário. Para que não ocorra tal situação os questionários serão aplicados em local isolado de trânsito de pessoas, estando o pesquisador responsável pela pesquisa e o entrevistado sozinhos em sala reservada. Os responsáveis poderão desistir de responder o questionário a qualquer momento.

**Benefícios:**

Com esta pesquisa os bebês terão o benefício de poder ter um melhor acompanhamento do sucesso tratamento da correção das fissuras labio-palatinas.

**Comentários e Considerações sobre a Pesquisa:**

Pesquisa relevante para a Odontologia, em especial para a área de Ortodontia. Término previsto para 02/02/2021. O projeto de pesquisa foi aprovado pelo Departamento. Projeto de pesquisa bem delineado, exequível, e respeita as recomendações éticas na abordagem com os pacientes e seus responsáveis.

As recomendações do CEP foram atendidas:

- os critérios de inclusão foram esclarecidos, serão incluídas apenas mães maiores de 18 anos;
- o TCLE foi adequadamente alterado.

**Considerações sobre os Termos de apresentação obrigatória:**

Este parecer foi elaborado com base nos seguintes documentos anexados à Plataforma Brasil:

- Informações Básicas do Projeto;

**Endereço:** Av. Presidente Antônio Carlos, 6627 2º Ad SI 2005

**Bairro:** Unidade Administrativa II

**CEP:** 31.270-901

**UF:** MG

**Município:** BELO HORIZONTE

**Telefone:** (31)3409-4592

**E-mail:** coep@prpq.ufmg.br

Continuação do Parecer: 3.293.101

- Carta-resposta às diligências;
- Folha de Rosto;
- Parecer consubstanciado aprovado em reunião departamental;
- TCLE para participantes que utilizarão o NAM por engenharia reversa;
- TCLE para participantes que utilizarão o NAM convencional;
- Projeto Detalhado / Brochura Investigador.

**Recomendações:**

Recomenda-se a aprovação do projeto de pesquisa "Estudo da abordagem precoce de pacientes com fissuras labiopalatinas tratados com modelador naso alveolar (NAM)" da pesquisadora responsável Profa. Dra. Soraia Macari.

**Conclusões ou Pendências e Lista de Inadequações:**

Projeto de pesquisa aprovado.

**Considerações Finais a critério do CEP:**

Tendo em vista a legislação vigente (Resolução CNS 466/12), o CEP-UFMG recomenda aos Pesquisadores: comunicar toda e qualquer alteração do projeto e do termo de consentimento via emenda na Plataforma Brasil, informar imediatamente qualquer evento adverso ocorrido durante o desenvolvimento da pesquisa (via documental encaminhada em papel), apresentar na forma de notificação relatórios parciais do andamento do mesmo a cada 06 (seis) meses e ao término da pesquisa encaminhar a este Comitê um sumário dos resultados do projeto (relatório final).

**Este parecer foi elaborado baseado nos documentos abaixo relacionados:**

| Tipo Documento  | Arquivo  | Postagem               | Autor         | Situação |
|---|--|------------------------|---------------|----------|
| Informações Básicas do Projeto                            | PB_INFORMAÇÕES_BÁSICAS_DO_PROJETO_1307944.pdf                    | 16/04/2019<br>13:27:36 |               | Aceito   |
| Outros  | Carta_resposta.docx  | 16/04/2019<br>13:25:33 | SORAIA MACARI | Aceito   |
| Projeto Detalhado / Brochura Investigador                 | Projeto_final_2.docx   | 16/04/2019<br>13:25:08 | SORAIA MACARI | Aceito   |
| TCLE / Termos de Assentimento / Justificativa de Ausência | Termo_de_Consentimento_Livre_e_Esclarecido_NAM_ER.docx           | 16/04/2019<br>13:24:22 | SORAIA MACARI | Aceito   |
| TCLE / Termos de Assentimento /                           | Termo_de_Consentimento_Livre_e_Esclarecido_NAM_convencional.docx | 16/04/2019<br>13:16:34 | SORAIA MACARI | Aceito   |

**Endereço:** Av. Presidente Antônio Carlos,6627 2º Ad SI 2005

**Bairro:** Unidade Administrativa II

**CEP:** 31.270-901

**UF:** MG

**Município:** BELO HORIZONTE

**Telefone:** (31)3409-4592

**E-mail:** coep@prpq.ufmg.br

UNIVERSIDADE FEDERAL DE  
MINAS GERAIS



Continuação do Parecer: 3.293.101

|                           |  |                        |               |        |
|---------------------------|--|------------------------|---------------|--------|
| Justificativa de Ausência | Termo_de_Consentimento_Livre_e_Esclarecido_NAM_convencional.docx | 16/04/2019<br>13:16:34 | SORAIA MACARI | Aceito |
| Folha de Rosto            | folha_de_rosto.pdf   | 12/03/2019<br>22:55:24 | SORAIA MACARI | Aceito |
| Outros                    | scan_PARECER_DEPARTAMENTO.pdf                                    | 08/03/2019<br>19:40:48 | SORAIA MACARI | Aceito |

**Situação do Parecer:**

Aprovado

**Necessita Apreciação da CONEP:**

Não

BELO HORIZONTE, 29 de Abril de 2019

---

**Assinado por:**

**Eliane Cristina de Freitas Rocha  
(Coordenador(a))**

**Endereço:** Av. Presidente Antônio Carlos,6627 2º Ad SI 2005

**Bairro:** Unidade Administrativa II

**CEP:** 31.270-901

**UF:** MG

**Município:** BELO HORIZONTE

**Telefone:** (31)3409-4592

**E-mail:** coep@prpq.ufmg.br