



UNIVERSIDADE ESTADUAL PAULISTA
FACULDADE DE CIÊNCIAS AGRÁRIAS E VETERINÁRIAS
CÂMPUS DE JABOTICABAL

Relatório final do estágio curricular obrigatório do curso de Medicina Veterinária, realizado junto ao Hospital Veterinário HOVET da FMVZ/USP, ao Hospital Veterinário da FMVZ/UNESP de Botucatu e ao Centro Diagnóstico Veterinário BadiLab

Caso de interesse: Pseudo-hermafroditismo masculino em cão associado à Síndrome da persistência de Ducto de Müller (*uterus masculinus*), mucometra, hipospádia e criptorquidismo bilateral: Relato de caso

Isabella Sumida Ito

Orientadora: Prof.^a Dr.^a Paola Castro
Moraes

Relatório do Estágio Curricular em Prática Veterinária apresentado à Faculdade de Ciências Agrárias e Veterinárias, Câmpus de Jaboticabal, Unesp, para graduação em Medicina Veterinária.

JABOTICABAL - SP

2° Semestre/2024



UNIVERSIDADE ESTADUAL PAULISTA
FACULDADE DE CIÊNCIAS AGRÁRIAS E VETERINÁRIAS
CÂMPUS DE JABOTICABAL



RELATÓRIO FINAL DO ESTÁGIO CURRICULAR OBRIGATÓRIO DO CURSO DE MEDICINA VETERINÁRIA, REALIZADO JUNTO AO HOSPITAL VETERINÁRIO HOVET DA FMVZ/USP, AO HOSPITAL VETERINÁRIO DA FMVZ/UNESP DE BOTUCATU E AO CENTRO DIAGNÓSTICO VETERINÁRIO BADILAB

Caso de interesse: Pseudo-hermafroditismo masculino em cão associado à Síndrome da persistência de Ducto de Müller (*uterus masculinus*), mucometra, hipospádia e criptorquidismo bilateral: Relato de caso

Isabella Sumida Ito

Orientadora: Prof.^a Dr.^a Paola Castro Moraes

Supervisores: Prof. Dr. Stefano Carlo Filippo Hagen, Prof.^a Dr.^a Carla Aparecida Batista Lorigado, Prof.^a Dr.^a Juliany Gomes Quitzan e M.V. Ângelo Darezzo Neto.

JABOTICABAL – SP
2º SEMESTRE DE 2024

I89r	<p>Ito, Isabella Sumida</p> <p>Relatório final do estágio curricular obrigatório do curso de Medicina Veterinária, realizado junto ao Hospital Veterinário HOVET da FMVZ/USP, ao Hospital Veterinário da FMVZ/UNESP de Botucatu e ao Centro Diagnóstico Veterinário BadiLab: Pseudo-hermafroditismo masculino em cão associado à Síndrome da persistência de Ducto de Müller (<i>uterus masculinus</i>), mucometra, hipospadia e criptorquidismo bilateral: Relato de Caso / Isabella Sumida Ito. -- , 2024</p> <p>55 p. : il., tabs., fotos</p> <p>Trabalho de conclusão de curso (-) - Universidade Estadual Paulista (UNESP), Faculdade de Ciências Agrárias e Veterinárias, Jaboticabal, Orientadora: Paola Castro Moraes</p> <p>1. Cirurgia Veterinária. 2. Ultrassonografia Veterinária. 3. Hermafroditismo. 4. Útero. I. Título</p>
------	----------------------------------------------------------------------------------------------------------------------------------------------------------------------------------------------------------------------------------------------------------------------------------------------------------------------------------------------------------------------------------------------------------------------------------------------------------------------------------------------------------------------------------------------------------------------------------------------------------------------------------------------------------------------------------------------------------------------------------------------------------------------------------------------------------------------------------------------



UNIVERSIDADE ESTADUAL PAULISTA
"JÚLIO DE MESQUITA FILHO"
Câmpus Jaboticabal



ISABELLA SUMIDA ITO

**RELATÓRIO FINAL DO ESTÁGIO CURRICULAR OBRIGATÓRIO DO CURSO DE
MEDICINA VETERINÁRIA, REALIZADO JUNTO AO HOSPITAL VETERINÁRIO
HOVET DA USP/FMVZ, AO HOSPITAL VETERINÁRIO DA UNESP/FMVZ DE
BOTUCATU E AO CENTRO DIAGNÓSTICO VETERINÁRIO BADILAB
Pseudo-hermafroditismo masculino em cão associado à Síndrome da persistência de
Ducto de Müller (*uterus masculinus*), mucometra, hipospádia e criptorquidismo
bilateral: Relato de caso**

Relatório de Estágio Curricular em Prática Veterinária apresentada à Universidade Estadual Paulista (UNESP), Faculdade de Ciências Agrárias e Veterinárias, Jaboticabal, para obtenção do título de Bacharel em Medicina Veterinária.

Orientador: Prof.^a Dr.^a Paola Castro Moraes

Área de Concentração: Diagnóstico por Imagem e Clínica Cirúrgica de Pequenos Animais


Data da defesa: 09/12/2024

Aprovado
 Reprovado

Banca Examinadora:



Prof.^a Dr.^a Paola Castro Moraes
UNESP – Faculdade de Ciências Agrárias e Veterinárias – Câmpus de Jaboticabal



M.V. Ma. Bruna Bressianini Lima
UNESP – Faculdade de Ciências Agrárias e Veterinárias – Câmpus de Jaboticabal



M.V. Ma. Julia Banharefi Tasso
UNESP – Faculdade de Ciências Agrárias e Veterinárias – Câmpus de Jaboticabal



Prof.^a Dr.^a Paola Castro Moraes
CEGRA

AGRADECIMENTOS

Agradeço primeiramente aos meus pais, Sidney e Eloise, que me amaram, apoiaram durante toda a minha vida. Me ensinaram sobre ser uma pessoa de integridade e sobre a importância de sempre dar tudo de mim. Agradeço à minha irmã Daniela, por sempre me acolher com muito carinho e por seu apoio em tudo que faço. Estar rodeada de pessoas como essas com certeza me moldou a ser quem sou hoje. Agradeço também ao meu tio, primo e à minha tia, minha companheira de carro por grande parte de meu estágio curricular.

Sinto um enorme carinho por meus colegas de turma e gostaria de agradecer, especialmente, a Laura, Francis, Luciana, Hugo, Adrian, Pablo, Laís, Giovanna, Victória e Bianca, que estiveram ao meu lado nas aulas, projetos e provas durante esta etapa de minha vida. Aos meus novos companheiros de sala da turma 020, Priscila, Isa, Miguel, Gi, Amanda, Mari, Victor e todos da turma, que me acolheram de braços abertos em meu último ano, também deixo minha gratidão. Agradeço ainda a todos os amigos que fiz ao longo da graduação, membros da LACV, veteranos e calouros, Daniele, Isadora, Carmela, Julia, Bruna, Natália e Gabriel, por terem me proporcionado tantas experiências inesquecíveis.

Sou grata a todos os maravilhosos Médicos Veterinários, residentes, mestrandos e doutorandos que tive o prazer de conhecer na graduação em Jaboticabal e durante meu estágio curricular: Bruna, Naira, Caio, Luís, Gabriel (Xévis), Ariadne, Isa Fabris, Aline, Fernanda, Pedro, Enrico, Patricky, Ângelo, Carla e Edí. Estes me apoiaram e me ensinaram durante meu percurso para me tornar uma Médica Veterinária, e ficarei feliz de poder chamá-los de colegas no futuro. Da mesma forma que agradeço a todos os meus colegas de estágio que passaram por este período junto a mim, Fernando, Rafa, Vivi, Letícia, Emi, Yas, Anna, Gabi, May, Valentina, João e Luís.

Deixo aqui meu agradecimento a todos os meus professores, em especial às Professoras Danuta e Rosemeri, pelos ensinamentos, pelo carinho e por me inspirarem a ser uma profissional de excelência e uma pessoa de coração e alma abertos. Agradeço também ao Professor Andrigo pela oportunidade de iniciar minha carreira científica e por todo o apoio.

Agradeço a Júlia Tasso, por estar sempre aberta a me ajudar e por todo o apoio, seja na LACV, em minha jornada científica ou nesta última etapa da graduação. Quero agradecer também a Bruna, uma amiga que fiz ao final do meu tempo em Jaboticabal, mas que me proporcionou ótimas recordações de meu último ano na faculdade e me ajudou a perceber que não há um caminho definido e imutável para minha vida, que posso traçar a minha jornada ao meu tempo.

Por último, mas não menos importante, agradeço à minha orientadora, Professora Paola, que me acompanhou desde o início de minha entrada na Liga Acadêmica até o fim da graduação como minha orientadora de estágio curricular. Uma professora que, além de excelente profissional, me incentiva a ser uma profissional melhor e torna o aprendizado gratificante.

SUMÁRIO

LISTA DE FIGURAS	vii
LISTA DE TABELAS	x
LISTA DE ABREVIações	xii
I. RELATÓRIO DE ESTÁGIO	13
1. Introdução.....	13
2. Descrição dos locais de estágio.....	14
2.1 Hospital Veterinário HOVET da Faculdade de Medicina Veterinária e Zootecnia da USP, Câmpus de São Paulo	14
2.2 Hospital Veterinário da Faculdade de Medicina Veterinária e Zootecnia da UNESP, Câmpus de Botucatu	17
2.3 BadiLab Centro Diagnóstico Veterinário.....	21
3. Descrição das atividades desenvolvidas.....	23
3.1 Hospital Veterinário HOVET da Faculdade de Medicina Veterinária e Zootecnia da USP, Câmpus de São Paulo.....	23
3.2 Hospital Veterinário da Faculdade de Medicina Veterinária e Zootecnia da UNESP, Câmpus de Botucatu.....	27
3.3 BadiLab Centro Diagnóstico Veterinário.....	31
4. Discussão das atividades desenvolvidas.....	36
4.1 Hospital Veterinário HOVET da Faculdade de Medicina Veterinária e Zootecnia da USP, Câmpus de São Paulo.....	36
4.2 Hospital Veterinário da Faculdade de Medicina Veterinária e Zootecnia da UNESP, Câmpus de Botucatu.....	37
4.3 BadiLab Centro Diagnóstico Veterinário.....	38
5. Considerações Finais	38
II. MONOGRAFIA:	40
1. Introdução	40
2. Revisão de Literatura	41
3. Relato de caso	46
4. Discussão.....	50
5. Conclusão.....	52
6. Referências Bibliográficas.....	52

LISTA DE FIGURAS

Figura 1 - Hospital Veterinário da USP na cidade de São Paulo.....	15
Figura 2 - Setor de Ultrassonografia do Serviço de Imagem do Hospital Veterinário da USP na cidade de São Paulo.....	16
Figura 3 - Setor de Radiologia do Serviço de Imagem do Hospital Veterinário da USP na cidade de São Paulo.....	17
Figura 4 - Serviço de Clínica Cirúrgica de Pequenos Animais (CCPA) do Hospital Veterinário da UNESP, Câmpus de Botucatu.....	18
Figura 5 - Serviço de Clínica Cirúrgica de Pequenos Animais do Hospital Veterinário da UNESP, Câmpus de Botucatu.....	19
Figura 6 - Serviço de Clínica Cirúrgica de Pequenos Animais do Hospital Veterinário da UNESP, Câmpus de Botucatu.....	20
Figura 7 - Serviço de Clínica Cirúrgica de Pequenos Animais do Hospital Veterinário da UNESP, Câmpus de Botucatu.....	21
Figura 8 - Centro Diagnóstico Veterinário BadiLab na cidade de São Paulo....	22
Figura 9 - Serviço de Ultrassonografia do Centro Diagnóstico Veterinário BadiLab na cidade de São Paulo.....	23
Figura 10 - Representação gráfica do número de exames ultrassonográficos e radiográficos realizados no Hospital Veterinário da USP, de 01 de agosto a 30 de setembro de 2024, de acordo com a espécie.....	24
Figura 11 - Representação gráfica da proporção de espécies domésticas e animais silvestres atendidos no Hospital Veterinário da USP, de 01 de agosto a 30 de setembro de 2024, separados por tipo de exame.....	24

- Figura 12** - Representação gráfica da distribuição de sexo dos animais que passaram por procedimentos cirúrgicos no Serviço de CCPA do Hospital Veterinário da UNESP, Câmpus de Botucatu, 1 de outubro a 31 de outubro de 2024.....29
- Figura 13** - Representação gráfica da distribuição de raças dos cães atendidos que passaram por procedimentos cirúrgicos no Serviço de CCPA do Hospital Veterinário da UNESP, Câmpus de Botucatu, de 1 de outubro a 31 de outubro de 2024.....29
- Figura 14** - Representação gráfica da distribuição de sistemas acometidos nos procedimentos cirúrgicos realizados no Serviço de CCPA do Hospital Veterinário da UNESP, Câmpus de Botucatu, de 1 de outubro a 31 de outubro de 2024.....31
- Figura 15** - Representação gráfica do número de exames ultrassonográficos separados por espécie realizados no Centro Diagnóstico BadiLab, cidade de São Paulo, de 4 a 21 de novembro de 2024.....32
- Figura 16** - Representação gráfica da distribuição de espécies domésticas e animais silvestres atendidos pelo Serviço de Ultrassonografia do Centro Diagnóstico BadiLab, cidade de São Paulo, de 4 a 21 de novembro de 2024.....32
- Figura 17** - Representação gráfica da distribuição de sexo dos pacientes atendidos pelo Serviço de Ultrassonografia do Centro Diagnóstico BadiLab, São Paulo, de 4 a 21 de novembro de 2024.....33
- Figura 18** - Representação gráfica das raças de cães que realizaram exames ultrassonográficos no Centro Diagnóstico BadiLab, cidade de São Paulo, de 4 a 21 de novembro de 2024.....34
- Figura 19** – Esquema dos ductos de Wolff e de Müller em animal de sexo indiferenciado durante a embriogênese, desenvolvendo para indivíduos macho e fêmea.....42

Figura 20 – **A)** Esquema detalhando o sistema reprodutor masculino interno normal de cão **B)** Esquema detalhando o sistema reprodutor internos de um cão pseudo-hermafrodita apresentado Síndrome de Persistência dos Ductos de Müller44

LISTA DE TABELAS

- Tabela 1** - Relação entre espécie e definição de raça dos animais domésticos atendidos pelo Serviço de Ultrassonografia no Hospital Veterinário da USP, de 01 de agosto a 30 de setembro de 2024.....25
- Tabela 2** - Relação entre espécie e definição de raça dos animais domésticos atendidos pelo Serviço de Radiologia no Hospital Veterinário da USP, de 01 de agosto a 30 de setembro de 2024.....25
- Tabela 3** - Tipos e frequência de exames realizados no Serviço de Ultrassonografia do Hospital Veterinário da USP, de 01 de agosto a 30 de setembro de 2024.....26
- Tabela 4** - Frequência dos motivos para realização de exame ultrassonográfico dos pacientes atendidos pelo Hospital Veterinário da USP, de 01 de agosto a 30 de setembro de 2024.....27
- Tabela 5** - Relação entre espécie e definição de raça dos animais que passaram por procedimentos cirúrgicos no Serviço de CCPA do Hospital Veterinário da UNESP, Câmpus de Botucatu, de 1 de outubro a 31 de outubro de 2024.....28
- Tabela 6** - Relação entre espécie e casuística de procedimentos cirúrgicos realizados no Serviço de CCPA do Hospital Veterinário da UNESP, Câmpus de Botucatu, de 1 de outubro a 31 de outubro de 2024.....30
- Tabela 7** - Relação entre espécie e definição de raça dos animais domésticos que realizaram exames ultrassonográficos no Centro Diagnóstico BadiLab, cidade de São Paulo, de 4 a 21 de novembro de 2024...33
- Tabela 8** - Tipos e frequência de exames realizados no Serviço de Ultrassonografia do Centro Diagnóstico BadiLab, cidade de São Paulo, de 4 a 21 de novembro de 2024.....34

Tabela 9 - Frequência dos motivos para realização de exame ultrassonográfico de pacientes atendidos pelo serviço de ultrassonografia do Centro Diagnóstico BadiLab, cidade de São Paulo, de 4 a 21 de novembro de 2024.....	35
------------------------------------------------------------------------------------------------------------------------------------------------------------------------------------------------------------------------------------	----

LISTA DE ABREVIACOES

CCPA	Clnica Cirrgica de Pequenos Animais
FCAV	Faculdade de Cincias Agrrias e Veterinrias
FMVZ	Faculdade de Medicina Veterinria e Zootecnia
HAM	Hormnio antimlleriano
HV	Hospital Veterinrio
HV-FMVZ	Hospital Veterinrio da Faculdade de Medicina Veterinria e Zootecnia de Botucatu
ITU	Infeco do Trato Urinrio
MPA	Medicao pr-anestsica
PAMC	Pronto Atendimento Mdico - Pacientes Crticos
PDMS	Sndrome da Persistncia dos Ductos de Mller
PMSP	Prefeitura Municipal de So Paulo
TDF	Fator de Diferenciao Testicular
UNESP	Universidade Estadual Paulista "Jlio de Mesquita Filho"
USP	Universidade de So Paulo
VGE	Vias Genitais Externas
VGI	Vias Genitais Internas

I. RELATÓRIO DE ESTÁGIO

1. Introdução

O estágio curricular obrigatório é realizado durante o último semestre do curso de Medicina Veterinária pela Universidade Estadual Paulista “Júlio de Mesquita Filho”, (UNESP), FCAV, em Jaboticabal, e exige um total de 600 horas. Este estágio é parte fundamental para a formação e obtenção de título de Médico Veterinário, permitindo ao discente aprimorar seus conhecimentos teóricos e, sobretudo, práticos na área de interesse, além de proporcionar vivências em diversas realidades dentro das inúmeras áreas de atuação da profissão.

O presente relatório refere-se às atividades desenvolvidas pela discente Isabella Sumida Ito, graduanda do décimo semestre do curso de bacharelado em Medicina Veterinária na UNESP, Câmpus de Jaboticabal. O estágio curricular obrigatório em Prática Veterinária foi realizado sob orientação da Prof.^a Dr.^a Paola Castro Moraes, contemplando as áreas de Diagnóstico por Imagem e Clínica Cirúrgica de Pequenos Animais.

O primeiro local de estágio foi o Hospital Veterinário “HOVET” da Faculdade de Medicina Veterinária e Zootecnia da USP, Câmpus de São Paulo, realizado em período integral, de 1º de agosto a 30 de setembro de 2024, totalizando 336 horas. A aluna participou da rotina do Serviço de Imagem, auxiliando no preparo, organização e higiene de ambientes, equipamentos e materiais. Além disso, contribuiu no preparo e contenção de pacientes, reposição de materiais e em exames ultrassonográficos e radiográficos de diversas modalidades. Também foram acompanhados os processos de interpretação e redação de laudos, além de discussões de casos clínicos e reuniões de departamento.

O segundo local de estágio foi o Hospital Veterinário da Faculdade de Medicina e Zootecnia da FMVZ/UNESP, Câmpus de Botucatu (HV-FMVZ), realizado em período integral, de 1º a 31 de outubro de 2024, perfazendo 184 horas. As atividades ocorreram no Departamento de Clínica Cirúrgica de Pequenos Animais e incluíram anamnese e exame físico em casos novos e em retornos, acompanhamento de animais internados, planejamento cirúrgico e redação de receituários. Além disso, realizou-se o acompanhamento pré e pós cirúrgico imediato e organização e higiene de materiais e ambulatórios. No centro cirúrgico, a aluna se paramentou e assumiu a

posição de auxiliar ou instrumentadora em diversos procedimentos ou foi dado suporte fora do campo estéril.

Por último, a terceira parte do estágio foi realizada no centro diagnóstico BadiLab Consultas e Serviços Veterinários, Unidade Centro Diagnóstico Veterinário em São Paulo, em período integral, de 4 de novembro a 21 de novembro de 2024, totalizando 80 horas. A aluna acompanhou diversas modalidades de exames de imagem ultrassonográficos em animais domésticos e silvestres, se responsabilizando pela contenção e preparo dos pacientes.

2. Descrição dos locais de estágio

2.1. Hospital Veterinário HOVET da Faculdade de Medicina Veterinária e Zootecnia da USP

O Hospital Veterinário “HOVET” da Faculdade de Medicina Veterinária e Zootecnia da USP é um hospital-escola localizado na cidade de São Paulo (SP), na Av. Professor Orlando Marques de Paiva, 87. O atendimento ocorre de segunda a sexta-feira, das 8 horas até às 17 horas, sendo oferecido para pequenos animais, grandes animais e para animais silvestres ou exóticos (Figura 1).

No atendimento de pequenos animais, o serviço de internação tem capacidade para até cinco animais domésticos, de forma noturna durante a semana e integralmente aos fins de semana. As vagas são preenchidas de acordo com a gravidade do caso e necessidade do tutor.

Os sistemas utilizados no hospital são o GuruVet para armazenar os prontuários dos pacientes, e o Synapse® PACS para o Serviço de Imagem.

Atualmente, o atendimento no hospital é separado em duas modalidades: Atendimento público, em que as despesas são integralmente cobertas pela prefeitura Municipal de São Paulo (PMSP) após avaliação socioeconômica por assistente social; e atendimento privado, em que as despesas são custeadas pelos próprios tutores.



Figura 1 - Hospital Veterinário da USP na cidade de São Paulo. **A)** Entrada. **B)** Corredor principal de espera para atendimento. **Fonte:** Acervo pessoal.

O Serviço de Imagem está sob responsabilidade do Prof. Dr. Stefano Carlo Filippo Hagen e da Prof.^a Dr.^a Carla Aparecida Batista Lorigado, havendo, atualmente, um residente do segundo ano, dois residentes do primeiro ano, duas veterinárias contratadas e quatro técnicos em radiologia. Este serviço faz parte do Departamento de Cirurgia e realiza exames requeridos pelos demais serviços de pequenos animais, tais como Clínica Médica, Cirurgia de Pequenos Animais, Ortopedia, Oftalmologia, Obstetrícia, Serviço de Dor, Nutrologia e o Pronto Atendimento Médico-Pacientes Críticos (PAMC). Além disso, também é atendida a demanda do Ambulatório de Aves, o qual é responsável pelo atendimento de diversos animais silvestres, não apenas aves. Os exames de imagem em grandes animais são realizados e laudados exclusivamente pelo professor responsável pela subárea, Prof. Dr. Stefano Hagen, e pelos técnicos de radiologia.

Dentre os exames oferecidos pelo Serviço de Imagem estão: radiografia, tomografia computadorizada e ultrassonografia, sendo esta última realizada em ala separada das demais.

No serviço de ultrassonografia, o atendimento é realizado por uma médica veterinária contratada que atua no período da manhã juntamente com os residentes, sendo necessária a presença de pelo menos dois profissionais realizando exames. O local conta com uma sala para redação de laudos, equipada com dois computadores integrados no sistema GuruVet e programa de laudos próprio da FMVZ, e duas salas para realização de exames, cada uma contendo seu respectivo aparelho

ultrassonográfico: um Phillips Affinity 70 e um Canon Aplio-a, ambos com três *probes*: linear, convexa e microconvexa (Figura 2).




Figura 2 - Setor de Ultrassonografia do Serviço de Imagem do Hospital Veterinário da USP na cidade de São Paulo. **A)** Sala para redação de laudos ultrassonográficos. **B)** Sala para realização de exames ultrassonográficos **Fonte:** Acervo pessoal.

Cada sala de exame está equipada com: duas mesas, ar-condicionado, seringas e agulhas hipodérmicas, gaze, máquina de tosa, calhas veterinárias, gel condutor para ultrassom, álcool 70%, clorexidina degermante, desinfetante, esparadrapo, toalhas de papel descartáveis, caixa coletora de materiais perfurocortantes, luvas de procedimento, mordanças, tapetes higiênicos, lixo para materiais contaminados e bico, válvula, fluxômetro, umidificadores e máscaras de oxigênio.

Exames realizados à beira-leito, como A-FAST e T-FAST, são realizados no Setor do PAMC, que dispõe de um aparelho ultrassonográfico portátil da GE Healthcare, luvas de procedimento e gel condutor.

O Setor de Radiologia também conta com uma médica veterinária contratada que atua em período integral, havendo o apoio para a redação de laudos realizado por um residente durante a parte da manhã. O posicionamento para as projeções radiográficas é sempre feito por dois técnicos, enquanto a contenção dos animais fica a cargo dos tutores, a fim de reduzir a exposição da equipe à radiação.

O local para exames conta com um aparelho para radiografia digital AGFA HealthCare DR400, um computador, dois monitores, ar-condicionado, calhas veterinárias, quatro aventais plumbíferos, três protetores de tireoide, magnificador radiológico, pesos de areia, mordanças, luvas de procedimento, álcool 70%, desinfetantes, toalhas de papel descartáveis, lixo para materiais contaminados, caixa

coletora de materiais perfurocortantes, agulhas hipodérmicas, seringas, sondas uretrais, soro fisiológico, contrastes iodados não iônicos, iodados iônicos e de bário e bico, válvula, fluxômetro, umidificadores e máscaras de oxigênio. A sala de laudos dispõe de cinco computadores, nove monitores e ar-condicionado (Figura 3).



Figura 3 - Setor de Radiologia do Serviço de Imagem do Hospital Veterinário da da USP na cidade de São Paulo. **A)** Sala de espera. **B)** Sala para realização dos exames radiográficos. **C)** Sala para redação de laudos radiográficos. **Fonte:** Acervo pessoal.

Os exames de Tomografia Computadorizada são realizados sob agendamento somente pela Prof.^a Dr.^a Carla Lorigado. Os laudos desses exames são elaborados por ela ou pela veterinária contratada do Setor de Radiologia.

2.2. Hospital Veterinário da Faculdade de Medicina Veterinária e Zootecnia (HV-FMVZ) da UNESP, Câmpus de Botucatu

O Hospital Veterinário da Faculdade de Medicina Veterinária e Zootecnia da UNESP, Câmpus de Botucatu – SP (HV-FMVZ), é um hospital-escola localizado na Av. Prof. Dr. Walter Maurício Correia, s/n. O horário de funcionamento é das 8 horas às 18 horas, de segunda a sexta-feira, com plantões de atendimento reduzido aos

sábados e domingos, também neste mesmo horário. São oferecidos serviços para pequenos animais, grandes animais e animais silvestres e exóticos.

O hospital disponibiliza o Serviço de Assistência Social para usuários carentes, a fim de auxiliar nas despesas decorrentes dos serviços prestados. Para isso, é solicitado o envio de documentos que comprovem a renda familiar e realização de uma entrevista para avaliar a possibilidade de redução parcial do valor a ser quitado.

O Departamento de Clínica Cirúrgica de Pequenos Animais (CCPA) (Figura 4) do HV-FMVZ tem como professoras responsáveis: Prof.^a Dr.^a Cláudia Valéria Seullner Brandão, Prof.^a Dr.^a Luciane dos Reis Mesquita, Prof.^a Dr.^a Juliany Gomes Quitzan e Prof.^a Dr.^a Sheila Canevese Rahal. A equipe é composta também por uma médica veterinária contratada, quatro residentes do segundo ano e quatro residentes do primeiro ano.



Figura 4 - Serviço de Clínica Cirúrgica de Pequenos Animais (CCPA) do Hospital Veterinário da UNESP, Câmpus de Botucatu. **A)** Entrada do Hospital. **B)** Entrada do Departamento de CCPA. **C)** Local de espera para atendimento pela CCPA
Fonte: Acervo pessoal.

O Departamento da CCPA dispõe de quatro ambulatórios para atendimento, sendo um deles exclusivamente destinado a gatos. Outro ambulatório inclui baias de

internação, bombas de infusão e sistemas de fluidoterapia para acompanhamento de parâmetros no período diurno (Figura 5).

Cada ambulatório conta com, ao menos, duas mesas, cadeiras e um computador integrado no sistema de atendimento próprio da FMVZ/UNESP, utilizado para identificação e acesso ao prontuário do animal. Além disso, estão disponíveis em cada ambulatório: gaze, compressas, esparadrapo, fita microporosa, bandagem elástica auto-aderente, talas, algodão ortopédico, atadura, agulhas hipodérmicas, seringas, cateteres, escalpe, lâminas de tricotomia, álcool 70%, clorexidina degermante e alcoólica, desinfetante, mordanças, tubos para coleta de exames de hemograma e bioquímico, toalhas de papel descartáveis, lixo para materiais contaminados e caixa coletora de materiais perfurocortantes.

Os procedimentos cirúrgicos mais simples e de curta duração são realizados em um ambulatório cirúrgico que dispõe dos mesmos materiais que os ambulatórios, além de um aparelho de anestesia geral inalatória e um monitor multiparamétrico (Figura 5-D).



Figura 5 - Serviço de CCPA do Hospital Veterinário da UNESP, Câmpus de Botucatu. **A)** Ambulatório com baias de internação. **B)** Ambulatório de atendimento para gatos. **C)** Ambulatório de atendimento **D)** Ambulatório cirúrgico. **Fonte:** Acervo pessoal.

Antes de serem levados ao centro cirúrgico, os pacientes passam por uma sala reservada para a administração de medicação pré-anestésica (MPA), cateterização

venosa e tricotomia pré-cirúrgica. A sala é equipada com uma mesa metálica, aparelho para respiração mecânica, armário e geladeira destinada ao armazenamento dos respectivos medicamentos, sendo o local de responsabilidade do Serviço de Anestesiologia.

Ao fundo do setor, localiza-se uma sala de armazenamento de medicamentos, instrumentais cirúrgicos, fios cirúrgicos absorvíveis e inabsorvíveis, agulhados e não agulhados, agulhas cirúrgicas, lâminas de bisturi, materiais para antissepsia do campo cirúrgico, sondas uretrais, de Foley e gástricas, pró-pés, gorros, luvas, e mascarás cirúrgicas.

A área para paramentação cirúrgica, localizada após dois vestiários, conta com quatro pias para antissepsia das mãos e braços com clorexidina degermante, além de escovas para antissepsia. Há também uma mesa para colocação de aventais e luvas esterilizadas, e armários contendo aventais, campos cirúrgicos e luvas estéreis. (Figura 6).




Figura 6 - Serviço de CCPA do Hospital Veterinário da UNESP, Câmpus de Botucatu. **A)** Sala de armazenamento de materiais cirúrgicos. **B)** Pia para antissepsia cirúrgica das mãos e braços. **C)** Local para paramentação cirúrgica e armazenamento de materiais estéreis. **Fonte:** Acervo pessoal.

Após as salas de paramentação, estão localizados quatro centros cirúrgicos, sendo um reservado para procedimentos do Serviço de Oftalmologia e outro para cirurgias contaminadas. Cada centro conta com: mesa metálica para realização do

procedimento, mesa para instrumentais, tapete de aquecimento, foco cirúrgico, aparelho para anestesia inalatória, bomba de infusão de seringa, monitor multiparamétrico, medicamentos de emergência, materiais para intubação orotraqueal, cadeiras e mesas para apoio dos materiais cirúrgicos (Figura 7). Também está disponível um aparelho ultrassonográfico para a realização de bloqueios anestésicos locais guiados por ultrassom de responsabilidade do Serviço de Anestesiologia.

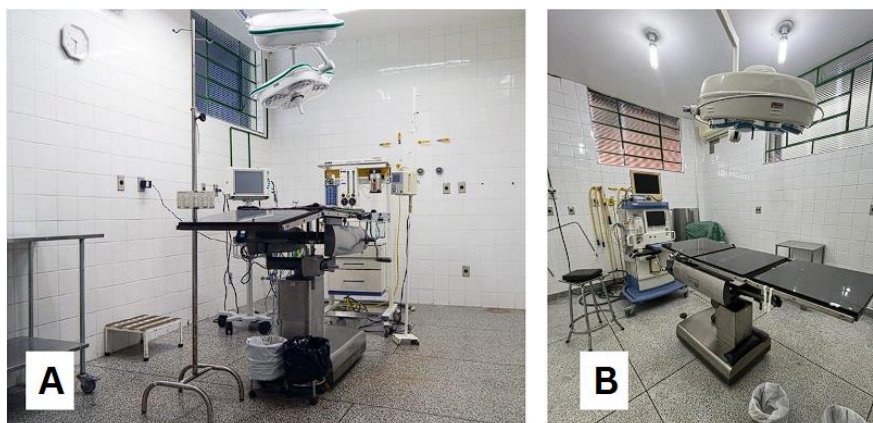


Figura 7 - Serviço de CCPA do Hospital Veterinário da UNESP, Câmpus de Botucatu. **A)** Centro cirúrgico para procedimentos contaminados. **B)** centro cirúrgico para procedimentos não contaminados. **Fonte:** Acervo pessoal.

2.3. Centro Diagnóstico Veterinário BadiLab

A empresa BadiLab Consultas e Serviços Veterinários é uma empresa de iniciativa privada composta por duas unidades, sendo a unidade 1 um Centro Diagnóstico Veterinário, especializado em exames laboratoriais e de imagem, e a unidade 2 um Centro de Cirurgias e Especialidades. O centro diagnóstico está localizado na Rua Dr. Costa Júnior, 484, em São Paulo – SP. Seu horário de funcionamento é de segunda a sexta-feira, das 7:30 às 20:00, e aos sábados, das 7:30 às 15:00.

O centro diagnóstico oferece atendimento para pequenos animais e pets silvestres e exóticos, além de disponibilizar salas de espera e de coleta *Cat Friendly*, exclusivas para gatos. Entre os serviços oferecidos estão exames de endoscopia, ultrassonografia, radiografia, eletrocardiografia, ecocardiografia, exames hematológicos, bioquímicos, microbiológicos, imunológicos, hormonais, coproparasitológicos, histopatológicos, exame de urinálise e de citologia (Figura 8).



Figura 8 - Centro Diagnóstico Veterinário BadiLab na cidade de São Paulo. **A)** Faixada do local. **B)** Área de espera aberta. **C)** Sala de espera exclusiva para gatos. **D)** Corredor de espera coberto. **Fonte:** Acervo pessoal.

O Serviço de Ultrassonografia conta com duas salas destinada a exames, cada uma com um aparelho de ultrassom GE HealthCare LOGIQ F6, acompanhados de duas probes (linear e microconvexa). Cada sala é equipada com um computador integrado no sistema Vertis para acesso aos dados dos pacientes e redação de laudos, uma mesa para exame, calhas veterinárias, ar-condicionado, agulhas hipodérmicas, seringas, gaze, algodão, álcool 70%, toalhas de papel descartáveis, gel condutor para ultrassom, máquina aquecedora de gel condutor de ultrassom, luvas de procedimento e desinfetante (Figura 9).

Os exames ultrassonográficos são realizados por uma equipe composta por CINCO médicos veterinários contratados, com pelo menos dois profissionais atendendo por dia, em dias fixos da semana. Eles são acompanhados por dois assistentes que auxiliam com a contenção dos pacientes.



Figura 9 - Serviço de Ultrassonografia do Centro Diagnóstico Veterinário BadiLab na cidade de São Paulo. **A)** Sala 1 para exame de ultrassonografia. **B)** Sala 2 para exame de ultrassonografia. **Fonte:** Acervo pessoal.

3. Descrição das atividades desenvolvidas

3.1. Hospital Veterinário HOVET da Faculdade de Medicina Veterinária e Zootecnia da USP

O Serviço de Imagem do HOVET é dividido em três setores: Ultrassonografia, Radiologia e Tomografia Computadorizada. Os médicos veterinários residentes rotacionam entre os setores ao longo do programa, com exceção do último setor listado. Da mesma forma, os estagiários rotacionaram entre os setores de Ultrassonografia e Radiologia de acordo com o dia e período, sendo possível acompanhar ambos igualmente.

Durante a rotina, os alunos tornaram-se responsáveis pela organização e higiene das salas de exame, equipamentos e materiais. Além disso, assumiram o preparo, tricotomia e contenção de pacientes, reposição de materiais e auxiliar exames de cistocentese, citologia guiada por ultrassom, coleta de líquido abdominal e ultrassonografias à beira-leito no PAMC. A aluna também colaborou no posicionamento para projeções radiográficas, radiografias contrastadas e acompanhando a interpretação e redação de laudos radiográficos e ultrassonográficos. Todas as atividades foram supervisionadas por um residente ou docente.

A participação dos estagiários também ocorreu nas reuniões quinzenais do serviço e nas discussões de casos clínicos às quartas-feiras, que abrangem todos os serviços do HOVET. Dentre os temas discutidos pode-se citar: “Tipos de padrões ultrassonográficos em baço”, “Alterações ultrassonográficas e diagnósticos

diferenciais em intestino”, “A-FAST, T-FAST e Vet Blue”, “Eletrocardiograma”, “Alimentação de felinos: Royal Canin”, “Escolha do fármaco para controle de dor”.

A figura 10 ilustra o número total de animais que realizaram exames ultrassonográficos e radiográficos atendidos pelo Serviço de Imagem do HOVET, durante o período de 1º de agosto a 30 de setembro de 2024. Os pacientes foram classificados de acordo com o tipo de exame realizado, a espécie doméstica examinada ou animal silvestre. Dentre os animais silvestres atendidos, pode-se citar: coelho, jabuti-piranga, calopsita, urubu-preto, diversas espécies de psitacídeos e passeriformes, sagui de tufo branco, ganso caipira e pombo-comum.

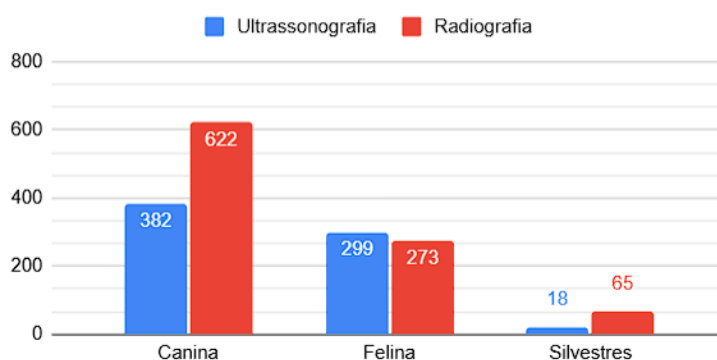


Figura 10 - Representação gráfica do número de exames ultrassonográficos e radiográficos realizados no Hospital Veterinário da USP, de 01 de agosto a 30 de setembro de 2024 de acordo com a espécie. **Fonte:** Acervo pessoal.

A figura 11 traz a proporção e distribuição de todas as espécies domésticas e animais silvestres atendidos nos setores de Ultrassonografia e Radiologia, em todo o período de estágio.




Figura 11 - Representação gráfica da proporção de espécies domésticas e animais silvestres atendidos no Hospital Veterinário da USP, de 01 de agosto a 30 de setembro de

2024 separados por tipo de exame. **A)** Exames radiográficos. **B)** Exames ultrassonográficos. **Fonte:** Acervo pessoal.

A tabela 1 apresenta a relação quanto a espécie e definição de raça dos animais domésticos atendidos no Setor de Ultrassonografia do HOVET durante o período de estágio. Da mesma forma, a tabela 2 exibe a mesma relação referente aos pacientes submetidos a exames radiográficos.

Tabela 1 - Relação entre espécie e definição de raça dos animais domésticos atendidos pelo Setor de Ultrassonografia no Hospital Veterinário da USP, de 01 de agosto a 30 de setembro de 2024. **Fonte:** Acervo pessoal.

Espécie doméstica	Com raça definida	Sem raça definida	Total
Canina	217 (56,81%)	165 (43,19%)	382 (56,09%)
Felina	7 (2,34%)	292 (97,66%)	299 (43,91%)
Total	224 (32,89%)	457 (67,11%)	681 (100%)

Tabela 2 - Relação entre espécie e definição de raça dos animais domésticos atendidos pelo Setor de Radiologia no Hospital Veterinário da USP, de 01 de agosto a 30 de setembro de 2024. **Fonte:** Acervo pessoal.

Espécie doméstica	Com raça definida	Sem raça definida	Total
Canina	318 (51,12%)	304 (48,88%)	622 (69,50%)
Felina	5 (1,83%)	268 (98,17%)	273 (30,50)
Total	323 (36,09%)	572 (63,91%)	895 (100%)

A tabela 3 ilustra os tipos de exames realizados e sua casuística no Setor de Ultrassonografia do HOVET durante o período de estágio. Além dos exames de ultrassonografia abdominal, cervical, ocular, articular, cistocentese e citologia aspirativa, o Serviço de Imagem também oferece exames focados em sistemas específicos. É relevante mencionar que houve casos em que um único paciente passou por mais de um exame ultrassonográfico.

Tabela 3 - Tipos e frequência de exames realizados no Setor de Ultrassonografia do Hospital Veterinário da USP, de 01 de agosto a 30 de setembro de 2024. **Fonte:** Acervo pessoal.

Tipo de exame	Número de exames realizados
A-FAST	2 (0,26%)
Cistocentese guiada por ultrassom	85 (11,10%)
Citologia aspirativa guiada por ultrassom	3 (0,39%)
Ultrassonografia abdominal/ cavidade celomática	641 (84,02%)
Ultrassonografia articular	1 (0,14%)
Ultrassonografia cervical	5 (0,66%)
Ultrassonografia focada em adrenal	2 (0,26%)
Ultrassonografia focada em membro pélvico	1 (0,14%)
Ultrassonografia focada em trato gastrointestinal	10 (1,31%)
Ultrassonografia focada em útero	1 (0,14%)
Ultrassonografia focada em vias urinárias	10 (1,31%)
Ultrassonografia ocular	2 (0,26%)
Total	766 (100%)

A Tabela 4 apresenta os motivos para a realização do exame ultrassonográfico nos pacientes atendidos, classificados de acordo com sistema afetado, casos de neoplasia ou trauma. Vale destacar que os animais que apresentaram sintomas inespecíficos, cujo motivo não foi identificado durante o exame ultrassonográfico e, portanto, não tiveram acompanhamento posterior pela estagiária, foram classificados como 'a esclarecer'. Além disso, motivos de baixa frequência que não se enquadraram nas principais categorias estabelecidas e representam menos de 1% da casuística, como alterações neurológicas e hematológicas, processos infecciosos generalizados, afecções articulares e oftálmicas, avaliação pré-operatória e intoxicação medicamentosa. Esses foram designados a categoria 'Outros'.

Tabela 4- Frequência dos motivos para realização de exame ultrassonográfico dos pacientes atendidos pelo Hospital Veterinário da USP, de 01 de agosto a 30 de setembro de 2024. **Fonte:** Acervo pessoal.

Motivo do exame	Número de animais
A esclarecer*	92 (13,16%)
Alteração no Sistema Digestório	150 (21,46%)
Alteração no Sistema Endócrino	24 (3,44%)
Alteração no Sistema Reprodutor	25 (3,58%)
Alteração no Sistema Urinário	142 (20,31%)
Hérnias verdadeiras	8 (1,14%)
Neoplasia	206 (29,47%)
Linfoma	53 (25,72% das neoplasias)
Outros**	27 (3,86%)
Trauma	25 (3,58%)
Total	699 (100%)

Notas:

* Pacientes cuja o motivo para sintomas inespecíficos não foi esclarecido

** Motivos de baixa frequência menor que 1%, cada.

3.2. Hospital Veterinário da Faculdade de Medicina Veterinária e Zootecnia (HV-FMVZ) da UNESP, Câmpus de Botucatu

Os estagiários do Serviço de CCPA se dividiram em dois grupos, alternando entre o atendimento ambulatorial e o centro cirúrgico, e as atividades de plantão aos sábados, domingos e feriados, em escalas semanais.

Durante os atendimentos ambulatoriais, os estagiários foram responsáveis pela anamnese e exame físico dos pacientes novos e de retorno pós-cirúrgico, confecção de receituários, sondagens uretrais, coletas de exame hematólogicos e bioquímicos, solicitação de exames, acompanhamento de exames de imagem (ultrassonografias e radiografias) e organização dos materiais e dos ambulatórios. Além disso, também auxiliaram os residentes na contenção dos animais, na confecção de talas, curativos e bandagens, administração de medicamentos e aferição dos parâmetros de pacientes internados.

Já no centro cirúrgico, os alunos se responsabilizaram pelo preparo pré-cirúrgico dos pacientes, como tricotomia, acompanhamento da administração de MPA, auxílio na cateterização venosa e antissepsia do campo cirúrgico. Além disso, paramentaram e participaram da equipe cirúrgica como auxiliares ou instrumentadores, sob supervisão do docente ou residente responsável pelo procedimento cirúrgico. Fora do campo estéril, os alunos deram suporte como circulantes, certificando-se do abastecimento de materiais necessários para o procedimento.

A Tabela 5 ilustra a relação entre espécie doméstica e definição de raça dos pacientes atendidos no Serviço de CCPA do HV-FMVZ no período de 1 de outubro a 31 de outubro de 2024. Vale notar que os valores apresentados nas figuras e tabelas a seguir não representam toda a casuística do local durante o período abordado, somente os procedimentos cirúrgicos que a estagiária acompanhou.

Tabela 5 - Relação entre espécie e definição de raça dos animais que passaram por procedimentos cirúrgicos no Serviço de CCPA do Hospital Veterinário da UNESP, Câmpus de Botucatu, de 1 de outubro a 31 de outubro de 2024. **Fonte:** Acervo pessoal.

Espécie doméstica	Com raça definida	Sem raça definida	Total
Canina	15 (46,88%%)	17 (53,12%)	32 (84,21%)
Felina	0	6 (100%)	6 (15,79%)
Total	15 (39,48%%)	23 (60,52%)	38(100%)

A figura 12 registra a distribuição de sexo dos animais que passaram por procedimentos cirúrgicos no HV-FMVZ e foram acompanhados pela estagiária.

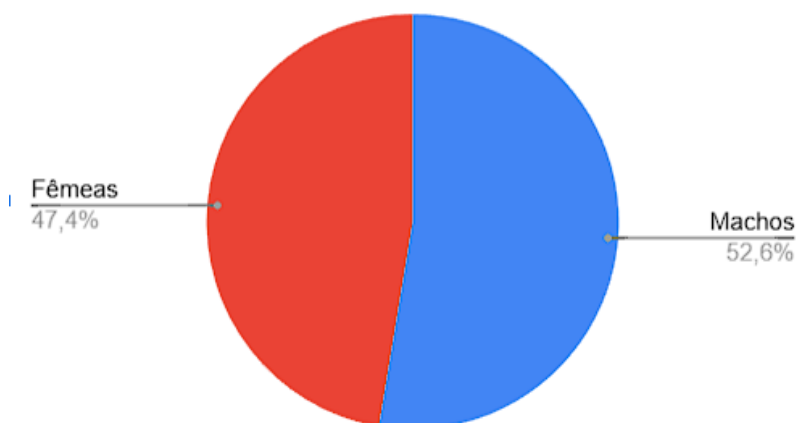


Figura 12 - Representação gráfica da distribuição de sexo dos animais que passaram por procedimentos cirúrgicos no Serviço de CCPA do Hospital Veterinário da UNESP, Câmpus de Botucatu, de 1 de outubro a 31 de outubro de 2024. **Fonte:** Acervo pessoal.

A figura 13 apresenta a distribuição de raças de cães acometidos que passaram por procedimentos cirúrgicos no HV-FMVZ durante o período de estágio.

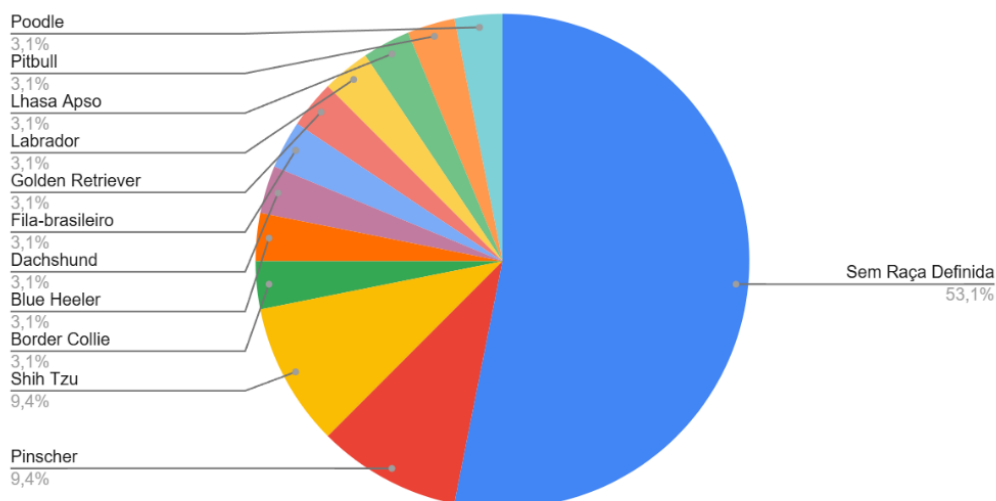


Figura 13 - Representação gráfica da distribuição de raças dos cães acometidos que passaram por procedimentos cirúrgicos no Serviço de CCPA do Hospital Veterinário da UNESP, Câmpus de Botucatu, de 1 de outubro a 31 de outubro de 2024. **Fonte:** Acervo pessoal.

A tabela 6 relaciona a espécie dos pacientes com a casuística dos procedimentos cirúrgicos realizados na CCPA do HV-FMVZ acompanhados pela estagiária. Convém ressaltar que houve casos em que um único paciente passou por mais de um procedimento cirúrgico.

Tabela 6 - Relação entre espécie e casuística de procedimentos cirúrgicos realizados no Serviço de CCPA do Hospital Veterinário da UNESP, Câmpus de Botucatu, de 1 de outubro a 31 de outubro de 2024. **Fonte:** Acervo pessoal.

Procedimento Cirúrgico	Espécie		Total
	Canina	Felina	
Ablação total do conduto auditivo	2	0	2
Amputação de membro pélvico	2	0	2
Amputação de membro torácico	2	0	2
Cistotomia	1	1	2
Colopexia (prolapso retal)	0	1	1
Correção de bypass ureteral	0	1	1
Foraminotomia lateral	1	0	1
Gastrotomia	1	0	1
Hemilaminectomia	2	0	2
Herniorrafia perineal	2	0	2
Laminectomia dorsal	1	0	1
Mandibulectomia	1	0	1
Nodulectomia	3	0	3
Osteossíntese de mandíbula	0	1	1
Osteossíntese membro	10	0	10
Osteotomia da bula ventral	0	1	1
Penectomia	0	2	2
Remoção de placa óssea	1	0	1
Sulcoplastia	1	0	1
Sutura fabelo tibial	5	0	5
Trepanação de seio frontal	0	1	1
Total	35	8	43

A figura 14 demonstra a frequência dos sistemas acometidos nos procedimentos cirúrgicos acompanhados pela estagiária no CCPA.

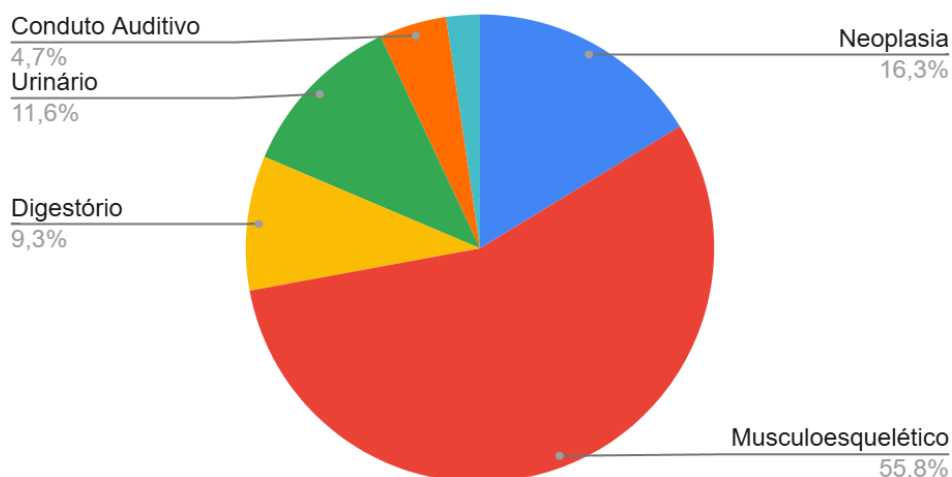


Figura 14 - Representação gráfica da distribuição de sistemas acometidos nos procedimentos cirúrgicos realizados no Serviço de CCPA do Hospital Veterinário da UNESP, Câmpus de Botucatu, de 1 de outubro a 31 de outubro de 2024. **Fonte:** Acervo pessoal.

3.3. Centro Diagnóstico Veterinário BadiLab

Durante o período de estágio, foram acompanhados os exames ultrassonográficos do local. A estagiária se responsabilizou pela organização dos ambulatórios e materiais, auxiliou na contenção dos pacientes, nas coletas de exames de cistocentese e acompanhou a redação dos laudos ultrassonográficos.

A figura 15 registra o número total de animais que realizaram exames ultrassonográficos durante o período de estágio no Centro Diagnóstico, sendo classificados de acordo com o tipo de exame realizado e a espécie doméstica ou animal silvestre.

É importante salientar que os valores apresentados nas figuras e tabelas a seguir não representam toda a casuística do local durante o período de estágio, mas somente os exames de imagem que a estagiária acompanhou.

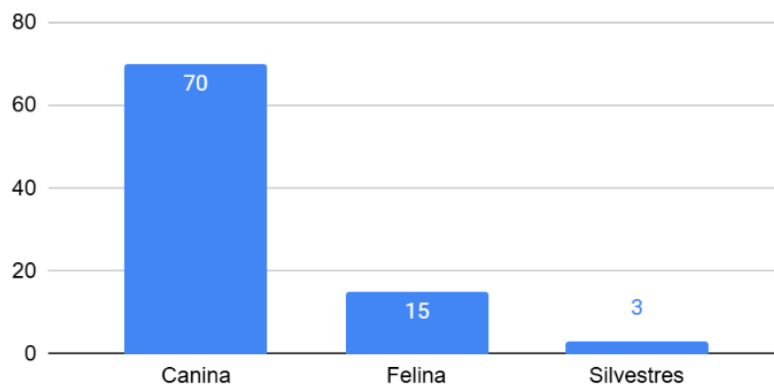


Figura 15 - Representação gráfica do número de exames ultrassonográficos separados por espécie realizados no Centro Diagnóstico BadiLab, cidade de São Paulo, de 4 a 21 de novembro de 2024. **Fonte:** Acervo pessoal.

A figura 16 demonstra a proporção das espécies domésticas e dos animais silvestres que foram atendidos, enquanto a figura 17 expõe a distribuição de sexo destes mesmos animais. Dentre os animais silvestres, pode-se citar: porquinho-da-índia, papagaio-verdadeiro e hamster.

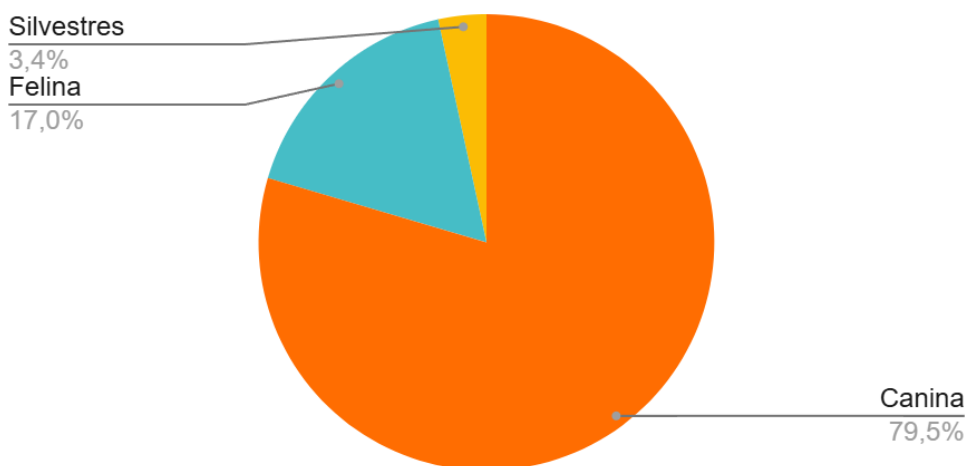


Figura 16 - Representação gráfica da distribuição de espécies domésticas e animais silvestres atendidos pelo Serviço de Ultrassonografia do Centro Diagnóstico BadiLab, cidade de São Paulo, de 4 a 21 de novembro de 2024. **Fonte:** Acervo pessoal.

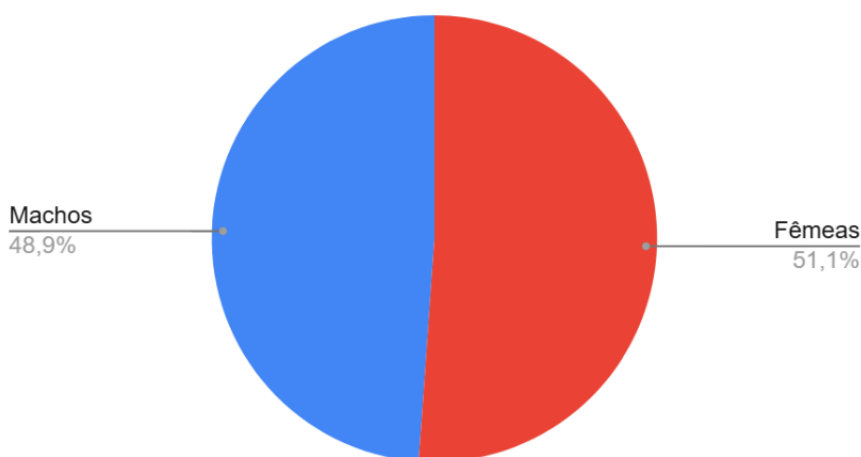


Figura 17 - Representação gráfica da distribuição de sexo dos pacientes atendidos pelo Serviço de Ultrassonografia do Centro Diagnóstico BadiLab, São Paulo, de 4 a 21 de novembro de 2024. **Fonte:** Acervo pessoal.

A tabela 7 apresenta a relação da espécie e definição de raça dos animais domésticos acompanhados pela estagiária na BadiLab, enquanto a figura 18 demonstra a distribuição de raças caninas. A categoria de raças denominada 'Outros' se refere a raças atendidas somente uma única vez, incluindo Cotton de Tulear, Pastor de Shetland, West Highland White Terrier, ente outros.

Tabela 7 - Relação entre espécie e definição de raça dos animais domésticos que realizaram exames ultrassonográficos no Centro Diagnóstico BadiLab, cidade de São Paulo, de 4 a 21 de novembro de 2024. **Fonte:** Acervo pessoal.

Espécie doméstica	Com raça definida	Sem raça definida	Total
Canina	45 (64,29%)	25 (35,71%)	70 (82,35%)
Felina	1 (6,67%)	14(93,33%)	15 (17,65%)
Total	46 (54,12%)	39 (45,88%)	85 (100%)

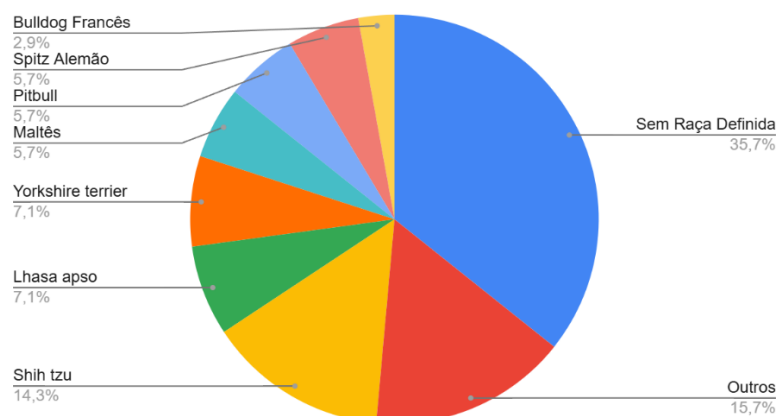


Figura 18 - Representação gráfica das raças de cães que realizaram exames ultrassonográficos no Centro Diagnóstico BadiLab, cidade de São Paulo, de 4 a 21 de novembro de 2024. **Fonte:** Acervo pessoal.

A tabela 8 apresenta os tipos e a frequência dos exames ultrassonográficos realizado no Centro Diagnóstico durante o respectivo período de estágio da aluna. Além dos exames listados abaixo, citologia aspirativa guiada por ultrassom e coleta de líquido livre abdominal e torácico também estão dentre os serviços disponíveis, no entanto, nenhum desses exames foi acompanhado durante o período de estágio. Vale ressaltar que houve casos em que um único paciente passou por mais de um exame ultrassonográfico.

Tabela 8 - Tipos e frequência de exames realizados no Serviço de Ultrassonografia do Centro Diagnóstico BadiLab, cidade de São Paulo, de 4 a 21 de novembro de 2024. **Fonte:** Acervo pessoal.

Tipo de exame	Número de exames realizados
Ultrassonografia abdominal/ Cavidade celomática	73 (74,49%)
Cistocentese guiada por ultrassom	17 (17,34%)
Ultrassonografia articular	4 (4,08%)
Ultrassonografia cervical	3 (3,07%)
Ultrassonografia ocular	1 (1,02%)
total	98 (100%)

A tabela 9 traz a frequência dos motivos para a realização do exame ultrassonográfico nos pacientes atendidos no Setor de Ultrassonografia, classificados

de acordo com sistema afetado ou casos de neoplasia. Vale destacar que animais que apresentaram sintomas inespecíficos, cujo possível diagnóstico não foi identificado durante o exame ultrassonográfico e, portanto, não tiveram acompanhamento posterior pela estagiária, foram classificados como 'A esclarecer'. Além disso, queixas de baixa frequência que não se enquadraram nas principais categorias estabelecidas, como alterações neurológicas, hematológicas e oftálmicas, foram designadas a categoria 'Outros'.

Na categoria 'Alteração pontual' foram identificados casos em que a queixa do tutor se referiu a um único episódio, no qual não necessariamente haveria alguma alteração fisiológica, como exposição do órgão peniano, espirro reverso ou ingestão de pequena quantidade de papel. Nestes casos, não foram observadas alteração durante o exame ou outros sinais clínicos.

Tabela 9 - Frequência dos motivos para realização de exame ultrassonográfico de pacientes atendidos pelo Serviço de Ultrassonografia do Centro Diagnóstico BadiLab, cidade de São Paulo, de 4 a 21 de novembro de 2024. **Fonte:** Acervo pessoal.

Motivo do exame	Número de animais
A esclarecer**	4 (4,54%)
Alteração no Sistema Articular	4 (4,54%)
Alteração no Sistema Digestório	11 (12,5%)
Alteração no Sistema Endócrino	5 (5,69%)
Alteração no Sistema Reprodutor	2 (2,27%)
Alteração no Sistema Urinário	14 (15,91%)
Alteração pontual*	13 (14,77%)
Avaliação pré-operatória	4 (4,54%)
Checkup periódico	14 (15,91%)
Neoplasia	14 (15,91%)
Outros***	3 (3,42%)
Total	88 (100%)

Notas:

* Queixa de episódio único sem alterações no exame ultrassonográfico ou sinais clínicos

** Pacientes cuja o motivo para sintomas inespecíficos não foi esclarecido

*** Motivos de baixa frequência (menor que 1 paciente)

4. Discussão das atividades desenvolvidas

4.1. Hospital Veterinário HOVET da Faculdade de Medicina Veterinária e Zootecnia da USP

O grande número de atendimentos agendados e não agendados que foram realizados diariamente no Hospital Veterinário da USP durante os meses de estágio proporcionou uma experiência de aprendizado extremamente ampla. O fluxo de pacientes de diversas origens permite o contato com uma grande diversidade de espécies, bem como variedade de casos, tanto em termos de complexidade, quanto os tipos de queixas, inclusive casos de urgência e emergência.

No que tange a quantidade de exames realizados, o Setor de Radiologia apresentou maior casuística, com 960 exames. Em contrapartida, o Setor de Ultrassonografia realizou 702 exames, 258 (26,87%) exames a menos, durante o mesmo período.

Dentre as espécies atendidas, os cães foram maioria em ambos os setores, correspondendo a 64,8% dos exames radiográficos e 54,6% dos ultrassonográficos, seguidos por gatos e, em menor proporção, animais silvestres. Os felinos foram mais prevalentes nos exames ultrassonográficos (42,8%) em comparação aos radiográficos (28,4%), enquanto os animais silvestres foram mais representados nas radiografias (6,8%) do que nas ultrassonografias (2,6%).

Quanto à raça dos animais domésticos, 97,66% e 98,17% dos felinos nos setores de Ultrassonografia e Radiologia, respectivamente, não possuíam raça definida, proporção bem mais alta do que é observado em cães (43,19% e 48,88%, respectivamente).

No Setor de Ultrassonografia, a maioria dos exames realizados foi de ultrassonografia abdominal completa (84,02%), seguida pela cistocentese guiada por ultrassom (11,10%), e, em menores quantidades, por ultrassonografias focadas no trato gastrointestinal (1,31%) e nas vias urinárias (1,31%). O número limitado de veterinários capacitados disponíveis na rotina para realizar exames de ultrassonografia articular, ocular e cervical, considerando-se que o estabelecimento é um hospital-escola, pode contribuir para a menor quantidade de exames desta natureza. Além disso, os exames de ultrassonografia ocular são majoritariamente realizados no Serviço de Oftalmologia, contribuindo para a baixa casuística no Serviço de Imagem.

O acometimento dos sistemas referentes às queixas principais foi, em sua maioria, de caráter neoplásico (29,47%), dos quais 25,27% dos pacientes oncológicos apresentavam algum tipo de linfoma, uma porcentagem relativamente alta. A ausência de serviço de oncologia ou especialista na área faz com que uma parcela dos pacientes com casos mais complexos seja encaminhada para dar continuidade ao tratamento em outros locais. Ainda assim, muitos pacientes optam por seguir com o acompanhamento e tratamento no HOVET.

Os sistemas mais acometidos, em seguida, foram o digestório (21,46%) e o urinário (20,31%), e então a categoria 'a esclarecer' (13,16%), compreendendo casos que não puderam ser acompanhados ou diagnosticados durante o período de estágio.

4.2. Hospital Veterinário da Faculdade de Medicina Veterinária e Zootecnia (HV-FMVZ) da UNESP, Câmpus de Botucatu

Durante o período de estágio, foram realizados 43 procedimentos cirúrgicos em 38 animais, dos quais 32 (84,2%) eram cães e 6 (15,8%) eram gatos, demonstrando a prevalência da espécie canina. Destes pacientes, a maioria era do sexo masculino (52,6%), enquanto 47,4% eram do sexo feminino. Quanto ao atendimento ambulatorial, devido ao grande influxo de pacientes e do revezamento de estagiários entre atendimentos, não foi possível definir ou analisar o seu número.

Quanto à raça dos animais domésticos, 100% dos felinos não possuíam raça definida, proporção bem mais alta do que é observado em cães, sendo esta 53,12%. Dentre as raças caninas atendidas, destacaram-se pinscher (9,4%) e Shih-tzu (9,4%), enquanto as demais raças, como Poodle, Pitbull, Golden Retriever, entre outros, representaram 3,1% cada.

A rotina do Setor de CCPA abrangeu uma variedade de procedimentos cirúrgicos envolvendo diferentes sistemas, dando destaque ao sistema musculoesquelético (55,8%) e às neoplasias (16,3%). Os procedimentos mais realizados foram: osteossíntese de membro (n=10), sutura fabelo tibial (n=5), nodulectomia (n=3), todos estes realizados em cães.

4.3. Centro Diagnóstico Veterinário BadiLab

A rotina de um Centro Diagnóstico Veterinário, em que não se atendem emergências e a maioria dos exames são agendados, possibilitou comparar e observar as diferenças entre a sua casuística e funcionamento com os de um hospital veterinário, como o HOVET.

Durante o período de estágio, foram acompanhados um total de 88 animais, dos quais 70 eram da espécie canina (79,50%), 15 da espécie felina (17,00%) e 3 animais silvestres (3,40%). Estes mesmo animais eram majoritariamente do sexo feminino (51,10%), enquanto 48,90% eram machos.

Dentre os animais domésticos atendidos, observou-se que a grande maioria dos felinos (93,33%) não possuíam raça definida, enquanto caninos apresentaram uma parcela bem menor (35,71%), sendo a sua maioria de raça definida (64,29%). Dentre as raças caninas atendidas, destacaram-se o Shih-tzu (14,30%), o Lhasa-apso (7,1%) e o Yorkshire Terrier (7,1%).

O tipo de exame realizado com maior frequência foi a ultrassonografia abdominal ou de cavidade celomática, no caso de pássaros, representando 73,49% dos exames, seguida da cistocentese guiada por ultrassom (17,34%).

Quanto ao motivo de se realizar o exame ultrassonográfico, destacaram-se os checkups periódicos, em que não havia sinais clínicos ou alterações significativas, as neoplasias e as alterações no sistema urinário, todos assumindo 15,91% da casuística cada. O quarto motivo de exame mais frequente foi a categoria de 'alteração pontual', em que não se encontraram alterações ultrassonográficas (14,77%), seguido das afecções do sistema digestório (12,50%).

Dentre os animais atendidos na categoria de neoplasia, nenhum foi diagnosticado ou apresentou sinais indicativos de linfoma, uma casuística bem menor do que a observada no HOVET.

5. Considerações Finais

A escolha de realizar o estágio em Prática Veterinária contemplando duas áreas distintas, porém intimamente relacionadas - Clínica Cirúrgica de Pequenos Animais e Diagnóstico por Imagem - permitiu aprofundar o embasamento teórico e a experiência prática em ambas as disciplinas. Isso viabilizou aprendizado interdisciplinar,

proporcionando visão mais ampla das temáticas abordadas. Certamente, esta experiência ressaltou a importância da comunicação entre colegas de diferentes áreas da veterinária, promovendo a otimização da performance de cada profissional e, assim, oferecendo a melhor conduta possível para o paciente.

Da mesma forma, acompanhar a rotina de Diagnóstico por Imagem de duas instituições de naturezas distintas – uma privada e outra pública - possibilitou vivenciar diferentes realidades, casuísticas, disponibilidade de recursos e condutas médicas.

Pode-se dizer que todos os três locais de estágio contribuíram de forma significativa e única para transformar o conhecimento teórico adquirido durante a graduação em prática, proporcionando uma formação profissional e pessoal completa, e trazendo uma visão das realidades que irei encontrar no mercado de trabalho após a graduação.

II. **MONOGRAFIA: Pseudo-hermafroditismo masculino em cão associado a Síndrome da persistência de Ducto de Müller (*uterus masculinus*), mucometra, hipospadia e criptorquidismo bilateral: Relato de caso**

1. **INTRODUÇÃO**

A Síndrome da Persistência dos Ductos de Müller (PDMS), também conhecida como *uterus masculinus*, é uma anomalia raramente diagnosticada, de caráter sexual, e é compreendida dentro da categoria do pseudo-hermafroditismo masculino, uma forma de intersexo. Esta alteração resulta de um defeito no processo de embriogênese e diferenciação sexual do animal, manifestando-se com testículos, corpo e cornos uterinos, parte da cérvix e genitália externa masculina rudimentar em um indivíduo de cariótipo masculino (XY) (Meyers-Wallen, 2001; Nascimento e Santos, 2021).

A PDMS é mais comumente observada em cães, especialmente da raça schnauzer miniatura, que podem não expressar quaisquer alterações clínicas ou laboratoriais relacionadas (Meyers-Wallen, 2001; Tura et al., 2023). Entretanto, esses animais tornam-se propensos ao desenvolvimento de outras alterações secundárias, como criptorquidismo, epididimite, prostatomegalia, hipospadia e piometra. Essas condições exigem abordagens cirúrgicas e clínicas distintas, incluindo a orquiectomia, a remoção do útero masculino e, ocasionalmente, a reconstrução da genitália externa (Atilola e Pennock, 1986; Meyers-Wallen, 2001; Lim et al., 2015; Tura et al., 2023).

O diagnóstico e planejamento cirúrgico da PMDS e de suas alterações secundárias demandam um estudo aprofundado sobre a anatomia e topografia dos órgãos do paciente, sendo essenciais os exames de imagem (Lim et al., 2015; Tura et al., 2023).

Dessa maneira, o presente estudo visa apresentar um caso clínico-cirúrgico de um cão sem raça definida, com pseudo-hermafroditismo masculino, atendido no Hospital Veterinário da USP, em São Paulo. O animal apresentava Síndrome de Persistência de Ductos de Müller, associada a mucometra, hipospadia e criptorquidismo bilateral. O paciente foi submetido a orquiectomia, cirurgia reconstrutiva do órgão genital externo e remoção cirúrgica do útero masculino.

2. REVISÃO DE LITERATURA

2.1 Embriologia do Sistema Genital e Diferenciação Sexual

O estabelecimento do sexo de um indivíduo ocorre em três etapas sequenciais e distintas: o sexo genético, o sexo gonadal e o sexo fenotípico. Cada estágio depende do desenrolar dos estágios anteriores, contudo, é possível que distúrbios no desenvolvimento de um estágio venham a alterar a evolução do seguinte, fazendo com que o sexo de uma das etapas não corresponda ao das demais (Meyers, 2001; Lyle, 2007; Nascimento e Santos, 2021).

O sexo genético é definido durante a fecundação, quando o espermatozoide (X ou Y) penetra o oócito (X), resultando em um zigoto XX ou XY. Este zigoto irá então passar pelo processo da embriogênese (Nascimento e Santos, 2021).

Durante a fase inicial da embriogênese, já é estabelecida a organização do trato genital e das gônadas, ainda em um estado indiferenciado. Neste período, o indivíduo tem a capacidade de desenvolver traços fenotípicos de macho ou fêmea. O sexo gonadal é estabelecido a partir do desenvolvimento da gônada indiferenciada, que se diferencia em ovário ou testículo (Meyers, 2001; Landim-Alvarenga, 2017; Nascimento e Santos, 2021).

O processo de diferenciação gonadal é influenciado pelo cariótipo do indivíduo, sendo que o cromossomo Y modula a diferenciação sexual masculina. Isso ocorre por meio do gene SRY, localizado na região determinante do sexo do cromossomo Y. Este gene codifica o fator de diferenciação testicular (TDF), responsável por iniciar o processo de formação dos testículos (Meyers, 2001; Nascimento e Santos, 2021).

As gônadas são formadas por células denominadas gonócitos, que, na crista gonadal, se multiplicam e são envoltas pelos cordões sexuais primordiais. Em indivíduos com o cromossomo Y, há a diferenciação dos cordões sexuais em *rede testis* e das gônadas em testículos. Caso o indivíduo não possua o cromossomo Y, não haverá a expressão do TDF, e as gônadas se diferenciam em ovários e os cordões sexuais primários se degeneram (Landim-alvarenga, 2017; Nascimento e Santos, 2021).

Em seu estágio indiferenciado, o embrião apresenta dois tipos de ductos genitais embrionários, os ductos mesonéfricos (de Wolff) e os ductos paramesonéfricos (de Müller), que originam as vias genitais internas. Em indivíduos XY, as células

intersticiais de Leydig recém-diferenciadas produzem testosterona, hormônio que estimula o desenvolvimento dos ductos de Wolff, que se diferenciam em epidídimo, ducto deferente e vesícula seminal. Além disso, as células indiferenciadas suportes, no interior da gônada masculina, se desenvolvem em células de Sertoli e secretam o hormônio antimülleriano (HAM). Esse, por sua vez, inibe o desenvolvimento dos ductos de Müller e, conseqüentemente, das vias genitais femininas internas (Figura 19) (Meyers-Wallen, 2001; Landim-alvarenga, 2017; Nascimento e Santos, 2021).

Em indivíduos XX, a ausência da testosterona impede o desenvolvimento dos ductos de Wolff, permitindo o desenvolvimento dos ductos de Müller, pois não há a ação do HAM. Estes ductos originam o útero, cornos uterinos e a cérvix (Figura 19) (Meyers-Wallen, 2001; Landim-Alvarenga, 2017; Nascimento e Santos, 2021).

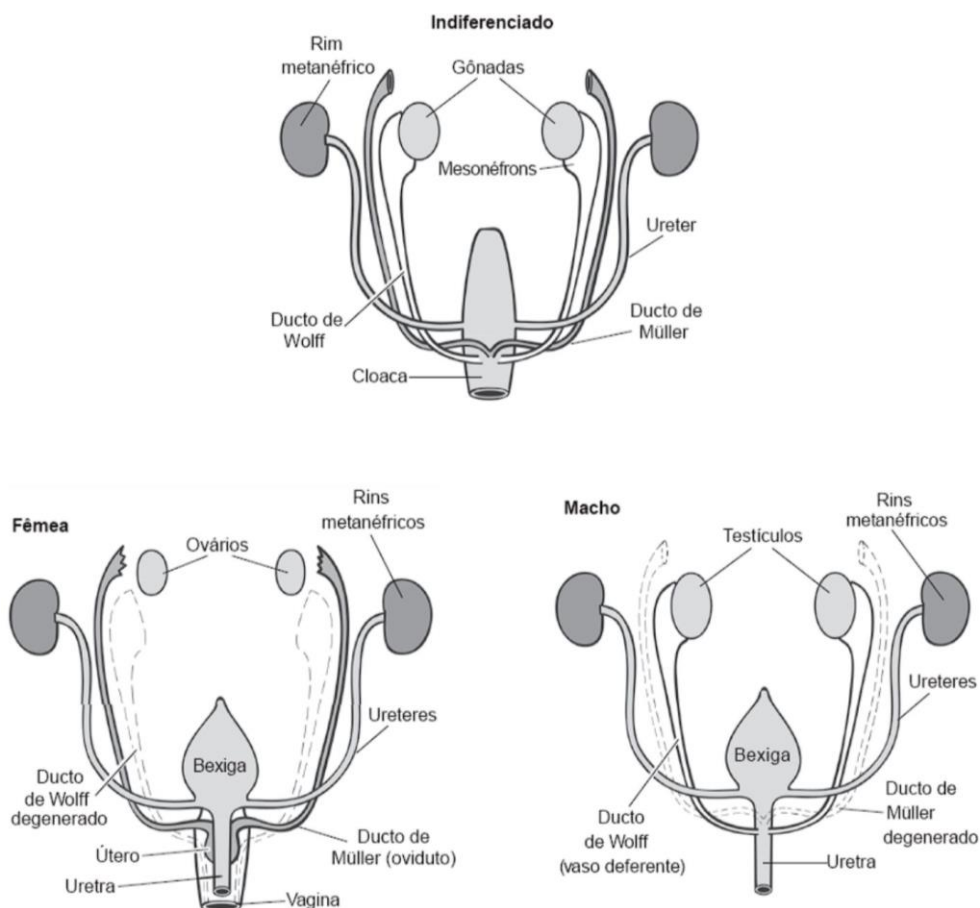


Figura 19 – Esquema dos ductos de Wolff e de Müller em animal de sexo indiferenciado durante a embriogênese, desenvolvendo para indivíduos macho e fêmea. **Fonte:** Landim-Alvarenga, 2017.

O desenvolvimento das estruturas do seio urogenital é responsável pela definição do sexo das vias genitais externas. Nos machos, a testosterona produzida

pelas células de Leydig é metabolizada em di-hidrotestosterona, o que estimula a diferenciação do seio urogenital em vias genitais masculinas externas, como pênis e escroto. Já nas fêmeas, a ausência desses hormônios induz a diferenciação em vias genitais femininas externas, como o clítoris e os lábios vulvares (Landim-Alvarenga, 2017; Nascimento e Santos, 2021).

2.2 Pseudo-hermafroditismo e Persistência dos Ductos de Müller

Em casos raros onde há alterações ou distúrbios no desenvolvimento de qualquer um dos três níveis do estabelecimento do sexo, pode ocorrer ambiguidade sexual, ou seja, o indivíduo expressará características de ambos os sexos, anatômica e/ou funcionalmente. Essa condição é conhecida como intersexualidade, que abrange uma ampla gama de variações, tais como o hermafroditismo, o pseudo-hermafroditismo, o freemartinismo, entre outros (Nascimento e Santos, 2021).

O pseudo-hermafroditismo é uma categoria de intersexo em que o indivíduo apresenta um tipo sexual de gônada masculino ou feminino, vias genitais internas (VGI) do sexo oposto às gônadas, e vias genitais externas (VGE) rudimentares e do mesmo sexo das gônadas (Nascimento e Santos, 2021). Ou seja, trata-se de uma alteração no sexo fenotípico, enquanto o sexo genético está de acordo com o sexo gonadal. (Meyers-Wallen, 2001; Lyle, 2007)

A Síndrome de Persistência dos Ductos de Müller (PDMS) é considerada uma forma de pseudo-hermafroditismo masculino, em que o animal com cariótipo XY apresenta gônadas masculinas, VGI femininas e VGE masculinas rudimentares (Figura 20). Este quadro ocorre quando, na embriogênese, a quantidade de HAM secretado pelas células de Sertoli é insuficiente para inibir o desenvolvimento dos ductos de Müller, ou os receptores desse hormônio são defeituosos, permitindo que o indivíduo desenvolva corpo uterino, cornos uterinos e uma porção da vagina (Meyers-Wallen, 2001; Lyle, 2007; Nascimento e Santos, 2021). Da mesma forma, em casos em que a produção de di-hidrotestosterona é insuficiente, o animal pode vir a desenvolver a genitália externa parcialmente feminizada, em diferentes graus (Nascimento e Santos, 2021).

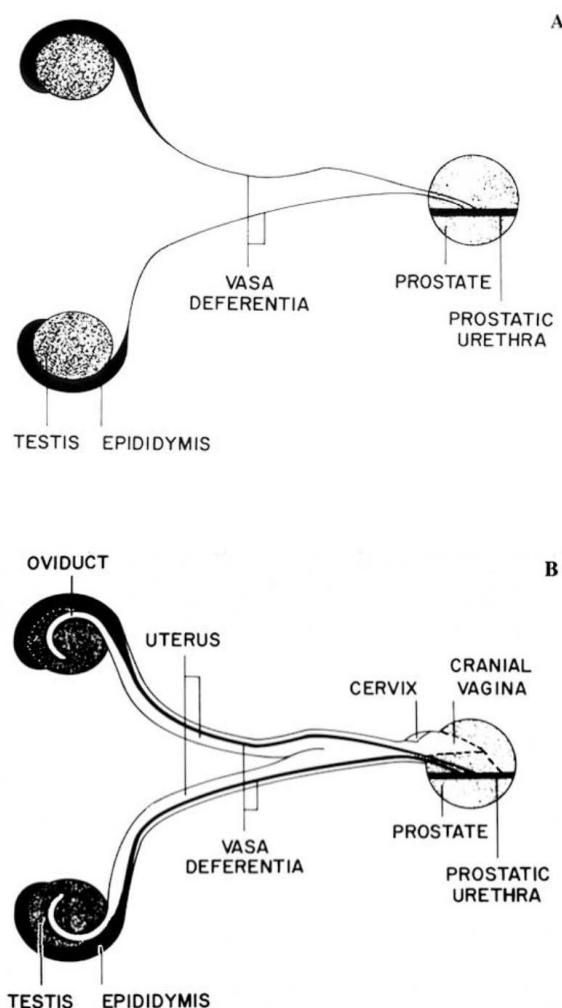


Figura 20 – A) Esquema detalhando o sistema reprodutor masculino interno normal de cão **B)** Esquema detalhando o sistema reprodutor internos de um cão pseudo-hermafrodita apresentado Síndrome de Persistência dos Ductos de Müller **Fonte:** Meyers-Wallen, 1989.

Essa condição é frequentemente acompanhada por outras alterações no sexo fenotípico, tais como hipospádia e criptorquidismo (Meyers-Wallen, 2001, Lim et al., 2015).

2.3 Diagnóstico

Em animais com alterações no desenvolvimento sexual, é comum a presença de modificações visíveis na genitália externa (Nascimento e Santos, 2021). Assim, a suspeita de intertextualidade muitas vezes surge a partir do exame físico. Contudo, o diagnóstico da categoria da anomalia é crucial na compreensão de sua natureza e etiologia. Para isso, é essencial a avaliação imagiológica dos diversos órgãos

envolvidos nas diferentes síndromes, com ênfase nas gônadas, seja por meio de exames de ultrassonografia, tomografia computadorizada, ressonância magnética ou radiografia contrastada. No caso da PDMS, seria possível observar a presença de uma ou duas estruturas cilíndricas ou tubulares em topografia de cornos uterinos, a presença de testículos atrofiados ou íntegros, e parte da cérvix (Lim et al., 2015; Park et al., 2017; Tura et al., 2023).

No que se diz sobre sintomatologia, muitos animais com PDMS não manifestam sinais clínicos ou alterações laboratoriais. Isso depende da presença de alterações secundárias associadas à síndrome e do seu tempo de evolução, como criptorquidismo, hipospadia e piometra (Meyers-Wallen, 2001, Lim et al., 2015).

Além dos exames de imagem, para um diagnóstico mais preciso da variedade de intersexualidade, é possível realizar a avaliação do cariótipo do indivíduo, determinando sua constituição cromossômica - XX, XY ou outra alteração cromossômica -, avaliação hormonal para verificar a viabilidade dos tecidos produtor de hormônio do sistema reprodutor e avaliação histopatológica do tecido anômalo em questão, como gônadas, VGE e VGI, para diagnóstico apropriado. (Meyers-Wallen, 2001; Tura et al., 2023).

2.4 Tratamento cirúrgico

O tratamento para pacientes com intersexualidade varia conforme as alterações apresentadas, e em alguns casos, é possível que não sejam necessárias intervenções (Howard e Bjorling, 1989, Herndon et al., 2012). No caso da PDMS, há grande probabilidade do desenvolvimento de piometra e criptorquidismo (Paz et al., 2017; Tura et al., 2023). Assim, a remoção de ambos os órgãos é recomendada, visto que esses quadros, mesmo quando não associados a alterações sexuais, têm a abordagem cirúrgica como o tratamento de escolha (Fransson et al., 2013; Catriona, 2014). Pacientes com hipospadia são submetidos à cirurgia reconstrutiva da genitália externa apenas quando necessária para viabilizar o sistema urinário (Howard e Bjorling, 1989).

Em pacientes criptorquidas, a orquiectomia é realizada já que apresentam maior predisposição ao desenvolvimento de neoplasias testiculares (Ortega-pacheco, 2006; Fransson et al., 2013; Catriona, 2014). Dependendo da localização do testículo ectópico, a abordagem cirúrgica pode ser abdominal, inguinal ou pré-escrotal, bilateral

ou unilateral. Localizar os testículos ectópicos pode ser desafiador devido à possível diminuição de suas dimensões e aspecto normais, sendo que a mera palpação demonstra ter baixa acurácia (Fransson et al., 2013; Catriona, 2014). Isso ressalta novamente a importância de exames de imagem para localizar o órgão de maneira eficiente.

Testículos ectópicos na região pré-escrotal são abordados através da região pré-escrotal, de forma semelhante à castração de animais com testículos em posição normal. Já os testículos na região inguinal são estabilizados manualmente, realizando uma incisão diretamente sobre a pele que os recobre. É importante verificar se o canal inguinal foi alargado durante o manuseio, para garantir o seu fechamento e evitar hérnias inguinais ou escrotais. Em casos de testículos não palpáveis nas regiões mencionadas, é possível a abordagem pela cavidade abdominal através de uma celiotomia na porção caudal da linha alba, em casos bilaterais, ou de uma incisão paramediana paraprepucial em casos unilaterais (Catriona, 2014).

A técnica utilizada para a remoção do útero masculino é a histerectomia, semelhante à realizada em fêmeas, desconsiderando os ovários. Em casos de piometra, é necessária uma incisão de maior extensão no abdômen, além de maior cuidado no manejo do útero distendido com líquido para evitar extravasamento do conteúdo. Caso haja peritonite associada, é imprescindível a lavagem da cavidade abdominal com solução salina morna (Catriona, 2014).

3 RELATO DE CASO

Em setembro de 2024, um cão sem raça definida, pesando 5,4 kg, com aproximadamente 3 anos de idade, não castrado, foi atendido pelo Hospital Veterinário HOVET da USP, em São Paulo – SP. O cão, adotado no dia anterior, não tinha histórico esclarecido. Ao chegar na triagem do hospital, a única queixa da tutora era que o animal apresentava ereção e exposição constante do pênis.

Ao exame físico, foi notada ausência da bolsa escrotal, genitália ambígua com pênis retroflexo envolto em tecido semelhante a uma vulva, ausência de óstio uretral no corpo do pênis (hipospadia), má-formação do prepúcio, exposição constante do pênis e criptorquidismo bilateral com provável testículo esquerdo em região inguinal e não identificação do testículo direito. O óstio uretral foi posteriormente localizado na

região de base caudal do pênis, próximo à região de pele, indicando que o órgão era afuncional.

Foi então solicitada a realização de exames complementares, como hemograma, exames bioquímicos e ultrassonografia para a identificação e localização dos testículos, a fim de planejar a intervenção cirúrgica. Nos exames hematológicos, não foram observados parâmetros fora do intervalo de referência.

No exame ultrassonográfico, o testículo esquerdo ectópico foi localizado na região inguinal esquerda, com dimensões reduzidas (1,50cm x 0,70 cm – comprimento x espessura), contornos regulares, ecogenicidade e ecotextura preservadas. No entanto, não foi possível definir claramente a linha mediastinal. O testículo direito não foi caracterizado.

A bexiga apresentava parede finas e regulares, estava moderadamente repleta por conteúdo anecogênico e com acentuada quantidade de focos puntiformes ecogênicos em suspensão. Além disso, evidenciou-se discreta quantidade de conteúdo hiperecogênico depositados, compatível com sedimentos ou aglomerados de cristais.

Durante o exame, em topografia de útero, foi identificada estrutura tubular, preenchida por conteúdo anecogênico (líquido), medindo cerca de 1,00 cm de diâmetro, localizada dorsalmente à bexiga e à próstata, e ventralmente ao cólon descendente. A estrutura, semelhante ao corpo uterino, pôde ser avaliada apenas parcialmente, uma vez que se estendia para dentro do espaço pélvico, dificultando a identificação de comunicações com o ambiente externo ou com outros órgãos. Este achado, aliado aos sinais clínicos e às demais alterações sugestivas de intersexualidade, levaram ao diagnóstico provável de mucometra associada à Persistência de Ducto de Müller em um animal pseudo-hermafrodita masculino.

O paciente foi então encaminhado para o Serviço de Cirurgia de Pequenos Animais, onde foi agendado para a semana seguinte o procedimento cirúrgico para laparotomia, excisão do Ducto de Müller persistente, orquiectomia e plástica reconstrutiva da genitália. Na avaliação pré-anestésica, o animal se apresentava normohidratado, com mucosas normocoradas, sem alteração na auscultação cardíaca e pulmonar, frequência cardíaca de 108 batimentos por minuto, frequência respiratória de 33 movimentos por minuto e temperatura corporal de 38,7°C.

A medicação pré-anestésica utilizada foi metadona (0,3 mg/kg) e acepromazina (0,02 mg/kg), ambas por via intramuscular, enquanto a indução anestésica foi feita com propofol (3 mg/kg) por via intravenosa. O paciente foi então entubado com sonda orotraqueal, utilizando isoflurano para a manutenção anestésica. Adicionalmente, foi realizada cefalotina sódica (30 mg/kg) como antibiótico de profilaxia cirúrgica e anestesia local com a técnica peridural lombossacra, utilizando morfina (0,1 mg/kg), ropivacaína (1 mg/kg) e fentanil (2 mcg/kg).

O paciente foi, então, posicionado em decúbito dorsal, sendo efetuada a tricotomia ampla da região cirúrgica e antissepsia com clorexidina degermante 2% e clorexidina aquosa 0,5%. Foi realizada a incisão de pele retroumbilical na linha mediana do abdome, localização da linha alba e conseguinte acesso da cavidade abdominal. Primeiramente, foi identificado o Ducto Mülleriano persistente. O órgão era de aspecto semelhante a um útero, com corpo e duas tubas uterinas, discretamente distendido devido ao conteúdo mucoso e anexado a um ligamento largo. As tubas uterinas, não identificadas no exame de ultrassom, era retroflexas dorsalmente ao corpo uterino, em direção ao assoalho pélvico e se ligando aos testículos ectópicos, o testículo esquerdo em região inguinal e direito na base do pênis afuncional. A continuação caudal do corpo uterino não pôde ser identificada, sem ser possível a confirmação de um óstio ou comunicação com o ambiente externo, optando-se pela realização de sua excisão o mais próximo possível dos testículos e o mais caudal possível do corpo. Assim, foi feita a identificação dos vasos sanguíneos e subsequente ligadura com fio monofilamentar inabsorvível de poliamida (nylon) 3-0 para posterior excisão.

Em seguida, iniciou-se a orquiectomia dos testículos ectópicos. O acesso do testículo direito foi possível de ser realizado pela mesma incisão para a laparotomia, uma vez que foi localizado ao longo do trajeto do corno uterino ipsilateral até a região de base do pênis.

Para ambos os testículos, realizou-se incisão na túnica vaginal para identificação do cordão espermático, no qual foram aplicadas três pinças hemostáticas, espaçadas ao longo de sua extensão. Entre a terceira pinça mais proximal e o corpo do animal, foi feita uma ligadura com fio monofilamentar inabsorvível de poliamida (nylon) 3-0, seguida da secção do cordão entre a primeira e segunda pinça para a remoção do testículo.

A laparorráfia foi realizada com fio monofilamentar inabsorvível de poliamida (nylon) 3-0 em padrão de sutura sultan, seguida da redução do subcutâneo e dermorrafia, com fio monofilamentar inabsorvível de poliamida (nylon) 4-0, em padrão de sutura simples separado.

O acesso ao testículo esquerdo foi feito através de uma incisão em pele e tecido subcutâneo em região inguinal, sendo removido a partir da mesma técnica utilizada no testículo direito descrita anteriormente. A redução do subcutâneo e dermorrafia da região inguinal foram novamente realizadas em conjunto, com fio monofilamentar inabsorvível de poliamida (nylon) 4-0, em padrão de sutura simples separado.

A reconstrução do órgão genital externo foi efetuada por meio da ressecção da estrutura peniana vestigial e do osso peniano, com o uso de um bisturi. Foi utilizado o padrão de sutura cushing e o fio absorvível monofilamentar poliglicaprone 25 5-0, de forma a viabilizar a aposição no interior da vulva. Não foi necessária a intervenção na região de uretra, tendo em vista que seu óstio se localizava fora do pênis vestigial.

Após o procedimento cirúrgico, o paciente foi encaminhado para a internação por 24 horas. Foi prescrito o uso de dipirona (25 mg/kg), a cada 8 horas, por via intravenosa, e meloxicam (0,1 mg/kg), a cada 24 horas por via intravenosa. Neste período, o animal se manteve alerta, apresentou normofagia, normoquesia, normodipsia e urina de volume e aspecto normais. Houve um episódio de sangramento intenso advindo da região cirúrgica, com resolução espontânea após compressão manual.

O animal recebeu alta com a seguinte prescrição: amoxicilina com clavulanato de potássio (20 mg/kg) a cada 12 horas, durante 7 dias, ácido épsilon-aminocapróico 500 mg (45 mg/kg) a cada 8 horas durante 3 dias e dipirona em gotas (25 mg/kg) a cada 8 horas, durante 3 dias, todos por via oral. Além disso, foi indicada a aplicação tópica de Andolba®, aerossol composto de benzocaína (45mg), Triclosana (5m) e mentol (5 mg), a cada 8 horas, durante 7 dias, na região genital.

Foi discutida a necessidade da análise histopatológica dos tecidos colhidos durante o procedimento cirúrgico, contudo, o tutor optou por não a realizar.

Após 7 dias, no retorno, o animal se apresentou estável e alerta, com um bom avanço na cicatrização da ferida cirúrgica, optando pelo prolongamento do uso de amoxicilina com clavulanato de potássio por mais 7 dias.

Aos 15 dias de pós-operatório, foi feita a avaliação do paciente e remoção dos pontos cirúrgicos, e devido ao seu bom estado geral, o paciente recebeu alta.

4 DISCUSSÃO

A ocorrência da Síndrome de Persistência dos Ductos de Müller é raramente relatada na literatura. No entanto, dentre as alterações categorizadas como intersexo, é considerada a mais comum (Nascimento e Santos, 2021), acometendo majoritariamente cães, principalmente da raça schnauzer miniatura, (Meyers-Wallen, 2001; Lyle, 2007). Todavia, a condição também foi descrita em diversas outras raças e em cães SRD, como observado no paciente deste estudo (Atilola e Pennock, 1986; Lim et al., 2015, Park et al., 2017).

Apesar de ser uma condição congênita, a PMDS é frequentemente diagnosticada em cães já adultos ou idosos, com idade variando entre 4 a 15 anos no momento da consulta veterinária, como no caso descrito (Atilola e Pennock, 1986, Lim et al., 2015). Devido à ausência de sinais clínicos precoces, o que explicaria a idade avançada dos pacientes diagnosticados, a PMDS é muitas vezes um achado incidental durante exames ultrassonográficos para avaliação de outras alterações não relacionadas a ela ou exames de check-up médico (Atilola e Pennock, 1986; Lim et al., 2015; Tura et al., 2023). Em outros casos, a condição só é identificada quando alterações secundárias a ela se desenvolvem, como neoplasias testiculares, infecções do trato urinário (ITU) ou piometra, exigindo exames ultrassonográficos para avaliação (Paz et al., 2017; Kyllar; Čížek, 2020; Tura et al., 2023).

Ao exame ultrassonográfico, o corpo uterino masculino de pacientes com PDMS origina-se predominantemente da porção cranial da próstata, estendendo-se cranialmente e mantendo contato com a glândula (Lim et al., 2015; Tura et al., 2023). A maioria dos estudos relata adesão entre o tecido uterino e a glândula prostática, sem, contudo, mencionar comunicação do útero com a uretra (Lim et al., 2015; Tura et al., 2023). Kyllar e Čížek (2020) apresentam um caso em que foi observada comunicação entre a cavidade do útero masculino e a uretra, propondo uma alteração na nomenclatura. Os autores sugerem que o *uterus masculinus* verdadeiro seja definido como aquele que possui comunicação com a uretra ou sistema urinário, enquanto o *uterus masculinus* cístico seria quando a estrutura é isolada, sem essa comunicação (Kyllar; Čížek, 2020). No presente estudo, não foi evidente aderência ou

contato entre o útero e a próstata, tampouco comunicação com o sistema urinário durante o exame ultrassonográfico. A verificação dessa condição também foi limitada durante o procedimento cirúrgico, tendo-se optado pela excisão na porção mais caudal possível do útero.

Atilola e Pennock (1986) e Lim et al. (2015) relatam sinais como disúria, constipação e incontinência urinária em animais com PDMS apresentando conteúdo intrauterino. Entretanto, no presente estudo, mesmo apresentando líquido no corpo do útero, o paciente foi levado ao médico veterinário exclusivamente devido à malformação prepucial observada pela tutora, não apresentando outras queixas. A ausência dos sinais clínicos mencionado pode ser explicada pela pequena quantidade de conteúdo presente no útero masculino. Esse volume reduzido não foi suficiente para causar distensão significativa ou pressionar órgãos adjacentes, assim como detalhado pelos autores. Na maioria das vezes, animais com PMDS desenvolvem piometra com potencial para evoluir para um processo infeccioso generalizado. Assim, mesmo em casos de mucometra, hidrometra ou ausência de líquido intrauterino, é indicada a excisão cirúrgica do útero (Howard e Bjorling, 1989; Kyllar; Čížek, 2020; Tura et al., 2023), conduta adotada pela cirurgiã responsável pelo caso.

Outros quadros associados à PMDS são a epididimite, prostatite e prostatomegalia (Meyers-Wallen, 2001; Lim et al., 2015). A infecção do trato urinário também é frequente em animais com *uterus masculinus* principalmente quando relacionada a retenção urinária ou hipospádia, como neste caso (Catriona, 2014; Lim et al., 2015). O paciente deste relato apresentou acúmulo acentuado de sedimentos, que pode ser um indicativo de piúria e ou de aglomerados de cristais, ambos possivelmente associados a ITU (Kogika, 2015; Smith e Penninck, 2015). Neste contexto, apesar da ausência de espessamentos e irregularidades na parede da vesícula urinária, sinais de processo inflamatório e sinais clínicos, ainda seria interessante a coleta e análise da urina por meio da cistocentese para a confirmação de ausência de ITU.

A presença de criptorquidismo no paciente era esperada, já que essa também é uma alteração concomitante à PMDS. Mesmo quando não relacionado à intersexualidade, a excisão cirúrgica dos testículos ectópicos é indicada, já que, em um estudo de Ortega-Pacheco (2006), observou-se que a retenção dos testículos pode aumentar em 14,3 vezes a probabilidade de desenvolvimento de neoplasias

testiculares. Este quadro é frequentemente documentado em casos de pacientes com pseudo-hermafroditismo masculino e criptorquidismo (Herndon et al., 2012; Lim et al., 2015; Park et al., 2017, Tura et al., 2023).

Infelizmente, devido a decisão de não realizar a análise histopatológica dos tecidos excisados ou a avaliação cariotípica, não foi possível verificar a presença de neoplasias testiculares ou de identificar a composição cromossômica do paciente para uma investigação mais detalhada da condição do animal e da necessidade de outros tratamentos. No entanto, deve-se considerar que não foram encontradas alterações ultrassonográficas indicativas de neoplasia testicular no testículo avaliado por ultrassom, o que sugere a ausência de processo neoplásico.

No que diz respeito à genitália externa, a ausência de sinais de obstrução uretral, estenose do óstio uretral ou retenção urinária descartou a necessidade de qualquer intervenção cirúrgica diretamente na uretra. No entanto, a exposição constante do órgão peniano vestigial, devido à má-formação prepucial, foi considerada um risco para inflamação, necrose ou lesões no órgão fálico (Fransson et al., 2013; Catriona, 2014). Para prevenir essas complicações, optou-se pela remoção completa da porção afuncional do órgão. Esse procedimento visou minimizar riscos futuros e garantir maior conforto ao paciente.

5 CONCLUSÃO

O caso aqui relatado é uma das diversas apresentações da Síndrome de Persistência de Ductos de Müller. Considerando a grande variedade de alterações secundárias que podem ou não se manifestar nesta síndrome, ficou evidenciada a importância de identificar cada uma delas para avaliar a necessidade de tratamento clínico ou cirúrgico, realizar um bom planejamento cirúrgico e, assim, instituir a melhor conduta. Portanto, o conhecimento sobre as possíveis alterações secundárias à PMDS é essencial para impedir complicações futuras e garantir a qualidade de vida do paciente.

6 REFERÊNCIAS

ATILOLA, M. A. O; PENNOCK, P. W. Cystic uterus masculinus in the dog: six case history reports. **Veterinary radiology**, Guelph, Ontario, v. 27, n. 1, p. 8-14, 1986.

CATRIONA M. M. Cirurgia dos Sistemas Reprodutivo e Genital. *In*:FOSSUM, T W. **Cirurgia de pequenos animais**. 4. ed. Rio de Janeiro, RJ: Elsevier Brasil, 2014.cap. 27.

FRANSSON B A.; ADIN. C. A.; BOOTHE H. W. et al. Urogenital System *In*:TOBIAS, K M.; JOHNSTON, S A. **Veterinary surgery: small animal-E-BOOK: 2-volume set**. St Louis, Missouri: Elsevier Health Sciences, 2013. Sec 11. p. 1871-2032.

HERNDON, A. M.; CASAL, M. L.; JAQUES, J. T. Testicular neoplasia in the retained testicles of an intersex male dog. **Journal of the American Animal Hospital Association**, v. 48, n. 2, p. 118-124, mar 2012.

HOWARD, P. E.; BJORLING, D. E. The intersexual animal. Associated problems. **Problems in veterinary medicine**, v. 1, n. 1, p. 74-84, jan. 1989.

KOGIKA, M. M.; Doenças do Trato Urinário Inferior. *In*: JERICÓ, M. M.; ANDRADE NETO, J. P.; KOGIKA, M. M. **Tratado de medicina interna de cães e gatos**. 1. ed. Rio de Janeiro, RJ.: Editora Guanabara Koogan LTDA, 2015. Cap. 17

KYLLAR, M.; ČÍŽEK, P. An unusual case of infected uterus masculinus in a dog. **BMC veterinary research**, v. 16, p. 1-6, 2020.

LANDIM-ALVARENGA, F. C. Crescimento e Desenvolvimento do Concepto. *In*:PRESTES, N. C.; LANDIM-ALVARENGA, F. C. **Obstetrícia veterinária**. 2. ed. Rio de Janeiro, RJ. :Grupo Gen-Guanabara Koogan, 2017, cap. 4

LIM, C. K.; HENG, H. G.; HUI, T. Y.; THOMPSON, C. A.; CHILDRESS, M. O.; ADAMS, L. G. Ultrasonographic features of uterus masculinus in six dogs. **Veterinary Radiology & Ultrasound**, v. 56, n. 1, p. 77-83, jan. 2015.

LYLE, S. K. Disorders of sexual development in the dog and cat. **Theriogenology**, Monterey, CA, v. 68, n. 3, p. 338-343, aug. 2007.

MEYERS-WALLEN, V. N. Inherited abnormalities of sexual development in dogs and cats. *In*: CONCANNON. P. W.; VERSTEGEN. J. **Recent advances in small animal reproduction**. Ithaca, New York: International Veterinary Service, set 2001. Disponível em: <https://www.ivis.org/library/recent-advances-small-animal-reproduction/inherited-abnormalities-of-sexual-development> Acesso em 10 nov 2024

MEYERS-WALLEN, V. N.; DONAHOE, P. K.; UENO, S.; MANGANARO, T. F.; PATTERSON, D. F. Mullerian inhibiting substance is present in testes of dogs with persistent mullerian duct syndrome. **Biology of Reproduction**, v. 41, n. 5, p. 881-888, nov 1989.

NASCIMENTO, E. F. SANTOS, R. L. Embriologia do Sistema Genital e Diferenciação Sexual In: NASCIMENTO, E. F. SANTOS, R. L. **Patologia da Reprodução dos Animais Domésticos**. 4th ed. Rio de Janeiro: Guanabara Koogan, 2021. *E-book*. p.2-5. cap 1 Disponível em: <https://app.minhabiblioteca.com.br/reader/books/9788527737609/>. Acesso em: 10 nov. 2024.

ORTEGA-PACHECO, A.; RODRÍGUEZ-BUENFIL, J. C.; SEGURA-CORREA, J. C.; BOLIO-GONZALEZ, M. E.; JIMÉNEZ-COELLO, M.; LINDE FORSBERG, C.; Pathological conditions of the reproductive organs of male stray dogs in the tropics: prevalence, risk factors, morphological findings and testosterone concentrations. **Reproduction in domestic animals**, v. 41, n. 5, p. 429-437, 2006.

PARK, E. J.; LEE, S. H.; JO, Y. K.; HAHN, S. E.; GO, D. M.; LEE, S. H.; JANG, G. Coincidence of Persistent Müllerian duct syndrome and testicular tumors in dogs. **BMC veterinary research**, v. 13, p. 1-6, jun 2017.

PAZ, G. D. M., COELHO, N. D. G. D., TORRERS R. C. S., ALVEZ, F. D. S., VIEIRA, R., OKANO, B. S., LUZ, M. R. Piometra associada a criptorquidismo em cão pseudo-hermafrodita masculino com síndrome da persistência dos ductos de Müller. **Rev. bras. reprod. anim**, p. 727-731, 2017.

SMITH, J. S.; PENNINCK, D. Bladder and Urethra In: PENNINCK, D.; D'ANJOU, M. A. **Atlas of Small Animal Ultrasonography**. 2. ed. Ames, Iowa: John Wiley & Sons. Inc, 2015, cap 11, p. 363-386.

TURA, G.; BALLOTA, G.; CUNTO, M.; ORIOLES, M.; SARLI, G.; ZAMBELLI, D. Clinical and Histological Findings of Male Uterus (Uterus Masculinus) in Three Dogs (2014–2018). **Animals**, Basel, Switzerland, v. 13, n. 4, p. 710, dez. 2023.