

**UNIVERSIDADE ESTADUAL PAULISTA
FACULDADE DE CIÊNCIAS AGRÁRIAS E VETERINÁRIAS
CÂMPUS DE JABOTICABAL**

**RELATÓRIO FINAL DO PROGRAMA DE RESIDÊNCIA EM ÁREA
PROFISSIONAL DA SAÚDE. Artigo: *Sarcocystis* sp. em javalis (*Sus scrofa*) de
vida livre e sua importância para a saúde pública no Brasil**

**Fernanda Lefort
Médica Veterinária**

JABOTICABAL-SP, 2024

**UNIVERSIDADE ESTADUAL PAULISTA
FACULDADE DE CIÊNCIAS AGRÁRIAS E VETERINÁRIAS
CÂMPUS DE JABOTICABAL**

**RELATÓRIO FINAL DO PROGRAMA DE RESIDÊNCIA EM ÁREA PROFISSIONAL
DA SAÚDE. Artigo: *Sarcocystis* sp. em javalis (*Sus scrofa*) de vida livre e sua
importância para a saúde pública no Brasil**

Fernanda Lefort

Orientadora: Prof.^a Dra Karin Werther

Coorientador: Prof. Dr. Estevam Guilherme Lux Hoppe

Trabalho de Conclusão de Residência
apresentado à Faculdade de Ciências Agrárias
e Veterinárias – Unesp, Câmpus de Jaboticabal,
como parte das exigências do Programa de
Residência em Área Profissional da Saúde –
Medicina Veterinária e Saúde na subárea:
Patologia de Animais Selvagens

JABOTICABAL-SP, 2024

FICHA CATALOGRÁFICA

| | |
|-------|---|
| L494r | <p>Lefort, Fernanda</p> <p>Relatório final do programa de residência em área profissional da saúde ; Artigo : Sarcocystis sp. em javalis (<i>Sus scrofa</i>) de vida livre e sua importância para a saúde pública no Brasil / Fernanda Lefort. -- Jaboticabal, 2024</p> <p>31 f. : il. ; 29 cm</p> <p>Trabalho de Conclusão (Residência em Área Profissional da Saúde – MEC/SUS), Universidade Estadual Paulista, Faculdade de Ciências Agrárias e Veterinárias, 2024</p> <p>Orientadora: Karin Werther</p> <p>Banca examinadora: Estevam Guilherme Lux Hoppe, Karina Paes Burguer</p> <p>Bibliografia</p> <p>1. Patologia veterinária. 2. Parasitologia veterinária. 3. Histopatologia veterinária. I. Título. II. Jaboticabal-Faculdade de Ciências Agrárias e Veterinárias.</p> <p>CDU 619:616.993</p> |
|-------|---|

CERTIFICADO DE APROVAÇÃO

TÍTULO: RELATÓRIO FINAL DO PROGRAMA DE RESIDÊNCIA EM ÁREA PROFISSIONAL DA SAÚDE. Artigo: Sarcocystis sp. em javalis (*Sus scrofa*) de vida livre e sua importância para a saúde pública no Brasil

AUTOR: FERNANDA LEFORT
ORIENTADOR: Profa. Dra. KARIN WERTHER


Aprovado como parte das exigências para obtenção do Título de RESIDÊNCIA EM ÁREA PROFISSIONAL DA SAÚDE – MEDICINA VETERINÁRIA E SAÚDE, pela Comissão Examinadora:



Profa. Dra. KARIN WERTHER
Departamento de Patologia, Reprodução e Saúde Única



PROF. DR. ESTEVAM GUILHERME LUX HOPPE
Departamento de Patologia, Reprodução e Saúde Única



Profa. Dra. KARINA PAES BÜRGER
Departamento de Patologia, Reprodução e Saúde Única

Data da realização: 27 de fevereiro de 2024.

Dados curriculares da autora

Fernanda Lefort, nascida em 06 de dezembro de 1996, filha de Eduardo Lefort e Terezinha da Rocha Silva. Iniciou a graduação em medicina veterinária na Universidade Cruzeiro do Sul em 2016, concluindo em 2020. Durante a graduação foi membro ativa do grupo de estudos de animais selvagens entre o 2º e 9º semestre da graduação, onde participou da organização de palestras, simpósios e estudos dirigidos. Participou como monitora das seguintes matérias: Biologia do Desenvolvimento Animal, Histologia Veterinária, Patologia Animal I e II e Anestesiologia e Técnicas Cirúrgicas I. Foram realizados estágios curriculares e extracurriculares nas áreas de anestesiologia, clínica e internação de animais selvagens e animais de pequeno e grande porte em clínicas particulares, zoológicos, setores do complexo universitário de medicina veterinária da Universidade Cruzeiro do Sul, Divisão de Fauna de São Paulo e Instituto de Pesquisa do Meio Ambiente. Foi residente no Programa de Residência em Área Profissional da Saúde – Medicina Veterinária e Saúde, na subárea de Patologia de Animais Selvagens FCAV- Unesp, sob orientação da Profª Dra Karin Werther, com bolsa concedida pelo Ministério da Saúde (MS), no período de março 2022 a fevereiro 2024. Ingressou na pós-graduação *Stricto Sensu* no primeiro semestre 2024, nível mestrado no Programa de Ciências Veterinária também pela FCAV- Unesp sob orientação do Prof. Dr. Estevam Guilherme Lux Hoppe.

Agradecimentos

Agradeço ao Programa de Residência Veterinária pela oportunidade de aprendizado durante esses dois anos, quando a cada dia pude aprender mais como profissional, acadêmica e como ser humano.

Agradeço à minha orientadora Profa Dra Karin Werther pela paciência e conselhos até aqui, moldar um aluno não é fácil dentro do âmbito acadêmico, por isso minha eterna gratidão por não ter desistido da docência comigo, mesmo em meio aos desafios.

Agradeço ao Professor Dr Estevam Guilherme Lux Hoppe por toda ajuda acadêmica fornecida, pelo incentivo e apoio em trabalhos acadêmicos. Sem ele, esse trabalho não existiria, obrigada pela confiança em mim para redigir este trabalho e pela coorientação.

Agradeço a pós-graduanda Lívia Andrade pelo incentivo, apoio e amizade desde o início da residência, por ser a ponte entre eu e o professor Estevam, uma inspiração profissional e como mulher.

CAPÍTULO 1 - Relatório das Atividades Desenvolvidas durante a Residência

Resumo: O serviço de Patologia de Animais Selvagens (SEPAS) da FCAV/Unesp Jaboticabal, recebe animais selvagens de zoológicos parceiros (Zoológico de Olimpia, Catanduva e Ribeirão Preto), concessionárias de rodovias parceiras, tutores, instituições de pesquisa e conservação, polícia civil e prefeituras de cidades vizinhas. Os animais são recebidos congelados ou em óbito recente para necropsia. É realizado o exame macroscópico que contempla: inspeção de todos os órgãos e carcaça, fotos detalhadas e descrição anotada em fichas. Ainda no exame macroscópico, após a retirada e avaliação individual de cada órgão, são coletados fragmentos de 1cm³ para fixação em formol e outro fragmento congelado em microtubos plásticos. As amostras fixadas em formol são processadas em álcool e xilol de diferentes concentrações, incluídas em parafina para cortes histológicos. Os cortes variam entre 3 e 5µm e são corados em H&E para avaliação em microscópio Olympus BX-51 dotado de câmera digital. Algumas amostras são coletadas para pesquisadores de laboratórios parceiros no intuito de contribuir com a pesquisa, como: ecto e endoparasitas, amostras de tecidos, penas e pelos. São realizados, quando necessário, exames complementares a fim de auxiliar no diagnóstico de *causa mortis*, como: testes para pesquisa de antígeno, cultura microbiológica, colorações especiais. Também são realizados trabalhos de vigilância de febre amarela em todos os primatas, juntamente com os residentes da medicina veterinária preventiva e vigilância para raiva em todos os mamíferos.

Palavras- chave: Saúde única, Patologia, Animais selvagens

CAPÍTULO 1 - Report on Activities Developed during the Residency

Abstract: The FCAV/Unesp Jaboticabal Wild Animal Pathology service receives animals from partner zoos (Olimpia Zoo, Catanduva and Ribeirão Preto), partner dealerships, guardians, research and conservation institutions, civil police and neighboring cities. Animals were received frozen or recently dead for necropsy. A macroscopic examination is carried out, which includes: inspection of all organs and carcass, detailed photos and description written down on cards. Still in the macroscopic examination, after the removal and individual evaluation of each organ, 1cm³ fragments are collected for fixation in formalin and another fragment, for the database frozen in plastic tubes. Samples fixed in formalin are processed in alcohol and xylene of different concentrations, embedded in paraffin for histological sections. The sections vary between 3 and 5µm and are stained with H&E. The evaluation was done at Olympus BX-51 microscope equipped with a digital camera. Some samples were collected for researchers from partner laboratories to contribute to research, such as: ecto and endoparasites, tissue samples, feathers and hair. When necessary, complementary tests are carried out to search for the diagnosis of the cause of death, such as: research for antigen, microbiological culture, special stains, rabies research for all mammals and yellow fever surveillance for all primates in partnership with the residency from the preventive veterinary medicine.

Keywords: One Health, Pathology, Wild animal

LISTA DE FIGURAS

| | |
|--|----|
| Figura 1. Quantidade de necropsias, realizadas no SEPAS de diferentes classes de animais, no período de março de 2022 a novembro de 2023 | 16 |
| Figura 2. Antessala de necropsia | 17 |
| Figura 3. Sala de necropsia | 17 |
| Figura 4. Parafinização de material | 19 |
| Figure 5. Photomicrograph of a protozoan cyst of <i>Sarcocystis</i> sp. in musculature of free-ranging wild boars: A) Cyst in cross section of heart 124.65 x 74.11µm; wall - 1.99µm obj. 20x. B) Cyst in cross section of tongue 122.18 x 93.36µm wall 3.02µm obj 40x. C) Cross-sectional cyst of masseter 70.49 x 55.95µm wall - 1.70µm obj. 40x D) Masseter cyst in longitudinal section wall 2.63 µm obj. 40 x. E) Cyst in longitudinal section of tongue 114.23 x 62.61µm wall- 2.99µm, obj. 40x. F) Cyst in longitudinal section of heart 446.82 x 70.09µm wall - 3.78µm, obj. 20x. All slides were stained by HE..... | 28 |

LISTA DE ABREVIações

- DNA** Ácido desoxirribonucleico
- EMEB** Escola Municipal de Ensino Básico
- FCAV** Faculdade de Ciências Agrárias e Veterinárias
- GEAS** Grupo de Estudo de Animais Selvagens
- IPeC** Instituto de Pesquisas de Cananéia
- LabEPar** Laboratório de Enfermidades Parasitárias
- MS** Ministério da Saúde
- PAS** Ácido periódico de Schiff
- PNFRS** Plano Nacional Fortalecimento das Residências em Saúde
- PRAPS** Programa de Residência em Área Profissional da Saúde
- SEPAS** Serviço de Patologia de Animais Selvagens
- SGTES** Secretaria de Gestão do Trabalho e da Educação na Saúde
- SUS** Sistema Único de Saúde
- TCR** Trabalho de Conclusão de Residência
- UFMG** Universidade Federal de Minas Gerais
- UFU** Universidade Federal de Uberlândia
- Unesp** Universidade Estadual Paulista
- VBBL** Vector-borne Bioagents Laboratory

SUMÁRIO

| | |
|--|-----------|
| ● Sumário | |
| ● CAPÍTULO 1 - Relatório das Atividades Desenvolvidas durante a Residência. ... | 14 |
| 1. Introdução..... | 14 |
| 2. Descrição dos cenários de práticas | 14 |
| 2.1 Descrição das atividades na saúde pública | 14 |
| 2.2 Descrição das atividades na subárea específica | 15 |
| 3. Exames complementares..... | 18 |
| 4. Diagnósticos | 20 |
| 5. Participações em aulas de graduação e pós-graduação | 21 |
| 6. Participação em eventos científicos e de formação | 21 |
| 7. Atividades em laboratórios parceiros | 22 |
| 8. Produções científicas..... | 23 |
| 9. Participação em mesa redonda..... | 24 |
| 10. Estágio opcional | 24 |
| 11. Considerações das Atividades Desenvolvidas..... | 25 |
| 7 Capítulo 2 - <i>Sarcocystis</i> sp. in free-ranging wild boars (<i>Sus scrofa</i>) and its importance for public health in Brazil..... | 26 |
| Abstract..... | 26 |
| Resumo | 27 |
| ● Introduction | 27 |
| ● Material and methods | 29 |
| ● Results..... | 29 |
| ● Discussion | 30 |
| ● Conclusion..... | 31 |

● Reference31

Certificado CEUA



UNIVERSIDADE ESTADUAL PAULISTA
"JÚLIO DE MESQUITA FILHO"
Câmpus de Jaboticabal



CEUA – COMISSÃO DE ÉTICA NO USO DE ANIMAIS

CERTIFICADO

Certificamos que o projeto de pesquisa intitulado "***Sarcocystis sp. em javalis (Sus scrofa)*** de vida livre e sua importância para a saúde pública no Brasil", protocolo n.º 7757/23, sob a responsabilidade da Profa. Dra. KARIN WERTHER, que envolve a produção, manutenção e/ou utilização de animais pertencentes ao Filo Chordata, subfilo Vertebrata (exceto o homem), para fins de pesquisa científica (ou ensino) - encontra-se de acordo com os preceitos da lei nº 11.794, de 08 de outubro de 2008, no decreto 6.899, de 15 de julho de 2009, e com as normas editadas pelo Conselho Nacional de Controle de Experimentação Animal (CONCEA), e foi aprovado pela COMISSÃO DE ÉTICA NO USO DE ANIMAIS (CEUA), da FACULDADE DE CIÊNCIAS AGRÁRIAS E VETERINÁRIAS, UNESP - CÂMPUS DE JABOTICABAL-SP, em reunião ordinária de 20 de setembro 2023.

| | |
|---------------------|--|
| Vigência do Projeto | 30/09/2023 a 28/02/2024 |
| Espécie / Linhagem | Javalis (<i>Sus scrofa</i>) lâminas histológicas |
| Nº de animais | 55 |
| Peso / Idade | De seis meses a dois anos de idade |
| Sexo | 34 machos e 21 fêmeas |
| Origem | Animais selvagens de vida livre |

Jaboticabal, 20 de setembro de 2023.

Prof. Dra. Paola Castro Moraes
Vice-coordenadora em exercício – CEUA FCAV

- **CAPÍTULO 1 - Relatório das Atividades Desenvolvidas durante a Residência.**

1. Introdução

O Ministério da Saúde (MS), por meio da Secretaria de Gestão do Trabalho e da Educação na Saúde (SGTES/MS), lançou o Plano Nacional de Fortalecimento das Residências em Saúde (PNFRS), pela Portaria GM/MS nº 1.598, de 15 de julho de 2021. O PNFRS tem como objetivos valorizar e qualificar residentes, corpo docente-assistencial e gestores de programas de residência em saúde e apoiar institucionalmente programas de residência em saúde, no âmbito do SUS, por meio de ofertas educacionais, fortalecimento do processo ensino-serviço e apoio institucional.

Os Programas de Residência em Área Profissional da Saúde (PRAPS) estão distribuídos em todo o território nacional, formando profissionais de saúde em nível de especialização, tanto nas modalidades uniprofissional quanto multiprofissional. Em essência, os referidos Programas se configuram enquanto educação em serviço, buscando uma formação qualificada de profissionais para o Sistema Único de Saúde (SUS) por meio de um processo de trabalho desenvolvido em realidades locais e regionais, especialmente em áreas prioritárias. Nesse sentido, a lógica de formação disciplinar é superada pela promoção de espaços formativos conectados com a vida e contexto social, uma vez que a aprendizagem se baseia nas experiências no território. Operacionalmente, os PRAPS se desenvolvem com uma carga horária de 5.760 horas distribuídas em no mínimo dois anos, sendo 80% da carga horária prática ou teórico-prática e 20% teórica e teórico-prática.

2. Descrição dos cenários de práticas

2.1 Descrição das atividades na saúde pública

Um dos objetivos do PRAPS foi o desenvolvimento de atividades voltadas para a saúde pública, totalizando 20% da carga horária total do médico veterinário residente. Sendo 80% da carga horária na área específica. Uma das principais funções do médico veterinário residente abordadas foram educação em saúde e conscientização pública. Os residentes desempenharam um papel educativo na saúde

pública, fornecendo informações e orientações sobre cuidados com animais, prevenção de doenças zoonóticas e segurança alimentar. As atividades desenvolvidas pela médica veterinária residente no ano de 2022, foi a elaboração de apresentações para três turmas do ensino fundamental da Escola Municipal de Ensino Fundamental Paulo Freire, para crianças de seis a dez anos com o título de “Guarda Responsável”. O objetivo dessa atividade era abordar os principais pontos sobre guarda responsável e não abandono de animais, prevenção de zoonoses e uma gincana educativa ao final da apresentação. No ano de 2023 foi realizada a mesma atividade para uma turma do ensino médio na Escola Municipal de Ensino Básico – EMEB ‘Professor Walter Barioni’. No mesmo ano a residente participou como usuária na 17ª Conferência Municipal de Saúde com o tema “Garantir os Direitos e Defender o SUS e a Democracia: Amanhã vai ser outro dia” realizada na Faculdade São Luiz na cidade de Jaboticabal.

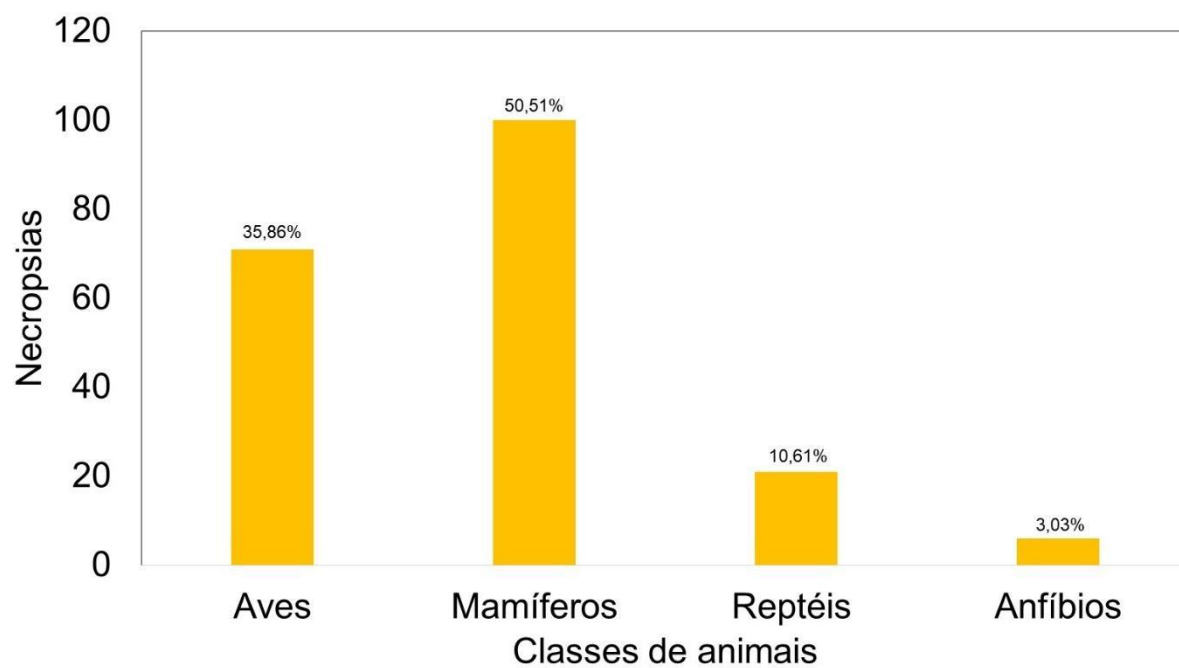
2.2 Descrição das atividades na subárea específica

O antigo Departamento de Patologia Veterinária surgiu no início da década de 1970, posteriormente em 1998 fundiu-se com o Departamento de Microbiologia Veterinária. Em 1º fevereiro de 2020, o referido departamento uniu-se ao Departamento de Medicina Veterinária Preventiva e Reprodução Animal, resultando no Departamento de Patologia, Reprodução e Saúde Única (DPRSU). A área de Patologia Veterinária da FCAV localiza-se nos prédios da Patologia. O SEPAS (Serviço de Patologia de Animais Selvagens) é desenvolvido nas dependências da patologia pertencente ao Departamento de Patologia, Reprodução e Saúde Única da Faculdade de Ciências Agrárias e Veterinárias da Universidade Estadual Paulista, Campus de Jaboticabal, São Paulo (FCAV-UNESP). No início a equipe responsável era formada apenas pela Profa. Dra. Karin Werther, alunos da graduação e por estagiários curriculares e extracurriculares. Mais tarde, em 1999, começaram os pós-graduandos. A partir de 2004 e até 2018, os médicos veterinários aprimorandos integraram a equipe num total de 8 pessoas. Em 2015, iniciaram os primeiros residentes na Área Profissional da Saúde, um programa do MEC com apoio financeiro do Ministério da Saúde (SUS), visando formar veterinários com ênfase para a saúde pública. Até o momento, 12 residentes já atuaram na área de Animais Selvagens junto ao SEPAS.

Nos anos de 2022 e 2023 foram realizados no Serviço de Patologia de Animais Selvagens necropsias de 71 aves (as espécies incluíam psitacídeos, rapinantes, passeriformes, galiformes e ranfastídeos), 100 mamíferos (felídeos, canídeos, roedores, xenarthras e cervídeos) 21 répteis (testudines, serpentes e lagartos) e seis anfíbios (rãs touro) (figura 1).

Todos os procedimentos foram realizados pelos residentes, desde o recebimento do animal até a leitura de lâminas e elaboração do relatório (figura 2 e 3). Foram coletados fragmentos de tecidos de todos os animais, para processamentos histológicos e para congelamento. Para o processamento histológico, foram coletados durante a necropsia fragmentos de 1cm³ e fixados em formol 10% tamponado. Após 24 horas de fixação, o material foi clivado em fragmentos menores para caberem nos cassetes e submersos em uma sequência de soluções de álcool de diferentes concentrações (70%, 80%, 90%, 95% e 100%), e xilol. A duração do processo de desidratação e diafanização demorava dois dias. Na próxima etapa, a parafinização dos cassetes foram submersos em parafinas líquidas por duas horas (figura 4). Depois os fragmentos foram emblocados em parafina, com o auxílio de formas metálicas. Os blocos foram resfriados e desenformados para o corte histológico feito manualmente no micrótomo. O corte era desenrolado em água fria ou temperatura ambiente, resgatado com lâminas de ponta fosca e selado em água a 65°C. Essas lâminas eram levadas e mantidas na estufa, no intuito de derreter a parafina residual e fixar o corte na lâmina, o tempo mínimo na estufa era de quatro horas e máxima de até 12 horas. Após a estufa, as lâminas foram colocadas na vertical em berços metálicos para serem coradas na máquina automatizada. O tempo de coloração demorava aproximadamente 50 minutos. Após a coloração, as lâminas eram montadas com verniz e lamínulas. Posteriormente as lâminas eram lidas e interpretadas pelo residente responsável pelo caso e posteriormente lido em conjunto com a professora. Durante a leitura, caso se desconfe de alterações específicas, eram realizadas colorações especiais como ácido periódico de Schiff (P.A.S) para glicogênio e alguns fungos, azul da Prússia para ferro, Ziehl-Neelsen para bacilo álcool ácido resistente e tricromio de Masson para diferentes tipos de tecido conjuntivo.

Figura 1. Quantidade de necropsias, realizadas no SEPAS de diferentes classes de animais, no período de março de 2022 a novembro de 2023



Fonte: Desenvolvido pela autora

Figura 2. Antessala de necropsia



Figura 3. Sala principal de necropsia



3. Exames complementares

Em diversos casos, antes de iniciar a necropsia propriamente dito (abertura das cavidades), eram realizados exames complementares como raspados de pele, suabes de mucosas e coletas de sangue. Alguns desses exames, como raspado de pele, eram avaliados sob microscopia ótica de luz pelos residentes da patologia de animais selvagens. Outros exames como hemograma, bioquímicos e coproparasitológico eram enviados ao Laboratório de Patologia Clínica Veterinária da FCAV-Unesp. A radiografia, também realizada na FCAV-Unesp, era outro exame utilizado para identificar fraturas ósseas e verificação de mineralização óssea, corpos estranhos, projéteis, microchip e metais pesados.

Durante a necropsia, dependendo do tempo de óbito, podia ser realizado, esfregaço sanguíneo e raspados de mucosa gástrica (geralmente para aves para detecção de *Macrorhabdus* sp e outros patógenos). De todos os mamíferos era coletado o sistema nervoso central (geralmente encéfalo) e enviado congelado para o Instituto Pasteur para pesquisa de raiva. Quando havia suspeitas de Doença da Língua Azul em cervídeos, fragmentos de diversos órgãos eram coletados e congelados para enviar ao Instituto Biológico. Em casos de secreções purulentas, eram coletados suabes e encaminhados para cultivo microbiológico.

Na microscopia, era possível por meio de colorações especiais (histoquímica) verificar ou confirmar suspeitas de diversos patógenos, por exemplo micobacteriose (coloração de Ziehl-Neelsen), ou alterações celulares como hemocromatose (coloração de azul da Prússia), degeneração glicogênica (coloração de PAS).

Figura 4. Parafinização de material



4. Diagnósticos

Durante as atividades desenvolvidas na subárea específica, uma das responsabilidades era assumir os casos de necropsias. Para obtenção de alguns diagnósticos havia o apoio de professores da área, laboratórios especializados particulares ou públicos, assim como de universidades parceiras. Exemplos de alguns diagnósticos foram: hemocromatose em tucano-toco (*Ramphastos toco*), doença epizootica hemorrágica viral em cervo do pantanal (diagnosticado em parceria com UFMG – Belo Horizonte) e sinusite por abscesso dentário em cervo do pantanal (*Blastocerus dichotomus*), carcinoma em teiú (*Salvator marinae*) diagnosticado com a professora Rosemeri de Oliveira Vasconcelos, cinomose em três cachorros-do-mato (*Cerdocyon thous*) (diagnosticado em parceria com UFU – Uberlândia).

Alguns dos casos citados acima foram relatados em resumos de evento científicos ou estão em produção de escrita para artigos em periódicos.

5. Participações em aulas de graduação e pós-graduação

Dentre as atividades teóricas obrigatórias da residência eram as aulas ministradas semestralmente em forma de conjuntos de palestras/aulas, denominadas de blocos com temáticas previamente definidas, tais como: 1. Epidemiologia e Políticas Públicas, 2. Zoonoses, 3. Doenças Infecciosas, Parasitárias e Saúde Hospitalar e 4. Reprodução Animal, além de outras disciplinas de Metodologia Científica I e II. As aulas eram ministradas em horários antes ou após as atividades das áreas específicas. As aulas de Metodologia científica I e II tratavam de resumos/publicações/ divulgação científica e do trabalho de conclusão de residência (TCR), respectivamente. Nestas aulas os residentes apresentaram seus trabalhos e desenvolviam o senso crítico da escrita e da apresentação de trabalhos científicos e de divulgação.

Durante o primeiro semestre os residentes recém ingressantes (da sub área de Patologia de Animais Selvagens) acompanhavam as aulas oferecidas para o curso de graduação em medicina veterinária do terceiro ano intitulada “Doença de Animais Selvagens”. As aulas contavam com atividades práticas e teóricas, nas quais a residente contribuía, com seu conhecimento e os alunos absorviam novos ensinamentos. Foram acompanhadas também algumas aulas práticas de necropsias ministradas aos acadêmicos da graduação em ciências biológicas, participantes da disciplina intitulada “Ecologia de Enfermidades de Animais Selvagens”. Aulas da Pós-graduação intitulada “Patologia de Animais Selvagens Aplicada a Saúde Única”, também puderam ser assistidas. As atividades incluíam aulas teóricas, necropsias, auxílio aos alunos da pós com material para apresentação de trabalhos, ensinamentos com a rotina no setor de patologia de animais selvagens e no final da disciplina, acompanhar as apresentações de cada aluno.

6. Participação em eventos científicos e de formação

A residente participou do evento XII Bionativa 2022 como expositora de stand do Serviço de Patologia de Animais Selvagens. No mesmo ano teve a oportunidade de durante o período de férias participar da vivência técnica no Instituto de Pesquisas de Cananéia (IPeC) com ênfase em necropsia e patologia clínica de animais marinhos com carga horária de 45h.

No ano de 2022 a residente participou como ouvinte de dois eventos científicos:

- XXX Congresso e XXIV Encontro da Associação Brasileira de Veterinários de Animais Selvagens (ABRAVAS)
- IX Jornada Acadêmica: Medicina, Manejo e Conservação de Grandes Felídeos promovido pelo GEAS Brasil.

No ano de 2023 foram:

- X Congresso Paulista de Parasitologia
- XXXI Congresso e XXV Encontro de Associação Brasileira de Veterinários de Animais Selvagens (ABRAVAS).

7. Atividades em laboratórios parceiros

7.1. Algumas das demais atividades acompanhadas, foi no Laboratório de Enfermidades Parasitárias (LabEPar) da FCAV-Unesp. Após a necropsia dos animais, era coletado o sistema digestório no laboratório, onde sob a supervisão de pós-graduandos foi realizada a lavagem do conteúdo estomacal e intestinal, devidamente separados por tâmis. Após a lavagem o conteúdo era colocado em recipientes com álcool 70% para conservação. Posteriormente os parasitas foram identificados, podendo ser fonte de temas para elaboração de artigos e resumos científicos. Nas necropsias de carnívoros, era coletado material para contribuir com projeto de pesquisa de *Trichinelas* sp. em parceria com o LabEPar.

7.2. No laboratório VBBL – Vector-borne Bioagents Laboratory foi possível acompanhar a extração de DNA (ácido desoxirribonucleico) realizada por pós-graduandos, a partir de amostras obtidas de animais selvagens necropsiados pelo SEPAS. De Xenarthras sempre eram colhidas amostras para contribuir com pesquisas desse laboratório, como por exemplo um doutorado intitulado “Detecção e Caracterização Molecular de agentes Anaplasmae em Xenarthras no Brasil”.

De aves selvagens eram colhidas amostras para contribuir com o projeto de pesquisa “Detecção e caracterização molecular de *Trichomonas* spp.”. As carcaças de alguns animais eram destinadas para o Laboratório de Morfologia e Fisiologia Animal FCAV – Unesp, para contribuir com projetos de pesquisa de pós-graduandos.

8. Produções científicas

A residente teve a oportunidade de produzir e publicar em congressos quatro resumos científicos como primeira autora e participou da elaboração de outros três. O resumo publicado como primeira autora no ano de 2022 foi:

- 3 **LEFORT, F.**; Amorim, C.S.; Mariano, L.C.; *et al.*, Achados de necropsia e análise histopatológica de papagaio verdadeiro *Amazona aestiva* e papagaio-do-mangue *Amazona amazônica* após óbito por acidente apílico **XXX Congresso e XXIV Encontro da Associação Brasileira de Veterinários de Animais Selvagens**, v. 30 p. 266-269, 2022.

Como colaboradora foram publicados os seguintes resumos:

- 4 Mariano, L.C.; Dias, J.; **Lefort, F.**; *et al.*, Diocetofimose em furão-pequeno (*Galictis cuja*) de vida livre no estado de São Paulo **XXX Congresso E XXIV Encontro da Associação Brasileira de Veterinários de Animais Selvagens**, v. 30, p. 276-279, 2022.
- 5 Amorin, C.S.; Bassini-Silva, R.; Calchi, A.C.; *et al.*, Parasitismo de *Dermacentor nitens* (Neumann, 1987) em onça-parda (*Puma concolor*) de vida livre no estado de São Paulo **IX Jornada Acadêmica: Medicina, Manejo e Conservação de Grandes Felídeos promovido pelo GEAS Brasil**, v. 9, p. 47-49, 2023.
- 6 Amorin, C.S.; Bonavina, J.T.; Mariano, L.C.; *et al.*, Patologia de Animais selvagens – sua importância na saúde única **XII Bionativa**, v.12, p. 22-24, 2022.

No ano de 2023, como participante, foram publicados os seguintes resumos:

- Perin, P.P.; Andrade, L.O.; Amorin, C.S.; *et al.*, *Filaroides* sp. infection on a free-ranging maned wolf (*Chrysocyon brachyurus*) from São Paulo state, Brazil **XXVIII Congresso da Sociedade Brasileira de Parasitologia**, p. 396, 2023.
- Zochio, M.; Andrade L. O.; Oliveira, W. J.; *et al.*, Larvas de *Metastrongyloidea* em pulmão de cachorro do mato (*Cerdocyon thous*) de vida livre: relato de caso **7º Congresso Brasileiro de Patologia Veterinária e XXI Encontro Nacional de Patologia Veterinária**, v.7, 2023.
- Hara, L.G.; Pereira, A.G.; Amorin, C.S.; *et al.*, Pesquisa de *Trichomonas gallinae* em pulmão e fígado de aves selvagens **XXXV Congresso de Iniciação Científica da FCAV-Unesp** v. 35, p. 427, 2023.

Como primeira autora foram publicados os seguintes resumos:

- **LEFORT, F.;** Amorim, C.S.; Silva, G.P.; *et al.*, Achado histológico de *Sarcocystis* sp. em *Ramphastos toco* mantido sobre cuidados humanos: relato de caso **X Congresso da Sociedade Paulista de Parasitologia**, v.10, p. 102-103, 2023.
- **LEFORT, F.;** Amorim, C.S.; Andrade, L.O. *et al.*, Infecção de jacu (*Penelope obscura*) por *Paratanaisia* sp.: achados histopatológicos, **X Congresso da Sociedade Paulista de Parasitologia**, v.10, p. 102-103, 2023.
- **LEFORT, F.;** Amorim, C.S.; Silva, G.P.; *et al.*, Sarcocistose em javalis selvagens: distribuição e caracterização histopatológica, **XXXI Congresso e XXV Encontro da Associação Brasileira de Veterinários de Animais Selvagens**, v. 31, p. 74-76, 2023.

Além disso, estão em produção pela autora os seguintes artigos científicos: Cinomose em canídeos selvagens, Doença epizootica hemorrágica viral em cervo-do-pantanal no sudeste do Brasil: relato de caso, Carcinoma em *Salvator marinae* e Isolamento da bactéria *Truperella* em Cervo-do-pantanal: relato de caso.

9. Participação em mesa redonda

Mesa redonda sobre “Residência em Patologia de Animais Selvagens” organizada pelo Grupo de Estudos de Animais Selvagens (GEAS) FCAV-Unesp, realizada na modalidade remota no dia 22 de novembro de 2022 com carga horária de 1h.

10. Estágio opcional

A residente teve a oportunidade de fazer estágio opcional de 30 dias no Laboratório de Patologia Clínica Veterinária da FCAV- Unesp, onde pode adquirir mais conhecimento sobre a patologia como um todo, unindo conhecimento da patologia animal e patologia clínica. No laboratório eram realizados exames como coproparasitológico, urinálise, hemograma, bioquímico, teste de compatibilidade, citologia otológica, citologia nodular e teste de coagulação sanguínea de animais

domésticos. As amostras eram processadas e lidas pela residente, onde adquiriu maior interesse e afinidade pela hematologia.

11. Considerações das Atividades Desenvolvidas

Durante a vivência no Programa da Residência em Área Profissional da Saúde - Medicina Veterinária e Saúde, foi possível obter o aprendizado nas áreas técnicas e acadêmicas. A residente teve a oportunidade de estudar as mais diversas espécies de animais selvagens, desenvolver raciocínio clínico e fisiológico dentro da patologia. Teve também a oportunidade de desenvolver a maturidade científica, durante a elaboração de resumos e artigos. Pode fazer parcerias com outros laboratórios, conhecendo também um pouco da dinâmica e linha de pesquisa desses lugares. Lugares esses que abriram portas para a residente dar continuidade aos seus estudos científicos por meio do mestrado futuro.

7 Capítulo 2 - *Sarcocystis* sp. in free-ranging wild boars (*Sus scrofa*) and its importance for public health in Brazil

Sarcocystis sp. em javalis (*Sus scrofa*) de vida livre e sua importância para a saúde pública no Brasil

Fernanda Lefort¹; Estevam Guilherme Lux Hoppe¹; Livia Andrade¹; Karin Werther¹

¹Departament of Pathology, Reproduction, and One Health (DPRSU), School of Agricultural and Veterinary Studies (FCAV), São Paulo State University (UNESP), Jaboticabal 14884-900, SP, Brazil

Abstract: In Brazil, wild boars (*Sus scrofa*), which are considered an invasive animal species, compete for space and food with native animals, destroying plantations causing great economic losses. In view of these losses, hunting was legalized in an attempt to control the population. Hunting, in addition to the aim of reducing the number of specimens, is also seen by hunters and their families as a possible source of protein food. Ingestion of this game meat, slaughtered without due sanitary supervision, accompanied by inadequate culinary processing, can pose a great risk to the population of contracting zoonotic diseases, including sarcocystosis. It is a zoonotic disease caused by an obligate intracellular protozoan. Infection occurs via the oral route, with pigs being intermediate hosts and carnivorous and omnivorous animals, including humans, being definitive hosts. Once humans consume contaminated raw or undercooked meat containing cysts, an infectious form of the protozoan, they can develop sarcocystosis. The affected host will have several clinical signs that can culminate in death. For this work, 55 free-ranging wild boars from three different states in Brazil were necropsied and fragments of striated skeletal muscle were collected. The fragments were processed as usual and made histological slides stained in H & E. When reading the slides, it was possible to identify intracellular basophilic cysts corresponding to *Sarcocystis* sp. The objective of this work was to investigate and report the occurrence of this parasite in wild boars in Brazil, since it is known that this species is consumed in several regions of the national territory, a zoonotic factor of the parasite and the report in the national territory.

Keywords: invasive fauna, protozoa, zoonosis

Resumo: No Brasil os javalis (*Sus scrofa*), que são considerados uma espécie animal invasora, competem por espaço e alimento com animais nativos, destroem plantações causando grandes prejuízos econômicos. Tendo em vista esses prejuízos, foi legalizado a sua caça, na tentativa de um controle populacional. A caça, além do intuito de reduzir o número de exemplares, também é vista pelos caçadores e seus familiares como possível fonte de alimento proteico. A ingestão dessa carne de caça, abatida sem a devida fiscalização sanitária, acompanhada de processamento culinário inadequado, pode representar grande risco para a população de contrair doenças zoonóticas, entre elas a sarcocistose. Trata-se de uma enfermidade zoonótica causada por um protozoário intracelular obrigatório. A infecção ocorre pela via oral, sendo suínos hospedeiros intermediários e animais carnívoros e onívoros, incluindo o ser humano, hospedeiros definitivos. Uma vez que o ser humano consome a carne crua ou mal cozida contaminada contendo cistos, forma infectante do protozoário, este pode desenvolver a sarcocistose. O hospedeiro acometido terá diversos sinais clínicos podendo culminar com o óbito. Para esse trabalho, foram necropsiados 55 javalis de vida livre de três diferentes estados do Brasil e coletado fragmentos de musculo estriado esquelético. Os fragmentos foram processados como de costume e feito lâminas histológicas coradas em H & E. Na leitura das lâminas foi possível identificar cistos basófilicos intracelular correspondente com *Sarcocystis* sp. O objetivo desse trabalho foi investigar e relatar a ocorrência desse parasita nos javalis do Brasil, uma vez que é sabido que há o consumo dessa espécie em diversas regiões do território nacional, fator zoonótico do parasita e o relato em território nacional.

Palavras-chaves: fauna-invasora, protozoário, zoonose

● Introduction

In Brazil, the wild boar (*Sus scrofa*) is classified as an invasive exotic species that causes numerous problems, including the destruction of crops, leading to economic losses, and posing threats to native fauna and flora (Moura et al., 2020). These animals can reproduce quickly, significantly increasing their offspring annually, as there are no predators in the national region. (Moura et al., 2020). Their high numbers and exotic nature result in competition with native species for food and habitat (Moura et al., 2020).

Moreover, beyond the commercial and biological repercussions, there are concerns about health impacts. This includes potential diseases transmitted by these animals that could affect other animals and potentially humans (Moura et al., 2020).

In response to these issues, Brazil legalized wild boar hunting throughout the country in 2013 (Normative Instruction No. 03/2013) as a control strategy. Currently, the wild boar is the only large mammal whose hunting is legal in the country (Sordi and Moreno, 2021). The IUCN (International Union for Conservation of Nature) lists the wild boar among the 100 most harmful invasive species in the world (due to the zoonotic risks and other diseases that wild boars can transmit to other animals), with legal hunting in Argentina, Uruguay, Brazil and Chile, where it is considered a pest in some areas (Sordi and Moreno, 2021). Rio Grande do Sul, a Brazilian state that borders Uruguay, was one of the first to suffer the impacts of these animals (Sordi and Moreno, 2021).

Hunting also raises concerns about the spread of disease, potentially through inappropriate handling or consumption of contaminated meat without prior inspection (Sabatini et al., 2020). Nationally, wild boars are known to disperse and harbor zoonotic diseases (Torres et al., 2012).

Globally, there have been outbreaks of zoonotic diseases associated with the consumption or inappropriate handling of bushmeat, including cysticercosis, salmonellosis and sarcocystosis, with wild boar meat frequently being implicated (Brito et al., 2020). The genus *Sarcocystis*, comprising more than 200 species, can infect multiple hosts, including humans. Although not all species are pathogenic or zoonotic, they can still cause economic losses to farmers (Santi, 2023). Sarcocystosis, for instance, can be transmitted to humans by infected wild boars, depending on the species (*S. sui hominis*) (Duarte, 2017). Reports of sarcocystosis in wild boars and related human infections exist in countries neighboring Brazil (Helman et al., 2023).

Sarcocystosis is caused by the obligate intracellular protozoan *Sarcocystis* sp., within the Phylum Apicomplexa and Family Sarcocystidae. The species affecting pigs - *S. miescheriana*, *S. sui hominis*, and *S. porcifelis* - include *S. sui hominis*, which is of zoonotic significance. Humans can become infected by consuming cyst-infected meat or water contaminated with oocysts. The life cycle of *Sarcocystis* sp. involves cattle and sheep as intermediate hosts, who become infected through contaminated feed or water (Rosenthal, 2021).

Upon ingestion by a host, the parasite sporulates in the digestive tract, releasing bradyzoites that penetrate the intestinal mucosa and differentiate into gametocytes. The parasite then encysts in striated muscles, including the tongue, diaphragm, and heart, forming sarcocysts (Helman et al., 2023).

Infected animals shed oocysts in their feces, with muscle cysts also being infectious (Duarte, 2017). Human infection typically results from consuming undercooked or raw meat containing these oocysts (Helman et al., 2023). Symptoms in humans can range from moderate to severe enteritis, fever, anorexia, and other symptoms, potentially leading to death (Nakasato et al., 2008).

Sarcocystis suis hominis is more pathogenic to humans than *S. hominis*, often ingested through contaminated pork. Countries like India and Malaysia face high rates of human sarcocystosis due to improperly processed pork (Dubey, 2020). Common symptoms in humans include acute myositis, with laboratory tests showing elevated serum CK levels and eosinophilia. Muscle biopsy is the most reliable test for diagnosing sarcocystosis (Dubey, 2020).

● **Material and methods**

For the study in question, the histological slide bank from the Laboratory of Parasitic Diseases (LabEPar) at FCAV/Unesp-Jaboticabal was utilized. A total of fifty-five free-ranging wild boars (*Sus scrofa*), aged between six months and two years, were included in the study, comprising 34 males and 21 females. These animals were sourced from several locations: 32 from the state of São Paulo, 15 from Rio Grande do Sul, and eight from Paraná. The boars were hunted between June 2021 and March 2022, providing an opportunity to collect samples for research purposes. Fragments measuring 1cm³ were collected from the cardiac muscle, tongue, masseter muscle, esophagus, and diaphragm, and then fixed in 10% buffered formalin. Following the initial processing, the samples underwent routine dehydration, and clearing, and then were embedded in paraffin. The paraffin-embedded blocks were sectioned into 3 µm thick slices using a microtome to prepare histological slides. These slides were then stained with Hematoxylin and Eosin (H&E) and evaluated using an Olympus BX-51 microscope equipped with a digital camera.

● **Results**

Of the 55 animals evaluated, seven [12.7%] displayed structures that were sometimes circular or oval, consistent with basophilic cysts within the myocytes of all tissues examined.

The cysts varied in length from 56 μ m to 107 μ m and were characterized by a well-defined eosinophilic wall, situated in the cytoplasm of myocytes, which displaced the nucleus to the cell's periphery. The affected myocytes appeared larger than normal or were ruptured, with a standard deviation of 39.23 μ m in length and 16.41 μ m in width (figure 5). There was no observation of an inflammatory response, hemorrhage, or cellular degeneration associated with the presence of the parasite. Morphologically, the cysts were identified as being compatible with protozoa from the genus *Sarcocystis* (Apicomplexa: Sarcocystidae). Cysts of this protozoan were found in all type of muscle fragments mentioned, in 12.7% (7/55) of the animals studied. Among the seven positive animals, six were from the state of Rio Grande do Sul, and only one was from São Paulo.

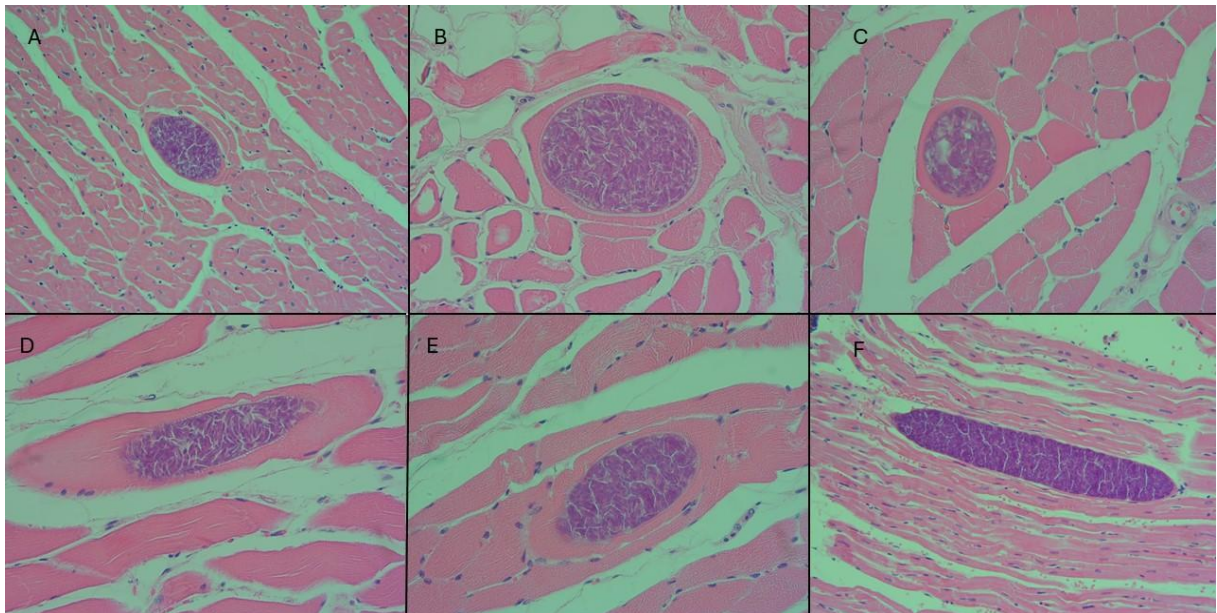


Figura 5. Photomicrograph of a protozoan cyst of *Sarcocystis* sp. in musculature of free-ranging wild boars: A) Cyst in cross section of heart 124.65 x 74.11 μ m; wall - 1.99 μ m obj. 20x. B) Cyst in cross section of tongue 122.18 x 93.36 μ m wall 3.02 μ m obj 40x. C) Cross-sectional cyst of masseter 70.49 x 55.95 μ m wall - 1.70 μ m obj. 40x D) Masseter cyst in longitudinal section wall 2.63 μ m obj. 40 x. E) Cyst in longitudinal section of tongue 114.23 x 62.61 μ m wall- 2.99 μ m, obj. 40x. F) Cyst in longitudinal section of heart 446.82 x 70.09 μ m wall - 3.78 μ m, obj. 20x. All figures were stained by HE.

• Discussion

Sarcocystosis is considered a relatively common myopathy in domestic and wild animals and can be a zoonosis depending on the species involved. Clinically, animals typically show no signs of infection; histologically, there is no inflammatory infiltrate observed around

the parasite when it is located intracytoplasmically. The discovery of this protozoan in invasive exotic fauna is noteworthy due to the potential of these animals to act as new dispersers and the risk of infection associated with the consumption of contaminated meat. According to Espindola (2022), there are few studies on this parasite in pork in Brazil. However, his research in Rio Grande do Sul revealed a prevalence of 36.9% of pigs infected by *Sarcocystis* spp. Interestingly, this is the same state where a greater number of parasitized wild boars were identified in the samples examined in this study. The data suggests that the consumption of poorly prepared meat can be a gateway to infections in humans. Consuming wild boar meat can lead to humans becoming infected with zoonoses such as toxoplasmosis and possibly sarcocystosis.

● Conclusion

Sarcocystosis was diagnosed in free-ranging wild boars in Brazil using optical microscopy. Currently, there are no reports concerning the specific species of *Sarcocystis* and their zoonotic potential, leaving only morphological comparisons suggestive of *S. suis*, based on the studies referenced.

● Reference

ALVES, M. M.; Cadore, G. C.; Oliveira, C. S.; Portella, L. P.; Sangioni, L. A.; Vogel, F. S. Caracterização molecular de *Sarcocystis* spp. em amostras de carne. **Pesquisa Veterinária Brasileira**, v. 38, p. 425-429, 2018.

BRITO, L. J. M. Zoonoses oriundas do consumo de carne de caça. **Revista Saúde Coletiva (ISSN:2675-7591)** v.1, n.e12426, p.1-, 2020.

DUARTE, F. S. O desafio diagnóstico da infecção por *Sarcocystis* spp. Tese de Doutorado 2017.

DUBEY, J.P. *Sarcocystosis of Animals and Humans*. 2. ed. **CRC Press**, New York, 2020.

ESPINDOLA, B.D.; Fernandes, F.D.; Roman, I.J.; Samoel, G.V.A.; Barcelos, R.A.D.; Döhler, A.R.; Sangioni, L. A. Detecção de *Sarcocystis* spp. e *Toxoplasma gondii* em suínos e detecção de DNA destes protozoários em tecidos e salsichas. **Revista Brasileira de Parasitologia veterinária** v. 31, 2022.

GONÇALVES, Simone P.; Aragão, Karen CG; Takeda, Gentilda Kazuko F. Pesquisa de Sarcocistos de *Sarcocystis* spp na musculatura bovina. **Atas de Ciências da Saúde (ISSN 2448-3753)**, v. 4, n. 1, p. 39-49, 2016.

HELMAN, E.; Dellarupe, A.; Cifuentes, S.; Chang, R. E.; Moré, G. Identificação de *Sarcocystis* spp. em javalis (*Sus scrofa*) da Argentina. **Pesquisa Parasitologia**, v. 122, p. 471–478, 2023.

IBAMA (Instituto Brasileiro do Meio Ambiente e dos Recursos Renováveis). 2013. Instrução Normativa Nº 03, de 31/01/2013. DOU de 1º/02/2013, Seção 01, nº 23, páginas 88 e 89.

MOURA A.S.; Machado, F. S.; Mariano, R. F.; Leite, L. H.; Fontes, M. A. L. Impactos causados pela espécie invasora *Sus scrofa* Linnaeus, 1758, o javali. **Natureza online** v. 18, n. 1, p. 041-046, 2020.

NAKASATO, F. H.; Saito, A. S.; Taneno, J. C.; Garcia, M. M.; Neves, M. F. *Sarcocystis* spp: revisão de literatura. **Revista Científica Eletrônica de Medicina Veterinária**, v. 6, n. 11, p. 1-6, 2008.

ROSENTHAL, B. M. Zoonotic sarcocystis. **Research in Veterinary Science**, v. 136, p. 151-157, 2021.

SABATINI, V.; Dickfeldt, E. P.; Souza, E. S. A.; Oliveira, P. R. Registros de javalis europeus (*sus scrofa* linnaeus, 1758) no entorno do parque estadual de vassununga, estado de são paulo, brasil. **Revista do Instituto Florestal**, v. 32, n. 1, p. 103-110, 2020.

SANTI, M. Caracterização molecular de *Sarcocystis* spp. em gambás (*Didelphis* spp.) e detecção de anticorpos anti-*Sarcocystis* spp. em equinos das regiões Sudeste e Centro-oeste do Brasil. 2023.

SORDI, C.; MORENO, S. F. Caça desportiva e controle de javalis (*sus scrofa*) em duas regiões do rio grande do sul, brasil: apontamentos etnográficos. **Revista Andaluza de Antropologia**, n. 21, p.62-81, 2021.

TORRES, R.; Ambrósio, I.; Lopes, I.; Cancela, J.; Fonseca, C. Avaliação dos estragos causados pelo javali (*Sus scrofa*) na beira litoral. **Silva Lusitana**, v. 20, n. 1-2, p. 105-122, 2012.