

**UNIVERSIDADE ESTADUAL PAULISTA
FACULDADE DE CIÊNCIAS AGRÁRIAS E VETERINÁRIAS
CÂMPUS DE JABOTICABAL**

TOXOPLASMOSE EM VACAS LEITEIRAS: REVISÃO BIBLIOGRÁFICA

VINICIUS FREGONEZI DOS SANTOS

JABOTICABAL – SP

2º Semestre/2023

**UNIVERSIDADE ESTADUAL PAULISTA
FACULDADE DE CIÊNCIAS AGRÁRIAS E VETERINÁRIAS
CÂMPUS DE JABOTICABAL**

TOXOPLASMOSE EM VACAS LEITEIRAS: REVISÃO BIBLIOGRÁFICA

VINICIUS FREGONEZI DE SOUZA

Orientador: Prof. Dr. Mauro Dal Secco de Oliveira

**Trabalho de Conclusão de Curso apresentado
à Faculdade de Ciências Agrárias e
Veterinárias – Unesp, Câmpus de Jaboticabal,
como parte das exigências para graduação
em Zootecnia.**

S237t

Santos, Vinicius Fregonezi dos

Toxoplasmose em Vacas Leiteiras: Revisão Bibliográfica /
Vinicius Fregonezi dos Santos. -- Jaboticabal, 2023
22 p. : il., tabs.

Trabalho de conclusão de curso (Bacharelado - Zootecnia) -
Universidade Estadual Paulista (Unesp), Faculdade de
Ciências Agrárias e Veterinárias, Jaboticabal

Orientador: Mauro Dal Secco de Oliveira

1. Aborto. 2. Bovino. 3. Doença. 4. Manejo. 5. Prevenção. I.
Título.

Sistema de geração automática de fichas catalográficas da Unesp. Biblioteca da
Faculdade de Ciências Agrárias e Veterinárias, Jaboticabal. Dados fornecidos pelo
autor(a).

Essa ficha não pode ser modificada.

unesp



UNIVERSIDADE ESTADUAL PAULISTA
CÂMPUS DE JABOTICABAL



DEPARTAMENTO: Zootecnia

CERTIFICADO DE APROVAÇÃO
TRABALHO DE CONCLUSÃO DE CURSO

TÍTULO: Toxoplasmose em Vacas Leiteiras: Revisão Bibliográfica

ACADÊMICO: Vinicius Fregonezi dos Santos

CURSO: Zootecnia

ORIENTADOR (ES): Mauro Dal Secco de Oliveira

Aprovado e corrigido de acordo com as sugestões da Banca Examinadora

BANCA EXAMINADORA:

(Assinaturas)

Presidente Mauro Dal Secco de Oliveira

gov.br

Documento assinado digitalmente

MAURO DAL SECCO DE OLIVEIRA

Data: 20/12/2023 08:55:19-0300

Verifique em <https://validar.it.gov.br>

Membro Daniel de Souza Ferreira

Membro Igor Cristian de Oliveira Vieira

gov.br

Documento assinado digitalmente

IGOR CRISTIAN DE OLIVEIRA VIEIRA

Data: 18/12/2023 16:56:43-0300

Verifique em <https://validar.it.gov.br>

Jaboticabal 07 / 12 / 2023

Aprovado em reunião do Conselho do Departamento em: 07 / 12 / 2023

Prof. Dr. José Maurício Barbano Duarte
Chefe do Departamento de Zootecnia
Matricula nº 422332-9

DEDICATÓRIA

Dedico este trabalho de pesquisa à minha família. Sua grande força foi a mola propulsora que permitiu o meu avanço, mesmo durante os momentos mais difíceis. Agradeço do fundo do meu coração.

AGRADECIMENTOS

Em primeiro lugar, a Deus, que fez com que meus objetivos fossem alcançados, durante todos os meus anos de estudos.

Aos meus familiares, que me incentivaram em todos os momentos da minha vida, e me ajudaram a me tornar quem sou hoje.

Aos amigos, em especial a República Karcoarco, que sempre estiveram ao meu lado, pela amizade incondicional e pelo apoio demonstrado ao longo de todo o meu período acadêmico.

A instituição de ensino FCAV, essencial no meu processo de formação profissional, pela dedicação, e por tudo o que aprendi ao longo dos anos do curso.

Ao professor Mauro, por ter sido meu orientador e ter desempenhado tal função com dedicação e amizade.

A todos aqueles que contribuíram de alguma forma, para a realização deste trabalho.

SUMÁRIO

DEDICATÓRIA.....	III
AGRADECIMENTOS.....	IV
ÍNDICE.....	V
LISTA DE FIGURAS.....	VI
LISTA DE TABELAS.....	VII
1. INTRODUÇÃO	1
2. OBJETIVO	2
3. REVISÃO DA LITERATURA	3
3.1. Histórico e definição de Toxoplasmose	3
3.2. Epidemiologia da Toxoplasmose	4
3.3. Diagnóstico da Toxoplasmose	5
3.4. Ciclo biológico e transmissão da Toxoplasmose	7
3.5. Causas e prevalência da Toxoplasmose	9
3.6. Sintomas clínicos e consequências da Toxoplasmose	11
3.6.1 Em bovinos	11
3.6.2 Em humanos	12
3.7. Prevenção e tratamento da Toxoplasmose	14
4. CONSIDERAÇÕES FINAIS	16
5. RESUMO	17
6. SUMMARY	18
7. REFERÊNCIAS BIBLIOGRÁFICAS	19

LISTA DE FIGURAS

FIGURA 1. Ciclo biológico do <i>Toxoplasma gondii</i> com seus hospedeiros	8
FIGURA 2. Fontes de infecção por <i>Toxoplasma gondii</i> em seres humanos	13

LISTA DE TABELAS

TABELA 1. Prevalência de anticorpos para <i>Toxoplasma gondii</i> em bovinos no Brasil	10
---	----

1 INTRODUÇÃO

A toxoplasmose é uma zoonose de ampla distribuição geográfica, que tem *Toxoplasma gondii* como agente etiológico, parasito pertencente ao reino protista, filo Apicomplexa, ordem Eucoccidiida e família Sarcocystidae (Fialho *et al.*, 2009).

Esse parasito é um coccídio intracelular obrigatório, que infecta naturalmente o homem, os animais selvagens e domésticos, e também os pássaros. Os hospedeiros definitivos são os felídeos, pois só neles ocorre o ciclo sexuado do parasito, com a eliminação de oocistos que no ambiente esporulam e se tornam infectantes. Está entre os dez principais agentes transmitidos pela ingestão de alimentos contaminados no mundo. Estima-se que 1/3 da população humana esteja infectada pelo *Toxoplasma* atualmente (CRMVSP *et al.*, 2016).

Toxoplasma gondii é um parasito de ampla distribuição e alta prevalência no Brasil. A toxoplasmose é uma doença importante pelos danos reprodutivos em várias espécies de animais, inclusive nos humanos (Fialho *et al.*, 2009).

Em bezerros recém-nascidos houve depressão mental, aumento da temperatura corporal, tosse, dispneia, diarreia, fezes viscosas expelidas de uma mistura de sangue, constituição fraca e muitas vezes morreu dentro de 2 a 6 dias. As vacas apresentam sintomas diferentes após a doença, algumas delas sofrem apenas o aborto; algumas mostram dispneia, febre, diarreia, mastite e sintomas neurológicos; algumas podem não apresentar sintomas (Ballya *et al.*, 2019).

Na inexistência de vacinas capazes de prevenir a infecção por *Toxoplasma gondii* em seres humanos e animais, e no intuito de limitar a exposição ao oocisto, a prevenção da transmissão zoonótica e a adoção de medidas que diminuam a contaminação com oocistos no ambiente são maneiras de controle da toxoplasmose (EMBRAPA, 2018).

2 OBJETIVO

A presente revisão de literatura teve como objetivo, verificar a influência da toxoplasmose em vacas leiteiras sobre o desempenho produtivo e reprodutivo das vacas.

3 REVISÃO DA LITERATURA

Foi realizada uma revisão de literatura que permitiu verificar a influência da toxoplasmose em vacas leiteiras, sob vários aspectos. Para tal e maior facilidade de abordagem do tema, foram utilizados itens e subitens envolvendo os mais importantes aspectos relacionados com o desempenho de vacas leiteiras.

Por meio das informações obtidas na literatura consultada, foi possível proporcionar subsídios e maiores esclarecimentos sobre a toxoplasmose, tais como: aspectos gerais da criação do gado leiteiro, importância, definição, fatores relacionados além da relação do manejo dos animais com a produção de leite e reprodução. Foram utilizadas informações de revistas especializadas em produção animal (nacionais e internacionais), sites, boletins técnicos, anais de congressos e simpósios, teses, dissertações e de livros especializados em pecuária leiteira.

3.1 Histórico e definição de Toxoplasmose

A toxoplasmose é uma doença causada pelo protozoário *Toxoplasma gondii*, como documentado por vários estudos, incluindo Miller, Frenkel, Ettinger e Feldman em 1997, bem como Dubey em 2010. É importante observar que o *Toxoplasma gondii* é um parasita intracelular obrigatório, pois, durante a invasão das células hospedeiras, ele cria um vacúolo parasitóforo que fornece um ambiente favorável para sua sobrevivência e reprodução (Souza *et al.*, 2014).

Este protozoário é também considerado um patógeno oportunista e tem uma ampla distribuição em todo o mundo (Dubey, 2010).

É uma coccidiose que afeta principalmente os felinos, tornando-se a parasitose mais comum em animais homeotérmicos, incluindo os seres humanos e por essa razão, a toxoplasmose é classificada como uma zoonose significativa (Langoni *et al.*, 2001).

Os felídeos se comportam como hospedeiros definitivos onde os oocistos do *Toxoplasma gondii* realizam o seu desenvolvimento e são liberados junto com as fezes para o ambiente onde ocorre a esporulação, enquanto que os animais homeotérmicos atuam como os hospedeiros intermediários, como as aves e os mamíferos (Souza *et al.*, 2014).

No entanto, em ambos podem ser encontradas as formas trofozoítos na fase aguda e as formas de cistos e bradizoítas na fase crônica (Dubey *et al.*, 2010).

A ingestão de alimentos contaminados com oocistos esporulados ou cistos teciduais, bem como a via transplacentária, se caracterizam como as principais vias de infecção em animais e humanos (Dubey, 1996).

Além disso, é importante notar que o *Toxoplasma gondii* possui um ciclo de vida heteroxeno facultativo, o que significa que tem a capacidade de infectar diversos hospedeiros (Tenter *et al.*, 2000).

No início do século XX, relataram a presença de um parasito intracelular no baço e no fígado de um pequeno roedor popularmente conhecido como gundi (*Ctenodactylus gundi*), no Norte da África. No estudo os autores relataram como uma forma particular de Leishmania, denominando-o *Leishmania gundi* (Nicolle *et al.*, 1908).

No Brasil, observou-se o mesmo parasito em coelho e também o comparou ao agente da leishmaniose visceral. Em 1909, no entanto, os primeiros autores constataram que se tratava de um novo parasito, sendo identificado o gênero *Toxoplasma*, nome derivado da união da palavra grega toxon (arco) em referência ao formato do parasito e plasma (forma) (Nicolle *et al.*, 1908).

Em animais de produção a soroprevalência para toxoplasmose é maior em suínos, ovinos e caprinos, sendo menor em bovinos e equinos. O estudo também abordou aspectos relacionados à toxoplasmose em ruminantes, pois é importante ressaltar que os comedouros feitos de madeira criam um ambiente propício para o desenvolvimento de oocistos, tornando os animais mais suscetíveis à infecção quando ingerem esses oocistos presentes no ambiente (Silva, 2018).

3.2 Epidemiologia da Toxoplasmose

A toxoplasmose é, do ponto de vista epidemiológico, uma infecção de ampla distribuição geográfica, pois está presente em todo planeta, com índices de soropositividade variando de 23 a 83%, dependendo de alguns fatores: climáticos, socioeconômicos e culturais (Simões, 2015).

Os felídeos desempenham papel fundamental na transmissão do *Toxoplasma gondii*, por eliminarem oocistos dos parasitos pelas fezes, sendo assim, a única fonte de infecção dos animais herbívoros, visto que bovinos e caprinos podem ingerir vegetais contaminados por fezes de gatos (Simões, 2015).

Em relação à morfologia, destaca-se que: Taquizoítos(pseudocistos) é em forma de banana ou meia-lua, com uma extremidade frontal afiada e uma extremidade posterior romba. O comprimento é de 3 a 7 microns e a largura é de 2 a 4 microns. Os taquizoítos parasitas intracelulares proliferam continuamente, geralmente consistindo de vários a mais de dez. Seus agregados envolvidos pelas membranas da célula hospedeira não têm parede real do cisto, o que é chamado de pseudocisto (Ballya ,2019).

O cisto é redondo e tem uma parede flexível e resistente, secretada pelo parasita. Ele contém dezenas a milhares de bradizoítos. Os bradizoítos são encontrados no cérebro, músculo esquelético, retina e outros tecidos com diâmetro variando de 5 a 100 microns e podem sobreviver nos tecidos por um longo tempo (Ballya ,2019).

A chave da epidemiologia da toxoplasmose parece ser o gato de rua, por serem os únicos hospedeiros da forma sexuada, e a areia e o solo contaminados por fezes contendo oocistos, serem fontes duradouras de infecção (Araujo *et al.*, 1998).

Além disso, soma-se o fato de que os felinos cobrem suas fezes, aumentando as condições de sobrevivência do oocisto. Para ocorrer esporulação, são necessárias condições ideais de umidade, oxigenação e temperatura, podendo o oocisto permanecer infectante por até 18 meses (Kawazoe, 2005).

O bradizoíto caracteriza a forma de resistência do *Toxoplasma gondii*, apresenta forma de multiplicação lenta e encontra-se no interior do cisto. Os cistos variam de tamanho, sendo que cistos menores de 5 mm podem conter dois bradizoítos e cistos mais velhos podem conter centenas destes. Quando localizados no cérebro são esféricos e raramente atingem diâmetros de 70 mm, já os cistos intramusculares podem medir até 100 mm de diâmetro (Huskinson-Mark *et al.*, 1991).

Os cistos estão localizados principalmente nas células nervosas, cardíacas e musculares, sendo encontrados no cérebro, olhos, e músculos esquelético e cardíaco. Cistos teciduais íntegros provavelmente são inofensivos, e podem persistir por toda a vida do hospedeiro sem causar resposta inflamatória importante (Dubey *et al.*, 1998).

O oocisto não esporulado é esférico e pode medir de 10 mm a 12 mm de diâmetro, sendo a forma infectante e altamente resistente do parasito. É formado no intestino delgado de gatos, eliminado nas fezes e a esporulação ocorre no meio externo dentro de 1 a 5 dias da excreção, dependendo da aeração e da temperatura. O oocisto esporulado é elíptico e apresenta entre 11 mm a 13 mm de diâmetro. Cada oocisto contém dois esporocistos, e cada esporocisto contém quatro esporozoítos (Dubey *et al.*, 1998).

3.3 Diagnóstico da Toxoplasmose

A doença natural em bovídeos foi diagnosticada pela primeira vez por Houersdorf & Holtz em 1952, quando identificaram a presença de formas do

parasito. Desde então *Toxoplasma gondii* vem sendo isolado de diversos órgãos (Zardi *et al.*, 1964).

No Brasil, conseguiram evidenciar *Toxoplasma gondii* em tecidos de bovinos, em trabalho experimental com bezerros e vacas prenhes, concluiu que *T. Gondii* pode permanecer viável nos tecidos dos bovinos até a idade de abate destes animais. (Dubey *et al.*, 1983).

O diagnóstico da toxoplasmose pode ser clínico, epidemiológico ou laboratorial, sendo que o primeiro é muito difícil quando se trata da toxoplasmose adquirida, pois esta, em 90% dos casos, apresenta-se assintomática ou, se for sintomática, pode apresentar sinais e sintomas genéricos que são sugestivos para uma série de outros processos infecciosos. Para maior confiabilidade no diagnóstico e a confirmação da infecção por *Toxoplasma gondii*, é imprescindível o uso de técnicas laboratoriais padronizadas (Amendoeira *et al.*, 1999).

O diagnóstico da toxoplasmose pode ser feito por métodos parasitológicos, imunológicos e moleculares, que incluem o isolamento do *Toxoplasma gondii* pela inoculação de amostras biológicas em camundongos, isolamento em cultura de células, pesquisa de antígenos e anticorpos, e a Reação em Cadeia da Polimerase (PCR) (Costa *et al.*, 2007).

Há vários testes sorológicos válidos, sendo os mais comuns, a reação de imunofluorescência indireta (RIFI), hemoaglutinação indireta (IHA), Fixação de Complemento (FC), teste Sabin-Feldmann (“dye test”) e ensaio imunoenzimático indireto. (Sikes, 1982).

O diagnóstico clínico da toxoplasmose adquirida, em humanos e animais, é difícil e pode ser confundido com patologias de etiologias diversas, por isso é necessária uma confirmação laboratorial (Amendoeira *et al.*, 1999).

A presença do *Toxoplasma gondii* pode ser diagnosticada indiretamente por métodos sorológicos ou diretamente por meio de bioensaio, cultura celular, imunohistoquímica, histopatologia ou pelo diagnóstico molecular (Montoya *et al.*, 2004).

A detecção de anticorpos contra *Toxoplasma gondii* é realizada como triagem na pesquisa diagnóstica. Amostras de sangue são necessárias para a realização dos exames, onde se buscam os anticorpos contra o agente no soro do paciente. Os métodos sorológicos ainda são, atualmente, a base de diagnóstico e até mesmo de controle desta enfermidade, pesquisando-se imunoglobulinas de diferentes classes (IgG, IgM, IGA e mais raramente, IgE) (Abdul-ghani, 2011).

Em animais, a classe de anticorpos usualmente analisada é de IgG, que é uma imunoglobulina de memória que informa a presença de infecção crônica; em

humanos, testa-se ainda a avidéz com que os anticorpos ligam-se aos seus antígenos, tendo como resultados avidéz fraca ou intermediária, sugerindo infecção recente, ou avidéz forte, sugerindo infecção crônica (Abdul-ghani, 2011).

O isolamento do parasito pode ser feito pela inoculação de secreções, excreções, tecidos digeridos, fluídos corpóreos suspeitos em animais ou em cultivos celulares e é considerado a forma definitiva de diagnóstico, geralmente realizado em laboratórios de pesquisa especializados. Entretanto, não tem sido utilizado como rotina por ser um método demorado e de custo elevado (Abdul-ghani, 2011).

3.4 Ciclo biológico e transmissão da Toxoplasmose

O *T. Gondii* é capaz de infectar e se replicar dentro de qualquer célula nucleada mamífera ou aviária (Black *et al.*, 2000).

Os felídeos são considerados espécies-chave na transmissão de *Toxoplasma gondii* para o homem e outras espécies animais por serem os únicos hospedeiros que albergam o parasita no epitélio intestinal, onde ocorre o desenvolvimento sexual, e excretam os oocistos nas fezes (Dubey *et al.*, 2010).

Um único gato pode eliminar milhões de oocistos, que se tornam infectantes após esporulação no ambiente. E os oocistos esporulados são muito resistentes às condições ambientais, podendo permanecer viáveis por até 18 meses (Dubey *et al.*, 2008).

O ciclo biológico do parasita é dividido em duas fases: fase assexuada (extra intestinal), que ocorre nos hospedeiros intermediários e definitivos, e a fase sexuada (enteroepitelial), que ocorre somente nos hospedeiros definitivos (Figura 1) (Tente *et al.*, 2000).

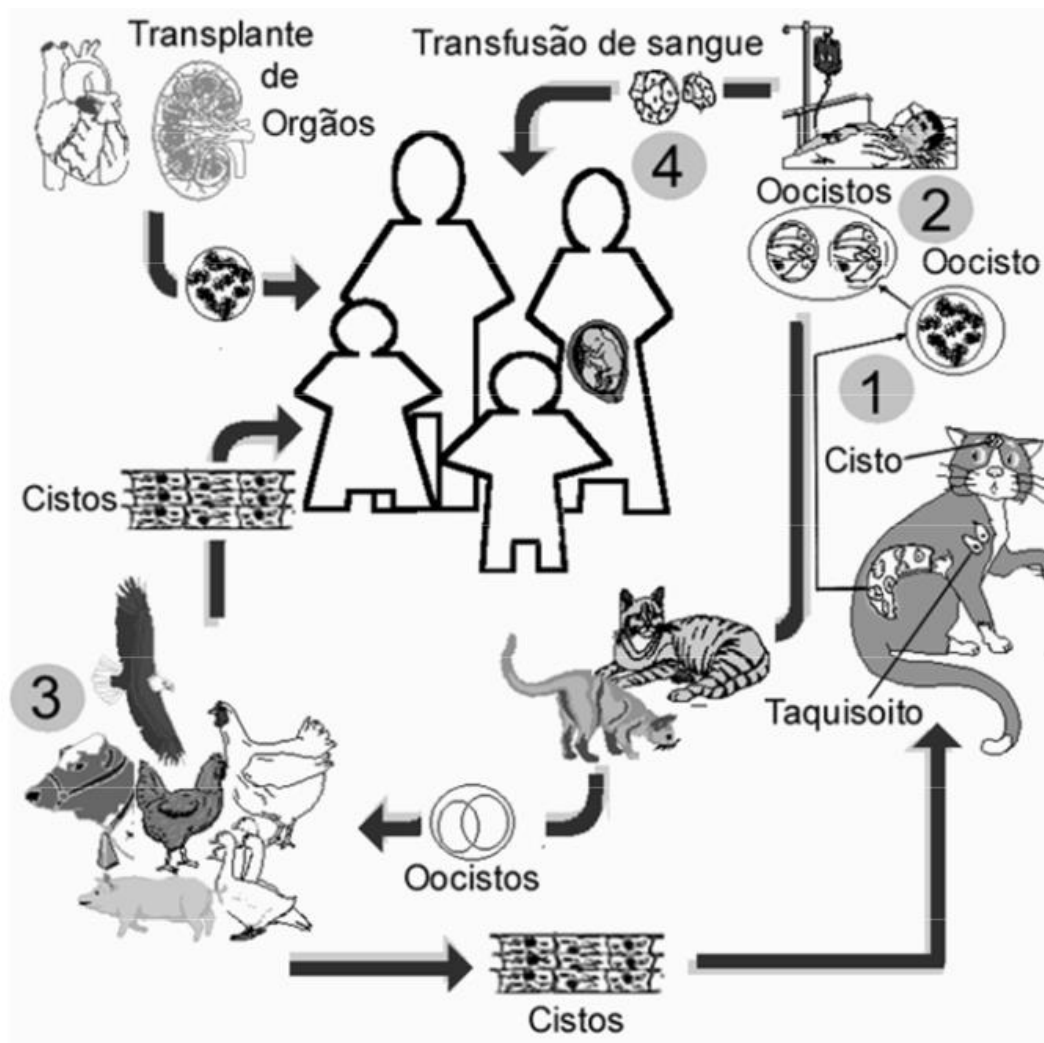


Figura 1. Ciclo biológico do *Toxoplasma gondii* com seus hospedeiros. Fonte: Meirelles (2014).

O processo de desenvolvimento no hospedeiro final se dá após os felinos engolirem oocistos, cistos ou pseudocistos, esporozoítos, bradizoítos ou taquizoítos escapam do intestino delgado e invadem as células epiteliais do intestino delgado para se desenvolver e proliferar, formando merozoítos. Os merozoítos são liberados após a maturação e então invadem outras células epiteliais intestinais para formar a próxima geração de merozoítos. Após várias gerações, alguns dos merozoítos desenvolvem-se em gametófitos femininos e masculinos e então continuam a se desenvolver em gametófitos femininos e masculinos. Gâmetas femininos e masculinos fertilizam em zigotos, continuam a se desenvolver em oocistos, escapam das células epiteliais para a cavidade intestinal e excretam in vitro com as fezes. Oocistos maduros infecciosos desenvolvem-se após 2 a 4 dias a 25°C e umidade adequada. O *Toxoplasma Gondii* também pode proliferar assexuadamente nos tecidos parenterais dos gatos (Ballya, 2019).

O processo de desenvolvimento no hospedeiro intermediário ocorre quando os cistos ou falsos cistos em fezes de gato ou carne animal são engolidos por hospedeiros intermediários como humanos, ovelhas, porcos e vacas, esporozoítos, retardados ou taquicolones podem escapar do intestino e o parasita através do sangue ou linfa em macrófagos mononucleares se espalha para todos os órgãos do corpo. Ou as células se rompem, os taquizoítos invadem outras células do tecido e quando a função imunológica do corpo é normal, alguns taquizoítas invadem as células do hospedeiro, especialmente o cérebro, os olhos, o músculo esquelético e outros tecidos. A taxa de crescimento do verme diminui e secreta substâncias císticas para formar cistos. Os envelopes podem permanecer no hospedeiro por meses, anos ou mais. Quando a função imunológica do corpo está baixa ou defeituosa, pode induzir o desenvolvimento e ruptura de cistos, liberar actina lenta, entrar na corrente sanguínea e invadir outras células de tecido para formar pseudocistos e continuar a crescer e proliferar (Ballya, 2019).

3.5 Causas e prevalência da Toxoplasmose

A prevalência de anticorpos anti-*T. Gondii* em bovinos no Brasil varia de 1,03 a 49,17% de animais positivos, sendo a maioria dos estudos realizados nos Estados de Minas Gerais, Paraná, São Paulo e Rio Grande do Sul (Costa *et al.*, 1978).

A soroprevalência para o *Toxoplasma gondii* em bovinos machos é significativamente maior do que em fêmeas. No entanto, é importante ressaltar que, até o momento, não existem estudos de soroprevalência em touros destinados à reprodução, seja em centrais de inseminação artificial ou em rebanhos comerciais. Essa lacuna na pesquisa destaca a necessidade de investigar a soroprevalência em touros, uma vez que esses animais desempenham um papel fundamental na reprodução bovina e podem representar uma possível fonte de infecção para o rebanho (Fajardo *et al.*, 2013).

Os bovinos são mais resistentes à toxoplasmose, mas, quando presente, os sintomas clínicos mais comuns são: febre, inapetência, diarreia, dispneia, descargas nasais, tosse (Dubey *et al.*, 1983).

Em bovinos a infecção ocorre principalmente através da ingestão de oocistos presentes nos alimentos (pastagem, ração, etc.) e solo contaminados (Beattle *et al.*, 1988).

O interesse na ocorrência da infecção por *Toxoplasma gondii* em bovinos decorre principalmente por uma perspectiva de saúde coletiva: a ingestão de

cistos teciduais presentes na carne bovina que pode ser uma importante fonte de infecção humana (English *et al.*, 2015).

Tabela I. Prevalência de anticorpos para *Toxoplasma gondii* em bovinos no Brasil.

ESTADO	TESTE	PREVALÊNCIA	CITAÇÕES
MG	IFI	12	Costa e Costa (1978) apud Fialho <i>et al</i> (2009)
SP	IFI	32,3	Costa <i>et al.</i> (1978) apud Fialho <i>et al</i> (2009)
AM	HAI	60	Ferraroni e Marzochi (1978) apud Fialho <i>et al</i> (2009)
AM	HAI	12	Ferraroni <i>et. Al</i> (1980) apud Fialho <i>et al</i> (2009)
RS	HAI	3,4	Silva <i>et al.</i> (1982/83) apud Fialho <i>et al</i> (2009)
RS	HAI	5,4	Chaplin <i>et al.</i> (1984) apud Fialho <i>et al</i> (2009)
MG	IFI	9	Passos, Lima e Figueiredo (1984) apud Fialho <i>et al</i> (2009)
RS	HAI	6,7	Braccini <i>et al.</i> (1992) apud Fialho <i>et al</i> (2009)
PR	IFI	32,34	Marana <i>et al.</i> (1994) apud Fialho <i>et al</i> (2009)
RS	HAI	29,13	Adamy <i>et al.</i> (1995); apud Fialho <i>et al</i> (2009)
RS	HAI	38,78	Lazzarotto <i>et al.</i> (1997) apud Fialho <i>et al</i> (2009)
MS	HAI	4,29	Araújo, Carvalho, Balbuena (1998) apud Fialho <i>et al</i> (2009)
PR	IFI	25,8	Garcia (1999) apud Fialho <i>et al</i> (2009)
SP/MG	IFI	49,17	Costa <i>et al.</i> (2001) apud Fialho <i>et al</i> (2009)
SP	IFI	3,2	Fujii <i>et al.</i> (2001) apud Fialho <i>et al</i> (2009)
SP	ELISA	11	Meireles (2001) apud Fialho <i>et al</i> (2009)
SP	IFI	49,9	Souza <i>et. Al</i> (2001) apud Fialho <i>et al</i> (2009)
PR	IFI	55,71	Carleti <i>et al.</i> (2002) apud Fialho <i>et al</i> (2009)
PR	IFI	41,4	Daguer <i>et al.</i> (2004) apud Fialho <i>et al</i> (2009)
PR	IFI	26	Ogawa <i>et al.</i> (2005) apud Fialho <i>et al</i> (2009)
BA	IFI	9,8	Oliveira <i>et al.</i> (2005) apud Fialho <i>et al</i> (2009)

Fonte: Modificado de Fialho *et al.* (2009)

3.6 Sintomas clínicos e consequências da Toxoplasmose

3.6.1 Em bovinos

Os bovinos são mais resistentes à toxoplasmose, mas, quando presente, os sintomas clínicos mais comuns são: febre, inapetência, diarreia, dispneia, descargas nasais, tosse e aborto (Canada *et al.*, 2002).

Em bovinos a infecção ocorre principalmente através da ingestão de oocistos presentes nos alimentos (pastagem, ração, etc.) e solo contaminados (Beattle *et al.*, 1988).

De maneira geral, em bovinos, a infecção toxoplásmica raramente causa sintomatologia evidente ou morte, apresentando-se de forma inaparente, dependendo de fatores, como a idade do animal, a via de inoculação, a espécie do animal considerada e a virulência intrínseca da linhagem do *Toxoplasma gondii* (Tenter *et al.*, 2000).

Quando presentes, os sinais encontrados em bovino com toxoplasmose clínica são: abortamento, diarreia, mumificação e morte fetal, morte e reabsorção embrionária, e morte prematura ou neonatal (Silva *et al.*, 2006).

As principais manifestações clínicas foram principalmente infecção recessiva e os casos graves foram lesões em múltiplos órgãos. As principais manifestações clínicas da doença gado leiteiro foram temperatura corporal elevada, dispneia, sintoma de diarreia, e doenças do sistema nervoso. O tamanho do rebanho, a idade do gado, o pasto e a localização da fonte de água podem levar à infecção das vacas leiteiras. Em termos de sintomas e lesões anatômicas, os bezerros, mostraram depressão mental, aumento da temperatura corporal, tosse, dispneia, diarreia, fezes viscosas expelidas de uma mistura de sangue, constituição fraca e muitas vezes morreu dentro de 2 a 6 dias. As vacas apresentavam sintomas diferentes após a doença, algumas delas sofriam apenas de aborto; algumas mostraram dispneia, febre, diarreia, mastite e sintomas neurológicos; algumas não apresentavam sintomas (Ballya, 2019).

Os animais mortos foram dissecados e descobriu-se que tinha sangue mais ralo, mais difícil de coagular e edema subcutâneo do pescoço; aumento dos linfonodos em todo o corpo, especialmente nos linfonodos mesentéricos e nos linfonodos hilares, valgo na secção e pontos de sangramento; derrame na cavidade abdominal, miocardite no coração; aspecto pontilhado na cavidade nasal e mucosa traqueal; sangramento, alargamento do interstício local, congestão e necrose. Finalmente, havia um grande número de fluidos de espuma misturados saindo da secção, e havia pequenos nódulos e focos necróticos na superfície e nas secções. O fígado estava ligeiramente inchado e havia nódulos amarelo-claro na

superfície e nas seções, que se assemelham a círculos concêntricos. Havia congestão na superfície dos rins. A verdadeira mucosa gástrica estava sangrando e necrosando, cinza-escura e fácil de descascar, e a mucosa do intestino delgado estava sangrando (Ballya, 2019).

3.6.3 Em humanos

A toxoplasmose é uma zoonose de distribuição mundial, sendo encontrada em todos os continentes, nos mais variados climas (Amendoeira *et al.*, 1999).

O *Toxoplasma gondii* é um dos parasitos mais comuns encontrados em todo o mundo e sua prevalência está estimada em 1 a 2 bilhões de pessoas (Tenter *et al.*, 2000).

Porém, a frequência da infecção é extremamente variável nas diferentes regiões do planeta. Nos Estados Unidos, estima-se que 26 a 40% da população esteja infectada, enquanto nas Américas Central e do Sul e na Europa as estimativas variam entre 50 a 80% (Hill *et al.*, 2002).

Os seres humanos são geralmente suscetíveis ao *Toxoplasma Gondii*, especialmente fetos, bebês, animais de estimação, criadores de gado, matadores e pessoas com imunidade baixa ou deficiente. A variabilidade da frequência da infecção (Figura 2) está ligada a diversos fatores, tais como: padrões culturais da população, hábitos alimentares, idade, procedência rural ou urbana, entre outros (Amendoeira *et al.*, 1999).

A transmissão ocorre, principalmente, por três vias: pela ingestão ou manuseio de carne crua ou mal passada (principalmente ovina e suína) contendo cistos com bradizoítas; pela ingestão de oocistos que, após sofrerem a esporulação, podem contaminar água e alimentos crus; e pela passagem de taquizoítas por via transplacentária (Amendoeira, 1995).

Aproximadamente 30% da população humana possui anticorpos contra esse protozoário (Pena *et al.*, 2006).

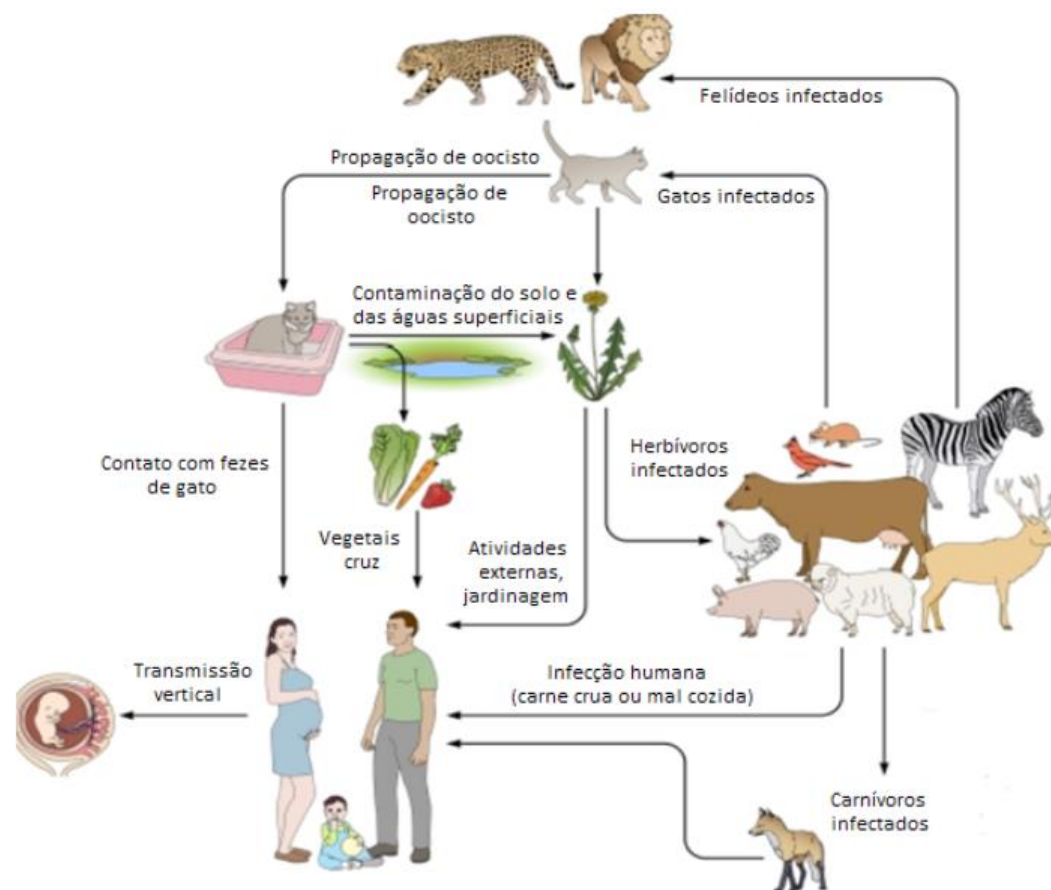


Figura 2. Fontes de infecção por *Toxoplasma gondii* em seres humanos. Fonte: (Duarte *et al.*, 2018).

A patogenia e sinais clínicos são bem variados, ocorrendo desde casos benignos com febre e discreto aumento ganglionar, até casos de grave comprometimento do sistema nervoso central, alterações oculares provocando cegueira, ou aborto (Neves, 2003).

A prevalência de indivíduos soropositivos para toxoplasmose aumenta com a idade e difere dependendo dos padrões culturais da população, hábitos alimentares e procedência urbana ou rural. Em regiões tropicais ou subtropicais de clima úmido, a prevalência é mais elevada, pois este tipo de clima favorece a sobrevivência dos oocistos no meio ambiente (Guimarães *et al.*, 1999).

A importância da toxoplasmose animal decorre, em primeiro lugar, pelo fato dos animais infectados servirem de fonte direta ou indireta de infecção ao homem e, em segundo, pelas diversas alterações reprodutivas como o aborto, a mortalidade neonatal e os defeitos congênitos consequentes à infecção por *Toxoplasma gondii*, que representam significativos prejuízos em animais de interesse econômico (SAWADOGO *et al.*, 2005)

Em animais destinados ao consumo humano no Brasil, as soroprevalências para *Toxoplasma gondii* são de 9,6% em suínos, 19,25% em bovinos e 36,9% em ovinos (Rossi *et al.*, 2011).

3.7 Prevenção e tratamento da Toxoplasmose

O *Toxoplasma gondii* demonstra uma notável versatilidade, uma vez que tem a capacidade de infectar tanto os hospedeiros definitivos quanto os intermediários, independentemente do estágio evolutivo do parasita. Isso ressalta a importância crítica da adoção de medidas profiláticas abrangentes, com o objetivo de minimizar a exposição às principais fontes de contaminação pelo agente (Souza, 2003).

A gravidade da doença é ainda maior se a infecção ocorrer no início da gestação, pois nesse estágio, pode desencadear manifestações clínicas significativas no feto (BRASIL, 2010).

Portanto, a prevenção e o conhecimento sobre a toxoplasmose desempenham um papel crucial. É de grande importância a implementação do controle populacional desses animais que são hospedeiros definitivos, o que contribui para a redução da contaminação do ambiente por oocistos (Hill *et al.*, 2002).

Além disso, realizar o controle de vetores mecânicos, como moscas, baratas, caramujos e outros insetos, ajuda a diminuir a propagação da infecção, essas estratégias desempenham um papel crucial na redução da disseminação do *Toxoplasma gondii* e na prevenção da toxoplasmose. (Souza, 2003).

O controle da toxoplasmose é dificultado pela elevada capacidade do parasito em se adaptar a ambientes urbanos ou rurais, proporcionando a manutenção do seu ciclo de vida e aumentando as chances de infecção acidental de seres humanos e animais. A principal e mais frequente forma de contaminação para seres humanos é a via oral. A prevenção se faz evitando o consumo de carnes suína, ovina, caprina ou de caça cruas ou mal cozidas; ingestão de leite não pasteurizado; de vegetais mal higienizados; e água não tratada (CRMV SP, 2016).

Em fazendas de gado leiteiro, os animais doentes podem ser tratados por injeção intramuscular de 20 mg/kg de sulfonamida do composto em injeção de metoxipirimidina sódica de acordo com seu peso corporal. A primeira dosagem deve ser dobrada, 1-2 vezes ao dia durante 2 semanas. Também é possível injetar 0,05 mL/kg "Set" (os principais ingredientes são anti patógeno, veneno de cobra, anel de prata e artemisinina) no músculo de acordo com o peso corporal,

uma vez por dia durante três dias, e adicionar vitaminas B adequadas e vitamina C na ração para melhorar a resistência do corpo e acelerar a recuperação (Ballya, 2019).

Utilizaram amostras de leite cru de vacas leiteiras, e destacaram que por meio dos resultados obtidos, indicaram um alerta para a possibilidade de infecção por *Toxoplasma gondii* quando há consumo do leite cru e seus subprodutos, visto que as amostras de leite estudadas eram procedentes de pequenas propriedades com característica de agricultura familiar (Manzini *et al.*, 2021).

Ressalta-se que a encefalite por *Toxoplasma* ocorre no final da doença porque o parasita invade o cérebro do gado doente, levando-o a entrar em coma e com dificuldade de respirar. Especialmente quando acompanhado de enfisema subcutâneo, o efeito do tratamento medicamentoso se deteriorará e ocorrerá a morte. Portanto, a prevenção e o tratamento devem ser realizados o mais rápido possível, após os produtores de leite descobrirem a doença. Além disso, o uso de prednisona, cortisona, dexametasona e outras drogas podem efetivamente aliviar os sintomas, mas podem causar rapidamente encefalite por *Toxoplasma* e sepse por *Toxoplasma*, portanto, o uso dessas drogas não é permitido (Ballya, 2019).

4 CONSIDERAÇÕES FINAIS

A toxoplasmose é causada pelo *Toxoplasma gondii*, parasito pertencente ao reino Protista, filo Apicomplexa, ordem Eucoccidiida e família Sarcocystidae. É um coccídeo intracelular obrigatório, que infecta naturalmente o homem, os animais selvagens e domésticos, e também os pássaros. É uma infecção de ampla distribuição geográfica e depende de alguns fatores como clima, condição socioeconômica e cultural.

A prevenção e controle da infecção estão ligados aos diversos modos de transmissão da infecção. Gatos que compartilham espaços com a população humana em áreas urbanas ou rurais desempenham um papel crucial na disseminação da parasitose. Isso ocorre porque os oocistos, resistentes às condições ambientais por vários meses, são frequentemente encontrados em locais frequentados por gatos. Embora a contaminação de água e vegetais destinados ao consumo humano e animal seja possível, a capacidade amplificadora do *Toxoplasma gondii* pelo gato é notável. Os oocistos servem como fonte de infecção para animais herbívoros e aves, resultando na formação de cistos em sua carne. Consumir carne crua e/ou mal cozida desses animais infectados pode, por sua vez, levar à infecção em seres humanos.

É uma doença de importância em Saúde Pública, pelas alterações que causa nos fetos humanos, e de importância em produção animal pelas perdas por aborto. O diagnóstico laboratorial pode ser realizado pela demonstração do coccídeo (parasitológico), por métodos indiretos (imunológico) e por métodos de biologia molecular.

Dado a ausência de vacinas eficazes na prevenção da infecção por *Toxoplasma gondii* em seres humanos e animais, e com o objetivo de reduzir a exposição aos oocistos, a prevenção da transmissão zoonótica e a implementação de medidas que minimizem a contaminação ambiental são estratégias fundamentais no controle da toxoplasmose. Além disso, para reduzir a contaminação decorrente do consumo de carne crua ou mal cozida, é crucial investir em estudos inovadores que se concentrem em tecnologias de processamento capazes de inativar o *Toxoplasma gondii*. Essas pesquisas podem orientar o desenvolvimento de novas abordagens preventivas.

4 RESUMO

TOXOPLASMOSE EM VACAS LEITEIRAS: REVISÃO BIBLIOGRÁFICA

Nesta revisão sobre a importância da toxoplasmose em vacas leiteiras, foram utilizadas informações de diversas fontes, dentre elas instituições de pesquisas, sites especializados, revistas de divulgação nacionais e internacionais, boletins técnicos, circulares técnicas, artigos publicados em periódicos nacionais e internacionais e livros. A toxoplasmose é uma zoonose causada pelo protozoário *Toxoplasma gondii*, que acomete seres humanos e animais. Os felídeos são os hospedeiros definitivos e uma ampla variedade de espécies de mamíferos e aves são hospedeiros intermediários. A toxoplasmose ocorre no mundo inteiro em várias espécies animais, sendo que nos bovinos leiteiros e de corte, prejudica o sistema produtivo e no Brasil têm sido detectada em várias regiões. Por ser uma zoonose, destaca-se a importância em prevenir os seres humanos, uma vez que é uma doença assintomática, porém com consequências graves.

Palavras-chave: Abortamento. Bovino. *Toxoplasma gondii*. Manejo. Prevenção.

5 SUMMARY

USE OF CONCENTRATE FOR DAIRY COWS: BIBLIOGRAPHIC REVIEW

In this review on the importance of toxoplasmosis in dairy cows, information from various sources was used, including research institutions, specialized websites, national and international magazines, technical bulletins, technical circulars, articles published in national and international journals and books. Toxoplasmosis is a zoonosis caused by protozoan *Toxoplasma gondii*. It affects humans and animals. Felids are the definitive hosts and a wide variety of mammal and bird species are intermediate hosts. Toxoplasmosis occurs worldwide in several animal species, being in dairy and beef cattle, harms the productive system and in Brazil has been detected in several regions. Because it is a zoonosis, the importance of prevention in humans is highlighted, since it is an asymptomatic disease, but with serious consequences.

Key-words: Abortion. Cattle. *Toxoplasma gondii*. Handling. Prevention.

7 REFERÊNCIAS BIBLIOGRÁFICAS

ABDUL-GHANI, R. Polymerase chain reaction in the diagnosis of congenital toxoplasmosis: more than two decades of development and evaluation. **Parasitology Research**, v. 108, n. 3, p. 505-512, 2011.

AMENDOEIRA, M. R. R. Mecanismos de transmissão da toxoplasmose. **Canais da Academia Nacional de Medicina**, v. 155, n. 4, p. 224-5, 1995.

AMENDOEIRA, M. R. R. *et al.* *Toxoplasma gondii* (Nicolle e Manceaux, 1909) (Apicomplexa: Sarcocystidae) e a Toxoplasmose. **Revista Souza Marques**, v.1, n.1, p.15-29, 1999.

AMENDOEIRA, M. R. R. *et al.* Inquérito sorológico para a infecção por *Toxoplasma gondii* em ameríndios isolados, Mato grosso. **Revista da Sociedade Brasileira de Medicina Tropical**, v.36, n.6, p.671-676, 2003.

ARAUJO W.N. *et al.* 1998. Toxoplasmose: uma zoonose – realidades e riscos. **Cães e Gatos**. 79: 20-27.

BALLYA, 2019. Como tratar a toxoplasmose em vacas leiteiras? Disponível em <https://ballyabio.com/pt/como-tratar-a-toxoplasmose-em-vacas-leiteiras/> Acesso em 19 de Junho de 2023.

BLACK, M. W. *et al.* Lytic cycle of *Toxoplasma gondii*. **Microbiology and Molecular Biology Reviews**, v. 64, n. 3, p. 607-623, 2000.

BORGUEZAN, C. *et al.* Soroprevalência de anticorpos anti-*Toxoplasma gondii* em indígenas da etnia Terena, Mato Grosso do Sul, Brasil. **Revista Cubana de Medicina Tropical**, v. 66, n. 1, 2014.

BRASIL. Guia de Bolso – Doenças Infecciosas e Parasitárias. 8 ed. Brasília: Ministério da Saúde. Secretaria de Vigilância em Saúde. **Departamento de Vigilância Epidemiológica**, 2010.

CANADA, N. *et al.* Isolation of viable *Toxoplasma gondii* from naturally infected aborted bovine fetuses. **Journal of Parasitology**, v. 88, n. 6, p. 1247-1248, 2002.

CANTOS, G. A. Toxoplasmose: ocorrência de anticorpos anti-*Toxoplasma gondii* e diagnóstico. **Revista da Associação Médica Brasileira**, v.46, n.4, p. 335-341, 2000.

CATTAR, G. *et al.* Isolation of *Toxoplasma gondii* from swine and cattle. **Journal of Parasitology**, v. 55, n. 5, p. 952-955, 1969.

CRMVSP, 2016. Série Zoonoses: Toxoplasmose. Disponível em <https://crm-sp.implanta.net.br/servicosonline/> Acesso em 19 de Junho de 2023.

COSTA A.J. *et al.* Frequência de bovinos reagentes à imunofluorescência indireta para *Toxoplasma gondii* em Poços de Caldas, MG, Brasil. Arquivos da **Escola de Veterinária da UFMG**. 30: 47-51.

COSTA A.J. *et al.* 1978. Anticorpos anti-toxoplasma em soros de bovinos do município de Jaboticabal; São Paulo, Brasil. Arquivos do **Instituto Biológico de São Paulo**. 45: 299-302.

COSTA G.H.N. *et al.* 2001. Frequência de anticorpos anti-*Neospora caninum* e anti-*Toxoplasma gondii* em soros de bovinos pertencentes aos estados de São Paulo e de Minas Gerais. Semina: **Ciências Agrárias**. 22: 61-66.

DAGUER H. *et al.* 2004. Soroprevalência de anticorpos anti-*Toxoplasma gondii* em bovinos e funcionários de matadouros da microrregião de Pato Branco, Paraná, Brasil. **Ciência Rural**. 34: 1133-1137.

DUBEY, J.P. Distribution of cysts and tachyzoites in calves and pregnant cows inoculated with *Toxoplasma gondii* oocysts. **Veterinary Parasitology**, v. 13, n.3, p. 199-211, 1983.

DUBEY, J. P. *et al.* Toxoplasmosis of Animals and Man. **CRC Press, Inc.**, 1988.

DUBEY, J.P. *et al.* Persistence of tissue cysts in edible tissues of cattle fed *Toxoplasma gondii* oocysts. **American Journal of Veterinary Research**, v. 54, n. 2, p. 270-273, 1993.

DUBEY, J. P. Strategies to reduce transmission of *Toxoplasma gondii* to animals and humans. **Veterinary Parasitology**, [S.L.], v. 64, p. 65-70, jan./dez.1996.

DUBEY, J. P. *et al.* *Toxoplasma gondii* infection in humans and animals in the United States. **International Journal for Parasitology**, v. 38, n. 11, p. 1257-1278, 2008.

DUBEY, J. P. Toxoplasmosis of Animals and Humans. 2 ed. **Boca Raton: CRC Press**, 2010.

EMBRAPA, 2018. Toxoplasmose na cadeia produtiva da carne. Documentos 252, Brasília-DF, 36p.

FAJARDO, H. V. *et al.* Seroprevalence and risk factors of toxoplasmosis in cattle from extensive and semi-intensive rearing systems at Zona da Mata, Minas Gerais state, Southern Brazil. **Parasites & Vectors**, v. 6, p. 191, 2013.

FIALHO C.G. *et al.* 2009. Toxoplasmose animal no Brasil. **Acta Scientiae Veterinariae**, v. 37, n.1, p.1-23.

GARCIA J.L. *et al.* 1999. Soroprevalência do *Toxoplasma gondii*, em suínos, bovinos, ovinos e equinos, e sua correlação com humanos, felinos e caninos, oriundos de propriedades rurais do norte do Paraná, Brasil. **Ciência Rural**. 29: 91-97.

GUIMARÃES, A. C. S. *et al.* Detecção de anticorpos IgG em pacientes com diferentes manifestações de toxoplasmose. **Revista Laes e Haes**, v.5, n.121, 1999.

HILL, D. *et al.* *Toxoplasma gondii*: transmission, diagnosis and prevention. **Clinical Microbiology and Infection**, [S.L.], v. 8, n. 10, p. 634- 640, out. 2002.

HUSKINSON-MARK, J. *et al.* Evaluation of the effect of drugs on the cyst form of *Toxoplasma gondii*. **The Journal Infectious Diseases**, v. 164, p. 170-1, 1991.

JAMRA, LF. *et al.* On the isolation of *Toxoplasma gondii* from human food and animals origin. Partial results in the city of São Paulo (Brazil). **Revista do Instituto de Medicina Tropical de São Paulo**, v. 11, n. 3, p. 169-176, 1969.

KAWAZOE U. 2005. *Toxoplasma gondii*. In: **Neves D.P. (Ed.) Parasitologia Humana**. 11.ed. São Paulo: Atheneu, 494p.

LANGONI, H. *et al.* Prevalência de toxoplasmose em gatos dos Estados de São Paulo e Paraná. **Brazilian Journal of Veterinary Research and Animal Science**, [S.L.], v. 38, n. 5, p. 243-244, jan./dez. 2001.

LINDSAYD. S. *et al.* Mechanical transmission of *Toxoplasma gondii* oocysts by dogs. **Veterinary Parasitology**, v. 73, p. 27-33, 1997.

MARANA E.R.M. *et al.* 1994. Ocorrência de anticorpos anti-Toxoplasma gondii em bovinos de corte, abatidos em matadouros do Norte do Paraná - Brasil. **Semina: Ciências Agrárias**. 15: 38-40.

MILLER, N. L. *et al.* Oral infections with Toxoplasma cysts and oocysts in felines, other mammals and birds. **Journal of Parasitology**, [S.L.], v. 58, n. 5, p. 928-937, jan./dez.1972.

MUNDAY, B.L. Bovine toxoplasmosis: experimental infections. **International Journal for Parasitology**, v. 8, n. 4, p. 285- 288,1978.

NICOLLE C. *et al.* 1908. Sur une infectio a corps de Leishmania (ou du organismes voisins) du gondi. **Comptes Rendus Academy Science**. 147: 763-766. 159.

NICOLLE C. *et al.* 1909. Sur une protozoaire nouveau du gondii, Toxoplasma. **Archives de L'institut Pasteur de Tunis**. 2: 216-218.

PAPPAS, G. *et al.* Toxoplasmosis snapshots: Global status of Toxoplasma gondii seroprevalence and implications for pregnancy and congenital toxoplasmosis. **Internal Journal of Parasitology**, v. 29, n. 12, p. 1385-1394, 2009.

PENA, H. F. J. *et al.* Toxoplasma gondii infection in cats from São Paulo State, Brazil: Seroprevalence, oocyst shedding, isolation in mice, and biologic and molecular Characterization. **Research in Veterinary Science**, v. 81, n. 1, p. 58-67, 2006.

ROSSI, G. F. *et al.* Evaluation of Toxoplasma gondii and Neospora caninum infections in sheep from Uberlândia, Minas Gerais State, Brazil, by different serological methods. **Veterinary Parasitology**, v. 175, n. 3-4, p. 252-259, 2011.

SAWADOGO, P. *et al.* Soroprevalence of T. gondii in sheep from Marrakech, Morocco. **Veterinary Parasitology**, v. 130, p. 89-92, 2005.

SIKES, R. K. Toxoplasmosis. **Journal of American Veterinary Medical Association**, v.180, n.8, p.57-859, 1982.

SILVA N.R.S. *et al.* Frequência de anticorpos de Toxoplasma gondii em soros de bovinos de leite da Grande Porto Alegre, RS. Arquivos da **Faculdade de Veterinária da UFRGS**. 10-11: 81-84.

SILVA K.L.M.V. *et al.* Possibilidade de transmissão congênita de *Toxoplasma gondii* em ovinos através de seguimento sorológico no município de Rosário do Sul, RS, Brasil. **Ciência Rural**. 36: 892-897.

SILVA. T. P. R. Principais aspectos da toxoplasmose em humanos e em pequenos ruminantes e sua importância para saúde pública. 55 f. Monografia (Residência em Medicina Veterinária, Sanidade de Ruminantes) - **Universidade Rural de Pernambuco, Garanhuns**, 2018.

SILVEIRA C. 2001. Toxoplasmose - Levantamento bibliográfico de 1997-2000. **Arquivos Brasileiros de Oftalmologia**. 64: 263-270.

SIMÕES, L. *et al.* *Toxoplasma gondii* e gestação: características da toxoplasmose, sinais clínicos, diagnóstico e a importância da doença na saúde pública–revisão. **Revista científica de medicina veterinária**, v. 13, n. 25, p. 1-17, jul. 2015.

SPALDING, S. M. *et al.* Serological screening and toxoplasmosis exposure factors among pregnant women in South of Brazil. **Revista da Sociedade Brasileira de Medicina Tropical**, v. 38, n.2, p.173-177, 2005.

SPÓSITO FILHA, E. *et al.* *Toxoplasma gondii* em bovinos: evidência do parasita a partir de retina e diafragma de animais abatidos em matadouros do Estado de São Paulo, Brasil. **Arquivos do Instituto Biológico**, v. 55, n. 1-4, p. 43-47, 1988.

SOUZA, A. E. S. *et al.* Ocorrência de anticorpos anti-*Toxoplasma* em pacientes atendidos no Laboratório Celso Matos- Santarém, PA. **Revista Brasileira de Análises Clínicas**, v.34, n.1, p.51-52, 2002.

SOUZA, H. J. M. Coletânea em medicina cirúrgica e felina. Zoonoses: mitos e verdades escrito por Christiane S. Marins **L. F. Livros de Veterinária**. p. 477, 2003.

SOUZA, W. *et al.* Toxoplasmose & *Toxoplasma gondii*: **Editora Fiocruz**, 2014.

STABENOW, C.S. *et al.* Importância do isolamento do *Toxoplasma gondii* (Apicomplexa: Toxoplasmatinae) em Músculos e Vísceras Comestíveis de Bovinos e Búfalos In: **CONGRESSO BRASILEIRO DE PARASITOLOGIA VETERINÁRIA**, 12, 2002., Rio de Janeiro. Anais..... CBPV, 2002. 1 CD-ROM.

SUARÉZ-ARANDA, F. *et al.* The prevalence and avidity of *Toxoplasma gondii* IgG antibodies in pigs from Brazil and Peru. **Veterinary Parasitology**, v.91, p.23-32, 2000.

TENTER. *et al.* *Toxoplasma gondii*: from animals to humans. **International Journal for Parasitology**, Oxon, v. 30, n. 12-13, p. 1217-1258, nov. 2000.

YU, J. *et al.* Seroepidemiology of *Neospora caninum* and *Toxoplasma gondii* in cattle and water buffaloes (*Bubalus bubalis*) in the People's Republic of China. **Veterinary Parasitology**, v.143, p.79-85, 2007.

Zardi. *et al.*. Studi epidemiologici sulla toxoplasmosi: Isolamento di stipiti di *Toxoplasma gondii* da animali domestici. **Nuovi Annali D'Igieni e Microbiologia**, v. 15, n. 6, p. 546-551, 1964.