



**UNESP - Universidade Estadual Paulista**  
**“Júlio de Mesquita Filho”**  
**Faculdade de Odontologia de Araraquara**



**Isabela Mergulhão Camanho**

**Estudo clínico comparativo, prospectivo e randomizado sobre o  
comportamento do biomaterial Bio-oss® em relação ao osso autógeno em  
enxertos no seio maxilar: análise volumétrica**

**Araraquara  
2025**



**UNESP - Universidade Estadual Paulista**  
**Faculdade de Odontologia de Araraquara**



**Isabela Mergulhão Camanho**

**Estudo clínico comparativo, prospectivo e randomizado sobre o comportamento do biomaterial Bio-oss® em relação ao osso autógeno em enxertos no seio maxilar: análise volumétrica**

Trabalho de Conclusão de Curso apresentado ao Curso de Graduação em Odontologia da Faculdade de Odontologia de Araraquara, da Universidade Estadual Paulista, para a obtenção do grau de Cirurgião-dentista.

**Orientador: Eduardo Hochuli Vieira**

**Araraquara**  
**2025**

C172e Camanho, Isabela

Estudo clínico comparativo, prospectivo e randomizado sobre o comportamento do biomaterial Bio-oss® em relação ao osso autógeno em enxertos no seio maxilar: análise volumétrica. / Isabela Camanho. -- Araraquara, 2025

33 p. : il., tabs.

Trabalho de conclusão de curso (Bacharelado - Odontologia) - Universidade Estadual Paulista (UNESP), Faculdade de Odontologia, Araraquara

Orientador: Eduardo Hochuli Vieira

1. Implantes dentários. 2. Substitutos ósseos. 3. Levantamento do assoalho do seio maxilar. 4. Tomografia Computadorizada de Feixe Cônico. 5. Ossos Transplante. I. Título.

**UNESP - Universidade Estadual Paulista  
Faculdade de Odontologia de Araraquara**

**Isabela Mergulhão Camanho**

**Estudo clínico comparativo, prospectivo e randomizado sobre o  
comportamento do biomaterial Bio-oss® em relação ao osso autógeno em  
enxertos no seio maxilar: análise volumétrica**

**Orientador: Prof (a) Dr (a) Eduardo Hochuli Vieira**

**Assinatura Orientador (a):**

**Assinatura Aluno (a):**

**Araraquara, 10 de outubro de 2025**

Dedico este trabalho, primeiramente, à Deus, que me privilegiou com uma vida rodeada de amor e felicidade, uma família maravilhosa e amizades leves; e aos meus queridos avós Mário e Maria, donos do meu coração. Por onde for, sempre levarei vocês.

## **AGRADECIMENTOS**

Aos meus pais, Stella, Eduardo e Emerson, não tenho palavras para agradecer tudo que sempre fizeram por mim. Obrigada pela oportunidade e por sempre me proporcionarem conforto e segurança. Sem vocês nada disso seria possível.

Aos meus avós, Lúcia, Mário e Maria, por me dedicarem o amor mais doce e puro que pude experimentar e, principalmente, por serem meu verdadeiro porto-seguro.

Aos meus irmãos, Manuela e João, que, mesmo sem saberem, me incentivam todos os dias a evoluir e ser um exemplo.

Aos meus tios, Mário Sérgio e Rossana, Paulo, Susan, Fernando, Edneia, Priscila, William, Gisele, Ronaldo, César, Gabriela e José Carlos por sempre torcerem por mim. Ana Júlia e Giorgia, minhas primas, que dividem uma vida inteira comigo, que delícia foi crescer e passar por tudo isso com vocês.

Àqueles que coloriram todos os meus dias e tornaram esses anos muito felizes, Ariela, Giovana, Mafe, Ge, Ana, Aninha, Joanna, Oli, Letícia, Paola, Rafa, Murilo, Rian, Guilherme e Ruan, sou imensamente grata por ter vocês em minha vida.

À minha dupla, Luana, que compartilhou todos os seus dias comigo e me ensinou muito, eu amo você! Obrigada por vivenciar tudo isso comigo.

À todos os professores que se dedicaram para com a minha formação e aprendizado, em especial ao meu orientador, Eduardo Hochuli, à quem tanto admiro, obrigada por abrir as portas da pesquisa científica e confiar a mim essa missão, foi uma honra.

Ao Programa Institucional de Bolsas de Iniciação Científica (PIBIC) pela oportunidade de desenvolver este estudo e pelo financiamento da pesquisa.

“Porque ninguém vai dormir nossos sonhos.”  
Nando Reis\*

---

\* Nando Reis. Canção Muito estranho.

Camanho IM. Estudo clínico comparativo, prospectivo e randomizado sobre o comportamento do biomaterial Bio-oss® em relação ao osso autógeno em enxertos no seio maxilar: análise volumétrica. [Trabalho de Conclusão de Curso – Graduação em Odontologia]. Araraquara: Faculdade de Odontologia da UNESP; 2025.

## **RESUMO**

A ausência de um ou mais dentes pode comprometer de maneira direta aspectos relacionados a qualidade de vida. Diante deste panorama, reabilitações orais através de próteses e implantes dentários são realizadas na odontologia, com o objetivo de auxiliar os pacientes a recuperarem as funções e bem-estar perdidos pela ausência dental. No entanto, após a perda dentária, o osso alveolar sofre um processo de reabsorção, comprometendo muitas vezes as intervenções cirúrgicas para instalação de implantes dentais, pelo déficit de estrutura óssea em quantidade e qualidade. Situação esta, que se agrava em áreas posteriores da maxila pela associação de aspectos como a pneumatização do seio maxilar. Desta forma, enxertos ósseos fazem-se necessários para reestabelecer a estrutura óssea perdida, sendo o osso autógeno considerado o “padrão-ouro” para esses tipos de intervenções. Todavia, essa opção nem sempre é a mais viável, devido a quantidade limitada e necessidade de área doadora, fazendo com que pesquisas sejam realizadas com o objetivo de encontrar substitutos ósseos efetivos com propriedades e resultados semelhantes ao osso autógeno. Sendo assim, este estudo visou analisar a formação e reabsorção óssea alcançada com o biomaterial Bio-Oss® em comparação ao enxerto com osso autógeno em cirurgias de levantamento de seio maxilar em humanos, através de análises volumétricas.

**Palavras – chave:** Implantes dentários; Substitutos ósseos; Levantamento do assoalho do seio maxilar; Tomografia.

Camanho IM. Comparative, prospective and randomized clinical study on the performance of Bio-oss® biomaterial compared to autogenous bone in maxillary sinus grafts: volumetric analysis [Trabalho de Conclusão de Curso – Graduação em Odontologia]. Araraquara: Faculdade de Odontologia da UNESP; 2025.

## **ABSTRACT**

The absence of one or more teeth can directly compromise aspects related to quality of life. Faced with this panorama, oral rehabilitation through prostheses and dental implants is carried out in dentistry, with the aim of helping patients regain the functions and well-being lost due to missing teeth. However, after tooth loss, the alveolar bone undergoes a process of resorption, often compromising surgical interventions to install dental implants due to the deficit in bone structure, both in quantity and quality. This situation worsens in posterior areas of the maxilla due to the association of aspects such as pneumatization of the maxillary sinus. Bone grafts are therefore necessary to re-establish the lost bone structure, and autogenous bone is considered the “gold standard” for these types of interventions. However, this option is not always the most viable, due to the limited quantity and need for a donor area, so research is being carried out to find effective bone substitutes with properties and results similar to autogenous bone. Therefore, this study aimed to analyze the bone formation and resorption achieved with the Bio-Oss® biomaterial compared to autogenous bone grafting in human maxillary sinus lift surgeries, through volumetric analyses.

**Keywords:** Dental implants; Bone substitutes; Sinus floor augmentation; Tomography.

## SUMÁRIO

<b>1 INTRODUÇÃO .....</b>	<b>10</b>
<b>2 PROPOSIÇÃO .....</b>	<b>11</b>
<b>3 REVISÃO DA LITERATURA .....</b>	<b>12</b>
<b>3.1 O Edentulismo na Sociedade .....</b>	<b>12</b>
<b>3.2 Reabsorção Óssea e Reabilitação .....</b>	<b>12</b>
<b>3.2.1 Reabsorção e reabilitação da região posterior da maxila .....</b>	<b>13</b>
<b>3.3 Enxertos Ósseos .....</b>	<b>13</b>
<b>3.3.1 Autógeno.....</b>	<b>13</b>
<b>3.3.2 Xenógeno – Bio-Oss .....</b>	<b>13</b>
<b>3.4 Comparativo Entre Biomateriais .....</b>	<b>14</b>
<b>3.4.1 Bonefill X Bio-Oss X autógeno.....</b>	<b>14</b>
<b>3.4.2 <math>\beta</math>-TCP X Bio-Oss X autógeno .....</b>	<b>14</b>
<b>3.4.3 Outros biomateriais.....</b>	<b>15</b>
<b>3.5 Fatores de Crescimento.....</b>	<b>15</b>
<b>3.6 Técnica de Levantamento de Seio Maxilar.....</b>	<b>15</b>
<b>3.6.1 Elevação sem enxerto: alternativa ao uso de biomateriais ...</b>	<b>16</b>
<b>3.7 Importância da avaliação volumétrica através de TCFC.....</b>	<b>17</b>
<b>3.8 Importância de análises imuno-histoquímicas e     histomorfométricas.....</b>	<b>17</b>
<b>4 MATERIAL E MÉTODO .....</b>	<b>18</b>
<b>4.1 Procedimentos Cirúrgicos.....</b>	<b>18</b>
<b>4.2 Protocolo Medicamentoso.....</b>	<b>19</b>
<b>4.3 Análise Volumétrica .....</b>	<b>20</b>
<b>4.4 Análise Estatística.....</b>	<b>21</b>
<b>5 RESULTADO .....</b>	<b>22</b>
<b>6 DISCUSSÃO .....</b>	<b>23</b>

<b>7 CONCLUSÃO .....</b>	<b>25</b>
<b>REFERÊNCIAS.....</b>	<b>26</b>
<b>ANEXO A – CERTIFICADO DO COMITÊ DE ÉTICA.....</b>	<b>29</b>
<b>ANEXO B – CERTIFICADO DE RELATÓRIO FINAL APROVADO .....</b>	<b>33</b>

## 1 INTRODUÇÃO

A saúde bucal interfere diretamente na qualidade de vida das pessoas, estando o aspecto funcional e a estética do sorriso intimamente relacionados à fonação, mastigação, fisiologia oral, desconfortos e autoestima. Dentre as disfunções orais, a perda dentária é a que mais impacta negativamente no convívio social, uma vez que, uma boa aparência é essencial como pré-requisito de alguns empregos, assim como nos relacionamentos interpessoais<sup>1,2</sup>.

Diante disso, são realizados dentro da odontologia tratamentos que visam a reabilitação oral, sendo estes através de próteses ou implantes dentários. Este último, atualmente, é amplamente procurado pela população e a busca por esse tipo de tratamento cresce a cada ano. Além disso, as técnicas atuais para a instalação de implantes tornaram o processo cirúrgico mais preciso, seguro e menos invasivo<sup>3-5</sup>.

Entretanto, após a perda dental, o osso alveolar sofre um processo de reabsorção gradativo e irreversível, que em algumas situações pode interferir no sucesso das instalações dos implantes a curto e longo prazo, pela quantidade e qualidade óssea insuficientes na região. Áreas posteriores da maxila são muito afetadas pela reabsorção óssea, devido à pneumautização do seio maxilar e sendo necessários procedimentos de enxertia, para que implantes possam ser instalados com êxito<sup>4-6</sup>.

Atualmente, os materiais para a enxertia são diversos e devem induzir a neoformação óssea e vascularização no local, além de não desencadear respostas imunológicas ao hospedeiro. Entre os materiais utilizados para enxertia, o osso autógeno é considerado o padrão-ouro, devido as suas características osteogênicas, osteocondutoras e osteoindutoras. Porém, nem sempre a utilização deste é viável, por apresentar como desvantagens a necessidade de área doadora, a quantidade limitada de enxerto e uma maior morbidade ao paciente<sup>7-11</sup>.

Sendo assim, pesquisas científicas foram conduzidas para que substitutos ósseos possam ser utilizados com eficácia nessas intervenções, sendo o biomaterial Bio-Oss® (Geistlich Pharma, Wolhusen, Switzerland) um deles. Este é composto por pequenos grânulos de origem bovina, que apresentam uma matriz óssea inorgânica microporosa semelhante ao osso esponjoso humano e grande capacidade osteocondutora<sup>12,13</sup>.

## 2 PROPOSIÇÃO

Discorrer sobre o comportamento de neoformação e reabsorção óssea em enxertos realizados em seios maxilares humanos, com osso autógeno e biomaterial Bio-Oss®, através de análise volumétrica. E assim analisar o comportamento e eficácia de cada material.

Sendo assim, foram criadas duas hipóteses:

- H0 (Nula) – O Bio-Oss® associado ou não ao osso autógeno não terá o mesmo comportamento de neoformação óssea comparado com enxertos exclusivamente de osso autógeno.
- H1 (Alternativa) – O Bio-Oss® associado ou não ao osso autógeno terá o mesmo comportamento de neoformação óssea comparado com enxertos exclusivamente de osso autógeno.

Ressaltamos que esta pesquisa foi apresentada no XXXVI Congresso de Iniciação Científica da Unesp.\*

---

\* Anais do XXXVI Congresso de Iniciação Científica da Unesp: "Ciência em tempos de crise climática e social". Anais...Águas de Lindóia(SP) Hotel Bendito Cacao Family Resort, 2024. Disponível em: <https://eventos.reitoria.unesp.br/anais/xxxvicicunesp/1015793-estudo-clinico-comparativo-prospectivo-e-randomizado-sobre-o-comportamento-do-biomaterial-bio-oss%C2%AE-em-relacao-a/>

### **3 REVISÃO DA LITERATURA**

#### **3.1 O Edentulismo na Sociedade**

No nosso país há uma enorme desigualdade socioeconômica e de níveis educacionais, esses fatores impactam diretamente na saúde bucal da população. O cuidado e a autopercepção da saúde oral variam de acordo com a classe social, escolaridade e idade, sendo que, a população de classificação socioeconômica mais baixa apresenta mais problemas periodontais e cárie, conseqüentemente perdem mais dentes, devido à falta de acesso aos serviços odontológicos e educação sobre hábitos de higiene oral<sup>1,2</sup>.

Dessa forma, suas atividades sociais, são afetadas, seus relacionamentos interpessoais, suas oportunidades de emprego e, principalmente, sua autoestima e autoconfiança. Logo, fazem-se necessárias ações políticas-públicas que democratizem o acesso aos serviços odontológicos e uma conscientização populacional sobre os cuidados e higiene oral<sup>1,2</sup>.

No entanto, como ainda existe no Brasil uma grande parcela da população que apresenta a perda de um ou mais dentes e que necessitam ser reabilitados, a odontologia tem como possibilidades próteses removíveis, próteses fixas sob dentes e sob implantes, sendo que a implantodontia vem nos últimos anos ganhando grande destaque e sendo objeto de desejo de muitos pacientes, devido ao maior conforto, estabilidade e estética quando comparada com próteses removíveis<sup>1,2</sup>.

#### **3.2 Reabsorção Óssea e Reabilitação**

Para que um paciente seja reabilitado através de implantes é primordialmente necessário que ele possua osso em quantidade e qualidade suficiente para que ocorra uma estabilidade primária no momento da instalação cirúrgica dos implantes. Todavia, nem sempre temos essa situação, devido à reabsorção óssea que ocorre após a exodontia<sup>14-17</sup>.

Quando há a perda dentária, o osso alveolar deixa de ser estimulado através das forças funcionais de mastigação e oclusão que existiam previamente e eram transmitidas através dos dentes, havendo uma atrofia óssea fisiológica e uma perda de volume tanto em altura quanto em largura (Mecanismo de Wolf)<sup>14-17</sup>.

### **3.2.1 Reabsorção e reabilitação da região posterior da maxila**

A reabsorção óssea na região posterior da maxila é ainda mais acentuada devido, não apenas à perda fisiológica do osso, mas também à pneumatização do seio maxilar, caracterizada pela expansão desse seio em direção ao rebordo alveolar. A pneumatização do seio maxilar ocorre naturalmente, mas de forma controlada, com a idade. As raízes de molares e pré-molares superiores conferem resistência à expansão do seio maxilar, mas após a perda desses elementos dentários, ele pode expandir mais livremente<sup>14-17</sup>.

### **3.3 Enxertos Ósseos**

Substitutos ósseos foram desenvolvidos para a realização de enxertos, ganho ósseo e possibilidade de instalação de implantes. Os enxertos podem ser classificados em autógenos, quando o doador e o receptor são o mesmo ser; homogêneos, quando doador e receptor são da mesma espécie; heterogêneos quando doador e receptor são de espécies diferentes; e aloplásticos, que são aqueles produzidos artificialmente<sup>6</sup>.

#### **3.3.1 Autógeno**

Considerado o "padrão-ouro" dos enxertos, pois é o único que possui propriedades osteogênicas, osteoindutoras e osteocondutoras. Contudo, sua utilização envolve desvantagens como: procedimentos adicionais para a coleta (morbidade da área doadora) e maior reabsorção volumétrica no pós-operatório<sup>18-20</sup>.

#### **3.3.2 Xenógeno – Bio-Oss**

Dentre as outras possibilidades de materiais para enxertia, temos os enxertos xenogênicos, os quais são derivados de outras espécies, como o Bio-Oss; Bonefill; Beta-tricálcio fosfato; Biogran, entre outros. O Bio-Oss é um enxerto de origem bovina composto por grânulos que apresentam uma matriz óssea inorgânica microporosa semelhante ao osso esponjoso humano, grande capacidade osteocondutora e diante de diversos estudos como o de Lutz et al.<sup>19</sup> e o de João Paulo Bonardi<sup>7</sup>, apresentou estabilidade volumétrica e grande taxa de sucesso após a instalação de implantes. No entanto, análises imuno-histoquímicas indicam alta taxa de material remanescente e menor quantidade de osso neoformado, quando comparado com o osso autógeno ou outros materiais<sup>7,18,19</sup>.

### 3.4 Comparativo entre biomateriais

#### 3.4.1 Bonefill X Bio-Oss X autógeno

O estudo de Statkiewicz et al.<sup>21</sup>, sugere que o Bonefill apresenta maior quantidade de osso neoformado e maior maturação óssea quando comparado ao Bio-Oss, que apresenta grande quantidade de biomaterial remanescente.

Lutz et al.<sup>19</sup> compararam o Bio-Oss ao osso autógeno e observaram taxas de sobrevida de implantes semelhantes em ambos os grupos, além de uma taxa de reabsorção volumétrica equivalente entre os materiais.

Na revisão de Jensen et al.<sup>12</sup>, baseada em modelos animais, não foram observadas diferenças significativas no ganho ósseo ou na formação de contato osso-implante ao comparar o uso isolado de Bio-Oss com sua associação ao osso autógeno. No entanto, o Bio-Oss isolado apresentou maior estabilidade volumétrica ao longo do tempo.

Rickert et al.<sup>10</sup> investigaram a influência de fatores de crescimento e concluíram que a combinação de osso autógeno com substitutos ósseos é viável, sem comprometer a taxa de sobrevida dos implantes após um ano de acompanhamento. No entanto, o uso isolado de  $\beta$ -trifosfato de cálcio resultou em menor formação óssea quando comparado ao osso autógeno isolado.

Em suma, o estudo de Scala et al.<sup>22</sup>, realizado em minipigs, evidenciou que o enxerto autógeno sem cobertura por membrana foi progressivamente substituído por tecido conjuntivo, resultando em redução do volume do enxerto ao longo do tempo.

#### 3.4.2 $\beta$ -TCP X Bio-Oss X autógeno

Segundo Gorla et al.<sup>18</sup>, o volume ósseo enxertado após 6 meses da instalação de implantes é semelhante para grupos que foram enxertados com  $\beta$ -TCP isolado,  $\beta$ -TCP combinado com osso autógeno e grupos enxertados apenas osso autógeno, sendo assim, esse biomaterial pode ser uma solução eficaz quando não é possível utilizar o osso autógeno.

Bonardi et al.<sup>7</sup> concluíram através de análises histomorfométricas e imunohistoquímicas que o  $\beta$ -TCP (ChronOS®) apresenta maior quantidade e maturação de osso neoformado, enquanto o Bio-Oss apresenta muito material remanescente, indicando uma reabsorção lenta e formação óssea limitada e imatura quando comparada ao outro grupo.

### 3.4.3 Outros biomateriais

Pereira et al.<sup>9</sup> observaram que o uso do Biogran™, um material composto por vidro bioativo, quando utilizado tanto isoladamente quanto em associação ao osso autógeno, apresentou desempenho semelhante ao do enxerto autógeno isolado na formação óssea após seis meses de cicatrização, sugerindo sua viabilidade clínica como alternativa de substituição óssea.

Wanschitz et al.<sup>23</sup> avaliaram o biomaterial Algipore®, uma hidroxiapatita de origem ficológica, e relataram uma perda volumétrica média de 13,9% após seis meses, indicando bons resultados em termos de manutenção volumétrica e previsibilidade clínica.

A revisão sistemática conduzida por Al-Moraissi et al.<sup>24</sup> demonstrou que o osso autógeno apresenta melhor desempenho na formação óssea em períodos curtos (inferiores a seis meses). No entanto, para intervalos mais prolongados (superior a seis meses), as diferenças entre os enxertos autógenos e os biomateriais aloplásticos ou xenógenos tornam-se menos expressivas. O estudo também destacou que biomateriais exclusivamente osteocondutores, como os xenógenos e aloplásticos, tendem a apresentar menor formação óssea inicial e maior quantidade de material residual, sendo, portanto, indicados em situações nas quais se possa adotar um tempo de cicatrização mais longo.

### 3.5 Fatores de Crescimento

Gruber et al.<sup>25</sup> demonstraram que o fator recombinante GDF-5 associado ao enxerto  $\beta$ -TCP, quando comparado ao enxerto de osso autógeno isolado, apresentou maior formação óssea e maior contato osso-implante.

De forma complementar, a revisão sistemática realizada por Al-Moraissi et al.<sup>24</sup> indicou que a combinação de biomateriais com fatores de crescimento ou células-tronco pode acelerar o processo de formação óssea.

### 3.6 Técnica do Levantamento do Seio Maxilar

O levantamento do seio maxilar é uma técnica cirúrgica amplamente empregada para o aumento do rebordo alveolar posterior da maxila, especialmente em casos de reabsorção óssea severa que limita a instalação de implantes osseointegrados. O procedimento consiste no acesso ao interior do seio maxilar e na

elevação da membrana de Schneider, criando um espaço subantral que pode ou não ser preenchido com materiais de enxertia<sup>26,27</sup>.

Dois abordagens principais são descritas na literatura. A técnica lateral, proposta por Tatum<sup>26</sup>, é indicada quando a altura óssea residual é inferior a 5 mm, e envolve a criação de uma janela óssea na parede lateral do seio para acesso direto à membrana sinusal. Já a técnica transalveolar, descrita por Summers<sup>27</sup>, é considerada menos invasiva e utiliza osteótomos para acesso através do rebordo alveolar, sendo indicada quando há altura óssea remanescente suficiente para a estabilidade inicial do implante.

Entre as complicações mais frequentes associadas ao procedimento destaca-se a perfuração da membrana de Schneider, a qual pode comprometer o sucesso do enxerto e aumentar o risco de infecção<sup>26,27</sup>.

### **3.6.1 Elevação sem enxerto: alternativa ao uso de biomateriais**

Embora o uso de biomateriais seja amplamente indicado, há relatos de sucesso em elevações do seio maxilar utilizando apenas o coágulo sanguíneo, com formação óssea suficiente em determinados casos. Porém, essa abordagem é indicada apenas em situações clínicas em que o rebordo apresenta no mínimo 3mm de altura óssea residual, possibilitando a estabilidade primária de implantes, que irão manter a membrana elevada; além disso, é favorável e desejado que, nestes casos, o espaço a ser criado seja pequeno e geralmente entre dentes<sup>4,28</sup>.

O relato de caso escrito por Ferreira et al.<sup>28</sup>, revelou que o levantamento da membrana do seio maxilar seguido da instalação imediata de implantes obteve ganho significativo de volume ósseo e densidade, com formação de osso maduro, capaz de suportar carga funcional e que o estímulo (mastigação) após instalação da prótese contribuiu para o aumento da densidade óssea ao longo dos 36 meses analisados no estudo.

Corroborando esses achados, revisões sistemáticas conduzidas por Hegde et al.<sup>5</sup> e Parra et al.<sup>4</sup> demonstraram que a elevação da membrana do seio maxilar sem o preenchimento com biomateriais, quando associada à instalação imediata de implantes, pode resultar em formação óssea suficiente, com taxas elevadas de sobrevida dos implantes e neoformação óssea de até 10 mm em determinados casos.

### **3.7 Importância da Avaliação Volumétrica Através de TCFC**

A tomografia computadorizada de feixe cônico (TCFC) é fundamental para a avaliação volumétrica dos enxertos, tanto no planejamento quanto no acompanhamento pós-operatório. Ela permite mensurar o volume do seio maxilar, do enxerto, identificar septos e monitorar a integração do biomaterial<sup>28-30</sup>.

Uchida et al.<sup>29</sup> destacaram que a avaliação volumétrica por meio da tomografia computadorizada é crucial para o planejamento adequado de enxertos em seio maxilar. Segundo os autores, para elevações de 15 mm e 20 mm, são recomendados volumes mínimos de 5,46 cm<sup>3</sup> e 7,96 cm<sup>3</sup> de enxerto, respectivamente, com base em cálculos volumétricos realizados por TCFC.

De forma complementar, Wanschitz et al.<sup>23</sup> utilizaram softwares específicos (como o Analyze®) para quantificar as alterações volumétricas no pós-operatório, reforçando a importância da análise por imagem na monitorização do comportamento dos enxertos ao longo do tempo.

### **3.8 Importância de Análises Imuno-Histoquímicas e Histomorfométricas**

Além da análise volumétrica através de exames de imagem, é de extrema importância observar o comportamento biológico, sob o ponto de vista histológico, de cada biomaterial e, assim, associar seus comportamentos. Dessa maneira, é possível avaliar e escolher o melhor enxerto para cada caso, de acordo com as condições existentes e os resultados almejados<sup>28-30</sup>.

## 4 MATERIAL E MÉTODO

O estudo foi cadastrado na Comissão Nacional de Ética em Pesquisa (CONEP), e enviado ao Comitê de Ética em Pesquisa local. E após análise e deliberação, foi aprovado (CAAE: 47711015400005420 – ANEXO A).

Os voluntários triados na foram submetidos a uma consulta prévia para coleta de dados, anamnese e avaliação clínica, os que enquadraram-se nos pré-requisitos da pesquisa foram convidados a participar através de um Termo de Consentimento Livre e Esclarecido (TCLE). Foram selecionados dezoito (18) pacientes que apresentavam a falta de um ou mais dentes na região posterior da maxila, altura máxima de 5mm de osso no local e que desejavam ser reabilitados com implantes dentários posteriormente. Os critérios de exclusão foram: histórico de sinusites (agudas ou crônicas); doenças periodontais; doenças sistêmicas não controladas; raízes residuais na maxila; grávidas e lactantes; alergia a alguma material utilizado durante a pesquisa; doenças psicológicas; fumantes; que foram submetidos a radioterapia na região de cabeça e pescoço; que façam uso de medicamentos que interfiram na formação óssea; quantidade insuficiente de osso em regiões de ramo ou sínfise mandibular e que aqueles que se recusaram a assinar o TCLE.

Todos os voluntários foram submetidos a exame de tomografia computadorizada sem contraste, com o intuito de análise e planejamento preciso no pré-operatório.

Os voluntários foram divididos em três grupos de maneira aleatória por sorteio, realizado por um integrante da pesquisa que não esteve relacionado às outras etapas clínicas. Cada grupo contém conter 6 seios maxilares, sendo estes:

- Grupo osso autógeno (GAC): 6 seios maxilares que foram inseridos apenas enxerto com osso autógeno.
- Grupo Bio-Oss® (GBO): 6 seios maxilares que foram inseridos apenas enxerto com Bio-Oss®.
- Grupo Bio-Oss® associado ao osso autógeno (GBA): 6 seios maxilares que foram inseridos enxertos com Bio-Oss® associado ao osso autógeno.

### 4.1 Procedimentos Cirúrgicos

Os procedimentos cirúrgicos foram realizados por um cirurgião dentista especialista em cirurgia, sob medidas de assepsia e biossegurança.

O anestésico local de escolha foi a mepivacaína com epinefrina 1:1000.000 (DFL – Jacarepaguá, RJ, Brasil) e articaína com adrenalina 1:100.000 (DFL – Jacarepaguá, RJ, Brasil), para voluntários alérgicos.

O acesso ao seio maxilar foi feito pela técnica preconizada por Boyne & James<sup>14</sup>, através de uma incisão crestal na maxila, feita por meio de uma lâmina nº 15 (Solidor® -Barueri, SP, Brasil) acoplada a um cabo de bisturi, e exposição da parede óssea lateral do seio pelo deslocamento mucoperiosteal. Em seguida, com uma broca diamantada esférica nº 6 (KG Sorensen – Cotia, SP, Brasil) adaptada no motor de baixa rotação, e sob irrigação com soro fisiológico 0,9%, foi feita a loja cirúrgica na parede anterior do seio maxilar. A membrana sinusal foi deslocada para dentro do seio maxilar, por meio de elevadores sinusais específicos (Neodent – Curitiba, PR, Brasil). Após a elevação da membrana, há a formação de um espaço vazio, que foi preenchido pelo material de enxerto proposto previamente. Por fim, foram feitas suturas com fio nylon 4.0 Ethicon (Johnson & Johnson – São Paulo, SP, Brasil).

Para os voluntários que receberam enxerto com osso autógeno, isolado ou não, sua coleta foi realizada nas regiões de sínfise ou ramo ascendente da mandíbula. Após anestesia local, incisão e deslocamento mucoperiosteal, as marcações de osteotomia foram realizadas. Em seguida, sob irrigação constante com soro fisiológico a 0.9% (ADV – Nova Odessa, SP, Brasil), foram utilizadas brocas fissuradas tronco-cônicas 701 (KG Sorensen – Cotia, SP, Brasil) para delimitar a área necessária do enxerto ósseo, e em seguida com o auxílio de cinzéis, o bloco foi removido. As suturas foram feitas com fio nylon 4.0 Ethicon (Johnson & Johnson – São Paulo, SP, Brasil). Depois da remoção do osso autógeno, o bloco adquirido foi triturado, por um particulador ósseo (Neodent® - Curitiba, PR, Brasil), para posterior inserção no seio maxilar.

#### **4.2 Protocolo Medicamentoso**

Os voluntários fizeram uso de Amoxicilina (EMS; São Paulo, SP, Brasil), 500mg, 3 vezes ao dia, durante 7 dias; Nimesulida (Vitamedic Ind. Farmacêutica Ltda; Anápolis, GO, Brasil), 100mg, 2 vezes ao dia, durante 3 dias; Dipirona Sódica (EMS; São Paulo, SP, Brasil), 500mg, até 4 vezes ao dia, para analgesia. Assim como bochechos com Clorexidina 0,12% sem álcool (Colgate-Palmolive Comercial Ltda; São Paulo, SP, Brasil), 3 vezes ao dia, durante 7 dias.

### 4.3 Análise Volumétrica

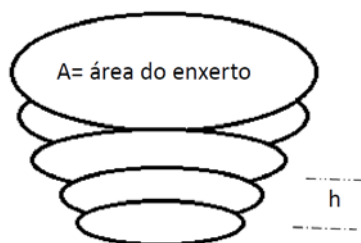
A tomografia computadorizada de feixe cônico (TCFC) é um exame que fornece imagens tridimensionais, possibilitando a análise volumétrica, antes e após a enxertia.<sup>30</sup> Foram feitas três tomografias por paciente, em todos os grupos: pré-operatório (T0); pós-operatório imediato (7 dias, T1) e pós-operatório tardio (6 meses, T2).

O tomógrafo utilizado para as imagens é o TCFC i-CAT Classic (i-Cat; Imaging Sciences International, Hartfield, PA, EUA), escala de cinza de 14 bits e tamanho de voxel de 0,25 mm, a unidade de TCFC foi ajustada em 120 kVp, 36mA, com giro de exposição de 40 segundos, no qual o Campo de Visão (FOV) é de 06 centímetros de altura por 16 centímetros de diâmetro. Os conjuntos de dados DICOM, gerados pelo exame tomográfico, foram reconstruídos usando Software OsiriX (Fundação OsiriX, Genebra, Suíça). Tendo como objetivo a padronização das imagens e orientação espacial, todos os conjuntos de dados de imagens foram reorientados usando as ferramentas do software.

Por meio do mesmo software, as três tomografias foram comparadas e analisadas. Estas foram divididas em segmentos sagitais, de 0,25mm de espessura e 1mm de distância entre eles, como orientado por Gorla et al.<sup>18</sup> O software é capaz de avaliar a área (A) que foi preenchida pelo enxerto, enquanto o volume (V) de enxerto é calculado através da multiplicação da área (A) pela altura (H). O contorno do enxerto deve ser definido manualmente, segmento por segmento e a largura de banda (L) (distância entre as fatias sagitais) é definida por Spin-Neto et al.<sup>31</sup>

Dessa forma, é possível avaliar o comportamento dos dois materiais, isolados e associados, a curto e longo prazo. Analisando o comportamento de neoformação e reabsorção ao longo do tempo, a variação de volume ósseo entre os grupos.

**Imagem 1-** Descrição de como os volumes das amostras foram calculados pelo programa (OsiriX)



h = altura (distância entre as fatias)

Fonte: Adaptada de Uchida et al.<sup>29</sup>

#### 4.4 Análise Estatística

Após medir e tabular os volumes de enxerto encontrados nas tomografias, comparou-se o volume no pós-operatório imediato (T1; 7 dias após a cirurgia) e no pós-operatório tardio (T2; 6 meses após a cirurgia). Após comparar seio a seio nos dois momentos, realizamos uma média dessas variações de volume e comparamos a média entre os grupos.

Para comparação dos índices de neoformação ou reabsorção óssea entre os grupos foi utilizada análise de variância ANOVA (One way). Os pressupostos de normalidade e homocedasticidade foram testados e confirmados (Shapiro-wilk:  $p > 0,05$ , Teste de Levene:  $p > 0,05$ ). As comparações múltiplas foram realizadas utilizando pós-teste de Tukey. O nível de significância adotado foi de 5%.

## 5 RESULTADO

Observamos que o grupo GBO apresentou os melhores resultados de preservação do volume enxertado, enquanto os outros dois grupos (GAC e GBA) sofreram grande reabsorção, sendo o resultado semelhante entre eles.

O grupo GBO obteve melhor preservação do volume enxertado apresentando ganho ósseo, e o grupo GAC apresentou maior reabsorção do volume enxertado (Tabela 1).

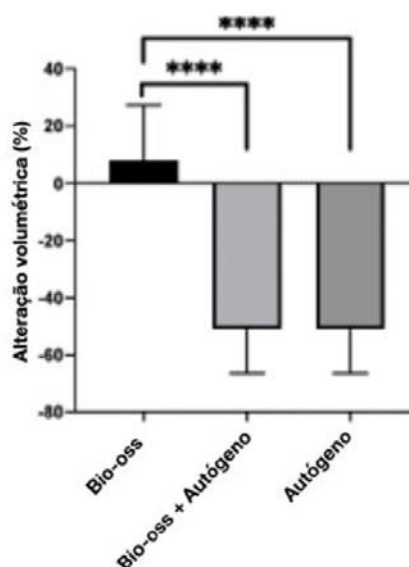
Na análise volumétrica houve diferença estatística ( $p = 0,0001$ ) entre os grupos GBO e GBA ( $p = 0,0001$ ) e entre GBO e GAC ( $p = 0,0001$ ) (Gráfico 1).

**Tabela 1** - Média dos grupos estudados após análise volumétrica

	Alteração volumétrica (%)
Bio-Oss	$7,9 \pm 19,3$ (A)
Bio-Oss + Autógeno	$-50,9 \pm 15,5$
Autógeno	$-51,0 \pm 15,5$

Fonte: Elaboração própria.

**Gráfico 1** - Análise volumétrica referindo diferença estatística entre os grupos GBO e GBA, e entre GBO e GAC



Fonte: Elaboração própria.

## 6 DISCUSSÃO

O comportamento esperado de um substituto ósseo é que o volume enxertado se mantenha ou aumente ao longo do tempo. Caso contrário, se o volume encontrado no pós-operatório tardio é menor que o volume encontrado no pós-operatório imediato, indica reabsorção de material enxertado<sup>32</sup>.

Segundo Gruber et al.<sup>25</sup>, o enxerto de osso autógeno apresenta maior taxa de reabsorção e menor neoformação óssea quando comparado à enxertos de beta fosfato tricálcio ( $\beta$ -TCP) associado com fatores de crescimento humano recombinantes e o fator de diferenciação-5 (rhGDF-5). Os autores atribuem esse resultado à ação do rhGDF-5, que estimula a diferenciação osteogênica e a angiogênese, essenciais para a formação óssea. Embora o material sofra uma reabsorção inicial, ao longo do tempo ocorre uma neoformação óssea. Esses achados são corroborados pelo estudo de Scala et al.<sup>22</sup>, que demonstrou, por meio de análises histológicas, que o enxerto autógeno, apesar de reabsorvido progressivamente, é substituído por osso imaturo, o qual tende a se remodelar e se tornar osso maduro com o passar do tempo.

Enxertos realizados com partículas ósseas desproteinizadas mantém seu volume praticamente inalterado ao longo do tempo, uma vez que essas partículas apresentam reabsorção muito lenta. Essa característica contribui para um aumento volumétrico estável na área enxertada<sup>33</sup>. Esse achado justifica o comportamento volumétrico do Bio-Oss encontrado na análise volumétrica do presente estudo.

O estudo de Lutz et al.<sup>19</sup> demonstrou que, em um período de cinco anos, a taxa de sobrevida dos implantes foi ligeiramente superior quando instalados sobre enxertos de osso autógeno, em comparação aos enxertos de Bio-Oss, embora ambos os grupos tenham apresentado percentuais elevados de sucesso. Destaca-se que se trata de um estudo com acompanhamento de longo prazo, significativamente superior ao período avaliado no presente trabalho. Além disso, a análise volumétrica realizada, com base em radiografias panorâmicas ao longo dos 60 meses, evidenciou reabsorção óssea em ambos os tipos de enxerto, sendo mais acentuada nos enxertos autógenos, achado que corrobora os resultados obtidos na análise volumétrica do presente estudo.

Os estudos de Gruber et al.<sup>25</sup> e Scala et al.<sup>22</sup> apresentaram dados que corroboram os achados do presente trabalho em relação à reabsorção volumétrica

dos enxertos autógenos. De forma semelhante, as investigações conduzidas por Lutz et al.<sup>19</sup> e Kim et al.<sup>34</sup>, ao analisarem comparativamente enxertos de osso autógeno e Bio-Oss, também relataram alterações volumétricas consistentes com os resultados observados neste estudo. Além disso, o estudo de Xu et al.<sup>33</sup> evidenciou a estabilidade volumétrica do Bio-Oss ao longo do tempo, reforçando os dados obtidos na análise realizada.

Embora os estudos previamente mencionados relatem reabsorção volumétrica significativa dos enxertos de osso autógeno, as análises histológicas indicam que a qualidade do tecido ósseo formado a partir desses enxertos é substancialmente superior àquela observada com outros biomateriais. Jensen et al.<sup>12</sup> demonstraram que o uso de osso autógeno, isolado ou em associação, em procedimentos de levantamento de seio maxilar em minipigs, resultou em uma maior porcentagem de formação de nova matriz óssea, conforme análise histológica realizada 12 semanas após a cirurgia.

O presente estudo, de caráter quantitativo, avaliou o volume enxertado em um período de curto prazo (seis meses), apresentando resultados compatíveis com os descritos na literatura. No entanto, pesquisas que incluem análises histológicas fornecem informações adicionais relevantes, sobretudo em relação à qualidade do tecido neoformado. Idealmente, a avaliação do comportamento dos biomateriais deve abranger análises quantitativas e qualitativas ao longo de um período de acompanhamento mais prolongado. Visto a dificuldade e custo destes grandes estudos, análises de fatores isolados, tal quais as realizadas durante nosso estudo, devem ser realizadas isoladamente e os resultados analisados como um todo.

## **7 CONCLUSÃO**

Com o levantamento bibliográfico realizado, somado aos dados encontrados no nosso estudo, pode-se concluir que o enxerto de osso autógeno sofre uma maior reabsorção volumétrica, enquanto o enxerto de Bio-oss tende a preservar seu volume inicial quando preconizados em procedimento de levantamento de seio maxilar. No momento de escolha do uso de substitutos ósseos, deve ser levada em consideração a taxa de reabsorção, especialmente em procedimentos de levantamento de seio maxilar. Entretanto, este é apenas uma das características a ser considerada durante a escolha do material, devendo serem analisadas outras características de cada tipo de enxerto, tal como seu comportamento biológico.

## REFERÊNCIAS\*

1. Pereira AL, Rangel CC. Influência da condição de saúde bucal na qualidade de vida dos indivíduos [Trabalho de Conclusão de Curso]. Campos Gerais: Universidade Federal de Minas Gerais; 2010 [citado 2022 ago 24]. Disponível em: <https://www.nescon.medicina.ufmg.br/biblioteca/imagem/0986.pdf>
2. Antunes JL, Narvai PC, Nugent ZJ. Measuring inequalities in the distribution of dental caries. *Community Dent Oral Epidemiol.* 2004; 32(1): 41-8.
3. Alghamdi HS, Jansen JA. The development and future of dental implants. *Dent Mater J.* 2020; 39(2):167-72.
4. Parra M, Atala-Acevedo C, Fariña R, Haidar ZS, Zaror C, Olate S. Graftless maxillary sinus lift using lateral window approach: a systematic review. *Implant Dent.* 2018;27(1):111-8.
5. Hegde R, Prasad K, Shroff KK. Maxillary sinus augmentation using sinus membrane elevation without grafts: a systematic review. *J Indian Prosthodont Soc.* 2016; 16(4): 317-22.
6. Bathla SC, Fry RR, Majumdar K. Maxillary sinus augmentation. *J Indian Soc Periodontol.* 2018; 22(6): 468-73.
7. Bonardi JP, Pereira RDS, Boos Lima FBDJ, Faverani LP, Griza GL, Okamoto R et al. Prospective and randomized evaluation of ChronOS and Bio-Oss in human maxillary sinuses: histomorphometric and immunohistochemical assignment for runx 2, vascular endothelial growth factor, and osteocalcin. *J Oral Maxillofac Surg.* 2018; 76(2): 325-35.
8. Dos Santos Pereira R, Boos FB, Gorla LF, Garcia IR Jr, Okamoto R, Hochuli-Vieira E. Maxillary sinus elevation surgery with chronos and autogenous bone graft: immunohistochemical assessment of RUNX2, VEGF, TRAP, and osteocalcin. *Int J Periodontics Restorative Dent.* 2017; 37(6): e321–7.
9. Pereira RDS, Menezes JD, Bonardi JP, Griza GL, Okamoto R, Hochuli-Vieira E. Histomorphometric and immunohistochemical assessment of RUNX2 and VEGF of Biogran™ and autogenous bone graft in human maxillary sinus bone augmentation: a prospective and randomized study. *Clin Implant Dent Relat Res.* 2017; 19(5): 867-75.
10. Rickert D, Slater JJ, Meijer HJ, Vissink A, Raghoobar GM. Maxillary sinus lift with solely autogenous bone compared to a combination of autogenous bone and growth factors or bone substitutes: a systematic review. *Int J Oral Maxillofac Surg.* 2012; 41(2): 160-7.

---

\* De acordo com o Guia de Trabalhos Acadêmicos da FOAr, adaptado das Normas Vancouver. Disponível no site da Biblioteca: <http://www.foar.unesp.br/Home/Biblioteca/guia-de-normalizacao-atualizado.pdf>

11. Silva LD, Lima VN, Faverani LP, Mendonça MR, Okamoto R, Pellizzer EP. Maxillary sinus lift surgery: with or without graft material? a systematic review. *Int J Oral Maxillofac Surg.* 2016; 45(12): 1570-6.
12. Jensen T, Schou S, Stavropoulos A, Terheyden H, Holmstrup P. Maxillary sinus floor augmentation with Bio-Oss or Bio-Oss mixed with autogenous bone as graft in animals: a systematic review. *Int J Oral Maxillofac Surg.* 2012; 41(1): 114-20.
13. Lie SAN, Claessen RMMA, Leung CAW, Merten HA, Kessler PAWH. Non-grafted versus grafted sinus lift procedures for implantation in the atrophic maxilla: a systematic review and meta-analysis of randomized controlled trials. *Int J Oral Maxillofac Surg.* 2022; 51(1): 122-32.
14. Misch CE. *Contemporary implant dentistry.* 3rd ed. St. Louis: Mosby; 2015.
15. Lim HC, Kim S, Kim DH, Herr Y, Chung JH, Shin SI. Factors affecting maxillary sinus pneumatization following posterior maxillary tooth extraction. *J Periodontal Implant Sci.* 2021;51(4):285-95.
16. Chan HL, Wang HL. Sinus augmentation via lateral window approach: a systematic review and meta-analysis. *Int J Oral Maxillofac Implants.* 2014; 29(5): 1049–58.
17. Sharan A, Madjar D. Maxillary sinus pneumatization following extractions: a radiographic study. *Int J Oral Maxillofac Implants.* 2008; 23(1): 48–56.
18. Gorla LF, Spin-Neto R, Boos FB, Pereira Rdos S, Garcia-Junior IR, Hochuli-Vieira E. Use of autogenous bone and beta-tricalcium phosphate in maxillary sinus lifting: a prospective, randomized, volumetric computed tomography study. *Int J Oral Maxillofac Surg.* 2015; 44(12): 1486-91.
19. Lutz R, Berger-Fink S, Stockmann P, Neukam FW, Schlegel KA. Sinus floor augmentation with autogenous bone vs. a bovine-derived xenograft: a 5-year retrospective study. *Clin Oral Implants Res.* 2015; 26(6): 644-8.
20. Schmitt CM, Moest T, Lutz R, Neukam FW, Schlegel KA. Anorganic bovine bone (ABB) vs. autologous bone (AB) plus ABB in maxillary sinus grafting: a prospective non-randomized clinical and histomorphometrical trial. *Clin Oral Implants Res.* 2015; 26(9): 1043-50.
21. Statkiewicz C. Estudo comparativo entre o Bonefill e o Bio-Oss na enxertia óssea de seios maxilares com elevação da membrana sinusal: análise histométrica e imunoistoquímica [tese]. Araçatuba: Faculdade de Odontologia, Universidade Estadual Paulista; 2022.
22. Scala A, Lang NP, de Carvalho Cardoso L, Pantani F, Schweikert M, Botticelli D. Sequential healing of the elevated sinus floor after applying autologous bone grafting: an experimental study in minipigs. *Clin Oral Implants Res.* 2015; 26(4): 419-25.

23. Wanschitz F, Figl M, Wagner A, Ewers R. Measurement of volume changes after sinus floor augmentation with a phycogenic hydroxyapatite. *Int J Oral Maxillofac Implants*. 2006; 21(3): 433–8.
24. Al-Moraissi EA, Alkhutari AS, Abotaleb B, Altairi NH, Del Fabbro M. Do osteoconductive bone substitutes result in similar bone regeneration for maxillary sinus augmentation when compared to osteogenic and osteoinductive bone grafts? a systematic review and frequentist network meta-analysis. *Int J Oral Maxillofac Surg*. 2020; 49(1): 107-20.
25. Gruber RM, Ludwig A, Merten HA, Pippig S, Kramer FJ, Schliephake H. Sinus floor augmentation with recombinant human growth and differentiation factor-5 (rhGDF-5): a pilot study in the Goettingen miniature pig comparing autogenous bone and rhGDF-5. *Clin Oral Implants Res*. 2009; 20: 175–82.
26. Tatum Jr H. Maxillary and sinus implant reconstructions. *Dent Clin North Am*. 1986; 30: 207–29.
27. Summers RB. The osteotome technique: part 3: less invasive methods of elevating the sinus floor. *Compend Contin Educ Dent*. 1994; 15: 698–700.
28. Ferreira PHSG. Análise por tomografia computadorizada do enxerto ósseo autógeno na cirurgia de sinus lift: relato de caso. *Rev Bras Odontol Legal RBOL*. 2021;8(2): 65–73.
29. Uchida Y, Goto M, Katsuki T, Soejima Y. Measurement of maxillary sinus volume using computerized tomographic images. *Int J Oral Maxillofac Implants*. 1998;13(6): 811–8.
30. Carvalho AAB, Corrêa LAAF, Freitas FF, Dias PC. The importance of cone-beam computed tomography for assessment of impacted maxillary canines. *Rev. Bras. Odontol*. 2017; 74(2):143-9.
31. Spin-Neto R, Stavropoulos A, Dias Pereira LA, Marcantonio E Jr, Wenzel A. Fate of autologous and fresh-frozen allogeneic block bone grafts used for ridge augmentation. A CBCT-based analysis. *Clin Oral Implants Res*. 2013; 24(2): 167-73.
32. Shanbhag S, Shanbhag V, Stavropoulos A. Volume changes of maxillary sinus augmentations over time: a systematic review. *Int J Oral Maxillofac Implants*. 2014; 29(4): 881-92.
33. Xu H, Shimizu Y, Asai S, Ooya K. Grafting of deproteinized bone particles inhibits bone resorption after maxillary sinus floor elevation. *Clin Oral Implants Res*. 2004; 15: 126–33.
34. Kim YJ, Saiki CET, Silva K, Massuda CKM, de Souza Faloni AP, Braz-Silva PH et al. Bone formation in grafts with Bio-Oss and autogenous bone at different proportions in rabbit calvaria. *Int J Dent*. 2020; 2020: 2494128.

## ANEXO A – CERTIFICADO DO COMITÊ DE ÉTICA

UNESP - FACULDADE DE  
ODONTOLOGIA-CAMPUS DE  
ARAÇATUBA/ UNIVERSIDADE



### PARECER CONSUBSTANCIADO DO CEP

#### DADOS DA EMENDA

**Título da Pesquisa:** Estudo prospectivo da reparação óssea no seio maxilar de humanos.

**Pesquisador:** Eduardo Hochuli Vieira

**Área Temática:**

**Versão:** 3

**CAAE:** 47711015.4.0000.5420

**Instituição Proponente:** Faculdade de Odontologia do Campus de Araçatuba - UNESP

**Patrocinador Principal:** Financiamento Próprio

#### DADOS DO PARECER

**Número do Parecer:** 1.807.656

#### Apresentação do Projeto:

Para o presente estudo serão convidados, através de termo de consentimento livre e esclarecido, voluntários com atrofia do rebordo alveolar da região posterior da maxila sendo altura óssea de 5mm ou inferior que queiram ser reabilitados com implantes dentais. O procedimento cirúrgico para o levantamento do assoalho sinusal será realizado em 90 seios maxilares onde 10 serão enxertados com osso autógeno sendo este o grupo

controle, 10 com cada biomaterial proposto e 10 com os biomateriais com autogeno na proporção 1:1. Os critérios de exclusão do estudo serão

pacientes que apresentam comprometimentos sistêmicos não controlados, problemas periodontais não tratados, patologias sinusais, tabagistas,

irradiados na região da cabeça ou pescoço, com a presença de raízes residuais no seio maxilar ou que possuíssem volume ósseo inadequado no

ramo ou mento mandibular onde será realizada a coleta do enxerto ósseo autógeno. Os pacientes serão submetidos à uma tomografia

computadorizada da maxila e da mandíbula com o intuito de avaliar os requisitos propostos. O osso autógeno será coletado no local onde houver o

volume ósseo adequado e os pacientes serão informados sobre o mesmo. O presente estudo será cadastrado na Comissão Nacional de Ética em

**Endereço:** JOSE BONIFACIO 1193

**Bairro:** VILA MENDONCA

**CEP:** 16.015-050

**UF:** SP

**Município:** ARACATUBA

**Telefone:** (18)3636-3200

**Fax:** (18)3636-3332

**E-mail:** andrebertoz@foa.unesp.br

UNESP - FACULDADE DE  
ODONTOLOGIA-CAMPUS DE  
ARAÇATUBA/ UNIVERSIDADE



Continuação do Parecer: 1.807.858

Pesquisa (CONEP) por meio da Plataforma Brasil e submetido ao comitê de ética em pesquisa local para apreciação. Após deliberação favorável, os voluntários catalogados na seção de triagem da Faculdade de Odontologia de Araçatuba serão convidados à clínica de cirurgia oral para avaliação.

Os que se enquadrarem nos requisitos da pesquisa serão convidados e, os que aceitarem, assinarão um termo de consentimento livre e esclarecido

junto aos autores da pesquisa. Todo procedimento cirúrgico será realizado através de um rigoroso protocolo asséptico, incluindo esterilização de todo

material cirúrgico, delimitação da área a ser operada com campos estéreis e uso de aventais e luvas estéreis. Os procedimentos serão realizados

na clínica de cirurgia oral da Faculdade de Odontologia de Araçatuba – UNESP. A coleta do osso autógeno será feita nas regiões do mento e ramo

ascendente por meio de brocas trefinas de 10 mm de diâmetro ( Neodent® - Curitiba/PR ) (Fig. 1) e/ou brocas fissuradas 701 ( KG Sorensen –

Cotia/SP ) sob anestesia local com Lidocaína com adrenalina 1:100.000 ( DFL – Jacarepaguá/RJ ) ou Mepivacaína com adrenalina 1:100.000 ( DFL

– Jacarepaguá/RJ ) para pacientes alérgicos. Após a remoção do enxerto, este será triturado em particulador ósseo (Neodent® - Curitiba/PR ) para

instalação puro ou misturado ao Biogran® nos seios maxilares. As feridas serão realizadas com fio absorvível de poligalactina 4.0 Ethicon (Johnson

& Johnson – São Paulo/Brasil). O acesso ao seio maxilar será realizado também por anestesia local com os mesmos anestésicos propostos e de

acordo com a técnica preconizada por Boyne & James (5). Com uma lâmina nº 15 ( Solidor® - Barueri/SP ) acoplada a um cabo de bisturi, uma

incisão crestal será realizada no osso maxilar para exposição da parede óssea lateral. Após, com uma broca diamantada esférica nº 8 ( KG Sorensen

– Cotia/SP ) sob irrigação copiosa com soro fisiológico 0.9% ( ADV – Nova Odessa/SP ), uma fenestração será feita para acesso à membrana do

seio maxilar (Fig. 2) Elevadores da membrana sinusal ( Neodent – Curitiba/Brasil ) serão utilizados para o cuidadoso processo de elevação da

mesma onde, a seguir, se enxertará o local com o enxerto ósseo proposto (Fig. 3). As feridas serão realizadas, também, com fio absorvível de

poligalactina 4.0 Ethicon. Após 10 dias, uma tomografia computadorizada será solicitada ao

**Endereço:** JOSE BONIFACIO 1193

**Bairro:** VILA MENDONCA

**CEP:** 16.015-050

**UF:** SP

**Município:** ARACATUBA

**Telefone:** (18)3636-3200

**Fax:** (18)3636-3332

**E-mail:** andrebertoz@foa.unesp.br

UNESP - FACULDADE DE  
ODONTOLOGIA-CAMPUS DE  
ARAÇATUBA/ UNIVERSIDADE



Continuação do Parecer: 1.807.858

paciente para obtermos o volume ósseo inicial enxertado ( T1 ). O volume ósseo final ( T2 ) será obtido com uma nova tomografia computadorizada, após 6 meses, previamente à instalação dos implantes dentais (Fig. 4). No momento da instalação dos implantes, serão realizadas biópsias do material enxertado por meio de brocas trefinas de 3.0 mm

**Objetivo da Pesquisa:**

O pesquisador solicita na presente emenda aumentar o numero de participantes e inclusão de mais 3 biomateriais diferentes 45 indivíduos e 10 grupos

**Avaliação dos Riscos e Benefícios:**

Riscos:

Risco Moderado

Benefícios:

Aumento da altura óssea maxilar posterior para reabilitação protética oral dos pacientes com implantes osseointegrados

**Comentários e Considerações sobre a Pesquisa:**

neoformação óssea serão analisados e comparados aos grupos pré-existentes.

**Considerações sobre os Termos de apresentação obrigatória:**

ndn

**Recomendações:**

ndn

**Conclusões ou Pendências e Lista de Inadequações:**

ndn

**Considerações Finais a critério do CEP:**

O CEP Aprova a alteração proposta.

**Este parecer foi elaborado baseado nos documentos abaixo relacionados:**

Tipo Documento	Arquivo	Postagem	Autor	Situação
Informações Básicas do Projeto	PB_INFORMAÇÕES_BÁSICAS_813183E1.pdf	20/10/2016 14:31:21		Aceito
Projeto Detalhado / Brochura Investigador	Projeto.docx	20/10/2016 14:19:33	Eduardo Hochuli Vieira	Aceito

**Endereço:** JOSE BONIFACIO 1193

**Bairro:** VILA MENDONCA

**CEP:** 16.015-050

**UF:** SP

**Município:** ARACATUBA

**Telefone:** (18)3636-3200

**Fax:** (18)3636-3332

**E-mail:** andrebertoz@foa.unesp.br

UNESP - FACULDADE DE  
ODONTOLOGIA-CAMPUS DE  
ARAÇATUBA/ UNIVERSIDADE



Continuação do Parecer: 1.807.858

TCLE / Termos de Assentimento / Justificativa de Ausência	TCLE.docx	20/10/2016 14:18:02	Eduardo Hochuli Vieira	Aceito
Folha de Rosto	Plataoma Brasil.pdf	23/07/2015 14:10:00		Aceito

**Situação do Parecer:**

Aprovado

**Necessita Apreciação da CONEP:**

Não

ARACATUBA, 07 de Novembro de 2016

---

Assinado por:  
André Pinheiro de Magalhães Bertoz  
(Coordenador)

**Endereço:** JOSE BONIFACIO 1193  
**Bairro:** VILA MENDONCA **CEP:** 16.015-050  
**UF:** SP **Município:** ARACATUBA  
**Telefone:** (18)3636-3200 **Fax:** (18)3636-3332 **E-mail:** andrebertoz@foa.unesp.br

## ANEXO B – CERTIFICADO DE RELATÓRIO FINAL APROVADO



Unidade Universitária: Faculdade de Odontologia de Araraquara **Usuário:** Eduardo Hochuli Vieira **Sair**

[Home](#) [Ações do orientador](#) [Dados Cadastrais](#) [Service Desk](#) [Voltar para Central de Acessos](#)

### Relatório Final

**Título do Projeto**

Estudo clínico comparativo, prospectivo e randomizado sobre o comportamento do biomaterial Bio-oss® em relação ao osso autógeno em enxertos no seio maxilar: análise volumétrica

**Docente**

Eduardo Hochuli Vieira

**Nome da Unidade**

Faculdade de Odontologia de Araraquara - FOAr

**Nome do aluno**

Isabela Mergulhão Camanho

**Número do Projeto**

10695

**Edital**

9/2023 - PIBIC

**ID do envio do Relatório Final**

8120

**Data**

08/11/2024 10:01:25

#### Avaliação do Relatório Final pelo Orientador

**1 - Análise do Relatório Final do Projeto e o desempenho do Aluno: (\*)**

O relatório final apresentou as etapas realizadas na pesquisa detalhadamente. A mesma obteve resultados relevantes que podem agregar ao uso dos substitutos ósseos nas cirurgias de enxertia em humanos. O aluno apresentou bom desempenho acadêmico e na realização do estudo. Mostra interesse pela área da cirurgia, participando de estágios e projetos relacionados ao grupo de pesquisa que faz parte.

**2 - De acordo com o colocado no item 1, classifco o Relatório Final como: (\*)**

Muito bom

**3 - De acordo com o colocado no item 1, classifco o Desempenho do Aluno como: (\*)**

Muito bom

**Anexo do Relatório Final (somente em formato PDF) (\*)**

[Ver Arquivo](#)

**Status**

Aprovado

[Voltar](#)