UNIVERSIDADE ESTADUAL PAULISTA
"JÚLIO DE MESQUITA FILHO"
Campus de Araçatuba

MARINA ALVES SILVA

Doença periodontal localizada: diagnóstico e tratamento

Araçatuba – SP

2014

UNIVERSIDADE ESTADUAL PAULISTA
"JÚLIO DE MESQUITA FILHO"
Campus de Araçatuba

MARINA ALVES SILVA

Doença periodontal localizada: diagnóstico e tratamento

Trabalho de Conclusão de Curso apresentado à Faculdade de Odontologia de Araçatuba da Universidade Estadual Paulista "Júlio de Mesquita Filho" – UNESP, como parte dos requisitos para a obtenção do título de Bacharel em Odontologia.

Orientador: Prof. Dr. José Ricardo Kina

Araçatuba – SP
2014

A Deus, pois sem ele eu não teria forças para essa longa jornada. A Maria Aparecida, minha mãe, com seu cuidado e dedicação que me fez ter, em alguns momentos, a esperança para seguir. Ao Heleno, meu pai, onde a sua presença significou segurança e certeza de que não estou sozinha nessa caminhada.

AGRADECIMENTOS

À Universidade Estadual Paulista "Júlio de Mesquita Filho", na pessoa do diretor da Faculdade de Odontologia de Araçatuba Prof.ª Ana Maria Pires Soubhi e do vice-diretor Prof. Wilson Roberto Poi.

Ao Prof. Dr. José Ricardo Kina, que, nos anos de convivência, muito me ensinou, contribuindo para meu crescimento científico e intelectual.

À Prof. Dr. Eunice Kina, pela atenção e apoio durante o processo de definição e orientação.

“Não confunda derrotas com fracasso, nem vitórias com sucessos. Na vida de um campeão sempre haverá algumas derrotas, assim como na vida de um perdedor sempre haverá vitórias. A diferença é que, enquanto os campeões crescem na derrotas, os perdedores se acomodam nas vitórias.“

Roberto Shinyashiki

Silva, M. **Doença periodontal localizada: diagnóstico e tratamento. 2014.** Trabalho de Conclusão de Curso (Bacharelado) - Faculdade de Odontologia, Universidade Estadual Paulista, Araçatuba, 2014.

RESUMO

A doença periodontal tem etiologia multifatorial onde a placa bacteriana exerce papel fundamental no desencadeamento da doença. Entretanto fatores predisponentes de risco parecem ser necessários para em associação com a placa bacteriana iniciar e promover a evolução da doença periodontal. Portanto diagnosticar todos os fatores que levam o indivíduo a desenvolver a doença periodontal é fundamental para se definir um plano de tratamento adequado. Neste caso clinico discutiremos o diagnóstico e o tratamento de uma doença periodontal localizada, além do tratamento do defeito ósseo, uma sequela provocada pela atividade da doença, através de técnicas regenerativas.

Palavras chaves: Doença periodontal. Placa bacteriana. Fatores de risco. Trauma oclusal.

Silva, M. **Periodontal disease: diagnosis and treatment.** 2014. Trabalho de Conclusão de Curso (Bacharelado) - Faculdade de Odontologia, Universidade Estadual Paulista, Araçatuba, 2014.

ABSTRACT

The etiology of periodontal disease is a complex interaction of bacteria and other predisposing risk factors. Then to treat periodontal disease is necessary to establish a control in bacterial plaque and /or elimination of the all predisposing risk factors involved in the disease activity. In this case report the diagnostic and treatment of a localized periodontal disease are discussed.

Key words: Periodontal disease. Bacterial plaque. Risk factor. Occlusal trauma.

LISTA DE FIGURAS

Figura I. Imagem inicial.

Figura II. Radiografias periapicais iniciais.

Figura III. Dente 36 com abscesso periodontal e recessão gengival.

Figura IV. Radiografia periapical mostrando perda óssea no dente 36

Figura V. Movimento mandibular excêntrico - trabalho do lado esquerdo

Figura VI. Marcação com papel carbono do movimento do guia canino do lado esquerdo.

Figura VII. Canino com ponta de cúspide desgastada expondo dentina.

Figura VIII. Contato prematuro no dente 36 contra seu antagonista, no movimento mandibular excêntrico de trabalho do lado esquerdo.

Figura IX. Seleção da cor do dente para reconstrução da ponta de cúspide do dente 23.

Figura X. Isolamento relativo com fio retrator.

Figura XI. Ataque ácido

Figura XII. Aplicação de adesivo

Figura XIII. Restauração com resina composta

Figura XIV. Guia canino restaurado determinando desoclusão dos dentes posteriores durante o movimento mandibular excêntrico do lado esquerdo.

Figura XV. Imagem pré-operatória do dente 36.

Figura XVI. Radiografia pré-operatória do dente 36.

Figura XVII. Campo cirúrgico mostrando defeito ósseo periodontal no dente 36 vista vestibular.

Figura XVIII. Campo cirúrgico mostrando defeito ósseo periodontal no dente 36 vista lingual.

Figura XIX. Remoção de osso autógeno da linha obliqua externa.

Figura XX. Partícula de osso autógeno para ser enxertado.

Figura XXI. Adaptação das partículas ósseas de enxerto autógeno no defeito ósseo periodontal.

Figura XXII. Adaptação de osso autógeno triturado sobre as partículas ósseas.

Figura XXIII. Adaptação de membrana reabsorvível de osso bovino liofilizado

Figura XXIV. Suturas vista vestibular.

Figura XXV. Sutura vista lingual.

Figura XXVI. Imagem clínica e radiográfica do pós-operatório da área cirúrgica no dente 36. Um ano e três meses.

SUMÁRIO

1	Introdução	11
2	Caso Clínico	12
3	Discussão	14
4	Conclusão	20
	Referencias Bibliográficas	21
	Anexos	24

1. Introdução

A doença periodontal tem etiologia multifatorial, onde a placa bacteriana e seus produtos são essenciais no inicio e no desenvolvimento da doença[1-2]. Entretanto os fatores predisponentes de risco parecem ser fundamentais para que em associação com a placa bacteriana se desencadeie a destruição periodontal[3-4-5-6-7-8]. Evidencias como a necessidade de se colocar fatores predisponentes de risco locais (fios ao redor de dentes) ou induzir fatores predisponentes de risco geral (diabetes) em animais de experimento para que ocorra o desenvolvimento de periodontite experimental, são frequentes e comumente utilizados por pesquisadores[9-10]. Por isso, provavelmente somente o controle da placa bacteriana pode não ser o suficiente para estabilizar a doença periodontal por longos períodos[11-12]. Diagnosticar os fatores predisponentes de risco que em associação com a placa bacteriana desencadeiam a doença periodontal é de extrema importância para se estabelecer um plano de tratamento adequado no controle da doença. Entender os fatores predisponentes de risco, como eles agem, o que provocam, como elimina-los e/ou controla-los parece ter a mesma importância que o controle da placa bacteriana no tratamento da doença periodontal, quando se busca a sua estabilização por um longo período[3-4-5-6-7-8-9-10-11-12]. Neste caso clinico procuramos estabelecer o diagnóstico dos fatores etiológicos que determinaram a presença de uma doença periodontal localizada, para estabelecer um plano de tratamento que foi baseado no controle da placa bacteriana e na eliminação do fator predisponente de risco local. Na sequencia o defeito ósseo periodontal, uma sequela provocada pela atividade destrutiva da doença, foi tratado por técnicas regenerativas periodontais[13-14-15].

2. Caso Clínico

Paciente do sexo masculino, raça branca, 25 anos de idade, funcionário público, procurou a Clinica de Periodontia da FOA-UNESP-Araçatuba com queixa de dor no dente 36. Na anamnese o paciente não relatou nenhuma alteração de ordem geral, nenhum vicio, nem uso de medicamentos. Ao exame clinico não se observou nenhuma alteração bucal que merecesse nota (fig. I e II). Detectou-se pouca quantidade de placa bacteriana, entretanto foi diagnosticada uma bolsa periodontal profunda na raiz mesial do dente 36, com recessão gengival e supuração espontânea (fig. III, IV). O exame radiográfico revelou periodonto próximo de normalidade com exceção da perda óssea significativa na raiz mesial do dente 36 (fig. II). O paciente foi diagnosticado com abcesso periodontal, que foi imediatamente drenado e o paciente medicado com metronidazol e amoxilina (fig. III e IV), para controlar a fase aguda do abcesso. Na sequencia, foram aplicados procedimento de raspagem e alisamento e um programa de higiene e fisioterapia bucal foi estabelecido. Exame clinico bucal metódico foi realizado para diagnosticar a causa do abscesso periodontal, que determinou a bolsa localizada profunda no dente 36 (fig. III e IV). No exame oclusal notou-se contato prematuro no dente 36, quando a mandíbula realizava movimento excêntrico de trabalho do lado esquerdo (fig. V e VI). Constatou-se que este contato era efetivo devido a um desgaste da ponta de cúspide do dente 33 (fig. VII), o que determinava a impossibilidade de desoclusão de todos os dentes posteriores do lado esquerdo, no movimento excêntrico de trabalho (fig. VIII). Para eliminar a causa da doença periodontal localizada no dente 36, realizou-se o controle da placa bacteriana em níveis mais baixos, associado à restauração da ponta de cúspide do dente 33, para devolver um guia canino que promovesse a desoclusão normal aos dentes posteriores do lado esquerdo (fig. IX, X, XI, XII, XIII e XIV). Assim foi obtido o controle e eliminação de todos os fatores etiológicos diagnosticados e envolvidos na doença periodontal localizada[1-2-6-10]. Estas condutas induziram a estabilização da doença, o que permitiu focar no tratamento da bolsa periodontal e do defeito ósseo na raiz mesial do dente 36 (fig. XV e XVI), uma sequela da atividade destrutiva da doença periodontal. Para isso foi utilizado técnicas regenerativas que incluíram enxertos ósseos autógenos e regeneração tecidual guiada[13-14-15] (fig. XVII, XVIII, XIX, XX, XXI, XXII, XXIII, XXIV e XXV). Após a cirurgia o paciente foi medicado com antibiótico e antiinflamatório. Estabeleceu-se um controle

periódico clinico radiográfico de 3 em 3 meses e na sequencia de 6 em 6 meses para analisar a possível reincidência dos fatores etiológicos que determinaram a doença periodontal localizada. Após 2 anos a lesão mantém-se estável apesar de os tecidos periodontais não recuperarem sua condição de pré doença (fig. XXVI)

3. Discussão

A doença periodontal tem caráter etiológico multifatorial onde a placa bacteriana exerce papel essencial em seu inicio e progressão[1-2]. Entretanto os fatores predisponentes de risco de ordem local e/ou geral também deveriam ser considerados extremamente importantes, pois parece ser necessário a sua interação com a ação oportunista da placa bacteriana para que se desencadeie a doença periodontal[3-4-5-6-7-8-9-10-11-12]. Não se induz periodontite experimental em animais sem a introdução de fatores de risco locais e/ou gerais[9-10]. Fatores predisponentes de risco são características inerentes que aumentam a taxa relativa da presença de uma doença, sem, necessariamente causar a doença[12]. Na doença periodontal os fatores predisponentes de risco podem ser fatores de ordem local que podem reter maior quantidade e qualidade relativa de placa bacteriana ou produzir alterações determinando fragilidade no periodonto ao redor do dente, facilitando a ação oportunista da placa bacteriana; e os fatores predisponentes de risco de ordem geral que modificam a resposta inflamatória inerente ao hospedeiro, contra a ação das bactérias oportunistas presentes na cavidade bucal[3-4-5-6-7-8-9-10-11-12]. A doença periodontal pode ser considerada uma sequela do ataque bacteriano contra as células de defesa do processo inflamatório, que estão sempre ativas, protegendo o individuo contra infecções e possível septicemia que podem ser promovidas por bactérias oportunistas presentes no sulco gengival. O sulco gengival é uma área critica onde o epitélio juncional é uma estrutura exclusiva e frágil que separa o tecido conjuntivo da cavidade bucal, um ambiente úmido, quente e contaminado[16-17-18]. Quando fatores predisponentes de risco local interferem com o frágil equilíbrio de defesa do sulco gengival e do epitélio juncional, na face de um dente, em um dente ou em um grupo de dentes, as bactérias oportunistas podem iniciar a

destruição dos tecidos periodontais, determinando destruição localizada[11-12]. A placa bacteriana dental é parte da flora bacteriana natural associada às superfícies internas e externas do corpo humano e aos fatores inerentes de defesa do hospedeiro agem igualmente em todas as regiões. Por isso, quando a destruição periodontal é generalizada, provavelmente as bactérias oportunistas estão associadas com fatores predisponentes de risco de ordem geral, que interferem no processo inflamatório induzindo resposta alterada contra as bactérias oportunistas e consequentemente destruição periodontal generalizada[11-12]. O desenvolvimento da bolsa periodontal é a alteração clinica e patológica mais importante associada à doença periodontal e pode ser considerado um fator predisponente de risco local para a progressão da doença periodontal, por determinar um meio ambiente anaeróbico, favorável à contaminação e multiplicação de varias espécies de bactérias exógenas anaeróbicas e facultativas consideradas periodontopatogênicas, que poderiam levar a perpetuação da doença periodontal[11-12-19]. Estes patógenos periodontais e seus produtos induzem alterações patológicas essenciais na parede dura da bolsa periodontal, que são as superfícies radiculares expostas dentro da bolsa periodontal contaminada. Do outro lado, devido à aproximação das bactérias contra a parede mole ulcerada da bolsa periodontal, ocorre o contato direto dos patógenos periodontais contra o tecido conjuntivo exposto, o que leva a bolsa periodontal a ser considerada um potencial foco de infecção ligada a varias desordens sistêmicas. Isto acontece, provavelmente em função da anacorese, um processo associado com a disseminação de microorganismos e/ou seus produtos tóxicos na corrente sanguínea, assistindo ou causando infecção em vários órgãos vitais[12,20]. Por esta razão é extremamente necessário tratar a bolsa periodontal contaminada, através de métodos terapêuticos físicos e químicos para prevenir a disseminação bacteriana e a progressão da doença periodontal[21-22]. Entretanto o tratamento da sequela provocada

pela atividade da doença periodontal ainda é um grande desafio devido aos tecidos periodontais serem estruturas únicas no corpo humano e que por isso exercem influencias fundamentais no processo de reparo. O tratamento das sequelas provocadas pela doença periodontal incluem: exposição cirúrgica da área, curetagem dos tecidos moles afetados que envolvem a raiz dental e o defeito ósseo, tratamento físico e químico da superfície radicular, e subsequentemente a aplicação de procedimentos ressectivos ou regenerativos que alteram a morfologia do defeito ósseo periodontal e na sequencia fechamento da área cirúrgica através de suturas. Esses procedimentos são efetivos para controlar a contaminação dos tecidos periodontais pelas bactérias e seus produtos, mas são imprevisíveis para recuperar os tecidos periodontais destruídos ao estágio de pré-doença. Nos estágios iniciais do processo de reparo, a estabilização e a nutrição da ferida cirúrgica são fatores críticos e podem ser uma variável extremamente importante para se alcançar sucesso na regeneração dos tecidos periodontais[23]. O processo de reparo da ferida cirúrgica após a injuria, ocorre em 3 fases bem definidas: inflamação, granulação fibroblástica e formação da matriz e remodelação[24]. Durante estes eventos nas fases iniciais do processo de reparo, uma rede de fibrina é formada[23-24]. Em qualquer ferida cirúrgica, esta rede de fibrina faz ligação entre duas margens cirúrgicas vascularizadas, servindo como base para que as células epiteliais migrem cobrindo a ferida, promovendo proteção primaria ao tecido conjuntivo enquanto o processo de reparo progride[24]. A ferida periodontal cirúrgica segue um padrão similar de processo de reparo, entretanto, neste especifico meio ambiente ocorrem significantes diferenças que podem afetar o resultado final dos procedimentos cirúrgicos periodontais. Quando a ferida periodontal é fechada com suturas, uma das margens da ferida é a superfície radicular, avascular, rígida, afetada e alterada pela doença periodontal[23-24-25]. Este detalhe induz a formação de uma rede de fibrina extremamente tênue com adesão frágil

à superfície radicular alterada[24-25]. Se a adesão frágil da rede de fibrina ou se o tecido conjuntivo imaturo se romper expondo o meio interno ao meio bucal úmido quente e contaminado, ocorre a necessidade biológica de se estabelecer um novo selamento do meio interno para evitar um processo infeccioso[23-24]. Biologicamente, o tecido mais adequado e de crescimento mais rápido é o epitelial, que se desenvolve isolando o meio interno através de um epitélio juncional longo, que se adapta a raiz dental alterada através de hemidesmossomas[18]. O epitélio juncional longo é uma adaptação funcional rúptil que tem a finalidade de produzir um mecanismo de defesa biológica, responsável em controlar a invasão bacteriana, isolando o meio interno do meio externo contaminado[18]. Entretanto apesar de determinar o isolamento do meio interno, o epitélio juncional ocupa o espaço que era dos tecidos periodontais perdidos durante a fase ativa da doença periodontal, que em função deste detalhe ficam impossibilitados de se regenerar[24]. A manutenção de uma rede de fibrina entre o retalho e a superfície dental periodontalmente alterada, durante um período de tempo adequado, é de extrema importância para que não se forme um epitélio juncional longo, permitindo o desenvolvimento e repopulação da área, com células diferenciadas específicas para o desenvolvimento de fibras colágenas para regenerar o mecanismo de inserção gengival e periodontal[24-25]. Por isso a manutenção da frágil aderência da rede de fibrina de modo estável e bem nutrida contra a superfície do dente periodontalmente afetado, é parte vital da fase inicial do processo de reparo periodontal[24]. Assim como na doença periodontal, os abscessos endodonticos podem ocorrer quando patógenos polimicrobianos oportunistas semelhantes à flora microbiana periodontopatogênica, infectam a polpa dental assistida por fatores predisponentes como as caries dentais[26-27]. A infecção induz a necrose pulpar, estendendo-se através do sistema de canais radiculares dos dentes, prosseguindo rapidamente para envolver as estruturas

periapicais. O desenvolvimento da infecção na região periapical, define uma área de inflamação localizada, que invade o espaço do ligamento periodontal, o que implica na contaminação dos tecidos periodontais, similar ao induzido na doença periodontal[26-27-28]. Entretanto, quando a terapia endodôntica é feita adequadamente, a rota que comunica o meio bucal contaminado aos tecidos periapicais é obstruída. Sem a interferência do epitélio juncional, os tecidos periodontais periapicais como o osso alveolar, o cemento e o ligamento periodontal podem se regenerar adquirindo a condição de pré-doença, mesmo sem qualquer tratamento físico e/ou químico especifico na superfície da raiz periapical contaminada[29]. Neste caso clinico estabelecer um diagnóstico preciso, entender a associação entre a placa bacteriana e o fator predisponente de risco de ordem local foi essencial no planejamento e tratamento da doença periodontal e da bolsa periodontal localizada para se obter estabilidade da área por um longo período. Assim, após o controle dos fatores etiológicos que estabeleceram a doença periodontal localizada, através do controle da placa bacteriana e eliminação do contato prematuro por reconstrução da cúspide do canino, o que possibilitou movimentos mandibulares excêntricos sem que houvesse contato dos dentes posteriores, foi possível se concentrar no tratamento da sequela provocada pela fase ativa destrutiva da doença periodontal. Geralmente as técnicas regenerativas periodontais não conseguem recuperar integralmente os tecidos periodontais ao estágio de pré-doença, devido aos fatores aqui discutidos. Entretanto recuperar o que for possível de tecido perdido em função das limitações biológicas dos tecidos periodontais, continua sendo um desafio na terapêutica cirúrgica periodontal. Focando os fatores limitantes que interferem no processo de reparo, tentamos aplicar métodos que possibilitassem amenizar principalmente a mobilidade primaria da ferida cirúrgica, através da utilização de enxerto ósseo autógeno, com formato de partículas grandes, longas e pontiagudas que pudessem ser

travadas dentro do defeito, sendo os espaços entre elas preenchidos com osso autógeno triturado. Na sequencia a utilização de uma membrana de cortical de osso bovino reabsorvivel foi adaptada sobre o enxerto na tentativa de aumentar a estabilidade inicial do enxerto e do coágulo[15]. Suturas foram feitas de modo a posicionar a margem dos retalhos o mais coronal possível, com tensões que pudessem aproximar o máximo possível o retalho contra a parede alterada do dente, tentando minimizar traumas físicos contra as margens da ferida no intuito de proteger e estabilizar o coágulo e a rede de fibrina aderida à raiz dental[24]. Proteção da ferida com cimento cirúrgico foi aplicada e uma rotina pós-operatória rigorosa com eliminação da placa supragengival pelo profissional a cada semana durante 2 meses evitou o acúmulo seletivo de placa bacteriana e inflamação da área nos períodos iniciais do processo de reparo[1-2].

Apesar destes cuidados e de conseguirmos um resultado final aceitável, devido às limitações biológicas dos tecidos periodontais não foi possível recuperar os tecidos periodontais perdidos ao estagio de pré-doença. Além disso, é impossível estabelecer clinicamente se houve neoformação cementária e reinserção de fibras do ligamento periodontal entre o novo osso formado e a parede alterada do dente, apesar de radiograficamente a imagem mostrar remodelação óssea na área do defeito e clinicamente o dente 36 não apresentar profundidade de sondagem no pós-operatório de 90 dias.

4. Conclusão

O presente relato demonstrou que: a má oclusão é um fator predisponente de risco de ordem local para a doença periodontal. Diagnosticar eliminar e/ou controlar todos os fatores que levam ao desenvolvimento da doença periodontal é fundamental para o planejamento e sucesso do tratamento.

Referencias Bibliográficas

1. Löe H, Theilade E, Jensen SB. Experimental gingivitis in man. J Periodontol 1965;36(6):177-87.

2. Theilade E, Wright WH, Jensen SB, Löe H. Experimental gingivitis in man. II. A longitudinal clinical and bacteriological investigation. J Periodontal Res 1966;1:1-13.

3. Pennel BM, Keagle JG. Predisposing factors in the etiology of chronic inflammatory periodontal disease. J Periodontol 1977;48:517-532.

4. Genco RJ. Current view of risk factors for periodontal diseases. J Periodontol 1996;67(10Suppl):1041-1049.Löe H, Theilade E, Jensen SB. Experimental gingivitis in man. J Periodontol 1965;36(6):177-87.

5. Dowsett SA, Archila L, Foroud T, et al. The effect of shared genetic and environmental factors on periodontal disease parameters in untreated adult siblings in Guatemala. J Periodontol 2002;73:1160-1168.

6. Polson AM, Meitner SW, Zander HA. Trauma and progression of marginal periodontitis in squirrel monkeys. IV Reversibility of bone loss due to trauma alone and trauma superimposed upon periodontitis. J Periodontal Res 1976;11(5):290-298.

7. Sollecito TP, Sullivan KE, Pinto A, et al. Systemic conditions associated with periodontitis in childhood and adolescence. A review of diagnostic possibilities. Med Oral Patol Oral Cir Bucal 2005;10:142-150.

8. Preshaw PB, Bisset SM. Periodontites:oral complication of diabetes. Endocrinol Metab Clin North Am 2013;42(4):849-67.

9. Lindhe J, Hamp S, Löe H. Experimental periodontitis in the beagle dog. J Periodontal Res 1973;8(1):1-10.

10. Diniz CKdeO, Corrêa MG, Casati MZ, Nociti JrFH, Ruiz KG, Ambrosano GMV, Sallum EA. Diabetes Mellitus May Increase Bone Loss After Occlusal Trauma and Experimental Periodontitis. J Periodontol 2012;83(10):1297-130.

11. Kina JR, Kina J, Kina EF, Kina M, Soubhia AM. Presence of bacteria in dentinal tubules. J Appl Oral Sci 2008;16(3):2-208.

12. Kina JR, Suzuki TYU, Kina J, Kina M, Kina EFU. Reparative phase events on periodontal disease progression: interpretation and considerations. Int J Microbiol Res 2013;5(4):439-44.

13. Aukhil I, Pettersson E, Suggs C. Guided tissue regeneration. An experimental procedure in beagle dogs. J Periodontol 1986;57:727-734.

14. Sicca CM, Oliveira RC, Silva TL, et al. Microscopic and biochemical analysis of the cellular response to cortical bovine grafts implanted in rat subcutaneous. Effect of particle sizes. Revista da Faculdade de Odontologia de Bauru 2000;8:1-10.

15. Oliveira RC, Menezes R, Cestari TM, et al. Tissue response to a membrane of demineralized bovine cortical bone implanted in the subcutaneous tissue of rats. Braz Dent J 2004;15:3-8.

16. Craig RG, Yip JK, So MK, et al. Relationship of destructive periodontal disease to the acute phase response. J Periodontol 2003;74(7):1007-16.

17. Dennison DK, Van Dyke TE. The acute inflammatory response and the role of phagocytic cells in periodontal health and disease. Periodontol 2000 1997;14:54-78.

18. Bossahardt DD, Lang NP. The junctional epithelium: from heath to disease. J Dent Res 2005;84(1):9-20.

19. Takata T, Donath K. The mechanism of pocket formation. A light microscopic study on undecalcified human material. J Periodontol 1988;59(4):215-21.

20. Scannapieco, F.A. Position paper: periodontal disease as a potencial risk factor for systemic diseases. J Periodontol 1998; 69: 841-50.

21. Cercek JF, Kiger RD, Garrett S, et al Relative effects of plaque control and instrumentation on the clinical parameters of human periodontal disease. J Clin Periodontol 1983;10:46-56.

22. Aleo JJ, Vandersall DC. Cementum. Recent concepts related to periodontal disease therapy. Dent Clin North Am 1980;24:627-50.

23. Polson AM, Caton J. Factors influencing periodontal repair and regeneration. J Periodontol 1982;53:617-625.

24. Polson AM. (1994) Periodontal Regeneration: Current Status and Directions, Quintessence, Chicago.

25. Polson AM. The root surface and regeneration; present therapeutic limitations and future biologic potentials. J Clin Periodontol 1986;13:995-99.

26. Dahlén G. Microbiology and treatment of dental abscesses and periodontal-endodontic lesions. Periodontol 2000 2002;28(1):206-39.

27. Siqueira Jr JF, Rôças IN, Souto IR, de Uzeda, Colombo AP. Microbiological evaluation of acute periradicular abscesses by DNA-DNA hybridization. Oral Surg Oral Med Oral Pathol Oral Radiol Endod 2001;92(4):451-7.

28. Nair PN. Pathogenesis of apical periodontitis and the causes of endodontic failures. Critical Reviews in Oral Biology and Medicine 2004;15:348–81.

29. Byström A, Happonen RP, Sjögren U, Sundqvist G. Healing of periapical lesions of pulpless teeth after endodontic treatment with controlled asepsis. Dent Traumatol 1987;3(2):58-63.

Figura I

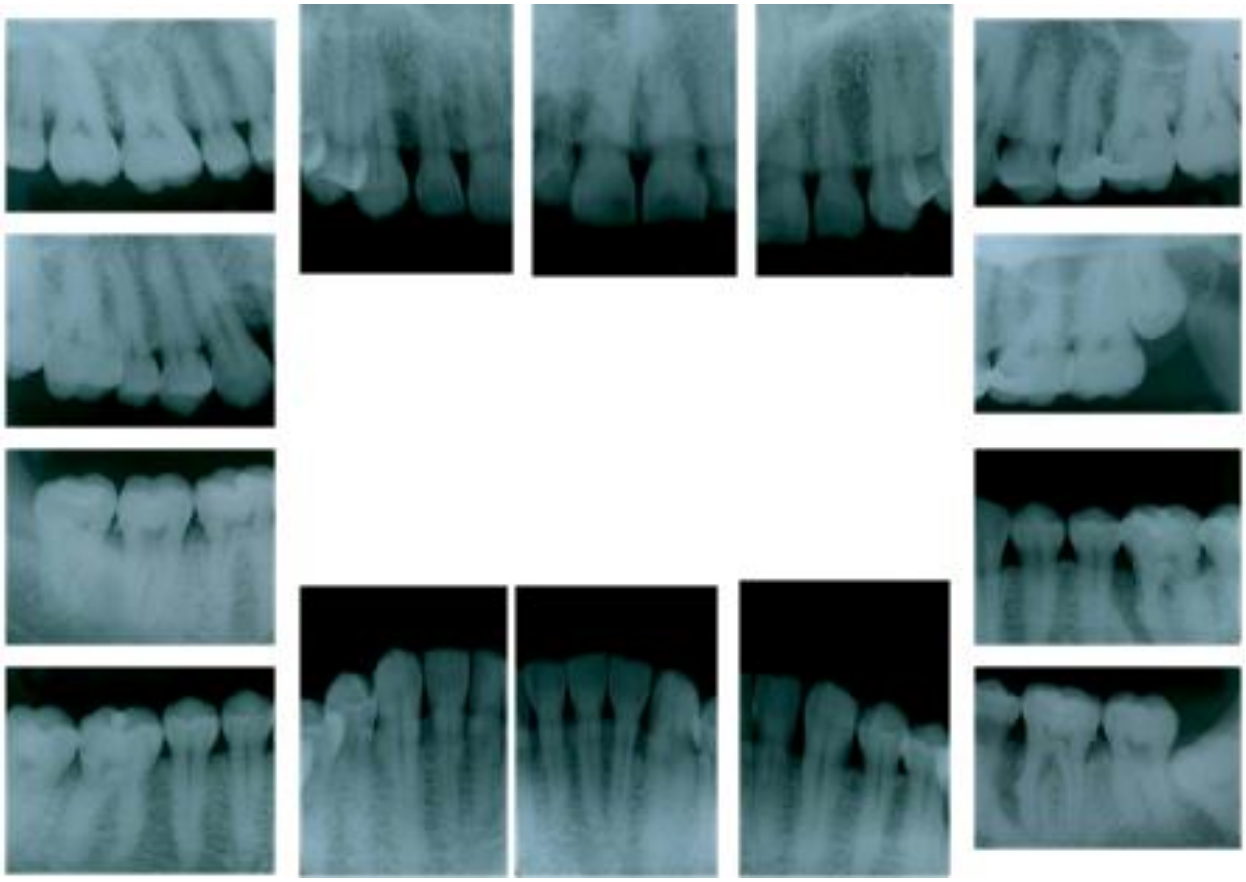

Figura II

Figura III

Figura IV

Figura V

Figura VI

Figura VII

Figura VIII

Figura IX

Figura X

Figura XI

Figura XII

Figura XIII

Figura XIV

Figura XV

Figura XVI

Figura XVII

Figura XVIII

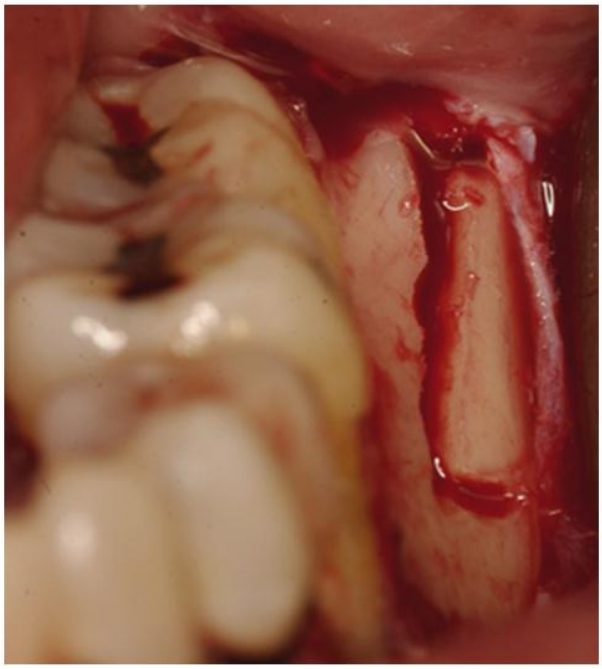

Figura XIX

Figura XX

Figura XXI

Figura XXII

Figura XXIII

Figura XXIV

Figura XXV

Figura XXVI