UNIVERSIDADE ESTADUAL PAULISTA - Unesp
CÂMPUS JABOTICABAL

COMPARAÇÃO ANATÔMICA QUALITATIVA ENTRE OSSOS CANINOS MACERADOS E IMPRESSOS EM 3D

Guilherme Sembenelli
Médico Veterinário

2021

UNIVERSIDADE ESTADUAL PAULISTA - Unesp

CÂMPUS JABOTICABAL

COMPARAÇÃO ANATÔMICA QUALITATIVA ENTRE OSSOS CANINOS MACERADOS E IMPRESSOS EM 3D

Discente: Guilherme Sembenelli

Orientador: Prof. Dr. Luis Gustavo Gosuen Gonçalves Dias

Dissertação apresentada à Faculdade de Ciências Agrárias e Veterinárias – Unesp, Câmpus de Jaboticabal, como parte das exigências para a obtenção do título de Doutor em Cirurgia Veterinária.

2021

S471c

Sembenelli, Guilherme
Comparação anatômica qualitativa entre ossos caninos macerados e impressos em 3d / Guilherme Sembenelli. -- Jaboticabal, 2021
108 p.

Tese (doutorado) - Universidade Estadual Paulista (Unesp), Faculdade de Ciências Agrárias e Veterinárias, Jaboticabal
Orientador: Prof. Dr. Luis Gustavo Gosuen Gonçalves Dias

1. Anatomia. 2. Impressão em 3d. 3. Dissecação. 4. Métodos Alternativos de Ensino. 5. Prototipagem. I. Título.

Sistema de geração automática de fichas catalográficas da Unesp. Biblioteca da Faculdade de Ciências Agrárias e Veterinárias, Jaboticabal. Dados fornecidos pelo autor(a).

Essa ficha não pode ser modificada.

UNIVERSIDADE ESTADUAL PAULISTA

Câmpus de Jaboticabal

CERTIFICADO DE APROVAÇÃO

TÍTULO DA TESE: COMPARAÇÃO ANATÔMICA QUALITATIVA ENTRE OSSOS CANINOS MACERADOS E PRODUZIDOS POR PROTOTIPAGEM RÁPIDA

AUTOR: GUILHERME SEMBENELLI
ORIENTADOR: LUÍS GUSTAVO GOSUEN GONÇALVES DIAS

Aprovado como parte das exigências para obtenção do Título de Doutor em CIRURGIA VETERINÁRIA, pela Comissão Examinadora:

Luís Gustavo Gosuen G. Dias
Prof. Dr. LUÍS GUSTAVO GOSUEN GONÇALVES DIAS (Participaçao Virtual)
Departamento de Clínica e Cirurgia Veterinária / FCAV / UNESP - Jaboticabal

Luís Gustavo Gosuen G. Dias
Prof.Dr. THIAGO ANDRÉ SALVATTI DE SÁ ROCHA (Participaçao Virtual)
Universidade Brasil / Descalvado/SP

Luís Gustavo Gosuen G. Dias
Prof. Dr. BRUNO WATANABE MINTO (Participaçao Virtual)
Departamento de Clínica e Cirurgia Veterinária / FCAV / UNESP - Jaboticabal

Luís Gustavo Gosuen G. Dias
Prof. Dr. FELIPE FARIAS PEREIRA DA CÂMARA BARROS (Participaçao Virtual)
Departamento de Medicina Veterinária e Cirurgia Veterinária-UFRRJ / Seropédica/RJ

Luís Gustavo Gosuen G. Dias
Profa. Dra. PAOLA CASTRO MORAES (Participaçao Virtual)
Departamento de Clínica e Cirurgia Veterinária / UNESP / FCAV - Jaboticabal

Jaboticabal, 31 de agosto de 2021

DADOS CURRICULARES DO AUTOR

Guilherme Sembenelli nasceu em Ribeirão Preto, no dia 6 de janeiro de 1986. Cursou graduação em Medicina Veterinária pela Universidade Estadual Paulista- UNESP, Campus Jaboticabal, de março de 2007 a fevereiro de 2012, neste período realizou projeto de iniciação cientifica, sendo bolsista da Fundação de Amparo a Pesquisa do Estado de São Paulo- FAPESP. Realizou Residência em Clínica Cirúrgica de Pequenos Animais na Universidade Estadual Paulista "Júlio de Mesquita Filho" – UNESP- Câmpus de Jaboticabal de março de 2013 a março de 2015. Em março de 2015, ingressou no programa de Pós-graduação em cirurgia veterinária, curso de mestrado, sendo bolsista da Fundação de Amparo a Pesquisa do Estado de São Paulo- FAPESP. Desde fevereiro de 2018 é Docente da Medina Veterinária de Clínica Cirúrgica no Centro Universitário Moura Lacerda, Ribeirão Preto – SP.

EPÍGRAFE

“O saber a gente aprende com os mestres e os livros. A sabedoria se aprende é com a vida e com os humildes.”

Cora Coralina.

AGRADECIMENTOS

À **Deus** por ter me iluminando, abençoando, protegido e direcionado o meu caminho, durante essa etapa da minha vida.

A minha esposa **Monica** por sempre estar ao meu lado ao longo desses anos iluminando minha vida e me dando muitas alegrias durante esses anos. Obrigado por tudo!

A minha filha **Laura Wittmaack Sembenelli** e **Bianca Wittmaack Sembenelli** que vieram para nos trazer muita luz e alegrias!

Aos meus pais **Sueli** e **Reginaldo**, a minha irmã **Camila**, ao meu sobrinho **Gabriel** a minha tia **Dinorah** *(in memorian)* e a minha avó **Aparecida** *(in memorian)* pelo auxílio, compreensão, amor, incentivo e por sempre acreditarem em mim. Amo vocês.

Ao meu orientador **Prof. Dr. Luis Gustavo Gosuen Gonçalves Dias** por toda compreensão, direcionamentos, aconselhamentos além do compartilhamento de todo seu conhecimento técnico.

A todos os **amigos** conquistados durante os dez anos que passei realizando graduação, residência e mestrado junto a FCAV – UNESP.

A todos os professores da instituição que de alguma forma contribuíram para minha formação.

Aos **funcionários** do Hospital Veterinário que foram amigos e dedicados.

A equipe de docentes, funcionários e alunos do Centro Universitário Moura Lacerda a qual tenho muita satisfação de trabalhar.

SUMÁRIO

CERTIFICADOS DA COMISSÃO DE ÉTICA NO USO DE ANIMAIS 3

LISTA DE ABREVIATURAS 5

LISTA DE FIGURAS 6

CAPÍTULO 1 - COMPARAÇÃO ANATÔMICA QUALITATIVA ENTRE VÉRTEBRAS LOMBARES CANINAS MACERADAS E PRODUZIDAS POR IMPRESSÃO EM 3D 7

RESUMO 7

ABSTRACT 8

1. INTRODUÇÃO 9

2. CONTEXTUALIZAÇÃO BIBLIOGRÁFICA 9

3. JUSTIFICATIVA 14

4. OBJETIVOS 14

5. MATERIAL E MÉTODOS 14

5.1 – Ossos naturais 15

5.2 – Ossos sintéticos 15

5.3 – Questionário 16

5.4 – Descrição dos Grupos 17

5.5 - Análise estatística 17

6. RESULTADOS 18

7. APÊNDICES: 22

CAPÍTULO 2 - COMPARAÇÃO ANATÔMICA QUALITATIVA ENTRE FÊMURES CANINOS MACERADOS E FÊMURES IMPRESSOS EM 3D 30

RESUMO 30

ABSTRACT 31

1. INTRODUÇÃO 32

2. CONTEXTUALIZAÇÃO BIBLIOGRÁFICA 32

3. JUSTIFICATIVA 37

4. OBJETIVOS 37
5. MATERIAL E MÉTODOS 37
5.1 – Ossos naturais 38
5.2 – Ossos sintéticos 38
5.3 – Questionário 40
5.4 – Descrição dos Grupos 41
5.5 – Análise estatística 42
6. RESULTADOS 42
7. APÊNDICES 46
REFERENCIAS 52
CAPÍTULO 3 – Artigo para revista *"Surgical and Radiologic Anatomy"* 57
CAPÍTULO 4 - Artigo para a revista "*Advances in Health Sciences Education*" 78

CERTIFICADOS DA COMISSÃO DE ÉTICA NO USO DE ANIMAIS

UNIVERSIDADE ESTADUAL PAULISTA
"JÚLIO DE MESQUITA FILHO"
Câmpus de Jaboticabal

CEUA – COMISSÃO DE ÉTICA NO USO DE ANIMAIS

CERTIFICADO

Certificamos que o projeto de pesquisa intitulado **"Comparação anatômica qualitativa entre vértebras lombares caninas maceradas e produzidas por prototipagem rápida"**, protocolo nº 017560/18, sob a responsabilidade do Prof. Dr. Luis Gustavo Gosuen Golçalves Dias, que envolve a produção, manutenção e/ou utilização de animais pertencentes ao Filo Chordata, subfilo Vertebrata (exceto o homem), para fins de pesquisa científica (ou ensino) - encontra-se de acordo com os preceitos da lei nº 11.794, de 08 de outubro de 2008, no decreto 6.899, de 15 de julho de 2009, e com as normas editadas pelo Conselho Nacional de Controle de Experimentação Animal (CONCEA), e foi aprovado pela COMISSÃO DE ÉTICA NO USO DE ANIMAIS (CEUA), da FACULDADE DE CIÊNCIAS AGRÁRIAS E VETERINÁRIAS, UNESP - CÂMPUS DE JABOTICABAL-SP, em reunião ordinária de 06 de dezembro de 2018.

Vigência do Projeto	01/02/2019 à 01/02/2020
Espécie / Linhagem	Corpos de prova sintéticos prototipados de L4 e L5
Nº de animais	L4 e L5 macerados (Canina)
Peso / Idade	-
Sexo	-
Origem	Filamentos sintéticos e implantes metálicos

Jaboticabal, 06 de dezembro de 2018.

Fabiana Pilarski

Profª Drª Fabiana Pilarski
Coordenadora – CEUA

Faculdade de Ciências Agrárias e Veterinárias
Via de Acesso Prof. Paulo Donato Castellane, s/n CEP 14884-900 - Jaboticabal/ SP - Brasil
tel 16 3209 7100 www.fcav.unesp.br

UNIVERSIDADE ESTADUAL PAULISTA
"JÚLIO DE MESQUITA FILHO"
Câmpus de Jaboticabal

CEUA – COMISSÃO DE ÉTICA NO USO DE ANIMAIS

CERTIFICADO

Certificamos que o projeto de pesquisa intitulado **"Comparação anatômica qualitativa entre fêmures caninos macerados e fêmures produzidos por prototipagem rápida"**, protocolo nº 017561/18, sob a responsabilidade do Prof. Dr. Luis Gustavo Gosuen Gonçalves Dias, que envolve a produção, manutenção e/ou utilização de animais pertencentes ao Filo Chordata, subfilo Vertebrata (exceto o homem), para fins de pesquisa científica (ou ensino) - encontra-se de acordo com os preceitos da lei nº 11.794, de 08 de outubro de 2008, no decreto 6.899, de 15 de julho de 2009, e com as normas editadas pelo Conselho Nacional de Controle de Experimentação Animal (CONCEA), e foi aprovado pela COMISSÃO DE ÉTICA NO USO DE ANIMAIS (CEUA), da FACULDADE DE CIÊNCIAS AGRÁRIAS E VETERINÁRIAS, UNESP - CÂMPUS DE JABOTICABAL-SP, em reunião ordinária de 06 de dezembro de 2018.

Vigência do Projeto	01/02/2019 à 01/02/2020
Espécie / Linhagem	Corpos de prova sintéticos prototipados de Fêmures caninos macerados (direito e esquerdo)
Nº de animais	Fêmures macerados (direito e esquerdo de cão) (Canina)-1
Peso / Idade	10kg
Sexo	Macho
Origem	Filamentos sintéticos e implantes metálicos

Jaboticabal, 06 de dezembro de 2018.

Profª Drª Fabiana Pilarski
Coordenadora – CEUA

Faculdade de Ciências Agrárias e Veterinárias
Via de Acesso Prof. Paulo Donato Castellane, s/n CEP 14884-900 - Jaboticabal/SP - Brasil
tel 16 3209 7100 www.fcav.unesp.br

LISTA DE ABREVIATURAS

ABS - *Acrylonitrile Butadiene Styrene*

PLA - *Polilatic Acid*

TC - Tomografia Computadorizada

DICOM - *Digital Imaging and Communications in Medicine*

STL - *Standart Tessellation Language*

CAD - *Computer-Aided Design*

STL - *Standard Triangle Language*

L4 - Quarta vértebra lombar

L5 - Quinta Vértebra lombar

LISTA DE FIGURAS

Figura 1. A – imagem de reconstrução 3D das vértebras lombares L5 (esquerda) e L4 (direita) obtida a partir das imagens de tomografia computadorizada das vértebras maceradas correspondentes. B – imagem fotográfica dos modelos vertebrais de L4 em PLA (esquerda), macerado (central) e em ABS (direita). C - imagem fotográfica dos modelos vertebrais de L5 em PLA (esquerda), macerado (central) e em ABS (direita). 16

Figura 2. (A) Quarta vértebra lombar, vista lateral esquerda. (B) Quinta vértebra lombar, vista caudolateral. Fonte: adaptado de Evans e de Lahunta (2010)..... 17

Figura 3. Imagem da reconstrução 3D dos fêmures direito e esquerdo obtida a partir das imagens de tomografia computadorizada dos ossos macerados..... 39

Figura 4. Imagens fotográficas dos fêmures caninos direito e esquerdo utilizados no projeto. **A –** Fêmures caninos obtidos a partir do processo de maceração biológica (fêmures naturais). **B –** Fêmures caninos obtidos a partir da impressão 3D em ABS. **C –** Fêmures caninos obtidos a partir da impressão 3D em PLA..... 40

Figura 5. Representação esquemática da anatomia de um fêmur canino esquerdo. **A -** Vista cranial. **B -** Vista caudal..... 41

CAPÍTULO 1 - COMPARAÇÃO ANATÔMICA QUALITATIVA ENTRE VÉRTEBRAS LOMBARES CANINAS MACERADAS E PRODUZIDAS POR IMPRESSÃO EM 3D

RESUMO

O presente trabalho teve como objetivo avaliar se vértebras lombares impressas em 3D com filamentos de ABS (Acrylonitrile Butadiene Styrene) e PLA (Polilatic Acid) são igualmente eficazes no ensino de anatomia óssea quando comparadas às vértebras lombares cadavéricas. Além disso, buscou-se verificar a aceitação desses ossos sintéticos no ensino e na rotina clínico-cirúrgica por meio de opiniões de alunos, médicos veterinários e tutores de pacientes caninos. Duas vértebras lombares caninas (L4 e L5) foram obtidas por meio da maceração biológica de cadáver. Esses ossos foram submetidos ao exame de tomografia computadorizada, e por meio de programas específicos realizou-se a reconstrução 3D digital, ato contínuo foi feita a conversão para o formato compatível com impressora 3D de deposição de material fundido. Duas vértebras sintéticas foram produzidas, uma com o filamento de ABS e outra com o filamento de PLA, ambas incolores para atingir tonalidade semelhante à vértebra natural. Para a comparação dos ossos foram elaborados três questionários fechados de respostas "SIM" ou "NÃO" com conteúdo diferentes. Ao todo 500 questionários foram respondidos por alunos, pós-graduandos, professores e tutores. As análises estatísticas foram feitas a partir de variáveis nominais. Os modelos vertebrais sintéticos manufaturados por impressão em 3d se assemelharam anatomicamente às vértebras naturais obtidas por maceração de cadáver e tiveram boa aceitação como método alternativo de ensino na medicina veterinária. Dentre os modelos sintéticos, o confeccionado em ABS teve superior aceitação ao modelo em PLA mostrando-se que os ossos sintéticos impressos em 3d são promissor método alternativo de ensino da anatomia óssea.

Palavras-chave: Prototipagem, Impressão 3D, Dissecação, Métodos Alternativos de Ensino.

QUALITATIVE ANATOMICAL COMPARISON BETWEEN MACERATED CANINE LUMBAR VERTEBRAS AND 3D PRINTED

ABSTRACT

- The present study aimed to evaluate whether 3D printed lumbar vertebrae with ABS (Acrylonitrile Butadiene Styrene) and PLA (Polylactic Acid) filaments are equally effective in teaching bone anatomy when compared to cadaveric bones. In addition, we sought to verify the acceptance of these synthetic bones in teaching and clinical-surgical routine through the opinions of students, veterinarians, and tutors of canine patients. Two canine lumbar vertebrae (L4 and L5) were obtained through the process of biological cadaver maceration and then subjected to computed tomography examination. Through specific programs, three-dimensional rapid prototyping and printing was performed on four synthetic vertebrae, two with ABS filament and two with PLA filament. At the end, three models of vertebra (macerated, ABS and PLA) were destined for UNIFRAN and the others for FCAV / UNESP. Aiming to compare these bone models, three questionnaires were elaborated that contained closed questions related to the identification and recognition of anatomical structures in the three vertebrae. Altogether 500 questionnaires were answered by students, post graduate students, teachers and tutors. Statistical analyzes were performed using nominal variables. The synthetic vertebral models manufactured by rapid prototyping were anatomically similar to the natural vertebrae obtained by cadaver maceration and had good acceptance as an alternative teaching method in veterinary medicine. Among the synthetic models, the one made in ABS had superior acceptance to the PLA model, showing that the synthetic bones printed in 3d are a promising alternative method of teaching bone anatomy.

KEYWORDS: Prototyping, 3D Printing, Dissection, Alternative Teaching Methods.

1. INTRODUÇÃO

O padrão ouro para o ensino anatômico ainda é, em muitos países, a dissecação de cadáveres tanto na medicina quanto na medicina veterinária. No entanto, devido as grandes desvantagens desse método como, por exemplo, obtenção de cadáveres de forma ética, conservação no formol e necessidade de locais apropriados para armazená-los, muitas universidades têm buscado métodos alternativos para que materiais *ex-vivos* deixem de ser utilizados como ferramenta didática. Entre os diversos métodos alternativos disponíveis o que melhor substituí a utilização de cadáveres e seus derivados é a produção de modelos anatômicos tridimensionais a partir da manufatura por adição de camadas também conhecida como impressão 3D ou prototipagem rápida.

Desenvolvida para aperfeiçoar e acelerar a produção de objetos pela indústria a impressão em 3d vem sendo muito explorada pela medicina. Esse método, onde imagens tridimensionais computadorizadas são impressas em modelos físicos, tem se mostrado útil para a produção de modelos anatômicos a partir de exames médicos de imagens, sendo muito eficaz para a compreensão anatômica de casos cirúrgicos e para a educação dos alunos. Entretanto esse método de manufatura ainda não está sendo explorada como deveria pela medicina veterinária, principalmente no Brasil. Parcos são os artigos publicados nacionalmente utilizando essa metodologia no ensino.

2. CONTEXTUALIZAÇÃO BIBLIOGRÁFICA

Há três décadas se iniciou uma luta para que animais fossem removidos por completo dos cursos de ciências biológicas, especialmente na área médica como medicina e medicina veterinária, uma vez que essa prática é empregada de forma exclusiva como recurso didático (VALK et al., 1999; OZKADIF, EKEN, 2012; ABOUHASHEM et al., 2015). Até os anos de 1980 era comum encontrar animais vivos sendo utilizados no ensino de disciplinas como, farmacologia, anatomia, fisiologia e cirurgia (VALK et al., 1999; HART et al., 2005; PATRONEK, RAUCH, 2007). Isso foi se tornando obsoleto à medida que os alunos se conscientizaram e a ética do uso de animais se consolidou (PATRONEK, RAUCH, 2007; YUSHCHENKO et al., 2012). A ideia de substituição dos animais e de tecidos derivados destes, de início, gerou muitos debates, pois alguns pesquisadores e professores eram resistentes às mudanças por acreditarem que o ensino de disciplinas como a anatomia, por exemplo, deveria se basear em evidências e, portanto, a utilização de animais e a prática de dissecação eram justificáveis (VALK et al., 1999; BALCOMBE, 2001). Entretanto estudos demonstraram que os animais poderiam ser substituídos por

cadáveres e tecidos cadavéricos em disciplinas que envolviam procedimentos invasivos como cirurgias e dissecação, sem comprometer o aprendizado dos alunos e os direitos dos animais (BALCOMBE, 2001; HART et al., 2005; YUSHCHENKO et al., 2012; VALLIYATE et al., 2012).

Desta forma, estudos anatômicos utilizando cadáveres e material ex-vivo passaram a ser o padrão ouro na medicina veterinária se mantendo como referência até os dias atuais, contudo esse método apresenta algumas desvantagens consideráveis (MERINO et al., 2018; LI et al., 2018). A obtenção de cadáveres é algo controverso e nem sempre possível, pois é recomendado que esses corpos sejam oriundos de animais que morreram por causas naturais ou foram submetidos à eutanásia devido a doenças terminais, no entanto, isso denota uma limitação caso a Universidade não tenha programas de obtenção de cadáveres (HART et al., 2005; VALLIYATE et al., 2012). O armazenamento dos corpos exige infraestrutura específica e normalmente de grande extensão, pois é necessário ter vários cadáveres devido a diversidades de espécies e raças estudadas em medicina veterinária (OZKADIF, EKEN., 2012; VALLIYATE et al., 2012). Outra desvantagem da utilização de materiais ex-vivo é a necessidade do armazenamento em formaldeído que é altamente tóxico para as pessoas que o manipulam ou estão expostas constantemente como os alunos, docentes e técnicos (HART et al., 2005; VALLIYATE et al., 2012). Quando se trata de peças ósseas além do armazenamento é preciso submeter a peça à maceração para que os tecidos moles em íntimo contato com o osso sejam removidos e os acidentes ósseos se tornem totalmente visíveis (MAIORANA; VALEN, 1985). Esse processo pode gerar odores desagradáveis, causar problemas de saneamento, além de produzir potenciais contaminantes. Dentre as diferentes formas de maceração a biológica ganha destaque, pois com esse método é possível limpar peças ósseas de animais pequenos preservando os detalhes anatômicos. Isso pode ser alcançado a partir da decomposição dos tecidos por microrganismos ou por meio de larvas necrófagas de insetos específicos (SILVEIRA et al., 2008; RODRIGUES et al., 2012).

Todas essas desvantagens fizeram com que muitas Universidades buscassem métodos alternativos que substituíssem a utilização de cadáveres, principalmente nos estudos anatômicos e cirúrgicos (YUSHCHENKO et al., 2012; KHOT et al., 2013). Dessa forma, métodos digitais, manequins plásticos e modelos sintéticos de órgãos e membros ganharam destaques nos últimos anos (VALK et al., 1999; KHOT et al., 2013; MERINO et al., 2018). Tais métodos quando comparados a metodologia de ensino padrão, baseada

em dissecação de cadáveres, demonstram ser igualmente eficazes na aprendizagem dos alunos (PATRONEK, RAUCH, 2007; LOMBARDI et al., 2014).

A simples utilização de imagens ou vídeos tem se mostrado efetiva para a substituição da forma tradicional de ensino (OZKADIF; EKEN, 2012; VALLIYATE et al., 2012). Alunos que são ensinados por meio de simulações em programas computacionais apresentaram desempenho semelhantes aos alunos que são ensinados por técnicas de dissecação de cadáveres, principalmente em questões que correlacionam fisiologia e anatomia, pois essa correlação pode ser simulada digitalmente (LOMBARDI et al., 2014).

Apesar dos programas computacionais permitirem reconstruções fiéis ao natural, quando se trata de estudos anatômicos, a reconstrução tridimensional palpável é muito importante para que um órgão seja compreendido, pois permite melhor reconhecimento dos detalhes anatômicos como, por exemplo, protuberâncias e acidentes ósseos (ABOUHASHEM et al., 2015; OXLEY., 2018; YANG et al., 2018). Outro ponto importante é que modelos físicos sintéticos de estruturas anatômicas são mais prazerosos para o estudo, uma vez que possibilitam a manipulação tátil, não apresentam odor desagradável e, por não serem de origem animal, não geram sentimentos negativos nos alunos (VALLIYATE et al., 2012; YUSHCHENKO et al., 2012). Dessa forma, os modelos sintéticos atualmente representam, segundo alguns autores, a melhor forma para substituição do estudo em cadáveres e material ex-vivo, além disso, esses modelos não precisam de armazenamento especial e facilitam a obtenção de grande estoque de peças anatômicas idênticas (ABOUHASHEM et al., 2015; FREIDIEU et al., 2015; LI et al., 2018; MERINO et al., 2018).

A forma convencional com que os modelos plásticos sintéticos são confeccionados se mostra desvantajosa, pois demanda muito tempo e tem custo de produção elevado, sendo que muitas vezes os modelos produzidos têm resolução limitada (FREIDIEU et al., 2015, WANG et al., 2017). Porém com a popularização da impressão tridimensional (3D) novas possibilidades estão surgindo nas áreas de saúde (MULFORD et al., 2016).

Esse tipo de impressão, também chamado de prototipagem rápida e manufatura por adição de camadas foi criada na década de 1980 com o intuito de acelerar a produção industrial e minimizar a interferência humana, objetivando diminuir os erros e aumentar a qualidade do produto (GIANNATRIS, DEDOUSSIS, 2009). Com os avanços no processo de impressão 3D e a evolução dos materiais, essa forma de produção se

popularizou e passou a abranger novas áreas, como a medicina (HIUE et al., 2005), e muito recentemente a medicina veterinária (HESPEL et al., 2014; HAMILTON-BENNETT et al., 2018).

Para a obtenção de um modelo anatômico impresso é necessário, inicialmente, obter imagens por modalidades diagnósticas sensíveis como a tomografia computadorizada (TC) e a ressonância magnética (RM) (WHITE et al., 2008). É importante ressaltar que dentre as duas modalidades a tomografia computadorizada se mostra o melhor método para se obter a impressão, principalmente quando se trata de estruturas ósseas, uma vez que a atenuação dos raios omitidos pelo aparelho de TC é maior no osso do que nos tecidos adjacentes, aumentando assim a definição da imagem óssea e consequentemente a qualidade do modelo físico que será impresso (WHITE et al., 2008, AMORIM et al., 2015).

As imagens obtidas são armazenadas e exportadas para softwares específicos em formato DICOM (Digital Imaging and Communications in Medicine), que é a extensão padrão para imagens médicas diagnósticas (AMORIM et al., 2015; MITOURAS et al., 2015). No computador, é possível construir modelo 3D virtual para avaliação em tela plana, ou seja, bidimensional. Nessa fase, chamada de pós-processamento, também é permitido que áreas da estrutura estudada possam ser refinadas para posterior impressão. Ao final dessa etapa a imagem deve ser convertida para formato que seja reconhecido pela impressora, uma vez que esta não reconhece o padrão DICOM (HESPEL et al., 2014; AMORIM et al., 2015).

O formato mais utilizado é o STL (*Standart Tessellation Language*) que consiste na transformação da estrutura em uma malha composta de diversos triângulos, onde cada um comporta um plano cartesiano (eixos X, Y e Z), para orientar a impressora durante a adição das camadas (AMORIM et al., 2015; MITOURAS et al., 2015). Esse formato é compatível com programas CAD 3D (Computer-Aided Design) que fazem a comunicação com a impressora e possibilitam avaliação da estrutura em formato STL e até mesmo acréscimos de implantes médicos ao órgão estudado (HESLPEL et al., 2014; AMORIM et al., 2015; MITOURAS et al., 2015).

Existem muitos tipos de impressoras 3D que se diferem quanto a forma que o material utilizado é depositado durante o processo e a formação da impressão. Os materiais comumente usados são compostos sólidos normalmente em forma de filamentos, líquidos, pó ou folhas (MITOURAS et al., 2015; MULFORD et al., 2016). Dentre esses tipos a impressão que utiliza a deposição de material fundido recebe

destaque no campo médico por ser prática, econômica e com boa resolução (MASHIKO et al., 2015; WANG, et al., 2017; YANG et al., 2018).

Essa forma de impressão (deposição de material fundido) utiliza filamentos de polímeros sintéticos como PLA (Polilatic Acid) e ABS (Acrylonitrile Butadiene Styrene) para a impressão. Para tal, uma bobina desenrola o filamento que passa por um bico extrusor aquecido mudando o estado sólido do filamento, permitindo a adição das camadas e confecção da estrutura (MASHIKO et al., 2015; MULFORD et al., 2016). Essa modalidade de impressão 3D quando comparada com modelos convencionais plásticos produzidos em silicone ou látex se mostra mais barata e mais precisa na produção dos detalhes, sendo melhor para a compreensão anatômica (MASHIKO et al., 2015; WANG, et al., 2017).

Quando a impressão por deposição de material fundido foi usada para construir modelos físicos de crânios de crianças dando ênfase na vascularização, sua precisão variou de 94 a 100% com erros de no máximo 2 mm (WEINSTOCK et al., 2015). Outra vantagem desse método de impressão é que os materiais comumente utilizados para produção de modelos anatômicos, sendo eles o ABS e o PLA, não trazem risco a saúde para as pessoas que os manipulam (GUMPERLEIN et al., 2018). Esses modelos impressos por extrusão de filamentos sintéticos estão sendo empregados para o ensino na medicina e se mostram muito eficazes, sendo apresentados em muitos trabalhos como o melhor método para a compreensão anatômica (MASHIKO et al., 2015; WEINSTOCK et al., 2015; WANG, et al., 2017; YANG et al., 2018).

Na medicina veterinária a utilização dessa forma de impressão também se mostra vantajosa, pois é possível que modelos anatômicos sejam impressos a partir de imagens de espécies e/ou raças específicas, tornando a obtenção de estoque de peças anatômicas sintéticas idênticas, algo fácil de ser alcançado (OXLEY et al., 2016; LI et al., 2018). O custo de impressões para a produção de modelos veterinários é baixo, para se ter ideia o custo médio de impressão de um crânio felino associado as sete vértebras cervicais, é inferior a US$ 2,00, obviamente que esse valor se altera dependendo da dimensão da estrutura, porém dificilmente esse valor ultrapassa US$ 5,00 (HESPEL et al., 2014). Desta forma, há crescente uso dessa modalidade de impressão na medicina veterinária, principalmente no planejamento de cirurgias ortopédicas e neurológicas para produção de guias específicos para o paciente (OXLEY, 2018; HAMILTON-BENNETT et al., 2018), contudo falta na literatura trabalhos que avaliem o impacto desses modelos anatômicos físicos no ensino da medicina veterinária.

3. JUSTIFICATIVA

Na medicina a impressão em 3d vem sendo empregada há alguns anos e estudos comprovam que os modelos anatômicos produzidos por essa modalidade podem ser utilizados como excelente recurso de ensino, principalmente na anatomia, substituindo cadáveres e outros métodos alternativos como vídeos e programas computacionais (MASHIKO et al., 2015; WEINSTOCK et al., 2015; WANG, et al., 2017; YANG et al., 2018).

No entanto na medicina veterinária a impressão em 3d ainda tem muito a oferecer, especialmente no Brasil onde não foi encontrado estudos que avaliassem o impacto desses modelos tanto no ensino, quanto na rotina clínico-cirúrgica. Desta forma, os resultados poderão definir se modelos anatômicos sintéticos impressos podem ser empregados no ensino da anatomia óssea veterinária, além de avaliar a eficácia do método e a aceitação dos alunos, médicos veterinários já formados e tutores dos pacientes.

4. OBJETIVOS

Objetivou-se com esse estudo:

- Avaliar a eficácia de vértebras manufaturadas (impressas – 3D) por adição de camadas de ABS e PLA como método para a compreensão da anatomia quando comparadas à vertebras naturais obtidas por meio da maceração de cadáveres.
- Verificar a aceitação dos alunos, tutores dos pacientes e médicos veterinários formados quanto ao emprego desses ossos sintéticos no ensino da anatomia veterinária por meio de questionários após contato com os grupos.

5. MATERIAL E MÉTODOS

O projeto foi submetido à comissão de ética de uso de animais (CEUA) da Faculdade de Ciências Agrárias e Veterinárias da Universidade Estadual Paulista, UNESP, Câmpus de Jaboticabal – SP, sendo aceito com número de protocolo 017560/18 (Anexo I). Como a pesquisa envolve a opinião de pessoas, foram seguidas as recomendações da Resolução 196/96 do Conselho Nacional de Saúde, para isso um termo de consentimento livre e esclarecido foi desenvolvido com os detalhes e objetivos do projeto. Esse termo foi submetido ao comitê de ética em Pesquisa (CEP) de cada uma das Universidades citadas e entregue a cada um dos participantes, que somente participaram da pesquisa quando concordaram e assinaram o termo.

5.1 – Ossos naturais

Os ossos naturais foram obtidos conforme o processo de maceração biológica adotada no Departamento de Morfologia e Fisiologia Animal da Faculdade de Ciências Agrárias e Veterinárias da Universidade Estadual Paulista, UNESP, Câmpus de Jaboticabal - SP. Primeiramente o segmento da quarta à quinta vértebra lombar foi removido de um cadáver canino pequeno, morto por causas naturais. Os tecidos moles que envolvem as vértebras lombares (L4 e L5) foram minuciosamente dissecados com o auxílio de pinças e bisturi até que boa parte do tecido ósseo se tornasse visível. Posteriormente, esses ossos foram umedecidos e armazenados em um recipiente hermeticamente fechado por 30 dias para que os microrganismos se proliferassem e concluíssem a decomposição dos tecidos moles restantes. Após esse prazo, as peças ósseas foram submetidas à fervura por cinco minutos em peróxido de hidrogênio 10 volumes diluído em água e, em seguida, foram expostas ao sol por 48 horas para total secagem, acarretando clareamento do tecido ósseo e evidenciando os detalhes anatômicos.

5.2 – Ossos sintéticos

As vértebras naturais foram submetidas ao exame de TC (Toshiba Asteion Super 4 helicoidal) com cortes de 2mm de espessura e posterior reconstrução 3D digital com o auxílio do programa 3D Slicer. A impressão foi realizada por meio da impressora Prusa I3 com a extrusão de filamentos em ABS e PLA incolores a fim de atingir a tonalidade dos ossos naturais. Foram produzidas quatro vértebras sintéticas, duas a partir da vértebra lombar cadavérica L4 (sendo uma em ABS e outra em PLA) e duas a partir da vértebra lombar L5 (sendo uma em ABS e outra em PLA) (Figura 1). Duas vértebras sintéticas, uma de cada material, seguiram, juntamente com sua respectiva vértebra natural, rumo à Universidade de Franca (UNIFRAN), ao passo que as demais ficaram na UNESP, Câmpus de Jaboticabal.

Figura 1. A – imagem de reconstrução 3D das vértebras lombares L5 (esquerda) e L4 (direita) obtida a partir das imagens de tomografia computadorizada das vértebras maceradas correspondentes. B – imagem fotográfica dos modelos vertebrais de L4 em PLA (esquerda), macerado (central) e em ABS (direita). C - imagem fotográfica dos modelos vertebrais de L5 em PLA (esquerda), macerado (central) e em ABS (direita).

5.3 – Questionário

Por envolver diferentes grupos de pessoas com níveis variados de conhecimento técnico em anatomia veterinária, foram elaborados três questionários que permitiam apenas respostas fechadas simples ("SIM" ou "NÃO"). O questionário 1 (Apêndice 1) continha algumas perguntas pessoais e outras com conteúdo técnico de nível básico, de acordo com o que é ensinado na disciplina de anatomia das Universidades envolvidas. Este foi respondido por 400 alunos de todos os cinco anos da graduação em medicina veterinária, sendo 200 matriculados na Faculdade de Ciências Agrárias e Veterinárias da Universidade Estadual Paulista, UNESP, Jaboticabal - SP e 200 na Universidade de Franca, UNIFRAN, Franca – SP. O questionário 2 (Apêndice 2) era composto por questões que buscavam opinião e questões técnicas, algumas correlacionando os detalhes anatômicos com procedimentos cirúrgicos. Este foi destinado a 50 docentes e pós-graduandos (residentes, mestrandos e doutorandos) de ambas as Universidades. O questionário 3 (Apêndice 3) continha somente perguntas de opinião e que induziam a comparação entre os ossos, com a intenção de avaliar o impacto desses modelos nos tutores dos animais. Este foi respondido por 50 tutores de pacientes caninos que foram atendidos e tratados por qualquer afecção ortopédica/neurológica nas duas Universidades. As estruturas anatômicas que foram comparadas entre os ossos naturais e sintéticos estão representadas na Figura 2.

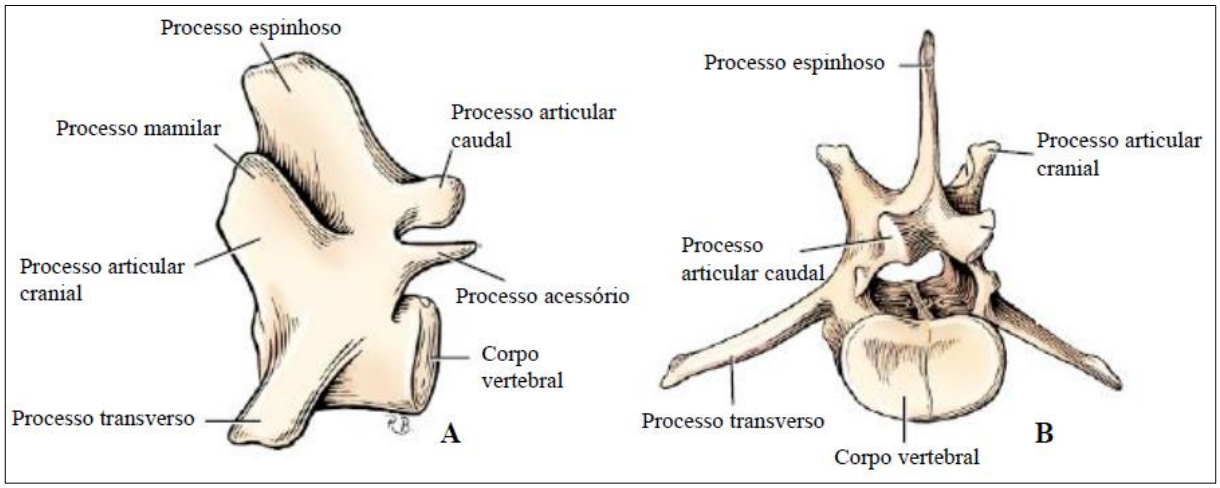

Figura 2. (A) Quarta vértebra lombar, vista lateral esquerda. (B) Quinta vértebra lombar, vista caudolateral. Fonte: adaptado de Evans e de Lahunta (2010).

5.4 – Descrição dos Grupos

As amostras foram separadas em três grupos, o grupo com o questionário número 1 respondido pelos alunos (GA), o grupo com o questionário 2 respondido pelos pós-graduandos (GP) e grupo com as respostas do questionário 3 destinado aos tutores (GT) dos animais atendidos na rotina do hospital das Universidades participantes. Os dois primeiros (GA e GP) grupos ainda foram divididos em subgrupos para melhor avaliação dos resultados.

O Grupo dos Alunos (GA) teve cinco subdivisões referentes aos anos da graduação dos cursos de medicina veterinária. Sendo assim os subgrupos foram os seguintes: GA1 – que incluiu as respostas obtidas no primeiro ano de medicina veterinária; GA2 – com os resultados do segundo ano; GA3 – referente ao terceiro ano; GA4 – respostas conseguidas no quarto ano de medicina veterinária e GA5 – referente ao quinto e último ano de medicina veterinária.

No Grupo dos Pós-Graduandos (GP) foram feitas quatro divisões baseadas no nível acadêmico do participante. O GPR foi composto por residentes da área cirúrgica de ambas as Universidades, a segunda subdivisão foi para os mestrandos sendo identificada pela sigla GPM, o GPDT foi destinado às amostras obtidas com os doutorandos e o GPDO foi composto pelas respostas dos docentes da área de cirurgia de ambas as Universidades.

5.5 - Análise estatística

Para a análise estatística, primeiramente, as respostas foram codificadas numericamente a fim de facilitar a tabulação dos resultados e execução dos testes. A

resposta “NÃO” foi convertida para “0” e a resposta “SIM” para o número “1”. O mesmo aconteceu com as variáveis de Universidades, onde a FCAV/ UNESP, Câmpus de Jaboticabal foi “0” e a UNIFRAN foi o número “1”. As porcentagens referentes a cada questionamento foram tabuladas, tanto em relação aos grupos quanto aos subgrupos, e, por fim, os dados foram confrontados e analisados.

6. RESULTADOS

Para os alunos da graduação, 99,50%1 concordam com o uso de cadáveres no ensino da anatomia veterinária e 95,00%2 acreditam que essa prática não vai contra o direito dos animais, uma vez que é realizado de forma regularizada. Essa alta aceitação do uso de cadáveres no ambiente educacional reflete no fato de que apenas 54,25%2 dos alunos acreditam que as Universidades deveriam buscar formas de substituí-los. Nesse quesito, analisando as categorias, observa-se que a maioria dos alunos do primeiro e segundo ano da graduação foi contra a adoção de métodos alternativos de ensino, representando 56,82%X e 69,23%,X respectivamente, e diferindo dos demais anos, nos quais a maioria foi favorável à substituição.

Apesar desses resultados, 14,50%3 dos alunos têm medo de contrair alguma doença ao manipular materiais oriundos de cadáver e 10,75%4 sentem algo negativo ao manusear uma peça cadavérica. Desta forma, quando foram apresentados a eles os modelos vertebrais sintéticos, 74,25%5 afirmaram que se sentiram mais confortáveis em saber que nenhum animal veio à óbito para obtenção dos protótipos e 94,75%6 se sentiram mais seguros em relação a sua saúde ao manipular o material sintético.

Portanto, a oportunidade em visibilizar, manipular e comparar os modelos vertebrais sintéticos com a vértebra natural proporcionou uma visão mais diferenciada dos métodos alternativos de ensino e, consequentemente, os seguintes resultados: 53,00%7 dos alunos acreditam que os modelos sintéticos apresentam melhor odor do que a vértebra natural, 69,50%8 acreditam que as vértebras sintéticas poderiam substituir as peças cadavéricas no ensino do sistema esquelético da anatomia veterinária e 95,00% acreditam que a impressão 3D maximizará o aprendizado anatômico ao fornecer peças em quantidade suficiente para todos os alunos, de forma padronizada e ainda poder proporcionar a confecção de protótipos de diferentes espécies e raças.

Ao realizar inspeção minuciosa das vértebras sintéticas e macerada, cada estrutura vertebral pôde ser identificada e comparada entre os modelos, objetivando avaliar o grau de precisão e detalhamento da impressão 3D e se este método de confecção acarretaria

prejuízos à identificação e fidedignidade dos acidentes ósseos. Sete estruturas vertebrais foram comparadas: corpo vertebral e processos espinhoso, mamilar, transverso, acessório e articulares cranial e caudal. Todas essas estruturas foram avaliadas com, no mínimo, 74,25% de similaridade entre os modelos sintéticos e natural, sendo, de acordo com a opinião dos alunos, o processo articular caudal o menos semelhante (74,25%) e o processo espinhoso o mais equivalente (83,75%) aos seus correspondentes na vértebra macerada. Ao final dessa análise comparativa, 70,75% dos alunos acreditam que a impressão 3D de vértebras lombares caninas não acarretaria prejuízos à aprendizagem.

Agora, comparando os dois modelos sintéticos, 94,00% dos alunos encontraram similaridade entre a vértebra em ABS e a natural, ao passo que apenas 49,00% acharam que o modelo em PLA era semelhante ao natural. Nesse mesmo âmbito, 73,00% do GA encontraram diferenças entre os dois modelos sintéticos durante a identificação das estruturas vertebrais, sendo a vértebra em ABS superior à PLA na qualidade da impressão tridimensional de todas as sete estruturas avaliadas (corpo vertebral e processos espinhoso, mamilar, transverso, acessório e articulares cranial e caudal), tornando-a o modelo no qual melhor se identificou todas essas estruturas e o mais semelhante ao natural. Portanto, ao final, entre os dois modelos sintéticos disponíveis, 92,83% dos alunos prefeririam ter a vértebra em ABS como método alternativo ao uso de cadáveres no ensino da anatomia veterinária.

Para os médicos veterinários, 62,00% acreditam que o uso de vértebras provenientes de cadáveres é imprescindível para o ensino da anatomia veterinária. Todavia, os docentes foram a única categoria na qual a maioria não vê esse método de ensino como insubstituível, com 62,50% deles já considerando outros métodos de ensino igualmente eficazes. Quanto à sensação em manipular peças oriundas de cadáveres, 28,00% do GPG têm medo de contrair alguma doença e 6,00% apresentam algum sentimento negativo envolvido durante seu manuseio.

Apesar desses resultados, 80,00% dos médicos veterinários acreditam que a utilização de peças anatômicas padronizadas para todos os alunos proporcionaria mais uniformidade no ensino. Assim, quando foram apresentados a eles os modelos vertebrais sintéticos, 82,00% acharam que tais modelos poderiam sim substituir as estruturas ósseas cadavéricas no ensino da anatomia veterinária, com 87,50% dos docentes e 75,00% dos doutorandos favoráveis a essa substituição.

Ainda relacionado à inspeção das vértebras sintéticas, 51,00% do GPG acreditam que os modelos impressos em 3d apresentam melhor odor, 95,00% se sentem seguros

quanto a sua saúde ao manipular peças sintéticas e 72,00% mais confortáveis em saber que nenhum animal veio à óbito para obtenção de tais estruturas anatômicas. Ao realizar a comparação detalhada entre os modelos sintéticos e natural, as sete estruturas vertebrais foram igualmente avaliadas: corpo vertebral e processos espinhoso, mamilar, transverso, acessório e articulares cranial e caudal, revelando que os médicos veterinários encontraram entre 58,00% e 78,00% de similaridade com a vértebra macerada, sendo, para eles, o processo articular cranial o menos semelhante e o processo transverso a estrutura com maior equivalência. Ao final dessa análise, 78,00% dos médicos veterinários acreditam que a utilização de vértebras sintéticas obtidas por impressão 3D não acarretaria prejuízos à aprendizagem. Ressalta-se, nesse último quesito, a categoria dos docentes, na qual 100% acreditam que a adoção desse método alternativo não seria prejudicial ao ensino da anatomia veterinária.

Quando os dois modelos sintéticos foram comparados entre si, 86,00% do GPG encontraram diferenças entre eles durante a identificação das estruturas vertebrais, 94,00% acharam o modelo em ABS semelhante à vértebra natural, ao passo que apenas 38,00% encontraram similaridade entre o modelo em PLA e o natural. Portanto, a vértebra impressa em ABS foi superior à em PLA em todas as avaliações estruturais.

Outro aspecto abordado no questionário destinado aos médicos veterinários dizia respeito ao uso dos modelos anatômicos sintéticos tanto para explicar afecções aos tutores de seus pacientes quanto para utilizá-los no planejamento neurocirúrgico. Assim, os resultados revelaram que 80,00% do GPG se sentiriam mais confortáveis em utilizar vértebras sintéticas, ao invés daquelas oriundas de cadáveres, durante a consulta com os tutores, 96,00% acreditam que o modelo sintético seria útil no planejamento de neurocirurgias e que isso poderia minimizar os erros transoperatórios a partir da impressão tridimensional de espécimes anatômicos com alterações conformacionais, 94,00% acreditam que esses modelos poderiam ser utilizados no treinamento de cirurgias e 100,00% acreditam na viabilidade de utilizar a impressão 3D para confecção de guias de perfuração.

De acordo com os tutores, 98,00% concordam com o uso de cadáveres no ensino da anatomia veterinária, 86,00% não apresentam nenhum sentimento negativo ao manipular peças cadavéricas e 96,00% acreditam que essa prática não vai contra o direito dos animais, uma vez que é regularizada. Entretanto, quando questionados a respeito de métodos alternativos a esse uso, 64,00% já acreditam que as Universidades deveriam sim buscar novas alternativas de ensino.

Quando apresentados a eles os modelos vertebrais sintéticos e realizado uma comparação com a vértebra natural, 44,00% acreditam que as vértebras impressas em 3d são mais seguras à saúde e 41,00% acreditam terem melhor odor do que o modelo macerado. Apenas 70,00% do GT viram similaridade do modelo em PLA com o natural, mas já 94,00% acharam o modelo em ABS semelhante à vértebra macerada. Isso levou a um total de 70,00% dos tutores que não notaram diferenças anatômicas significativas entre os modelos que pudessem acarretar prejuízos ao ensino veterinário.

E, por fim, quando questionados a respeito do médico veterinário explicar possíveis afecções envolvendo a coluna vertebral do seu animal com modelos vertebrais, 58,00% aprovariam ouvir explicações que envolvesse uma vértebra macerada, mas, nesse mesmo quesito, a aceitação já subiu para 66,00% quando envolve um modelo vertebral sintético.

7. APÊNDICES:

7.1 Apêndice 01 – Questionário de pesquisa – Alunos

PARTE 1. QUESTÕES DE OPINIÃO	**SIM**	**NÃO**
1- Você concorda com o uso de partes de cadáveres para o ensino de anatomia veterinária?		
2- Na sua opinião o uso de cadáveres, mesmo de forma regularizada, vai contra os direitos dos animais?		
3- Você acha que as universidades deviam buscar formas de substituir o uso de cadáveres?		
4- Você é capaz de definir qual desses 3 ossos é o natural?		
5- Você acha que o osso produzido em ABS é semelhante ao osso natural?		
6- Você acha que o osso produzido em PLA é semelhante ao osso natural?		
7- Na sua opinião a vértebra produzida em ABS tem cheiro melhor que o osso natural?		
8- Na sua opinião a vértebra produzida em PLA tem cheiro melhor que o osso natural?		
9- Você acha que seria interessante que todos os alunos da sua turma tivessem peças impressas de forma idênticas para o estudo anatômico?		
10- Você tem medo de contrair alguma doença quando manipula um osso obtido de um cadáver?		
11- Você se sente seguro em relação a sua saúde quando manipula a vértebra produzida em ABS?		
12- Você se sente seguro em relação a sua saúde quando manipula a vértebra produzida em PLA?		
13- O fato de ter um osso em mãos que já foi de um animal vivo te proporciona algum sentimento negativo?		
14- Você se sente mais confortável sabendo que nenhum animal foi morto para obtenção desses protótipos?		

15- Você acha que o uso de ossos de vértebras de cadáveres caninos para ensino de anatomia é imprescindível?		
16- Na sua opinião, essas vértebras sintéticas poderiam substituir as vértebras provenientes de cadáveres no ensino da anatomia óssea veterinária?		
17- Se todas as peças (vértebras lombares caninas) forem padronizadas para todos os alunos da mesma classe, o ensino e o aprendizado seriam mais uniformes?		
18- Você acha que com a impressão 3D o ensino poderá ser maximizado com quantidades de peças suficientes para todos os alunos, de forma padronizada e ainda com espécimes de várias raças?		

Esse questionário apresenta 3 partes, a primeira é composta por questões que buscam opiniões pessoais, a segunda apresenta questões técnicas básicas sobre a anatomia óssea veterinária e a terceira é composta por questões que buscam diferenciar os dois ossos sintéticos impressos em 3d 3D (ABS e PLA), caso haja diferença entre eles. Todo o questionário faz parte do Projeto de Pesquisa intitulado "Comparação Anatômica Qualitativa entre Vértebras Lombares Caninas Maceradas e Produzidas por impressão em 3d, cujo objetivo é avaliar se vértebras impressas são eficientes para o ensino da anatomia veterinária e qual a opinião dos alunos sobre isso.

PARTE 2. QUESTÕES TÉCNICAS - Compare o osso natural com os ossos sintéticos e responda se há diferença na identificação de:	**SIM**	**NÃO**
19- Processo espinhoso		
20- Processo mamilar		
21- Processo transverso		
22- Processo articular cranial		
23- Processo articular caudal		
24- Processo acessório		
25- Corpo vertebral		
26- Olhando as duas vértebras sintéticas durante a identificação das estruturas você notou diferença entre o ABS e o PLA?		
27- Você acha que há algum prejuízo no ensino/aprendizagem anatômico de vértebras lombares de cães impressas em 3D quando comparadas com o osso macerado?		

28- Após conhecer os espécimes impressos e pensar nas possíveis vantagens e desvantagens da impressão 3D, você preferiria ter aulas com ossos impressos no lugar dos ossos cadavéricos?		

PARTE 3. COMPARAÇÃO DAS VÉRTEBRAS SINTÉTICAS – Compare os dois ossos sintéticos e assinale qual foi o melhor para identificação das estruturas. (Somente responda se a resposta da questão 26 for "SIM")	**ABS**	**PLA**
29- Processo espinhoso		
30- Processo mamilar		
31- Processo transverso		
32- Processo articular cranial		
33- Processo articular caudal		
34- Processo acessório		
35- Corpo vertebral		
36- Qual dos dois ossos sintéticos você preferiria ter aulas?		

Universidade: **FCAV - UNESP Jaboticabal ( )** **UNIFRAN ( )**

Ano de graduação: **1° ( )** **2° ( )** **3° ( )** **4° ( )** **5° ( )**

7.2 Apêndice 02 – Questionário de pesquisa – Pós – Graduação

1- Você é capaz de definir qual desses 3 ossos é o natural?		
2- Você acha que o osso produzido em ABS é semelhante ao osso natural?		
3- Você acha que o osso produzido em PLA é semelhante ao osso natural?		
4- Na sua opinião a vértebra produzida em ABS tem cheiro melhor que o osso natural?		
5- Na sua opinião a vértebra produzida em PLA tem cheiro melhor que o osso natural?		
6- Você acha que seria interessante que todos os alunos de uma classe tivessem peças impressas de forma idênticas para o estudo anatômico?		
7- Você tem medo de contrair alguma doença quando manipula um osso obtido de um cadáver?		
8- Você se sente seguro em relação a sua saúde quando manipula a vértebra produzida em ABS?		
9- Você se sente seguro em relação a sua saúde quando manipula a vértebra produzida em PLA?		
10- O fato de ter um osso em mãos que já foi de um animal vivo te proporciona algum sentimento negativo?		
11- Você se sente mais confortável sabendo que nenhum animal foi morto para obtenção desses protótipos?		
12- Você acha que o uso de ossos de vértebras de cadáveres caninos para ensino de anatomia é imprescindível?		
13- Na sua opinião, essas vértebras sintéticas poderiam substituir as vértebras provenientes de cadáveres no ensino da anatomia óssea veterinária?		

14- Se todas as peças (vértebras lombares caninas) forem padronizadas para todos os alunos da mesma classe, o ensino e o aprendizado seriam mais uniformes?		
15- Você se sentiria mais confortável para explicar procedimentos neurocirúrgicos ou afecções para os tutores dos cães usando peças sintéticas ao invés de peças maceradas?		
16- Você acha que seu ensino teria sido melhor se peças anatômicas uniformes e padronizadas tivessem sido utilizadas?		

Esse questionário apresenta 3 partes, a primeira é composta por questões que buscam opiniões pessoais, a segunda apresenta questões técnicas básicas sobre a anatomia óssea veterinária e a terceira é composta por questões que buscam diferenciar os dois ossos sintéticos impressos em 3D (ABS e PLA), caso haja diferença entre eles. Todo o questionário faz parte do Projeto de Pesquisa intitulado "Comparação Anatômica Qualitativa entre Vértebras Lombares Caninas Maceradas e Produzidas por impressão em 3d, cujo objetivo é avaliar se vértebras impressas são eficientes para o ensino da anatomia veterinária e qual a opinião dos pós-graduandos sobre isso.

PARTE 2. QUESTÕES TÉCNICAS - Compare o osso natural com os ossos sintéticos e responda se há diferença na identificação de:	**SIM**	**NÃO**
17- Processo espinhoso		
18- Processo mamilar		
19- Processo transverso		
20- Processo articular cranial		
21- Processo articular caudal		
22- Processo acessório		
23- Corpo vertebral		
24- Olhando as duas vértebras sintéticas durante a identificação das estruturas você notou diferença entre o ABS e o PLA?		
25- Você acha que há algum prejuízo no ensino/aprendizagem anatômico de vértebras lombares de cães impressas em 3D quando comparadas com o osso macerado?		

26- Após conhecer os espécimes impressos e pensar nas possíveis vantagens e desvantagens da impressão 3D, você preferiria ter aulas com ossos impressos no lugar dos ossos cadavéricos?		
27- Você acha que uma vértebra impressa em 3D seria útil para o planejamento de neurocirurgias?		
28- Uma vértebra alterada pode ser impressa rapidamente desde que o paciente seja submetido a TC. Você acha que isso pode minimizar os erros de neurocirurgias?		
29- Além da impressão da vértebra, guias e implantes específicos podem ser projetados para o paciente. Você acha que isso é algo viável?		
30- Na sua opinião a impressão 3D de guias e implantes específicos para o paciente é algo irrelevante?		
31- Você acha que essas vértebras lombares impressas em 3d podem ser usadas para treinamentos neurocirúrgicos?		
32- A impressão 3D possibilita a obtenção de peças com afecções e/ou deformidades, você acha que isso é válido para o ensino clínico-cirúrgico, uma vez que essas peças nem sempre podem ser obtidas por maceração?		

PARTE 3. COMPARAÇÃO DAS VÉRTEBRAS SINTÉTICAS – Compare os dois ossos sintéticos e assinale qual foi o melhor para identificação das estruturas. <u>(Somente responda se a resposta da questão 24 for "SIM")</u>	**ABS**	**PLA**
33- Processo espinhoso		
34- Processo mamilar		
35- Processo transverso		
36- Processo articular cranial		
37- Processo articular caudal		
38- Processo acessório		
39- Corpo vertebral		

<u>Graduação:</u> Residente ( ) Mestrando ( ) Doutorando( ) Docente ( )

7.3 Apêndice 03 – Questionário de pesquisa – Tutores

Esse questionário apresenta apenas uma parte composta por questões que buscam opiniões pessoais. Todo o questionário faz parte do Projeto de Pesquisa intitulado "Comparação Anatômica Qualitativa entre Vértebras Lombares Caninas Maceradas e Produzidas por impressão em 3d", cujo objetivo é avaliar se vértebras impressas são eficientes para o ensino da anatomia veterinária e qual a opinião dos alunos, pós-graduandos e tutores sobre isso.

Assinale "SIM" ou "NÃO" para as questões abaixo	**SIM**	**NÃO**
1- Você concorda com o uso de partes de cadáveres para o ensino de anatomia veterinária?		
2- Na sua opinião o uso de cadáveres, mesmo de forma regularizada, vai contra os direitos dos animais?		
3- Você acha que as universidades deviam buscar formas de substituir o uso de cadáveres?		
4- Você é capaz de definir qual desses 3 ossos é o verdadeiro?		
5- O fato de ter um osso em mãos que já foi de um animal vivo te proporciona algum sentimento negativo?		
6- Na sua opinião esses ossos sintéticos parecem ser mais seguros à saúde que o osso verdadeiro?		
7- Avaliando as 3 vértebras lado a lado, você nota alguma diferença anatômica entre elas que prejudicaria o estudo a partir de ossos impressos?		
8- Se seu animal estivesse com alguma doença na coluna lombar, você acharia melhor que o veterinário usasse uma vértebra de cadáver para lhe explicar o caso?		
9- Se seu animal estivesse com alguma doença na coluna lombar, você acharia melhor que o veterinário usasse uma vértebra impressa em 3D para lhe explicar o caso?		

10- Você acha que o osso produzido em ABS é semelhante ao osso verdadeiro?		
11- Você acha que o osso produzido em PLA é semelhante ao osso verdadeiro?		
12- Na sua opinião a vértebra produzida em ABS tem cheiro melhor que o osso natural?		
13- Na sua opinião a vértebra produzida em PLA tem cheiro melhor que o osso natural?		

CAPÍTULO 2 - COMPARAÇÃO ANATÔMICA QUALITATIVA ENTRE FÊMURES CANINOS MACERADOS E FÊMURES IMPRESSOS EM 3D

RESUMO

O objetivo do presente trabalho foi avaliar fêmures caninos produzidos por manufatura aditiva como ferramentas eficazes no ensino da anatomia e cirurgia óssea veterinária, substituindo fêmures cadavéricos. Buscou-se mensurar a aceitação desses ossos sintéticos no ensino e na rotina clínico-cirúrgica por meio de opiniões de alunos, médicos veterinários e tutores de pacientes caninos. Dois fêmures (esquerdo e direito) foram obtidos por maceração biológica de cadáver canino e, em seguida, foram submetidos ao exame de tomografia computadorizada. Programas específicos possibilitaram a confecção e impressão tridimensional de quatro ossos sintéticos, dois com filamento de ABS (*Acrylonitrile Butadiene Styrene*) e dois com filamento de PLA (*Polilatic Acid*). Ao final, três modelos ósseos (macerado, ABS e PLA) foram destinados à UNIFRAN e os demais à FCAV/UNESP. Três questionários diferentes, com questões fechadas ("SIM" ou "NÃO"), foram elaborados a fim de comparar os ossos naturais e sintéticos. O Questionário 1 foi destinado a 400 alunos de todos os cinco anos da graduação em medicina veterinária, o Questionário 2 foi apresentado a 50 pós-graduandos (residentes, mestrandos e doutorandos) e docentes de cada uma das Universidades e o Questionário 3 foi direcionado a 50 tutores de cães atendidos e tratados por qualquer afecção ortopédica e/ou neurológica em cada uma das Universidades. O estudo revelou que, apesar de 94,55% dos alunos de graduação e 78,43% dos tutores acreditarem que o uso de cadáveres no ensino da medicina veterinária não vai contra o direito dos animais, 51,50% do GA e 66,67% do GT concordam que as Universidades deveriam buscar métodos alternativos para esse uso. Além disso, a maioria de todos os grupos acredita que o fêmur manufaturado em ABS assemelha-se ao osso natural, levando a um total de 69,75% do GA e 80,00% do GP a acreditarem que os ossos sintéticos podem substituir os fêmures provenientes de cadáveres no ensino da anatomia. Portanto, o presente estudo demostrou que os modelos anatômicos sintéticos impressos em 3D tiveram boa aceitação como método alternativo de ensino na medicina veterinária, tendo o confeccionado em ABS aceitação superior ao PLA.

Palavras-chave: dissecação, impressão 3D, métodos alternativos de ensino, prototipagem.

ANATOMICAL QUALITATIVE COMPARISON BETWEEN FEMURS CANINE MACERATED AND 3D PRITED FEMUR

ABSTRACT

The objective of the study was to evaluate canine femurs produced by additive manufacturing as effective tools in teaching anatomy and veterinary bone surgery, replacing cadaveric femurs. We sought to measure the acceptance of these synthetic bones in teaching and clinical-surgical routine through the opinions of students, veterinarians and owners of canine patients. Two femurs (left and right) were obtained by biological canine cadaver maceration and then, they underwent computed tomography examination. Specific programs made it possible to make and print three-dimensional by rapid prototyping of four synthetic bones, two with ABS filament (Acrylonitrile Butadiene Styrene) and two with PLA filament (Polilatic Acid). In the end, three bone models (macerated, ABS and PLA) were destined for UNIFRAN and the others for FCAV / UNESP. Three different questionnaires, with closed questions ("YES" or "NO"), were designed to compare natural and synthetic bones. The study revealed that, although 94.55% of undergraduate students and 78.43% of tutors believe that the use of cadavers in the teaching of veterinary medicine is not against animal rights, 51.50% of GA and 66, 67% of the WG agree that Universities should look for alternative methods for this use. In addition, the majority of all groups believe that the femur manufactured in ABS resembles natural bone, leading to a total of 69.75% of GA and 80.00% of GP to believe that synthetic bones can replace the bones. femurs from cadavers in the teaching of anatomy. Therefore, the present study demonstrated that synthetic anatomical models printed in 3D had good acceptance as an alternative teaching method in veterinary medicine, having made them in ABS, which is superior to PLA.

Keywords: dissection, 3D printing, alternative teaching methods, prototyping.

1. INTRODUÇÃO

A disciplina de anatomia há muitos anos vem sendo ensinada por meio da dissecação de cadáveres. Esse método é visto como padrão ouro e é tratado como a primeira ligação do aluno com seus pacientes. Entretanto muitas Universidades têm buscado meios alternativos eficazes para substituir o emprego de cadáveres e tecidos *ex-vivos* no ensino, devido às inúmeras desvantagens apresentadas por essa metodologia tradicional.

Apesar de diversos meios digitais serem comprovados como eficazes na educação dos alunos, é sabido que o reconhecimento tátil é importante para a compreensão geral da anatomia. Sendo assim, os modelos sintéticos de órgãos são considerados os melhores substitutos da dissecação cadavérica. Contudo os modelos produzidos em silicone ou látex de forma convencional tem desvantagens que minimizam seu uso, como imprecisões e custo de produção elevado. Mas atualmente a impressão em 3d tem alterado esse cenário por corrigir essas desvantagens.

A impressão tridimensional possibilita a produção de múltiplas peças idênticas a partir de imagens médicas realizadas por tomografia computadorizada ou ressonância magnética. Dessa forma, tornou-se possível a produção de órgãos sintéticos com detalhes anatômicos idênticos aos naturais, baixo custo e relativa velocidade. Devido a essas vantagens, a impressão em 3d está sendo muito empregada no ensino e na rotina clínico-cirúrgica de medicina, porém essa ainda não é a realidade da medicina veterinária, especialmente no Brasil onde os estudos utilizando essa forma de produção são raros.

2. CONTEXTUALIZAÇÃO BIBLIOGRÁFICA

Atualmente o uso de animais vivos como recurso didático é algo incomum, pois além de ser visto como inaceitável por muitos alunos, as instituições responsáveis por fiscalizar o emprego da ética animal abominam esse método de ensino. Esse cenário já foi diferente: até os anos de 1980 era comum encontrar animais vivos sendo utilizados no ensino de disciplinas como farmacologia, anatomia, fisiologia e cirurgia dos cursos superiores de medicina e medicina veterinária (VALK et al., 1999; HART et al., 2005; PATRONEK e RAUCH, 2007). Parte da justificativa usada para defender o uso de animais como ferramenta de ensino consistia na afirmativa de que as disciplinas da área médica só podiam ser compreendidas se fossem baseadas em evidências, ou seja, as experiências deveriam ser visibilizadas pelos alunos (VALK et al., 1999; BALCOMBE, 2001).

Conforme a conscientização sobre ética animal foi se concretizando na sociedade de maneira geral, pesquisas que buscavam métodos alternativos ao uso de animais como recurso didático se tornaram cada vez mais frequentes e específicas (PATRONEK e RAUCH, 2007; YUSHCHENKO et al., 2012). Os resultados desses estudos demonstravam que os animais poderiam ser substituídos por cadáveres e tecidos cadavéricos em disciplinas que envolviam procedimentos invasivos, como cirurgias e dissecação, sem comprometer o aprendizado dos alunos e os direitos dos animais (BALCOMBE, 2001; HART et al., 2005; YUSHCHENKO et al., 2012). Isso gerou mudanças significativas na medicina veterinária, principalmente nos estudos de anatomia e cirurgia onde a utilização de cadáveres e material *ex-vivo* passaram a ser o padrão ouro. No entanto esse método apresenta desvantagens relevantes (MERINO et al., 2018; LI et al., 2018).

A medicina veterinária envolve o estudo de várias espécies e raças, tornando necessária manutenção de estoque com grande quantidade de peças cadavéricas para que as particularidades anatômicas de cada espécie sejam ensinadas e aprendidas. Sendo assim, é preciso que as Universidades disponham de infraestrutura específica e de grande extensão (o que é normalmente oneroso) (OZKADIF e EKEN., 2012; VALLIYATE et al., 2012). As peças cadavéricas não são facilmente obtidas, pois é recomendado que os corpos sejam de animais que foram submetidos à eutanásia devido a doenças terminais ou que morreram por causas naturais, no entanto, isso denota uma limitação caso a Universidade não tenha programas de obtenção de cadáveres. Outra desvantagem da utilização de materiais *ex-vivo* é a necessidade do armazenamento em formaldeído que é altamente tóxico para as pessoas que o manipulam ou estão expostas constantemente como os alunos, docentes e técnicos (HART et al., 2005; VALLIYATE et al., 2012).

Quando se trata de peças ósseas além do armazenamento é preciso submeter a peça à maceração para que os tecidos moles em íntimo contato com o osso sejam removidos e os acidentes ósseos se tornem totalmente visíveis (MAIORANA e VALEN, 1985). Esse processo pode gerar odores desagradáveis, causar problemas de saneamento, além de produzir potenciais contaminantes. Dentre as diferentes formas de maceração a biológica ganha destaque, pois com esse método é possível limpar peças ósseas de animais pequenos preservando os detalhes anatômicos. Isso pode ser alcançado a partir da decomposição dos tecidos por microrganismos ou por meio de larvas necrófagas de insetos específicos (SILVEIRA et al., 2008; RODRIGUES et al., 2012).

Considerando todas essas desvantagens, métodos alternativos ao uso de cadáveres e outros materiais *ex-vivo*, principalmente nos estudos anatômicos e cirúrgicos, são desejáveis e estão sendo buscados por diversas instituições de Ensino Superior (YUSHCHENKO et al., 2012; KHOT et al., 2013). Dessa forma, métodos digitais, manequins plásticos e modelos sintéticos de órgãos e membros estão ganhando destaques nos últimos anos (KHOT et al., 2013; O´REILLY et al., 2016; MERINO et al., 2018). Tais métodos quando comparados à metodologia de ensino padrão, baseada em dissecação de cadáveres, demonstram ser igualmente eficazes na aprendizagem dos alunos (PATRONEK e RAUCH, 2007; LOMBARDI et al., 2014).

Métodos simples como a apresentação de imagens ou vídeos são efetivos para a substituição do método tradicional baseado em dissecação (OZKADIF e EKEN, 2012; VALLIYATE et al., 2012). Lombardi et al. (2014) compararam a dissecação de cadáveres com o ensino por simulação virtual a partir de programas computacionais e relataram que os alunos que foram ensinados por meio do computador tiveram desempenho superior ao grupo que realizou dissecação, principalmente em questões que correlacionavam fisiologia e anatomia. Além disso, métodos alternativos não geram sentimentos ruins nos alunos, uma vez que não tem relação direta com os animais (VALLIYATE et al., 2012).

Uma limitação dos programas de reconstrução digital é a impossibilidade de reconhecimento tátil – as peças anatômicas ósseas, por exemplo, são constituídas de vários acidentes e protuberâncias que devem ser reconhecidas pelos alunos por serem detalhes importantes para compreensão anatômica do sistema músculo esquelético. Sendo assim, modelos tridimensionais palpáveis são mais eficazes para o ensino da anatomia (ABOUHASHEM et al., 2015; OXLEY., 2018; YANG et al., 2018). Outra vantagem é que modelos físicos sintéticos baseados em estruturas anatômicas são mais prazerosos para o estudo, pois não apresentarem odor desagradável, diferente das peças cadavéricas (VALLIYATE et al., 2012; YUSHCHENKO et al., 2012).

Sendo assim os métodos alternativos de ensino que empregam modelos físicos tridimensionais de órgãos são considerados a melhor forma para substituição do estudo em cadáveres e material *ex-vivo*, pois, além das vantagens já mencionadas, esses modelos não precisam de armazenamento especial e facilitam a obtenção de grande estoque de peças anatômicas idênticas (ABOUHASHEM et al., 2015; FREIDIEU et al., 2015; O´REILLY et al., 2016; LI et al., 2018; MERINO et al., 2018). Até alguns anos atrás era difícil conseguir modelos plásticos sintéticos idênticos aos órgãos naturais porque a forma convencional de fabricação dessas peças tinha custo de produção elevado, demandava

muito tempo e na maioria das vezes continha imprecisões, tornando esses modelos desvantajosos (FREIDIEU et al., 2015; WANG et al., 2017). Porém com a popularização da impressão tridimensional (3D) novas possibilidades estão surgindo nas áreas de saúde (MULFORD et al., 2016).

Esse tipo de impressão, também chamado de prototipagem rápida e manufatura por adição de camadas foi criada na década de 1980 com o intuito de acelerar a produção industrial e minimizar a interferência humana, objetivando diminuir os erros e aumentar a qualidade do produto (GIANNATRIS e DEDOUSSIS, 2009). Com os avanços no processo de impressão 3D e a evolução dos materiais, essa forma de produção se popularizou e passou a abranger novas áreas, como a medicina (HIUE et al., 2005), e muito recentemente a medicina veterinária (HESPEL et al., 2014; WINER et al., 2017; HAMILTON-BENNETT et al., 2018).

Para a obtenção de um modelo anatômico impresso é necessário, inicialmente, obter imagens por modalidades diagnósticas sensíveis como a tomografia computadorizada (TC) e a ressonância magnética (RM) (WHITE et al., 2008). É importante ressaltar que dentre as duas modalidades a tomografia computadorizada se mostra o melhor método para se obter a impressão, principalmente quando se trata de estruturas ósseas, uma vez que a atenuação dos raios emitidos pelo aparelho de TC é maior no osso do que nos tecidos adjacentes, aumentando assim a definição da imagem óssea e consequentemente a qualidade do modelo físico que será impresso (WHITE et al., 2008, AMORIM et al., 2015).

As imagens obtidas são armazenadas e exportadas para softwares específicos em formato DICOM (*digital imaging and communications in medicine*), que é a extensão padrão para imagens médicas diagnósticas (AMORIM et al., 2015; MITOURAS et al., 2015). No computador, é possível construir modelos 3D virtuais para avaliação em tela plana, ou seja, bidimensional. Nessa fase, chamada de pós-processamento, também é permitido que áreas da estrutura estudada possam ser refinadas para posterior impressão. Ao final dessa etapa a imagem deve ser convertida para formato que seja reconhecido pela impressora, uma vez que esta não reconhece o padrão DICOM (HESPEL et al., 2014; AMORIM et al., 2015).

Atualmente estão disponíveis sete tipos de impressoras capazes de imprimir objetos tridimensionais, sendo que esses tipos se diferem quanto ao material que utilizam e a forma que dispõem as camadas durante o processo de impressão. Os materiais utilizados podem ser encontrados na forma de filamentos sólidos, compostos líquidos, pó ou folhas

(MITOURAS et al., 2015; MULFORD et al., 2016). Na área médica, principalmente na ortopedia, a modalidade que usa a deposição de material fundido ganha destaque por ser rápida, econômica e por gerar peças com boa resolução (MASHIKO et al., 2015; WONG et al., 2017; YANG et al., 2018). Essa forma de impressão (deposição de material fundido) utiliza filamentos de polímeros sintéticos como PLA (*Polilatic Acid*) e ABS (*Acrylonitrile Butadiene Styrene*) para a produção dos modelos. Para tal, uma bobina desenrola o filamento que passa por um bico extrusor aquecido mudando o estado sólido do filamento, permitindo a adição das camadas e confecção da estrutura (MASHIKO et al., 2015; MULFORD et al., 2016).

Os modelos físicos anatômicos produzidos por deposição de material fundido têm menor custo de produção e são mais precisos na confecção de detalhes anatômicos quando comparados aos modelos plásticos convencionais produzidos em látex ou silicone (MASHIKO et al., 2015; WANG, et al., 2017). Na construção de modelos tridimensionais de vasos intracranianos de crianças, por exemplo, a precisão dessa modalidade é de 94 a 100% para a produção dos detalhes, com erros de no máximo 2 mm (WEINSTOCK et al., 2015). Além disso, os materiais utilizados comumente para a impressão dessas peças anatômicas, sendo eles o ABS e o PLA, não trazem risco a saúde das pessoas que os manipulam (GUMPERLEIN et al., 2018). Devido a essas vantagens, a impressão de modelos anatômicos por extrusão de filamentos sintéticos está sendo empregada no ensino de medicina, se mostrando a melhor alternativa para a substituição dos cadáveres, além de ser muito útil para planejamento pré-cirúrgico e educação dos pacientes e de seus familiares (MASHIKO et al., 2015; WEINSTOCK et al., 2015; O´REILLY et al., 2016; WANG, et al., 2017; YANG et al., 2018).

Devido à facilidade de produção de múltiplas peças idênticas baseadas em exames de imagens, impressão em 3d se mostra vantajosa para o ensino da medicina veterinária. Tais características já citadas facilitariam a obtenção de estoque com peças anatômicas de diversas espécies e/ou raças com custo baixo (OXLEY et al., 2016; LI et al., 2018). Para se ter ideia, o custo médio de impressão de um crânio felino associado as sete vértebras cervicais, é inferior a US$ 2,00 – obviamente que esse valor se altera dependendo da dimensão da estrutura, porém dificilmente o mesmo ultrapassa US$ 5,00 (HESPEL et al., 2014). Essa modalidade vem sendo explorada, principalmente no planejamento de cirurgias ortopédicas e neurológicas na produção de guias específicos para o paciente veterinário (OXLEY, 2018; HAMILTON-BENNETT et al., 2018), sendo útil no planejamento de casos complexos e na educação dos tutores desses animais

(WINER et al., 2017). Entretanto falta na literatura trabalhos que avaliem o impacto desses modelos anatômicos físicos no ensino da medicina veterinária.

3. JUSTIFICATIVA

A impressão em 3d já há alguns anos se mostra muito eficaz como método alternativo de ensino, sendo tratada como excelente método para a substituição de cadáveres na disciplina de anatomia nos cursos de medicina. Os modelos impressos também são empregados no planejamento pré-cirúrgico devido à precisão na impressão dos detalhes anatômicos, permitindo inclusive a compreensão do caso e afecção em questão por parte do próprio paciente e de seus familiares (MASHIKO et al., 2015; WEINSTOCK et al., 2015; O´REILLY et al., 2016; WANG, et al., 2017; YANG et al., 2018).

Contudo na medicina veterinária a impressão em 3d ainda não está sendo explorada como poderia, especialmente no Brasil onde não foram encontrados estudos que avaliassem o impacto desses modelos tanto no ensino, quanto na rotina clínico-cirúrgica na medicina veterinária. Dessa forma, os resultados do presente trabalho poderão definir se os modelos anatômicos produzidos por adição de material sintético podem ser empregados no ensino da anatomia óssea veterinária, além de determinar a aceitação dos alunos, médicos veterinários já formados e tutores dos pacientes.

4. OBJETIVOS

Objetivou-se com esse estudo:

- Avaliar a eficácia de fêmures (direito e esquerdo) manufaturados por adição de camadas de ABS e PLA como método para a compreensão da anatomia quando comparados a fêmures naturais obtidos por meio da maceração de cadáveres.
- Verificar a aceitação dos alunos, tutores de pacientes e médicos veterinários formados quanto ao emprego desses ossos sintéticos no ensino da anatomia veterinária por meio de questionários após contato com os grupos.

5. MATERIAL E MÉTODOS

O projeto foi submetido à Comissão de Ética de Uso de Animais (CEUA) da Faculdade de Ciências Agrárias e Veterinárias da Universidade Estadual Paulista, UNESP, Câmpus de Jaboticabal – SP, sendo aceito sob número de protocolo 017561/18 (Anexo I). Como a pesquisa envolve a opinião de pessoas, foram seguidas as

recomendações da Resolução 196/96 do Conselho Nacional de Saúde e, para isso, um termo de consentimento livre e esclarecido foi desenvolvido abordando detalhes e objetivos do projeto. Esse termo foi submetido ao Comitê de Ética em Pesquisa (CEP) de cada uma das Universidades envolvidas e entregue a cada um dos participantes, que somente se engajaram na pesquisa quando concordaram e assinaram o termo.

5.1 – Ossos naturais

Os ossos naturais foram obtidos de acordo com o processo de maceração biológica adotada no Departamento de Morfologia e Fisiologia Animal da Faculdade de Ciências Agrárias e Veterinárias da Universidade Estadual Paulista, UNESP, Câmpus de Jaboticabal - SP. Primeiramente, dois fêmures (esquerdo e direito), juntamente com alguns anexos de tecidos musculares e tendinosos, foram removidos de um cadáver canino pequeno que veio à óbito por causas naturais. Os tecidos moles foram minuciosamente dissecados com auxílio de pinças de dissecação e bisturi até que o tecido ósseo se tornasse visível. Em seguida, foram armazenados em recipiente hermeticamente fechado por 30 dias objetivando a proliferação de microrganismos que concluíssem a decomposição dos tecidos moles restantes. Ao término desse prazo, as peças ósseas foram fervidas, por três minutos, em solução composta por peróxido de hidrogênio 10 volumes e água e, posteriormente, foram deixadas expostas ao sol por 48 horas para total secagem, acarretando no clareamento do tecido ósseo e evidenciando os detalhes anatômicos.

5.2 – Ossos sintéticos

Os fêmures naturais anteriormente obtidos foram submetidos a exames de TC (Toshiba Asteion Super 4 helicoidal) com cortes de 2mm de espessura e posterior reconstrução 3D digital a partir do programa 3D Slicer® (Figura 1). A impressão foi realizada por meio da impressora Prusa I3 com a extrusão de filamentos em ABS e PLA incolores, objetivando assemelhar-se à tonalidade dos fêmures naturais. Foram produzidos quatro fêmures sintéticos, dois a partir do fêmur cadavérico direito (um em ABS e outro em PLA) e dois a partir do fêmur esquerdo (um em ABS e outro em PLA) (Figura 2). Dois fêmures sintéticos, um de cada material, foram destinados juntamente com seu respectivo fêmur natural à Universidade de Franca (UNIFRAN), enquanto os demais destinaram-se à UNESP, Câmpus de Jaboticabal, para que as avaliações fossem feitas simultaneamente nas duas Universidades.

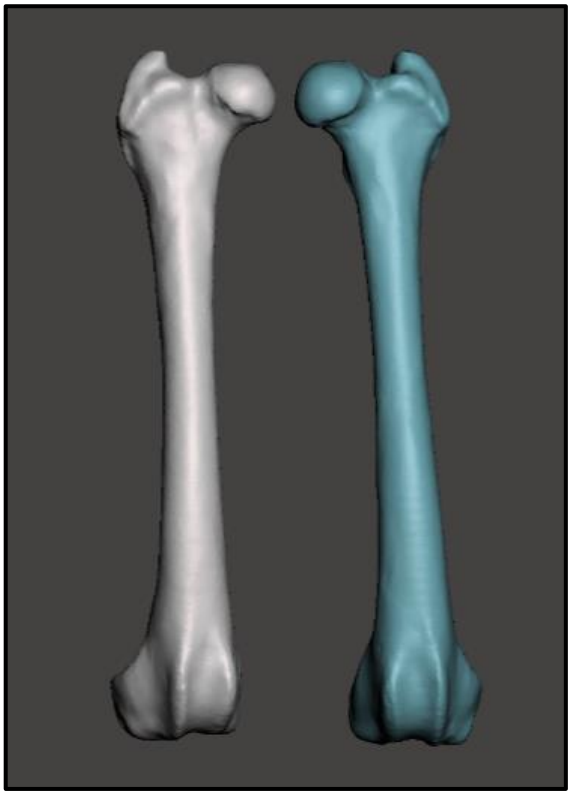

Figura 3. Imagem computacional em vista cranial da reconstrução 3D dos fêmures direito e esquerdo obtida a partir das imagens de tomografia computadorizada dos ossos macerados.

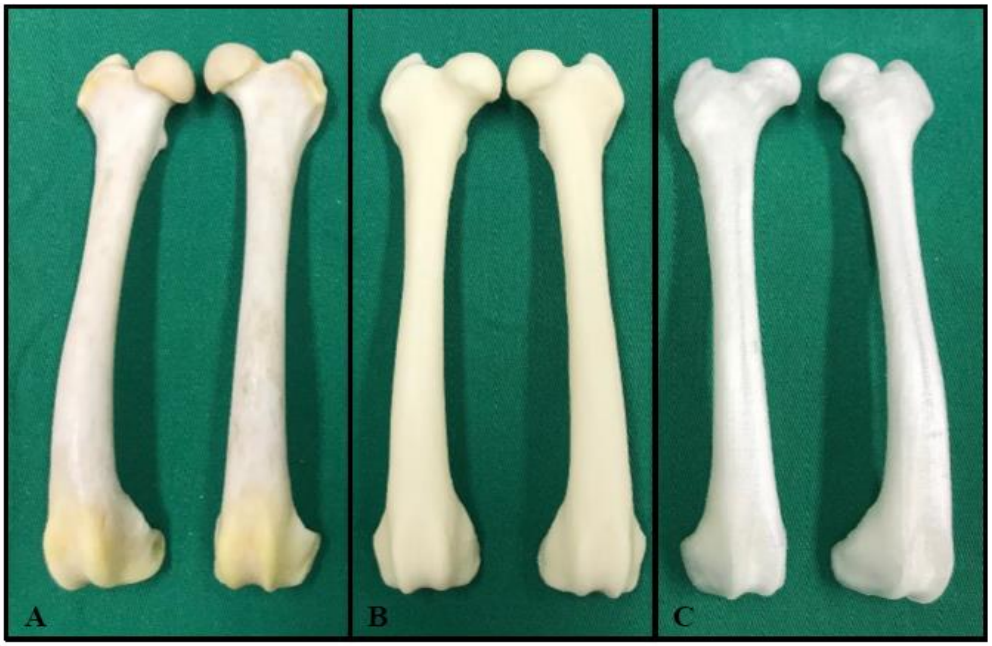

Figura 4. Imagens fotográficas dos fêmures caninos direito e esquerdo utilizados no projeto. **A –** Fêmures caninos obtidos a partir do processo de maceração biológica (fêmures naturais). **B –** Fêmures caninos obtidos a partir da impressão 3D em ABS. **C –** Fêmures caninos obtidos a partir da impressão 3D em PLA.

5.3 – Questionário

Por envolver grupos contendo pessoas com níveis variados de conhecimento técnico em anatomia veterinária, foram elaborados três questionários diferentes com questões fechadas de respostas simples (“SIM” ou “NÃO”). O questionário 1 (Apêndice 1) continha perguntas pessoais e com conteúdo técnico de nível básico, de acordo com o que é ensinado na disciplina de anatomia das Universidades envolvidas. Este foi respondido por 400 alunos de todos os cinco anos da graduação em medicina veterinária, sendo 200 matriculados no curso de medicina veterinária da Faculdade de Ciências Agrárias e Veterinárias da Universidade Estadual Paulista, UNESP, Câmpus de Jaboticabal e 200 na Universidade de Franca, UNIFRAN, Franca – SP. O questionário 2 (Apêndice 2) era composto por questões de opinião e técnicas, algumas correlacionando a utilização dos modelos ósseos em procedimentos cirúrgicos. Este foi destinado a 50 pós-graduandos (residentes, mestrandos e doutorandos) e docentes de ambas as Universidades. O questionário 3 (Apêndice 3) continha perguntas de opinião e comparativas entre os modelos ósseos, com a intenção de avaliar a visão dos tutores em

relação a essas estruturas. Este foi respondido por 50 tutores de pacientes caninos que foram atendidos e tratados por qualquer afecção ortopédica e/ou neurológica nas duas Universidades. As estruturas anatômicas que foram comparadas entre os ossos naturais e sintéticos estão representadas na Figura 3.

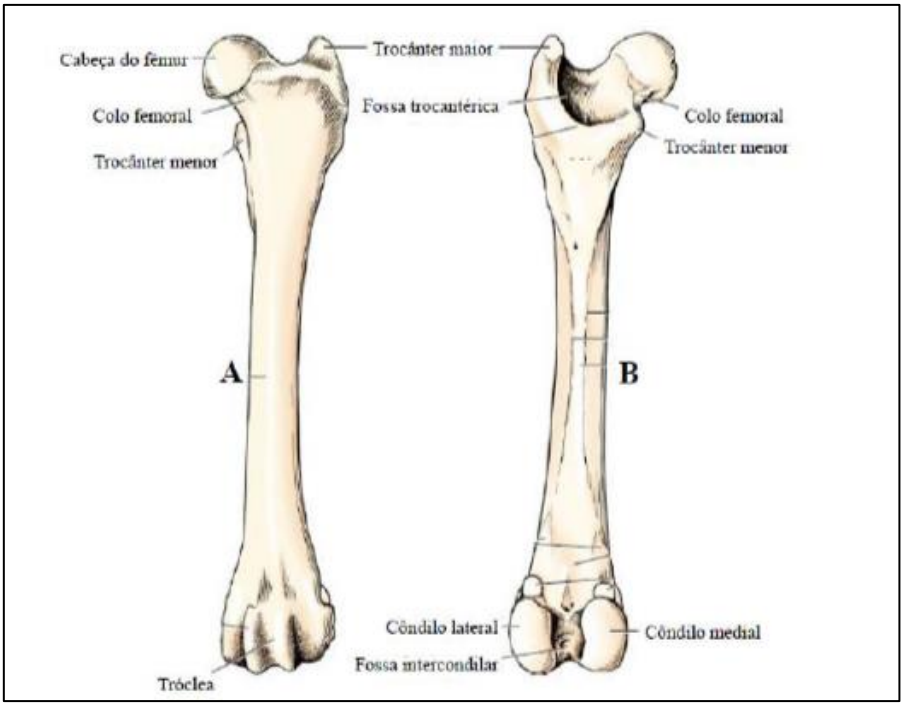

Figura 5. Representação esquemática da anatomia de um fêmur canino esquerdo. **A -** Vista cranial. **B -** Vista caudal.

Fonte: adaptado de Evans e De Lahunta (2010).

5.4 – Descrição dos Grupos

As amostras foram separadas em três grupos, o grupo com o questionário número 1 respondido pelos alunos (GA), o grupo com o questionário 2 respondido pelos pós-graduandos e docentes (GP) e grupo com as respostas do questionário 3 destinado aos tutores (GT) dos animais atendidos na rotina do hospital das Universidades participantes. Os dois primeiros grupos (GA e GP) ainda foram divididos em subgrupos para melhor avaliação dos resultados.

O Grupo dos Alunos (GA) teve cinco subdivisões, cada qual referente a um ano da graduação em medicina veterinária. Sendo assim, os subgrupos foram os seguintes: GA1 – que incluiu as respostas obtidas pelos alunos do primeiro ano em medicina veterinária; GA2 – com os resultados do segundo ano; GA3 – referente ao terceiro ano; GA4 – referente ao quarto ano; e GA5 – referente ao quinto ano em medicina veterinária.

No Grupo dos Pós-Graduandos e docentes (GP) foi feito quatro subdivisões referentes ao nível acadêmico do participante. O GPR foi composto por residentes da área cirúrgica de ambas as Universidades (UNESP - Câmpus de Jaboticabal e UNIFRAN). A segunda subdivisão foi para os mestrandos, sendo identificada pela sigla GPM. O GPDT foi destinado às amostras obtidas com os doutorandos e o GPDO foi composto pelas respostas dos docentes da área de cirurgia de ambas as Universidades (UNESP - Câmpus de Jaboticabal e UNIFRAN).

5.5 – Análise estatística

Na análise estatística, as respostas foram convertidas em números, a fim de facilitar a tabulação dos resultados e execução dos testes. A resposta "NÃO" foi convertida para "0" e a resposta "SIM" para o número "1". O mesmo aconteceu com as variáveis de Universidades, onde a FCAV/UNESP, Campus de Jaboticabal foi "0" e a UNIFRAN o número "1". As porcentagens referentes a cada questionamento foram tabuladas, tanto em relação aos grupos quanto aos subgrupos, e, por fim, os dados foram confrontados e analisados.

6. RESULTADOS

Para os alunos da graduação, 98,64% concordam com o uso de cadáveres no ensino da anatomia veterinária e 94,55% acreditam que essa prática não vai contra o direito dos animais, pois é realizada de forma regularizada. Essa alta aceitação associada aos métodos alternativos de ensino até então disponíveis refletem no fato de que apenas 51,50% acreditam que as Universidades deveriam buscar formas de substituí-los.

Apesar da quase totalidade dos alunos ser favorável à utilização de cadáveres no ensino, 14,17% ainda têm medo de contrair alguma doença ao manipular materiais *ex-vivo* e 10,63% sentem algo negativo ao manusear uma peça cadavérica. Em contrapartida, quando foram apresentados a eles os modelos ósseos sintéticos, 74,11% afirmaram que se sentiram mais confortáveis em saber que nenhum animal veio à óbito para obtenção desses protótipos e 95,09% se sentiram mais seguros em relação a sua saúde ao manipular o material sintético.

Os alunos tiveram a oportunidade de visibilizar, manipular e comparar os modelos sintéticos com o osso natural e, de acordo com essa análise, 58,72% dos alunos acreditam que os modelos impressos apresentam melhor odor do que o osso macerado e 91,83% acharam interessante a possibilidade de todos os alunos terem modelos sintéticos

idênticos para o estudo anatômico individual. O contato com essa nova ferramenta de ensino pôde proporcionar uma visão diferenciada dos métodos alternativos ao uso de cadáveres no ensino da anatomia e os seguintes dados revelam isso: 69,75% acreditam que os ossos sintéticos poderiam sim substituir as peças cadavéricas no ensino anatômico do sistema esquelético, 79,56% acreditam que o ensino e o aprendizado seriam mais uniformes quando utilizadas as peças sintéticas padronizadas e 96,73% acreditam que a impressão 3D maximizará o aprendizado anatômico ao fornecer peças em quantidade suficiente para todos os alunos, de forma padronizada e ainda possibilitar a confecção de protótipos de diferentes espécies e raças.

Durante a inspeção minuciosa dos ossos sintéticos e macerado foi possível identificar e comparar cada estrutura óssea nos modelos disponíveis, objetivando avaliar o grau de precisão e detalhamento da impressão 3D e se este método de confecção acarretaria prejuízos à identificação e fidedignidade dos acidentes ósseos. Nove estruturas foram comparadas: cabeça do fêmur, trocânter maior, trocânter menor, fossa trocantérica, colo femoral, tróclea, côndilo medial, côndilo lateral e fossa intercondilar. Todas essas estruturas foram avaliadas entre 75,20 e 83,92% de similaridade entre os modelos sintéticos e macerado, sendo, de acordo com a opinião dos alunos, o trocânter menor a estrutura menos semelhante com a natural (75,20%) e o côndilo lateral a mais equivalente (83,92%). Ao final dessa análise comparativa minuciosa, 67,85% dos alunos acreditam que a impressão 3D de ossos longos caninos, se utilizada como substituta do uso de cadáveres, não acarretaria prejuízos à aprendizagem.

Por fim, a comparação foi entre os dois modelos sintéticos e 92,92% dos alunos encontraram similaridade entre o fêmur em ABS e o natural, ao passo que apenas 53,68% acharam que o modelo em PLA era semelhante ao natural. Nesse mesmo âmbito, 75,75% do GA encontraram diferenças entre os dois modelos sintéticos durante a identificação das estruturas ósseas, sendo o fêmur confeccionado em ABS superior ao PLA na qualidade da impressão tridimensional de todas as nove estruturas avaliadas, tornando-o o modelo no qual melhor se identificou todas essas estruturas e, portanto, o mais semelhante ao natural. Dessa forma, entre os dois modelos sintéticos disponíveis, 96,04% dos alunos prefeririam ter o osso em ABS como método alternativo ao uso de cadáveres no ensino da anatomia veterinária.

Já para o grupo composto por pós-graduandos e docentes, apenas 55,56% acreditam que o uso de peças provenientes de cadáveres é imprescindível para o ensino da anatomia veterinária. Nesse quesito, a maioria dos residentes e doutorandos ainda vê a utilização

de material *ex-vivo* como indispensável no ensino, ao passo que a maioria dos docentes e mestrandos já vê que outros métodos alternativos poderiam substituir esse uso sem prejuízos à aprendizagem.

Quanto à percepção em manipular peças oriundas de cadáveres, 24,44% do GPG têm medo de contrair alguma doença e 4,44% sentem algo negativo quando manuseiam tal material. Todavia, quando foram apresentados a eles os modelos ósseos sintéticos, 58,89% do GPG acreditam que esses modelos apresentaram melhor odor que o macerado, 95,56% se sentiram seguros quanto a sua saúde ao manipular peças sintéticas e 62,22% mais confortáveis em saber que nenhum animal veio à óbito para sua confecção.

Ao realizar a comparação detalhada entre os modelos sintéticos e natural, as nove estruturas ósseas foram igualmente avaliadas: cabeça do fêmur, trocânteres maior e menor, fossa trocantérica, colo femoral, tróclea, côndilos lateral e medial e fossa intercondilar. O GPG encontrou entre 55,56 e 82,22% de similaridade entre essas estruturas impressas e as naturais, sendo, para eles, a cabeça do fêmur a menos semelhante (55,56%) e a tróclea a mais semelhante (82,22%). Ao final dessa análise, 80,00% do GPG acreditam que tais modelos sintéticos poderiam sim substituir as peças ósseas cadavéricas no ensino da anatomia veterinária, com 81,82% dos docentes favoráveis a essa substituição.

Quando os dois modelos sintéticos foram comparados entre si, 82,22% do GPG encontraram diferenças entre eles durante a identificação das estruturas ósseas. No total, 93,33% acharam o fêmur em ABS semelhante ao natural, ao passo que apenas 42,22% encontraram similaridade entre o modelo em PLA e o natural. Portanto, o fêmur impresso em ABS foi superior ao PLA em todas as avaliações estruturais.

Por fim, o último aspecto abordado no questionário destinado ao GPG relacionava-se à aplicabilidade dos modelos anatômicos sintéticos no planejamento e treinamento de cirurgias ortopédicas. Nesse quesito, 95,56% do GPG acreditam que o modelo sintético seria útil no planejamento de cirurgias ortopédicas a partir da impressão tridimensional de espécimes anatômicos com a afecção a ser tratada e que isso poderia minimizar os erros transoperatórios, 93,33% acreditam que esses modelos também poderiam ser utilizados no treinamento de cirurgias e 97,78% acreditam que a impressão 3D é válida para o ensino clínico-cirúrgico, uma vez que peças com afecções e/ou deformidades nem sempre podem ser obtidas por meio de maceração.

Para o grupo composto pelos tutores, 92,16% concordam com o uso de cadáveres no ensino da anatomia veterinária, 82,35% não apresentam nenhum sentimento negativo

ao manipular peças cadavéricas e 78,43% acreditam que essa prática, por ser regularizada, não vai contra o direito dos animais. Entretanto, quando questionados a respeito de métodos alternativos a esse uso, 66,67% dos tutores acreditam que as Universidades deveriam sim buscar novas alternativas de ensino.

Após apresentação dos modelos ósseos sintéticos e comparação com o fêmur macerado, 31,37% do GT acreditam que os ossos impressos são mais seguros à saúde e 50,98% acreditam terem melhor odor do que o modelo natural. Seguindo a tendência dos demais grupos, apenas 50,98% do GT viram similaridade do modelo em PLA com o natural, enquanto 92,16% acharam o fêmur confeccionado em ABS semelhante ao macerado. Isso levou a um total de 70,59% de tutores que não notaram diferenças anatômicas significativas entre os modelos que pudessem prejudicar o ensino veterinário.

Por fim, quando questionados a respeito da aceitação do médico veterinário utilizar os modelos ósseos disponíveis para explicar possíveis afecções envolvendo o fêmur do seu animal, 58,82% dos tutores aprovariam ouvir explicações que envolvesse tanto o fêmur impresso quanto o macerado, sem evidenciarem preferências por um modelo específico.

7. APÊNDICES

7.1 Apêndice 01 - Questionário de pesquisa – Alunos

PARTE 1. QUESTÕES DE OPINIÃO	SIM	NÃO
1- Você concorda com o uso de partes de cadáveres para o ensino de anatomia veterinária?		
2- Na sua opinião o uso de cadáveres, mesmo de forma regularizada, vai contra os direitos dos animais?		
3- Você acha que as universidades deviam buscar formas de substituir o uso de cadáveres?		
4- Você é capaz de definir qual desses 3 ossos é o natural?		
5- Você acha que o osso produzido em ABS é semelhante ao osso natural?		
6- Você acha que o osso produzido em PLA é semelhante ao osso natural?		
7- Na sua opinião o fêmur produzido em ABS tem cheiro melhor que o osso natural?		
8- Na sua opinião o fêmur produzido em PLA tem cheiro melhor que o osso natural?		
9- Você acha que seria interessante que todos os alunos da sua turma tivessem peças impressas de forma idênticas para o estudo anatômico?		
10- Você tem medo de contrair alguma doença quando manipula um osso obtido de um cadáver?		
11- Você se sente seguro em relação a sua saúde quando manipula o fêmur produzido em ABS?		
12- Você se sente seguro em relação a sua saúde quando manipula o fêmur produzido em PLA?		
13- O fato de ter um osso em mãos que já foi de um animal vivo te proporciona algum sentimento negativo?		
14- Você se sente mais confortável sabendo que nenhum animal foi morto para obtenção desses protótipos?		
15- Você acha que o uso de ossos longos (como o fêmur) de cadáveres caninos para ensino de anatomia é imprescindível?		
16- Na sua opinião, esses ossos sintéticos poderiam substituir os ossos provenientes de cadáveres no ensino da anatomia óssea veterinária?		

17- Se todas as peças (fêmures caninos) forem padronizadas para todos os alunos da mesma classe, o ensino e o aprendizado seriam mais uniformes?		
18- Você acha que com a impressão 3D o ensino poderá ser maximizado com quantidades de peças suficientes para todos os alunos, de forma padronizada e ainda com espécimes de várias raças?		

Esse questionário apresenta 3 partes, a primeira é composta por questões que buscam opiniões pessoais, a segunda apresenta questões técnicas básicas sobre a anatomia óssea veterinária e a terceira é composta por questões que buscam diferenciar os dois ossos sintéticos impressos em 3D (ABS e PLA), caso haja diferença entre eles. Todo o questionário faz parte do Projeto de Pesquisa intitulado "Comparação Anatômica Qualitativa Entre Fêmures Caninos Macerados e Fêmures Produzidos Por impressão em 3d", cujo objetivo é avaliar se ossos impressos são eficientes para o ensino da anatomia veterinária e qual a opinião dos alunos sobre isso.

PARTE 2. QUESTÕES TÉCNICAS - Compare o osso natural com os ossos sintéticos e responda se há diferença na identificação de:	**SIM**	**NÃO**
19- Cabeça do fêmur		
20- Trocânter maior		
21- Trocânter menor		
22- Colo femoral		
23- Tróclea		
24- Côndilo medial		
25- Côndilo lateral		
26- Olhando os dois ossos sintéticos durante a identificação das estruturas você notou diferença entre o ABS e o PLA?		
27- Você acha que há algum prejuízo no ensino/aprendizagem anatômico de ossos longos de cães impressos em 3D quando comparados com o osso macerado?		
28- Após conhecer os espécimes impressos e pensar nas possíveis vantagens e desvantagens da impressão 3D, você preferiria ter aulas com fêmures impressos no lugar dos fêmures cadavéricos?		

PARTE 3. COMPARAÇÃO DOS FÊMURES SINTÉTICOS – Compare os dois ossos sintéticos e assinale qual foi o melhor para identificação das estruturas. (Somente responda se a resposta da questão 21 for "SIM")	**ABS**	**PLA**
29- Cabeça do fêmur		
30- Trocânter maior		
31- Trocânter menor		
32- Colo femoral		
33- Tróclea		
34- Côndilo medial		
35- Côndilo lateral		
36- Qual dos dois ossos sintéticos você preferiria ter aulas?		

Universidade: **FCAV - UNESP Jaboticabal ( )** **UNIFRAN ( )**

Ano de graduação: **1° ( )** **2° ( )** **3° ( )** **4° ( )** **5° ( )**

7.2 Apêndice 02 - Questionário de pesquisa – Pós-Graduandos

Esse questionário apresenta 3 partes, a primeira é composta por questões que buscam opiniões pessoais, a segunda apresenta questões técnicas básicas sobre a anatomia óssea veterinária e a terceira é composta por questões que buscam diferenciar os dois ossos sintéticos impressos em 3D (ABS e PLA), caso haja diferença entre eles. Todo o questionário faz parte do Projeto de Pesquisa intitulado "Comparação Anatômica Qualitativa Entre Fêmures Caninos Macerados e Fêmures Produzidos Por impressão em 3d", cujo objetivo é avaliar se ossos impressos são eficientes para o ensino da anatomia veterinária e qual a opinião dos pós-graduandos e professores sobre isso.

PARTE 1. QUESTÕES DE OPINIÃO	**SIM**	**NÃO**
1- Você é capaz de definir qual desses 3 ossos é o natural?		
2- Você acha que o osso produzido em ABS é semelhante ao osso natural?		
3- Você acha que o osso produzido em PLA é semelhante ao osso natural?		
4- Na sua opinião o fêmur produzido em ABS tem cheiro melhor que o osso natural?		
5- Na sua opinião o fêmur produzido em PLA tem cheiro melhor que o osso natural?		
6- Você acha que seria interessante que todos os alunos de uma classe tivessem peças impressas de forma idênticas para o estudo anatômico?		
7- Você tem medo de contrair alguma doença quando manipula um osso obtido de um cadáver?		
8- Você se sente seguro em relação a sua saúde quando manipula o fêmur produzido em ABS?		
9- Você se sente seguro em relação a sua saúde quando manipula o fêmur produzido em PLA?		
10- O fato de ter um osso em mãos que já foi de um animal vivo te proporciona algum sentimento negativo?		
11- Você se sente mais confortável sabendo que nenhum animal foi morto para obtenção desses protótipos?		

12- Você acha que o uso de ossos de cadáveres caninos para ensino de anatomia é imprescindível?		
13- Na sua opinião, esses fêmures sintéticos poderiam substituir os fêmures provenientes de cadáveres no ensino da anatomia óssea veterinária?		
14- Se todas as peças (fêmures caninos) forem padronizadas para todos os alunos da mesma classe, o ensino e o aprendizado seriam mais uniformes?		
15- Você acha que com a impressão 3D o ensino poderá ser maximizado com quantidades de peças suficientes para todos os alunos, de forma padronizada e ainda espécimes de várias raças?		
16- Você acha que seu ensino teria sido melhor se peças anatômicas uniformes e padronizadas tivessem sido utilizadas?		

PARTE 2. QUESTÕES TÉCNICAS - Compare o osso natural com os ossos sintéticos e responda se há diferença na identificação de:	**SIM**	**NÃO**
17- Cabeça do fêmur		
18- Trocânter maior		
19- Trocânter menor		
20- Colo femoral		
21- Tróclea		
22- Côndilo medial		
23- Côndilo lateral		
24- Olhando os dois ossos sintéticos durante a identificação das estruturas você notou diferença entre o ABS e o PLA?		
25- Você acha que há algum prejuízo no ensino/aprendizagem anatômico de ossos longos de cães impressos em 3D quando comparados com o osso macerado?		
26- Após conhecer os espécimes impressos e pensar nas possíveis vantagens e desvantagens da impressão 3D, você preferiria ter aulas com fêmures impressos no lugar dos fêmures cadavéricos?		
27- Você acha que um fêmur impresso em 3D seria útil para o planejamento de cirurgias ortopédicas?		
28- Um fêmur alterado pode ser impresso rapidamente desde que o paciente seja submetido a TC. Você acha que isso pode minimizar os erros de cirurgias ortopédicas?		
29- Além da impressão do fêmur, guias e implantes específicos podem ser projetados para o paciente. Você acha que isso é algo relevante?		
30- Na sua opinião a impressão 3D de guias e implantes específicos para o paciente é algo irrelevante?		
31- Você acha que esses fêmures caninos impressos em 3d podem ser usados para treinamentos de cirurgias ortopédicas?		
32- A impressão 3D possibilita a obtenção de peças com afecções e/ou deformidades, você acha que isso é válido para o ensino clínico-		

cirúrgico, uma vez que essas peças nem sempre podem ser obtidas por maceração?		

PARTE 3. COMPARAÇÃO DOS FÊMURES SINTÉTICOS – Compare os dois ossos sintéticos e assinale qual foi o melhor para identificação das estruturas. (Somente responda se a resposta da questão 21 for "SIM")	**ABS**	**PLA**
33- Cabeça do fêmur		
34- Trocânter maior		
35- Trocânter menor		
36- Colo femoral		
37- Tróclea		
38- Côndilo medial		
39- Côndilo lateral		

Graduação: Residente ( ) Mestrando ( ) Doutorando ( ) Docente ( )

7.3 Apêndice 03 - Questionário de pesquisa – Tutores

Esse questionário apresenta 3 partes, a primeira é composta por questões que buscam opiniões pessoais, a segunda apresenta questões técnicas básicas sobre a anatomia óssea veterinária e a terceira é composta por questões que buscam diferenciar os dois ossos sintéticos impressos em 3D (ABS e PLA), caso haja diferença entre eles. Todo o questionário faz parte do Projeto de Pesquisa intitulado "Comparação Anatômica Qualitativa Entre Fêmures Caninos Macerados e Fêmures Produzidos Por impressão em 3d", cujo objetivo é avaliar se ossos impressos são eficientes para o ensino da anatomia veterinária e qual a opinião dos tutores sobre isso.

Assinale "SIM" ou "NÃO" para as questões abaixo	**SIM**	**NÃO**
1- Você concorda com o uso de partes de cadáveres para o ensino de anatomia veterinária?		
2- Na sua opinião o uso de cadáveres, mesmo de forma regularizada, vai contra os direitos dos animais?		
3- Você acha que as universidades deviam buscar formas de substituir o uso de cadáveres?		
4- Você é capaz de definir qual desses 3 ossos é o verdadeiro?		
5- O fato de ter um osso em mãos que já foi de um animal vivo te proporciona algum sentimento negativo?		
6- Na sua opinião esses ossos sintéticos parecem ser mais seguros à saúde que o osso verdadeiro?		
7- Avaliando os 3 ossos lado a lado, você nota alguma diferença anatômica entre eles que prejudicaria o estudo a partir de ossos impressos?		

8- Se seu animal estivesse com alguma doença no fêmur, você acharia melhor que o veterinário usasse um fêmur de cadáver para lhe explicar o caso?		
9- Se seu animal estivesse com alguma doença no fêmur, você acharia melhor que o veterinário usasse um fêmur sintético para lhe explicar o caso?		
10- Você acha que o osso produzido em ABS é semelhante ao osso verdadeiro?		
11- Você acha que o osso produzido em PLA é semelhante ao osso verdadeiro?		
12- Na sua opinião o fêmur produzido em ABS tem cheiro melhor que o osso natural?		
13- Na sua opinião o fêmur produzido em PLA tem cheiro melhor que o osso natural?		

REFERENCIAS

ABOUHASHEM, Y.; DAYAL, M.; SAVANAH, S.; STRKALJ, G. The application of 3D printing in anatomy education. *Medical Education Online,* v. 20, p. 1-2, 2015.

ALBANESE, M. The gross anatomy laboratory: A prototype for simulation based medical education. *Medical Education,* v. 44, p. 7–9, 2010.

AMORIM, P.; MORAES, T.; SILVA, J.; PEDRINI, H. Invesalius: An interactive rendering framework for health care support. *Advances in Visual Computing*, p. 45-54, 2015.

ANDERSON, J. R.; THOMPSON, W.L.; ALKATTAN, A. K., et al. Three-dimensional printing of anatomically accurate, patient specific intracranial aneurysm models. *Journal of NeuroInterventional Surgery*, v. 8, p. 517-520, 2016.

BALCOMBE, J. Dissection: The scientific case for alternatives. *Journal of Applied Animal Welfare Science*, v. 4, n. 2, p. 117-126, 2001.

DRAKE, RL; MCBRIDE, JM; LACHMAN, N; PAWLINA, W. Medical education in the anatomical sciences: the winds of change continue to blow. *Anatomical Sciences Education,* v. 2, p. 253–259, 2009.

FLECKNELL, P. Replacement, reduction and refinement. *ALTEX*, v.19, p.73-78, 2002.

FREDRIEU, J. R.; KERBO, J.; HERRON, M.; KLATTES, R.; COOKE, M. Anatomical models: a digital revolution. *Medical Science Education*, v. 25, p. 183-194, 2015.

GIANNATSIS, J.; DEDOUSSIS, V. Additive fabrication technologies applied to medicine and health care: A review. *International Journal* of *Advanced Manufacturing Technology,* v. 40, p. 116-127, 2009.

GUMPERLEIN, I.; FISCHER, E.; DIETRICH-GUMPERLEIN, G.; KARRASCH, S.; NOWAK, D.; JORRES, R. A.; SCHIERL, R. Acute health effects of desktop 3D printing

(FDM) using ABS and PLA materials: an experimental exposure study in human volunteers. *Indoor Air*, p. 1-41, 2018.

HAMILTON-BENNETT, S. E.; OXLEY, B.; BEHR, S. Accuracy of a patient-specific 3D printed drill guide for placement of cervical transpedicular screws. *Veterinary Surgery*, v. 47, n. 2, p. 236-242, 2017.

HART, L.; WOOD, M. W.; WENG, H. Mainstreaming alternatives in veterinary medical education: resource development and curricular reform. *Journal of veterinary medical education*, v. 32, n. 4, p. 1-9, 2005.

HESPEL, A. M.; WILHITE, R.; HUDSON, J. Invited review-applications for 3d printers in veterinary medicine. *Veterinary Radiology* & *Ultrasound*, v. 55, n. 4, p. 347-358, 2014.

KHOT, Z.; KAITLYN, Q.; NORMAN, G. R.; WAINMAN, B. The relative effectiveness of computer-based and traditional resources for education in anatomy. *Anatomical Sciences Education*, v. 6, n. 4, p. 211-215, 2013.

LI, F.; LIU, C.; SONG, X.; HUAN, Y.; GAO, H.; JIANG, Z. Production of accurate skeletal models of domestic animals using three-dimensional scanning and printing technology. *Anatomical Sciences Education*, v. 11, n. 1, p. 73-80, 2018.

LOMBARDI, S. A.; HICKS, R. E.; THOMPSON, K. V.; MARBACH-AD, G. Are all hands-on activities equally effective? Effect of using plastic models, organ dissections, and virtual dissections on student learning and perceptions. Advances in *Physiology Education*, v. 38, n. 1, p. 80-86, 2014.

MAIORANA, V.C.; VALEN, V.M.L. Terrestrial isotops for preparing delicate vertebrate skeletons. *Systematic Zoology*, v. 34, n. 2, p. 242-245, 1985.

MASHIKO, T.; OTANI, K.; KAWANO, R.; KONNO, T.; KANEKO, N.; ITO, Y.; WATANABE, E. Development of three-dimensional hollow elastic model for cerebral aneurysm clipping simulation enabling rapid and low cost prototyping. *World Neurosurgery*, v. 83, n. 3 p. 351-361, 2015.

MERINO, E. M. P.; GARGALLO, J. U.; MARGALLO, F. M. S.; CASAÚS, J. M. U. Comparison of the use of fresh-frozen canine cadavers and a realistic composite ex vivo simulator for training in small animal flexible gastrointestinal endoscopy. *Journal of the American Veterinary Medical Association*, v. 252, n. 7, p. 839-845. 2018.

MITOURAS, D.; LIACOURAS, P.; IMANZADEH, A.; GIANNOPOULOS, A. A.; CAI, T.; KUMAMARY, K. K.; GEORGE, E.; MAKE, N.; CATERSON, E. J.; POMAHAC, B.; HO, V. B.; GRANT, G. T.; RYBICKI, F. J. Medical 3D printing for the radiologist. *Radiographics*, v. 35, n. 7, p. 1965-1988, 2015.

MULFORD, J. S.; BABAZADEH, S.; MACKAY, N. Three-dimensional printing in orthopaedic surgery: review of current and future applications. *ANZ Journal Surgery*, v. 86, n. 9, p. 648-653, 2016.

O'REILLY, M. K.; REESE, S.; HERLIHY, T.; GEOGHEGAN, T.; CANTWELL, C. P.; FEENEY, R. N. M.; JONES, J. F. X. Fabrication and assessment of 3D printed anatomical models of the lower limb for anatomical teaching and femoral vessel access training in medicine. *Anatomical Sciences Education*, v. 9, n. 1, p. 71-79, 2016.

OXLEY, B. A 3-dimensional-printed patient-specific guide system for minimally invasive plate osteosynthesis of a comminuted mid-diaphyseal humeral fracture in a cat. *Veterinary Surgery*, p. 1-5, 2018.

OXLEY, B.; BEHR, S. Stabilisation of a cranial cervical vertebral fracture using a 3D - printed patient-specific drill guide. *Journal of Small Animal Practice*, v. 47, p.257, 2016.

OZKADIF, S.; EKEN, E. Modernization process in veterinary anatomy education. *Energy Education Science and Technology Part B: Social and Educational Studies*, v. 4, n. 2, p. 957-962, 2012.

PANDEY, P; ZIMITAT, C. Medical students' learning of anatomy: Memorisation, understanding and visualization. *Medical Education*, v. 41, p. 7–14, 2006.

PAPADOPOULOS, M.A.; CHRISTOU, P.K.; ATHANASIOU, A.E.; BOETTCHER, P.; ZEILHOFER, H. F.; SADER., et al. Three-dimensional craniofacial reconstruction imaging. *Oral Surgery, Oral Medicine, Oral Pathology and Oral Radiology*, v.93, p.382-93, 2002.

PATRONEK, G.; RAUCH, A. Systematic review of comparative studies examining alternatives to the harmful use of animals in biomedical education. *Journal of the American Veterinary Medical Association*, v. 230, n. 1, p. 37-43. 2007.

RICHARDSON, D. Is virtual reality a useful tool in the teaching of physiology? *Advances in Physiology Education*, v. 35, p. 117–119, 2011.

RODRIGUES, A. B. F.; LIMA, A. C. Q.; NOGUEIRA, C. H. O.; BOGOSSIAN, P. M.; ROCHA, V. N. Utilização de coleópteros na preparação de material osteológico. *PUBVET*, v. 6, n. 3, p. 2-9, 2012.

SILVEIRA, M. J.; TEIXEIRA, G. M.; OLIVEIRA, E. F. Análise de Processos Alternativos na Preparação de Esqueletos para Uso Didático. *Acta Scientiarum. Biological Sciences*, v. 30, n. 4, p. 465-472, 2008.

SUGAND, K; ABRAHAM, P; KHURANA, A. The anatomy of anatomy: a review for its modernization. *Anatomical Sciences Education*, v. 3, p. 83–93, 2010.

VALK, J. V. D.; DEWHURST, D.; HUGHES, I.; ATKINSON, J.; BALCOMBE, J.; BRAUN, H.; GABRIELSON, K.; GRUBER, F.; MILES, J.; NAB, J.; NARDI, J.; WILGENBURG, H. V.; ZINKO, U.; ZURLO, J. Alternatives to the use of animals in higher education. *Alternatives to Laboratory Animals*, v. 27, n. 1, p. 39-52, 1999.

VALLIYATE, M.; ROBINSON, N. G.; GOODMAN, J. R. Current concepts in simulation and other alternatives for veterinary education: a review. *Veterinarni Medicina*, v. 57, n. 7, p. 325–337, 2012.

WANG, L.; YE, X.; HAO, Q.; CHEN, Y.; CHEN, X.; WANG, H.; WANG, R.; ZHAO, Y.; ZHAO, J. Comparison of two three-dimensional printed models of complex

intracranial aneurysms for surgical simulation. *World Neurosurgery*, v. 103, p. 671-679, 2017.

WEINSTOCK, P.; PRABHU, S. P.; FLYNN, K. ORCACH, D. B.; SMITH, E. Optimizing cerebrovascular surgical and endovascular procedures in children via personalized 3D printing. *Journal of Neurosurgery Pediatrics*, v. 31, p. 1-6, 2015.

WHITE, D.; CHELULE, K. L.; SEEDHOM, B. B. Accuracy of MRI vs CT imaging with particular reference to patient specific templates for total knee replacement surgery. *The International Journal Of Medical Robotics And Computer Assisted Surgery*, v. 4, n. 3, p. 224-231, 2008.

WINER, J. N.; VERSTRAETE, F. J. M.; CISSELL, D. D.; LUCERO, S.; ATHANASIOU, K. A.; ARZI, B. The application of 3-dimensional printing for preoperative planning in oral and maxillofacial surgery in dogs and cats. *Veterinary Surgery*, v. 46, n. 7, p. 942-951, 2017.

WONG, T. M.; JIN, J.; LAU, T. W.; FANG, C.; YAN, C. H.; YEUNG, K.; TO, M.; LEUNG, F. The use of three-dimensional printing technology in orthopaedic surgery: A review *Journal of Orthopaedic Surgery*, v. 25, n. 1, p. 1-7, 2017.

XU, N.; WEI, F.; LIU, X., et al. Reconstruction of the upper cervical spine using a personalized 3D-printed vertebral body in an adolescent with Ewing sarcoma. *Spine*, v. 41, n. 1, p. 50-54, 2016.

YANG, T.; LIN, S.; TAN, T.; YANG, J.; PAN, J.; HU, C.; LI, J.; ZOU, Y. Impact of 3d printing technology on comprehension of surgical anatomy of retroperitoneal tumor. *World Journal of Surgery*, p. 1-5, 2018.

YUSHCHENKO, A.; BERREVILLE, O.; WRIGHT, N.; WHITE, L.; SULLIVAN, E. Elimination of live terminal surgeries in canadian veterinary practice. *ALTEX Proceedings, Proceedings of WC8,* p.395–397, 2012.

CAPÍTULO 3 – Artigo para revista *"Surgical and Radiologic Anatomy"*

AVALIAÇÃO QUANTITATIVA E QUALITATIVA ENTRE A UTILIZAÇÃO DE VERTEBRAS MACERADAS E VERTEBRAS IMPRESSAS EM 3D COMO MÉTODO DE ENSINO ALTERNATIVO DE ANATOMIA ÓSSEA.

São Paulo State University (UNESP) School of Agricultural and Veterinarian Sciences, Jaboticabal
*** Corresponding author: E-mail: gustavogosuen@gmail.com**

RESUMO

O presente trabalho objetivou avaliar se vértebras lombares impressas em 3D com filamentos de ABS (Acrylonitrile Butadiene Styrene) e PLA (Polilatic Acid) são igualmente eficazes no ensino de anatomia óssea quando comparadas às vértebras lombares cadavéricas. Além disso, verificou-se a aceitação desses ossos sintéticos no ensino e na rotina clínico-cirúrgica por meio de opiniões de alunos, médicos veterinários e tutores de pacientes caninos. Duas vértebras lombares caninas foram obtidas através do processo de maceração biológica de cadáver e, em seguida, submetidas ao exame de tomografia computadorizada. Por meio de programas específicos, realizou-se a confecção e impressão tridimensional de quatro vértebras sintéticas, sendo duas com filamento de ABS e duas com filamento de PLA. Ao fim, três modelos de vértebra (macerada, ABS e PLA) foram destinados duas Universidades. Objetivando a comparação desses modelos vertebrais, elaborou-se três questionários relacionados à identificação e reconhecimento das estruturas anatômicas nas três vértebras, análise comparativa entre os modelos e aceitação dos modelos impressos em 3d no ensino. Ao todo 500 questionários foram respondidos por alunos, pós-graduandos, professores e tutores. As análises estatísticas foram feitas a partir de variáveis nominais. Os modelos vertebrais sintéticos impressos em 3d se assemelharam anatomicamente às vértebras naturais obtidas por maceração de cadáver e tiveram boa aceitação como método alternativo de ensino na medicina veterinária. Dentre os modelos sintéticos, o confeccionado em ABS teve superior aceitação ao modelo em PLA mostrando-se que os ossos sintéticos impressos em 3d são promissor método alternativo de ensino da anatomia óssea.

Palavras-chave: Prototipagem, Impressão 3D, Dissecação, Métodos Alternativos de Ensino.

INTRODUÇÃO

O padrão ouro para o ensino anatômico ainda é, em muitos países, a dissecação de cadáveres tanto na medicina quanto na medicina veterinária. No entanto, devido as grandes desvantagens desse método como, por exemplo, obtenção de cadáveres de forma ética, conservação no formol e necessidade de locais apropriados para armazená-los, muitas universidades têm buscado métodos alternativos para que materiais *ex-vivos* deixem de ser utilizados como ferramenta didática. Entre os diversos métodos alternativos

disponíveis o que melhor substituí a utilização de cadáveres e seus derivados é a produção de modelos anatômicos tridimensionais a partir da manufatura por adição de camadas também conhecida como impressão 3D ou prototipagem rápida.

Desenvolvida para aperfeiçoar e acelerar a produção de objetos pela indústria a impressão em 3d vem sendo muito explorada pela medicina. Esse método, onde imagens tridimensionais computadorizadas são impressas em modelos físicos, tem se mostrado útil para a produção de modelos anatômicos a partir de exames médicos de imagens, sendo muito eficaz para a compreensão anatômica de casos cirúrgicos e para a educação dos alunos.

Há três décadas se iniciou uma luta para que animais fossem removidos por completo dos cursos de ciências biológicas, especialmente na área médica como medicina e medicina veterinária, uma vez que essa prática é empregada de forma exclusiva como recurso didático (32,24,1). Até os anos de 1980 era comum encontrar animais vivos sendo utilizados no ensino de disciplinas como, farmacologia, anatomia, fisiologia e cirurgia (32,12,27). Isso foi se tornando obsoleto à medida que os alunos se conscientizaram e a ética do uso de animais se consolidou (27,39). A ideia de substituição dos animais e de tecidos derivados destes, de início, gerou muitos debates, pois alguns pesquisadores e professores eram resistentes às mudanças por acreditarem que o ensino de disciplinas como a anatomia, por exemplo, deveria se basear em evidências e, portanto, a utilização de animais e a prática de dissecação eram justificáveis (32,5). Entretanto estudos demonstraram que os animais poderiam ser substituídos por cadáveres e tecidos cadavéricos em disciplinas que envolviam procedimentos invasivos como cirurgias e dissecação, sem comprometer o aprendizado dos alunos e os direitos dos animais (5,12,39,33).

Desta forma, estudos anatômicos utilizando cadáveres e material ex-vivo passaram a ser o padrão ouro nas áreas médicas se mantendo como referência até os dias atuais, contudo esse método apresenta algumas desvantagens consideráveis (19,15). O armazenamento dos corpos exige infraestrutura específica e normalmente de grande extensão (24,33). Outra desvantagem da utilização de materiais ex-vivo é a necessidade do armazenamento em formaldeído que é altamente tóxico para as pessoas que o manipulam ou estão expostas constantemente como os alunos, docentes e técnicos (12,33). Quando se trata de peças ósseas além do armazenamento é preciso submeter a peça à maceração para que os tecidos moles em íntimo contato com o osso sejam removidos e os acidentes ósseos se tornem totalmente visíveis (17). Esse processo pode gerar odores desagradáveis, causar problemas de saneamento, além de produzir potenciais contaminantes. Dentre as diferentes formas de maceração a biológica ganha destaque, pois com esse método é possível limpar peças ósseas de animais pequenos preservando os detalhes anatômicos. Isso pode ser alcançado a partir da decomposição dos tecidos por microrganismos ou por meio de larvas necrófagas de insetos específicos (30,29).

Todas essas desvantagens fizeram com que muitas Universidades buscassem métodos alternativos que substituíssem a utilização de cadáveres, principalmente nos estudos anatômicos e cirúrgicos (39,14). Dessa forma, métodos digitais, manequins plásticos e modelos sintéticos de órgãos e membros ganharam destaques nos últimos anos (32,14,19). Tais métodos quando comparados a metodologia de ensino padrão, baseada em dissecação de cadáveres, demonstram ser igualmente eficazes na aprendizagem dos alunos (27,16).

A simples utilização de imagens ou vídeos tem se mostrado efetiva para a substituição da forma tradicional de ensino (24,33). Alunos que são ensinados por meio de simulações em programas computacionais apresentaram desempenho semelhantes aos alunos que são ensinados por técnicas de dissecação de cadáveres, principalmente em questões que correlacionam fisiologia e anatomia, pois essa correlação pode ser simulada digitalmente (16).

Apesar dos programas computacionais permitirem reconstruções fiéis ao natural, quando se trata de estudos anatômicos, a reconstrução tridimensional palpável é muito importante para que um órgão seja compreendido, pois permite melhor reconhecimento dos detalhes anatômicos como, por exemplo, protuberâncias e acidentes ósseos (1,23,38). Outro ponto importante é que modelos físicos sintéticos de estruturas anatômicas são mais prazerosos para o estudo, uma vez que possibilitam a manipulação tátil, não apresentam odor desagradável e, por não serem de origem animal, não geram sentimentos negativos nos alunos (33,39). Dessa forma, os modelos sintéticos atualmente representam, segundo alguns autores, a melhor forma para substituição do estudo em cadáveres e material ex-vivo, além disso, esses modelos não precisam de armazenamento especial e facilitam a obtenção de grande estoque de peças anatômicas idênticas (1,8,15,19).

A forma convencional com que os modelos plásticos sintéticos são confeccionados se mostra desvantajosa, pois demanda muito tempo e tem custo de produção elevado, sendo que muitas vezes os modelos produzidos têm resolução limitada (8,35). Porém com a popularização da impressão tridimensional (3D) novas possibilidades estão surgindo nas áreas de saúde (21).

Esse tipo de impressão, também chamado de prototipagem rápida e manufatura por adição de camadas foi criada na década de 1980 com o intuito de acelerar a produção industrial e minimizar a interferência humana, objetivando diminuir os erros e aumentar a qualidade do produto (9). Com os avanços no processo de impressão 3D e a evolução dos materiais, essa forma de produção se popularizou e passou a abranger novas áreas, como a medicina, e muito recentemente a medicina veterinária (13,11).

Para a obtenção de um modelo anatômico impresso é necessário, inicialmente, obter imagens por modalidades diagnósticas sensíveis como a tomografia computadorizada (TC) e a ressonância magnética (RM) (37). É importante ressaltar que dentre as duas modalidades a tomografia computadorizada se mostra o melhor método para se obter a impressão, principalmente quando se trata de estruturas ósseas, uma vez que a atenuação dos raios omitidos pelo aparelho de TC é maior no osso do que nos tecidos adjacentes, aumentando assim a definição da imagem óssea e consequentemente a qualidade do modelo físico que será impresso (37,3).

As imagens obtidas são armazenadas e exportadas para softwares específicos em formato DICOM (Digital Imaging and Communications in Medicine), que é a extensão padrão para imagens médicas diagnósticas (3,20). No computador, é possível construir modelo 3D virtual para avaliação em tela plana, ou seja, bidimensional. Nessa fase, chamada de pós-processamento, também é permitido que áreas da estrutura estudada possam ser refinadas para posterior impressão. Ao final dessa etapa a imagem deve ser convertida para formato que seja reconhecido pela impressora, uma vez que esta não reconhece o padrão DICOM (13,3).

O formato mais utilizado é o STL (Standart Tessellation Language) que consiste na transformação da estrutura em uma malha composta de diversos triângulos, onde cada um comporta um plano cartesiano

(eixos X, Y e Z), para orientar a impressora durante a adição das camadas (3,20). Esse formato é compatível com programas CAD 3D (Computer-Aided Design) que fazem a comunicação com a impressora e possibilitam avaliação da estrutura em formato STL e até mesmo acréscimos de implantes médicos ao órgão estudado (13,3,20).

Existem sete tipos de impressoras 3D que se diferem quanto a forma que o material utilizado é depositado durante o processo e a formação da impressão. Os materiais comumente usados são compostos sólidos normalmente em forma de filamentos, líquidos, pó ou folhas (20,21). Dentre esses tipos a impressão que utiliza a deposição de material fundido recebe destaque no campo médico por ser prática, econômica e com boa resolução (18,35,38).

Essa forma de impressão (deposição de material fundido) utiliza filamentos de polímeros sintéticos como PLA (Polilatic Acid) e ABS (Acrylonitrile Butadiene Styrene) para a impressão. Para tal, uma bobina desenrola o filamento que passa por um bico extrusor aquecido mudando o estado sólido do filamento, permitindo a adição das camadas e confecção da estrutura (18,21). Essa modalidade de impressão 3D quando comparada com modelos convencionais plásticos produzidos em silicone ou látex se mostra mais barata e mais precisa na produção dos detalhes, sendo melhor para a compreensão anatômica (18,35).

Quando a impressão por deposição de material fundido foi usada para construir modelos físicos de crânios de crianças dando ênfase na vascularização, sua precisão variou de 94 a 100% com erros de no máximo 2 mm (36). Outra vantagem desse método de impressão é que os materiais comumente utilizados para produção de modelos anatômicos, sendo eles o ABS e o PLA, não trazem risco a saúde para as pessoas que os manipulam (10). Esses modelos impressos por extrusão de filamentos sintéticos estão sendo empregados para o ensino na medicina e se mostram muito eficazes, sendo apresentados em muitos trabalhos como o melhor método para a compreensão anatômica (18,36,35,38).

Objetivou-se com esse estudo:

- Avaliar a eficácia de vértebras manufaturadas (impressas – 3D) por adição de camadas de ABS e PLA como método para a compreensão da anatomia quando comparadas à vertebras naturais obtidas por meio da maceração de cadáveres.
- Verificar a aceitação dos alunos, tutores dos pacientes e médicos veterinários formados quanto ao emprego desses ossos sintéticos no ensino da anatomia veterinária por meio de questionários após contato com os grupos.

MATERIAL E MÉTODOS

O projeto foi submetido à comissão de ética de uso de animais (CEUA) da Faculdade de Ciências Agrárias e Veterinárias da Universidade Estadual Paulista, UNESP, Câmpus de Jaboticabal – SP, sendo aceito com número de protocolo 017560/18 (Anexo I). Como a pesquisa envolve a opinião de pessoas, foram seguidas as recomendações da Resolução 196/96 do Conselho Nacional de Saúde, para isso um termo de consentimento livre e esclarecido foi desenvolvido com os detalhes e objetivos do projeto. Esse termo foi submetido ao comitê de ética em Pesquisa (CEP) de cada uma das Universidades citadas e entregue a cada um dos participantes, que somente participaram da pesquisa quando concordaram e assinaram o termo.

Ossos naturais

Os ossos naturais foram obtidos conforme o processo de maceração biológica adotada no Departamento de Morfologia e Fisiologia Animal da Faculdade de Ciências Agrárias e Veterinárias da Universidade Estadual Paulista, UNESP, Câmpus de Jaboticabal - SP. Primeiramente o segmento da quarta à quinta vértebra lombar foi removido de um cadáver canino pequeno, morto por causas naturais. Os tecidos moles que envolvem as vértebras lombares (L4 e L5) foram minuciosamente dissecados com o auxílio de pinças e bisturi até que boa parte do tecido ósseo se tornasse visível. Posteriormente, esses ossos foram umedecidos e armazenados em um recipiente hermeticamente fechado por 30 dias para que os microrganismos se proliferassem e concluíssem a decomposição dos tecidos moles restantes. Após esse prazo, as peças ósseas foram submetidas à fervura por cinco minutos em peróxido de hidrogênio 10 volumes diluído em água e, em seguida, foram expostas ao sol por 48 horas para total secagem, acarretando clareamento do tecido ósseo e evidenciando os detalhes anatômicos.

Ossos sintéticos

As vértebras naturais foram submetidas ao exame de TC (Toshiba Asteion Super 4 helicoidal) com cortes de 2 mm de espessura e posterior reconstrução 3D digital com o auxílio do programa 3D Slicer. A impressão foi realizada por meio da impressora Prusa I3 com a extrusão de filamentos em ABS e PLA incolores a fim de atingir a tonalidade dos ossos naturais. Foram produzidas quatro vértebras sintéticas, duas a partir da vértebra lombar cadavérica L4 (sendo uma em ABS e outra em PLA) e duas a partir da vértebra lombar L5 (sendo uma em ABS e outra em PLA) (Figura 1). Duas vértebras sintéticas, uma de cada material, seguiram, juntamente com sua respectiva vértebra natural, rumo à Universidade de Franca (UNIFRAN), ao passo que as demais ficaram na UNESP, Câmpus de Jaboticabal.

Figura 1. A – imagem computacional de reconstrução 3D das vértebras lombares L5 (esquerda) e L4 (direita) obtida a partir das imagens de tomografia computadorizada das vértebras maceradas correspondentes. **B** – imagem fotográfica dos modelos vertebrais de L4 em PLA (esquerda), macerado (central) e em ABS (direita). **C** - Imagem fotográfica dos modelos vertebrais de L5 em PLA (esquerda), macerado (central) e em ABS (direita).

Questionário

Por envolver diferentes grupos de pessoas com níveis variados de conhecimento técnico em anatomia veterinária, foram elaborados três questionários que permitiam apenas respostas fechadas simples (“SIM” ou “NÃO”). O questionário 1 (Apêndice 1) continha algumas perguntas pessoais e outras com conteúdo técnico de nível básico, de acordo com o que é ensinado na disciplina de anatomia das

Universidades envolvidas. Este foi respondido por 400 alunos de todos os cinco anos da graduação em medicina veterinária, sendo 200 matriculados na Faculdade de Ciências Agrárias e Veterinárias da Universidade Estadual Paulista, UNESP, Jaboticabal - SP e 200 na Universidade de Franca, UNIFRAN, Franca – SP. O questionário 2 (Apêndice 2) era composto por questões que buscavam opinião e questões técnicas, algumas correlacionando os detalhes anatômicos com procedimentos cirúrgicos. Este foi destinado a 50 docentes e pós-graduandos (residentes, mestrandos e doutorandos) de ambas as Universidades. O questionário 3 (Apêndice 3) continha somente perguntas de opinião e que induziam a comparação entre os ossos, com a intenção de avaliar o impacto desses modelos nos tutores dos animais. Este foi respondido por 50 tutores de pacientes caninos que foram atendidos e tratados por qualquer afecção ortopédica/neurológica nas duas Universidades. As estruturas anatômicas que foram comparadas entre os ossos naturais e sintéticos estão representadas na Figura 2.

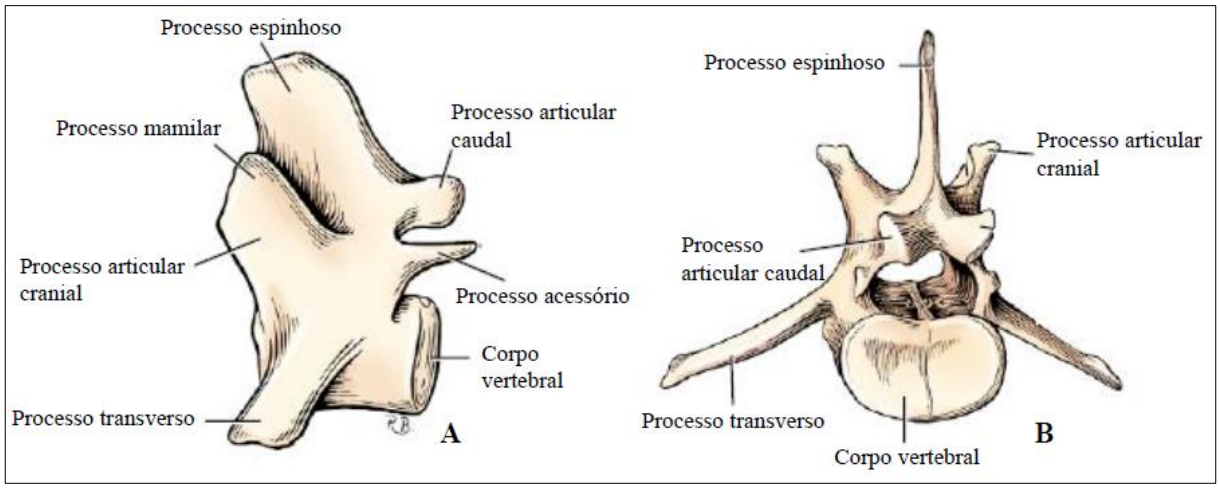

Figura 2. **(A)** Quarta vértebra lombar, vista lateral esquerda. **(B)** Quinta vértebra lombar, vista caudolateral. Fonte: adaptado de Evans e de Lahunta (2010).

Descrição dos Grupos

As amostras foram separadas em três grupos, o grupo com o questionário número 1 respondido pelos alunos (GA), o grupo com o questionário 2 respondido pelos pós-graduandos (GP) e grupo com as respostas do questionário 3 destinado aos tutores (GT) dos animais atendidos na rotina do hospital das Universidades participantes. Os dois primeiros (GA e GP) grupos ainda foram divididos em subgrupos para melhor avaliação dos resultados.

O Grupo dos Alunos (GA) teve cinco subdivisões referentes aos anos da graduação dos cursos de medicina veterinária. Sendo assim os subgrupos foram os seguintes: GA1 – que incluiu as respostas obtidas no primeiro ano de medicina veterinária; GA2 – com os resultados do segundo ano; GA3 – referente ao terceiro ano; GA4 – respostas conseguidas no quarto ano de medicina veterinária e GA5 – referente ao quinto e último ano de medicina veterinária.

No Grupo dos Pós-Graduandos (GP) foram feitas quatro divisões baseadas no nível acadêmico do participante. O GPR foi composto por residentes da área cirúrgica de ambas as Universidades, a segunda subdivisão foi para os mestrandos sendo identificada pela sigla GPM, o GPDT foi destinado às amostras obtidas com os doutorandos e o GPDO foi composto pelas respostas dos docentes da área de cirurgia de ambas as Universidades.

Análise estatística

Para a análise estatística, primeiramente, as respostas foram codificadas numericamente a fim de facilitar a tabulação dos resultados e execução dos testes. A resposta "NÃO" foi convertida para "0" e a resposta "SIM" para o número "1". O mesmo aconteceu com as variáveis de Universidades, onde a FCAV/ UNESP, Câmpus de Jaboticabal foi "0" e a UNIFRAN foi o número "1". As porcentagens referentes a cada questionamento foram tabuladas, tanto em relação aos grupos quanto aos subgrupos, e, por fim, os dados foram confrontados e analisados.

RESULTADOS

Para os alunos da graduação, 99,50% concordam com o uso de cadáveres no ensino da anatomia veterinária e 95,00% acreditam que essa prática não vai contra o direito dos animais, uma vez que é realizado de forma regularizada. Essa alta aceitação do uso de cadáveres no ambiente educacional reflete no fato de que apenas 54,25% dos alunos acreditam que as Universidades deveriam buscar formas de substituí-los. Nesse quesito, analisando as categorias, observa-se que a maioria dos alunos do primeiro e segundo ano da graduação foi contra a adoção de métodos alternativos de ensino, representando 56,82% e 69,23%, respectivamente, e diferindo dos demais anos, nos quais a maioria foi favorável à substituição.

Apesar desses resultados, 14,50% dos alunos têm medo de contrair alguma doença ao manipular materiais oriundos de cadáver e 10,75% sentem algo negativo ao manusear uma peça cadavérica. Desta forma, quando foram apresentados a eles os modelos vertebrais sintéticos, 74,25% afirmaram que se sentiram mais confortáveis em saber que nenhum animal veio à óbito para obtenção dos protótipos e 94,75% se sentiram mais seguros em relação a sua saúde ao manipular o material sintético.

Portanto, a oportunidade em visibilizar, manipular e comparar os modelos vertebrais sintéticos com a vértebra natural proporcionou uma visão mais diferenciada dos métodos alternativos de ensino e, consequentemente, os seguintes resultados: 53,00% dos alunos acreditam que os modelos sintéticos apresentam melhor odor do que a vértebra natural, 69,50% acreditam que as vértebras sintéticas poderiam substituir as peças cadavéricas no ensino do sistema esquelético da anatomia veterinária e 95,00% acreditam que a impressão 3D maximizará o aprendizado anatômico ao fornecer peças em quantidade suficiente para todos os alunos, de forma padronizada e ainda poder proporcionar a confecção de protótipos de diferentes espécies e raças.

Ao realizar inspeção minuciosa das vértebras sintéticas e macerada, cada estrutura vertebral pôde ser identificada e comparada entre os modelos, objetivando avaliar o grau de precisão e detalhamento da impressão 3D e se este método de confecção acarretaria prejuízos à identificação e fidedignidade dos acidentes ósseos. Sete estruturas vertebrais foram comparadas: corpo vertebral e processos espinhoso, mamilar, transverso, acessório e articulares cranial e caudal. Todas essas estruturas foram avaliadas com, no mínimo, 74,25% de similaridade entre os modelos sintéticos e natural, sendo, de acordo com a opinião dos alunos, o processo articular caudal o menos semelhante (74,25%) e o processo espinhoso o mais equivalente (83,75%) aos seus correspondentes na vértebra macerada. Ao final dessa análise comparativa, 70,75% dos alunos acreditam que a impressão 3D de vértebras lombares caninas não acarretaria prejuízos à aprendizagem.

Agora, comparando os dois modelos sintéticos, 94,00% dos alunos encontraram similaridade entre a vértebra em ABS e a natural, ao passo que apenas 49,00% acharam que o modelo em PLA era semelhante ao natural. Nesse mesmo âmbito, 73,00% do GA encontraram diferenças entre os dois modelos sintéticos durante a identificação das estruturas vertebrais, sendo a vértebra em ABS superior à PLA na qualidade da impressão tridimensional de todas as sete estruturas avaliadas (corpo vertebral e processos espinhoso, mamilar, transverso, acessório e articulares cranial e caudal), tornando-a o modelo no qual melhor se identificou todas essas estruturas e o mais semelhante ao natural. Portanto, ao final, entre os dois modelos sintéticos disponíveis, 92,83% dos alunos prefeririam ter a vértebra em ABS como método alternativo ao uso de cadáveres no ensino da anatomia veterinária.

Para os médicos veterinários, 62,00% acreditam que o uso de vértebras provenientes de cadáveres é imprescindível para o ensino da anatomia veterinária. Todavia, os docentes foram a única categoria na qual a maioria não vê esse método de ensino como insubstituível, com 62,50% deles já considerando outros métodos de ensino igualmente eficazes. Quanto à sensação em manipular peças oriundas de cadáveres, 28,00% do GPG têm medo de contrair alguma doença e 6,00% apresentam algum sentimento negativo envolvido durante seu manuseio.

Apesar desses resultados, 80,00% dos médicos veterinários acreditam que a utilização de peças anatômicas padronizadas para todos os alunos proporcionaria mais uniformidade no ensino. Assim, quando foram apresentados a eles os modelos vertebrais sintéticos, 82,00% acharam que tais modelos poderiam sim substituir as estruturas ósseas cadavéricas no ensino da anatomia veterinária, com 87,50% dos docentes e 75,00% dos doutorandos favoráveis a essa substituição.

Ainda relacionado à inspeção das vértebras sintéticas, 51,00% do GPG acreditam que os modelos impressos apresentam melhor odor, 95,00% se sentem seguros quanto a sua saúde ao manipular peças sintéticas e 72,00% mais confortáveis em saber que nenhum animal veio à óbito para obtenção de tais estruturas anatômicas. Ao realizar a comparação detalhada entre os modelos sintéticos e natural, as sete estruturas vertebrais foram igualmente avaliadas: corpo vertebral e processos espinhoso, mamilar, transverso, acessório e articulares cranial e caudal, revelando que os médicos veterinários encontraram entre 58,00% e 78,00% de similaridade com a vértebra macerada, sendo, para eles, o processo articular cranial o menos semelhante e o processo transverso a estrutura com maior equivalência. Ao final dessa análise, 78,00% dos médicos veterinários acreditam que a utilização de vértebras sintéticas obtidas por impressão 3D não acarretaria prejuízos à aprendizagem. Ressalta-se, nesse último quesito, a categoria dos docentes, na qual 100% acreditam que a adoção desse método alternativo não seria prejudicial ao ensino da anatomia veterinária.

Quando os dois modelos sintéticos foram comparados entre si, 86,00% do GPG encontraram diferenças entre eles durante a identificação das estruturas vertebrais, 94,00% acharam o modelo em ABS semelhante à vértebra natural, ao passo que apenas 38,00% encontraram similaridade entre o modelo em PLA e o natural. Portanto, a vértebra impressa em ABS foi superior à em PLA em todas as avaliações estruturais.

Outro aspecto abordado no questionário destinado aos médicos veterinários dizia respeito ao uso dos modelos anatômicos sintéticos tanto para explicar afecções aos tutores de seus pacientes quanto para utilizá-los no planejamento neurocirúrgico. Assim, os resultados revelaram que 80,00% do GPG se

sentiriam mais confortáveis em utilizar vértebras sintéticas, ao invés daquelas oriundas de cadáveres, durante a consulta com os tutores, 96,00% acreditam que o modelo sintético seria útil no planejamento de neurocirurgias e que isso poderia minimizar os erros transoperatórios a partir da impressão tridimensional de espécimes anatômicos com alterações conformacionais, 94,00% acreditam que esses modelos poderiam ser utilizados no treinamento de cirurgias e 100,00% acreditam na viabilidade de utilizar a impressão 3D para confecção de guias de perfuração.

De acordo com os tutores, 98,00% concordam com o uso de cadáveres no ensino da anatomia veterinária, 86,00% não apresentam nenhum sentimento negativo ao manipular peças cadavéricas e 96,00% acreditam que essa prática não vai contra o direito dos animais, uma vez que é regularizada. Entretanto, quando questionados a respeito de métodos alternativos a esse uso, 64,00% já acreditam que as Universidades deveriam sim buscar novas alternativas de ensino.

Quando apresentados a eles os modelos vertebrais sintéticos e realizado uma comparação com a vértebra natural, 44,00% acreditam que as vértebras impressas são mais seguras à saúde e 41,00% acreditam terem melhor odor do que o modelo macerado. Apenas 70,00% do GT viram similaridade do modelo em PLA com o natural, mas já 94,00% acharam o modelo em ABS semelhante à vértebra macerada. Isso levou a um total de 70,00% dos tutores que não notaram diferenças anatômicas significativas entre os modelos que pudessem acarretar prejuízos ao ensino veterinário.

E, por fim, quando questionados a respeito do médico veterinário explicar possíveis afecções envolvendo a coluna vertebral do seu animal com modelos vertebrais, 58,00% aprovariam ouvir explicações que envolvesse uma vértebra macerada, mas, nesse mesmo quesito, a aceitação já subiu para 66,00% quando envolve um modelo vertebral sintético.

7. DISCUSSÃO

Tradicionalmente, o ensino da anatomia veterinária é baseado na utilização de cadáveres (2,16) e tal prática, por ser um pilar educacional (14,8), continua, até então, sendo bem aceita tanto no ambiente universitário quanto fora dele. Isso pôde ser comprovado com os dados do presente estudo, em que 99,50% dos alunos da graduação e 98,00% dos tutores concordam com o uso de cadáveres no ensino e 95,00% dos alunos e 96,00% dos tutores acreditam que essa prática não fere os direitos dos animais, uma vez que é realizada de forma regularizada.

Em 1959, William Russel e Rex Burch propuseram que, se os animais fossem utilizados em experimentos, deveriam ser feitos todos os esforços possíveis para substituí-los por alternativas não sencientes, reduzir ao mínimo a quantidade utilizada e refinar os experimentos que os utilizavam a fim de que houvesse mínima dor e angústia (7). Esses princípios ficaram conhecidos como os "3Rs" (*Replacement, Reduction and Refinement* – substituição, redução e refinamento, em português) e receberam, inicialmente, pouca atenção. No entanto, gradualmente, iniciou-se uma mudança de mentalidade e tais fundamentos se consolidaram não apenas nas pesquisas que envolvem animais, mas também influenciaram diversas legislações, comitês de ética e o senso comum (7). Portanto, essa transformação ideológica veio motivando a repulsa pela utilização de animais no ensino e pesquisa e, atrelado a isso, a construção de sentimento negativista associado a essa prática. Por isso, dados de nossa pesquisa revelam que, mesmo a quase totalidade dos alunos e tutores sendo a favor da utilização de cadáveres no ensino anatômico, há parcela de

indivíduos em cada grupo que já possui algum sentimento negativo associado à manipulação de peças cadavéricas e, além disso, mais da metade de ambos os grupos é favorável à adoção de métodos alternativos de ensino nas Universidades (Gráfico 1).

Assim, ao longo dos anos, modalidades alternativas ao uso de cadáveres foram elaboradas e implementadas no ensino da anatomia veterinária. Inicialmente, surgiram os modelos anatômicos fabricados, os quais, antigamente, consistiam em estruturas anatômicas simploriamente representadas e feitas em madeira, marfim, papel machê, gesso ou cera (8).

Entretanto, a ausência de detalhes nas estruturas e de similaridade com os modelos cadavéricos não encorajou a adoção desse método no ensino. O método computacional envolvendo *software* de dissecação virtual foi um dos mais utilizados por muitas instituições (6,31,14), não exigindo demasiada manutenção nem infraestrutura ocupacional, sendo acessível, salubre e atendendo às necessidades de cada aluno a qualquer momento (25,2,14).

Tal ferramenta digital é capaz de replicar, no espaço virtual, a natureza tridimensional das peças anatômicas, possibilitando, através da tela do computador, sua manipulação em três planos e visibilização das mesmas estruturas que o objeto real (14). Todavia, uma das maiores vantagens em utilizar os modelos anatômicos concretos no processo de aprendizagem é que eles oferecem experiência tátil (16), na qual a observação associada à palpação das estruturas complexas proporciona aos alunos melhor entendimento e assimilação das descrições anatômicas que os modelos virtuais não conseguem promover. Assim, de acordo com Richardson (2011), dissecações virtuais podem promover conceitos errôneos e levar a generalizações excessivas (28).

Um estudo elaborado por Lombardi et al. (2014) investigou o impacto de três diferentes métodos de ensino da anatomia na aprendizagem e percepção dos alunos (modelos plásticos, dissecção de órgãos e dissecção virtual) e, segundo seus resultados, em todos os testes, os estudantes que utilizavam a dissecação virtual alcançavam a menor pontuação. Além disso, os alunos ficaram desapontados com essa modalidade, de tal forma que, ao comparar com as demais metodologias tradicionais de ensino, houve pouca solicitação para que essa prática virtual fosse adicionada à grade curricular dos cursos (16).

Portanto, até então, os métodos alternativos à utilização de cadáveres no ensino da anatomia não vinham apresentando boa aceitação frente à comunidade acadêmica devido a essas limitações, tornando-se impopulares e enaltecendo indiretamente as vantagens da utilização dos materiais *ex-vivo* no processo de aprendizagem.

Durante a análise dos questionários, percebeu-se que as questões de opinião foram preponderantes na escolha das respostas subsequentes. Avaliando-se os três grupos percebe-se que a aceitabilidade do uso da impressão em 3d no ensino de anatomia é alta, no entanto percebeu-se que os respondentes que, nas questões de opinião, assinalavam questões negativas possuíam também baixa aceitabilidade nas questões subsequentes. A questão do grupo pós-graduandos: “Você acha que seria interessante que todos os alunos de uma classe tivessem peças impressas de forma idênticas para o estudo anatômico?”

No exemplo acima nota-se que quando os respondentes não acham interessante a padronização no ensino obtida através da impressão em 3d as respostas subsequentes relacionadas à segurança da saúde do entrevistado, a substituição dos fêmures cadavéricos e a padronização obtida através da impressão também foram negativas. Apesar disso, os respondentes encontraram similaridades entre estruturas anatômicas

especificas entre o fêmur cadavérico e os impressos em 3d. Esse padrão de respostas de opinião negativas sobre os ossos sintéticos seguido de respostas também negativas em relação aos ossos sintéticos foi observado na maioria das questões. Tal fato mostra a importância do conhecimento prévio da impressão em 3d já que esse padrão não foi observado em respondentes que conheciam e utilizavam a tecnologia. As questões de opinião evidenciam se o respondente tinha conhecimento prévio ou pré-conceitos em relação ao uso das peças no ensino da anatomia veterinária sendo que durante a análise dos questionários foi observado que a aceitação dos ossos impressos está diretamente relacionado ao conhecimento prévio da tecnologia e sua aplicabilidade.

Isso pode explicar o porquê de apenas 54,25% dos alunos da graduação serem a favor de meios alternativos para substituir as peças provenientes de cadáveres e pelo fato da maioria dos alunos da pós-graduação (residentes, mestrandos e doutorandos) acreditar que a utilização de ossos cadavéricos é imprescindível para o ensino da anatomia. Os docentes, em contrapartida, por terem muitas experiências didáticas no universo educacional, por adotarem visão do processo de aprendizagem mais diversificada e multidisciplinar e, muitos, por estarem inseridos em projetos de pesquisa que envolvem novos métodos de ensino, apresentam perspectiva mais ampla, versátil e atual da aprendizagem, resultando em sua maioria favorável à utilização de novos métodos de ensino e não vendo uma única metodologia educacional como imprescindível e irrefutável (Gráfico 2).

Nos últimos anos, surgiu uma modalidade alternativa de ensino promissora e que vem ganhando cada vez mais espaço à medida que se aprimora: os modelos anatômicos tridimensionais impressos em 3d. Esse método é capaz de imprimir estruturas anatômicas precisas e detalhistas e, consequentemente, bastante similares aos modelos naturais. Além disso, ao mesmo tempo em que proporciona a experiência tátil ausentes nos modelos virtuais, é desprovido de todas as desvantagens associadas ao uso dos cadáveres: infraestrutura necessária para armazenamento e conservação das peças, insalubridade relacionada à preparação e manipulação dos materiais e questões éticas associadas ao uso de animais (12,24,33,8,15,19).

Portanto, para alguns autores, essa vem se mostrando a melhor forma de substituição de cadáveres no ensino (8,15,19) e nosso presente estudo revela, igualmente, tal tendência: após conhecer os modelos vertebrais sintéticos e comparar com o natural, a grande maioria de todos os grupos entrevistados acreditam que os modelos impressos poderiam substituir as estruturas anatômicas provenientes de cadáveres sem que houvesse prejuízos à aprendizagem (Gráfico 3). Além disso, a maioria de cada grupo também se sente mais seguro em relação a sua saúde e mais confortáveis em saber que nenhum animal veio à óbito para a obtenção de tais modelos.

Diferentes métodos de impressão 3D foram desenvolvidos e diversos materiais podem ser utilizados na construção dos modelos anatômicos tridimensionais. A escolha do material deve ser feita baseada em parâmetros estéticos, estruturais e práticos. Dessa forma, resolução, resistência, cor, flexibilidade, opacidade, estabilidade e custos devem ser considerados na construção dos espécimes destinados à educação médica (8). De acordo com os resultados desse estudo, a quase totalidade dos indivíduos entrevistados encontrou muita similaridade entre os modelos em ABS e o natural (vértebra macerada), ao passo que quantidade muito inferior de entrevistados encontrou a mesma semelhança entre os modelos em PLA e o macerado (Gráfico 4). Tal discrepância foi associada à coloração dos materiais utilizados na impressão 3D, uma vez que o PLA utilizado era de cor perolada e menos opaco, ao passo que

o ABS era bege e em um tom que em muito se assemelhava ao aspecto físico de uma vértebra natural. Portanto, houve interferência direta dos parâmetros estéticos nos resultados encontrados, sendo o ABS esteticamente muito mais semelhante à vértebra natural e, por isso, apresentando melhor aceitação por parte dos entrevistados.

Durante a avaliação de similaridade de estruturas anatômicas entre os ossos impressos em 3d e as vertebras maceradas todas as estruturas foram avaliadas com, no mínimo, 74,25% de similaridade entre os modelos sintéticos e natural, sendo, de acordo com a opinião dos alunos, o processo articular caudal o menos semelhante (74,25%) e o processo espinhoso o mais equivalente (83,75%) aos seus correspondentes na vértebra macerada. Foi constado as estruturas anatômicas menores tiveram menor semelhança com o osso natural. Os autores acreditam que o corte de 2mm realizado na tomografia computadorizada para a obtenção das imagens limitou a resolução das imagens e com isso diminui o detalhamento na impressão em 3d (4,9,10,11,13,15,21,35). Os autores acreditam que se os cortes da tomografia fossem menores (0,5mm) os resultados obtidos quanto à similaridade das peças seriam maiores.

Além da utilização como substitutos de cadáveres no ensino da anatomia, os modelos anatômicos impressos em 3d também podem ser utilizados na prática cirúrgica, objetivando o planejamento e treinamento prévio das técnicas (4,34). Como a impressão 3D permite a concretização das alterações conformacionais a partir de imagens de tomografia computadorizada do paciente, é possível planejar as possibilidades de tratamento a partir da visibilização e experimentação tátil da afecção (26). Nesse âmbito, a quase totalidade dos médicos veterinários entrevistados nesse estudo tem ciência e valoriza o uso dessa nova tecnologia no âmbito cirúrgico, almejando utilizar todos esses métodos disponíveis para ampliar ainda mais seus conhecimentos e práticas em favor do paciente.

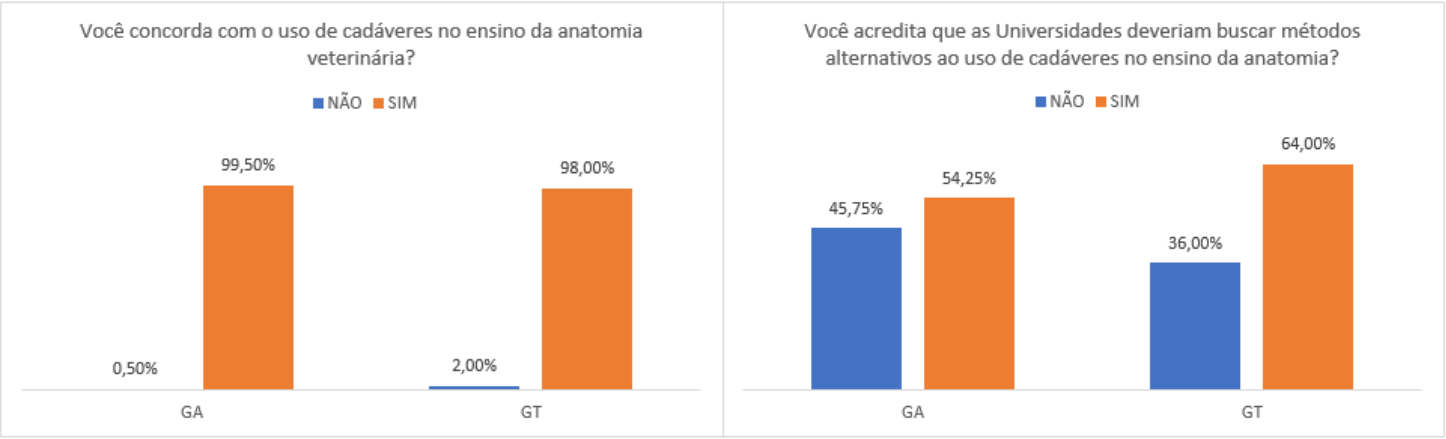

Gráfico 1. Representações gráficas do grupo dos alunos (*GA*) e dos tutores (*GT)* referentes ao uso de cadáveres no ensino da anatomia veterinária e à busca por métodos alternativos a esse uso nas Universidades.

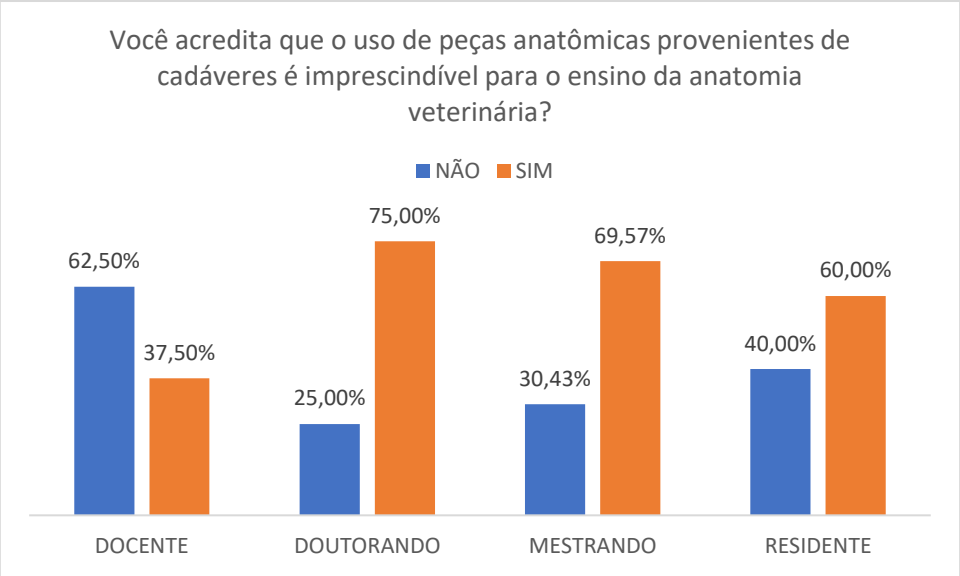

Gráfico 2. Representação gráfica das categorias do grupo da pós-graduação (GP) representadas pelos docentes, doutorandos, mestrandos e residentes referente ao uso imprescindível de cadáveres no ensino da anatomia veterinária.

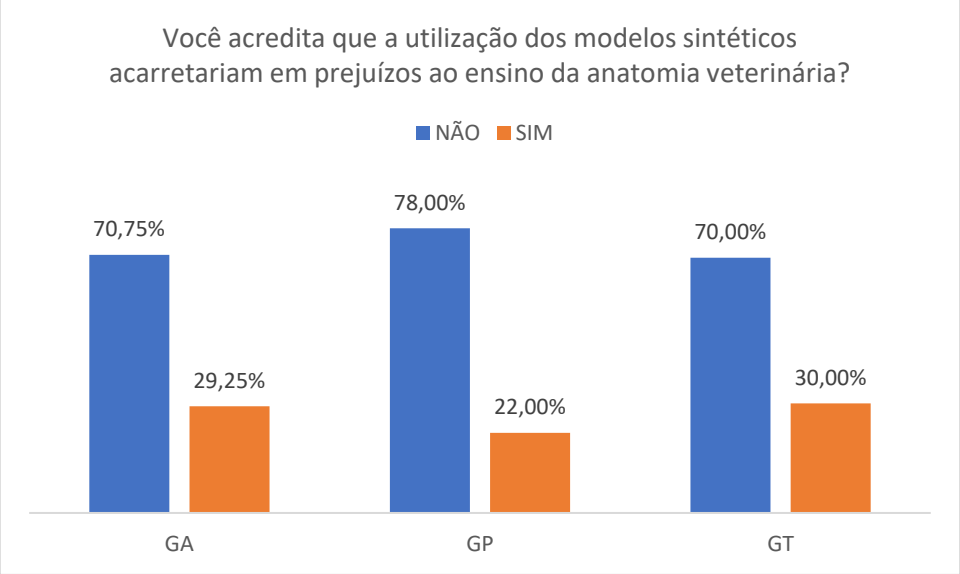

Gráfico 3. Representação gráfica do grupo dos alunos (*GA*), da pós-graduação (*GP*) e dos tutores (*GT)* referente à aceitação da utilização dos modelos sintéticos no ensino da anatomia veterinária.

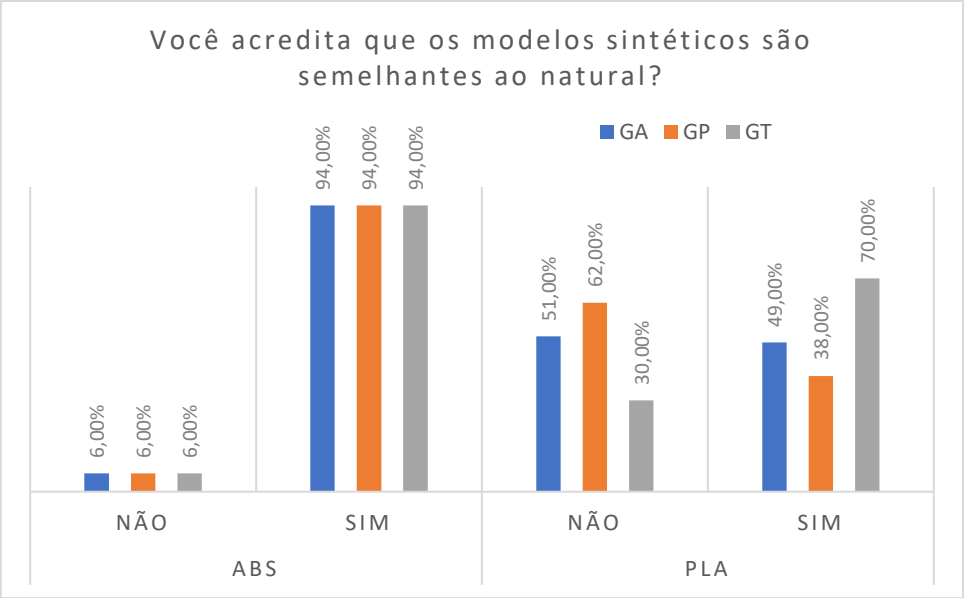

Gráfico 4. Representação gráfica do grupo dos alunos (*GA*), da pós-graduação (*GP*) e dos tutores (*GT)* referente à similaridade entre os modelos natural e sintéticos em ABS e em PLA.

8. CONCLUSÃO

A tradicional utilização de cadáveres no ensino da anatomia ainda é prática bem aceita, tanto no ambiente universitário quanto fora dele. Todavia, os modelos anatômicos sintéticos impressos em 3d são os substitutos promissores a esse uso e o presente estudo revelou essa tendência, demostrando que os modelos vertebrais sintéticos manufaturados por impressão em 3d se assemelharam anatomicamente às vértebras naturais obtidas por maceração de cadáver e tiveram boa aceitação como método alternativo de ensino na medicina veterinária. Dentre os modelos sintéticos, o confeccionado em ABS teve superior aceitação ao modelo em PLA.

10. REFERÊNCIAS

1. ABOUHASHEM, Y.; DAYAL, M.; SAVANAH, S.; STRKALJ, G. The application of 3D printing in anatomy education. *Medical Education Online*, v. 20, p. 1-2, 2015.
2. ALBANESE, M. The gross anatomy laboratory: A prototype for simulationbased medical education. *Medical Education*, v. 44, p. 7–9, 2010.
3. AMORIM, P.; MORAES, T.; SILVA, J.; PEDRINI, H. Invesalius: An interactive rendering framework for health care support. *Advances in Visual Computing*, p. 45-54, 2015.
4. ANDERSON, J. R.; THOMPSON, W.L.; ALKATTAN, A. K., et al. Three-dimensional printing of anatomically accurate, patient specific intracranial aneurysm models. *Journal of NeuroInterventional Surgery*, v. 8, p. 517-520, 2016.
5. BALCOMBE, J. Dissection: The scientific case for alternatives. *Journal of Applied Animal Welfare Science*, v. 4, n. 2, p. 117-126, 2001.
6. DRAKE, RL; MCBRIDE, JM; LACHMAN, N; PAWLINA, W. Medical education in the anatomical sciences: the winds of change continue to blow. *Anatomical Sciences Education*, v. 2, p. 253–259, 2009.
7. FLECKNELL, P. Replacement, reduction and refinement. *ALTEX*, v.19, p.73-78, 2002.
8. FREDRIEU, J. R.; KERBO, J.; HERRON, M.; KLATTES, R.; COOKE, M. Anatomical models: a digital revolution. *Medical Science Education*, v. 25, p. 183-194, 2015.
9. GIANNATSIS, J.; DEDOUSSIS, V. Additive fabrication technologies applied to medicine and health care: A review. *International Journal* of *Advanced Manufacturing Technology*, v. 40, p. 116-127, 2009.
10. GUMPERLEIN, I.; FISCHER, E.; DIETRICH-GUMPERLEIN, G.; KARRASCH, S.; NOWAK, D.; JORRES, R. A.; SCHIERL, R. Acute health effects of desktop 3D printing (FDM) using ABS

and PLA materials: an experimental exposure study in human volunteers. *Indoor Air*, p. 1-41, 2018.

11. HAMILTON-BENNETT, S. E.; OXLEY, B.; BEHR, S. Accuracy of a patient-specific 3D printed drill guide for placement of cervical transpedicular screws. *Veterinary Surgery*, v. 47, n. 2, p. 236-242, 2017.
12. HART, L.; WOOD, M. W.; WENG, H. Mainstreaming alternatives in veterinary medical education: resource development and curricular reform. *Journal of veterinary medical education*, v. 32, n. 4, p. 1-9, 2005.
13. HESPEL, A. M.; WILHITE, R.; HUDSON, J. Invited review-applications for 3d printers in veterinary medicine. *Veterinary Radiology & Ultrasound*, v. 55, n. 4, p. 347-358, 2014.
14. KHOT, Z.; KAITLYN, Q.; NORMAN, G. R.; WAINMAN, B. The relative effectiveness of computer-based and traditional resources for education in anatomy. *Anatomical Sciences Education*, v. 6, n. 4, p. 211-215, 2013.
15. LI, F.; LIU, C.; SONG, X.; HUAN, Y.; GAO, H.; JIANG, Z. Production of accurate skeletal models of domestic animals using three-dimensional scanning and printing technology. *Anatomical Sciences Education*, v. 11, n. 1, p. 73-80, 2018.
16. LOMBARDI, S. A.; HICKS, R. E.; THOMPSON, K. V.; MARBACH-AD, G. Are all hands-on activities equally effective? Effect of using plastic models, organ dissections, and virtual dissections on student learning and perceptions. Advances in *Physiology Education*, v. 38, n. 1, p. 80-86, 2014.
17. MAIORANA, V.C.; VALEN, V.M.L. Terrestrial isotops for preparing delicate vertebrate skeletons. *Systematic Zoology*, v. 34, n. 2, p. 242-245, 1985.
18. MASHIKO, T.; OTANI, K.; KAWANO, R.; KONNO, T.; KANEKO, N.; ITO, Y.; WATANABE, E. Development of three-dimensional hollow elastic model for cerebral aneurysm clipping simulation enabling rapid and low cost prototyping. *World Neurosurgery*, v. 83, n. 3 p. 351-361, 2015.
19. MERINO, E. M. P.; GARGALLO, J. U.; MARGALLO, F. M. S.; CASAÚS, J. M. U. Comparison of the use of fresh-frozen canine cadavers and a realistic composite ex vivo simulator for training in small animal flexible gastrointestinal endoscopy. *Journal of the American Veterinary Medical Association*, v. 252, n. 7, p. 839-845. 2018.
20. MITOURAS, D.; LIACOURAS, P.; IMANZADEH, A.; GIANNOPOULOS, A. A.; CAI, T.; KUMAMARY, K. K.; GEORGE, E.; MAKE, N.; CATERSON, E. J.; POMAHAC, B.; HO, V. B.; GRANT, G. T.; RYBICKI, F. J. Medical 3D printing for the radiologist. *Radiographics*, v. 35, n. 7, p. 1965-1988, 2015.
21. MULFORD, J. S.; BABAZADEH, S.; MACKAY, N. Three-dimensional printing in orthopaedic surgery: review of current and future applications. *ANZ Journal Surgery*, v. 86, n. 9, p. 648-653, 2016.
22. OXLEY, B. A 3-dimensional-printed patient-specific guide system for minimally invasive plate osteosynthesis of a comminuted mid-diaphyseal humeral fracture in a cat. *Veterinary Surgery*, p. 1-5, 2018.
23. OXLEY, B.; BEHR, S. Stabilisation of a cranial cervical vertebral fracture using a 3D -printed patient-specific drill guide. *Journal of Small Animal Practice*, v. 47, p.257, 2016.
24. OZKADIF, S.; EKEN, E. Modernization process in veterinary anatomy education. *Energy Education Science and Technology Part B: Social and Educational Studies*, v. 4, n. 2, p. 957-962, 2012.
25. PANDEY, P; ZIMITAT, C. Medical students' learning of anatomy: Memorisation, understanding and visualization. *Medical Education*, v. 41, p. 7–14, 2006.
26. PAPADOPOULOS, M.A.; CHRISTOU, P.K.; ATHANASIOU, A.E.; BOETTCHER, P.; ZEILHOFER, H. F.; SADER., et al. Three-dimensional craniofacial reconstruction imaging. *Oral Surgery, Oral Medicine, Oral Pathology and Oral Radiology*, v.93, p.382-93, 2002.
27. PATRONEK, G.; RAUCH, A. Systematic review of comparative studies examining alternatives to the harmful use of animals in biomedical education. *Journal of the American Veterinary Medical Association*, v. 230, n. 1, p. 37-43. 2007.
28. RICHARDSON, D. Is virtual reality a useful tool in the teaching of physiology? *Advances in Physiology Education*, v. 35, p. 117–119, 2011.
29. RODRIGUES, A. B. F.; LIMA, A. C. Q.; NOGUEIRA, C. H. O.; BOGOSSIAN, P. M.; ROCHA, V. N. Utilização de coleópteros na preparação de material osteológico. *PUBVET*, v. 6, n. 3, p. 2-9, 2012.

30. SILVEIRA, M. J.; TEIXEIRA, G. M.; OLIVEIRA, E. F. Análise de Processos Alternativos na Preparação de Esqueletos para Uso Didático. *Acta Scientiarum. Biological Sciences*, v. 30, n. 4, p. 465-472, 2008.
31. SUGAND, K; ABRAHAM, P; KHURANA, A. The anatomy of anatomy: a review for its modernization. *Anatomical Sciences Education*, v. 3, p. 83–93, 2010.
32. VALK, J. V. D.; DEWHURST, D.; HUGHES, I.; ATKINSON, J.; BALCOMBE, J.; BRAUN, H.; GABRIELSON, K.; GRUBER, F.; MILES, J.; NAB, J.; NARDI, J.; WILGENBURG, H. V.; ZINKO, U.; ZURLO, J. Alternatives to the use of animals in higher education. *Alternatives to Laboratory Animals*, v. 27, n. 1, p. 39-52, 1999.
33. VALLIYATE, M.; ROBINSON, N. G.; GOODMAN, J. R. Current concepts in simulation and other alternatives for veterinary education: a review. *Veterinarni Medicina*, v. 57, n. 7, p. 325–337, 2012.
34. XU, N.; WEI, F.; LIU, X., et al. Reconstruction of the upper cervical spine using a personalized 3D-printed vertebral body in an adolescent with Ewing sarcoma. *Spine*, v. 41, n. 1, p. 50-54, 2016.
35. WANG, L.; YE, X.; HAO, Q.; CHEN, Y.; CHEN, X.; WANG, H.; WANG, R.; ZHAO, Y.; ZHAO, J. Comparison of two three-dimensional printed models of complex intracranial aneurysms for surgical simulation. *World Neurosurgery*, v. 103, p. 671-679, 2017.
36. WEINSTOCK, P.; PRABHU, S. P.; FLYNN, K. ORCACH, D. B.; SMITH, E. Optimizing cerebrovascular surgical and endovascular procedures in children via personalized 3D printing. *Journal of Neurosurgery Pediatrics*, v. 31, p. 1-6, 2015.
37. WHITE, D.; CHELULE, K. L.; SEEDHOM, B. B. Accuracy of MRI vs CT imaging with particular reference to patient specific templates for total knee replacement surgery. *The International Journal Of Medical Robotics And Computer Assisted Surgery*, v. 4, n. 3, p. 224-231, 2008.
38. YANG, T.; LIN, S.; TAN, T.; YANG, J.; PAN, J.; HU, C.; LI, J.; ZOU, Y. Impact of 3d printing technology on comprehension of surgical anatomy of retroperitoneal tumor. *World Journal of Surgery*, p. 1-5, 2018.
39. YUSHCHENKO, A.; BERREVILLE, O.; WRIGHT, N.; WHITE, L.; SULLIVAN, E. Elimination of live terminal surgeries in canadian veterinary practice. *ALTEX Proceedings, Pro- ceedings of WC8*, p.395–397, 2012.

APÊNDICES:

Apêndice 01 – Questionário de pesquisa – Alunos

Esse questionário apresenta 3 partes, a primeira é composta por questões que buscam opiniões pessoais, a segunda apresenta questões técnicas básicas sobre a anatomia óssea veterinária e a terceira é composta por questões que buscam diferenciar os dois ossos sintéticos impressos em 3D (ABS e PLA), caso haja diferença entre eles. Todo o questionário faz parte do Projeto de Pesquisa intitulado "Comparação Anatômica Qualitativa entre Vértebras Lombares Caninas Maceradas e Produzidas em Impressão em 3d", cujo objetivo é avaliar se vértebras impressas em 3d são eficientes para o ensino da anatomia veterinária e qual a opinião dos alunos sobre isso.

PARTE 2. QUESTÕES TÉCNICAS - Compare o osso natural com os ossos sintéticos e responda se há diferença na identificação de:	**SIM**	**NÃO**

PARTE 1. QUESTÕES DE OPINIÃO	**SIM**	**NÃO**
1- Você concorda com o uso de partes de cadáveres para o ensino de anatomia veterinária?		
2- Na sua opinião o uso de cadáveres, mesmo de forma regularizada, vai contra os direitos dos animais?		
3- Você acha que as universidades deviam buscar formas de substituir o uso de cadáveres?		
4- Você é capaz de definir qual desses 3 ossos é o natural?		
5- Você acha que o osso produzido em ABS é semelhante ao osso natural?		
6- Você acha que o osso produzido em PLA é semelhante ao osso natural?		
7- Na sua opinião a vértebra produzida em ABS tem cheiro melhor que o osso natural?		
8- Na sua opinião a vértebra produzida em PLA tem cheiro melhor que o osso natural?		
9- Você acha que seria interessante que todos os alunos da sua turma tivessem peças impressas de forma idênticas para o estudo anatômico?		
10- Você tem medo de contrair alguma doença quando manipula um osso obtido de um cadáver?		
11- Você se sente seguro em relação a sua saúde quando manipula a vértebra produzida em ABS?		
12- Você se sente seguro em relação a sua saúde quando manipula a vértebra produzida em PLA?		
13- O fato de ter um osso em mãos que já foi de um animal vivo te proporciona algum sentimento negativo?		
14- Você se sente mais confortável sabendo que nenhum animal foi morto para obtenção desses protótipos?		
15- Você acha que o uso de ossos de vértebras de cadáveres caninos para ensino de anatomia é imprescindível?		
16- Na sua opinião, essas vértebras sintéticas poderiam substituir as vértebras provenientes de cadáveres no ensino da anatomia óssea veterinária?		
17- Se todas as peças (vértebras lombares caninas) forem padronizadas para todos os alunos da mesma classe, o ensino e o aprendizado seriam mais uniformes?		
18- Você acha que com a impressão 3D o ensino poderá ser maximizado com quantidades de peças suficientes para todos os alunos, de forma padronizada e ainda com espécimes de várias raças?		

19- Processo espinhoso		
20- Processo mamilar		
21- Processo transverso		
22- Processo articular cranial		
23- Processo articular caudal		
24- Processo acessório		
25- Corpo vertebral		
26- Olhando as duas vértebras sintéticas durante a identificação das estruturas você notou diferença entre o ABS e o PLA?		
27- Você acha que há algum prejuízo no ensino/aprendizagem anatômico de vértebras lombares de cães impressas em 3D quando comparadas com o osso macerado?		
28- Após conhecer os espécimes impressos e pensar nas possíveis vantagens e desvantagens da impressão 3D, você preferiria ter aulas com ossos impressos no lugar dos ossos cadavéricos?		

PARTE 3. COMPARAÇÃO DAS VÉRTEBRAS SINTÉTICAS – Compare os dois ossos sintéticos e assinale qual foi o melhor para identificação das estruturas. (Somente responda se a resposta da questão 26 for "SIM")	**ABS**	**PLA**
29- Processo espinhoso		
30- Processo mamilar		
31- Processo transverso		
32- Processo articular cranial		
33- Processo articular caudal		
34- Processo acessório		
35- Corpo vertebral		
36- Qual dos dois ossos sintéticos você preferiria ter aulas?		

Universidade: **FCAV - UNESP Jaboticabal ( )** **UNIFRAN ( )**

Ano de graduação: **1° ( )** **2° ( )** **3° ( )** **4° ( )** **5° ( )**

Apêndice 02 – Questionário de pesquisa – Pós – Graduação

Esse questionário apresenta 3 partes, a primeira é composta por questões que buscam opiniões pessoais, a segunda apresenta questões técnicas básicas sobre a anatomia óssea veterinária e a terceira é composta por questões que buscam diferenciar os dois ossos sintéticos impressos em 3D (ABS e PLA), caso haja diferença entre eles. Todo o questionário faz parte do Projeto de Pesquisa intitulado "Comparação Anatômica Qualitativa entre Vértebras Lombares Caninas Maceradas e Produzidas por impressão em 3d", cujo objetivo é avaliar se vértebras mpressas são eficientes para o ensino da anatomia veterinária e qual a opinião dos pós-graduandos sobre isso.

1- Você é capaz de definir qual desses 3 ossos é o natural?		
2- Você acha que o osso produzido em ABS é semelhante ao osso natural?		
3- Você acha que o osso produzido em PLA é semelhante ao osso natural?		
4- Na sua opinião a vértebra produzida em ABS tem cheiro melhor que o osso natural?		
5- Na sua opinião a vértebra produzida em PLA tem cheiro melhor que o osso natural?		
6- Você acha que seria interessante que todos os alunos de uma classe tivessem peças impressas de forma idênticas para o estudo anatômico?		
7- Você tem medo de contrair alguma doença quando manipula um osso obtido de um cadáver?		
8- Você se sente seguro em relação a sua saúde quando manipula a vértebra produzida em ABS?		
9- Você se sente seguro em relação a sua saúde quando manipula a vértebra produzida em PLA?		
10- O fato de ter um osso em mãos que já foi de um animal vivo te proporciona algum sentimento negativo?		
11- Você se sente mais confortável sabendo que nenhum animal foi morto para obtenção desses protótipos?		
12- Você acha que o uso de ossos de vértebras de cadáveres caninos para ensino de anatomia é imprescindível?		
13- Na sua opinião, essas vértebras sintéticas poderiam substituir as vértebras provenientes de cadáveres no ensino da anatomia óssea veterinária?		
14- Se todas as peças (vértebras lombares caninas) forem padronizadas para todos os alunos da mesma classe, o ensino e o aprendizado seriam mais uniformes?		
15- Você se sentiria mais confortável para explicar procedimentos neurocirúrgicos ou afecções para os tutores dos cães usando peças sintéticas ao invés de peças maceradas?		
16- Você acha que seu ensino teria sido melhor se peças anatômicas uniformes e padronizadas tivessem sido utilizadas?		

PARTE 2. QUESTÕES TÉCNICAS - Compare o osso natural com os ossos sintéticos e responda se há diferença na identificação de:	**SIM**	**NÃO**
17- Processo espinhoso		
18- Processo mamilar		
19- Processo transverso		
20- Processo articular cranial		
21- Processo articular caudal		
22- Processo acessório		
23- Corpo vertebral		
24- Olhando as duas vértebras sintéticas durante a identificação das estruturas você notou diferença entre o ABS e o PLA?		
25- Você acha que há algum prejuízo no ensino/aprendizagem anatômico de vértebras lombares de cães impressas em 3D quando comparadas com o osso macerado?		
26- Após conhecer os espécimes impressos e pensar nas possíveis vantagens e desvantagens da impressão 3D, você preferiria ter aulas com ossos impressos no lugar dos ossos cadavéricos?		
27- Você acha que uma vértebra impressa em 3D seria útil para o planejamento de neurocirurgias?		
28- Uma vértebra alterada pode ser impressa rapidamente desde que o paciente seja submetido a TC. Você acha que isso pode minimizar os erros de neurocirurgias?		
29- Além da impressão da vértebra, guias e implantes específicos podem ser projetados para o paciente. Você acha que isso é algo viável?		
30- Na sua opinião a impressão 3D de guias e implantes específicos para o paciente é algo irrelevante?		
31- Você acha que essas vértebras lombares impressas podem ser usadas para treinamentos neurocirúrgicos?		
32- A impressão 3D possibilita a obtenção de peças com afecções e/ou deformidades, você acha que isso é válido para o ensino clínico-cirúrgico, uma vez que essas peças nem sempre podem ser obtidas por maceração?		

PARTE 3. COMPARAÇÃO DAS VÉRTEBRAS SINTÉTICAS – Compare os dois ossos sintéticos e assinale qual foi o melhor para identificação das estruturas. (Somente responda se a resposta da questão 24 for "SIM")	**ABS**	**PLA**
33- Processo espinhoso		
34- Processo mamilar		
35- Processo transverso		
36- Processo articular cranial		
37- Processo articular caudal		
38- Processo acessório		
39- Corpo vertebral		

Graduação: Residente ( ) Mestrando ( ) Doutorando( ) Docente ( )

Apêndice 03 – Questionário de pesquisa – Tutores

Esse questionário apresenta apenas uma parte composta por questões que buscam opiniões pessoais. Todo o questionário faz parte do Projeto de Pesquisa intitulado "Comparação Anatômica Qualitativa entre Vértebras Lombares Caninas Maceradas e Produzidas por impressão em 3d", cujo objetivo é avaliar se vértebras impressas são eficientes para o ensino da anatomia veterinária e qual a opinião dos alunos, pós-graduandos e tutores sobre isso.

Assinale "SIM" ou "NÃO" para as questões abaixo	**SIM**	**NÃO**
1- Você concorda com o uso de partes de cadáveres para o ensino de anatomia veterinária?		
2- Na sua opinião o uso de cadáveres, mesmo de forma regularizada, vai contra os direitos dos animais?		
3- Você acha que as universidades deviam buscar formas de substituir o uso de cadáveres?		
4- Você é capaz de definir qual desses 3 ossos é o verdadeiro?		
5- O fato de ter um osso em mãos que já foi de um animal vivo te proporciona algum sentimento negativo?		
6- Na sua opinião esses ossos sintéticos parecem ser mais seguros à saúde que o osso verdadeiro?		
7- Avaliando as 3 vértebras lado a lado, você nota alguma diferença anatômica entre elas que prejudicaria o estudo a partir de ossos impressos?		
8- Se seu animal estivesse com alguma doença na coluna lombar, você acharia melhor que o veterinário usasse uma vértebra de cadáver para lhe explicar o caso?		
9- Se seu animal estivesse com alguma doença na coluna lombar, você acharia melhor que o veterinário usasse uma vértebra impressa em 3D para lhe explicar o caso?		
10- Você acha que o osso produzido em ABS é semelhante ao osso verdadeiro?		
11- Você acha que o osso produzido em PLA é semelhante ao osso verdadeiro?		
12- Na sua opinião a vértebra produzida em ABS tem cheiro melhor que o osso natural?		
13- Na sua opinião a vértebra produzida em PLA tem cheiro melhor que o osso natural?		

CAPÍTULO 4 - Artigo para a revista "*Advances in Health Sciences Education*"

COMPARAÇÃO ANATÔMICA QUALITATIVA ENTRE FÊMURES CANINOS MACERADOS E FÊMURES IMPRESSOS EM 3D

Resumo

A impressão em 3d já há alguns anos se mostra muito eficaz como método alternativo de ensino, sendo tratada como excelente método para a substituição de cadáveres na disciplina de anatomia nos cursos de medicina. Os modelos impressos também são empregados no planejamento pré-cirúrgico devido à precisão na impressão dos detalhes anatômicos, permitindo inclusive a compreensão do caso e afecção em questão por parte do próprio paciente e de seus familiares. Buscou-se mensurar a aceitação desses ossos sintéticos no ensino e na rotina clínico-cirúrgica por meio de opiniões de alunos, médicos veterinários e tutores de pacientes caninos. Dois fêmures (esquerdo e direito) foram obtidos por maceração biológica de cadáver canino e, em seguida, foram submetidos ao exame de tomografia computadorizada. Programas específicos possibilitaram a confecção e impressão tridimensional de quatro ossos sintéticos, dois com filamento de ABS (*Acrylonitrile Butadiene Styrene*) e dois com filamento de PLA (*Polilatic Acid*). Três questionários diferentes, com questões fechadas ("SIM" ou "NÃO"), foram elaborados a fim de comparar os ossos naturais e sintéticos. O Questionário 1 foi destinado a 400 alunos (GA) de todos os cinco anos da graduação em medicina veterinária, o Questionário 2 foi apresentado a 50 pós-graduandos (GP) (residentes, mestrandos e doutorandos) e docentes de cada uma das Universidades e o Questionário 3 foi direcionado a 50 tutores (GT) de cães atendidos e tratados por qualquer afecção ortopédica e/ou neurológica em cada uma das Universidades. As análises estatísticas foram feitas a partir de variáveis nominais (frequência). O estudo revelou que, apesar de 94,55% dos alunos de graduação e 78,43% dos tutores acreditarem que o uso de cadáveres no ensino da medicina veterinária não vai contra o direito dos animais, 51,50% do GA e 66,67% do GT concordam que as Universidades deveriam buscar métodos alternativos para esse uso. Além disso, a maioria de todos os grupos acredita que o fêmur manufaturado em ABS assemelha-se ao osso natural, levando a um total de 69,75% do

GA e 80,00% do GP a acreditarem que os ossos sintéticos podem substituir os fêmures provenientes de cadáveres no ensino da anatomia. Portanto, o presente estudo demostrou que os modelos anatômicos sintéticos impressos em 3D tiveram boa aceitação como método alternativo de ensino na medicina veterinária, tendo o confeccionado em ABS aceitação superior ao PLA. O objetivo do presente trabalho foi avaliar fêmures caninos produzidos por manufatura aditiva como ferramentas eficazes no ensino da anatomia e cirurgia óssea veterinária, substituindo fêmures cadavéricos.

Palavras-chave: dissecação, impressão 3D, métodos alternativos de ensino, prototipagem.

1. INTRODUÇÃO

A disciplina de anatomia há muitos anos vem sendo ensinada por meio da dissecação de cadáveres. Esse método é visto como padrão ouro e é tratado como a primeira ligação do aluno com seus pacientes. Entretanto muitas Universidades têm buscado meios alternativos eficazes para substituir o emprego de cadáveres e tecidos *ex-vivos* no ensino, devido às inúmeras desvantagens apresentadas por essa metodologia tradicional.

Apesar de diversos meios digitais serem comprovados como eficazes na educação dos alunos, é sabido que o reconhecimento tátil é importante para a compreensão geral da anatomia. Sendo assim, os modelos sintéticos de órgãos são considerados os melhores substitutos da dissecação cadavérica. Contudo os modelos produzidos em silicone ou látex de forma convencional tem desvantagens que minimizam seu uso, como imprecisões e custo de produção elevado. Mas atualmente a impressão em 3d tem alterado esse cenário por corrigir essas desvantagens.

A impressão tridimensional possibilita a produção de múltiplas peças idênticas a partir de imagens médicas realizadas por tomografia computadorizada ou ressonância magnética. Dessa forma, tornou-se possível a produção de órgãos sintéticos com detalhes anatômicos idênticos aos naturais, baixo custo e relativa velocidade. Devido a essas vantagens, a impressão em 3d está sendo muito empregada no ensino e na rotina clínico-cirúrgica de medicina, porém essa ainda não é a realidade da medicina veterinária, especialmente no Brasil onde os estudos utilizando essa forma de produção são raros.

Atualmente o uso de animais vivos como recurso didático é algo incomum, pois além de ser visto como inaceitável por muitos alunos, as instituições responsáveis por fiscalizar o emprego da ética animal abominam esse método de ensino. Esse cenário já

foi diferente: até os anos de 1980 era comum encontrar animais vivos sendo utilizados no ensino de disciplinas como farmacologia, anatomia, fisiologia e cirurgia dos cursos superiores de medicina e medicina veterinária (VALK et al. 1999; HART et al. 2005; PATRONEK e RAUCH, 2007). Parte da justificativa usada para defender o uso de animais como ferramenta de ensino consistia na afirmativa de que as disciplinas da área médica só podiam ser compreendidas se fossem baseadas em evidências, ou seja, as experiências deveriam ser visibilizadas pelos alunos (VALK et al. 1999; BALCOMBE 2001).

Conforme a conscientização sobre ética animal foi se concretizando na sociedade de maneira geral, pesquisas que buscavam métodos alternativos ao uso de animais como recurso didático se tornaram cada vez mais frequentes e específicas (PATRONEK e RAUCH 2007; YUSHCHENKO et al. 2012). Os resultados desses estudos demonstravam que os animais poderiam ser substituídos por cadáveres e tecidos cadavéricos em disciplinas que envolviam procedimentos invasivos, como cirurgias e dissecação, sem comprometer o aprendizado dos alunos e os direitos dos animais (BALCOMBE 2001; HART et al. 2005; YUSHCHENKO et al. 2012). Isso gerou mudanças significativas na medicina veterinária, principalmente nos estudos de anatomia e cirurgia onde a utilização de cadáveres e material *ex-vivo* passaram a ser o padrão ouro. No entanto esse método apresenta desvantagens relevantes (MERINO et al. 2018; LI et al. 2018).

A medicina veterinária envolve o estudo de várias espécies e raças, tornando necessária manutenção de estoque com grande quantidade de peças cadavéricas para que as particularidades anatômicas de cada espécie sejam ensinadas e aprendidas. Sendo assim, é preciso que as Universidades disponham de infraestrutura específica e de grande extensão (o que é normalmente oneroso) (OZKADIF e EKEN. 2012; VALLIYATE et al. 2012). As peças cadavéricas não são facilmente obtidas, pois é recomendado que os corpos sejam de animais que foram submetidos à eutanásia devido a doenças terminais ou que morreram por causas naturais, no entanto, isso denota uma limitação caso a Universidade não tenha programas de obtenção de cadáveres. Outra desvantagem da utilização de materiais *ex-vivo* é a necessidade do armazenamento em formaldeído que é altamente tóxico para as pessoas que o manipulam ou estão expostas constantemente como os alunos, docentes e técnicos (HART et al. 2005; VALLIYATE et al. 2012).

Quando se trata de peças ósseas além do armazenamento é preciso submeter a peça à maceração para que os tecidos moles em íntimo contato com o osso sejam removidos e os acidentes ósseos se tornem totalmente visíveis (MAIORANA e VALEN 1985). Esse

processo pode gerar odores desagradáveis, causar problemas de saneamento, além de produzir potenciais contaminantes. Dentre as diferentes formas de maceração a biológica ganha destaque, pois com esse método é possível limpar peças ósseas de animais pequenos preservando os detalhes anatômicos. Isso pode ser alcançado a partir da decomposição dos tecidos por microrganismos ou por meio de larvas necrófagas de insetos específicos (SILVEIRA et al. 2008; RODRIGUES et al. 2012).

Considerando todas essas desvantagens, métodos alternativos ao uso de cadáveres e outros materiais *ex-vivo*, principalmente nos estudos anatômicos e cirúrgicos, são desejáveis e estão sendo buscados por diversas instituições de Ensino Superior (YUSHCHENKO et al. 2012; KHOT et al. 2013). Dessa forma, métodos digitais, manequins plásticos e modelos sintéticos de órgãos e membros estão ganhando destaques nos últimos anos (KHOT et al. 2013; O´REILLY et al. 2016; MERINO et al. 2018). Tais métodos quando comparados à metodologia de ensino padrão, baseada em dissecação de cadáveres, demonstram ser igualmente eficazes na aprendizagem dos alunos (PATRONEK e RAUCH 2007; LOMBARDI et al. 2014).

Métodos simples como a apresentação de imagens ou vídeos são efetivos para a substituição do método tradicional baseado em dissecação (OZKADIF e EKEN 2012; VALLIYATE et al. 2012). Lombardi et al. (2014) compararam a dissecação de cadáveres com o ensino por simulação virtual a partir de programas computacionais e relataram que os alunos que foram ensinados por meio do computador tiveram desempenho superior ao grupo que realizou dissecação, principalmente em questões que correlacionavam fisiologia e anatomia. Além disso, métodos alternativos não geram sentimentos ruins nos alunos, uma vez que não tem relação direta com os animais (VALLIYATE et al. 2012).

Uma limitação dos programas de reconstrução digital é a impossibilidade de reconhecimento tátil – as peças anatômicas ósseas, por exemplo, são constituídas de vários acidentes e protuberâncias que devem ser reconhecidas pelos alunos por serem detalhes importantes para compreensão anatômica do sistema músculo esquelético. Sendo assim, modelos tridimensionais palpáveis são mais eficazes para o ensino da anatomia (ABOUHASHEM et al. 2015; OXLEY. 2018; YANG et al. 2018). Outra vantagem é que modelos físicos sintéticos baseados em estruturas anatômicas são mais prazerosos para o estudo, pois não apresentarem odor desagradável, diferente das peças cadavéricas (VALLIYATE et al. 2012; YUSHCHENKO et al. 2012).

Sendo assim os métodos alternativos de ensino que empregam modelos físicos tridimensionais de órgãos são considerados a melhor forma para substituição do estudo

em cadáveres e material *ex-vivo*, pois, além das vantagens já mencionadas, esses modelos não precisam de armazenamento especial e facilitam a obtenção de grande estoque de peças anatômicas idênticas (ABOUHASHEM et al. 2015; FREIDIEU et al. 2015; O´REILLY et al. 2016; LI et al. 2018; MERINO et al. 2018). Até alguns anos atrás era difícil conseguir modelos plásticos sintéticos idênticos aos órgãos naturais porque a forma convencional de fabricação dessas peças tinha custo de produção elevado, demandava muito tempo e na maioria das vezes continha imprecisões, tornando esses modelos desvantajosos (FREIDIEU et al. 2015; WANG et al. 2017). Porém com a popularização da impressão tridimensional (3D) novas possibilidades estão surgindo nas áreas de saúde (MULFORD et al. 2016).

Esse tipo de impressão, também chamado de prototipagem rápida e manufatura por adição de camadas foi criada na década de 1980 com o intuito de acelerar a produção industrial e minimizar a interferência humana, objetivando diminuir os erros e aumentar a qualidade do produto (GIANNATRIS e DEDOUSSIS, 2009). Com os avanços no processo de impressão 3D e a evolução dos materiais, essa forma de produção se popularizou e passou a abranger novas áreas, como a medicina (HIUE et al. 2005), e muito recentemente a medicina veterinária (HESPEL et al. 2014; WINER et al. 2017; HAMILTON-BENNETT et al. 2018).

Para a obtenção de um modelo anatômico impresso é necessário, inicialmente, obter imagens por modalidades diagnósticas sensíveis como a tomografia computadorizada (TC) e a ressonância magnética (RM) (WHITE et al. 2008). É importante ressaltar que dentre as duas modalidades a tomografia computadorizada se mostra o melhor método para se obter a impressão, principalmente quando se trata de estruturas ósseas, uma vez que a atenuação dos raios emitidos pelo aparelho de TC é maior no osso do que nos tecidos adjacentes, aumentando assim a definição da imagem óssea e consequentemente a qualidade do modelo físico que será impresso (WHITE et al. 2008, AMORIM et al. 2015).

As imagens obtidas são armazenadas e exportadas para softwares específicos em formato DICOM (*digital imaging and communications in medicine*), que é a extensão padrão para imagens médicas diagnósticas (AMORIM et al. 2015; MITOURAS et al. 2015). No computador, é possível construir modelos 3D virtuais para avaliação em tela plana, ou seja, bidimensional. Nessa fase, chamada de pós-processamento, também é permitido que áreas da estrutura estudada possam ser refinadas para posterior impressão. Ao final dessa etapa a imagem deve ser convertida para formato que seja reconhecido

pela impressora, uma vez que esta não reconhece o padrão DICOM (HESPEL et al. 2014; AMORIM et al. 2015).

Atualmente estão disponíveis sete tipos de impressoras capazes de imprimir objetos tridimensionais, sendo que esses tipos se diferem quanto ao material que utilizam e a forma que dispõem as camadas durante o processo de impressão. Os materiais utilizados podem ser encontrados na forma de filamentos sólidos, compostos líquidos, pó ou folhas (MITOURAS et al. 2015; MULFORD et al. 2016). Na área médica, principalmente na ortopedia, a modalidade que usa a deposição de material fundido ganha destaque por ser rápida, econômica e por gerar peças com boa resolução (MASHIKO et al. 2015; WONG et al. 2017; YANG et al. 2018). Essa forma de impressão (deposição de material fundido) utiliza filamentos de polímeros sintéticos como PLA (*Polilatic Acid*) e ABS (*Acrylonitrile Butadiene Styrene*) para a produção dos modelos. Para tal, uma bobina desenrola o filamento que passa por um bico extrusor aquecido mudando o estado sólido do filamento, permitindo a adição das camadas e confecção da estrutura (MASHIKO et al. 2015; MULFORD et al. 2016).

Os modelos físicos anatômicos produzidos por deposição de material fundido têm menor custo de produção e são mais precisos na confecção de detalhes anatômicos quando comparados aos modelos plásticos convencionais produzidos em látex ou silicone (MASHIKO et al. 2015; WANG, et al. 2017). Na construção de modelos tridimensionais de vasos intracranianos de crianças, por exemplo, a precisão dessa modalidade é de 94 a 100% para a produção dos detalhes, com erros de no máximo 2 mm (WEINSTOCK et al. 2015). Além disso, os materiais utilizados comumente para a impressão dessas peças anatômicas, sendo eles o ABS e o PLA, não trazem risco a saúde das pessoas que os manipulam (GUMPERLEIN et al. 2018). Devido a essas vantagens, a impressão de modelos anatômicos por extrusão de filamentos sintéticos está sendo empregada no ensino de medicina, se mostrando a melhor alternativa para a substituição dos cadáveres, além de ser muito útil para planejamento pré-cirúrgico e educação dos pacientes e de seus familiares (MASHIKO et al. 2015; WEINSTOCK et al. 2015; O´REILLY et al. 2016; WANG, et al. 2017; YANG et al. 2018).

Devido à facilidade de produção de múltiplas peças idênticas baseadas em exames de imagens, a impressão em 3d se mostra vantajosa para o ensino da medicina veterinária. Tais características já citadas facilitariam a obtenção de estoque com peças anatômicas de diversas espécies e/ou raças com custo baixo (OXLEY et al. 2016; LI et al. 2018). Para se ter ideia, o custo médio de impressão de um crânio felino associado as sete vértebras

cervicais, é inferior a US$ 2,00 – obviamente que esse valor se altera dependendo da dimensão da estrutura, porém dificilmente o mesmo ultrapassa US$ 5,00 (HESPEL et al. 2014). Essa modalidade vem sendo explorada, principalmente no planejamento de cirurgias ortopédicas e neurológicas na produção de guias específicos para o paciente veterinário (OXLEY 2018; HAMILTON-BENNETT et al. 2018), sendo útil no planejamento de casos complexos e na educação dos tutores desses animais (WINER et al. 2017). Entretanto falta na literatura trabalhos que avaliem o impacto desses modelos anatômicos físicos no ensino da medicina veterinária.

3. JUSTIFICATIVA

A impressão em 3d já há alguns anos se mostra muito eficaz como método alternativo de ensino, sendo tratada como excelente método para a substituição de cadáveres na disciplina de anatomia nos cursos de medicina. Os modelos impressos também são empregados no planejamento pré-cirúrgico devido à precisão na impressão dos detalhes anatômicos, permitindo inclusive a compreensão do caso e afecção em questão por parte do próprio paciente e de seus familiares (MASHIKO et al. 2015; WEINSTOCK et al. 2015; O´REILLY et al. 2016; WANG, et al. 2017; YANG et al. 2018).

Contudo na medicina veterinária a impressão em 3d ainda não está sendo explorada como poderia, especialmente no Brasil onde não foram encontrados estudos que avaliassem o impacto desses modelos tanto no ensino, quanto na rotina clínico-cirúrgica na medicina veterinária. Dessa forma, os resultados do presente trabalho poderão definir se os modelos anatômicos produzidos por adição de material sintético podem ser empregados no ensino da anatomia óssea veterinária, além de determinar a aceitação dos alunos, médicos veterinários já formados e tutores dos pacientes.

4. OBJETIVOS

Objetivou-se com esse estudo:

- Avaliar a eficácia de fêmures (direito e esquerdo) manufaturados por adição de camadas de ABS e PLA como método para a compreensão da anatomia quando comparados a fêmures naturais obtidos por meio da maceração de cadáveres.

- Verificar a aceitação dos alunos, tutores de pacientes e médicos veterinários formados quanto ao emprego desses ossos sintéticos no ensino da anatomia veterinária por meio de questionários após contato com os grupos.

5. MATERIAL E MÉTODOS

O projeto foi submetido à Comissão de Ética de Uso de Animais (CEUA) da Faculdade de Ciências Agrárias e Veterinárias da Universidade Estadual Paulista, UNESP, Câmpus de Jaboticabal – SP, sendo aceito sob número de protocolo 017561/18 (Anexo I). Como a pesquisa envolve a opinião de pessoas, foram seguidas as recomendações da Resolução 196/96 do Conselho Nacional de Saúde e, para isso, um termo de consentimento livre e esclarecido foi desenvolvido abordando detalhes e objetivos do projeto. Esse termo foi submetido ao Comitê de Ética em Pesquisa (CEP) de cada uma das Universidades envolvidas e entregue a cada um dos participantes, que somente se engajaram na pesquisa quando concordaram e assinaram o termo.

5.1 – Ossos naturais

Os ossos naturais foram obtidos de acordo com o processo de maceração biológica. Primeiramente, dois fêmures (esquerdo e direito), juntamente com alguns anexos de tecidos musculares e tendinosos, foram removidos de um cadáver canino pequeno que veio à óbito por causas naturais. Os tecidos moles foram minuciosamente dissecados com auxílio de pinças de dissecação e bisturi até que o tecido ósseo se tornasse visível. Em seguida, foram armazenados em recipiente hermeticamente fechado por 30 dias objetivando a proliferação de microrganismos que concluíssem a decomposição dos tecidos moles restantes. Ao término desse prazo, as peças ósseas foram fervidas, por três minutos, em solução composta por peróxido de hidrogênio 10 volumes e água e, posteriormente, foram deixadas expostas ao sol por 48 horas para total secagem, acarretando o clareamento do tecido ósseo e evidenciando os detalhes anatômicos.

5.2 – Ossos sintéticos

Os fêmures naturais anteriormente obtidos foram submetidos a exames de TC (Toshiba Asteion Super 4 helicoidal) com cortes de 2mm de espessura e posterior reconstrução 3D digital a partir do programa 3D Slicer® (Figura 1). A impressão foi realizada por meio da impressora Prusa I3 com a extrusão de filamentos em ABS e PLA incolores, objetivando assemelhar-se à tonalidade dos fêmures naturais. Foram

produzidos quatro fêmures sintéticos, dois a partir do fêmur cadavérico direito (um em ABS e outro em PLA) e dois a partir do fêmur esquerdo (um em ABS e outro em PLA) (Figura 2). Dois fêmures sintéticos, um de cada material, foram destinados juntamente com seu respectivo fêmur natural à Universidade de Franca (UNIFRAN), enquanto os demais destinaram-se à UNESP, Câmpus de Jaboticabal, para que as avaliações fossem feitas simultaneamente nas duas Universidades.

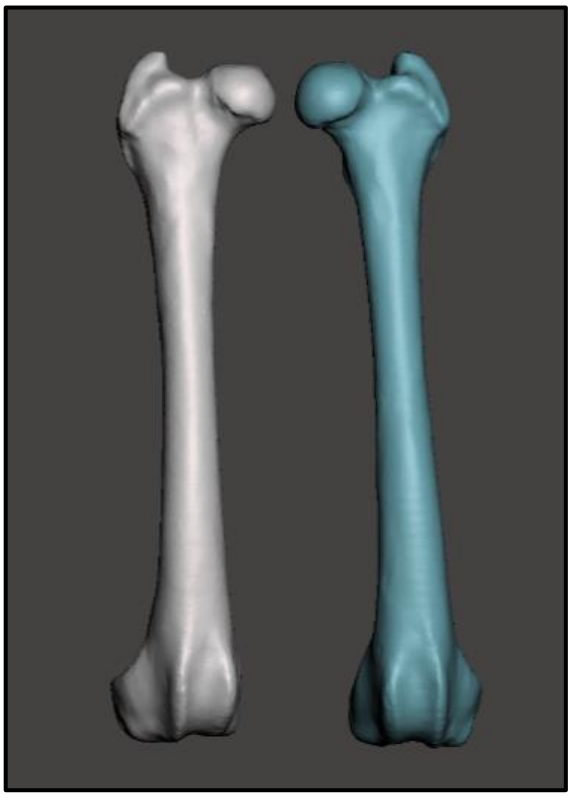

Figura 1. Imagem computacional da reconstrução 3D dos fêmures direito e esquerdo obtida a partir das imagens de tomografia computadorizada dos ossos macerados.

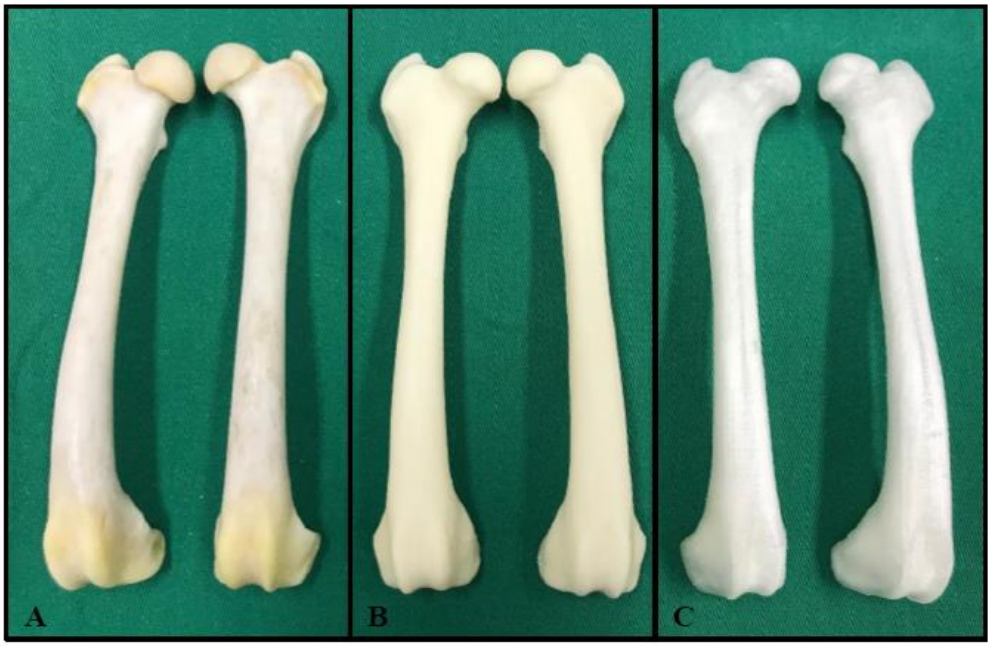

Figura 2. Imagens fotográficas dos fêmures caninos direito e esquerdo utilizados no projeto. **A –** Fêmures caninos obtidos a partir do processo de maceração biológica (fêmures naturais). **B –** Fêmures caninos obtidos a partir da impressão 3D em ABS. **C –** Fêmures caninos obtidos a partir da impressão 3D em PLA.

5.3 – Questionário

Por envolver grupos contendo pessoas com níveis variados de conhecimento técnico em anatomia veterinária, foram elaborados três questionários diferentes com questões fechadas de respostas simples (“SIM” ou “NÃO”). O questionário 1 (Apêndice 1) continha perguntas pessoais e com conteúdo técnico de nível básico, de acordo com o que é ensinado na disciplina de anatomia das Universidades envolvidas. Este foi respondido por 400 alunos de todos os cinco anos da graduação em medicina veterinária, sendo 200 matriculados no curso de medicina veterinária da Faculdade de Ciências Agrárias e Veterinárias da Universidade Estadual Paulista, UNESP, Câmpus de Jaboticabal e 200 na Universidade de Franca, UNIFRAN, Franca – SP. O questionário 2 (Apêndice 2) era composto por questões de opinião e técnicas, algumas correlacionando a utilização dos modelos ósseos em procedimentos cirúrgicos. Este foi destinado a 50 pós-graduandos (residentes, mestrandos e doutorandos) e docentes de ambas as Universidades. O questionário 3 (Apêndice 3) continha perguntas de opinião e comparativas entre os modelos ósseos, com a intenção de avaliar a visão dos tutores em

relação a essas estruturas. Este foi respondido por 50 tutores de pacientes caninos que foram atendidos e tratados por qualquer afecção ortopédica e/ou neurológica nas duas Universidades. As estruturas anatômicas que foram comparadas entre os ossos naturais e sintéticos estão representadas na Figura 3.

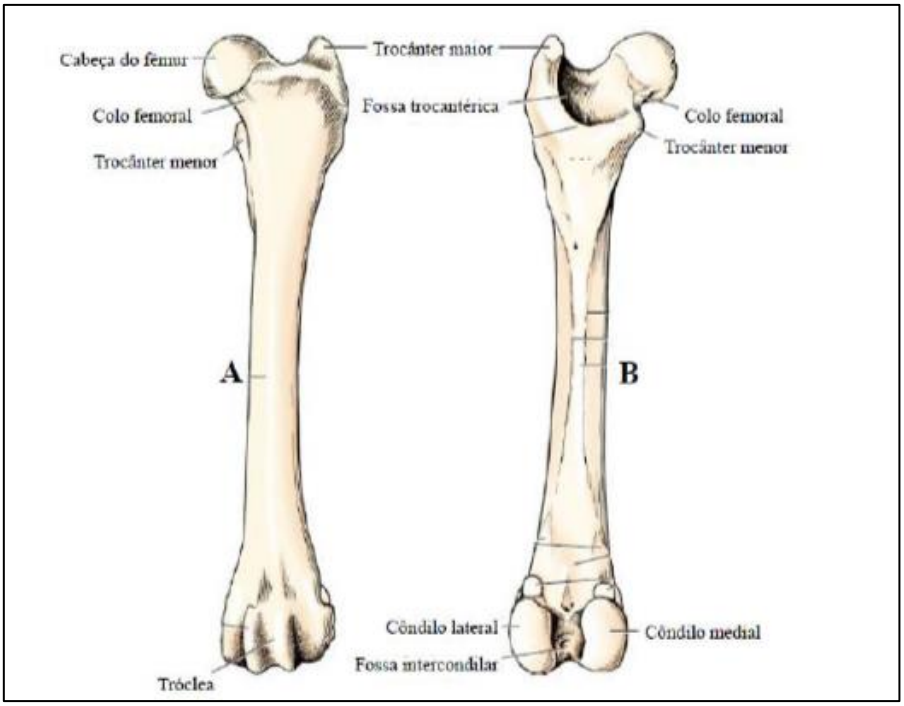

Figura 3. Representação esquemática da anatomia de um fêmur canino esquerdo. **A -** Vista cranial. **B -** Vista caudal.

Fonte: adaptado de Evans e De Lahunta (2010).

5.4 – Descrição dos Grupos

As amostras foram separadas em três grupos, o grupo com o questionário número 1 respondido pelos alunos (GA), o grupo com o questionário 2 respondido pelos pós-graduandos e docentes (GP) e grupo com as respostas do questionário 3 destinado aos tutores (GT) dos animais atendidos na rotina do hospital das Universidades participantes. Os dois primeiros grupos (GA e GP) ainda foram divididos em subgrupos para melhor avaliação dos resultados.

O Grupo dos Alunos (GA) teve cinco subdivisões, cada qual referente a um ano da graduação em medicina veterinária. Sendo assim, os subgrupos foram os seguintes: GA1 – que incluiu as respostas obtidas pelos alunos do primeiro ano em medicina veterinária; GA2 – com os resultados do segundo ano; GA3 – referente ao terceiro ano; GA4 – referente ao quarto ano; e GA5 – referente ao quinto ano em medicina veterinária.

No Grupo dos Pós-Graduandos e docentes (GP) foi feito quatro subdivisões referentes ao nível acadêmico do participante. O GPR foi composto por residentes da área cirúrgica de ambas as Universidades (UNESP - Câmpus de Jaboticabal e UNIFRAN). A segunda subdivisão foi para os mestrandos, sendo identificada pela sigla GPM. O GPDT foi destinado às amostras obtidas com os doutorandos e o GPDO foi composto pelas respostas dos docentes da área de cirurgia de ambas as Universidades (UNESP - Câmpus de Jaboticabal e UNIFRAN).

5.5 – Análise estatística

Na análise estatística, as respostas foram convertidas em números, a fim de facilitar a tabulação dos resultados e execução dos testes. A resposta "NÃO" foi convertida para "0" e a resposta "SIM" para o número "1". O mesmo aconteceu com as variáveis de Universidades, onde a FCAV/UNESP, Campus de Jaboticabal foi "0" e a UNIFRAN o número "1". As porcentagens referentes a cada questionamento foram tabuladas, tanto em relação aos grupos quanto aos subgrupos, e, por fim, os dados foram confrontados e analisados.

6. RESULTADOS

Para os alunos da graduação, 98,64% concordam com o uso de cadáveres no ensino da anatomia veterinária e 94,55% acreditam que essa prática não vai contra o direito dos animais, pois é realizada de forma regularizada. Essa alta aceitação associada aos métodos alternativos de ensino até então disponíveis refletem no fato de que apenas 51,50% acreditam que as Universidades deveriam buscar formas de substituí-los.

Apesar da quase totalidade dos alunos ser favorável à utilização de cadáveres no ensino, 14,17% ainda têm medo de contrair alguma doença ao manipular materiais *ex-vivo* e 10,63% sentem algo negativo ao manusear uma peça cadavérica. Em contrapartida, quando foram apresentados a eles os modelos ósseos sintéticos, 74,11% afirmaram que se sentiram mais confortáveis em saber que nenhum animal veio à óbito para obtenção desses protótipos e 95,09% se sentiram mais seguros em relação a sua saúde ao manipular o material sintético.

Os alunos tiveram a oportunidade de visibilizar, manipular e comparar os modelos sintéticos com o osso natural e, de acordo com essa análise, 58,72% dos alunos acreditam que os modelos impressos apresentam melhor odor do que o osso macerado e 91,83% acharam interessante a possibilidade de todos os alunos terem modelos sintéticos

idênticos para o estudo anatômico individual. O contato com essa nova ferramenta de ensino pôde proporcionar uma visão diferenciada dos métodos alternativos ao uso de cadáveres no ensino da anatomia e os seguintes dados revelam isso: 69,75% acreditam que os ossos sintéticos poderiam sim substituir as peças cadavéricas no ensino anatômico do sistema esquelético, 79,56% acreditam que o ensino e o aprendizado seriam mais uniformes quando utilizadas as peças sintéticas padronizadas e 96,73% acreditam que a impressão 3D maximizará o aprendizado anatômico ao fornecer peças em quantidade suficiente para todos os alunos, de forma padronizada e ainda possibilitar a confecção de protótipos de diferentes espécies e raças.

Durante a inspeção minuciosa dos ossos sintéticos e macerado foi possível identificar e comparar cada estrutura óssea nos modelos disponíveis, objetivando avaliar o grau de precisão e detalhamento da impressão 3D e se este método de confecção acarretaria prejuízos à identificação e fidedignidade dos acidentes ósseos. Nove estruturas foram comparadas: cabeça do fêmur, trocânter maior, trocânter menor, fossa trocantérica, colo femoral, tróclea, côndilo medial, côndilo lateral e fossa intercondilar. Todas essas estruturas foram avaliadas entre 75,20 e 83,92% de similaridade entre os modelos sintéticos e macerado, sendo, de acordo com a opinião dos alunos, o trocânter menor a estrutura menos semelhante com a natural (75,20%) e o côndilo lateral a mais equivalente (83,92%). Ao final dessa análise comparativa minuciosa, 67,85% dos alunos acreditam que a impressão 3D de ossos longos caninos, se utilizada como substituta do uso de cadáveres, não acarretaria prejuízos à aprendizagem.

Por fim, a comparação foi entre os dois modelos sintéticos e 92,92% dos alunos encontraram similaridade entre o fêmur em ABS e o natural, ao passo que apenas 53,68% acharam que o modelo em PLA era semelhante ao natural. Nesse mesmo âmbito, 75,75% do GA encontraram diferenças entre os dois modelos sintéticos durante a identificação das estruturas ósseas, sendo o fêmur confeccionado em ABS superior ao PLA na qualidade da impressão tridimensional de todas as nove estruturas avaliadas, tornando-o o modelo no qual melhor se identificou todas essas estruturas e, portanto, o mais semelhante ao natural. Dessa forma, entre os dois modelos sintéticos disponíveis, 96,04% dos alunos prefeririam ter o osso em ABS como método alternativo ao uso de cadáveres no ensino da anatomia veterinária.

Já para o grupo composto por pós-graduandos e docentes, apenas 55,56% acreditam que o uso de peças provenientes de cadáveres é imprescindível para o ensino da anatomia veterinária. Nesse quesito, a maioria dos residentes e doutorandos ainda vê a utilização

de material *ex-vivo* como indispensável no ensino, ao passo que a maioria dos docentes e mestrandos já vê que outros métodos alternativos poderiam substituir esse uso sem prejuízos à aprendizagem.

Quanto à percepção em manipular peças oriundas de cadáveres, 24,44% do GPG têm medo de contrair alguma doença e 4,44% sentem algo negativo quando manuseiam tal material. Todavia, quando foram apresentados a eles os modelos ósseos sintéticos, 58,89% do GPG acreditam que esses modelos apresentaram melhor odor que o macerado, 95,56% se sentiram seguros quanto a sua saúde ao manipular peças sintéticas e 62,22% mais confortáveis em saber que nenhum animal veio à óbito para sua confecção.

Ao realizar a comparação detalhada entre os modelos sintéticos e natural, as nove estruturas ósseas foram igualmente avaliadas: cabeça do fêmur, trocânteres maior e menor, fossa trocantérica, colo femoral, tróclea, côndilos lateral e medial e fossa intercondilar. O GPG encontrou entre 55,56 e 82,22% de similaridade entre essas estruturas impressas em 3d e as naturais, sendo, para eles, a cabeça do fêmur a menos semelhante (55,56%) e a tróclea a mais semelhante (82,22%). Ao final dessa análise, 80,00% do GPG acreditam que tais modelos sintéticos poderiam sim substituir as peças ósseas cadavéricas no ensino da anatomia veterinária, com 81,82% dos docentes favoráveis a essa substituição.

Quando os dois modelos sintéticos foram comparados entre si, 82,22% do GPG encontraram diferenças entre eles durante a identificação das estruturas ósseas. No total, 93,33% acharam o fêmur em ABS semelhante ao natural, ao passo que apenas 42,22% encontraram similaridade entre o modelo em PLA e o natural. Portanto, o fêmur impresso em ABS foi superior ao PLA em todas as avaliações estruturais.

Por fim, o último aspecto abordado no questionário destinado ao GPG relacionava-se à aplicabilidade dos modelos anatômicos sintéticos no planejamento e treinamento de cirurgias ortopédicas. Nesse quesito, 95,56% do GPG acreditam que o modelo sintético seria útil no planejamento de cirurgias ortopédicas a partir da impressão tridimensional de espécimes anatômicos com a afecção a ser tratada e que isso poderia minimizar os erros transoperatórios, 93,33% acreditam que esses modelos também poderiam ser utilizados no treinamento de cirurgias e 97,78% acreditam que a impressão 3D é válida para o ensino clínico-cirúrgico, uma vez que peças com afecções e/ou deformidades nem sempre podem ser obtidas por meio de maceração.

Para o grupo composto pelos tutores, 92,16% concordam com o uso de cadáveres no ensino da anatomia veterinária, 82,35% não apresentam nenhum sentimento negativo

ao manipular peças cadavéricas e 78,43% acreditam que essa prática, por ser regularizada, não vai contra o direito dos animais. Entretanto, quando questionados a respeito de métodos alternativos a esse uso, 66,67% dos tutores acreditam que as Universidades deveriam sim buscar novas alternativas de ensino.

Após apresentação dos modelos ósseos sintéticos e comparação com o fêmur macerado, 31,37% do GT acreditam que os ossos impressos em 3d são mais seguros à saúde e 50,98% acreditam terem melhor odor do que o modelo natural. Seguindo a tendência dos demais grupos, apenas 50,98% do GT viram similaridade do modelo em PLA com o natural, enquanto 92,16% acharam o fêmur confeccionado em ABS semelhante ao macerado. Isso levou a um total de 70,59% de tutores que não notaram diferenças anatômicas significativas entre os modelos que pudessem prejudicar o ensino veterinário.

Por fim, quando questionados a respeito da aceitação do médico veterinário utilizar os modelos ósseos disponíveis para explicar possíveis afecções envolvendo o fêmur do seu animal, 58,82% dos tutores aprovariam ouvir explicações que envolvesse tanto o fêmur impresso em 3d quanto o macerado, sem evidenciarem preferências por um modelo específico.

7. DISCUSSÃO

Há muitos anos o ensino da anatomia veterinária é pautado na utilização de cadáveres, fazendo dessa metodologia um pilar educacional (ALBANESE 2010; KHOT et al. 2013; LOMBARDI et al., 2014; FREDRIEU et al. 2015). Esse tradicionalismo pedagógico, por resultar em excelência na aprendizagem, sempre foi bem aceito no ambiente educacional, e isso refletiu, de certa forma, na aceitação social. Em consonância, de acordo com o presente estudo, 98,64% dos alunos e 92,16% dos tutores concordam com a utilização de cadáveres no ensino da anatomia veterinária e a maioria de ambos os grupos também acredita que essa prática não fere os direitos dos animais, uma vez que é regularizada.

Entretanto, há algumas décadas, iniciou-se um processo de mudança ideológica envolvendo o uso de animais no ensino e na pesquisa, objetivando substituir, reduzir e refinar o uso de animais nos mais diversos âmbitos educacionais (FLECKNELL 2002). Tal ideologia progressivamente se consolidou, popularizou e atualmente exerce importante influência nos comitês de éticas e legislações, o que leva, portanto, a mudança de mentalidade também social (FLECKNELL 2002; YUSHCHENKO et al. 2012).

Atualmente, não é raro a ocorrência de manifestações sociais repugnando determinado ato ou produto devido ao envolvimento de animais no seu processo e, atrelado a isso, constrói-se sentimento negativo associado a essa utilização de seres vivos e encoraja-se a sua substituição por métodos alternativos inanimados. Esse sentimento torna-se inconscientemente embutido, de tal forma que, apesar de um total de 97,84% de alunos e tutores serem favoráveis à utilização de cadáveres no ensino, 11,48% sentem algo negativo associado à manipulação de peças cadavéricas e 53,35% são favoráveis à utilização de métodos alternativos de ensino, mesmo sendo, a princípio, adeptos da metodologia tradicional.

A repulsa pela substituição do uso de cadáveres no ensino é mais acentuada dentro do ambiente educacional, principalmente entre os discentes. Enquanto apenas um terço dos tutores não são favoráveis a essa mudança, quase metade (48,50%) dos alunos entrevistados da graduação não a aceitam e, igualmente, 64,70% dos discentes da pós-graduação acreditam que o uso de peças oriundas de cadáveres é imprescindível para o ensino. Tais resultados podem ter algumas explicações. De acordo com a ideologia pedagógica de que o ensino deve basear-se em evidências, a utilização de animais nas práticas de dissecação tornou-se justificável e eficaz e, dessa forma, algumas linhas de pensamento surgiram em resistência a essas mudanças por acreditarem que a substituição do uso de cadáveres poderia desvencilhar o aprendizado às evidências (VALK et al. 1999; BALCOMBE 2001).

Outra possível justificativa para essa negação em adotar substitutos ao uso de cadáveres reside na baixa eficácia dos métodos alternativos até então disponíveis para os alunos. Atualmente, o método computacional envolvendo *software* de dissecação virtual é um dos mais utilizados como substituto por muitas instituições (DRAKE et al. 2009; SUGAND et al. 2010; KHOT et al. 2013). Essa ferramenta replica virtualmente as peças anatômicas e possibilita a visibilização tridimensional das mesmas estruturas que o objeto real, porém através da tela do computador (KHOT et al. 2013). Entretanto, a desvantagem dessa metodologia, e que está associada à ineficácia na aprendizagem, consiste na ausência da experiência tátil proporcionada pelo sistema. Quando a observação de estruturas complexas se soma à palpação, tem-se como resultado o melhor entendimento e assimilação das descrições anatômicas, e isso os modelos virtuais não conseguem promover, resultando em baixa estima para a inclusão dessa prática virtual na grade curricular dos cursos (LOMBARDI et al. 2014).

Diante da baixa eficácia das modalidades alternativas e das desvantagens associadas à utilização de cadáveres no ensino da anatomia veterinária, uma nova ferramenta tecnológica vem sendo utilizada nas mais diversas áreas e conquistando seu espaço como recurso didático inovador, eficaz e economicamente viável: os modelos anatômicos tridimensionais impressos em 3d (ABOUHASHEM et al. 2015; FREDIEU et al. 2015; LI et al. 2018; MERINO et al. 2018). A partir de imagens de tomografia computadorizada de estruturas anatômicas verdadeiras, esse método é capaz de imprimir peças sintéticas fidedignas ao modelo natural, preservando os detalhes e desprovendo o produto final das desvantagens associadas às peças cadavéricas: odor, insalubridade durante o preparo e manipulação, infraestrutura necessária para conservação e questões éticas relacionadas à utilização de animais. Além disso, do ponto de vista pedagógico, proporciona experiências visual e tátil aos alunos por conservar os mesmos relevos anatômicos que a peça macerada, e ainda possibilita a impressão de inúmeros espécimes por baixo custo (HART et al. 2005; OZKADIF e EKEN, 2012; VALLIYATE et al. 2012; FREDRIEU et al. 2015; LI et al. 2018; MERINO et al. 2018).

Frente a isso, conhece-se as vantagens teóricas que esse método pode oferecer, porém, até então, era desconhecido a repercussão da aplicabilidade dessa metodologia no ensino. Por isso o estudo em tela objetivou avaliar a opinião de pessoas com diferentes níveis de conhecimento técnico em anatomia veterinária e comprovou justamente a viabilidade de utilizar esses modelos sintéticos impressos em 3d no ensino. Isso porque, após análise comparativa minuciosa entre os modelos sintéticos e natural, 70,87% dos entrevistados com maior conhecimento técnico (discentes da graduação e pós-graduação e docentes) e 70,59% dos tutores acreditam que os protótipos poderiam substituir as peças oriundas da maceração de cadáveres no ensino da anatomia. Além disso, a maioria de todos os grupos também acredita que a adoção desse método alternativo poderia proporcionar aprendizado mais uniforme, uma vez que é possível fornecer modelos para todos os alunos e imprimir peças sintéticas de diferentes espécies e raças. Portanto, em consonância com alguns autores (FREIDIEU et al. 2015; LI et al. 2018; MERINO et al. 2018), essa vem se mostrando a melhor forma de substituição de cadáveres no ensino.

A taxa de 92,87% dos entrevistados que encontraram similaridade do modelo sintético em ABS com o fêmur macerado é bastante alta e só reafirma o alto grau de aprovação dessa ferramenta como recurso didático. Entretanto, na busca por métodos alternativos de ensino eficazes, os parâmetros estéticos interferem significativamente na aceitação e comparação de semelhança entre os modelos. Como a impressão 3D é

bastante versátil, diversos materiais podem ser utilizados como matéria-prima para a confecção dos protótipos e essa escolha deve ser baseada em múltiplos critérios (FREIDIEU et al. 2015). Em nosso estudo, os dois modelos sintéticos foram confeccionados com materiais diferentes, e sobretudo a coloração deles interferiu bastante no grau de aceitação. O PLA, por ser perolado e menos opaco, teve taxa de aceitação de apenas 52,27% dos entrevistados, ao passo que o ABS era bege e em um tom que muito se assemelhava ao aspecto físico do osso natural e, por isso, foi tão bem aceito como substituto.

Ao realizar a comparação detalhada entre os modelos sintéticos e natural, as nove estruturas ósseas foram igualmente avaliadas: cabeça do fêmur, trocânteres maior e menor, fossa trocantérica, colo femoral, tróclea, côndilos lateral e medial e fossa intercondilar. O GPG encontrou entre 55,56 e 82,22% de similaridade entre essas estruturas impressas em 3d e as naturais, sendo, para eles, a cabeça do fêmur a menos semelhante (55,56%) e a tróclea a mais semelhante (82,22%). Foi constatado que as estruturas anatômicas com maior quantidade de detalhes anatômicos tiveram menor semelhança ao osso natural. Os autores acreditam que o corte de 2mm realizado na tomografia computadorizada pfiguraara a obtenção das imagens limitou a resolução das imagens e com isso diminui o detalhamento na impressão em 3d (GIANNATRIS e DEDOUSSIS 2009; HESPEL et al. 2014; ANDERSON et al. 2016; MULFORD et al. 2016; WANG et al. 2017; GUMPERLEIN et al. 2018; HAMILTON-BENNETT et al. 2018; LI et al. 2018). Os autores acreditam que se os cortes da tomografia fossem menores (0,5mm) os resultados obtidos quanto à similaridade das peças seriam maiores.

Além de comprovar a aplicabilidade didática dos modelos impressos no ensino da anatomia veterinária, nosso estudo ainda evidenciou sua aceitação na prática cirúrgica. Nesse âmbito, sabe-se que a impressão 3D também possibilita o fornecimento de modelos estruturais que podem ser utilizados tanto no planejamento quanto no treinamento de procedimentos ortopédicos. Isso porque, além de tudo, essa tecnologia também permite a impressão de estruturas com alterações conformacionais, pois utiliza as imagens de tomografia computadorizada da estrutura afetada do paciente para confecção dos modelos (ANDERSON et al. 2016; XU et al. 2016). Assim, é possível planejar as possibilidades de tratamento a partir da visibilização e experimentação tátil da afecção (PAPADOPOULOS 2002). Portanto, de acordo com nosso estudo, a quase totalidade dos médicos veterinários entrevistados tem ciência e valoriza o uso desse método também no âmbito cirúrgico, almejando empregar todas as ferramentas que essa tecnologia pode

disponibilizar para ampliar ainda mais seus conhecimentos e práticas em favor do paciente.

8. CONCLUSÃO

A tradicional utilização de cadáveres no ensino da anatomia veterinária ainda é prática bem aceita, tanto no ambiente educacional quanto fora dele. Todavia, os modelos anatômicos sintéticos impressos em 3d são os substitutos promissores a esse uso e o presente estudo revelou essa tendência, demostrando que os modelos ósseos sintéticos manufaturados por impressão 3D se assemelharam anatomicamente aos fêmures naturais obtidos por maceração de cadáver e tiveram boa aceitação como método alternativo de ensino na medicina veterinária. Dentre os modelos sintéticos, o confeccionado em ABS teve superior aceitação ao modelo em PLA.

10. REFERÊNCIAS

ABOUHASHEM Y.; DAYAL M.; SAVANAH, S.; STRKALJ, G. The application of 3D printing in anatomy education. *Medical Education Online*, v. 20, p. 1-2, 2015.

ALBANESE, M. The gross anatomy laboratory: A prototype for simulation based medical education. *Medical Education,* v. 44, p. 7–9, 2010.

AMORIM, P.; MORAES, T.; SILVA, J.; PEDRINI, H. Invesalius: An interactive rendering framework for health care support. *Advances in Visual Computing*, p. 45-54, 2015.

ANDERSON, J. R.; THOMPSON, W.L.; ALKATTAN, A. K., et al. Three-dimensional printing of anatomically accurate, patient specific intracranial aneurysm models. *Journal of NeuroInterventional Surgery*, v. 8, p. 517-520, 2016.

BALCOMBE, J. Dissection: The scientific case for alternatives. *Journal of Applied Animal Welfare Science*, v. 4, n. 2, p. 117-126, 2001.

DRAKE, RL; MCBRIDE, JM; LACHMAN, N; PAWLINA, W. Medical education in the anatomical sciences: the winds of change continue to blow. *Anatomical Sciences Education*, v. 2, p. 253–259, 2009.

FLECKNELL, P. Replacement, reduction and refinement. *ALTEX*, v.19, p.73-78, 2002.

FREDRIEU, J. R.; KERBO, J.; HERRON, M.; KLATTES, R.; COOKE, M. Anatomical models: a digital revolution. *Medical Science Education*, v. 25, p. 183-194, 2015.

GIANNATSIS, J.; DEDOUSSIS, V. Additive fabrication technologies applied to medicine and health care: A review. *International Journal* of *Advanced Manufacturing Technology*, v. 40, p. 116-127, 2009.

GUMPERLEIN, I.; FISCHER, E.; DIETRICH-GUMPERLEIN, G.; KARRASCH, S.; NOWAK, D.; JORRES, R. A.; SCHIERL, R. Acute health effects of desktop 3D printing (FDM) using ABS and PLA materials: an experimental exposure study in human volunteers. *Indoor Air*, p. 1-41, 2018.

HAMILTON-BENNETT, S. E.; OXLEY, B.; BEHR, S. Accuracy of a patient-specific 3D printed drill guide for placement of cervical transpedicular screws. *Veterinary Surgery*, v. 47, n. 2, p. 236-242, 2017.

HART, L.; WOOD, M. W.; WENG, H. Mainstreaming alternatives in veterinary medical education: resource development and curricular reform. *Journal of veterinary medical education*, v. 32, n. 4, p. 1-9, 2005.

HESPEL, A. M.; WILHITE, R.; HUDSON, J. Invited review-applications for 3d printers in veterinary medicine. *Veterinary Radiology* & *Ultrasound*, v. 55, n. 4, p. 347-358, 2014.

KHOT, Z.; KAITLYN, Q.; NORMAN, G. R.; WAINMAN, B. The relative effectiveness of computer-based and traditional resources for education in anatomy. *Anatomical Sciences Education*, v. 6, n. 4, p. 211-215, 2013.

LI, F.; LIU, C.; SONG, X.; HUAN, Y.; GAO, H.; JIANG, Z. Production of accurate skeletal models of domestic animals using three-dimensional scanning and printing technology. *Anatomical Sciences Education*, v. 11, n. 1, p. 73-80, 2018.

LOMBARDI, S. A.; HICKS, R. E.; THOMPSON, K. V.; MARBACH-AD, G. Are all hands-on activities equally effective? Effect of using plastic models, organ dissections, and virtual dissections on student learning and perceptions. Advances in *Physiology Education*, v. 38, n. 1, p. 80-86, 2014.

MAIORANA, V.C.; VALEN, V.M.L. Terrestrial isotops for preparing delicate vertebrate skeletons. *Systematic Zoology*, v. 34, n. 2, p. 242-245, 1985.

MASHIKO, T.; OTANI, K.; KAWANO, R.; KONNO, T.; KANEKO, N.; ITO, Y.; WATANABE, E. Development of three-dimensional hollow elastic model for cerebral aneurysm clipping simulation enabling rapid and low cost prototyping. *World Neurosurgery*, v. 83, n. 3 p. 351-361, 2015.

MERINO, E. M. P.; GARGALLO, J. U.; MARGALLO, F. M. S.; CASAÚS, J. M. U. Comparison of the use of fresh-frozen canine cadavers and a realistic composite ex vivo simulator for training in small animal flexible gastrointestinal endoscopy. *Journal of the American Veterinary Medical Association*, v. 252, n. 7, p. 839-845. 2018.

MITOURAS, D.; LIACOURAS, P.; IMANZADEH, A.; GIANNOPOULOS, A. A.; CAI, T.; KUMAMARY, K. K.; GEORGE, E.; MAKE, N.; CATERSON, E. J.; POMAHAC, B.; HO, V. B.; GRANT, G. T.; RYBICKI, F. J. Medical 3D printing for the radiologist. *Radiographics*, v. 35, n. 7, p. 1965-1988, 2015.

MULFORD, J. S.; BABAZADEH, S.; MACKAY, N. Three-dimensional printing in orthopaedic surgery: review of current and future applications. *ANZ Journal Surgery*, v. 86, n. 9, p. 648-653, 2016.

O'REILLY, M. K.; REESE, S.; HERLIHY, T.; GEOGHEGAN, T.; CANTWELL, C. P.; FEENEY, R. N. M.; JONES, J. F. X. Fabrication and assessment of 3D printed anatomical models of the lower limb for anatomical teaching and femoral vessel access training in medicine. *Anatomical Sciences Education*, v. 9, n. 1, p. 71-79, 2016.

OXLEY, B. A 3-dimensional-printed patient-specific guide system for minimally invasive plate osteosynthesis of a comminuted mid-diaphyseal humeral fracture in a cat. *Veterinary Surgery*, p. 1-5, 2018.

OXLEY, B.; BEHR, S. Stabilisation of a cranial cervical vertebral fracture using a 3D - printed patient-specific drill guide. *Journal of Small Animal Practice*, v. 47, p.257, 2016.

OZKADIF, S.; EKEN, E. Modernization process in veterinary anatomy education. *Energy Education Science and Technology Part B: Social and Educational Studies*, v. 4, n. 2, p. 957-962, 2012.

PAPADOPOULOS, M.A.; CHRISTOU, P.K.; ATHANASIOU, A.E.; BOETTCHER, P.; ZEILHOFER, H. F.; SADER., et al. Three-dimensional craniofacial reconstruction imaging. *Oral Surgery, Oral Medicine, Oral Pathology and Oral Radiology*, v.93, p.382-93, 2002.

PATRONEK, G.; RAUCH, A. Systematic review of comparative studies examining alternatives to the harmful use of animals in biomedical education. *Journal of the American Veterinary Medical Association*, v. 230, n. 1, p. 37-43. 2007.

RODRIGUES, A. B. F.; LIMA, A. C. Q.; NOGUEIRA, C. H. O.; BOGOSSIAN, P. M.; ROCHA, V. N. Utilização de coleópteros na preparação de material osteológico. *PUBVET*, v. 6, n. 3, p. 2-9, 2012.

SILVEIRA, M. J.; TEIXEIRA, G. M.; OLIVEIRA, E. F. Análise de Processos Alternativos na Preparação de Esqueletos para Uso Didático. *Acta Scientiarum. Biological Sciences*, v. 30, n. 4, p. 465-472, 2008.

SUGAND, K; ABRAHAM, P; KHURANA, A. The anatomy of anatomy: a review for its modernization. *Anatomical Sciences Education,* v. 3, p. 83–93, 2010.

VALK, J. V. D.; DEWHURST, D.; HUGHES, I.; ATKINSON, J.; BALCOMBE, J.; BRAUN, H.; GABRIELSON, K.; GRUBER, F.; MILES, J.; NAB, J.; NARDI, J.; WILGENBURG, H. V.; ZINKO, U.; ZURLO, J. Alternatives to the use of animals in higher education. *Alternatives to Laboratory Animals*, v. 27, n. 1, p. 39-52, 1999.

VALLIYATE, M.; ROBINSON, N. G.; GOODMAN, J. R. Current concepts in simulation and other alternatives for veterinary education: a review. *Veterinarni Medicina*, v. 57, n. 7, p. 325–337, 2012.

XU, N.; WEI, F.; LIU, X., et al. Reconstruction of the upper cervical spine using a personalized 3D-printed vertebral body in an adolescent with Ewing sarcoma. *Spine*, v. 41, n. 1, p. 50-54, 2016.

WANG, L.; YE, X.; HAO, Q.; CHEN, Y.; CHEN, X.; WANG, H.; WANG, R.; ZHAO, Y.; ZHAO, J. Comparison of two three-dimensional printed models of complex intracranial aneurysms for surgical simulation. *World Neurosurgery*, v. 103, p. 671-679, 2017.

WEINSTOCK, P.; PRABHU, S. P.; FLYNN, K. ORCACH, D. B.; SMITH, E. Optimizing cerebrovascular surgical and endovascular procedures in children via personalized 3D printing. *Journal of Neurosurgery Pediatrics*, v. 31, p. 1-6, 2015.

WILHITE, R.; WÖLFEL, I.; 3D Printing for veterinary anatomy: An overview. Anatomy Histology Embryology. v.48, n.6, p. 609-620, 2019

WINER, J. N.; VERSTRAETE, F. J. M.; CISSELL, D. D.; LUCERO, S.; ATHANASIOU, K. A.; ARZI, B. The application of 3-dimensional printing for preoperative planning in oral and maxillofacial surgery in dogs and cats. *Veterinary Surgery*, v. 46, n. 7, p. 942-951, 2017.

WHITE, D.; CHELULE, K. L.; SEEDHOM, B. B. Accuracy of MRI vs CT imaging with particular reference to patient specific templates for total knee replacement surgery. *The International Journal Of Medical Robotics And Computer Assisted Surgery*, v. 4, n. 3, p. 224-231, 2008.

WONG, T. M.; JIN, J.; LAU, T. W.; FANG, C.; YAN, C. H.; YEUNG, K.; TO, M.; LEUNG, F. The use of three-dimensional printing technology in orthopaedic surgery: A review *Journal of Orthopaedic Surgery*, v. 25, n. 1, p. 1-7, 2017.

YANG, T.; LIN, S.; TAN, T.; YANG, J.; PAN, J.; HU, C.; LI, J.; ZOU, Y. Impact of 3d printing technology on comprehension of surgical anatomy of retroperitoneal tumor. *World Journal of Surgery*, p. 1-5, 2018.

YUSHCHENKO, A.; BERREVILLE, O.; WRIGHT, N.; WHITE, L.; SULLIVAN, E. Elimination of live terminal surgeries in canadian veterinary practice. *ALTEX Proceedings, Proceedings of WC8,* p.395–397, 2012.