JANETE DIAS ALMEIDA

AVALIAÇÃO DA EXPRESSÃO DE CITOQUERATINAS NA CITOLOGIA ESFOLIATIVA DA MUCOSA BUCAL DE PACIENTES FUMANTES

Faculdade de Odontologia - Campus de São José dos Campos
UNESP
Serviço de Biblioteca e Documentação
J/798

Tese apresentada à Universidade Estadual Paulista "Júlio de Mesquita Filho" - UNESP, Faculdade de Odontologia de São José dos Campos como parte dos requisitos para a obtenção do título de LIVRE-DOCENTE em Semiologia.

São José dos Campos

2008

WOC
A64a
t1798

Apresentação gráfica e normalização de acordo com:

BELLINI AB. Manual para elaboração de monografias: estrutura do trabalho científico. São José dos Campos: FOSJC/UNESP, 2006.

Almeida, Janete Dias
A64a Avaliação da expressão de citoqueratinas na citologia esfoliativa da mucosa bucal de pacientes fumantes/ Janete Dias Almeida. _ São José dos Campos: [s.n.]; 2008.
100p.:il

Tese (Livre-Docência) – Faculdade de Odontologia de São José dos Campos, Universidade Estadual Paulista, 2008.

1- Semiologia. 2. Citologia esfoliativa. 3- Fumantes. I. Universidade Estadual Paulista. Faculdade de Odontologia de São José dos Campos. III. Título.

Black tD62

Ficha catalográfica elaborada pelo Serviço Técnico de Biblioteca e Documentação da Faculdade de Odontologia de São José dos Campos - UNESP

AUTORIZAÇÃO

Autorizo a reprodução e divulgação total ou parcial deste trabalho, por qualquer meio, convencional ou eletrônico, desde que citada a fonte.

São José dos Campos, 12/05/2008

Assinatura:

E-mail: janete@fosjc.unesp.br

Ao Professor Adjunto

Luiz Antonio Guimarães Cabral

Meu profundo e especial agradecimento pela acolhida fraterna, por compartilhar seus conhecimentos com inteligência, alegria e atenção e sua constante disponibilidade na troca para a busca do entendimento do ser humano.

Agradecimento especial a **Celina Faig Lima,**

Doutoranda sob minha orientação, pelo comprometimento responsável e dedicação amorosa na realização da pesquisa que possibilitou a apresentação desta tese.

Agradecimento especial a **Sabrina Pinotti Ferreira Leite,**

Ex-aluna de Iniciação Científica, pela oportunidade de convívio saudável, alegria e empenho no desenvolvimento de suas atividades.

AGRADECIMENTOS

À Universidade Estadual Paulista "Júlio de Mesquita Filho", na pessoa do Magnífico Senhor Reitor Marcos Macari e do Vice Reitor Herman Jacobus Cornelis Voorwald.

À Faculdade de Odontologia de São José dos Campos, na pessoa do Diretor Professor Doutor José Roberto Rodrigues e do Vice-Diretor Professor Doutor Carlos Augusto Pavanelli.

Ao Departamento de Biociências e Diagnóstico Bucal, representado pela Professora Adjunta Ana Sueli Rodrigues Cavalcanti e Professora Doutora Maria Nadir Gasparoto Mancini.

À Fundação de Amparo à Pesquisa do Estado de São Paulo (FAPESP) pelo Auxílio Pesquisa e Bolsa de Iniciação Científica.

Pelo apoio, incentivo, exemplo de dedicação, disponibilidade, coragem, força e alegre convívio em especiais momentos da minha carreira acadêmica, agradeço aos colegas docentes, e em especial a:

Professora Doutora Adriana Aigotti Haberbeck Brandão
Professora Adjunta Cristiane Yumi Koga-Ito
Professora Doutora Denise Nicodemo
Professora Doutora Emilia Ângela Loschiavo Arisawa
Professor Assistente Ivan Balducci
Professor Doutor Rogério Lacaz Netto
Professora Adjunta Rosilene Fernandes da Rocha
Professora Doutora Suely Carvalho Mutti Naressi
Professora Adjunta Yasmin Rodarte Carvalho

Aos alunos de pós-graduação e graduação e aos funcionários técnicos e administrativos agradeço a oportunidade de convívio saudável e aprendizado, amizade, carinho, apoio, disponibilidade, zelo, orientação e empenho, através de:

Carlos Alberto Guedes
Elizete Wenzel Moreira
Iara Carolina Kogiso
Ivan Vanzella
Ivoneide Ramos Leandro
Lilian Faria
Liliane Marques Frasnchito
Lucélia Auxiliadora Honorato
Sandra Mara Cordeiro
Sílvia Scarpel
Silvana Alvarez
Walter Cruz.

Agradeço também, com gratidão, aos pacientes voluntários que participaram desta pesquisa, sem os quais não seria possível realizá-la.

Agradeço a Iara Marinho, minha "mentoring" e corajosa amiga, exemplo de amorosidade, força e bondade;

Aos meus pais, José e Dulce, agradeço a vida e a coragem. Ao meu companheiro de jornada Afranio, o apoio e exemplo de disciplina. À filha Larissa, sua coragem e determinação e ao filho Gabriel a amorosidade e alegria.

Muitos são aqueles que participam e são uma benção em minha vida, amigos e amigas de trajetória sem os quais as forças me faltariam. E, como Ser unos que somos, agradeço. Muito obrigada!

SUMÁRIO

RESUMO..... 13

1 INTRODUÇÃO..... 15

2 REVISÃO DA LITERATURA..... 19

2.1 Citologia como método diagnóstico complementar..... 19

2.2 Perfil e aplicação das citoqueratinas..... 22

3 PROPOSIÇÃO..... 33

4 MATERIAL E MÉTODO..... 35

4.1 Triagem dos pacientes..... 35

4.2 Considerações éticas..... 36

4.3 Coleta e fixação das amostras..... 36

4.5 A escolha das citoqueratinas..... 42

4.6 Imunoistoquímica..... 42

4.7 Avaliação das lâminas..... 45

4.8 Análise estatística..... 46

5 RESULTADOS..... 47

5.1 Perfil das amostras..... 47

5.2 Expressão das CKs: fumantes x não fumantes..... 48

5.3 Expressão das CKs x sexo e idade..... 51

5.4 Expressão das CKs x ingestão de bebidas alcoólicas..... 57

5.5 Expressão das CKs x consumo de cigarros..... 60

6 DISCUSSÃO..... 75

7 CONCLUSÃO..... 83

8 REFERÊNCIAS..... 85

9 APÊNDICE..... 93

10 ANEXO..... 97

11 *ABSTRACT*..... 99

Almeida JD. Avaliação da expressão de citoqueratinas na citologia esfoliativa da mucosa bucal de pacientes fumantes [tese-livre-docência]. Universidade Estadual Paulista, Faculdade de Odontologia de São José dos Campos; 2008.

RESUMO

O presente trabalho avaliou a expressão das citoqueratinas CK6, CK16, CK19 e pan-citoqueratina em células da mucosa bucal de pacientes fumantes, comparando com células de pacientes não – fumantes, para verificação do estágio de diferenciação celular e inferir conseqüentemente a atividade proliferativa e expressões indicativas de potencial de diferenciação maligna. Foram triados trinta e dois pacientes fumantes e vinte não fumantes, que freqüenta as clínicas da FOSJC-UNESP. Esfregaços da borda lateral esquerda da língua dos pacientes foram realizados utilizando-se o *cytobrush* e as lâminas obtidas foram processadas pela técnica de imunoistoquímica para os referidos anticorpos. Uma análise qualitativa e quantitativa foi realizada através da microscopia comum e a análise estatística utilizou o Teste Z, teste Exato de Fisher e método de comparação de duas proporções "intervalo mais quatro". Foi verificada superioridade de expressão da CK6 (p=0,002), CK16 (p=0,003), CK19 (p=0,0001) e PAN (p=0,008), nos esfregaços avaliados da mucosa bucal de pacientes fumantes comparado aos não fumantes. Conclui-se que existe um aumento da proliferação epitelial na mucosa bucal de pacientes fumantes indicada pelo aumento da expressão das CK6 e 16, e que estas células estão sofrendo alterações na maturação epitelial.

Palavras–chave: Citodiagnóstico; mucosa bucal; queratinas; imunoistoquímica; tabagismo; carcinoma de células escamosas.

1 INTRODUÇÃO

As neoplasias são a segunda causa de morte no Brasil, entre elas a de maior interesse na área estomatológica é representada pelo carcinoma epidermóide (Brasil[8], 2005). As alterações epitelias encontradas são derivadas de um processo de carcinogênese envolvendo iniciação e promoção. Entre os agentes iniciadores mais comuns estão substâncias aromáticas como o tabaco, o qual também atua como agente promotor. Muitos têm sido os esforços para prevenção do câncer bucal através de tentativas de sua detecção precoce e campanhas de conscientização quanto ao tabagismo (Fontes et al.[17], 2004).

A citologia esfoliativa é muito difundida como método de detecção precoce de câncer de colo uterino e foi introduzida para diagnóstico do câncer bucal em 1951 por Montgomery e Von Haan[26], representando uma alternativa prática, de baixo custo e de grande interesse para a saúde pública.

A pesquisa acerca do uso da citologia esfoliativa em pacientes fumantes que não apresentam alteração clínica tem sido realizada (Ogden et al.[31], 1990; Pavanello et al.[41], 2006). Além de contribuir para alertar pacientes que se encontram em estágio de iniciação e promoção do câncer bucal, diagnosticando as alterações citológicas que podem estar presentes, é um importante recurso de

acompanhamento em casos de neoplasias já instaladas ou já tratadas (Almeida; Cabral, 1992[2]; Almeida et al.[3], 1994).

Apesar das vantagens, a técnica para a detecção do câncer bucal esteve em declínio por ser considerada de baixa sensibilidade e com interpretação de caráter subjetivo, o que levaria a um elevado número de resultados falso-negativos (Freitas et al.[19], 2004). Atualmente, é sabido que a baixa sensibilidade é resultante de erro de técnica que confere coleta inadequada dos raspados, além de falta de experiência do patologista.

A utilização de novos instrumentos de coleta como o *cytobrush*, em substituição a tradicional espátula de madeira ou metálica, tem possibilitado melhores resultados quando da avaliação dos esfregaços. O *cytobrush* permite a coleta de um maior número de células e melhor distribuição, e não apenas células superficiais como também intermediárias, o que permite melhor visualização das alterações ocorridas nos tecidos avaliados (Ogden et al.[33], 1992; Queiroz et al.[43] 2006).

A sensibilidade da técnica tem sido melhorada pela aplicação de metodologias diferentes, como a citologia em base líquida (Alves et al.[4], 2004; Utgawa et al.[52], 2004), que possibilita a obtenção de um maior número de células de uma amostra, melhor distribuição, conferindo melhor qualidade final das lâminas.

O emprego de novas técnicas de avaliação dos raspados como: análise quantitativa, citomorfometria, análise de DNA, detecção

de marcadores tumorais e análise molecular foi uma importante contribuição.

A análise de diversos biomarcadores tem sido realizada através da imunoistoquímica, possibilitando avaliar desde alterações citoplasmáticas a nucleares. Entre as avaliações citoplasmáticas encontram-se os estudos que avaliam a expressão de citoqueratinas (Ogden et al.[32], 1992; Ogden et al.[34], 1993), sendo verificada em culturas celulares, imprints, citologia esfoliativa, entre outras técnicas.

As citoqueratinas (CKs) representam filamentos intermediários do citoesqueleto das células epiteliais cuja expressão original é conservada mesmo diante de alterações neoplásicas das células (Ogden et al.[35], 1996). Existem duas categorias de CKs classificadas de acordo com seu peso molecular, entre 40 e 68 kd, e pH entre 5 e 8, CKs ácidas e básicas. Uma CK ácida juntamente com uma básica formam um par de CKs, mínimo necessário para se constituir um filamento intermediário.

A expressão do tipo de CK é variável, mas fornece informações de grande importância a respeito da célula (Morgan et al.[27], 1987) como a que tipo de epitélio pertence (simples ou estratificado), o estágio de diferenciação celular, bem como a atividade proliferativa (normal ou hiperproliferativo), informações importantes para auxiliar na determinação do potencial maligno de uma lesão ou alteração epitelial.

Diante do exposto, é oportuno avaliar a expressão das CKs, através da citologia esfoliativa da mucosa de pacientes fumantes.

2 REVISÃO DE LITERATURA

2.1 Citologia esfoliativa como método diagnóstico complementar

A citologia esfoliativa foi utilizada no princípio por Papanicolaou e Traut[40] (1941) para detectar precocemente alterações celulares e contribuir para prevenção do câncer de colo uterino e, até os dias de hoje, é utilizada como método diagnóstico, contribuindo para redução da mortalidade feminina. Os primeiros relatos surgiram no século XIX, quando Beale[6] (1860) descreveu os achados citológicos em escarro de uma paciente com carcinoma de orofaringe.

A utilização da citologia esfoliativa na área odontológica foi realizada inicialmente por Montgomery e Von Haan[26] (1951), com a detecção das alterações precoces de carcinomas bucais em estudo de dez casos de leucoplasias de diferentes regiões. Os autores encontraram aumento da queratinização das áreas leucoplásicas, mas sem alterações sugestivas de malignidade.

Em Estomatologia, a citologia esfoliativa pode ser amplamente empregada, não só em processos neoplásicos, mas também em infeções virais, fúngicas e doenças auto-imunes como o pênfigo vulgar (Almeida; Cabral[2], 1997; Tommasi[50], 2002).

Folsom et al.[15] (1972) avaliaram 148 casos de lesões com suspeita clínica de malignidade e encontraram 31% de resultados falso-negativos de malignidade. No entanto, detectaram 03 casos onde não havia suspeita clínica de malignidade. Sandler et al.[46] (1958) também verificaram bons resultados comparando a acuidade da citologia em relação à biópsia (92%). King et al.[22] (1963) em estudo de diversas lesões bucais utilizando espátulas de madeira, metal e cotonete já preconizavam a citologia esfoliativa como método rápido e indolor que permite melhor seleção dos casos a serem biopsiados.

O aprimoramento da técnica, bem como novos métodos de análise dos raspados, vêm sendo desenvolvidos (Felefli; Flaitz[13], 2000; Ogden et al.[36], 1997).

Tavares[49] (2001) utilizou o estudo citológico para análise comparativa dos aspectos celulares da mucosa bucal de mulheres com o ciclo menstrual regular, homens adultos, meninas antes da menarca e mulheres com pelo menos dois anos de menopausa. Concluiu que existem diferenças entre o início e meio do ciclo menstrual quanto à maturação celular e picnose nuclear.

Trabalhos evidenciam eficácia, conveniência para prática clínica, qualidade e distribuição das células epiteliais, celularidade e homogeneidade da citologia esfoliativa realizada com *cytobrush* quando comparada à citologia realizada com espátula de madeira (Ogden et al.[33], 1992) e espátula metálica (Queiroz et al.[43], 2006).

Acha et al.[1] (2005) discutem os aspectos da aplicação da biologia molecular na citologia esfoliativa da mucosa bucal como método diagnóstico predictivo e de monitoramento de lesões malignas e lesões cancerizáveis. O estudo genético permite detectar as alterações antes que se produzam mudanças na morfologia celular e que estas se tornem visíveis clinicamente. A análise molecular permite identificar entre as células normais uma população de clones de células neoplásicas.

A citologia esfoliativa é um importante recurso para alertar pacientes que fazem uso de substâncias que atuam como iniciadores e/ou promotores na carcinogênese bucal, como é o caso do tabaco, através do diagnóstico de alterações citológicas, além de ser útil para o diagnóstico de neoplasias malignas e para o acompanhamento de pacientes que tenham sido submetidos a tratamento de neoplasias malignas (Almeida; Cabral[2], 1992; Almeida et al.[3], 1994; Fontes et al.[17], 2004; Freitas et al.[19], 2004).

Ogden et al.[31] (1990) avaliaram o efeito do tabaco na mucosa de revestimento bucal através da citomorfometria de raspados citológicos constatando um aumento da área nuclear e citoplasmática das células do grupo de pacientes fumantes.

Pesquisas que estudaram a citologia esfoliativa da mucosa bucal de pacientes fumantes demonstraram menor maturação celular, maior presença de alterações inflamatórias e queratinização (Zimmermann et al.[57], 1965; Pavanello et al.[41], 2005; Oliveira et al.[38], 2007). Ainda, Fontes et al. [18] (2008) verificaram maior atividade

proliferativa das células do bordo lateral da língua e soalho bucal, quantificada pela técnica histoquímica das AgNORs, na citologia esfoliativa de pacientes fumantes sem qualquer alteração clínica da mucosa.

2.2 Perfil e Aplicações das Citoqueratinas

As citoqueratinas (CKs) são proteínas que formam um arcabouço de filamentos intermediários que constituem o principal componente do citoesqueleto epitelial. As CKs são classificadas como tipos I (ácidas) ou tipo II (neutro-básicas) e geralmente são expressas em pares em que os filamentos de queratina são heteropolímeros de quantidades equimolares de uma proteína ácida (tipo I) e uma básica (tipo II) (Nogueira-Castañon et al., 2004). A distribuição das CKs é específica para cada subtipo de epitélio, permitindo que sejam utilizadas como importantes marcadores de sua diferenciação. As CKs podem apresentar expressão em epitélios normais e patológicos de maneiras diferentes. As CKs tipo I têm tamanho molecular menor e as tipo II são moléculas maiores. Ambos os tipos estão associados às células que compõem o epitélio simples e estratificado (Morgan et al.[27], 1987).

A marcação para CKs em tecidos considerados com grande potencial de transformação maligna despertou o interesse de

diversos pesquisadores. Upasani et al.[51] (2004) e Chu et al.[11] (2002) enfatizam a importância, com vistas ao diagnóstico precoce, das Cks e do estudo de suas expressões em lesões cancerizáveis e em câncer bucal favorecendo o prognóstico para os pacientes.

Para avaliar a expressão das CKs, Vaidya et al.[53] (1999) selecionaram 23 casos de carcinoma de língua e 11 de mucosa alveolar. A análise desses casos demonstrou que a não expressão da citoqueratina básica CK 5 do epitélio de revestimento bucal e a elevada expressão de CK 18, citoqueratina de epitélio simples, parecem ser os principais eventos na transformação maligna no epitélio bucal.

Morgan et al.[27] (1987) estudaram o potencial de aplicação dos anticorpos para CK no diagnóstico bucal. Os autores fizeram uma revisão do perfil das queratinas e identificaram que a CK 19 tem importante expressão em um processo de evolução de um carcinoma. Embora exista uma constância no perfil das CKs, existem algumas alterações de expressão em carcinomas epiteliais. Os carcinomas bem diferenciados podem ter uma expressão de CK1 + CK10 e CK4 + CK13, enquanto que em lesões moderadas ou pouco diferenciadas, há maior expressão para CK de epitélio simples, como CK 8 e CK 18, por exemplo.

Para investigar se as CKs 18 e 19 poderiam ser usadas como marcadores de lesões bucais cancerizáveis, Nie et al.[28] (1999) compararam, através da imunoistoquímica, cortes histológicos de mucosa bucal normal, hiperplasia epitelial, displasia epitelial leve, moderada e

severa e carcinoma. Os resultados demonstraram que a CK 18 não foi expressa na mucosa bucal normal, mas a CK 19 foi detectada dispersamente nas células da camada basal em contraste com o epitélio displásico, onde a CK 19 foi expressa nas camadas suprabasais. O grau de expressão da CK 19 foi correlacionado com o grau de displasia epitelial. Nos casos de carcinoma, a CK 19 apresentou maior expressão nos casos de menor diferenciação celular. O mesmo foi observado nos trabalhos realizados por Nie et al.[29] (2002) onde os autores avaliaram as mudanças de expressão da CK 19 durante a carcinogênese bucal. As CKs também são importantes no estudo de carcinomas já instalados. Ram et al. (2005) avaliaram, imunoistoquimicamente, a expressão da CK 19 em diferentes graus histológicos de leucoplasia e carcinoma e os resultados obtidos indicaram alteração na síntese de queratina quando exposta a carcinógenos.

Ogden et al.[34] (1993) avaliaram os perfis de expressão das CKs 8, 18, 19, 10 e 13, através da citologia esfoliativa confirmada com biópsia, encontradas na mucosa bucal normal e na mucosa com neoplasia maligna em região contra lateral da língua de 20 pacientes. As CKs 8, 18 e 19 mostraram uma diferença significante de expressão quando se comparou a mucosa normal e a neoplásica, enquanto as CKs 10 e 13 foram encontradas na região suprabasal em áreas queratinizadas e não queratinizadas respectivamente. Os autores observaram que CKs individuais podem ser identificadas nos raspados de câncer bucal e sua detecção parece ser um dos melhores marcadores associados à

malignidade. Ainda, podem ser valiosos no diagnóstico precoce do câncer bucal.

Continuando os estudos sobre a expressão das CKs, Ogden et al.[35] (1996) estudaram trinta e quatro raspados coletados de pacientes com carcinoma. Os autores compararam os resultados da citologia esfoliativa com os obtidos de material histopatológico das biópsias das lesões. Os anticorpos utilizados eram reativos para as CKs 5, 6, 7, 8, 10, 13, 18 e 19. A expressão, nos dois métodos de análise, foi equivalente. Os autores concluíram que é necessário utilizar mais de um anticorpo para o estudo das CKs para avaliação em painel.

Fillies et al.[14] (2006) correlacionaram os aspectos clínicos com a expressão imunoistoquímica das CK 5/6, CK 8/18, CK 1, CK 10, CK 14, CK 19 e vimentina, de 308 espécimes de pacientes que apresentavam carcinoma e já tinham sido tratados cirurgicamente. A expressão das CKs 8/18 e 19 em todos os casos avaliados esteve diretamente relacionada a um prognóstico pobre.

Van der Velden et al.[54] (1999), estudando a expressão em tecido das citoqueratinas CKs 10, 14, 16 e vimentina, observaram que lesões hiperqueratóticas displásicas apresentavam forte expressão para CKs 10 e 14 nas células basais e CK 16 na supra-basais, associadas a hiperproliferação quando comparadas com mucosa normal, lesões não-displásicas, fibromas e hiperplasias.

Woodcock-Mitchell et al.[56] (1982) utilizaram os anticorpos monoclonais AE1, AE2 e AE3 para estudar a expressão de queratinas

durante a diferenciação normal da epiderme. O anticorpo AE1 reagiu com as CKs 56 e 50 kd, AE2 corou CKs 65-67 e 56 kd e AE3 reagiu com as CKs 65-67 e 58 kd. A maioria das CKs da epiderme foi reconhecida por, pelo menos, um anticorpo monoclonal. AE1 reagiu com as células basais, AE2 com as células acima da camada basal e AE3 com as células em toda a extensão da epiderme.

Em estudo de lesões cancerizáveis, Santos et al.[47] 2003 realizaram um estudo imunoistoquímico de 34 casos de queilite actínica com graus variados de displasia epitelial e de seus tecidos adjacentes, para as CKs 7, 8, 13, 14, 16 e 19. Oito casos expressaram CK 16 em conjunto com CK 13 no estrato intermediário do epitélio. A CK 10 foi expressa nas camadas epiteliais superficiais queratinizadas e nas camadas intermediárias. A expressão em toda extensão epitelial ocorreu somente para a CK 14. Para outras Cks avaliadas a expressão foi nula. Os autores não observaram correlação com o grau de displasia.

Sesterhenn et al.[48] (2005) estudaram a expressão das CKs 6, 14, 16, 17 e também CKs 1, 10 e 11 em células de carcinoma de cabeça e pescoço pelo método do RT-PCR, Western Blot. Os autores isolaram o RNA de 15 espécimes de amostras de 15 peças cirúrgicas obtidas de carcinomas de orofaringe para verificar a codificação da proteína para cada uma destas CKs. Os resultados mostraram 100% de expressão para CKs 6 e 16 para os espécimes do controle e estudo, assim como 73% demonstraram expressão nos dois grupos de CK 14. Para a

CK 17, a expressão esteve fortemente aumentada nos casos de carcinoma avaliados.

Para identificar genes expresso diferentemente durante o desenvolvimento de uma neoplasia bucal, Ohkura et al.[39] (2005) analisaram células do carcinoma e tecidos displásicos através da imunoistoquímica. Encontraram significante expressão das CKs 14 e 17, combinadas com baixa expressão das CKs 4 e 13 no carcinoma e em tecidos severamente displásicos. Esse padrão de expressão foi inverso na hiperplasia e na displasia de leve a moderada. Concluíram que esses padrões de expressão das CKs poderiam conseqüentemente ser uma importante determinante da manifestação de neoplasias bucais.

Van Dorst et al.[55] (1998) realizaram estudo sitemático detalhado para definir o padrão de expressão de CKs em neoplasias epiteliais. Especial atenção foi dada ao valor diagnóstico dos padrões de CK em definir carcinoma de células escamosas e adenocarcinoma. Utilizando anticorpos monoclonais para as CKs 7, 8, 18 e 19, que são encontradas predominantemente no epitélio colunar, e as CKs 4, 10, 13 e 14, predominantes em epitélio escamoso não queratinizado, os autores analisaram os padrões de expressão das CKs para uma série de 45 carcinomas e 44 adenocarcinomas originários de vários tecidos epiteliais. As CKs predominantes em todos os adenocarcinomas foram as CKs 8, 18 e 19. As CKs 4, 10, 13 e 14 estiveram presentes em quase todos os carcinomas e também em alguns casos de adenocarcinoma estudados. Sendo assim, os autores demonstraram que existe uma expressão

diferenciada limitada dos distintos filamentos de CKs entre carcinoma de células escamosas e adenocarcinomas. A expressão simultânea de 2 das 3 CKs escamosas (CKs 4, 10 e 13) confirma o diagnóstico de carcinoma colunar e podem ser utilizados para a resolução de problemas de diferentes diagnósticos. Os resultados mostraram que os padrões de expressão de CK em adenocarcinomas e carcinomas de células escamosas são dependentes da linhagem celular e da diferenciação da neoplasia.

Debus et al.[12] (1984) analisaram carcinomas de diferentes origens usando anticorpos monoclonais para CK e documentaram a utilidade em distinguir neoplasias derivadas de epitélio simples das que são derivadas de epitélio escamoso estratificado. Observaram que as neoplasias derivadas de epitélio simples, incluindo adenocarcinoma, foram fortemente marcadas pelos anticorpos usados. Em contraste, obtiveram resultado negativo com CK1-CK4 para câncer de pele, língua e esôfago, com resultados positivos para os outros dois tipos de anticorpos. Casos de câncer de epiglote e cérvix uterino mostraram uma mistura de células positivas e negativas para o CK1-CK4. Assim, o uso apropriado de anticorpos para CKs com especificidades diferentes permite, não somente que as neoplasias de origem epitelial sejam distinguidas de outros tipos de neoplasias, como também permite uma subdivisão adicional dos carcinomas com relação a sua origem histológica.

O estudo das CKs tem sido aplicado a outras lesões, além do carcinoma, outros tipos de neoplasias malignas ou não e neoplasias glandulares, indicando sua histogênese até em lesões infecciosas. Nogueira-Castañon et al.[30] (2004) verificaram o padrão imunoistoquímico da expressão das CKs na epiderme de doenças infectoparasitárias associadas à hiperplasia escamosa. Através da técnica da imuno-peroxidase marcaram, com quatro anticorpos monoclonais para CK 10, CK 16, CK 14 e para AE1 (CK 10, 14, 16 e 19), cortes histológicos obtidos de tecidos pré-fixados e incluídos em parafina das lesões: cromomicose, paracoccidioidomicose, leishmaniose e condiloma acuminado. Foram encontrados na análise dos fragmentos das quatro doenças: ausência de expressão da CK 10 em áreas de hiperplasia intensa, pouca expressão nas áreas de hiperplasia moderada e/ou ausente, padrão suprabasal de marcação para CK 16 independente do grau de hiperplasia e também liberação de epítopos suprabasais para os marcadores de CK 14 e AE1. Portanto, independente do grau de hiperplasia presente e da natureza do agente etiológico, as modificações indicam que ocorrem alterações na diferenciação e proliferação dos queratinócitos.

Oliveira et al.[37] (2005) selecionaram 8 casos de carcinoma verrucoso bucal (CVB) e 8 de papiloma escamoso bucal (PEB) com o objetivo de investigar a expressão padrão das CKs 10, 13, 14 e 16 em cada lesão. A CK 16 foi observada nas camadas suprabasal e superficial no CVB e na maioria dos casos de PEB mostrou apenas células

superficiais reativas. A expressão da CK 10 foi maior no PEB quando comparada com o epitélio normal. Além disso, a expressão foi mais intensa no CVB em relação ao PEB. A maioria dos casos de CVB mostrou expressão de CK 13 nas camadas superficiais bem como se mostrou expressiva no PEB. Todas as camadas epiteliais no CVB mostraram forte expressão da CK 14 e no PEB revelou similaridade com o padrão observado no epitélio normal. Assim os padrões de expressão das CKs 10, 13, 14 e 16 enfatizam o comportamento biológico das lesões estudadas.

Bonan et al.[7] (2006) selecionaram onze casos de mucosite bucal induzida por radiação e de nove áreas não expostas com intuito de estudar a expressão das CKs na mucosite bucal inicial induzida por radiação. Foram utilizadas CKs 1, 5, 6, 7, 8, 10, 14, 16, 18, e 19 pelo método da imunoperoxidase. Como resultado, os autores obtiveram expressão de CKs 6 e 16 mais evidente na mucosite do que na mucosa normal. Concluíram também que a expressão aumentada de CK pode ser associada a uma proliferação reativa do epitélio e da resistência crescente da mucosa bucal durante as fases iniciais da radioterapia.

No trabalho realizado por Al-Abbadi et al.[5] (2007), os autores avaliaram a expressão de CK e do antígeno de membrana epitelial (EMA) em angiossarcomas. Foram selecionados 33 casos bem documentados dos arquivos patologia da Universidade da Flórida e da Universidade de Miami. Os casos foram todos revisados e estudados usando um painel para CKs e EMA pelo uso da técnica padrão de

imunoistoquímica. Entretanto apenas 20 casos tiveram material suficiente para a marcação do EMA. Como resultado, dos 33 casos, um foi imuno-reativo às CKs e dois dos 20 casos para EMA. Foi notada imuno-reatividade para ambos em células neoplásicas com morfologia epitelióide e alongada. Os autores concluíram que a interpretação da expressão de CK e EMA em angiossarcomas deve ser feita com cautela e em conjunto com as características clínicas e morfológicas das neoplasias, assim como a expressão de antígenos de células endoteliais.

Castelijns et al.[10] (1999) investigaram a relação entre as células de renovação da epiderme e a CK 16 em pele normal de voluntários saudáveis e em pele com psoríase. O estudo confirmou a expressão suprabasal da CK 16 como característica consistente em pele que apresente atividade hiperproliferativa.

Utilizando os anticorpos monoclonais para CKs 5, 6, 8 e 14 e marcadores de conformação específica das células basais, Purkis et al.[42] (1990) monitoraram a distribuição do fenótipo das células basais e demonstraram a presença das CKs 5 e 14 no epitélio estratificado da mucosa bucal, pele do tórax em adultos e pele da testa em crianças. Concluíram que a expressão dessas duas CKs nas células basais sugere uma possível função específica, embora possa conflitar com as diferenciadas funções das mais simples células epiteliais.

3 PROPOSIÇÃO

Este trabalho tem como proposição avaliar a expressão das citoqueratinas em citologia esfoliativa da mucosa de revestimento bucal de pacientes fumantes e não fumantes, utilizando diferentes anticorpos monoclonais específicos para os diferentes polipeptídeos, com intuito de verificar os indícios de possíveis alterações decorrentes do tabagismo.

4 MATERIAL E MÉTODO

4.1 Triagem dos pacientes

Para este trabalho foram selecionados cinqüenta e dois pacientes obedecendo os seguintes critérios:

a) Grupo controle: seleção de vinte pacientes que não possuem o hábito de fumar que freqüentam as clínicas da Faculdade de Odontologia de São José dos Campos – UNESP.
b) Grupo fumantes: seleção de trinta e dois pacientes fumantes, cigarros de filtro, há mais de dez anos que freqüentam as clínicas da Faculdade de Odontologia de São José dos Campos – UNESP.

Os pacientes foram submetidos a exames clínicos extra-bucal e intra-bucal. Os critérios de inclusão foram: não apresentar histórico de neoplasia maligna bucal nem sinais clínicos visíveis de alteração em mucosa de revestimento bucal no local de coleta das amostras.

Os dados pessoais e relacionados à anamnese foram anotados em uma ficha de avaliação (Apêndice), onde os pacientes foram indagados a respeito dos seguintes hábitos:

- Hábito de fumar: tipo de fumo, tempo e freqüência de consumo;

- Ingestão de bebidas alcoólicas: tipo e freqüência de consumo, aumento da vontade de fumar pela ingestão de bebidas com álcool;
- Utilização de drogas ilícitas: tipo e freqüência de consumo;
- Utilização de medicamentos.

4.2 Considerações Éticas

Este trabalho foi realizado de acordo com a Resolução do Conselho Nacional de Saúde 196/1996 para Ética em Pesquisa, e foi aprovado pelo Comitê de Ética em Pesquisa da Faculdade de Odontologia de São José dos Campos - UNESP, sob o protocolo 080/2005-PH/CEP. Foram obtidos os termos de consentimento livre e esclarecido baseados na explicação e compreensão dos participantes a respeito desta pesquisa e da confidencialidade de suas identidades e informações fornecidas. O aconselhamento e orientação quanto higienização, bem como a avaliação da condição de saúde bucal e encaminhamento para tratamento contemplaram a beneficência.

4.3 Coleta e fixação das amostras

A citologia esfoliativa foi realizada utilizando-se o *cytobrush* na coleta de material da borda lateral esquerda da língua dos pacientes selecionados (Fig.1). Inicialmente seria realizada

citologia em base líquida, entretanto a citologia em base líquida não apresentou resultados satisfatórios pela presença de poucas células. Ainda, a realização da citologia em base líquida associada à técnica de imunoistoquímica não apresentou o sucesso esperado e os esfregaços apresentaram baixíssima celularidade, sendo então feita a opção pela realização da citologia esfoliativa convencional.

Foram obtidos dois esfregaços para cada CK totalizando oito lâminas/paciente. As lâminas foram demarcadas com a caneta *PaP pen* (DAKO) em sua região central cerca de 1,5cm de diâmetro, para selecionar uma área para aplicação dos anticorpos evitando desperdício (Fig 2). Todos os esfregaços foram fixados em álcool absoluto.

FIGURA 1: Coleta do material do bordo lateral da língua.



FIGURA 2: Demarcação da lâmina com a caneta *Pap pen*.

Faculdade de Odontologia
UNESP
Serviço de Biblioteca e Documentação
Campus de São José dos Campos

4.4 A escolha das citoqueratinas

Foram avaliadas, a expressão das citoqueratinas CK6, CK16, CK19 e Pancitoqueratina (PAN) epitelial através de testes de imunoistoquímicos. A expressão das CK6 e CK16 tem como objetivo comparar a atividade proliferativa das células em pacientes fumantes e não-fumantes. A expressão da CK19 possui caráter pré-neoplásico. A escolha da citoqueratina PAN epitelial pode indicar outras possibilidades de expressão para outros clones e até outros tipos de CKs. Ela detecta CKs de alto e baixo peso molecular porque combina dois diferentes clones: AE1 e AE3. O clone AE1 detecta as CKs de alto peso molecular como as CKs 10, 14, 15, e 16, e ainda a CK19 de baixo peso molecular como a CK19. O Clone AE3 detecta as CKs de alto peso molecular CKs 1, 2, 3, 4, 5, e 6, e de baixo peso molecular CK 7 e 8.

4.5 Imunoistoquímica

As reações de imunoistoquímica foram realizadas pelo método avidina-biotina, na coloração dos complexos antígeno/anticorpo por imunoperoxidase (StrepABC Complex/HRP Duet kit; Dako, Carpenteria, Calif). Como controle positivo das reações também foram processados imunoistoquimicamente cortes de

pele humana. O quadro 1 mostra os anticorpos monoclonais que foram utilizados e suas respectivas diluições (BONAN et al.[7] 2006).

Quadro 1- Anticorpo monoclonal para citoqueratina.

Anti CK	*Clone*	*Diluição*	*Procedência*
CK6	LHK6B	1:100	Novocastra Lab, Newcastle, UK
CK16	LL025	1:100	Novocastra Lab, Newcastle, UK
CK19	RCK108	1:100	Dako Corp, Carpenteria, Calif.
PAN	AE1/AE3	1:100	Dako Corp, Carpenteria, Calif.

Inicialmente as lâminas passaram por um tratamento permeabilizador para favorecer a penetração do anticorpo pela membrana plasmática, com o detergente Triton- X 0,5% em solução salina tamponada com fosfato (PBS) durante 15 minutos. Após a lavagem das lâminas em água corrente, foi realizado o bloqueio da peroxidase endógena com o intuito de evitar a interferência pela ação de enzimas endógenas e também pela ligação inespecífica dos anticorpos (marcadores) com proteínas do tecido, sendo necessárias reações para bloqueio destas moléculas. Para tal as lâminas foram mergulhadas em solução de 1:1 água oxigenada 20 volumes/álcool metílico. Em seguida foram submetidas ao tratamento com ácido cítrico monoidratado 10mM-pH6.0, deixando-se no forno de microondas durante 15 minutos, em 3 ciclos de 5 minutos cada, na potência de 700W. Esta manobra tem por objetivo recuperar os sítios antigênicos dos filamentos intermediários através da ordenação

molecular de suas proteínas para melhorar sua reação com o anticorpo primário. Aguardou-se o resfriamento das lâminas para prosseguir.

Os esfregaços foram lavados novamente com água corrente e incubados em solução de TRIS-pH 7.4, por duas vezes de 5 minutos cada. Em seguida foram incubados com o anticorpo primário diluído por um período de 60 minutos, seguido de duas lavagens em TRIS-pH 7.4, por 5 minutos cada lavagem.

Posteriormente foi aplicado o anticorpo de ligação, secundário, durante 30 minutos, à temperatura ambiente. A aplicação dos anticorpos foi realizada na porção central da lâmina previamente demarcada com a *PaP pen* (Dako). Em seguida as lâminas passaram por 4 banhos em água corrente, posteriormente em 2 banhos de 5 minutos cada em TRIS-pH 7.4. Na próxima etapa foi aplicado o anticorpo terciário por 30 minutos em temperatura ambiente. Em seguida repetiu-se a mesma seqüência anterior: água corrente 4 banhos e mais 2 banhos de 5 minutos cada em TRIS-pH 7.4.

Para a reação de revelação, o cromógeno utilizado foi o 3,3 diaminobenzidina tetrahidroclorido (DAB; Sigma, St. Louis, MO) 30mg/100ml por 30 minutos, em câmara escura. Em seguida mais 4 trocas em água corrente e 2 banhos de 5 minutos em TRIS-pH 7.4.

O passo seguinte foi a lavagem em água corrente seguida da lavagem em água destilada, e aplicação do contracorante hematoxilina de Mayer por 2 minutos e imersão rápida no diferenciador.

As células então sofreram o processo de reidratação através de passagens por alcoóis em diferentes diluições: 80GL, 95GL

e absoluto por três vezes, durante 5 minutos cada. Esta etapa terminou em um banho de xilol por 5 minutos, após o qual as lâminas foram montadas com Permount (Sigma, St. Louis, MO) e lamínulas.

4.6 Avaliação das lâminas

A avaliação foi realizada através da microscopia de luz, no aumento de 200x e 400x, tendo como critério a marcação, ou não, pela visualização da marcação "marrom" das células coletadas. Inicialmente os esfregaços seriam classificados de acordo com uma escala de três pontos, seguindo os mesmos parâmetros utilizados por Ogden et al.[34] (1993):

0 = nenhuma célula positiva;

1= poucas células positivas em meio a muitas negativas;

2 = muitas células positivas.

Através de análise qualitativa realizada por duas operadoras calibradas entre si, os parâmetros foram modificados para melhor especificação dos critérios descritos anteriormente:

0 = nenhuma célula marcada (Zero).

$\leq$ 1/3 das células marcadas no total do campo avaliado = Poucas células marcadas (P).

$>$ 1/3 das células marcadas no total do campo avaliados = Muitas células marcadas (PP).

4.7 Análise estatística

Os dados obtidos foram tabulados e receberam a tratamento estatístico do Teste Z, Teste exato de Fisher e método de comparação de duas proporções "intervalo mais quatro"[25].

5 RESULTADOS

5.1 Perfil das amostras

Foram avaliados 32 pacientes do grupo fumantes e 20 do grupo controle, sendo que o grupo fumantes foi constituído por 14 homens e 18 mulheres e o grupo controle por 8 homens e 11 mulheres. A idade média foi de 41 anos para o grupo fumantes (variando de 20-60 anos de idade) e 41,2 anos para o grupo controle (variando de 22-60 anos de idade).

No grupo fumantes o tempo de consumo de cigarros foi de 24 anos, com média 17 cigarros/dia. Já o consumo de álcool foi, em média, de quatro doses quando da ocasião da ingestão. Se considerarmos cada dose como 100ml de bebida alcoólica, o consumo foi de 400ml/vez. Quando ingeriam bebidas alcoólicas os pacientes relataram aumento do número de cigarros consumidos de, em média, oito cigarros com filtro a mais do que o consumo diário.

Três tipos de bebidas alcoólicas eram consumidas: cerveja, vinho e vodka, agrupadas em bebidas destiladas e fermentadas. Entre todos os pacientes avaliados, a cerveja foi o tipo de bebida mais consumida no grupo fumantes, seguida pelo vinho e pela vodka. Seis

pacientes deste grupo não possuíam o hábito de ingerir bebidas alcoólicas.

Do número total de pacientes do grupo fumantes, apenas 5 pacientes relataram usar drogas ilícitas. O consumo era semanal em 4 casos e mensal em 1 caso.

Quanto à ingestão diária de medicamentos no grupo fumantes, 13 pacientes utilizavam anti-hipertensivos (5 pacientes), ansiolíticos (2 pacientes), anticoncepcional (2 pacientes), antiácido (1 paciente), hormônio tireoidiano (2 pacientes) e antialérgico (1 paciente).

O grupo controle foi constituído de pacientes que não ingeriam mais de 3 doses de bebidas alcoólicas por semana, não faziam uso de drogas ilícitas e não fumavam. No grupo controle, seis pacientes faziam uso de diário de medicamentos sendo: anti-hipertensivos (1 paciente), anticoncepcionais (1 paciente) e hormônio tireoidiano (2 pacientes).

5.2 Expressão das CKs: Fumantes x Não fumantes

Através do método da comparação de duas proporções "intervalo mais quatro"[25] com nível de significância adotado de 5%, foram utilizados os Teste Z e Teste exato de Fisher, para verificar se houve maior expressão das citoqueratinas avaliadas **CK6**, **CK16**, **CK19**

e **PAN** nos esfregaços da mucosa de pacientes fumantes em relação aos pacientes não fumantes, conforme demonstra a tabela 1. A avaliação das lâminas foi realizada por dois avaliadores e os resultados obtidos pelos mesmos foram submetidos teste Kappa que mostrou concordância de avaliação (teste Kappa = 1).

O número total de casos de pacientes fumantes foi reduzido a 25 porque, em sete casos, o número de células presente nos esfregaços foi muito reduzido gerando dúvida quanto à marcação.

A expressão da CK6 foi encontrada em 64% dos casos nos esfregaços dos pacientes fumantes, enquanto que para os pacientes não fumantes a expressão ocorreu em apenas 20% dos casos, sendo esta diferença estatisticamente significativa através do Teste Z (p=0,002), conforme ilustra a tabela 1.

Tabela 1: Intensidade de expressão da CK6 e número de casos encontrados nos pacientes fumantes e não fumantes.

Intensidade de Expressão	**Fumantes (N=25)**	**Não fumantes (N=20)**	**z**	**p**
Zero	9 (36%)	16 (80%)		
P+PP	9+7(64%)	0+4 (20%)	3,12	0,002*

* p<0,05

Para CK16 foi verificada a expressão em 68% dos casos de pacientes fumantes analisados, contrastando com 25% de casos com expressão em não fumantes. Por meio da aplicação do Teste Z, esta

diferença foi considerada estatisticamente significante (p=0,003) (tabela 2).

Tabela 2: Intensidade de expressão da CK16 e número de casos encontrados nos pacientes fumantes e não fumantes.

Intensidade de Expressão	**Fumantes (N=25)**	**Não fumantes (N=20)**	**z**	**p**
CK16				
Zero	8 (32%)	15 (75%)		
P+PP	11+6 (68%)	11+5 (80%)	3,00	0,003*

* p<0,05

Na análise dos casos de pacientes fumantes a expressão da CK19 foi verificada em 72%, já para o grupo não fumantes esta expressão caiu drasticamente para 10%. A diferença estatística pôde ser observada pelo Teste exato de Fisher e Teste Z (p=0,0001) (tabela 3).

Tabela 3: Avaliação da expressão das citoqueratina CK19 nos pacientes fumantes e não fumantes.

Marcador	**Fumantes (N=25)**	**Não fumantes (N=20)**	**z**	**p**
CK19				
Zero	7 (28%)	18 (90%)		
P+PP	13+5 (72%)	2+0 (10%)	4,96	0,0001*

Teste exato de Fischer: p= 0,0001; *p<0,05

A expressão da PAN para os pacientes fumantes foi encontrada em 52% dos casos, e no grupo não fumantes em 15% dos

casos avaliados. Esta diferença foi estatisticamente significativa pelo Teste exato de Fisher (p=0,019) e Teste Z (p=0,008) (tabela 4).

Tabela 4: Avaliação da expressão da citoqueratina PAN nos pacientes fumantes e não fumantes.

Marcador	Fumantes (N=25)	Não fumantes (N=20)	z	p
PAN				
Zero	12 (48%)	17 (85%)		
P+PP	11+2 (52%)	3 +0 (15%)	2,66	0,008*

Teste exato de Fischer: p= 0,019; * p<0,05

A figura 2 ilustra superioridade da expressão das CK6, CK16, CK19 e PAN nas células dos pacientes fumantes comparados aos não fumantes.

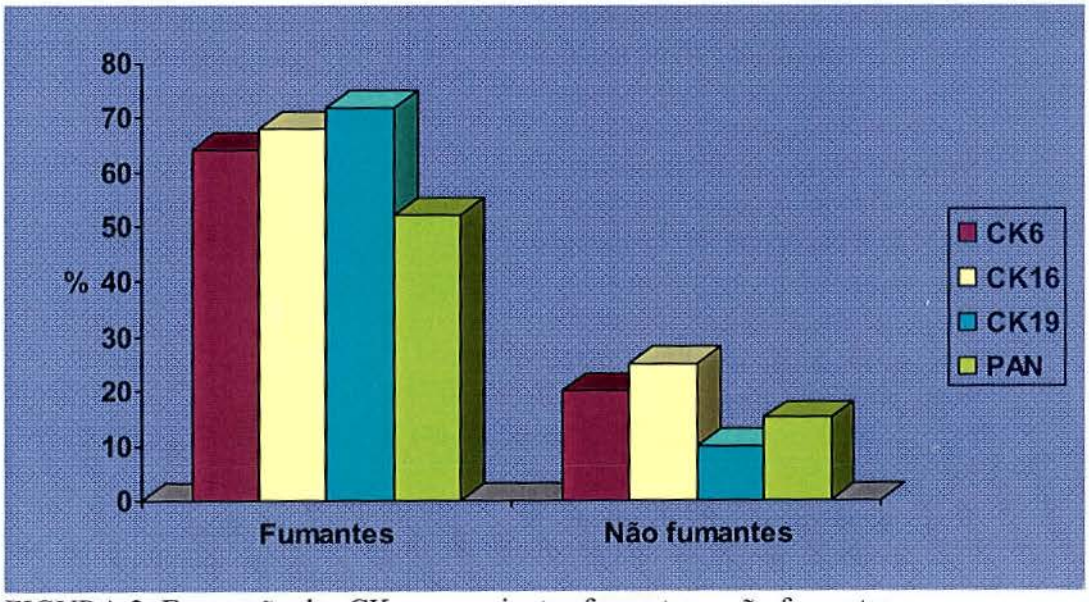

FIGURA 2: Expressão das CKs em pacientes fumantes e não fumantes.

5.3 Expressão das CKs x Sexo e Idade

A expressão das CKs avaliadas foi comparada entre os 14 casos do sexo masculino e os 18 casos do sexo feminino, sendo observada em maior número nas amostras do sexo feminino em relação ao masculino. Para CK6 as amostras do sexo feminino exibiram expressão em 10 casos em comparação aos 6 de expressão do sexo masculino. Para CK16, exibiram positividade 10 casos do sexo feminino e sete casos do sexo masculino. A CK19 mostrou expressão em 11 casos do sexo feminino e sete casos masculinos. Na avaliação da PAN, foram observados nove casos positivos para o sexo feminino e apenas quatro para o masculino, conforme observado na figura 3.

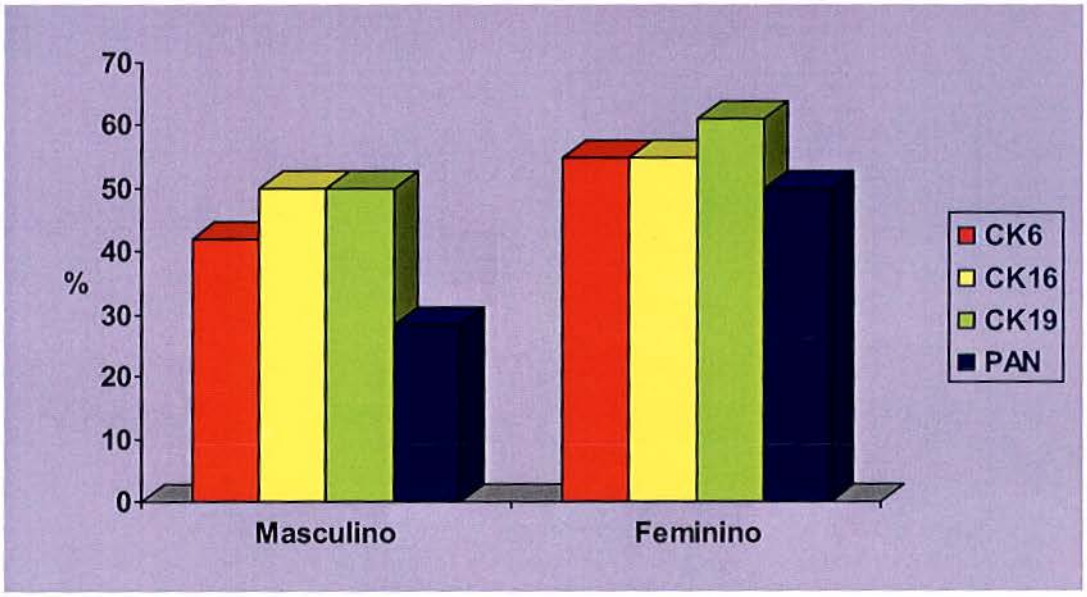

FIGURA 3: Expressão das CKs nos sexos masculino e feminino.

Foi observado que, no sexo feminino, a CK de maior expressão foi a CK19 e, no sexo masculino, foram as CK16 e CK19. Nos dois sexos a CK de menor expressão foi a PAN.

As faixas etárias foram divididas em 3 grupos:

Grupo **A**: 20- 35 anos;

Grupo **B**: 35-50 anos;

Grupo **C**: 50-61anos.

A faixa etária representada pelo grupo B (35-50 anos) foi a que obteve a maior expressão para todas as CKs analisadas: CK6 (66%), CK16 (75%), CK19 (58%) e PAN (58%) conforme ilustra a tabela 2.

Tabela 2: Expressão das CKs nos três grupos etários avaliados.

Grupo	CK6	CK16	CK19	PAN
A	(4/12) 33%	(4/12) 33%	(5/12) 41%	(5/12) 41%
B	(8/12) 66%	(9/12) 75%	(7/12) 58%	(7/12) 58%
C	(4/8) 50%	(4/8) 50%	(5/8) 62,5%	(1/8) 12,5%

Unidade: Número de casos positivos para cada CK avaliada / número total casos avaliados.

Entretanto, o grupo C foi que obteve a maior intensidade de expressão de todas CKs avaliadas, resultado ilustrado pela figura 4.

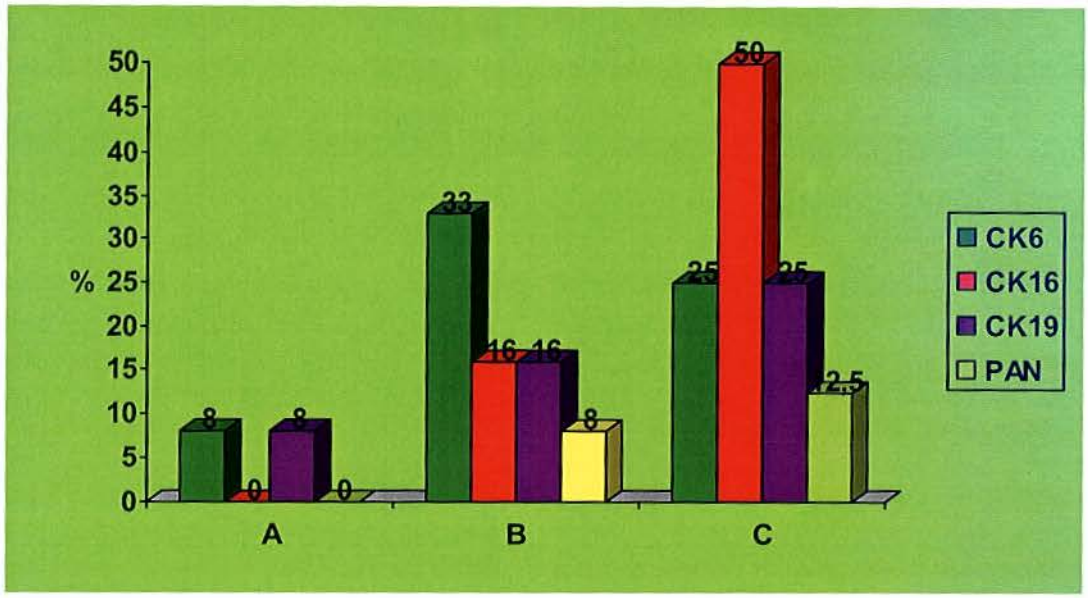

FIGURA 4: Expressão das CKs em sua maior intensidade no grupo C.

5.4 Expressão das CKs x Ingestão de bebidas alcoólicas

Analisando somente o grupo fumantes, foram comparados os resultados da expressão das CKs avaliadas e as respostas qualitativas obtidas através das anamnese.

A ingestão de bebidas alcoólicas em maior quantidade foi observada no grupo de fumantes do sexo masculino com, 85,2%, enquanto no grupo fumantes do sexo feminino esta taxa caiu para 77,78%.

Foi observada maior expressão das CKs avaliadas nos pacientes fumantes que consumiam bebidas alcoólicas do que nos fumantes que não consumiam bebidas alcoólicas, conforme evidenciado na tabela 3.

Tabela 3: Expressão das CKs nos pacientes fumantes etilistas e não etilistas.

Grupo	CK6	CK16	CK19	PAN
Etilista	(11/26) 42%	(12/26) 46%	(12/26) 46%	(9/26)35%
Não etilista	(5/6) 83%	(5/6)83%	(5/6) 83%	(4/6)67%

Unidade: Número de casos positivos para cada CK avaliada.

As bebidas destiladas geralmente contêm alto teor alcoólico, são bebidas alcoólicas purificadas através do processo de destilação a partir de uma substância fermentada como frutas, grãos e outras partes vegetais (ex. cachaça, vodka, tequila, rum, uísque, licor e gim). As bebidas fermentadas são produzidas pelo processo de fermentação de produzida a partir de microorganismos, como fungos e bactérias (ex. cerveja, vinho e champagne).

A bebida fermentada foi a de maior consumo do grupo fumantes, totalizando 21 (84%) pacientes, enquanto que as destiladas foram consumidas em cinco casos.

5.5 Expressão das CKs x Consumo de cigarros

A avaliação dos dados obtidos na anamnese revelou que 80% dos pacientes fumantes que ingerem bebidas alcoólicas do tipo destilada fumam há mais de 26 anos (consumo maior do que a média), comparado aos 33% dos pacientes que ingerem bebidas alcoólicas do tipo fermentada.

O consumo mínimo de cigarros/dia foi três enquanto o máximo consumido foi de 30 cigarros/dia. Foi constatado que as mulheres que consomem mais cigarros encontram-se na faixa etária A (20-35 anos) e os homens nas faixas etárias A (20-35 anos) e B (35-50 anos).

Os pacientes fumantes foram divididos em 3 grupos segundo o número de cigarros consumidos por dia:

Grupo **1**: fumam até 10 cigarros/dia;

Grupo **2**: fumam de 11- 20 cigarros/dia;

Grupo **3**: fumam até 21-30 cigarros/dia.

O grupo com maior expressão das CKs foi o grupo 2, dos que com consumo de 11-20 cigarros/dia, dados apresentados na tabela 4. Também foi o a quantidade de cigarros mais consumida por homens e mulheres fumantes.

Tabela 4: Expressão das CKs segundo a quantidade de cigarros consumidos por dia.

Grupo	CK6	CK16	CK19	PAN
1	(3/6) 50%	(1/6) 17%	(2/6) 33%	(2/6) 33%
2	(12/23) 52%	(15/23) 65%	(15/23) 65%	(10/23) 43%
3	(1/3) 33%	(1/3) 33%	(1/3) 33%	(1/3) 33%

Unidade: Número de casos positivos para cada CK avaliada.

A intensidade da expressão (quantidade de células positivas por campo avaliado) das CKs foi maior no grupo 2 para CK6 (71%), CK16 (100%), CK19 (100%) e PAN (100%) em todos os casos de fumantes avaliados.

A média de anos de consumo de cigarros foi de 24,19 ±13,15. A análise dos dados mostrou que oito pacientes fumam há menos de 12 anos, 24 pacientes fumam há menos de 35 anos e 16 pacientes fumam há menos de 26,5 anos, conforme demonstrado na tabela 5.

Tabela 5: Distribuição do tempo de consumo de cigarros.

Variável	Q1	Mediana	Q2
Anos de fumo	12,0	26,5	35,0

O estudo dos dados obtidos permitiu verificar que 75% dos pacientes do grupo fumantes consomem 15 cigarros/dia e fumam há mais de 26 anos.

Os pacientes fumantes foram divididos em duas categorias segundo o tempo de consumo de cigarro:

Categoria 1: fumam há menos ou há 26,5 anos (mediana)

Categoria 2: fumam há mais de 26,5 anos

Os pacientes pertencentes à categoria 2, ou seja aqueles que fumam a mais tempo, apresentaram maior expressão das CK6 (56,2 %), CK16 (56,2 %) e CK19 (62,5%), comparados aos pacientes pertencentes a categoria 1, exceto para a PAN onde 50% da categoria 1 foi que apresentou expressão da CK avaliada, conforme ilustra a figura 5.

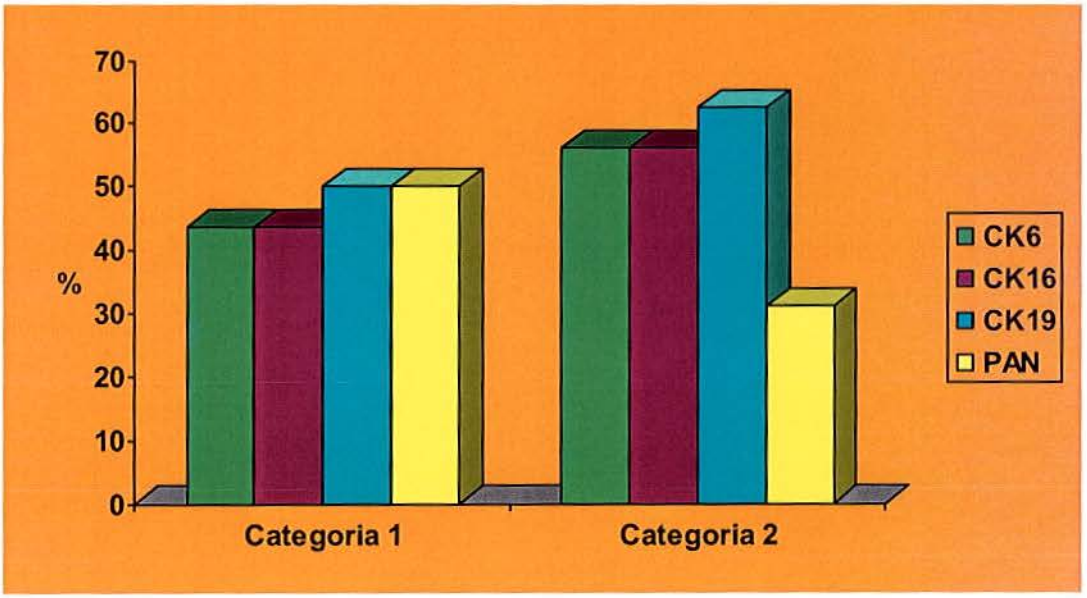

FIGURA 5: Expressão das CKs segundo o tempo de consumo de cigarros.

A expressão também foi maior na categoria 1 em relação a categoria 2 para estas CKs, novamente com exceção da PAN (ver figura 6).

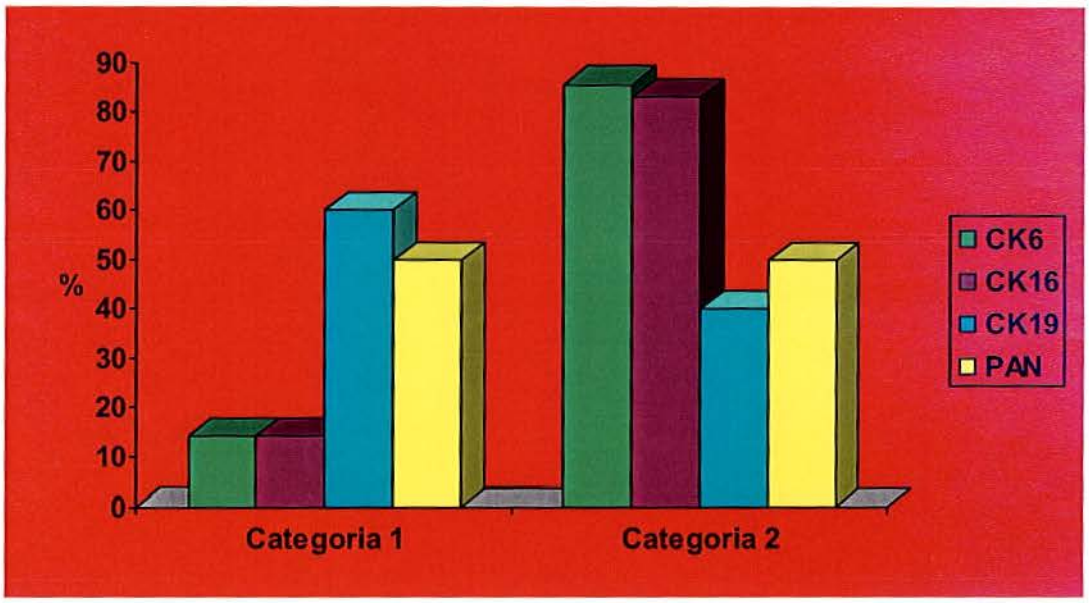

FIGURA 6: Expressão das CKs segundo o tempo de consumo de cigarros.

As figuras 7, 8, 9, e 10 ilustram a expressão das CKs avaliadas nos esfregaços da mucosa bucal de pacientes fumantes. O padrão de marcação foi citoplasmático com aparência difusa de intensidade variável em todos os grupos.

a

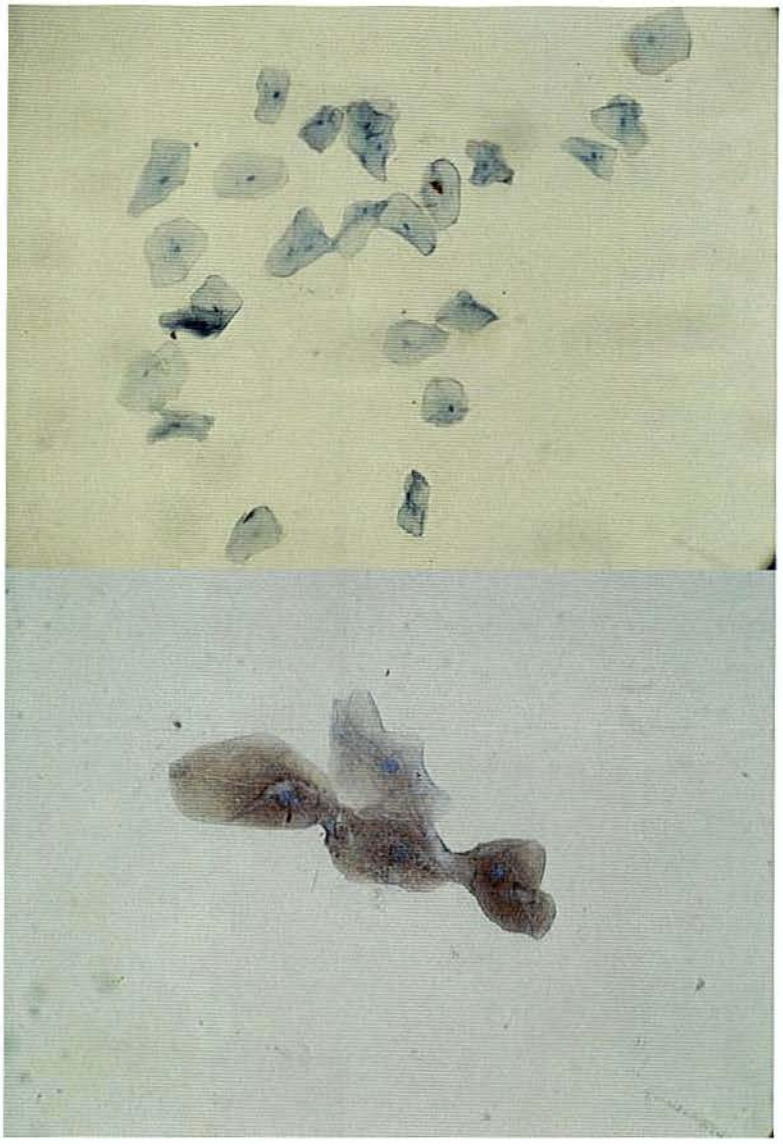

b

FIGURA 7: Apresentação das células na análise para CK6: a) Célula negativa do grupo controle para CK6 citoplasma e núcleo azulado (aumento original de 200x); b) Esfregaço do grupo fumantes mostrando células positivas, com citoplasma marrom e núcleo azulado (aumento original de 400x).

Faculdade de Odontologia
UNESP
Serviço de Bibliotecas e Documentação
Campus de São José dos Campos

a

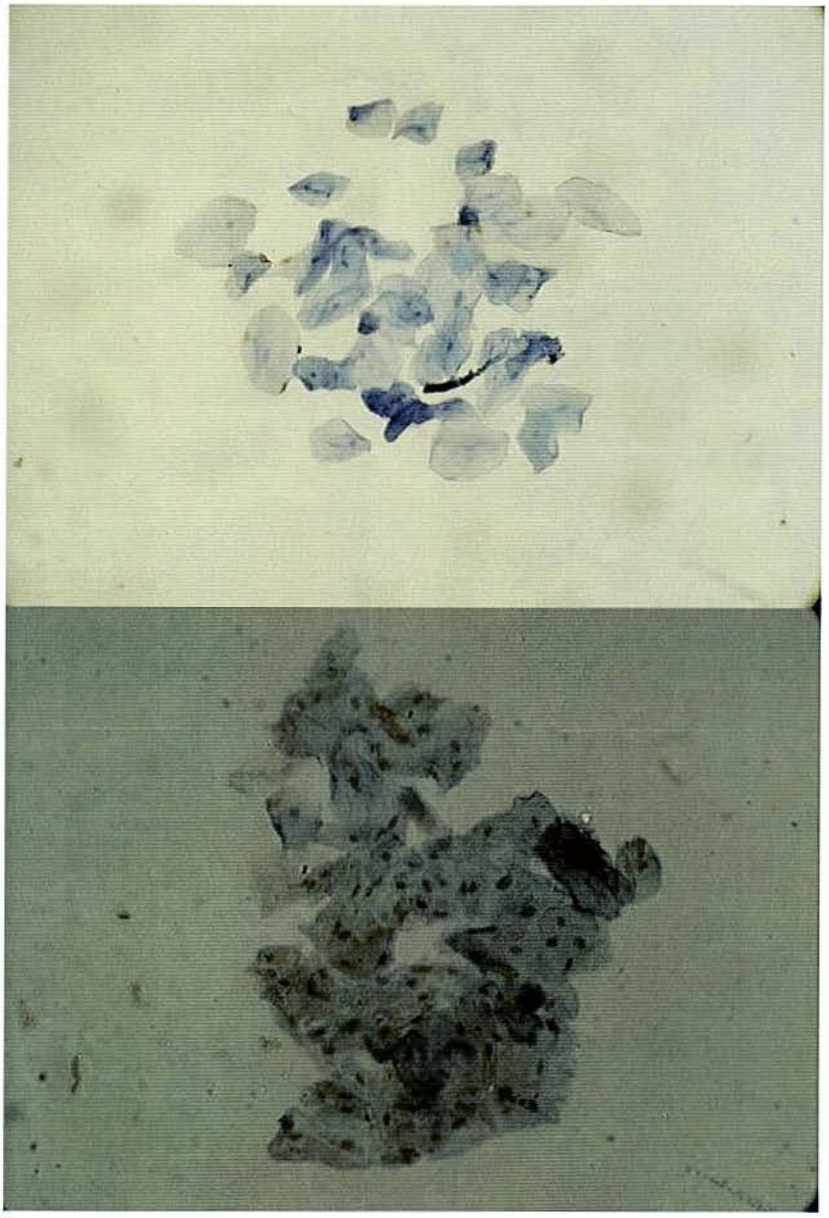

b

FIGURA 8: Apresentação das células na análise para CK16: a) Célula negativa do grupo controle para CK16 (aumento original de 200x); b) Células do grupo fumantes mostrando células positivas (aumento original de 200x).

a

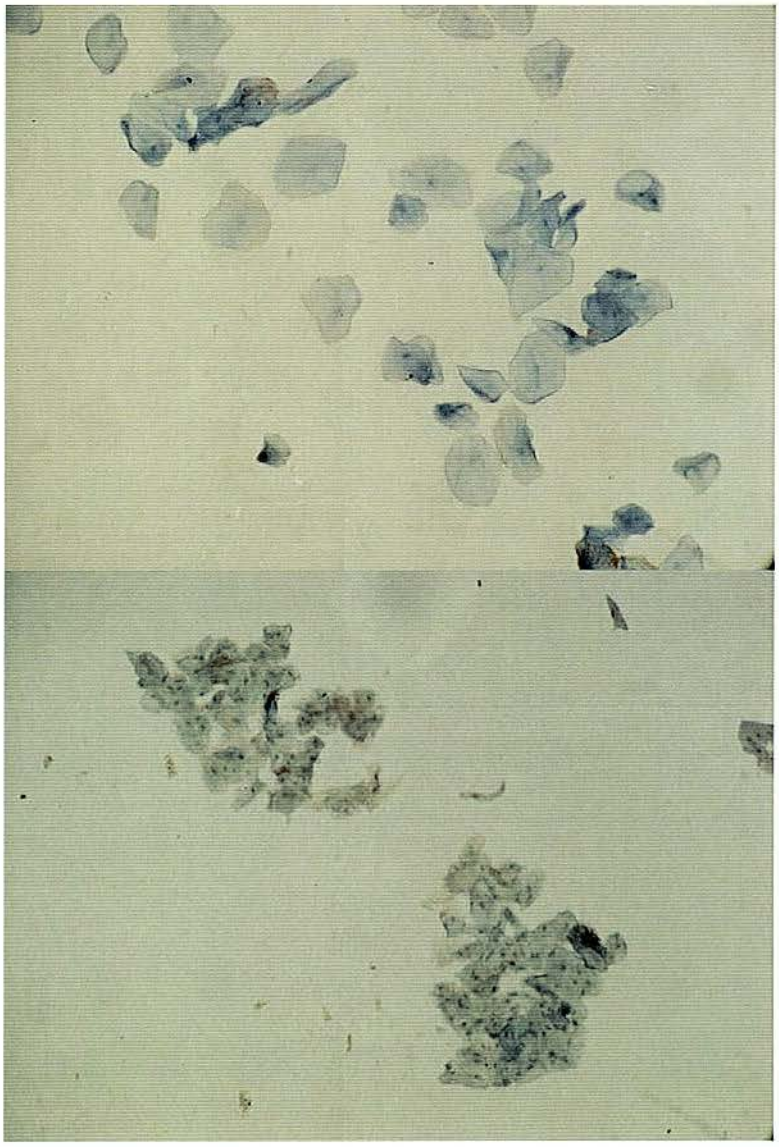

b

FIGURA 9: Marcação da célula para Pancitoqueratina: a) Célula negativa do grupo controle (aumento original de 200x); b) Células marcadas positivamente do grupo fumantes (aumento original de 200x).

a

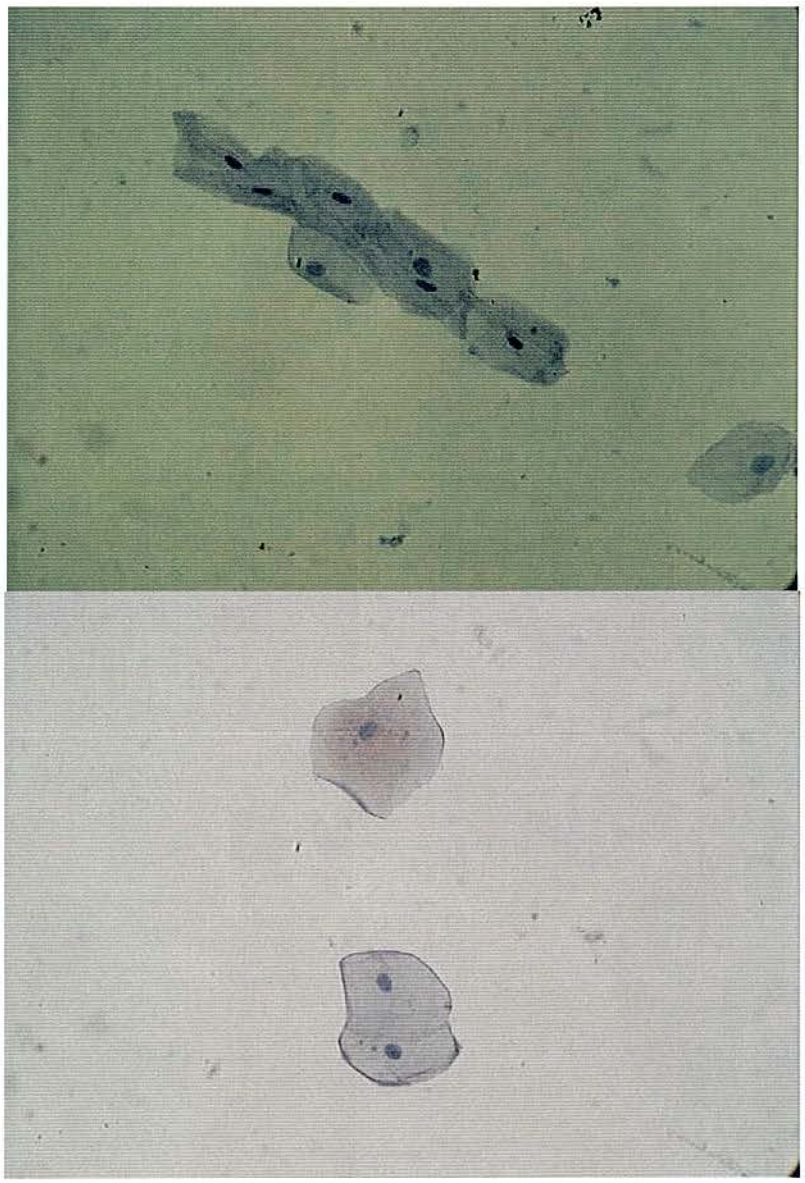

b

FIGURA 10: Marcação positiva e negativa das células para CK19: a) Grupo controle exibindo célula negativa (aumento original de 200x); b) Grupo fumantes mostrando células marcadas positiva e negativamente (aumento original de 200x).

6 DISCUSSÃO

O trabalho realizado evidenciou expressão superior das CKs 6, 16, 19 e PAN epitelial em pacientes fumantes quando comparada aos não fumantes. O epitélio dos pacientes fumantes evidenciou maior expressão das CKs ácidas, como a CK16 e CK19 em relação à CK6, básica.

O aumento da expressão de algumas destas CKs foi observado por diversos autores em lesões consideradas com potencial de transformação maligna, como a queilite actínica estudada por Santos et al.[47] (2003) e leucoplasias por Fillies et al.[14] (2006), bem como em carcinomas (FILLIES et al.[14], 2006).

As pesquisas mencionadas anteriormente foram realizadas em material parafinado, o que demanda maior tempo e custo. Em 1996, Ogden et al.[35] compararam a expressão de CK em esfregaço e material parafinado de carcinomas e observaram que a citologia esfoliativa apresentou boa sensitividade e especificidade quando comparada ao material histopatológico dos mesmos pacientes.

Técnicas como a biologia molecular, a imunoistoquímica e a histoquímica propiciaram revitalização do uso da citologia esfoliativa como método de exame complementar e predictivo.

O citodiagnóstico para avaliação da mucosa bucal de pacientes tem sido utilizado objetivando contribuir com a prevenção, principalmente em pacientes fumantes (LIMA[23], 2007; FONTES et al.[18], 2008). O diagnóstico de alterações citológicas é um importante recurso de acompanhamento em casos de neoplasias já instaladas ou já tratadas (ALMEIDA e CABRAL[2], 1992; ALMEIDA et al.[3], 1994).

A pesquisa realizada em pacientes fumantes utilizou a análise da expressão das citoqueratinas CK6, CK16, CK19 e PAN epitelial através da técnica de imunoistoquímica. O uso de técnicas modernas na análise de material citológico pode ser dificultado pelo processamento laboratorial dos esfregaços. Nesta pesquisa a amostra inicial selecionada foi de 30 pacientes fumantes, número semelhante a outros trabalhos investigativos em material citológico de pacientes fumantes (PAVANELLO et al.[41], 2004; LIMA[23], 2007; FONTES et al.[18] 2008).

O número ficou reduzido a 25, devido a perdas durante o processamento do material. Durante a realização da técnica de imunoistoquímica ocorreram perdas de amostras dos pacientes do grupo fumantes. Inicialmente seria realizada a citologia em base líquida de acordo com Ramirez e Saldanha[45] 2002, que possibilitaria um maior número de células por campo, entretanto os resultados não foram adequados. Assim, a coleta foi realizada com *cytobrush,* e o material estendido sobre a lâmina silanizada que possibilitou um número adequado de células para análise.

Para a técnica de imunoistoquímica, em algumas amostras não houve marcação, o foi interpretado como sendo

decorrente da dificuldade de penetração do anticorpo nas células. Ogden et al.[35] (1996) descreveram a dificuldade de penetração do anticorpo por serem células isoladas do arcabouço dos tecidos. A questão foi solucionada com o uso do detergente Triton-X a 0,5% em meio PBS, no intuito de permeabilizar as células. Foi utilizada demarcação com a caneta *PaP pen* (Dako), na área desejada da lâmina com a finalidade de garantir o contato do anticorpo com as células facilitando a sua penetração.

A expressão do antígeno específico também pode ser influenciada pelo fixador tecidual utilizado. Upasani et al.[51] 2004 enfatizaram a importância da escolha do fixador de acordo com o antígeno a ser identificado. O formol é o melhor e mais utilizado fixador em material histopatológico para estudo das CKs. Ogden et al.[32] (1992) verificaram que o spray fixador preserva melhor a expressão do epítopo para CKs e que a melhor temperatura para armazenamento foi de 20^{0}C. Em um país de clima tropical como o Brasil, a temperatura é um parâmetro que apresenta diferenças em relação aos trabalhos realizados anteriormente (LIMA[23], 2007; FONTES et al.[18], 2008).

Ainda com relação à técnica de imunoistoquímica, para que as células não se desprendessem com facilidade da lâmina foi necessária muita cautela tentando não criar correntes que agitassem o meio e provocassem o descolamento das células durante as várias lavagens em água corrente, destilada e TRIS.

A análise dos esfregaços mostrou que a expressão da CK6 foi três vezes maior (p=0,002) no fumante quando comparada ao

não fumante, enquanto que a CK16 apresentou expressão 2 vezes maior (p=0,003), resultado a partir do qual podemos inferir que a atividade proliferativa está aumentada. A indicação de maior atividade proliferativa quando há aumento da expressão da CK6 e 16 foi verificada em estudo histopatológico de papiloma escamoso (Oliveira et al.[38] 2005). A capacidade proliferativa aumentada é uma das principais características das células neoplásicas (FONTES et al.[18] 2008). Muitos estudos tentam quantificar a taxa de crescimento tecidual tentando obter estimativas de um possível crescimento neoplásico e são objeto de estudos de outros autores como Fontes et al.[18] (2008), que constataram o aumento da atividade proliferativa através da contagem das regiões organizadoras nucleolares (AgNORs) em esfregaços da mucosa bucal de pacientes fumantes.

Nogueira-Castañon et al.[30] (2004) também observaram que o epitélio muda a configuração da intensidade de expressão das CKs, e que o aumento da expressão da CK16 ocorre em resposta a um estímulo com padrão alternativo de diferenciação, demonstrado pela interferência na expressão da CK10 (marcador de diferenciação terminal).

A expressão da PAN epitelial (AE1/AE3), marcador de componentes epiteliais, também foi maior no grupo de pacientes fumantes; no entanto, foi menor quando comparada à expressão das CKs 6, 16 e 19. Tal ocorrência está relacionada ao fato de não possuir especificidade para apenas um epítopo, podendo indicar que outros tipos de CKs de diferentes pesos moleculares também poderiam ser expressas nos esfregaços avaliados. A expressão da PAN epitelial

pode indicar que as células da mucosa de pacientes fumantes podem expressar outros tipos de CKs, sugerindo investigação em novos trabalhos.

A expressão aumentada da CK19 está geralmente associada a lesões neoplásicas com maior potencial de transformação maligna (que exibem maior grau de displasia epitelial) e em lesões de carcinoma com pior prognóstico (SANTOS et al.[47] 2003; FILLIES et al.[14] 2006). A expressão, em epitélio de pacientes fumantes, foi muito superior comparada ao epitélio não exposto à ação deste carcinógeno (p=0,0001), sendo tal fato sugestivo de que alterações na maturação epitelial estão ocorrendo e podem vir a se manifestar clinicamente no futuro. A manifestação de alterações depende da continuidade do uso do tabaco, bem como a associação com agentes promotores como o álcool. Ainda, é importante considerar a herança genética.

Os estudos em pacientes fumantes que não apresentam qualquer alteração têm sido realizados para estudar a influência do tabaco que é um agente iniciador e promotor da carcinogênese (FONTES et al.[18], 2008; LIMA[23], 2007; PAVANELLO et al.[41], 2006; FONTES[17], 2005). Este carcinógeno pode provocar alterações que antecedem o aparecimento de lesões clinicamente visíveis. Assim, o estudo das células de mucosa de pacientes fumantes, sem alterações clínicas, possui caráter predictivo.

O cruzamento dos dados com a expressão das CKs 6 e 16 no grupo fumante revelou que a maior expressão para as duas CKs avaliadas ocorreu no grupo que consumia 11-20 cigarros/dia. A

quantidade inferior ou igual a 10 cigarros/dia não deve, no entanto, ser considerada segura.

O número de cigarros consumidos por dia parece não ser de grande influência para expressão das CKs avaliadas, entretanto o tempo que o indivíduo tem o hábito de fumar foi determinante no aumento da expressão das CKs estudadas, evidente nos pacientes que fumavam em média há 26,5 anos. A intensidade da expressão, ou seja, mais de 1/3 de células positivamente marcadas nos esfregaços, também foi maior considerando o tempo em anos do hábito de fumar.

A ingestão de bebidas alcoólicas em maior quantidade foi observada no grupo de fumantes do sexo masculino quando comparado ao sexo feminino. O álcool é um importante potencializador do cigarro, pois atua aumentando a permeabilidade da membrana celular (MCCANCE e HUETHER[24], 1998), principalmente em áreas de represamento de saliva como soalho, bordos e ventre de língua, e região de trígonoretromolar. A expressão das CKs analisadas neste trabalho foi maior nos pacientes fumantes que ingeriam bebidas alcoólicas do que para os não etilistas. É importante enfatizar que o consumo de bebidas alcoólicas deve ser tido como fator estimulante ao consumo de cigarros. O grupo estudado relatou consumir mais cigarros do que o habitual, quando da ingestão de bebidas alcoólicas, o que já havia sido observado por Pavanello et al.[41] (2006).

Considerando a expressão das CKs avaliadas, os resultados demonstraram não haver diferença na maturação epitelial, a qual poderia ter sido verificada pela CK19, entre o sexo masculino e feminino. Assim, a proteção hormonal sugerida para o sexo feminino

por Tavares[49] (2004) em estudo citológico da mucosa bucal de mulheres durante o ciclo menstrual, não foi observada neste trabalho.

A faixa etária de maior expressão das CKs foi de 35 a 50 anos, seguida pela faixa acima de 50. A menor faixa etária era constituída de pacientes de 20-35 anos que apresentam maior *turnover* epitelial, o que propicia a eliminação de células com quaisquer alterações, por menores que sejam (MCCANCE e HUETHER[24], 1998). Nas faixas etárias subseqüentes, como o aumento da idade, há diminuição do *turnover*.

A utilização de medicamentos e a avaliação do uso de drogas ilícitas não puderam ser avaliadas. O consumo de drogas ilícitas relatado foi de consumo ocasional, sem uso regular.

O aumento da expressão das CKs 6, 16, 19 e PAN epitelial na análise do material citológico da mucosa bucal de pacientes fumantes comparado aos não fumantes evidencia alterações relativas à proliferação e maturação epitelial que podem estar relacionadas à fase inicial do processo de carcinogênese, não observável clinicamente.

7 CONCLUSÃO

Com base nos resultados obtidos pela análise qualitativa da expressão das citoqueratinas CK6, CK16, CK19 E PAN epitelial e análise dos dados obtidos através das fichas de coleta e do tratamento estatístico, conclui-se que:

a- A expressão das CK6 e CK16, foi maior em pacientes fumantes comparado aos não fumantes, podendo inferir um aumento da atividade proliferativa;

b- A expressão da CK 19 foi maior em pacientes fumantes comparado aos não fumantes, podendo ser indicativa de início da desregulação do processo de maturação epitelial;

c- A expressão da Pancitoqueratina epitelial pode indicar que as células da mucosa de pacientes fumantes podem expressar outros tipos de CKs, sugerindo investigação em novos trabalhos;

d- O maior tempo de consumo de cigarro apresentou maior influência para expressão das CKs estudadas do que o número de cigarros consumidos por dia;

e- A ingestão de bebidas alcoólicas influenciou no aumento da expressão das CKs estudadas.

8 REFERÊNCIAS*

1. Acha A, Ruesga MT, Rodríguez MJ, Pancorbo MAM, Aguirre JM. Aplicaciones de la citologia oral por raspado (exfoliativa) en el cancer y precáncer oral. Med Oral Patol Oral Cir Bucal. 2005; Oct; 10:95-102.
2. Almeida JD, Cabral LAG. Diagnóstico do carcinoma bucal: uso da citologia esfoliativa como método auxiliar. Rev Gaúcha Odontol. 1992 mai/jun;40(3):167-70.
3. Almeida JD, Cabral LAG, Brandão AAH. Exfoliative cytology as a diagnostic method in estomatology.J Dent Res. 1994;73(4):765.
4. Alves VA, Bibbo M, Schmitt FC, Milanezi F, Longatto Filho A. Comparison of manual and automated methods of liquid-based cytology: a morphologic study. Acta Cytol. 2004 Mar-Apr;48(2):187-93.
5. Al-Abbadi MA, Almasri NM, Al-Quran S, Wilkinson EJ. Cytokeratin and epithelial membrane antigen expression in angiosarcomas: an immunohistochemical study of 33 cases. Arch Pathol Lab Med. 2007 Feb;131(2):288-92.

*** Baseado em:**
Internacional Comité of Medical Journal Editors. Bibliographic Services Division. Uniform Requirements for manuscripts submitted to biomedical journals: simple referentes [homepage na Internet]. Bethesda US Nacional Library; c2003 [disponibilidade em 2006 fev; citado em 20 março.] Disponível em: http://www.nilm.nih.gov/bsd/uniform requirements html.

6. Beale LS. Results of chemical and microscopical examination of solid organs and secretions: examination of aputum from case of pharynx and adjacents parts. Arch Med. 1860;2(1):44-6.
7. Bonan PRF, Kaminagakura E, Pires FR, Vargas PA, Almeida OP. Cytokeratin expression in initial oral mucositis of head and neck irradiated patients. Oral Surg Oral Med Oral Pathol Oral Radiol Endod. 2006;101:205-11.
8. Brasil. Ministério da Saúde. Instituto Nacional de Câncer. Estimativas de incidência e de mortalidade por câncer no Brasil 2005. [texto online].[citado em 04 out 2006] Disponível em : <http://www.inca.org.br/estimativas/2005/index.asp.link=tabelaestados.asp&UF=SP>.
9. Brunotto M, Zárate AM, Cismondi A, Fernández Mdel C, Noher de Halac RI. Valuation of exfoliative cytology as prediction factor in oral mucosa lesions. Med Oral Patol Oral Cir Bucal. 2005 Jul 1;10Suppl2:E92-102.
10. Castelijns FA, Gerritsen MJ, van Erp PE, van de Kerkhof PC. Immunohistochemical assessment of keratin 16 on paraffin-embedded sections of normal and hyperproliferative skin: monoclonal antibodies Ks8.12 and LL025 in a comparative study. Arch Dermatol Res. 1999 Jan;291(1):59-63.
11. Chu PG, Weiss LM. Keratin expression in human tissues and neoplasms. Histopathol. 2002; 40:403-39.
12. Debus E, Roland M, Werner FW, Weber K, Osborn M. Immunohistochemical distinction of human carcinomas by

cytokeratin typing with monoclonal antibodies. Am J Pathol. 1984 Jan;114(1):121-30.

13. Felefli S, Flaitz CM. The oral brush biopsy: its as easy as 1,2,3. Texas Dent J. 2000 Jun;117(6):20-4.
14. Fillies T, Werkmeister R, Packeisen J, Brandt B, Morin P, Weingart D, et al. Cytokeratin 8/18 expression indicates a poor prognosis in squamous cell carcinomas of the oral cavity. BMC Cancer. 2006 Jan;13:6-10.
15. Folsom TC, White CP, Bromer L, Canby FH, Garrington GE. Oral exfoliative estudy. Review of the literature and report of a three-year study. Oral Surg. 1972 Jan;33(1):61-73.
16. Fontes PC, Sousa FACG, Brandão AAH, Rosa LEB, Almeida JD. Citologia esfoliativa: método de diagnóstico pouco utilizado pelos cirurgiões dentistas. Braz Oral Res. 2004;18:241(Pb308).
17. Fontes PC, Sousa FACG, Rosa LEB. Correlação entre o consumo de tabaco e a incidência de câncer bucal. Rev Bras Patol Oral. 2004;3:132-6.
18. Fontes PC, Corrêa GHM, Issa JS, Almeida JD. Quantitative analysis of AgNOR proteins in exfoliative cytology specimens of oral mucosa from smokers and non-smokers. Anal Quant Cytol Histol. 2008;30(1):16-24.
19. Freitas MD, Garcia AG, Abelleira AC, Martins Carneiro JL, Rey JMG. Aplicaciones de la citologia exfoliativa em el diagnóstico del cáncer oral. Med Oral. 2004 Jan;9:355-61.
20. Holland F. Role of the cytopathologist. In:Cancer medicine. 5th. London: American Cancer Society; 2000. 17f.

21. Jones AC, Pink FE, Sandow PL, Stewart CM, Migliorati CA Baughman RA. The Cytobrush Plus cell collector in oral cytology. Oral Surg Oral Med Oral Pathol. 1994 Jan;77(1):101-4.
22. King OH, Memphis T. Oral cytology for the general practitioner. J Am Dent Assoc. 1963 Apr;66:451-6.
23. Lima CF. Avaliação quantitativa de micronúcleos na citologia esfoliativa da mucosa bucal de pacientes dependentes químicos. [dissertação]. São José dos Campos: Faculdade de Odontologia de São José dos Campos, Universidade Estadual Paulista;2007. 82f.
24. McCance KL, Huether SE. Pathophysiology. 3th. St. Louis, Mo.: Editora Mosby; 1998. Chap 02.
25. Moore DA. A estatística básica e a sua prática. 3ªed. LTC, 2005, pág. 423.
26. Montgomery PW, Von Haam EA. Study of the exfoliative cytology of the oral leucoplakia. J Dent Res. 1951 Apr;30(2):260-4.
27. Morgan PR, Shirlaw PJ, Johnson NW, Leigh IM, Lane EB. Potencial application of antikeratin antibodies in oral diagnosis. J Oral Pathol. 1987 Apr;16(4):212-22.
28. Nie M, Li B, Zeng G, He Z, Chen Q, Zhou M, et al. Changes of simple epithelial cytokeratin during oral carcinogenesis. Hua Xi Kou Qiang Yixue Zazhi. 1999 Aug;17(3):208-9, 220.
29. Nie M, Zhong L, Zeng G, Li B. The changes of cytokeratin 19 during oral carcinogenesis. Zhonghua Kou Qiang Yixue Zazhi 2002 May;37(3):187-90.

30. Nogueira-Castañon MCM, Maya TC, Neves RG. Expressão das citoceratinas em dermatoses infecto-parasitárias associadas à hiperplasia epidérmica. An Bras Dermatol. 2004 nov/dez;79(6): 679-87.

31. Ogden GR, Cowpe JG, Green MW. Quantitative exfoliative cytology of normal buccal mucosa: effect of smoking. J Oral Pathol Med. 1990;19(3):53-5.

32. Ogden GR, McQueen S, Lane EB, Green MW, Hopwood D, et al. Cytokeratin expression in oral exfoliative cytology: effect of temperature and fixation. Histochem J. 1992 Mar;24(3):176-9.

33. Ogden GR, Cowpe JG, Green M. Cytobrush and wooden spatula for oral exfoliative cytology: a comparison. Acta Cytol. 1992 Sept/Oct;36(5):706-10.

34. Ogden GR, McQueen S, Chisholm DM, Lane EB. Keratin profile of normal and malignant oral mucosa using exfoliative cytology. J Clin Pathol. 1993 Apr;46(4):352-6.

35. Ogden GR, Chisholm DM, Lane EB. The utility of cytokeratin profiles for detecting oral cancer using exfoliative cytology. Br J Oral Maxillofac Surg. 1996 Oct;34(5):461-6.

36. Ogden GR, Cowpe JG, Wight AJ. Oral exfoliative cytology: review of methods of assessment. J Oral Pathol Med. 1997 May;26(5):201-05.

37. Oliveira MC, Silveira EJ, Godoy GP, Amorim RF, Costa AL, Queiroz LM. Immunohistochemical evaluation of intermediate filament proteins in squamous papilloma and oral verrucous carcinoma. Oral Dis. 2005 Sep;11(5):288-92.

38. Oliveira LU, Lima CF, Issa JS, Fontes PC, Almeida JD. Avaliação comparativa quantitativa de fumantes crônicos e não fumantes [painel acadêmico]. Anais 25^0 Congresso Internacional de Odontologia de São Paulo; 2007. São Paulo: CIOSP; 2007. p.128-9.

39. Ohkura S, Kondoh N, Hada A, Arai M, Yamazaki Y, Sindoh M et al. Differential expression of the keratin-4, -13, -14, -17 and transglutaminase 3 genes during the development of oral squamous cell carcinoma from leukoplakia. Oral Oncol. 2005 Jul; 41(6):607-13.

40. Papanicolaou GN, Traut HF. The diagnostic value of vaginal smears in carcinoma of the uterus. Am J Obst Gynecol. 1941 Aug;42(2):193-206.

41. Pavanello MB, Prado FA, Balducci I, Brandão AAH, Almeida JD. Cytologic analysis of alterations induced by smoking and by alcohol comsuption. Acta Cytol. 2006;50(4):435-40.

42. Purkis PE, Steel JB, Mackenzie IC, Nathrath WB, Leigh IM Lane EB. Antibody markers of basal cells in complex epithelia. J Cell Sci.1990 Sep.;97:39-50.

43. Queiroz JB, Burim RA, Lima CF, Brandão AAH, Cabral LAG, Almeida JD. Avaliação qualitativa comparativa da citologia esfoliativa com cytobrush e espátula metálica [abstract Ib 209]. Braz Oral Res. 2006;20 (supp.);115. Apresentado na Annual SBPQO Meeting;2006.

44. Ram Prassad VV, Nirmala NR, Kotian MS. Immunohistochemical evaluation of expression of cytokeratin 19

in different histological grades of leukoplakia and oral squamous cell carcinoma. Indian J Dent Res. 2005 Jan-Mar;16(1):6-11.

45. Ramirez A, Saldanha PH. Micronucleus investigation of alcoholic patients with oral carcinoma. Genet Mol Res. 2002;1(3):246-60.
46. Sandler HC, Stahl SS. Exfoliative cytology as a diagnostic aid in detection of oral neoplasms. J Oral Surg. 1958 Sep.;16(3):414-8.
47. Santos JN, Sousa SO, Nunes FD, Sotto MN, Araújo VC. Altered cytokeratin expression in actinic cheilitis. J Cutan Pathol. 2003 Apr.;30(4):237-41.
48. Sesterhenn AM, Mandic R, Dunne AA, Werner JA. Cytokeratins 6 and 16 are frequently expressed in head and neck squamous cell carcinoma cell lines and fresh biopsies. Anticancer Res. 2005 Jul-Aug.;25(4):2675-80.
49. Tavares PG. Avaliação do epitélio bucal, através da citologia esfoliativa em pacientes no pós-menopausa submetidas a reposição hormonal [tese]. São José dos Campos: Faculdade de Odontologia de São José dos Campos, Universidade Estadual Paulista;2004.
50. Tommasi AF. Diagnóstico em patologia bucal. 3ed. São Paulo: Pancast;2002. Cap.2, p.48-51.
51. Upasani OS, Vaidya MM, Bhisey AN. Database on monoclonal antibodies to cytokeratins. Oral Oncol. 2004 Mar.;40(3):236-56.
52. Utagawa ML, Pereira SM, Makabe S, Maeda MY, Marques JA, Santoro LA, et al. Pap test in a high-risk population comparison

of conventional and liquid-base cytology. Diagn Cytophatol. 2004;31(4):169-72.

53. Vaidya MM, Borges AM, Pradhan SA, Bhisey AN. Cytokeratin expression in squamous cell carcinomas of the tongue and alveolar mucosa. Eur J Cancer B Oral Oncol 1999;32B(5):333-6.
54. Van der Velden LA, Manni JJ, Ramaekers FC, Kuijpers W. Expression of intermediate filament proteins in benign lesions of the oral mucosa. Eur Arch Otorhinolaryngol. 1992;56(10):514-9.
55. Van Dorst EB, van Muijen GN, Litvinov SV, Fleuren GJ. The limited difference between keratin patterns of squamous cell carcinomas and adenocarcinomas is explicable by both cell lineage and state of differentiation of tumour cells. J Clin Pathol. 1998 Sep;51(9):679-84.
56. Woodcock-Mitchell J, Eichner R, Nelson WG, Sun TT. Immunolocalization of keratin polypeptides in human epidermis using monoclonal antibodies. J Cell Biol. 1982 Nov;95:580-8.
57. Zimmermann ER, Zimmermann AL. Effects of race, age, smoking habits, oral and systemic disease on oral exfoliative cytology. J Dent Res. 1965;44(6):627-31.

Apêndice: Ficha de avaliação utilizada na pesquisa Avaliação da expressão de citoqueratinas na citologia esfoliativa da mucosa bucal de pacientes fumantes.

Nome:.....
Sexo:.....Cor:.....Idade:.....Data nasc...../...../.....
Residência:.....
Profissão:.....
Bairro.....Cidade.....Estado.....Fone.....

1. Você fuma? ☐ sim ☐ não

2. Se fuma, qual o tipo?

☐ cigarro de papel ☐ cigarro de papel sem filtro ☐ cachimbo
☐ charuto

3. Há quanto tempo?
.....

4. Qual a freqüência do seu consumo de cigarros?.....

☐ 1 a 3 vezes por mês. Quantos cigarros no total do mês?.....
☐ 1 a 3 vezes por semana. Quantos cigarros no total da semana?.....
☐ 4 a 6 vezes por semana. Quantos cigarros no total da semana?.....
☐ todos os dias. Quantos cigarros no total de cada dia?.....

5. Você faz uso de bebidas alcoólicas mesmo que seja com pouca freqüência?

☐ sim ☐ não

6. Qual a freqüência do seu consumo de bebidas alcoólicas?
☐ 1 ou menos de uma vez por mês ☐ 2 a 3 vezes por mês
☐ 1 a 3 vezes por semana ☐ 4 ou mais vezes por semana

7. Que tipo de bebida você consome quando bebe?

☐ cerveja ☐ batida ☐ caipirinha ☐ uísque ☐ vinho
☐ outras.....

8.Quantas doses você consome num dia típico em que está bebendo?
☐ 1 a 2 ☐ 3 a 4 ☐ 5 a 6 ☐ 7 a 9 ☐ 10 ou mais

9.Qual a freqüência que você consome 6 ou mais doses de bebidas alcoólicas em uma só ocasião?

☐ nunca ☐ menos que mensalmente ☐ semanalmente
☐ mensalmente ☐ diariamente

10. Você faz uso de cigarro e álcool simultaneamente?
☐ sim ☐ não

11. Quando você bebe, consome mais cigarro?
☐ sim ☐ não

Quanto a mais você
Consome?.....

12. Você faz, ou já fez, uso de outros substâncias químicas ?Quais?
☐ sim ☐ não

.....

14. Com que freqüência você consome, ou consumia, estas substâncias ?

☐1 ou menos de uma vez por mês ☐ uma vez ao dia
☐1 a 3 vezes por semana ☐ mais de uma vez ao dia

14. Faz uso de algum medicamento? ☐ sim ☐ não
Qual(is)?.....
.....
.....

15.Exame clínico:

Extra-bucal.....
.....
.....

Intra-bucal.....
.....
.....

16. Procedimentos Realizados:
.....
.....
.....
.....

ANEXO A – Certificado de aprovação do Comitê de Ética em Pesquisa da Faculdade de Odontologia de São José dos Campos – UNESP.

unesp

UNIVERSIDADE ESTADUAL PAULISTA
CAMPUS DE SÃO JOSÉ DOS CAMPOS
FACULDADE DE ODONTOLOGIA

CERTIFICADO

CERTIFICAMOS, que o protocolo nº **080/2005-PH/CEP**, sobre " **Avaliação da expressão das citoqueratinas na citologia esfoliativa da mucosa bucal de pacientes fumantes.**" , sob a responsabilidade de **CELINA FAIG LIMA**, está de acordo com os Princípios Éticos, seguindo diretrizes e normas regulamentadoras de pesquisa, envolvendo seres humanos, conforme Resolução nº 196/96 do Conselho Nacional de Saúde e foi aprovado pelo Comitê de Ética em Pesquisa.

São José dos Campos, 25 de novembro de 2005.

Profa. Dra. Suely Carvalho Mutti Naressi
Coordenadora do Comitê de Ética em Pesquisa-Local

Almeida JD. Evaluation of the expression of cytokeratins in exfoliative cytology of oral mucosa from smoking patients. [thesis]. São José dos Campos: São José dos Campos Dental School, São Paulo State University; 2008.

ABSTRACT

The present study compared the expression of cytokeratins CK6, CK16 and CK19 and pan-cytokeratin (PAN) in oral mucosa cells between smokers and non-smokers in order to determine the stage of cell differentiation and to consequently infer proliferative activity and expressions indicative of a potential for malignant differentiation. Thirty smokers and 30 non-smokers seen at the clinics of FOSJC-UNESP were screened. Smears were obtained from the left lateral border of the tongue with a cytobrush and slides were processed for immunohistochemistry using the antibodies reported. Conventional microscopy was used for qualitative analysis. The results were analyzed statistically by the Z test, Fisher's exact test and comparison of two proportions (plus-4 confidence interval method). The expression of CK6 (p=0.002), CK16 (p=0.003), CK19 (p=0.0001) and PAN (p=0.008) was higher in oral mucosa smears from smokers compared to non-smokers. In conclusion, increased epithelial proliferation is observed in the oral mucosa of smokers as demonstrated by the increased expression of CK6 and CK16, and these cells present alterations in epithelial maturation.

Key-words: Citodiagnosis, oral mucosa, keratins, immunohistochemistry, smoking, squamous cell carcinoma.