UNIVERSIDADE ESTADUAL PAULISTA
"JÚLIO DE MESQUITA FILHO"

Lara Salgueiro de Gregorio

Efeitos da Flutamida na morfologia dos órgãos reprodutivos e fígado de *Rhinella schneideri* (Anura: Bufonidae)

São José do Rio Preto
2015

Lara Salgueiro de Gregorio

Efeitos da Flutamida na morfologia dos órgãos reprodutivos e fígado de *Rhinella schneideri* (Anura: Bufonidae)

Dissertação apresentada como parte dos requisitos para obtenção do título de Mestre em Biologia Animal, junto ao Programa de Pós-Graduação em Biologia Animal, do Instituto de Biociências, Letras e Ciências Exatas da Universidade Estadual Paulista "Júlio de Mesquita Filho", Campus de São José do Rio Preto.

Orientador: Prof. Dr. Classius de Oliveira

São José do Rio Preto
2015

Gregorio, Lara Salgueiro de.
Efeitos da Flutamida nos órgãos reprodutivos e fígado de machos Rhinella schneideri (Anura: Bufonidae) / Lara Salgueiro de Gregorio. -- São José do Rio Preto, 2015
62 f. : il., gráfs., tabs.

Orientador: Classius de Oliveira
Dissertação (mestrado) – Universidade Estadual Paulista “Júlio de Mesquita Filho”, Instituto de Biociências, Letras e Ciências Exatas

1. Ecologia animal. 2. Anuro. 3. Flutamida. 4. Espermatogênese em animais. 5. Hormônios sexuais. I. Oliveira, Classius de. II. Universidade Estadual Paulista "Júlio de Mesquita Filho". Instituto de Biociências, Letras e Ciências Exatas. III. Título.

CDU – 597.8

Ficha catalográfica elaborada pela Biblioteca do IBILCE
UNESP - Câmpus de São José do Rio Preto

Lara Salgueiro de Gregorio

Efeitos da Flutamida na morfologia dos órgãos reprodutivos e fígado de *Rhinella schneideri* (Anura: Bufonidae)

Dissertação apresentada como parte dos requisitos para obtenção do título de Mestre em Biologia Animal, junto ao Programa de Pós-Graduação em Biologia Animal, do Instituto de Biociências, Letras e Ciências Exatas da Universidade Estadual Paulista "Júlio de Mesquita Filho", Campus de São José do Rio Preto.

Comissão Examinadora

Prof. Dr. Classius de Oliveira
UNESP – São José do Rio Preto
Orientador

Prof. Dr. Sebastião Roberto Taboga
UNESP – São José do Rio Preto

Prof. Dr. Fernando Ribeiro Gomes
USP – São Paulo

São José do Rio Preto
2015

Dedico não só esta, como todas as minhas conquistas,
aos meus pais, Rosiani e Sérgio,
minha base de tudo.

AGRADECIMENTOS

Primeiramente agradeço a Deus pelas oportunidades que me foram concedidas e por ter forças para enfrentar os obstáculos.

Aos meus pais, Rosiani e Sérgio, por sempre apoiarem as minhas decisões e fazerem o possível e o impossível pelo meu crescimento pessoal e profissional.

Ao meu orientador e amigo, Dr. Classius de Oliveira, pela orientação, conselhos e ideias que trilharam meus caminhos durante a execução do projeto e por acreditar e confiar em mim.

À Coordenação de Aperfeiçoamento de Pessoal de Nível Superior (CAPES), pelo apoio financeiro concedido na forma de bolsa de Mestrado.

Aos professores e funcionários do Ibilce/Unesp, que contribuíram para minha formação acadêmica.

Aos colegas do Laboratório de Anatomia, por me auxiliarem em várias etapas do desenvolvimento do projeto, principalmente à Lilian Franco Belussi pelas contribuições e sugestões à dissertação.

Ao meu noivo, Victor Marcondes Sacchi, por ser um dos responsáveis pela minha paixão pela Biologia, por todo amor e carinho nos momentos difíceis e por me incentivar em todos os momentos da minha formação.

Às minhas queridas amigas de graduação, Ana Flávia, Ana Beatriz e Ayla, por me acompanharem desde o início do curso, por compartilharem dos meus melhores e piores momentos, pelo apoio e pelos conselhos quando foi preciso e por sempre tornarem meus dias mais divertidos.

RESUMO

Os anuros estão em declínio populacional no mundo todo, sendo que a contaminação aquática é um dos fatores que está influenciando neste processo. A Flutamida é um medicamento antiandrogênico utilizado contra o câncer de próstata, presente em corpos d'água como um contaminante. Este composto pode atuar como desregulador endócrino, afetando principalmente a reprodução. Assim, os anuros da família Bufonidae, que apresentam o órgão de Bidder, considerado um ovário rudimentar, são bons modelos para estudar a ação deste composto. Já o fígado é o principal órgão de detoxificação e está diretamente relacionado à metabolização de substâncias tóxicas. Dessa forma, nosso objetivo foi avaliar a ação da Flutamida na morfologia dos órgãos reprodutivos e do fígado de machos *Rhinella schneideri*, bem como nos níveis séricos dos hormônios sexuais. Foram utilizados 18 machos, os quais receberam, por 7 dias, doses diárias de 1 ou 5 mg/kg de Flutamida diluída em óleo mineral, enquanto o grupo controle recebeu apenas o óleo mineral. Em seguida os animais foram eutanasiados, o sangue foi coletado e foram retirados os testículos, órgãos de Bidder e fígado, que seguiram para a rotina histológica de acordo com a análise empregada. Nos testículos foram avaliadas as áreas das células germinativas e do lóculo seminífero. No órgão de Bidder as células germinativas foram quantificadas, bem como a área ocupada pelo pigmento lipofuscina. Já no fígado nós mensuramos as áreas dos pigmentos melanina, lipofuscina e hemosiderina. Os níveis séricos de testosterona e estradiol foram identificados por ELISA. No testículo, houve aumento das espermatogônias e redução dos espermatozoides em feixe e no lúmen em ambas as concentrações. Houve ainda aumento das espermátides secundárias na menor dosagem e dos espermatócitos primários na maior dosagem. A área locular variou apenas na concentração de 1 mg/kg. No órgão de Bidder houve redução dos ovócitos em degeneração e atresia e aumento dos ovócitos em diplóteno inicial em ambas as concentrações, bem como menores áreas pigmentadas pela lipofuscina. No fígado, os 3 pigmentos analisados aumentaram na menor dose. Na maior dosagem ainda houve redução da lipofuscina e aumento da hemosiderina. A dosagem hormonal não variou. Sendo assim, nós concluímos que a Flutamida interfere tanto na morfologia dos órgãos reprodutivos quanto do fígado de *R. schneideri*, podendo contribuir para o declínio das populações.

Palavras-chave: Flutamida; espermatogênese; órgão de Bidder; pigmentação hepática; hormônios sexuais.

ABSTRACT

The anurans are in population decline worldwide, and water pollution is one of the factor influencing this process. The Flutamide is an antiandrogen medicine used against prostate cancer, and also is a contaminant. This compound can act as an endocrine disrupter that can affect mainly the reproduction. In Bufonidae family occurs a peculiar organ named Bidder's organ, considered a rudimentary ovary. The liver is the main organ with detoxification functions and is directly related to substances metabolism. Thus, our aim was to evaluate the effect of Flutamide on morphology of the reproductive organs and liver of males *Rhinella schneideri*, and on the serum levels of steroid hormones. We used 18 males of the specie, organized in 3 groups. The treatment groups received, for 7 days, daily doses of 1 or 5 mg/kg of Flutamide diluted in mineral oil, while the control group received only the mineral oil. After the experiments, the animals were euthanized, the blood was collected and testis, Bidder's organs and liver were removed and proceed to histological routine according to the analysis employed for each one. For testis we evaluated the area of the germ cells and seminiferous locule. For Bidder's organ we quantified the the germ cells and the pigmented area of lipofuscin. In the liver we measured the pigmented areas of melanin, lipofuscin and hemosiderin. Serum testosterone and estradiol were identified by ELISA. In testis there was an increase in spermatogonia and reduction of bundle and lumen sperm in both treatments. Also occurred an increase in secondary spermatids in lower dosage and in primary spermatocytes in higher dosage. The locular area varied only at the low dose. In Bidder's organ there was a decrease in degeneration and atresia oocytes and an increase in final diplotene oocytes in both concentrations of Flutamide, as well as a reduction in lipofuscin pigmented area. In the liver the 3 pigments analyzed increased at the lowest dose, and in higher dose there was a reduction of lipofuscin area and an increase in hemosiderin area. The hormone dosage did not varied with the treatment. Therefore, we conclude that Flutamide interferes on the morphology of reproductive organs and liver of *R. schneideri*.

Keywords: Flutamide; spermatogenesis; Bidder's organ; hepatic pigmentation; sexual hormones

SUMÁRIO

1. INTRODUÇÃO.....8
2.OBJETIVOS E HIPÓTESES.....15
3. MATERIAIS E MÉTODOS.....15
4. RESULTADOS E DISCUSSÃO.....18
5.FIGURAS.....19
Capítulo 1: Efeitos da Flutamida nos órgãos reprodutivos de *Rhinella schneideri* (Anura: Bufonidae).....23
RESUMO.....24
INTRODUÇÃO.....25
OBJETIVOS.....26
RESULTADOS.....26
DISCUSSAO.....28
CONCLUSAO.....31
AGRADECIMENTOS.....31
FIGURAS E TABELAS.....32
Capítulo 2: Efeitos da Flutamida na pigmentação hepática de *Rhinella schneideri* (Anura: Bufonidae).....46
RESUMO.....47
INTRODUÇÃO.....48
OBJETIVOS.....49
RESULTADOS.....49
DISCUSSAO.....49
CONCLUSAO.....50
AGRADECIMENTOS.....51
FIGURAS.....52
6. CONSIDERAÇÕES FINAIS.....56
7. REFERÊNCIAS BIBLIOGRÁFICAS.....57

1. INTRODUÇÃO

1.1. A Classe Amphibia

A classe Amphibia está subdividida em três subclasses: Labyrinthodontia e Leppospondyli, já extintas, e Lissamphibia, sendo a maioria dos indivíduos dotados de extremidades desenvolvidas (POUGH; JANIS; HEISER, 2008). A subclasse Lissamphibia representa os exemplares atuais e tem origem no período Jurássico (era Mesozóica) há cerca de 150 milhões de anos (LINZEY, 2001). Nela ocorrem 3 ordens: Urodela ou Caudata (salamandras), Anura (sapos, rãs e pererecas) e Gymnophiona (cobras-cegas). Segundo a Sociedade Brasileira de Herpetologia (SBH, 2014), o Brasil apresenta a herpetofauna mais diversa do mundo, sendo encontradas 1026 espécies de anfíbios e 732 de répteis. A ordem Anura representa a maior parte dos anfíbios encontrados no país, com 988 espécies (SEGALLA *et al*, 2014).

Os anfíbios foram os primeiros vertebrados a colonizarem o ambiente terrestre, o que permitiu uma maior distribuição geográfica e, consequentemente, uma maior diversidade entre os animais desta classe (ORR, 1986). O desenvolvimento dos anfíbios inclui geralmente uma larva aquática e um adulto terrestre (POUGH; JANIS; HEISER, 2008), dependente da água para sobrevivência e reprodução. Uma das principais características destes animais é a pele úmida e sem escamas, a qual permite realizar trocas gasosas com o ambiente (LINZEY, 2001), de modo que todos apresentam glândulas mucosas, importantes para manterem a umidade do tegumento (POUGH; JANIS; HEISER, 2008). No entanto, a permeabilidade da pele os expõe a uma considerável perda de água, limitando sua atividade a microambientes úmidos. Apesar de restritos a esses ambientes, os anfíbios ocorrem em todos os continentes exceto na Antártida (POUGH; JANIS; HEISER, 2008).

Entre os anuros ocorrem os sapos, as rãs e as pererecas, caracterizados pela ausência da cauda (POUGH; JANIS; HEISER, 2008). A morfologia é adaptada ao salto, podendo também nadar, caminhar ou escalar: as patas traseiras são alongadas, com a tíbia e a fíbula fundidas, a cintura pélvica está fortemente ligada à coluna vertebral, que é curta e rígida, as vértebras caudais são fundidas (uróstilo), as patas dianteiras são fortes e a cintura peitoral é flexível, facilitando no impacto (POUGH; JANIS; HEISER, 2008). As trocas gasosas podem ser realizadas pelos pulmões e pela pele nos adultos e também pelas brânquias quando em forma larval (LINZEY, 2001).

Dentre os vertebrados, os anfíbios são os que apresentam uma das maiores diversidades reprodutivas (DUELLMAN; TRUEB, 1994). Normalmente o comportamento

está associado às vocalizações, emitidas pelos machos para atrair as fêmeas (POUGH; JANIS; HEISER, 2008). A maioria deles põe ovos, sendo que algumas espécies apresentam cuidado parental, carregando estes ovos aderidos ao tegumento, no saco vocal ou até no estômago (POUGH; JANIS; HEISER, 2008). A estratégia reprodutiva dos anfíbios inclui a postura de muitos ovos, cuja maioria não sobrevive, no entanto as flutuações ambientais, principalmente relacionadas à pluviosidade, podem determinar se a taxa de sobrevivência será alta ou baixa (POUGH; JANIS; HEISER, 2008).

Há uma tendência geral de diminuir a dependência da água para a reprodução, de modo que há espécies de anuros que se reproduzem em ambientes totalmente terrestres (HÖDL, 1990). No entanto, a água ainda é um fator determinante para a reprodução de muitas espécies, principalmente das regiões tropicais sazonais (HOOGMOED; GORZULA, 1979). A temperatura é outro fator que pode influenciar na reprodução destes animais (HOOGMOED; GORZULA, 1979). Dessa maneira, estes animais costumam ter épocas típicas de reprodução, de modo a apresentar uma distribuição estacional (HUANG; LIN; YU, 1997). No Brasil, a maior diversidade de anuros está na Mata Atlântica, não só pela maior pluviosidade, que favorece a reprodução, como também pelo relevo acidentado da Serra do Mar que leva ao isolamento geográfico (ARAÚJO *et al*, 2009).

1.2. Declínio dos Anfíbios e a Contaminação Aquática

Dados da IUCN (International Union for Conservation of Nature) (2014) mostram que, das 6260 espécies de anfíbios existentes em todo o mundo, 20,4% estão ameaçadas ou criticamente ameaçadas de extinção, além de outros 11,4% que estão vulneráveis. O declínio da população de anfíbios está ocorrendo mundialmente em taxas alarmantes, sendo que estes animais estão relativamente mais ameaçados que outros vertebrados, como pássaros e mamíferos (STUART *et al*, 2004; MAY, 2010). O início das discussões sobre o declínio dos anfíbios ocorreu em 1989, no primeiro Congresso Mundial de Herpetologia (STUART *et al*, 2004) e, atualmente, alguns autores consideram que esta pode ser a sexta extinção em massa da Terra (WAKE; VREDENBURG, 2008).

As causas para o declínio são diversas e incluem fatores como a introdução de espécies exóticas e infecções por fungos, além de ações antrópicas que envolvem alterações ambientais e poluição (WAKE; VREDENBURG, 2008). Segundo May (2010), os principais motivos são a perda de habitat, a exploração exacerbada e a introdução de espécies, porém, a ampla exploração das espécies está concentrada no Sudeste e Sul da Ásia e, portanto, este não

é considerado um problema global (STUART *et al*, 2004). Além disso, a incidência de radiação solar está aumentando devido à destruição da camada de ozônio, o que pode estar interferindo na reprodução de algumas espécies (BLAUSTEIN; WAKE, 1995).

Dentre outros fatores que podem explicar o declínio, podemos citar também a contaminação por poluentes ambientais (HAYES *et al*, 2010), visto que estes animais apresentam permeabilidade cutânea (LINZEY, 2001) e dependem do meio aquático para sobreviverem e se reproduzirem. Os contaminantes aquáticos podem ser diretamente letais aos anfíbios, no entanto, seus efeitos subletais também podem comprometer o sistema imune dos animais, tornando-os suscetíveis a patógenos que podem os levar a morte (CAREY, 1993).

A contaminação aquática vem aumentando nos últimos anos, principalmente com o crescente uso de defensivos agrícolas e das atividades antrópicas degradantes. Os anfíbios apresentam diversas características que os tornam bom bioindicadores ambientais. Como exemplo, podemos citar o ciclo de vida complexo, que os expõe à contaminação aquática e terrestre; a permeabilidade dos ovos, brânquias e pele, tornando-os suscetíveis aos compostos tóxicos; a ectotermia, que os torna vulneráveis às flutuações ambientais; dentre outras (CAREY; BRYANT, 1995). Dessa forma, os compostos tóxicos podem atingir os anfíbios, atuando de diversas maneiras: tornando ovos e larvas mais suscetíveis a infecções por patógenos; incapacitando as larvas de evitar predadores; algumas dosagens podem ser diretamente letais aos ovos e larvas; dependendo das propriedades do composto, futuramente, os animais podem ter a reprodução afetada ou impossibilitada; dentre outros efeitos (CAREY; BRYANT, 1995).

Atualmente, há uma classe de poluentes que está sendo bastante explorada devido a sua capacidade de interferir no sistema endócrino dos organismos, mesmo em baixas concentrações: são os desreguladores endócrinos (EDCs) (BILA; DEZZOTI, 2007). Os EDCs são encontrados no ambiente em concentrações em nível de μg/L e ng/L e podem ser substâncias naturais (exemplo: hormônios) ou sintéticas (exemplos: medicamentos, agrotóxicos, detergentes) (BILA; DEZZOTI, 2007). Esses compostos podem atuar em diversas vias endócrinas, de acordo com as propriedades do composto, podendo inclusive ter efeito mimético de hormônios. Dentre os diversos modos de ação dos EDCs, um deles é o efeito antiandrogênico, que ocorre quando a substância compete pelos receptores de andrógeno, afetando a captação das substâncias androgênicas.

1.3. Flutamida: um Antiandrógeno

A Flutamida é um medicamento utilizado contra o câncer de próstata que apresenta efeito antiandrogênico, inibindo a ação intracelular da testosterona ou sua penetração nas células, através da competição pelos receptores de andrógeno (PRATT *et al*, 1994). Devido a sua capacidade de afetar o sistema endócrino, é considerada um EDC. Seu principal metabólito, a 2-hidróxi-flutamida, também apresenta o mesmo efeito, competindo mais fortemente do que seu próprio precursor pelos receptores de andrógeno nucleares e plasmáticos (BROGDEN, CHRISP, 1991). A biotransformação da Flutamida em 2-hidróxi-flutamida já foi relatada inclusive em peixes (JENSEN *et al*, 2004). No homem, quando o medicamento é ingerido ele é absorvido no trato gastrointestinal e é convertido em metabólitos, sendo predominantemente excretado na urina (95,8%), com uma meia-vida de eliminação de 4 a até 8 horas (MARONA, STORTI, de LUCCA NETO, 2004).

Devido à maior parte da Flutamida e seus metabólitos serem eliminados na urina, estes compostos chegam aos esgotos que, sem receber o devido tratamento, podem levar à contaminação dos corpos d'água. Estudos com base no consumo francês de medicamentos anticâncer previram que cerca de 11,9 ng/L de Flutamida devem ser eliminados no meio ambiente, além de outros compostos que também possuem efeito antiandrogênico (BESSE; LATOUR; GARRIC, 2012). No entanto, já foi identificada a ocorrência de Flutamida e outros antiandrógenos em concentrações de 0,35 a 5,1 mg/L em ambientes contaminados com resíduos sólidos (SJÖHOLM, 2005).

O efeito de antiandrógenos na reprodução de peixes e ratos é bastante estudado, porém, para anuros ainda há poucas informações, sendo desconhecido para bufonídeos adultos. Em peixes, foi verificado que a exposição à Flutamida pode afetar e alterar o desenvolvimento gonadal (KANG *et al*, 2006) e o funcionamento endócrino das gônadas (JENSEN *et al*, 2004). No anuro *Xenopus laevis*, o composto pode interferir em características sexuais secundárias como o canto (BEHRENDS *et al*, 2010) e o calo nupcial, podendo afetar também os níveis séricos de testosterona (van WYK; POOL; LESLIE, 2003).

Apesar de interferir principalmente nos hormônios sexuais masculinos, a Flutamida também pode apresentar outros efeitos sistêmicos. Em ratos já foi demonstrado que este medicamento pode causar hepatotoxicidade, interferindo na ação do citocromo P450 e na respiração mitocondrial (FAU *et al*, 1994). Além disso, na bula do medicamento há contraindicação para pacientes com insuficiência hepática, devido aos diversos danos no órgão que o medicamento pode causar.

1.4. Biologia Reprodutiva dos Bufonídeos

No Brasil, dentre as 988 espécies de anuros, 79 são da família Bufonidae, distribuídos em 8 gêneros (SEGALLA *et al*, 2014). No total global, esta família apresenta 50 gêneros e 591 espécies (extintas e viventes) e está distribuída em todo o mundo, exceto na Austrália, onde ocorre apenas a espécie *Bufo marinus* como animal introduzido (AMPHIBIAWEB, 2015). Os bufonídeos apresentam tegumento seco e espesso, glândulas paratóides atrás dos olhos, podendo ou não apresentar verrugas (DUELLMAN; TRUEB, 1994).

O aparelho reprodutor masculino destes animais é semelhante ao dos outros anuros, sendo composto por gônadas localizadas na cavidade abdominal, que se conectam através de ductos genitais próprios. Os testículos são pares, geralmente pequenos, arredondados e amarelados (GOIN; GOIN, 1962). Comparando-os com os ovários, que também são pares, os testículos são menores, mais firmes e lisos, podendo ocorrer assimetria de tamanho e posição em ambos os órgãos (HILDEBRAND; GOSLOW, 2006). Ao redor dos testículos ocorre uma camada fibrosa elástica, correspondente ao conjunto de túbulos seminíferos convolutos delimitados por um epitélio germinativo (LOFTS, 1974). O tecido intersticial (onde os túbulos estão inseridos) é um conjunto de tecido conjuntivo produtor de esteroides e vasos sanguíneos (LOFTS, 1974).

A túnica albugínea é uma fina cápsula de tecido conjuntivo que envolve o testículo, a qual apresenta uma coloração translúcida, permitindo a visualização do mesmo (OLIVEIRA; ZIERI, 2005). Os lóculos seminíferos que constituem o testículo apresentam um epitélio seminífero e abrigam as células germinativas. Estas células estão associadas às células de Sertoli constituindo cistos espermatogenéticos ou espermatocistos (SANTOS; OLIVEIRA, 2008), sendo que cada um deles apresenta células em um mesmo estágio de desenvolvimento, uma sincronia que é característica de anfíbios e peixes (FRANCHI *et al,* 1982).

Apesar do sistema reprodutor de bufonídeos ser semelhante ao dos outros anuros, esta família apresenta uma peculiaridade, que é a presença do órgão de Bidder (POUGH *et al*, 2001). Esta estrutura ocorre tanto em machos quanto em fêmeas, podendo ser considerada um ovário rudimentar (DUELLMAN; TRUEB, 1994). Ele se desenvolve na região anterior da gônada do indivíduo ainda em fase de larva (POUGH *et al.*, 2001), enquanto a região posterior da gônada primordial se desenvolve em testículo ou ovário, determinando o sexo do animal (PETRINI; ZACCANTI, 1998). Segundo Orr (1986), o órgão de Bidder é uma massa de tecido ovariano vestigial que pode se tornar funcional em determinadas circunstâncias.

Durante o desenvolvimento da gônada, se houver um estímulo específico, a região posterior do primórdio se transforma em testículo antes de completar a metamorfose, enquanto que a anterior se manterá na condição feminina (órgão de Bidder) (PETRINI; ZACCANTI, 1998). A morfologia do órgão de Bidder é muito semelhante a do ovário, sendo ele também recoberto por uma cápsula de tecido conjuntivo (FARIAS *et al*, 2002). Os ovócitos de ambos os órgãos são muito similares: a estrutura básica é a mesma, sendo circundados por células foliculares (DUELLMAN; TRUEB, 1994).

Histologicamente, o órgão de Bidder apresenta uma região medular e outra cortical. A região cortical é composta por uma camada de células periféricas e outra de células foliculares, sendo que na camada periférica existem oogônias, que sofrerão divisões mitóticas e, posteriormente, iniciarão as divisões meióticas (FALCONI; DALPIAZ; ZACCANTI, 2007), porém, normalmente estas células não atingem o crescimento secundário. A região medular contém células somáticas, é rica em vasos sanguíneos e podem ocorrer células pigmentares (FARIAS; CARVALHO-E-SILVA; BRITO-GITIRANA, 2002).

Alguns estudos demonstram que o órgão de Bidder masculino pode ter funcionalidades, já que respondem a estímulos externos. Em machos *Bufo marinus* foi mostrado que a orquidectomia (remoção dos testículos), em associação com a administração de gonadotropinas, pode estimular o desenvolvimento de ovidutos rudimentares, porém, não houve produção de ovos viáveis na espécie (PANCAK-ROESSLER; NORRIS, 1991). Já os estudos de Brown, del Pino e Khrone (2002) mostram que a orquidectomia levou a ocorrência do órgão de Bidder maior e com ovócitos vitelogênicos. Além disso, foi relatada a presença de enzimas esteroidogênicas em pelo menos quatro espécies de bufonídeos, capazes de converter hormônio masculino em feminino (COLOMBO; COLOMBO BELVEDERE, 1980; GOSH; GOSH; BISWAS, 1982; PANCAK-ROESSLER, NORRIS, 1991; SCAIA *et al*, 2001), o que também pode indicar uma possível funcionalidade do órgão.

1.5. Morfofisiologia Hepática

O fígado é considerado o principal órgão responsável pelo metabolismo, de modo que está em contato direto com poluentes oriundos do ambiente (SALEH, 1982; BRAUNBECK; STORCH; BRESCH, 1990). Além disso, é um órgão hematopoiético, auxiliando na formação e degeneração de células presentes no sangue e, portanto, está relacionado ao sistema imunológico. É considerada a maior glândula mista dos vertebrados, responsável por funções como o acúmulo de substâncias de reserva (BUCKE; WATERMANN; FEIST, 1984) e

processos de detoxificação, sendo responsável pela biotransformação de agentes nocivos (FENOGLIO *et al*, 2005). Além disso, o fígado é fundamental na manutenção da homeostase corporal (HILDEBRAND; GOSLOW, 2006).

Sabe-se que, em animais ectotérmicos, o fígado pode ser afetado por diversos parâmetros biológicos e ambientais, tais como a alimentação, patógenos, poluentes e fatores físico-químicos do ambiente externo (BRUSLÉ; ANADON, 1996). Dessa forma, o tecido hepático está diretamente relacionado com a fisiologia do animal (BRUSLÉ; ANADON, 1996).

Nos órgãos hematopoiéticos dos anfíbios e alguns outros vertebrados estão presentes células pigmentares com atividade fagocítica, as quais são denominadas melanomacrófagos (AGIUS, 1980), podendo também ser chamadas de células de Kupfer quando residentes no fígado (SICHEL *et al*, 1997). Estas células podem ocorrer de forma aglomerada, formando os centros de melanomacrófagos (AGIUS, 1981). A principal função destas células está relacionada com a fagocitose de material celular oriundo do catabolismo (ELLIS *et al,* 1976), indicando possíveis papéis de detoxificação ou reciclagem de substâncias endógenas e exógenas (HERRÁEZ e ZAPATA, 1986). Há também atuação dos melanomacrófagos na proteção contra patógenos bacterianos e esporos parasitas (ROBERTS, 1975), além de estarem relacionados com a estocagem do ferro após a eritrofagocitose (AGIUS e ROBERTS, 2003)

No citoplasma dos melanomacrófagos existem diferentes tipos de grânulos contendo substâncias químicas diversificadas, como melanina, hemosiderina e lipofuscina (AGIUS; AGBEDE, 1984; HERRAEZ; ZAPATA, 1991). A melanina é um polímero complexo sintetizado endogenamente (CÉSARINI, 1996) e está relacionada à neutralização de radicais livres, cátions e outros compostos tóxicos oriundos da degradação de material fagocitado (ZUASTI *et al*, 1989; AGIUS; ROBERTS, 2003). Além disso, algumas moléculas precursoras da melanina agem como bactericida (CHRISTIANSEN *et al*, 1996).

A lipofuscina também é conhecida como pigmento da idade, visto que ela não pode ser degradada por enzimas lisossomais nem ser exocitada (TERMAN; BRUNK, 2004). Com a degradação de proteínas férricas, o ferro é liberado nos lisossomos e pode reagir com o peróxido de hidrogênio formando radicais hidroxila, os quais são altamente reativos e podem interagir com produtos lisossomais e originar a lipofuscina (KURZ, 2008; TERMAN; BRUNK, 2004). Muitos poluentes são capazes de produzir espécies reativas de oxigênio (EROs) (WINSTON; DI GIULIO, 1991), o que pode estimular a produção deste pigmento.

A hemosiderina é composta por hidróxido de ferro e proteínas derivadas do catabolismo da hemoglobina, sendo um produto metabólico intermediário que ocorre na reciclagem dos componentes na eritropoiese (KRANZ, 1989). Dessa forma, esta substância é formada em tecidos onde há saturação de íons de ferro, sendo armazenada nas células na forma de grânulos (GRANICK, 1949).

2. OBJETIVOS E HIPÓTESES

Este trabalho teve como objetivo avaliar os efeitos da exposição à Flutamida na morfologia dos órgãos reprodutivos (testículo e órgão de Bidder), com ênfase na quantificação das células germinativas, e da pigmentação hepática de machos *Rhinella schneideri* (Werner, 1894), assim como nos níveis séricos de testosterona e estradiol.

Com base nas informações apresentadas na introdução deste trabalho, nós acreditamos que a Flutamida irá causar aumento dos níveis de testosterona plasmático, devido à competição do medicamento pelos receptores de andrógenos, além de aumentar também os níveis de estradiol, decorrente da possível presença de enzimas esteroidogênicas. Com isso, as células germinativas testiculares e bidderianas também deverão ser afetadas, visto que são dependentes da ação de hormônios sexuais. Já no fígado, devido ao papel citoprotetor da melanina, nós esperamos que a área pigmentada aumente com o tratamento, assim como a área correspondente à lipofuscina e hemosiderina, já que são produtos do catabolismo celular.

3. MATERIAIS E MÉTODOS

Foram utilizados 18 exemplares de machos *R. schneideri* (Figura 1), coletados de Dezembro de 2013 a Janeiro de 2014, nos municípios de São José do Rio Preto, Talhado e Mirassol. Os animais foram mantidos no Laboratório de Anatomia Comparativa do Instituto (Ibilce – UNESP) pelo período de 7 dias para a aclimatação em temperatura ambiente e fotoperíodo natural (27±0,5ºC e 14/10h luz/escuro). Posteriormente, os animais foram submetidos aos procedimentos experimentais. Todos os animais foram coletados sob licença n.18573-1, autorizada pelo Instituto Brasileiro do Meio Ambiente e dos Recursos Naturais Renováveis (IBAMA). O projeto foi autorizado pelo Comitê de Ética no Uso de Animais do Ibilce - UNESP(protocolo nº 098/2014)

3.1. Delineamento Experimental

Os animais foram organizados em três grupos experimentais, cada um com n=6. Os animais dos grupos tratados receberam injeções subcutâneas diárias de 0,2 mL de Flutamida diluída em óleo mineral, nas concentrações de 1 mg/kg (FLU1mg) ou 5 mg/kg (FLU5mg) durante 7 dias. Nos animais do grupo controle (CT) foi realizado o mesmo procedimento, injetando-se apenas óleo mineral. Após completar o sétimo dia de experimento foi realizada a eutanásia em solução do anestésico benzocaína (5 g/L). Logo após o óbito foi coletado primeiramente o sangue, através de uma punção diretamente do coração com seringas heparinizadas (solução de heparina a 5000 µL/mL) (Figura 2) e, posteriormente, o animal foi dissecado (Figura 2), retirando-se os testículos, órgãos de Bidder (Figura 4) e fígado. Os órgãos foram pesados em balança analítica de precisão (0,001g) para ser calculado o Índice Viscero-Somático (IVS), e seguiram para o processamento e rotina histológica de acordo com a técnica empregada.

3.2. Processamento do Material

O sangue obtido foi imediatamente centrifugado a 3000 rpm por 4 minutos, o plasma separado foi coletado e congelado em freezer a -80ºC, para posteriormente analisarmos os níveis de testosterona e estradiol no plasma pelo método ELISA, seguindo o protocolo dos kits de dosagem de estradiol e testosterona (Cayman Chemical Company: Estradiol EIA Kit – item nº 582251; Testosterone EIA Kit – item nº 582701). Os órgãos retirados foram fixados em solução Karnovsky (paraformaldeído a 5% e gluraraldeído a 2,5% em tampão fostato Sörensen 0,1M, pH 7,2) por 24 horas, em seguida foram desidratados em série alcóolica e seguiram para a pré-inflitração, infiltração e inclusão em historesina (Historesin Leica). Os órgãos emblocados foram seccionados em micrótomo (RM 2265, Leica) na espessura de 3 µm e corados com as técnicas respectivas para cada análise. O testículo e órgão de Bidder foram corados com Hematoxilina-Eosina para quantificação das células germinativas, bem como o fígado para a quantificação da melanina. O órgão de Bidder e fígado também foram corados com Solução de Schmorl por 15 minutos (Cloreto Férrico 1%, Ferricianeto de Potássio 1% e água destilada), contracorados com Vermelho Neutro 1% e Eosina 1%, para detecção de lipofuscina. Para a detecção de hemosiderina, o fígado foi, ainda, corado com Solução Ácida de Ferrocianeto (Feerocianeto de Potássio diluído em solução de HCl 0,75 mol/L), contracorados com Vermelho Neutro 1% e Eosina 1%.

3.3. Análises

Análises Morfométricas

No testículo foi mensurada a área locular e a área total da imagem, sendo que com a diferença entre essas áreas foi calculada a área intersticial. Além disso, também foram medidas as áreas correspondentes aos tipos celulares germinativos. No órgão de Bidder foram contados os tipos celulares germinativos (ovócitos em diplóteno inicial e final, em degeneração e em atresia), além da quantificação da área ocupada pelo pigmento lipofuscina. No fígado nós quantificamos a área pigmentar da melanina, lipofuscina e hemosiderina. Todas as análises morfométricas foram realizadas em 25 campos histológicos, utilizando microscopia de luz (Leica DM4000 B) acoplada ao sistema de captura de imagens (Leica DFC295), com o auxílio do programa LAS v.4.0. As contagens foram realizadas utilizando o programa Image Pro Plus v.6.0.

Análises Imunohistoquímicas

Foram feitas tentativas de padronização da técnica imunohistoquímica de detecção de receptores de andrógeno (AR), porém, no testículo de *R. schneideri* estas estruturas não foram marcadas. A técnica foi realizada com base no protocolo utilizado para gerbilo da Mongólia com o kit Anti-AR (rabbit polyclonal IgG, n-20, Santa Cruz Biotechnology). Os testes foram realizados no Laboratório Multiusuário de Microscopia e Microanálise do Ibilce/Unesp, sob coordenação do Prof. Dr. Sebastião Roberto Taboga.

Análises Hormonais

A dosagem de testosterona e estradiol foi feita por ELISA, em duplicata, utilizando kits para os respectivos hormônios. Antes da dosagem, as amostras de plasma sanguíneo de cada animal foram descongeladas para a realização do procedimento de extração, que foi realizado uma vez para cada hormônio. Para isso, foi adicionado 3 mL de éter a 140 µL de plasma sanguíneo, a solução foi agitada por 30 segundos e, em seguida, centrifugada por 9 minutos a 4ºC e 1800 rpm. Posteriormente, as amostras retornaram ao freezer a -80ºC por 7 minutos, de modo que a parte desnecessária da amostra manteve-se congelada no fundo do tubo, enquanto o material de interesse foi vertido em outro tubo limpo. Este material foi mantido em temperatura ambiente por 24 horas para que houvesse a volatilização total do éter, e o restante foi encaminhado para a dosagem hormonal, seguindo os protocolos dos kits para cada hormônio. Na dosagem de estradiol o número de animais foi reduzido para 5, pois um dos animais tratados não havia amostra de plasma suficiente para todos os testes. Todas as

análises hormonais foram realizadas no Laboratório de Fisiologia do Instituto de Biociências da USP (São Paulo), sob coordenação do Prof. Dr. Fernando Ribeiro Gomes e auxílio do técnico Eduardo Braga Fernandes.

Análises Estatísticas

A exploração dos dados incluiu a identificação de *outliers*, seguido de testes de normalidade e homogeneidade de variância. Os dados obtidos com os índices víscero-somáticos foram paramétricos e, portanto, foram submetidos ao teste de variância ANOVA de um critério. Os dados obtidos de todas as análises morfométricas foram não-paramétricos e, então, foi aplicado o teste de Kruskal-Wallis, seguido do teste *a posteriori*. Já os dados obtidos na dosagem hormonal foram não-paramétricos, mas foram transformados com $\log_{10}$ e submetidos ao teste de variância ANOVA de um critério. Também foi feito o teste de correlação de Pearson para as áreas locular e intersticial do testículo, bem como para as áreas pigmentares da melanina e lipofuscina do fígado. As análises foram conduzidas no software R versão 2.11.1 (R Development Core Team, 2010), com $p \leq 0,05$, sendo as análises baseadas em Zar (1999).

4. RESULTADOS E DISCUSSÃO

Os resultados e discussão serão apresentados na forma de capítulos, sendo:

- Capítulo 1: Efeito da Flutamida nos órgãos reprodutivos de *Rhinella schneideri* (Anura: Bufonidae).
- Capítulo 2: Efeito da Flutamida na pigmentação hepática de *Rhinella schneideri* (Anura: Bufonidae).

5. FIGURAS

Figura 1. Exemplar adulto da espécie *R. schneideri*. Imagem retirada de <http://www.aultimaarcadenoe.com.br/amphibians-anurans-uruguay/>, obtidas por Santiago Carvalho.

Figura 2. Coleta de sangue através de punção cardíaca de um exemplar macho de *R. schneideri*.

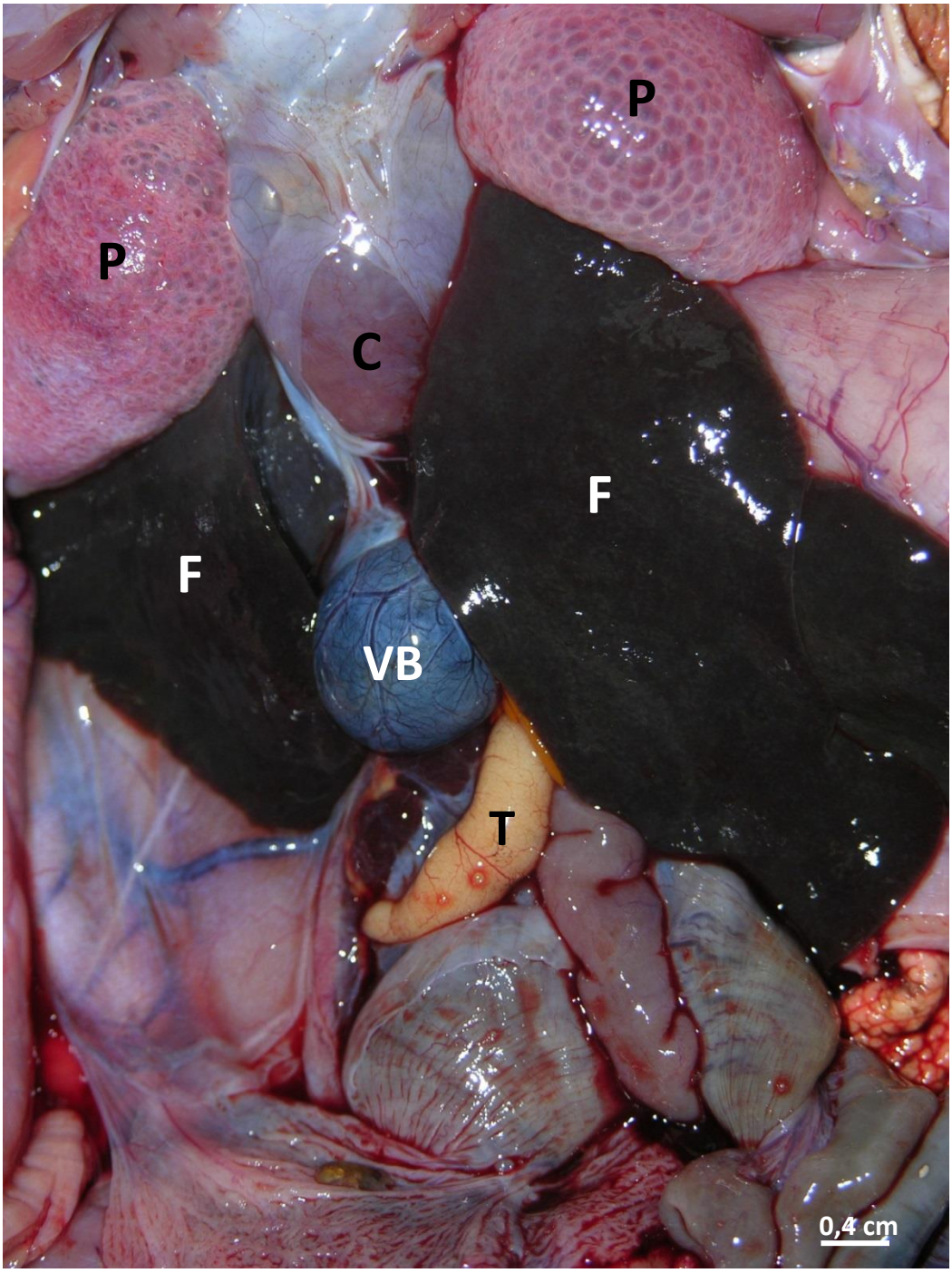

Figura 3. Cavidade abdominal exposta de um macho *R. schneideri*, evidenciando o fígado lobulado (F), a vesícula biliar (VB), os pulmões (P), o coração (C) e o testículo (T).

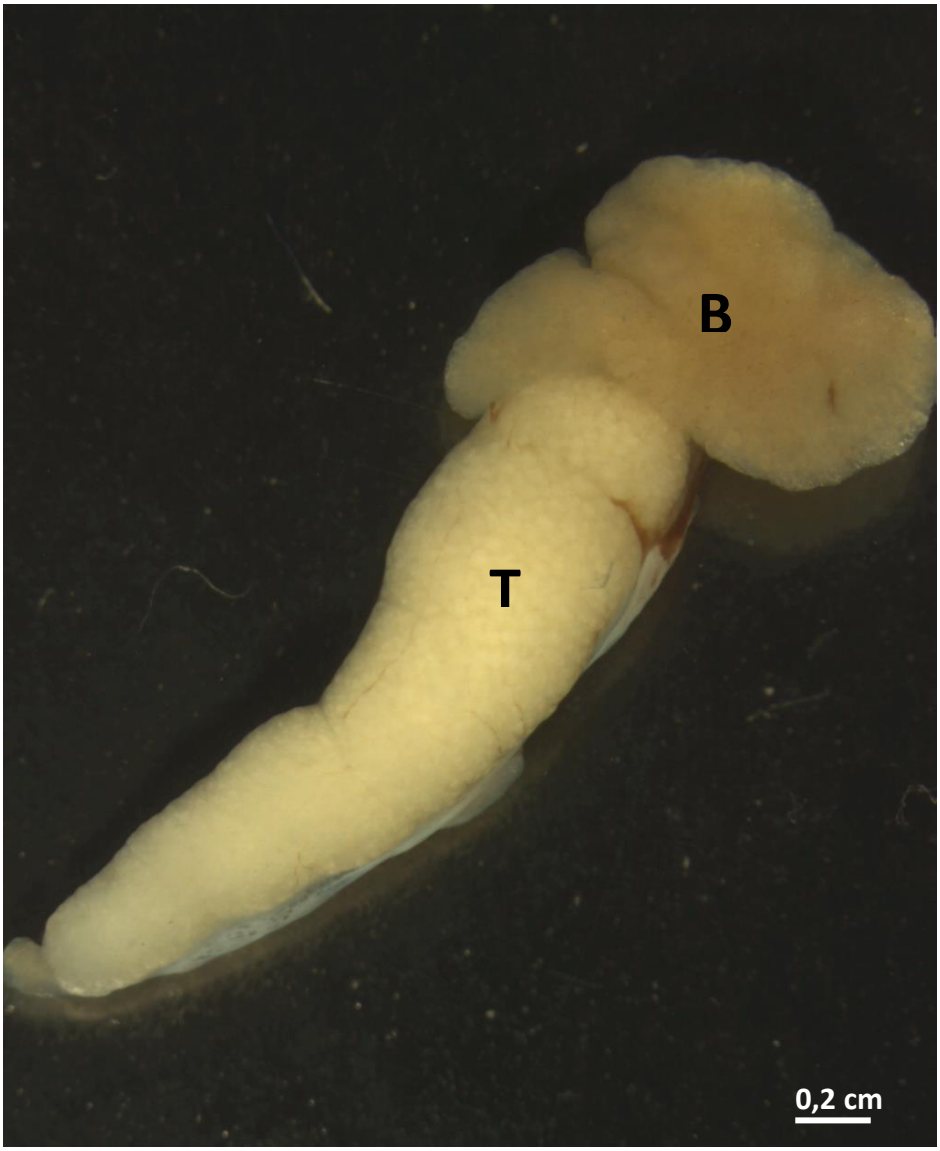

Figura 4. Testículo e órgão de Bidder dissecados de um exemplar macho de *R. schneideri*.

Capítulo 1

Efeitos da Flutamida nos órgãos reprodutivos de *Rhinella schneideri* (Anura: Bufonidae)

Manuscrito a ser submetido para a revista The Journal of Experimental Biology.

RESUMO

O declínio populacional dos anuros é um problema global. A contaminação aquática é um dos fatores que está influenciando neste processo, sendo que uma das classes de poluentes que vem sendo muito utilizada atualmente é a dos desreguladores endócrinos (EDCs). A Flutamida é um medicamento utilizado contra o câncer de próstata, presente nos corpos d'água como contaminante, que atua inibindo a captação de moléculas androgênicas pelos receptores de andrógeno. Este composto pode atuar como desregulador endócrino, afetando principalmente a reprodução. Anuros da família Bufonidae apresentam um órgão peculiar denominado órgão de Bidder, considerado um ovário rudimentar, capaz de responder a estímulos externos. Dessa forma, nosso objetivo foi avaliar a ação da Flutamida na morfologia dos órgãos reprodutivos de machos *Rhinella schneideri*, bem como nos níveis séricos dos hormônios sexuais. Foram utilizados 18 machos da espécie, separados em 3 grupos experimentais. Os grupos tratados receberam, por 7 dias, doses diárias de 1 ou 5 mg/kg de Flutamida diluída em óleo mineral, enquanto o grupo controle recebeu apenas o óleo mineral. Posteriormente os animais foram eutanasiados, o sangue foi coletado e foram retirados os testículos e órgãos de Bidder, que seguiram para a rotina histológica de acordo com a análise empregada. Nos testículos foram avaliadas as áreas das células germinativas e do lóculo seminífero. No órgão de Bidder as células germinativas foram quantificadas, bem como a área ocupada pelo pigmento lipofuscina, indicador de degradação de membrana. Os níveis séricos de testosterona e estradiol foram identificados por ELISA. No testículo, houve aumento das espermatogônias e redução dos espermatozoides em feixe e no lúmen em ambas as concentrações. Houve ainda aumento das espermátides secundárias na menor dosagem e dos espermatócitos primários na maior dosagem. A área locular variou apenas na concentração de 1 mg/kg. No órgão de Bidder houve redução dos ovócitos em degeneração e atresia e aumento dos ovócitos em diplóteno inicial em ambas as concentrações, bem como menores áreas pigmentadas pela lipofuscina. A dosagem hormonal não variou. Sendo assim, nós concluímos que a Flutamida interfere na morfologia dos órgãos reprodutivos de *R. schneideri*, reduzindo a área de espermatozoides e estimulando o órgão de Bidder.

INTRODUÇÃO

Sabe-se que os anfíbios estão em declínio populacional mundial, de modo que o início das discussões sobre este assunto foi no primeiro Congresso Mundial de Herpetologia, em 1989 (STUART *et al*, 2004). Atualmente, das 6260 espécies de anfíbios existentes em todo o mundo, 20,4% estão em alguma categoria de ameaça de extinção. As causas para este fenômeno são diversas, sendo a contaminação aquática um dos fatores interferentes (HAYES *et al*, 2010).

A poluição do ambiente aquático vem crescendo a cada ano principalmente devido à ação antropogênica. Existem vários compostos novos poluindo os corpos d'água, causando uma catástrofe ambiental (SÁNCHEZ-FORTÚN *et al*, 2009). Além disso, o tratamento dos esgotos no Brasil, mesmo que básico, é raro, sendo muitas vezes lançado *in natura* nos corpos d'água, o que pode alterar imediatamente as características físicas, químicas e biológicas do local (GUIMARÃES; NOUR, 2001).

A Flutamida é um medicamento com capacidade antiandrogênica utilizado contra o câncer de próstata (PRATT *et al*, 1994), que pode contaminar o ambiente aquático devido a sua eliminação predominantemente pela urina. Sua ação se dá pela competição pelos receptores de andrógeno, impedindo a captação dos hormônios androgênicos (PRATT *et al*, 1994) e, por isso, é considerado um EDC. A ocorrência de Flutamida nos corpos d'água pode trazer consequências aos organismos que vivem neste meio, sobretudo em aspectos reprodutivos. Em peixes, a Flutamida afeta o desenvolvimento gonadal (KANG *et al*, 2006) e o funcionamento endócrino das gônadas (JENSEN *et al*, 2004). Já em anuros foi observado que o composto pode afetar o canto (BEHRENDS *et al*, 2010), o calo nupcial e os níveis séricos de testosterona (van WYK; POOL; LESLIE, 2003).

Nos bufonídeos, além da gônada funcional, está presente também o órgão de Bidder, considerado um ovário rudimentar (DUELLMAN; TRUEB, 1994). Ele se desenvolve na região anterior da gônada do indivíduo ainda em fase de larva (POUGH *et al.*, 2001), enquanto a região posterior se desenvolve em testículo ou ovário, determinando o sexo do animal (PETRINI; ZACCANTI, 1998). Sua morfologia se assemelha a de um ovário (FARIAS *et al*, 2002), no entanto, normalmente não se observa crescimento secundário dos ovócitos bidderianos. Alguns estudos com o órgão de Bidder mostram que ele responde a estímulos externos, como a remoção dos testículos (PANCAK-ROESSLER; NORRIS, 1991; BROWN; del PINO; KHRONE, 2002), indicando uma possível funcionalidade do órgão.

OBJETIVOS

O objetivo deste trabalho foi analisar os efeitos da Flutamida nos órgãos reprodutivos de machos *R. schneideri*, bem como na dosagem sérica de testosterona e estradiol.

RESULTADOS

A Flutamida, de forma geral, causou alterações em todos os órgãos analisados. Tanto no testículo quanto no órgão de Bidder o composto afetou as células germinativas, no entanto, o Índice Viscero-Somático não variou entre os tratamentos, indicando que as alterações observadas não são decorrentes de variações nos pesos dos órgãos (Tabela 1).

Morfologia dos Órgãos Reprodutivos de *R. schneideri*

Os testículos de *R. schneideri* são estruturas pares, alongadas, com coloração esbranquiçada e alta vascularização (Figura 1). Este órgão é composto por lóculos seminíferos, onde se encontra o epitélio germinativo, e um tecido intersticial, onde estão localizadas, dentre outras estruturas, as células de Leydig, produtoras dos hormônios sexuais (Figura 2). Nos lóculos seminíferos ocorre o processo espermatogênico (Figura 3), que se inicia com as espermatogônias, caracterizadas por serem grandes, com formato irregular, situadas na região periférica do lóculo. Os espermatócitos primários são o próximo estágio observado, sendo células grandes com formato arredondado e núcleo bastante basofílico. Os espermatócitos secundários também apresentam formato arredondado, porém são menores que os primários. Já as espermátides primárias são células ainda arredondadas, mas com núcleo mais compactado, que iniciam o processo de alongamento transformando-se em espermátides secundárias, que deixam de ter organização em cistos e passam a se dispor em feixe. Os espermatozoides representam o último estágio de diferenciação celular e são caracterizados por apresentarem o núcleo extremamente compactado e alta redução citoplasmática. Inicialmente, os espermatozoides se organizam em feixe e, então, são liberados no lúmen.

Na extremidade cranial do testículo encontra-se o órgão de Bidder, com formato irregular e coloração marrom (Figura 1). Histologicamente, o órgão de Bidder é composto por duas regiões bem distintas: o córtex e a medula (Figura 4). Na região cortical ocorrem as células germinativas (Figura 5), representadas pelas ovogônias, que são as células iniciais, e ovócitos em diversos estágios de diferenciação. Já na região medular estão localizados vasos

sanguíneos e células de origem somática, podendo ocorrer células pigmentares. No citoplasma destas células há melanina e outras substâncias pigmentares como a lipofuscina (Figura 6).

A ovogênese bidderiana se inicia com as ovogônias, que são células pequenas, irregulares e periféricas, podendo ocorrer de forma isolada ou em ninho. Estas células não foram quantificadas devido a seu tamanho reduzido, que é dificilmente visualizado no aumento utilizado para a quantificação. As células quantificadas foram os ovócitos em diplóteno inicial e final, além dos ovócitos em degeneração e atresia folicular.

Os ovócitos bidderianos são circundados por células foliculares, sendo esta estrutura denominada folículo bidderiano. Estas estruturas são semelhantes aos folículos ovarianos, porém, no órgão de Bidder eles são compostos apenas por ovócitos em crescimento primário, circundados por uma única camada de células foliculares. Os ovócitos em diplóteno inicial, em comparação com as demais células quantificadas, são relativamente pequenos, com coloração normalmente mais basófila, localizados perifericamente, circundados por poucas células foliculares com formato arredondado e núcleo circular bem definido. Os ovócitos em diplóteno final são semelhantes aos anteriores, porém, maiores, menos basófilos e com mais células foliculares circundantes de formato mais achatado. Quando os ovócitos entram em degeneração o núcleo perde o formato bem definido e fica irregular e fragmentado. Já os ovócitos em atresia folicular, além do núcleo fragmentado, apresenta também invasão das células foliculares no ovócito.

Efeito da Flutamida no Testículo

A Flutamida, de forma geral, alterou a morfologia testicular, afetando tanto a área locular/intersticial como também vários tipos celulares germinativos. Os lóculos seminíferos apresentaram uma redução de sua área na menor concentração, porém, não ocorreu alteração na maior concentração (X^2=52,5972 e P<0,01) (Figura 7 e 8). Com a área intersticial ocorreu o inverso, aumentando na concentração de 1 mg/kg, não sofrendo alteração na concentração de 5 mg/kg (X^2=67,6788 e P<0,01). As áreas foram inversamente correlacionadas em todos os grupos (CT: t=-20,1629 e p<0,01; FLU1mg: t=-7,6262 e p<0,01; FLU5mg: t=-21,3498 e p<0,01).

Com relação às celulas germinativas, houve aumeno da área relativa às espermatogônias em ambos os grupo tratados (X^2=166,3181 e P<0,01), enquanto a área dos espermatócitos primários aumentou apenas na maior concentração (X^2=150,627 e P<0,01) e a das espermátides secundárias foi maior apenas na menor concentração (X^2=81,4474 e

P<0,01). Os espermatozoides em feixe e no lúmen apresentaram menor área de ocupação em ambos os grupos tratados (X^2=36,9459 e P<0,01; X^2=52,671 e P<0,01, respectivamente). Já a área dos demais tipos celulares não sofreu alteração com os tratamentos (Espermatócitos secundários: X^2=3,7091 e P=0,1565; Espermátides primárias: X^2=2,461 e P=0,2922). Os resultados estão apresentados na Figura 9.

O índice gonado-somático não variou (F=0,859 e P=0,443).

Efeito da Flutamida no Órgão de Bidder

Com o tratamento, as células germinativas do órgão de Bidder sofreram alterações que seguiram um determinado padrão em ambos os tratamentos. Houve aumento de ovócitos em diplóteno final, que são células em um estágio mais inicial (X^2=96,0352 e P<0,01) e as células em estágios mais avançados, os ovócitos em degeneração ou atresia, reduziram (X^2=46,0014 e P<0,01; X^2=98,0906 e P<0,01, respectivamente), sendo que na menor concentração houve ainda uma redução nos ovócitos em diplóteno inicial (Figura 10). A lipofuscina reduziu em ambas as concentrações (X^2=21,7003 e P<0,01) (Figuras 11 e 12).

Efeito da Flutamida nos Hormônios Sexuais

Na dosagem hormonal pode-se observar que há uma tendência de aumento dos hormônios, principalmente da testosterona, em ambas as concentrações, mas não houve diferença estatística (Testosterona: F=0,464 e P=0,637; Estradiol: F=0,181 e P=0,837) (Figura 13).

DISCUSSÃO

A Flutamida causa alterações significativas nos órgãos reprodutivos de *R. schenideri*. As alterações observadas no testículo, principalmente a redução na área dos espermatozoides, pode afetar a reprodução desses animais de um modo geral, podendo interferir na conservação da espécie. Já o órgão de Bidder foi estimulado com o tratamento, indicando que o órgão é responsivo a estímulos externos.

De uma maneira geral, observou-se que o composto gerou respostas mais significativas na menor concentração, seguindo o padrão normalmente observado para EDCs. Ultimamente, têm sido propostas algumas hipóteses que explicam este comportamento dos desreguladores. Segundo Welshons *et al* (2003), o sistema endócrino está ajustado para responder a doses extremamente baixas de hormônios. Dessa forma, já que os EDCs estão

diretamente relacionados com o sistema endócrino, há duas possíveis explicações para sua atuação em baixas concentrações: 1. Os EDCs que mimetizam hormônios devem seguir às mesmas propriedades hormonais, gerando respostas distintas em concentrações diferentes. 2. Os EDCs que interferem de outra maneira nos hormônios também podem atuar em doses muito baixas, pois qualquer alteração hormonal mínima já pode causar efeitos significativos (WELSHONS *et al*, 2003). Sendo assim, em se tratando de EDCs, os efeitos em altas doses não necessariamente predizem os efeitos em baixas concentrações (VANDENBER *et al*, 2012).

Efeito da Flutamida no Testículo

Na menor concentração de Flutamida administrada houve redução da área locular, não variando na maior concentração. Esta alteração possivelmente provém das alterações nas áreas das células germinativas, porém, na maior concentração, apesar das células também terem sido afetadas, o grande aumento da área das espermatogônias e espermatócitos primários pode justificar a não variação nas áreas locular e intersticial. A correlação inversa entre as áreas locular e intersticial já era esperada e é explicada por serem medidas complementares.

Nas células germinativas testiculares a Flutamida afetou tanto as células que ocorrem no início do processo de espermatogênese, como as espermatogônias, bem como as células finais, os espermatozoides. Este composto age inibindo a ação intracelular dos hormônios masculinos ou sua penetração nas células, através da competição pelos receptores de andrógeno (PRATT *et al*, 1994). A Flutamida age ainda inibindo o processo de produção da testosterona por feedback negativo, o que estimula a liberação de LH (VIGUIER-MARTINEZ *et al*, 1983). Os altos níveis desse hormônio induzem a hipertrofia e hiperplasia das células intersticiais, dentre elas as células de Leydig, estimulando a produção de testosterona (VIGUIER-MARTINEZ *et al*, 1983). Além disso, a Flutamida também pode elevar os níveis de FSH, o que pode auxiliar na proliferação de espermatogônias e espermatócitos primários, enquanto a não captação da testosterona pode afetar as células em estágios mais avançados como os espermatozoides (VIGUIER-MARTINEZ *et al*, 1983), visto que o processo de espermatogênese é dependente dos hormônios androgênicos (JUNQUEIRA; CARNEIRO, 2004). Assim, a exposição ao composto pode ter interferido nos hormônios produzidos no eixo hipotálamo-hipófise-testículo do anuro, além de afetar a

captação dos hormônios androgênicos, culminando nas alterações ocorridas nas células germinativas, sobretudo na redução da área correspondente aos espermatozoides.

A não variação do índice gonado-somático é um indicativo de que as variações observadas não são decorrentes de alterações na massa testicular.

Efeito da Flutamida no Órgão de Bidder

No tratamento com Flutamida, apesar de ter havido uma pequena redução do número de ovócitos em diplóteno inicial na menor concentração, houve grande aumento dos ovócitos em diplóteno final, além da redução das células em degradação e atresia folicular em ambos os tratamentos. Além disso, também houve redução da área pigmentar da lipofuscina em ambos os tratamentos. Ainda não há estudos sobre os efeitos de antiandrógenos no órgão de Bidder, porém, já foi constatado que vários bufonídeos apresentam enzimas esterodoigênicas, capazes de converter hormônios masculinos em femininos (COLOMBO; COLOMBO BELVEDERE, 1980; GOSH; GOSH; BISWAS, 1982; PANCAK-ROESSLER, NORRIS, 1991; SCAIA *et al*, 2001). Assim, em *R. schneideri* estas enzimas podem estar presentes e realizando a conversão dos hormônios, podendo estimular uma menor taxa de degradação dos ovócitos e, consequentemente, a ocorrência de um maior número de ovócitos em estágios mais iniciais. A lipofuscina é um produto da degradação de membranas (KURZ, 2008), que também indica menores taxas de degradação celular.

No órgão de Bidder também não houve variação no índice gonado-somático, o que indica que as alterações ocorridas não foram decorrentes de variações na massa do órgão.

Efeito da Flutamida nos Hormônios Sexuais

Os níveis séricos de testosterona e estradiol não apresentaram diferença estatística neste estudo, porém, em *Xenopus laevis* já foi observado que após 28 dias de tratamento com a Flutamida os animais apresentaram maiores níveis de testosterona plasmático (van WYK, POOL, LESLIE, 2003). Nos gráficos, em ambos os grupos de tratamento é possível observar valores crescentes da dosagem hormonal, principalmente para a testosterona, porém, o alto valor obtido no erro padrão pode ter interferido no resultado da análise estatística. No nosso trabalho o número amostral utilizado foi relativamente baixo (5 para estradiol e 6 para testosterona), visto que as análises hormonais são muito variáveis, principalmente em se tratando de animais selvagens, o que pode ter interferido na análise estatística. Além disso, o

tempo de exposição pode ter sido muito curto para gerar respostas mais expressivas nos níveis hormonais.

CONCLUSÃO

Com este trabalho pudemos concluir que a exposição à Flutamida afeta as células germinativas e os lóculos do testículo de *R. schneideri*, de modo que a reprodução de forma geral pode ser comprometida pela exposição ao composto. Além disso, foi observado que o órgão de Bidder pode ser estimulado na presença do composto, reduzindo as taxas de degradação dos ovócitos, mostrando que o órgão é responsivo a estímulos externos.

AGRADECIMENTOS

Aos colegas de trabalho pelo auxílio na coleta dos animais, à pós-doutoranda Lilian Franco Belussi pelas revisões e sugestões ao manuscrito, ao Prof. Dr. Fernando Ribeiro Gomes por colaborar com o projeto, permitindo a realização das análises hormonais no Laboratório de Fisiologia do Instituto de Biociências da USP (São Paulo) e por conceder o kit de dosagem de testosterona, assim como ao técnico do laboratório, Eduardo Braga Fernandes, por auxiliar na realização da técnica. Agradecemos ainda à Coordenação de Aperfeiçoamento de Pessoal de Nível Superior (CAPES) pela concessão da bolsa de Mestrado à aluna Lara Salgueiro de Gregorio, à Fundação para o Desenvolivmento da Unesp (FUNDUNESP) (processo 1910/009/13 - PROPe/CDC), à Fundação de Amparo à Pesquisa do Estado de São Paulo (FAPESP) (processo 2013/02067-5) e ao Conselho Nacional de Desenvolvimento Científico e Tecnológico (CNPq) (Edital 306123/2012-6) pela concessão de recursos para a realização do projeto.

FIGURAS E TABELAS

Tabela 1. Massa média (g) dos testículos e órgãos de Bidder direito e esquerdo dos seis animais de cada grupo experimental. Em ambos os órgãos não houve variação do Índice Víscero-Somático entre os tratamentos.

		Espécimes					
		1	**2**	**3**	**4**	**5**	**6**
Testículo	Controle	0,152	0,271	0,190	0,164	0,133	0,176
	FLU 1 mg/kg	0,352	0,089	0,252	0,175	0,481	0,065
	FLU 5 mg/kg	0,152	0,090	0,122	0,111	0,284	0,191
Órgão de Bidder	Controle	0,046	0,061	0,083	0,023	0,012	0,063
	FLU 1 mg/kg	0,062	0,028	0,084	0,074	0,157	0,015
	FLU 5 mg/kg	0,063	0,056	0,031	0,046	0,104	0,061

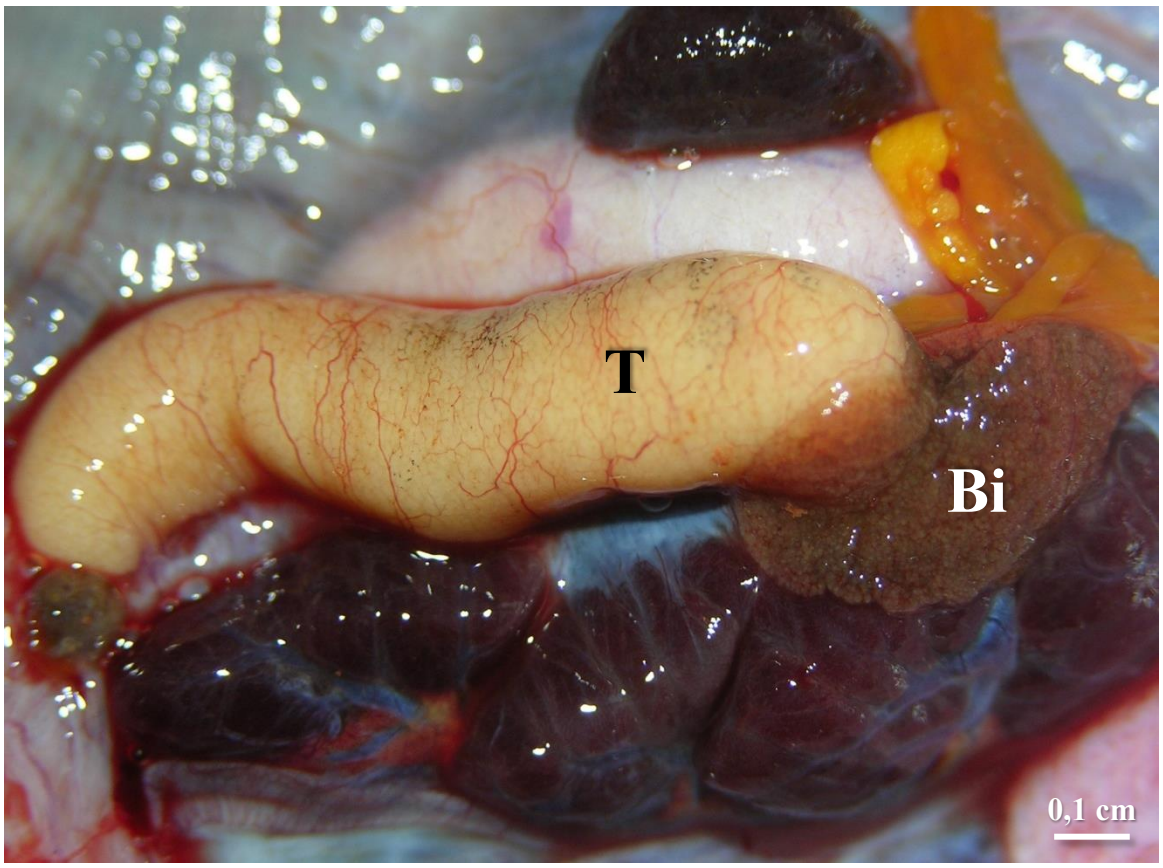

Figura 1. Fotodocumentação dos órgãos reprodutivos de *R. schneideri*, evidenciando o testículo (T) altamente vascularizado e o órgão de Bidder (Bi) em sua porção cranial.

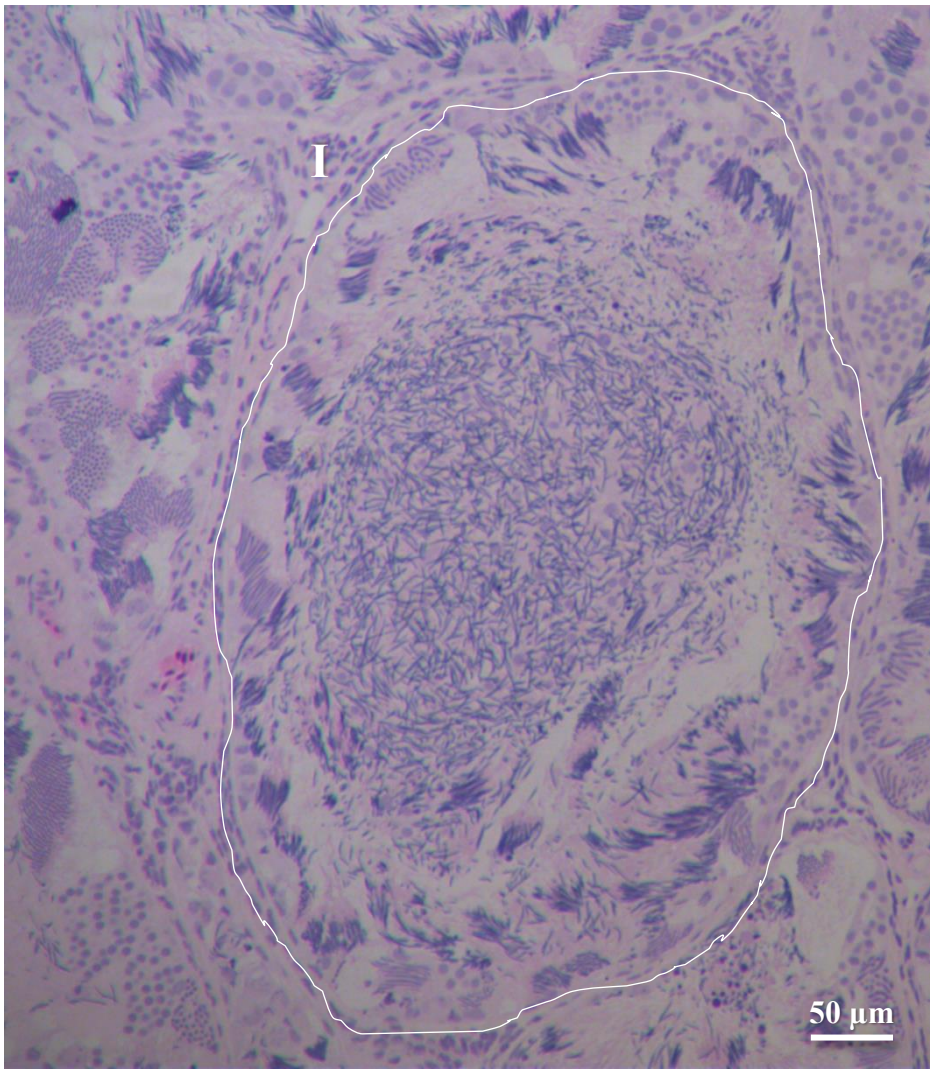

Figura 2. Fotomicroscopia do testículo de *R. schneideri*, composto por lóculos seminíferos (área circundada) e uma região intersticial (I). Coloração: Hematoxilina-eosina. Aumento: 10x.

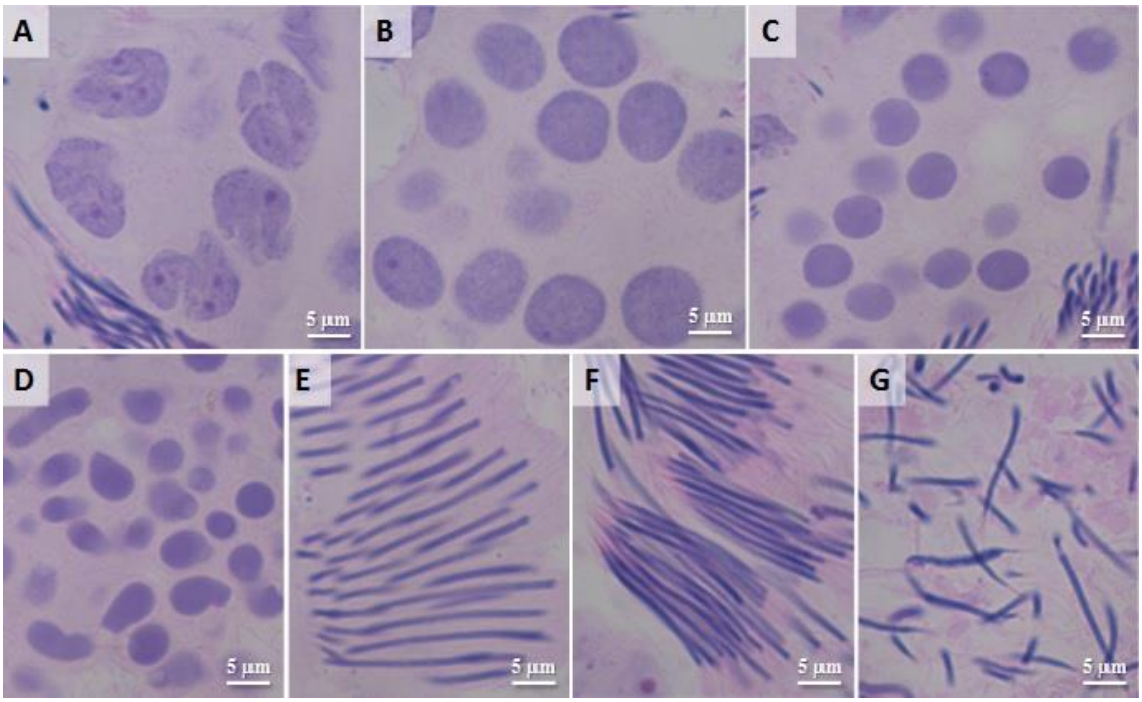

Figura 3: Células germinativas testiculares de *R. schneideri*: **A.** Espermatogônias. **B.** Espermatócitos primários. **C.** Espermatócitos secundários. **D.** Espermátides primárias. **E.** Espermátides secundárias. **F.** Espermatozoides em feixe. **G.** Espermatozoides no lúmen. Coloração: Hematoxilina-Eosina. Aumento: 100x.

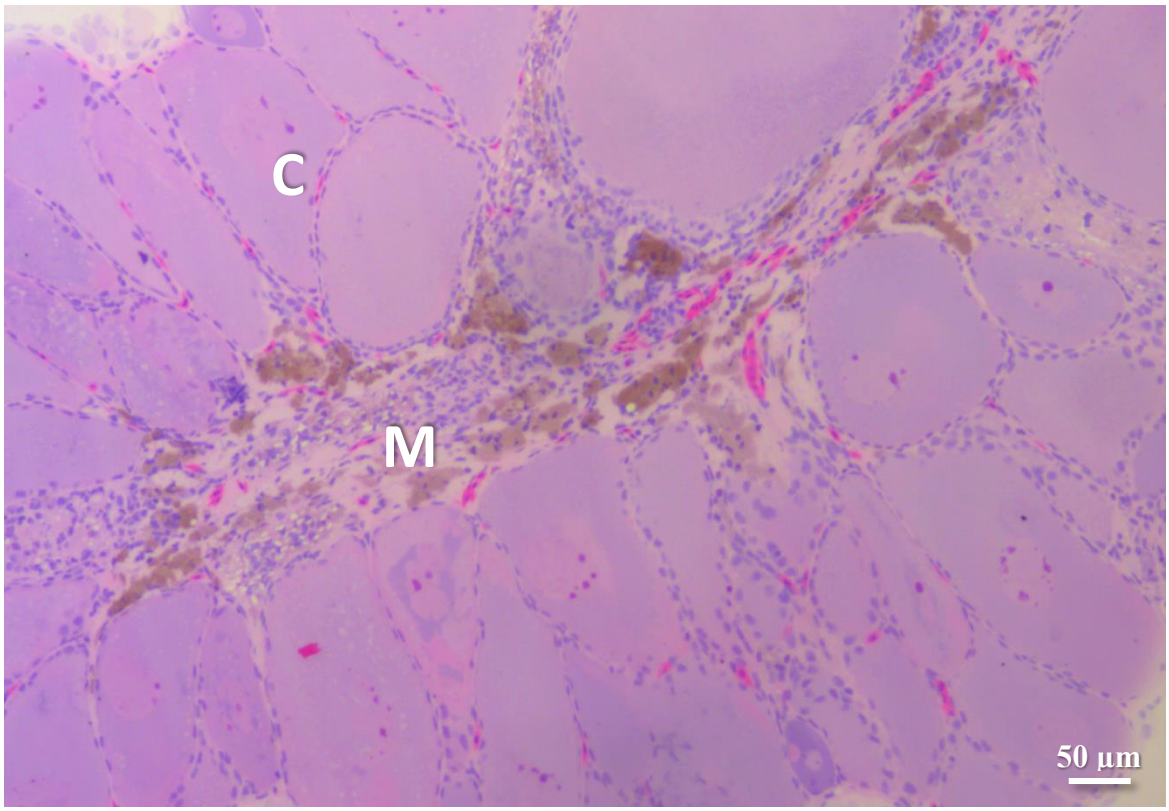

Figura 4. Secção histológica do órgão de Bidder de *R. schneideri*, composto por uma região cortical (C), onde ocorrem as células germinativas, e uma região medular (M), apresentando vasos sanguíneos, células pigmentares e tecido conjuntivo. Coloração: Hematoxilina-Eosina. Aumento: 10x.

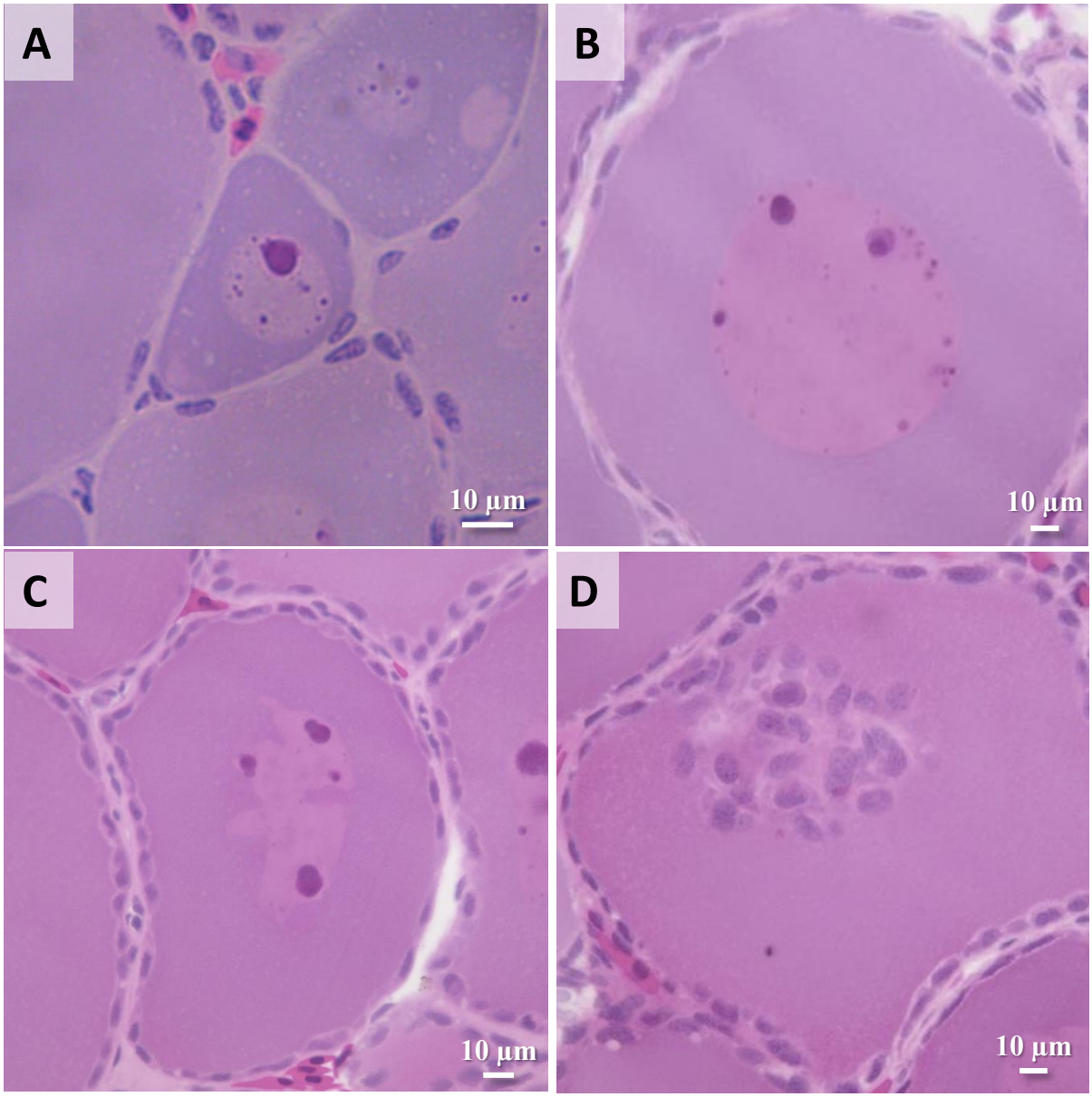

Figura 5. Células germinativas quantificadas no órgão de Bidder masculino de *R. schneideri*: **A.** Ovócitos em diplóteno inicial, **B.** Ovócitos em diplóteno final, **C.** Ovócitos em degeneração, **D.** Ovócitos em atresia folicular. Coloração: Hematoxilina-Eosina. Aumento: 40x.

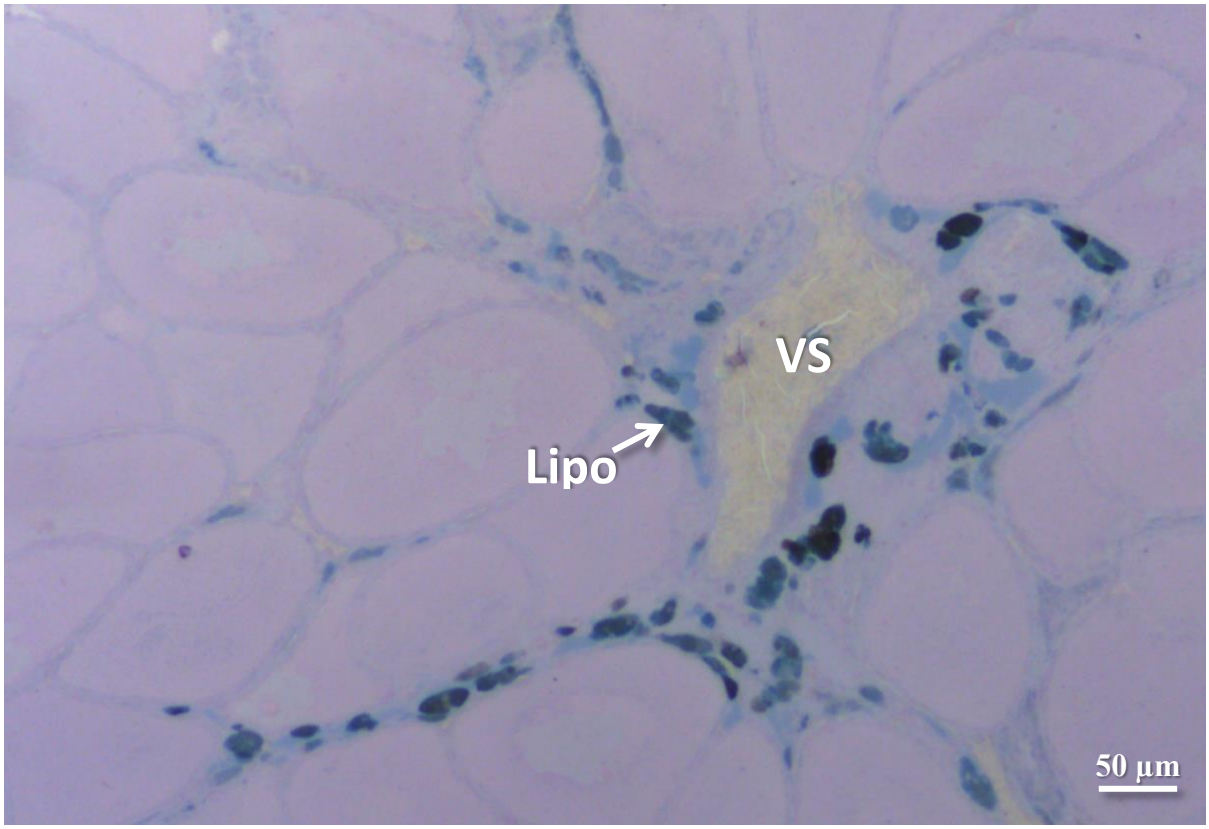

Figura 6. Órgão de Bidder masculino de *R. schneideri*, evidenciando a região medular do órgão, onde ocorrem vasos sanguíneos (VS) e células pigmentares contendo o pigmento lipofuscina (lipo). Coloração: Solução Schmorl. Aumento: 10x.

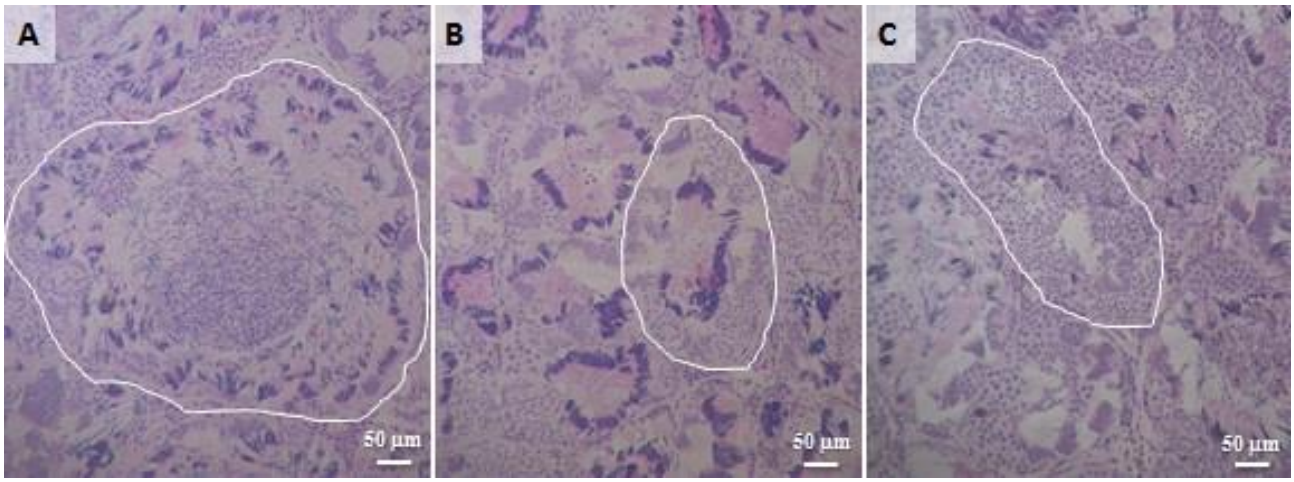

Figura 7: Comparação da região locular (área circundada) do testículo de *R. schneideri* entre os tratamentos. **A.** Grupo controle. **B.** Grupo exposto a 1 mg/kg de Flutamida. **C.** Grupo exposto a 5 mg/kg de Flutamida. Coloração: Hematoxilina-Eosina. Aumento: 10x.

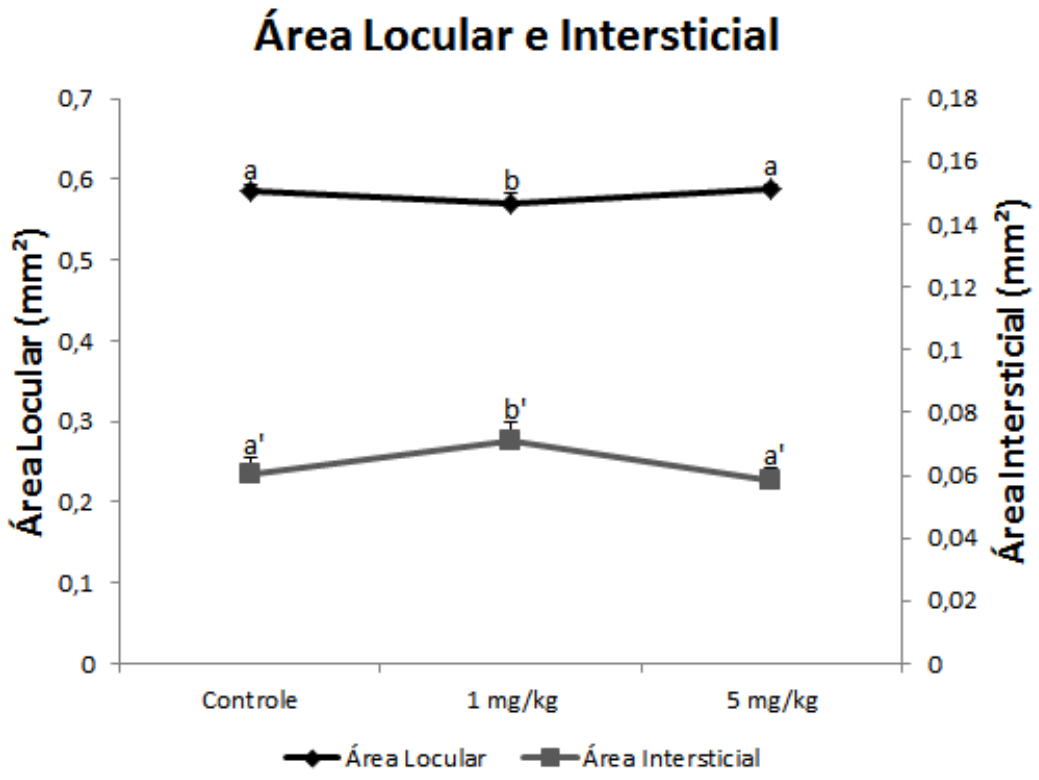

Figura 8. Áreas locular e intersticial do testículo de *R. schneideri*, frente à exposição à Flutamida. Média ± Erro Padrão. Letras diferentes indicam diferença estatística (P≤0,05).

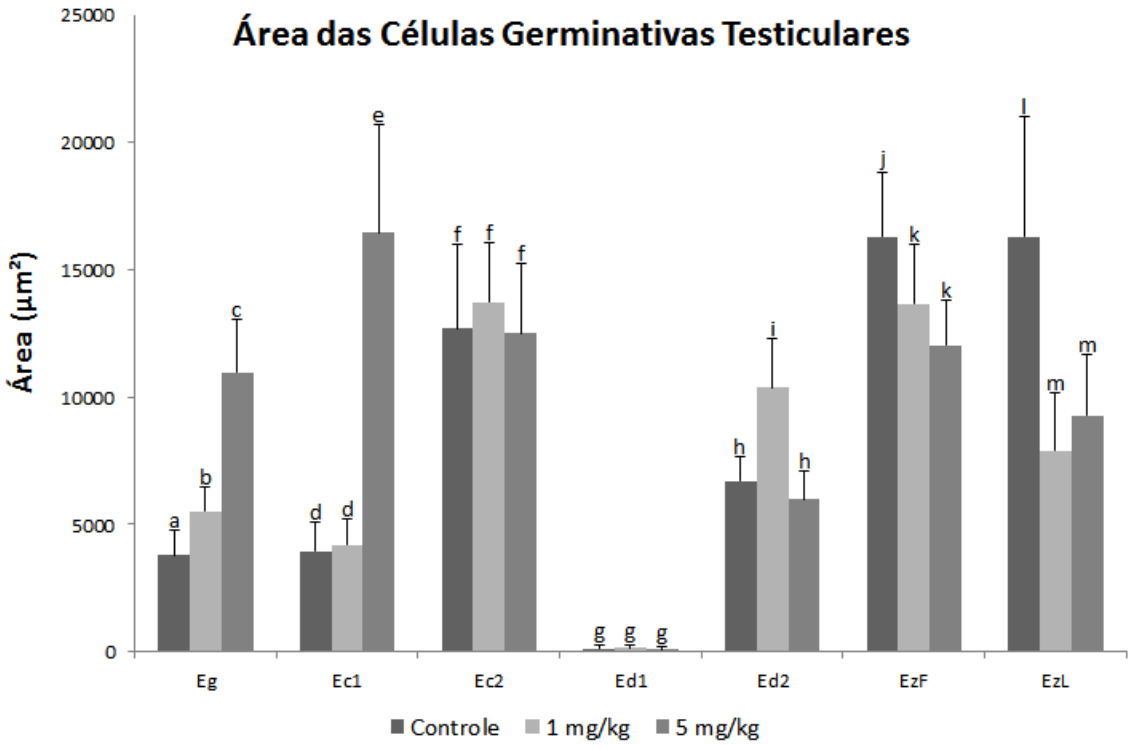

Figura 9. Áreas correspondentes às células germinativas testiculares frente aos tratamentos com Flutamida: Espermatogônias (Eg), espermatócitos primários (Ec1), espermatócitos secundários (Ec2), espermátides primárias (Ed1), espermátides secundárias (Ed2), espermatozoides em feixe (EzF) e no lúmen (EzL). Média ± Erro Padrão. Letras diferentes indicam diferença estatística ($P \leq 0,05$).

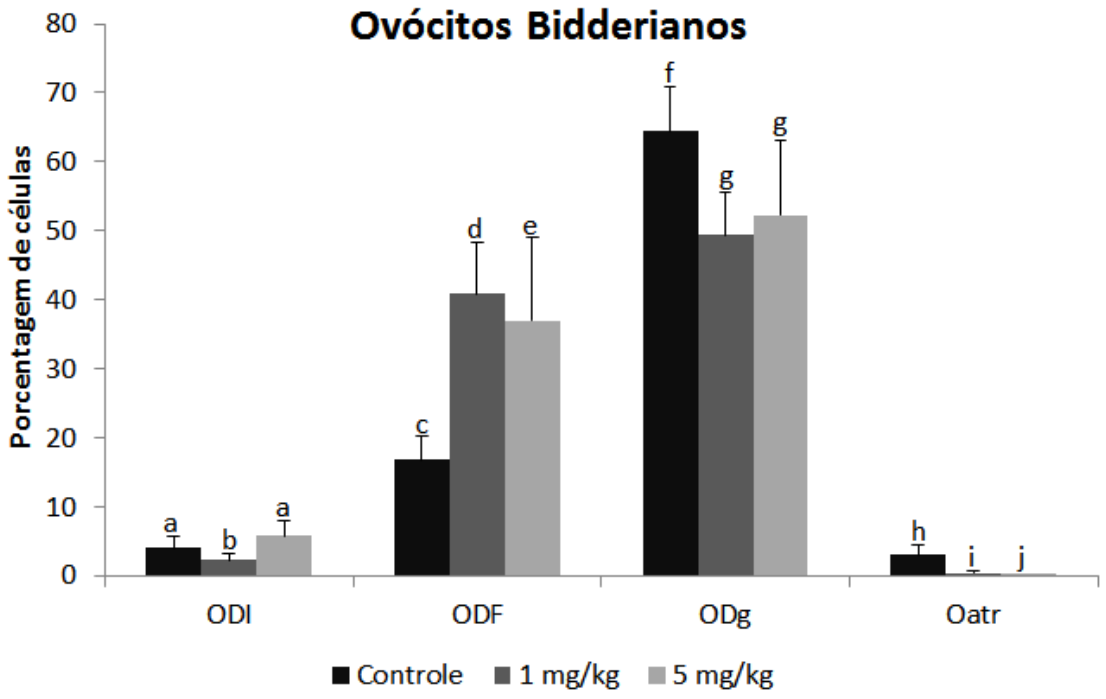

Figura 10. Número de células germinativas bidderianas frente à exposição à Flutamida: Ovócitos em diplóteno final (ODI), Ovócitos em diplóteno final (ODF), Ovócitos em degeneração (ODg) e Ovócitos em atresia folicular (OAt). Média ± Erro Padrão. Letras diferentes indicam diferença estatística ($P \leq 0,05$).

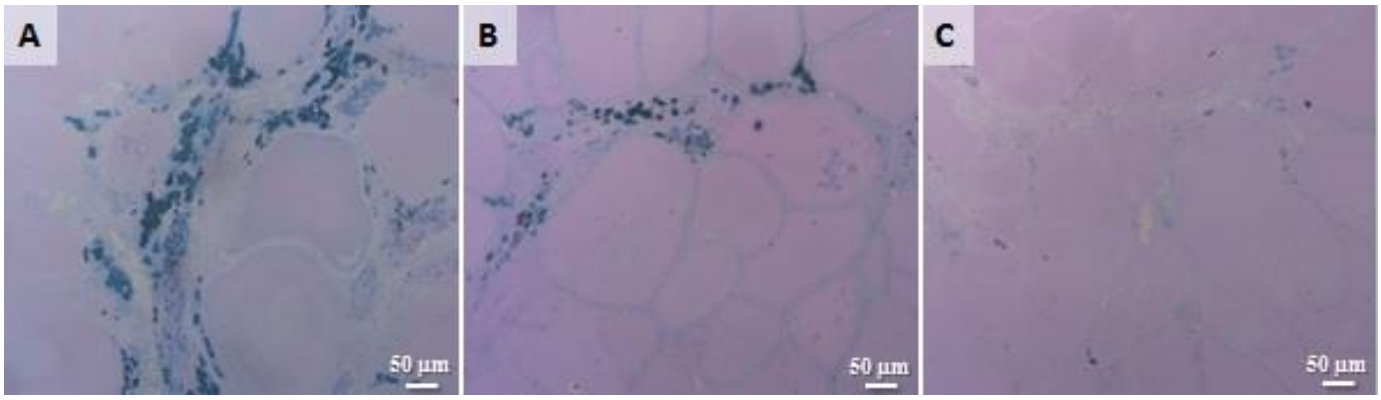

Figura 11: Comparação da área pigmentada pela lipofuscina (área em azul) do órgão de Bidder de *R. schneideri* entre os tratamentos. **A.** Grupo controle. **B.** Grupo exposto a 1 mg/kg de Flutamida. **C.** Grupo exposto a 5 mg/kg de Flutamida. Coloração: Solução Schmorl. Aumento: 10x.

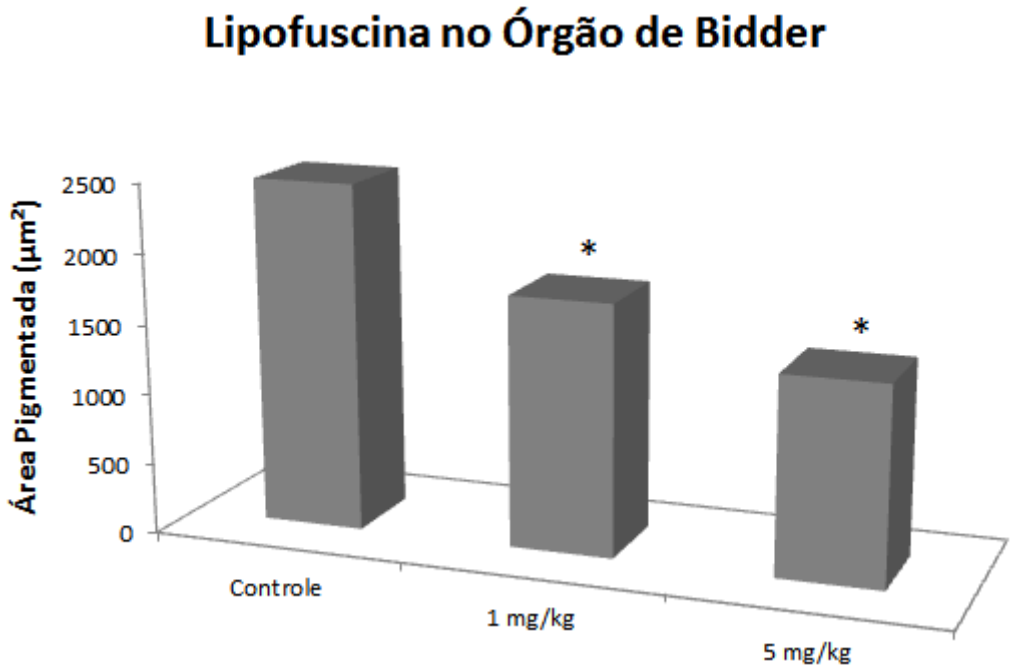

Figura 12. Área pigmentar da lipofuscina no órgão de Bidder de *R. schneideri*. A presença do asterisco (*) indica diferença estatística (P≤0,05).

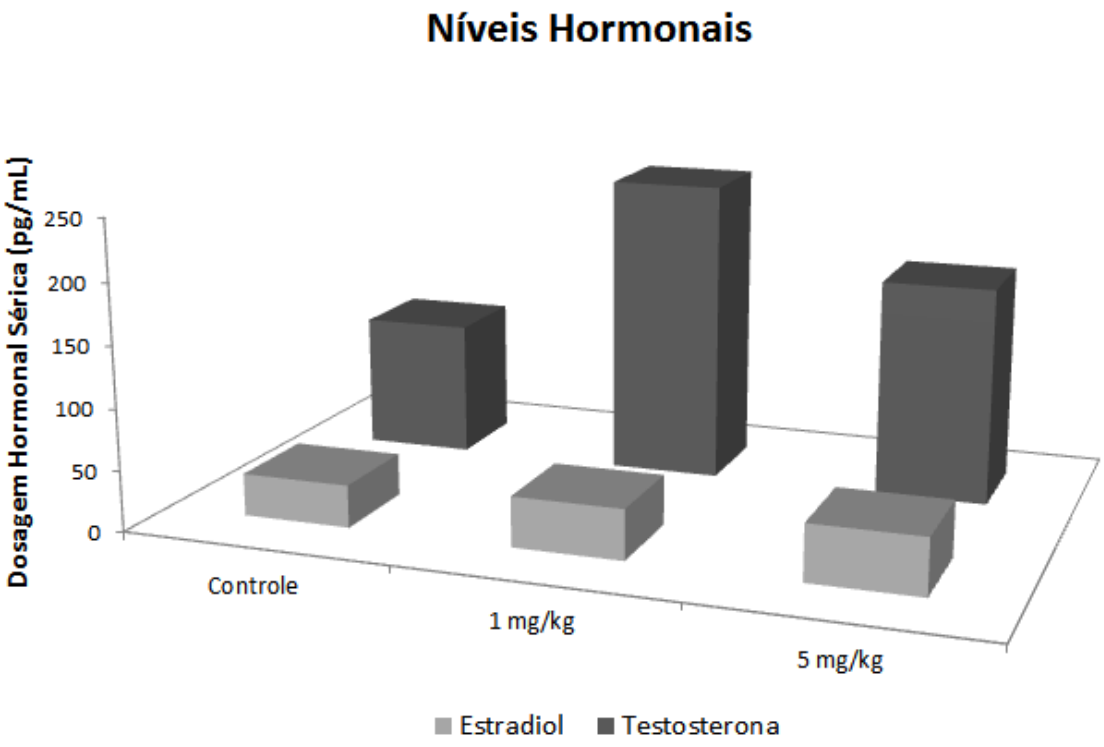

Figura 13. Níveis séricos de estradiol e testosterona frente aos tratamentos com Flutamida. Não houve diferença estatística (P≤0,05).

Capítulo 2

Efeitos da Flutamida na pigmentação hepática de *Rhinella schneideri* (Anura: Bufonidae)

Manuscrito a ser submetido para a revista Ecotoxicology and Environmental Safety.

RESUMO

Nos últimos anos a contaminação aquática tem aumentado, sendo considerada um dos fatores relacionados com o declínio populacional mundial dos anfíbios. Dentre os compostos contaminantes, os desreguladores endócrinos (EDCs) tem sido muito estudados, devido à sua capacidade de interferir no sistema endócrino dos animais, podendo causar efeitos diversos. A Flutamida é um medicamento antiandrogênico utilizado contra o câncer de próstata, encontrado nos corpos d'água como contaminante, sendo considerado um EDC. O fígado é o principal órgão de detoxificação e está diretamente relacionado à metabolização de substâncias, de modo que está em contato direto com compostos provenientes do meio externo. Nele ocorrem células pigmentares denominadas melanomacrófagos, os quais estão relacionados com a defesa do organismo. Dessa forma, nosso objetivo foi avaliar a ação da Flutamida na pigmentação hepática de machos *Rhinella schneideri*. Foram utilizados 18 machos da espécie, separados em 3 grupos experimentais. Os grupos tratados receberam, por 7 dias, doses diárias de 1 ou 5 mg/kg de Flutamida diluída em óleo mineral, enquanto o grupo controle recebeu apenas o óleo mineral. Posteriormente os animais foram eutanasiados e foi retirado o fígado, que seguiu para a rotina histológica de acordo com as análises empregadas. Foram feitas medidas das áreas correspondentes aos pigmentos melanina, lipofuscina e hemosiderina. No fígado, os 3 pigmentos analisados aumentaram na menor dose administrada, sendo que na maior dosagem houve redução da lipofuscina e aumento da hemosiderina. A melanina está relacionada com a neutralização de radicais livres, enquanto a lipofuscina e hemosiderina são produtos do catabolismo. Sendo assim, nós concluímos que a Flutamida estimula o metabolismo do fígado, causando o aumento das substâncias pigmentares de *R. schneideri*.

INTRODUÇÃO

Os anfíbios estão sofrendo um declínio populacional mundial em taxas alarmantes, sendo que estes animais estão relativamente mais ameaçados que outros vertebrados, como pássaros e mamíferos (STUART *et al*, 2004; MAY, 2010). Alguns autores consideram, inclusive, que esta pode ser a sexta extinção em massa da Terra (WAKE; VREDENBURG, 2008). São várias as causas que explicam o declínio, dentre elas podemos citar a introdução de espécies exóticas, infecção por fungos e ações antrópicas degradantes (WAKE; VREDENBURG, 2008).

A contaminação ambiental é outro fator que influencia (HAYES *et al*, 2010), visto que estes animais apresentam permeabilidade cutânea (LINZEY, 2001) e dependem do meio aquático para sobreviverem e se reproduzirem. No Brasil, o tratamento dos esgotos é uma prática rara, sendo muitas vezes lançados nos corpos d'água sem nenhum tratamento, alterando as características do local (GUIMARÃES; NOUR, 2001).

A Flutamida é um dos compostos que contamina o ambiente aquático e pode causar efeitos nos animais desse meio. É um medicamento utilizado contra o câncer de próstata, cuja atuação se dá pela competição pelos receptores de andrógenos (PRATT *et al*, 1994). Sua eliminação é predominantemente pela urina (MARONA, STORTI, de LUCCA NETO, 2004), chegando aos corpos d'água através do não tratamento dos esgotos. O efeito principal da Flutamida é nos hormônios androgênicos, no entanto, sabe-se que ela pode causar hepatotoxicidade (FAU *et al*, 1994), efeito colateral descrito inclusive na bula do medicamento.

O fígado é considerado o principal órgão responsável pelo metabolismo, de modo que está em contato direto com poluentes oriundos do ambiente (SALEH, 1982; BRAUNBECK; STORCH; BRESCH, 1990). Além disso, o fígado é um órgão hematopoiético, o qual apresenta células pigmentares com atividade fagocítica denominadas melanomacrófagos ou células de Kupffer (AGIUS, 1980; SICHEL *et al*, 1997). Essas células estão relacionadas a papeis de detoxificação e reciclagem de substâncias endógenas e exógenas (HERRÁEZ e ZAPATA, 1986), além de conterem substâncias pigmentares diversificadas, como melanina, hemosiderina e lipofuscina (AGIUS; AGBEDE, 1984; HERRAEZ; ZAPATA, 1991). A melanina é produzida no próprio melanomacrófago (CÉSARINI, 1996), enquanto a lipofuscina e a hemosiderina são produtos do catabolismo do órgão (KURZ, 2008; TERMAN; BRUNK, 2004; KRANZ, 1989; GRANICK, 1949).

OBJETIVOS

O objetivo deste estudo foi avaliar o efeito da Flutamida na pigmentação hepática de machos *R. schneideri*.

RESULTADOS

O fígado de *R. schneideri* é um órgão relativamente grande e volumoso, recoberto por tecido conjuntivo e composto por 3 lobos não septados. Entre os lobos se posiciona a vesícula biliar, com formato arredondado e coloração esverdeada. Histologicamente, o órgão apresenta cordões simples de hepatócitos, cujos núcleos são redondos, grandes e localizados centralmente (Figura 1). Entremeados aos hepatócitos, existem vasos sinusóides e capilares, onde é possível observar eritrócitos. Em todo o tecido hepático é possível observar melanomacrófagos, cuja coloração varia de marrom a negra devido à presença da melanina. Além deste pigmento, nestas células existem outros, originados do catabolismo celular, como a lipofuscina e hemosiderina, que também se localizam no citoplasma destas células (Figura 2).

O tratamento com Flutamida causou alterações na pigmentação hepática em ambos os grupos tratados, porém, o índice hepato-somático ($F=1,426$; $P=0,271$) não variou (o peso do órgão está apresentado na Tabela 1). A área ocupada pela melanina no interior dos melanomacrófagos aumentou apenas na menor concentração ($X^2=92,4915$ e $P<0,01$). A área ocupada pela lipofuscina aumentou no grupo exposto a 1 mg/kg de Flutamida e reduziu nos animais expostos a 5 mg/kg ($X^2=198,0982$ e $P<0,01$) e a de hemosiderina aumentou em ambas as concentrações ($X^2=130,4734$ e $P<0,01$). Os resultados estão mostrados na Figura 3.

DISCUSSÃO

A Flutamida causou aumento da área pigmentada dos melanomacrófagos. Isso se deve provavelmente a funções de detoxificação destas células (FENOGLIO *et al*, 2005), que podem ter sido estimuladas com o tratamento. Além disso, as substâncias pigmentares originadas do catabolismo das células também sofreram alterações, podendo estar relacionadas com as alterações fisiológicas causadas pela administração do composto.

O arranjo típico dos hepatócitos em anuros foi descrito como tubular, em forma de placa e rodeado por sinusoides, mas já foi observado que pode haver variações (SPORNITZ, 1975). Em *R. schneideri* o fígado apresenta 3 lóbulos, assim como foi observado para *Eupemphix nattereri* (FRANCO-BELUSSI *et al*, 2012). Em *E. nattereri* os hepatócitos

também estão organizados em forma de cordão, porém, estão arranjados em duas camadas de células, sendo denominados cordões duplos (FRANCO-BELUSSI *et al*, 2012).

O tratamento com a Flutamida gerou efeitos na morfologia hepática, alterando a área pigmentar da melanina e lipofuscina, além destas substâncias terem sido positivamente correlacionadas. A melanina é uma das substâncias capazes de neutralizar radicais livres, apresentando um importante papel citoprotetor (ZUASTI *et al*, 1989; AGIUS; ROBERTS, 2003). A lipofuscina é um pigmento originado com a reação de radicais hidroxila com produtos lisossomais derivados da degradação de membranas (KURZ, 2008; TERMAN; BRUNK, 2004). Sabe-se que há desreguladores endócrinos (EDCs) que estimulam o estresse oxidativo nos animais contaminados, o que induz à formação de espécies reativas de oxigênio (EROs) (WINSTON; Di GIULIU, 1991). Assim, a Flutamida pode estar atuando desta maneira, de modo que os EROs podem induzir o aumento da área pigmentar de ambas as substâncias, além de também explicar a correlação positiva entre eles.

Apesar da área pigmentar da melanina e lipofuscina terem aumentado na menor concentração, na maior concentração a melanina não variou e a lipofuscina reduziu sua área pigmentar. Alguns estudos mostram que existem componentes que podem causar efeitos distintos em baixas e altas concentrações, de modo que na concentração mais alta pode não haver efeitos (NAGEL *et al*, 1997) ou haver reações inversas às obtidas em baixas concentrações (vom SAAL *et al*, 1997).

O tratamento com Flutamida também afetou a área pigmentada pela hemosiderina, a qual aumentou em ambas as concentrações. Este pigmento é derivado do catabolismo da hemoglobina (KRANS, 1989), sendo que seu aumento frente à exposição à Flutamida indica um efeito danoso do composto aos eritrócitos hepáticos.

CONCLUSÃO

Nós concluímos que a Flutamida interfere na pigmentação hepática de *R. schneideri*, induzindo o órgão a produzir respostas citoprotetoras, através do aumento da melanina. Além disso, também foram observadas alterações metabólicas, como o aumento da área pigmentar da lipofuscina e hemosiderina. Sendo assim, nós concluímos que os melanomacrófagos respondem ao tratamento com Flutamida, visto que o composto causa alterações significativas nos pigmentos presentes nestas células.

AGRADECIMENTOS

Aos colegas de trabalho pelo auxílio na coleta dos animais, à pós-doutoranda Lilian Franco Belussi pelas revisões e sugestões ao manuscrito, à Coordenação de Aperfeiçoamento de Pessoal de Nível Superior (CAPES) pela concessão da bolsa de Mestrado à aluna Lara Salgueiro de Gregorio e à Fundação de Amparo à Pesquisa do Estado de São Paulo (FAPESP) (Processo 2013/02067-5) e ao Conselho Nacional de Desenvolvimento Científico e Tecnológico (CNPq) (Edital 306123/2012-6) pela concessão de recursos indispensáveis para a realização do projeto.

FIGURAS

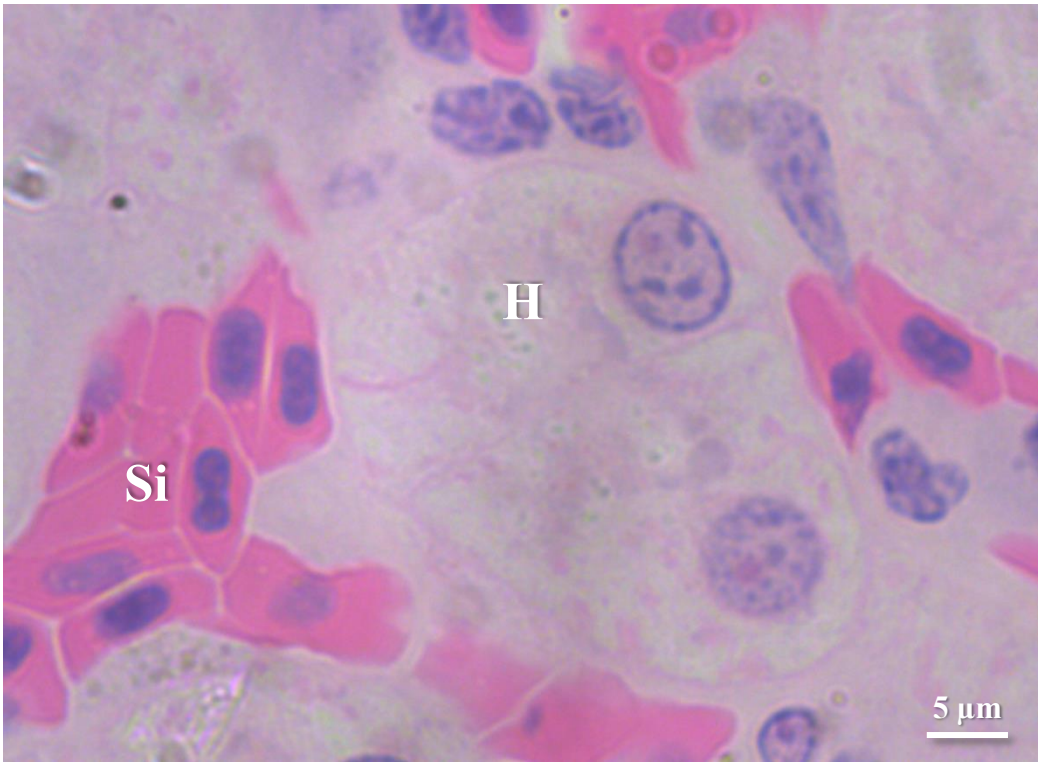

Figura 1: Secção histológica do fígado de *R. schneideri*. Em destaque os hepatócitos (H), formando um cordão simples de células, e vasos sinusoides (Si). Coloração: Hematoxilina-Eosina. Aumento: 100x.

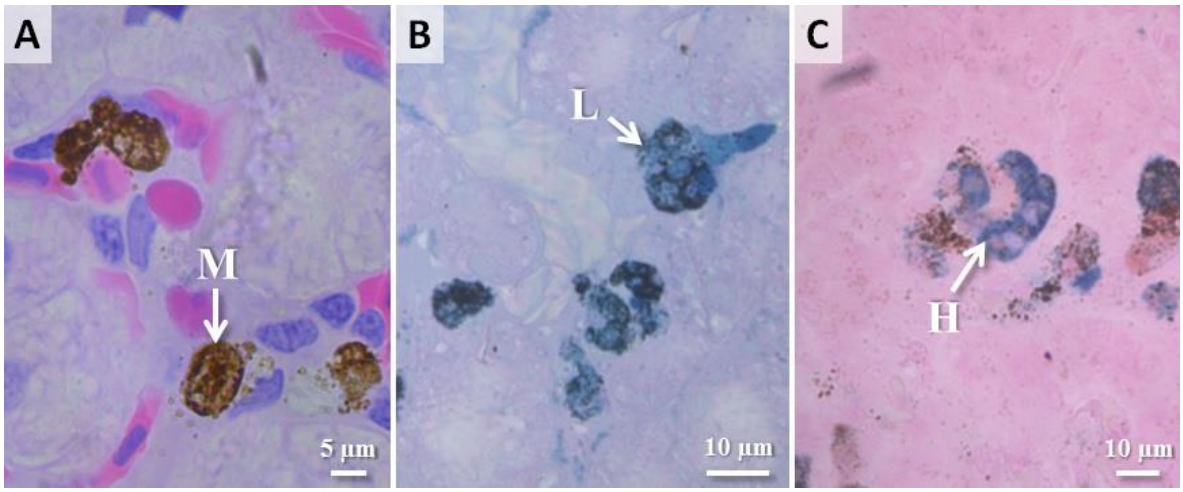

Figura 2. Fotomicroscopia do fígado de *R. schneideri* evidenciando os pigmentos presentes nos melanomacrófagos: **A.** Melanina (M). **B.** Lipofuscina (L). **C.** Hemosiderina (H). Colorações: Hematoxilina-eosina (A), Solução Schmorl (B) e Solução Ácida de Ferrocianeto (C). Aumento: 100x (A) e 40x (B e C).

Tabela 1. Massa do fígado (g) dos seis animais de cada grupo experimental. O Índice Hepato-Somático não variou para nenhum dos tratamentos.

		Espécimes					
		1	**2**	**3**	**4**	**5**	**6**
	Controle	5,053	7,875	12,731	4,519	3,681	6,487
Fígado	FLU 1 mg/kg	9,432	3,344	4,708	4,847	15,903	2,080
	FLU 5 mg/kg	3,570	4,959	5,039	6,334	12,066	3,922

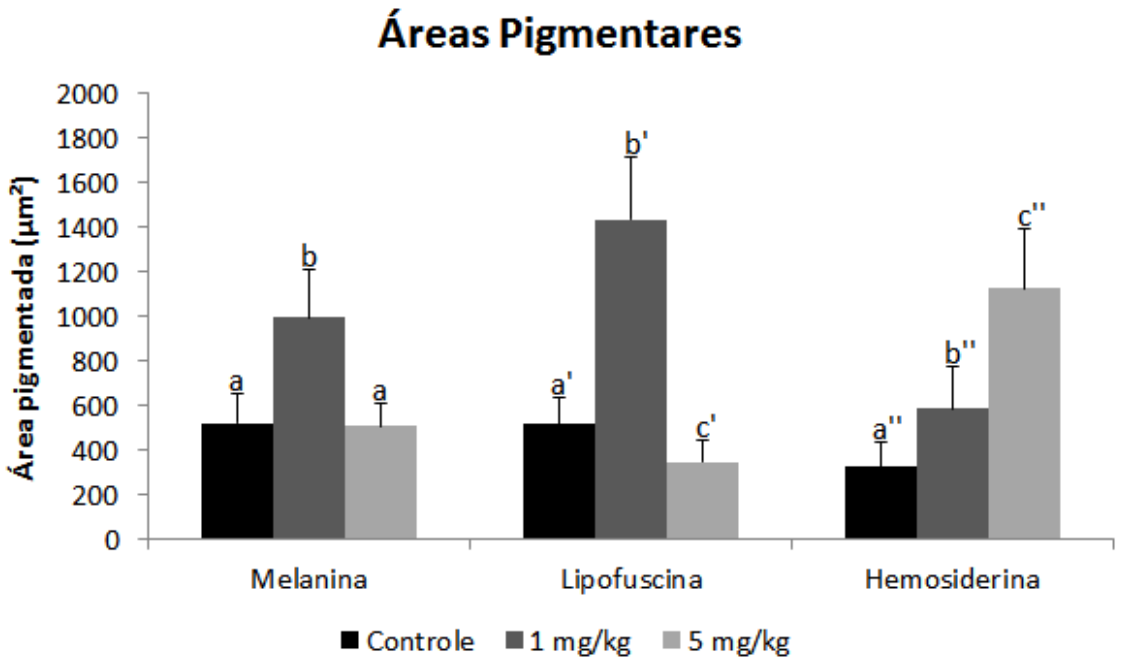

Figura 3. Áreas correspondentes aos pigmentos melanina, lipofuscina e hemosiderina, frente à exposição à Flutamida. Média ± Erro Padrão. Letras diferentes indicam diferença estatística ($P \leq 0,05$).

6. CONSIDERAÇÕES FINAIS

- A Flutamida, presente em locais contaminados por efluentes de esgoto, pode influenciar nos anuros de diferentes maneiras, afetando diferentes órgãos.
- No testículo o composto causou alterações nas células germinativas, sobretudo na área ocupada pelos espermatozoides, o que pode afetar a reprodução de forma geral destes animais.
- Já no órgão de Bidder as células germinativas foram estimuladas, visto que houve redução da taxa de degradação dos ovócitos, observado também pela redução da lipofuscina, e como consequência as células germinativas permaneceram por mais tempo em estágios mais iniciais.
- As alterações nos pigmentos hepáticos, melanina, lipofuscina e hemosiderina, indicam que a Flutamida está estimulando o metabolismo do órgão, possivelmente induzindo a formação de EROs e o catabolismo da hemoglobina.

7. REFERÊNCIAS BIBLIOGRÁFICAS

AGIUS, C. 1980. Phylogenetic Development of Melano-Macrophage Centers in Fish. *Journal of Zoology*. v.191, p.11-31.

AGIUS, C.; AGBEDE, S.A. 1984. An Electron Microscopical Study on the Genesis of Lipofuscin, Melanin and Haemosiderin in the Haemopoietic Tissues of Fish. *Journal of Fish Biology*. v.24, n.4, p.471-488.

AGIUS, C.; ROBERTS, R. J. 2003. Melano-macrophage centres and their role in fish pathology. *Journal of Fish Diseases*, v.26, p.499-509.

AMPHIBIAWEB: Information on amphibian biology and conservation. 2015. Berkeley, California: AmphibiaWeb. Disponível em: <http://amphibiaweb.org> Acessado em: 08 de Janeiro de 2015.

ARAÚJO, O.G.S.; TOLEDO, L.F.; GARCIA, P.C.A.; HADDAD, C.F.B. 2009. The amphibians of São Paulo state, Brazil amphibians of São Paulo. *Biota Neotropica*. v.9, n.4, p.197-209

BEHRENDS, T.; URBATZKA, R.; KRACKOW, S.; ELEPFANDT, A.; KLOAS, W. 2010. Mate calling behavior of male South African clawed frogs (*Xenopus laevis*) is suppressed by the antiandrogenic endocrine disrupting compound flutamide. *General and Comparative Endocrinology*, v.168, p.269-274.

BESSE, J. P.; LATOUR, J. F.; GARRIC, J. 2012. Anticancer drugs in surface waters. What can we say about the occurrence and environmental significance of cytotoxic, cytostatic and endocrine therapy drugs? *Environment International*, v.39, p.73-86.

BILA, D. M.; DEZZOTI, M. 2007. Desreguladores endócrinos no meio ambiente: Efeitos e consequências. *Química Nova*, v.30, n.3, p.651-666.

BLAUSTEIN, A. R.; WAKE, D. B. 1995. The puzzle of declining amphibian populations. *Scientific American*, p.52-57.

BRAUNBECK, J. B.; STORCH, V.; BRESCH, H. 1990. Species-specific reaction of liver ultraestructure in zebrafish (*Brachydanio rerio*) and trout (*Salmo gairdneri*) after prolonged exposure to 4-chloroamine. *Archives of Environmental Contamination and Toxicology*, v. 19, p.405-418.

BROGDEN, R. N.; CHRISP, P. 1991. Flutamide. *Drugs Aging*, v.1, n.2, p.104-115.

BROWN, F.D.; del PINO, E.M.; KROHNE, G. 2002. Bidder's organ in the toad *Bufo marinus*: effects of orchidectomy on the morphology and expression of lamina-associated polypeptide 2. *Development, Growth & Differentiation*. v.44, n.6, p.527–535

BRUSLÈ, J.; ANADON, G. G. 1996. The Structure and function of fish liver, p.77-93. *In*: MUNSHI, J. S. D.; DUTTA, H. M. **Fish Morphology. Horizon of New Research**. Lebanon: Science Publishers, 1ª ed., 300p.

BUCKE, D.; WATERMANN, B.; FEIST, S. 1984. Histological variations of hepato-splenic organs from the North Sea dab, *Limanda limanda* (L.). *Journal of Fish Diseases*, v.7, n.4, p.255-268.

CAREY, C. 1993. Hypothesis concerning the causes of the disappearance of boreal toads from the mounains of Colorado. *Conservation Biology*, v.7, n.2, p. 355-362

CAREY, C.; BRYANT, C. J. 1995. Possible Interrelations among Environmental Toxicants, Amphibian Development, and Decline of Amphibian Populations. *Environmental Health Perspectives*, v.104, n.4, p.13-17.

CÉSARINI, J.P.1996. Melanins and their Possible Roles through Biological Evolution. *Advances in Space Research***.** v.18, n.12, p.35-40.

COLOMBO, L.; COLOMBO-BELVEDERE, P. 1980. Steroid hormone biosynthesis by male Bidder's organ of the toad *Bufo bufo bufo*. *General and Comparative Endocrinology*, v.40, p.320-321.

CHRISTIANSEN, J.L.; GRZYBOWSKI, J.M.; KODAMA, R.M. 1996. Melanomacrophage Aggregations and their Age Relationships in the Yellow Mud Turtle, *Kinosternon flavescens* (Kinosternidae). *Pigment Cell Research*. v.9, n.4, p.185-190.

DUELLMAN, W.E.; TRUEB, L. 1994. **Biology of amphibians**. New York: McGgraw-hill. 670p.

ECHEVERRIA, D. D. 1990. Organogénesis y ciclos estacionales del órgano de Bidder em las larvas y los juveniles de Bufo arenarum (Anura, Bufonidae). *Cuadernos de Herpetologia*. v.5, n.1, p.1-9.

ELLIS, A.E.; MUNRO, A.L.S.; ROBERTS, R.J. 1976. Defense Mechanism in Fish: Fate of Intraperitoneally Introduced Carbon in the Plaice (*Pleuronectes platessa*). *Journal of Fish Biology*, v.8, p.67-78.

FALCONI, R.; DALPIAZ, D.; ZACCANTI, F. 2007. Morphological Aspects of Gonadal Morphogenesis in *Bufo bufo* (Amphibia anura): Bidder's Organ Differentiation. *The Anatomical Record: Advances in Integrative Anatomy and Evolutionary* Biology, v.290, n.7, p.801–813.

FARIAS. C.F.; CARVALHO-E-SILVA, S.P.; BRITO-GITIRANA, L. 2002. Bidder's organ of *Bufo ictericus*: a light and electron microscopy analysis. *Micron,* v.33, p.673-679.

FAU, D.; EUGENE, D.; BERSON, A.; LETTERON, P.; FROMENTY, B.; FISCH, C.; PESSAYRE, D. 1994. Toxicity of the antiandrogen Flutamide in isolated rat hepatocytes. *The Journal of Pharmacology*, v.269, n.3, p.954-962.

FENOGLIO, C.; BONCOMPAGNI, E.; FASOLA, M.; GANDINI, C.; COMIZZOLI, S.; MILANESI, G.; BARNI, S. 2005. Effects of environmental pollution on the liver. *Ecotoxicology and Environmental Safety*, v.60, n.3, p.259–268.

FRANCHI, E.; CAMATINI, M.; DE-CURTIS, I. 1982. Morphological evidence of a permeability barrier in urodele testis. *Journal of Ultrastructure Research*, v.80, n.3, p.253-263.

GOIN, C.J.; GOIN, O.B. 1962. **Introduction to herpetology**. 1ª ed. San Francisco: W. H. Freeman. 341p.

GOSH, P. K.; GOSH, A. K. BISWAS, N. M. 1982. Effect of cadmium chloride on steroidogenic enzymes in the Bidder's organ of the toad (*Bufo melanosticus*). *Experientia*, v.40, p.91-92.

GRANICK, S. 1949. Iron Metabolism and Hemochromatosis. *Bulletin of the New York Academy of Medicine*, v.25, n.7, p. 403-428.

GUIMARÃES, J. R.; NOUL, E. A. A. 2001. Tratando nossos esgotos: processos que imitam a natureza. *Cadernos Temáticos de Química Nova na Escola*. Edição Especial de Maio, p.19-30.

HAYES, T. B.; FALSO, P.; GALLIPEAU, S.; STICE, M. 2010. The cause of global amphibian declines: a developmental endocrinologist's perspective. *The Journal of Experimental Biology*, v.213, p.921-933.

HERRÁEZ, M.P.; ZAPATA, A.G. 1986. Structure and Function of the Melano-Macrophage Centres of the Goldfish *Carassius auratus. Veterinary Immunology and Immunopathology*, v. 12, p.117-126.

HERRÁEZ, M.P.; ZAPATA, A.G. 1991. Structural Characterization of the Melanomacrophage Centres (MMC) of Goldfish *Carassius auratus*. *European Journal of Morphology*, v.29, n.2, p.89-102.

HILDEBRAND, M.; GOSLOW, G. 2006. **Análise da estrutura dos vertebrados**. 2.ed. São Paulo: Atheneu, 2006. 700p.

HÖDL, W. 1990. Reproductive diversity in amazonian lowland frogs. *Fortschritte der Zoologie*, v.38, p.41-60.

HOOGMOED, M.; GORZULA, S. 1979. Checklist of the savanna inhabiting frogs of the El Manteco region with notes on their ecology and the description of a new species of tree frogs (Hylidae, Anura). *Zoologische Mededelingen*, v.54, n.13, p.183-216.

HUANG, W.S.; LIN, J.Y.; YU, J.Y.L. 1997. Male reproductive cycle of the toad *Bufo melanostictus* in Taiwan. *Zoologist Sciences,* v.14, n.3, p.497-503.

IUCN – The IUCN Red List of Threatened Species. 2014. Disponível em: <http://www.iucnredlist.org/initiatives/amphibians/analysis/red-list-status> Acesso em: 05 de Janeiro de 2015.

JENSEN, K. M.; KAHL, M. D.; MAKYNEN, E. A.; KORTE, J. J.; LEINO, R. L.; BUTTERWORTH, B. C.; ANKLEY, G. T. 2004. Characterization of responses to the

antiandrogen flutamide in a short-term reproduction assay with the fathead minnow. *Aquatic Toxicology*, v.70, p.99-110.

JUNQUEIRA, L.C.; CARNEIRO, J. 2004. **Histologia Básica**. 10ª ed. Rio de Janeiro: Guanabara Koogan. 488p.

KANG, I. J.; HANO, T.; OSHIMA, Y.; YOKOTA, H.; TSURUDA, R.; SHIMASAKI, Y.; HONJO, T. 2006. Antiandrogen flutamide affects gonadal development and reproduction in medaka (*Oryzias latipes*). *Marine Environmental Research*, v.62, p.S253-S257.

KRANZ, H. 1989. Changes in splenic melano-macrophage centres of dab Limanda limanda during and after infection with ulcer disease. *Diseases of Aquatic Organisms*, v.6, p.167-173.

KURZ, T. 2008. Can lipofuscin accumulation be prevented? *Rejuvenation research*, v.11, n.2, p.441-443.

LINZEY, D. 2001. **Vertebrate Biology**. 1ª ed. New York: McGraw-Hill. 596p.

LOFTS, B. 1974. Reproduction, p.107-218. *In*: LOFTS, B. **Physiology of the amphibia**. New York: Academic Press. v.2, 592p.

MARONA, H. R. N.; STORTI, M. P. B.; de LUCCA NETO, V. A. 2004. Flutamida: Revisão de suas propriedades farmacológicas e físicoquímicas. Métodos de análise em formulações farmacêuticas. *Revista Brasileira de Cancerologia*, v.50, n.1, p.37-44.

MAY, R. M. 2010. Ecological science and tomorrow's world. *Philosophical Transactions of the Royal Society B*, v.356, p.41-47.

MECCARIELLO, R.; FASANO, S.; PIERANTONI, R.; COBELLIS, G. 2014. Modulators of hypothalamic-pituitary-gonadal axis for the control of spermatogenesis and sperm quality in vertebrates. *Frontiers in Endocrinology*, v.5, article 135, p.4-5.

NAGEL, S. C.; vom SAAL, F. S.; THAYER, K. A.; DHAR, M. G.; BOECHLER, M.; WELSHONS, W. V. 1997. Relative binding affinity-serum modified access (RBA-SMA) assay predicts the relative in vivo bioactivity of the xenoestrogens bisphenol A and octylphenol. *Environmental Healthy Perspectives*, v.105, n.1, p.70-76.

OLIVEIRA, C.; FRANCO-BELUSSI, L. 2012. Comparative Morphology of Anuran Testis, p.111-126. *In*: NEMOTO, Y.; INABA, N. **Testis: Anatomy, Physiology and Pathology**. 1ªed. Nova Science Publishers Inc. 193p.

OLIVEIRA C., ZIERI R. 2005. Pigmentação testicular no anfíbio *Physalaemus nattereri* (Anura): observações anatômicas sobre o sistema pigmentar extracutâneo. *Revista Brasileira de Zoologia*, v.22, n.2, p.454-460.

ORR, R. T. 1986. **Biologia dos vertebrados.** 5ª ed. São Paulo: Roca. 508p.

PANCAK-ROESSLER, M. K.; NORRIS, D. O. 1991. The effects of orchidectomy and gonadotropins in steroidogenesis and oogenesis in Bidder's organs of the toad *Bufo woodhousii*. *Journal of Experimental Zoology*, v.260, p.323-336.

PETRINI, S.; ZACCANTI, F. 1998. The effects of aromatase and 5-α-reductase inhibitors, antiandrogen, and sex steroids on bidder's organs development and gonadal differentiation in *Bufo bufo* tadpoles. *Journal of Experimental Zoology*. v.280, n.3, p.245–259.

POUGH, H.F.; ANDREWS, R.M.; CADLE, J.E.; CRUMP, M.L.; SAVITZKY, A.H.; WELLS, K.D. 2001. **Herpetology**. 2ª ed. New Jersey: Prentice-Hall. 612p.

POUGH, F.H.; JANIS, C.M.; HEISER J.B. 2008. **A vida dos vertebrados.** 4ª ed. São Paulo: Atheneu. 684p.

PRATT, W. B.; RUDDON, R. W.; ENSMINGER, W. D.; MAYBAUM, J. 1994. **The Anticancer Drugs**. 2ªed. Nova York: Oxford University Press. 352 p.

ROBERTS, R.J. 1975. Melanin-Containing Cells of Teleost Fish and their Relation to Disease. *In:* RIBELIN, W. E.; MIGAKI, G. **The Pathology of fishes.** University of Wisconsin Press, Madisson, W.I. p. 399-428.

SÁNCHEZ-FORTÚN, S.; MARVÁ, F.; ROUCO, M.; COSTAS, E.; LÓPEZ-RODAS, V. 2009. Toxic effect and adaptation in Scenedesmus intermedius to anthropogenic chloramphenicol contamination: genetic versus physiological mechanisms to rapid acquisition of xenobiotic resistance. *Ecotoxicology*, v.18, p.481-487.

SALEH, H.H. 1982. Fish liver as indicator of aquatic environmental pollution. *Bulletin of the National Institute of Oceanography & Fisheries*, v.8, p.69 – 79.

SANTOS, L.R.S.; OLIVEIRA, C. 2008. Histological aspects and structural characteristics of the testes of *Dendropsophus minutus* (Anura, Hylidae). *Micron*, v.39, p.1266–1270.

SBH - Sociedade Brasileira de Herpetologia. 2015. Disponível em: <http://www.sbherpetologia.org.br/index.php/anfibios> Acessado em: 08 de Janeiro de 2015.

SCAIA, M. F.; REGUEIRA, E.; SASSONE, A. G.; VOLONTERI, M. C.; CEBALLOS, N. R. The bidder's organ of the toad *Rhinella arenarum* (Amphibia, Anura). Presence of steroidogenic enzymes. *Journal of Experimental Zoology*, v.315, p.439-446.

SEGALLA, M. V.; CARAMASCHI, U.; CRUZ, C. A. G.; GRANT, T.; HADDAD, C. F. B.; LANGONE, J. A.; GARCIA, P. C. A. 2014. Brazilian Amphibians: List of species. *Herpetologia Brasileira*, v.3, n.2, p.32-48.

SICHEL, G.; SCALIA, M.; MONDIO, F.; CORSARO, C. 1997. The amphibian Kupffer cells build and demolish melanosomes: Na ultrastructural point of view. *Pigment Cell Research*, v.10, p.271-287.

SJÖHOLM, S. **Anti-estrogenicity and anti-androgenicity in leachates from Swedish solid waste deposition sites.** 2005. 42f. Dissertação (Mestrado em Biologia) - Swedish Environmental Research Institute, Uppsala Universitet, Stockholm. 2005.

SPORNITZ, U. M. 1975. Studies on liver of *Xenopus laevis.* I. The ultrastruture of the parenchymal cell. **Anatomy and Embriology**, v.146, n.3, p245–264.

STUART, S. N.; CHANSON, J. S.; COX, N. A.; YOUNG, B. E.; RODRIGUES, A. S. L.; FISCHMAN, D. L.; WALLER, R. W. 2004. Status and Trends of Amphibian Declines and Extinctions Worldwide. *Science*, v.306, p.1783-1786.

TERMAN, A; BRUNK, U. T. 2004. Lipofuscin. *The International Journal of Biochemistry & Cell Biology*. v.36, p.1400-1404.

Van WYK, J. H.; POOL, E. J.; LESLIE, A. J. 2003. The Effects of Anti-Androgenic and Estrogenic Disrupting Contaminants on Breeding Gland (Nuptial Pad) Morphology, Plasma Testosterone Levels, and Plasma Vitellogenin Levels in Male *Xenopus laevis* (African Clawed Frog). *Archives of Evironmental Contamination and Toxicology*, v.44, p.247-256.

VANDENBERG, L. N.; COLBORN, T.; HAYES, T. B.; HEINDEL, J. J.; JACOBS, D. R.; LEE Jr, D.; SHIODA, T.; SOTO, A. M.; vom SAAL, F. S. WELSHONS, W. V.; ZOELLER, R. T.; PETERSON, J. 2012. Hormones and Endocrine-Disrupting-Chemicals: Low-dose effects and nomonotonic dose responses. *Endocrine Reviews*, v.33, n.3, p.378-455.

VIGUIER-MARTINEZ, M. C.; REVIERS, M. T. H.; BARENTON, B.; PARREAU, C. 1983. Effect of a non-steroidal antiandrogen, Flutamide, on the hypothalamo-pituitary axis, genital tract and testis in growing rats: endocrinological and histologcal data. *Acta Endocrinologica*, v.102, p.299-306.

vom SAAL, F. S.; TIMMS, B. G.; MONTANO, M. M.; PALANZA, P.; THAYER, K. A.; NAGEL, S. C.; DHAR, M. D.; GANJAM, V. K.; PARMIGIANI, S.; WELSHONS, W. V. 1997. Prostate enlargement in mice due to fetal exposure to low doses of estradiol or diethylstilbestrol and opposite effects at high doses. *Proceedings of the National Academy of Sciences of the United States of America*, v.94, n.5, p.2056-2061.

WAKE, D. B.; VREDENBURG, V. T. 2008. Are we in the midst of sixth mass extinction? A view from the world of amphibians. *Proceedings of the National Academy of Sciences*, v.105, n.1, p.11466-11473.

WELSHONS, W. V.; THAYER, K. A.; JUDY, B. M.; TAYLOR, J. A.; CURRAN, E. M.; vom SAAL, F. 2003. Large effects from small exposures. I. Mechanisms for Endocrine-Disrupting-Chemicals with estrogenic activity. *Environmental Health Perspectives*, v.111, n.8, p.994-1006.

WINSTON, G. W.; DI GIULIO, R. T. 1991. Prooxidant and antioxidant mechanisms in aquatic organisms. *Aquatic toxicology*, v.19, p.137-161.

ZAR, J. 1999. **Biostatistical analyses**. New Jersey: Prentice Hall. 663p

ZUASTI, A.; JARA, J. R.; FERRER, C.; SOLANO, F. 1989. Occurrence of melanina granules and melanosynthesis in the Kidney of *Sparus auratus*. *Pigment Cell Research*, v.2, p.93-99.