

# Avaliação das Dimensões Transversas na Maxila e Mandíbula em Pacientes na Fase da Dentição Mista Tratados com Aparelho Ortodôntico Removível Superior

## Evaluation of the Transverse Dimensions in the Maxilla and Mandible of Patients in the Mixed Dentition Phase Treated with Upper Removable Orthodontic Appliance

Fernanda Gribel BECHARA<sup>1</sup>, Renato BIGLIAZZI<sup>2</sup>, Adolfo CHELOTTI<sup>3</sup>, Helga Adachi Medeiros BARBOSA<sup>4</sup>, Andressa Serafim LADISLAU<sup>4</sup>, Kurt FALTIN JÚNIOR<sup>5</sup>

<sup>1</sup>Aluna do Curso de Especialização em Odontopediatria da Universidade Paulista (UNIP), São Paulo/SP, Brasil.

<sup>2</sup>Doutorando em Ortodontia pela Faculdade de Odontologia de Araçatuba (UNESP), Araçatuba/SP, Brasil.

<sup>3</sup>Professor Titular da Disciplina de Odontopediatria da Faculdade de Odontologia da Universidade Paulista (UNIP), São Paulo/SP, Brasil.

<sup>4</sup>Mestrandas em Ortodontia pela Universidade Paulista (UNIP), São Paulo/SP, Brasil.

<sup>5</sup>Coordenador do Programa de Pós-Graduação em Ortodontia da Universidade Paulista (UNIP), São Paulo/SP, Brasil.

### RESUMO

**Objetivo:** Avaliar os efeitos da expansão lenta na maxila e na mandíbula com o aparelho ortodôntico removível superior com torno de expansão simétrico e mediano, nas regiões oclusal, gengival e alveolar de pacientes jovens com atresia maxilar.

**Método:** A amostra compreendeu 18 indivíduos leucodermas (11 meninas e 7 meninos; idade média: 8 anos e 10 meses no início do tratamento) que apresentavam atresia da maxila, acompanhadas ou não de mordida cruzada posterior uni ou bilateral na fase de dentição mista. Todos os pacientes foram tratados com aparelho ortodôntico removível superior com torno de expansão simétrico e mediano, sendo o tempo médio de tratamento de 15,4 meses ( $\pm 7,6$ ). Para avaliar a influência do tratamento nas mensurações dos pontos demarcados nas regiões oclusal, gengival e alveolar, foram utilizados os modelos de gesso dos arcos superior e inferior (36 pares) obtidos em dois tempos: T1: início do tratamento e T2: ao final do tratamento. Para cada paciente em ambos os tempos, foram mensuradas as distâncias transversas na região oclusal entre caninos decíduos, 1º molares decíduos ou 1º pré-molares permanentes e entre 1º molares permanentes, superiores e inferiores. Para verificar se a movimentação ocorreu por inclinação ou por movimento de corpo, foram utilizadas também medidas nas regiões gengival e alveolar. Os dados foram avaliados estatisticamente pelo teste "t student para amostras pareadas (5%).

**Resultados:** Observou-se que em T2, todas as distâncias mensuradas para as regiões oclusal, gengival e alveolar apresentaram valores estatisticamente superiores às mesmas medidas em T1 ( $p < 0,05$ ).

**Conclusão:** O aparelho ortodôntico removível superior é efetivo nos casos de expansão lenta da maxila, agindo também indiretamente nas dimensões transversas do arco inferior.

### ABSTRACT

**Objective:** To evaluate the effects of slow maxillary and mandibular expansion using upper removable orthodontic appliance with symmetric and median expanding screw in the occlusal, gingival and alveolar regions of young patients with narrow maxilla.

**Method:** The sample consisted of 18 Caucasian children (11 females and 7 males; mean age at the beginning of treatment: 8 years and 10 months) with narrow maxilla associated or not with unilateral or bilateral posterior crossbite in the mixed dentition phase. All patients were treated during a mean period of 15.4 ( $\pm 7.6$ ) months with upper removable orthodontic appliances with symmetric and median expanding screw. Maxillary and mandibular cast models (36 pairs) obtained at two moments (T1: beginning of the treatment and T2: end of the treatment) were used to evaluate the influence of the treatment in the measurements of the points demarcated in the occlusal, gingival and alveolar regions. For each patient, the transverse distances in the occlusal region between primary canines, primary first molars and first premolars, and between the permanent maxillary and mandibular molars were measured in ambos times. In order to determine whether the movement occurred due to inclination and translation, measurements in the gingival and alveolar regions were also taken. The obtained data were analyzed statistically by the Student's t-test for paired samples at a significance level of 5%.

**Results:** All distances measured for the occlusal, gingival and alveolar regions in T2 presented significantly higher values ( $p < 0.05$ ) than those obtained in T1.

**Conclusion:** The upper removable orthodontic appliance is effective in cases of slow maxillary expansion, also acting indirectly in the transverse dimensions of the mandibular arch.

### DESCRITORES

Expansão maxilar; Mordida cruzada; Dentição mista.

### KEYWORDS

Palatal expansion technique; Crossbite; Dentition, mixed.

## INTRODUÇÃO

A alta prevalência de más oclusões na população levou a Organização Mundial de Saúde (OMS) a considerá-la como o terceiro problema odontológico de saúde pública em todo o mundo<sup>1</sup>. Existe um consenso na literatura<sup>2-4</sup> de que as más oclusões não estão presentes somente na dentição permanente e que elas ocorrem também nos estágios que antecedem a maturidade oclusal, a partir da dentição decídua.

Entre as más oclusões, a mordida cruzada posterior é uma das mais comuns nas dentições decídua e mista, sendo definida como uma discrepância transversa no relacionamento da maxila com a mandíbula, na qual as cúspides palatinas dos dentes posteriores superiores não ocluem na fossa central dos dentes posteriores inferiores<sup>5</sup>. Sua prevalência varia entre 4% e 23% nas diferentes populações<sup>6</sup>, havendo predominância das mordidas cruzadas unilaterais, que muitas vezes estão associadas a um desvio mandibular<sup>7</sup>. A mordida cruzada pode envolver um único dente ou um grupo de dentes, ser de origem esquelética ou dento-alveolar ou, até mesmo, ser uni ou bilateral<sup>4</sup>.

A mordida cruzada posterior na dentição decídua ocorre devido a uma atresia maxilar, que por sua vez tem como etiologia a influência genética e/ou ambiental (hábitos de sucção e respiração bucal)<sup>2</sup>. Como principal tratamento para esta má oclusão tem-se destacado a expansão maxilar, que vem sendo utilizada a mais de cem anos para corrigir as deficiências transversas da maxila<sup>8</sup>. Dentre as técnicas de tratamento utilizadas atualmente tem-se: a expansão rápida da maxila (ERM), expansão lenta da maxila (ELM) e a expansão cirurgicamente assistida<sup>9</sup>.

Estudos em adolescentes e adultos revelaram que pacientes portadores de mordida cruzada posterior tem maior risco de desenvolver desordens crânio mandibulares<sup>10</sup>. Neste sentido, a abordagem terapêutica precoce, durante a dentição decídua, é usualmente recomendada para normalização da oclusão, além de criar condições para um desenvolvimento normal da oclusão<sup>6,11</sup>, uma vez que a correção espontânea da mordida cruzada não é comum<sup>2,12</sup>.

Notoriamente o aparelho removível para expansão lenta da maxila tem primariamente um efeito dentário de inclinação vestibular<sup>13-15</sup>, entretanto, a literatura é escassa em pesquisas clínicas que tenham avaliado a relação entre esta inclinação e os efeitos ortopédicos decorrentes tanto na maxila como na mandíbula de pacientes jovens em crescimento.

Sendo assim, o objetivo deste estudo foi verificar os

efeitos da expansão lenta na maxila e na mandíbula com o aparelho ortodôntico removível superior com torno de expansão simétrico e mediano, nas regiões oclusal, gengival e alveolar de pacientes jovens com atresia maxilar.

## METODOLOGIA

A amostra dessa pesquisa foi selecionada na Clínica de Pós Graduação de Ortodontia e Ortopedia Facial da Universidade Paulista – UNIP/SP, sendo composta por 18 indivíduos leucodermas, 11 do gênero feminino e 7 do gênero masculino. Para todos os pacientes foram solicitados os seguintes exames complementares: radiografia panorâmica, teleradiografia em norma lateral e frontal e modelos de gesso. Esses exames são considerados necessários para realização do correto diagnóstico ortodôntico-ortopédico. Para realização deste estudo foi adotado o seguinte critério de inclusão: pacientes que apresentavam atresia da maxila acompanhada ou não de mordida cruzada posterior uni ou bilateral na fase da dentição mista e que, após o diagnóstico por meio da análise transversa de modelos (ANO), foram indicados para tratamento com aparelho ortodôntico removível superior com torno de expansão simétrico.

A faixa etária dos pacientes no início do tratamento variou de 5,5 anos a 10,11 anos, sendo de 15,4 meses ( $\pm 7,6$ ) o tempo médio de tratamento. Esta pesquisa foi aprovada pelo Comitê de Ética em Pesquisa da UNIP (nº 051/09 CEP/ICS/UNIP).

Para realização deste estudo foram utilizados 36 pares de modelos (iniciais e finais) e para mensuração das medidas iniciais e finais nos modelos foram utilizados lapiseira com grafite 0,5 mm e um paquímetro eletrônico digital (Mitutoyo, Japão) com precisão de 0,01 mm.

Obtenção dos modelos iniciais e confecção do aparelho removível (Figura 1). Os arcos maxilares dos pacientes foram duplicados com hidrocolóide irreversível (Jeltrate, Dentsply, Petrópolis/RJ, Brasil), o qual foi manipulado de acordo com as recomendações do fabricante. Os moldes foram lavados em água corrente durante 1 minuto, secados com jatos de ar e preenchidos logo em seguida com gesso pedra (Dentsply). Após a cristalização do gesso (40 minutos), procedeu-se à desmoldagem do modelo e posteriormente às etapas de recorte, acabamento e polimento com bórax.

Utilizando os modelos superiores de cada paciente, dezoito aparelhos ortodônticos removíveis superiores foram confeccionados, sendo um para cada paciente. Todos os aparelhos foram confeccionados pelo mesmo

técnico de laboratório, com larga experiência na confecção deste tipo de aparelho.

O aparelho utilizado pelos pacientes foi um aparelho ortodôntico removível superior com um torno de expansão simétrica, e que apresentava as seguintes características (Figura 1):

- Grampos de retenção circunferencial (em forma de C) nos primeiros molares permanentes e nos molares decíduos, confeccionados com fio de aço inoxidável 0,8mm e 0,7mm, respectivamente;
- Alça de Hawley com fio de aço inoxidável 0,7mm;
- Placa de acrílico autopolimerizável adaptada ao palato, deixando expostas as superfícies oclusais e incisais de todos os dentes e dividida longitudinalmente na metade;
- Torno de expansão da marca Dentaaurum® número 600-011, adaptado perpendicularmente à sutura palatina mediana, numa posição correspondente à região dos pré-molares e/ou molares decíduos.

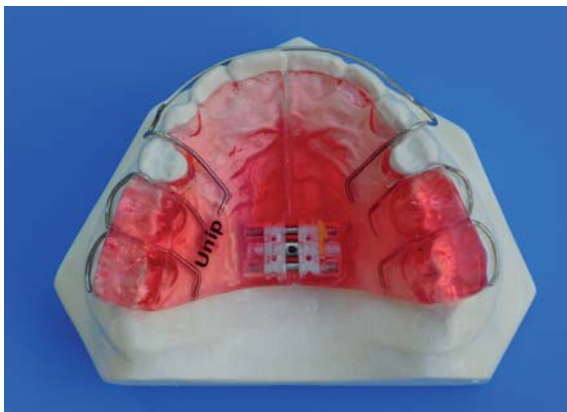


Figura 1. Aparelho expansor removível superior.

Todos os pacientes foram tratados durante a fase da dentição mista e orientados a usar o aparelho em período integral, removendo-os apenas para higiene bucal e alimentação. A ativação utilizada foi de  $\frac{1}{4}$  de volta (0,25mm) a cada sete, quinze ou vinte e um dias, de acordo com a necessidade individual de cada tratamento.

Para avaliar a influência do tratamento nas distâncias transversas dos arcos, os modelos foram mensurados previamente ao tratamento e após a finalização do tratamento ortodôntico. Para tanto, novos modelos foram obtidos de cada paciente após a finalização do tratamento. Sendo assim, ao final do estudo foram obtidos 18 pares de modelos no início do tratamento (T1) e 18 pares ao final do tratamento (T2).

As distâncias transversas dos arcos dentários foram obtidas medindo-se as distâncias entre os dentes correspondentes do lado direito e do lado esquerdo dos arcos. Para verificar se a movimentação ocorreu por

inclinação ou por movimento de corpo, foram utilizadas também medidas em três regiões: O- oclusal, G- gengival e A- alveolar<sup>16</sup>.

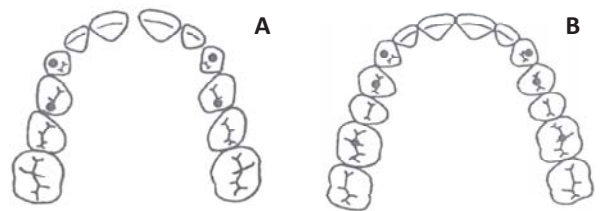
Foram então realizadas as seguintes medidas: 3+3 – distância do canino superior direito ao esquerdo; 4+4 – distância do 1º pré-molar ou 1º molar decíduo superior direito ao esquerdo; 6+6 – distância do 1º molar permanente superior direito ao esquerdo; 3-3 – distância do canino inferior direito ao esquerdo; 4-4 – distância do 1º pré-molar ou 1º molar decíduo inferior direito ao esquerdo; 6-6 - distância do 1º molar permanente inferior direito ao esquerdo.

Inicialmente todos os pontos foram marcados nos modelos com lapiseira grafite 0,5mm e a seguir foi utilizado o paquímetro digital para os registros das medidas. Todas as medidas foram realizadas por um único operador.

Os pontos gengivais e alveolares foram medidos paralelamente ao plano oclusal e os pontos oclusais perpendicularmente ao plano oclusal. Os pontos de medição em nível oclusal foram:

Maxila:

- Caninos: ponta de cúspide ou centro da faceta de desgaste;
- 1º pré-molar ou 1º molar decíduo: ponto mais profundo da fissura transversal ou fossa distal da fissura transversal;
- 1º molar permanente: ponto de cruzamento da fissura transversal com a fissura vestibular (Figuras 2A e 2B).



Figuras 2A e 2B. Representação esquemática dos pontos oclusais demarcados nos dentes decíduos superiores (A) e nos dentes permanentes superiores (B).

Mandíbula:

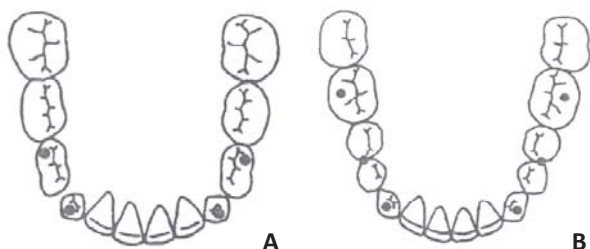
- Caninos: ponta de cúspide ou centro da faceta de desgaste;
- Ponta de contato vestibular entre 1º e 2º pré-molares ou cúspide disto-vestibular do 1º molar decíduo;
- 1º molar permanente: cúspide vestibular medial (Figuras 3A e 3B).

Os pontos de medição em nível gengival foram:

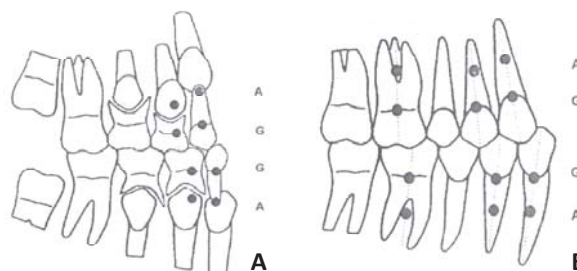
- No ponto de maior convexidade vestibular ao nível da margem cervical para canino, 1º molar decíduo ou 1º pré-molar;

- Na união da margem cervical com a extensão do sulco vestibular do 1º molar permanente (Figuras 4A e 4B).
- Já os pontos de medição a nível alveolar foram marcados a 4,0mm da margem gengival em sentido apical, na mesma posição méso-distal em que foram estabelecidos os pontos gengivais (Figuras 4A e 4B). Quando existia a ausência de algum elemento dentário,

não foram realizadas as medições em nível gengival. Os pontos oclusais foram marcados no ponto médio do espaço edêntulo e os pontos alveolares foram localizados a 6mm da margem gengival dos dentes adjacentes, na mesma direção do ponto oclusal. Os dados obtidos (mm) foram submetidos à análise estatística utilizando-se o teste “t” (Student) para amostras pareadas, com significância de 5%.



Figuras 3A e 3B. Representação esquemática dos pontos oclusais demarcados nos dentes decíduos inferiores (A) e nos dentes permanentes inferiores (B).



Figuras 4A e 4B. Representação esquemática dos pontos alveolares e gengivais demarcados nos dentes decíduos (A) e nos dentes permanentes (B).

## RESULTADOS

As médias e os desvios-padrões para as distâncias mensuradas nas regiões oclusais, gengivais e alveolares estão demonstradas na Tabela 1 e representadas graficamente pelas Figuras 5, 6 e 7. Pode-se observar que

para todas as distâncias mensuradas houve um aumento estatisticamente significativo nas distâncias transversas da maxila e da mandíbula nas regiões oclusal, gengival e alveolar, entre os tempos T1 (início do tratamento) e T2 (final do tratamento).

Tabela 1. Média e desvio padrão (mm) para as medidas oclusais, gengivais e alveolares antes (T1) e após (T2) o tratamento.

Distância/Pontos Mensuradas	Regiões de Medição					
	Oclusal		Gengival		Alveolar	
	T1	T2	T3	T4	T5	T6
3+3	31,6±2,0	33,9±2,8	35,2 ±1,8	37,1±1,7	36,4±2,5	37,7±2,3
4+4	36,0±2,1	38,1±2,0	42,3±3,0	45,0±2,6	44,1±3,2	46,6±3,0
6+6	45,5±2,6	48,3±2,6	53,8±2,9	56,3±2,8	56,6±3,2	59,3±3,5
3-3	26,1±1,6	27,2±1,6	28,8±1,4	30,2±1,6	29,1±1,8	31,0±1,8
4-4	34,9±1,7	36,1±1,8	37,5±2,2	39,7±2,3	38,3±2,6	41,1±2,2
6-6	44,7±2,0	46,4±2,2	52,2±2,0	54,2±2,3	56,3±2,1	58,4±2,2

Na Tabela 2 é possível observar as diferenças entre os valores das medidas tomadas ao final e no início do tratamento (T2 – T1), o nível descritivo do teste, o intervalo de confiança para a diferença entre as médias do final e do início do tratamento bem como o número de amostras utilizadas em cada análise.

Pôde-se observar que, para todas as medidas, houve diferença estatisticamente significativa entre as médias do início e do final do tratamento, ou seja, houve aumento da distância entre as medidas realizadas, o que significa que houve uma correção da atresia maxilar, além de um aumento transverso do arco mandibular.

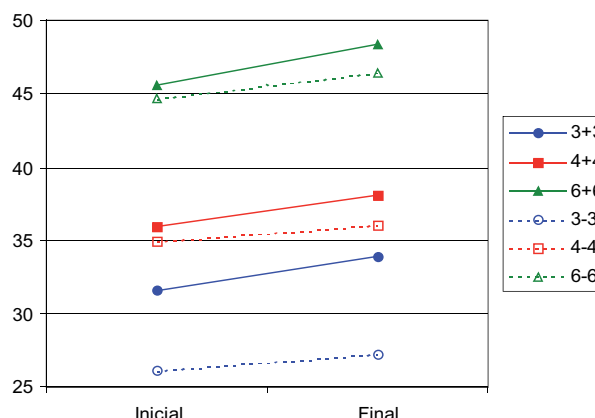
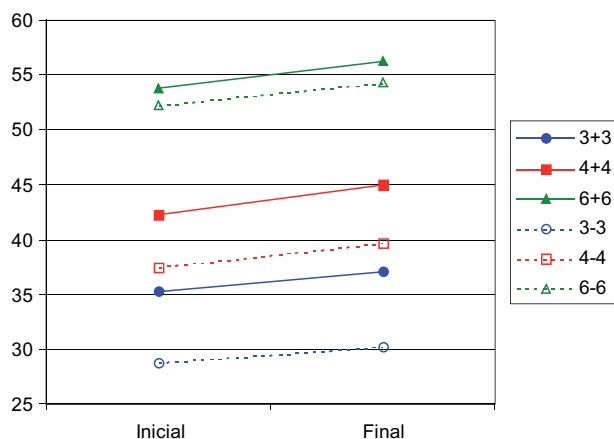
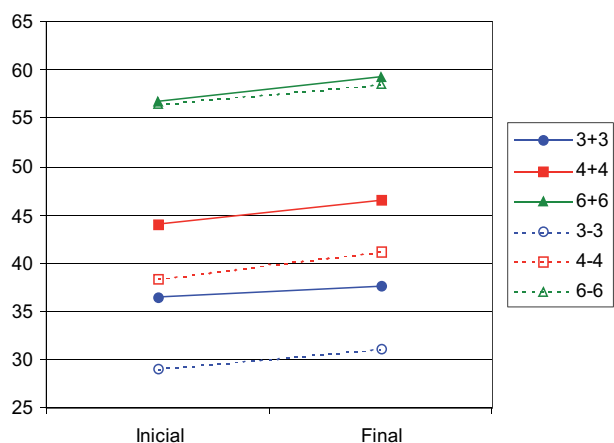


Figura 5. Médias para as medidas oclusais em T1 e T2.

**Tabela 1. Média e desvio padrão (mm) para as medidas oclusais, gengivais e alveolares antes (T1) e após (T2) o tratamento.**

Distância	Nº de Amostras	T2 - T1	Intervalo de Confiança	p*
<b>Oclusal</b>				
3+3	18	2,39	(1,15;3,63)	0,0008
4+4	18	2,10	(1,07;3,13)	0,0005
6+6	18	2,80	(2,01;3,60)	0,0000
3-3	18	1,06	(0,33;1,79)	0,0070
4-4	18	1,18	(0,56;1,79)	0,0008
6-6	18	1,71	(1,02;2,40)	0,0001
<b>Gengival</b>				
3+3	16	1,79	(0,97;2,61)	0,0003
4+4	18	2,76	(1,45;4,08)	0,0004
6+6	18	2,44	(1,52;3,36)	0,0000
3-3	17	1,18	(0,66;1,70)	0,0002
4-4	18	2,27	(1,53;3,01)	0,0000
6-6	18	1,97	(1,33;2,61)	0,0000
<b>Alveolar</b>				
3+3	18	1,27	(0,64;1,89)	0,0005
4+4	18	2,48	(1,52;3,44)	0,0000
6+6	18	2,62	(1,80;3,44)	0,0000
3-3	18	1,97	(1,24;2,70)	0,0000
4-4	18	2,83	(1,84;3,81)	0,0000
6-6	17	2,08	(1,21;2,95)	0,0001

**Figura 6. Médias para as medidas gengivais em T1 e T2.****Figura 7. Médias para as medidas alveolares em T1 e T2.**

## DISCUSSÃO

O critério de análise adotado para seleção dos pacientes baseou-se na análise transversa de modelos proposta por Korkhaus. Por meio de uma avaliação comparativa entre as larguras da maxila e mandíbula existe a possibilidade de se encontrar uma atresia de maxila, sem no entanto haver uma mordida cruzada posterior, fato que é bastante comum em casos de discrepâncias sagitais de Classe II mandibular.

O protocolo de ativação, ativações a cada 7, 15 ou 21 dias, depende da necessidade individual de cada tratamento (quantidade de expansão necessária), da idade biológica de cada paciente, da reação tecidual de cada indivíduo (fato que é avaliado clinicamente a cada atendimento), além da colaboração dos pacientes, posto que se trata de um aparelho móvel. Desse modo não foi possível uma padronização de ativações, pois o fator colaboração variou entre os pacientes da amostra, portanto não houve também uma divisão em grupos de quantos pacientes seguiram determinado protocolo de ativação. Não acreditamos que a variação de protocolo possa ter mascado os resultados finais pois o que foi levado em consideração na avaliação estatística foi a diferença entre o início e o término do tratamento e não a velocidade em se adquirir esse resultado, o que seria influenciado sim pela variação no protocolo de ativação.

A correção precoce das más oclusões de origem transversa (atresia maxilar) deve ser a primeira etapa de um tratamento ortodôntico-ortopédico, seguido das correções das más oclusões de origem vertical e pelas de origem sagital, uma vez que se previne a instalação de desvios esqueléticos permanentes<sup>17,18</sup>.

A expansão lenta da maxila normalmente é realizada por meio do uso de aparelhos fixos, como o quadrihélice, ou removíveis<sup>15,19</sup>. Algumas das vantagens do uso de aparelhos removíveis é que eles requerem menor tempo clínico para instalação além de terem uma maior aceitação por parte do paciente, uma vez que é mais fácil para o paciente manipulá-lo durante o período de tratamento<sup>2,20</sup>. Por outro lado vários estudos<sup>9,12,15</sup> têm relatado que os tratamentos realizados com aparelhos fixos, do tipo quadrihélice, são mais eficazes uma vez que não dependem da cooperação de uso por parte do paciente.

No presente trabalho foi avaliada quantitativamente a expansão provocada pelos aparelhos removíveis tanto no arco superior como no inferior. Os resultados demonstraram que houve um aumento significativo das larguras transversas na região oclusal em todos os pontos mensurados: nas regiões de 1º molares permanentes, 1º pré-molares ou 1º molares decíduos e caninos,

tanto superiores quanto inferiores. Tais resultados corroboram os achados de outros estudos<sup>12,21,22</sup> os quais observaram que o uso do aparelho removível promoveu uma expansão do arco maxilar e mandibular, corrigindo assim a atresia maxilar. Esses achados demonstram que a correção precoce da mordida cruzada posterior tem uma influência positiva no desenvolvimento da maxila, podendo ainda prevenir o crescimento anormal do arco mandibular<sup>17,23</sup>.

Em relação à análise das regiões gengivais e alveolares, também observou-se um aumento significativo das dimensões transversas na maxila e na mandíbula quando comparado os tempos T2 e T1. Nenhum trabalho com avaliação dessas regiões em função do aparelho ortodôntico removível superior expansor foi encontrado na literatura para efeito comparativo. Adicionalmente, os estudos que relatam a expansão nessas regiões (gengival e alveolar) foram realizados por meio do uso de aparelhos ortopédicos como o bionator<sup>16</sup> e o RF III<sup>24</sup>.

Devido ao aumento das medidas avaliadas nesse estudo comprovou-se que o aparelho expansor removível superior altera a estrutura dentária e alveolar transversa da maxila e da mandíbula, apesar do aparelho ter sido usado apenas no arco superior.

Levando em consideração que a correção precoce de qualquer má oclusão e o acompanhamento e direcionamento do desenvolvimento da oclusão são importantíssimos para obtenção de arcos dentários permanentes com boa função e boa estética na fase adulta, estudos clínicos prospectivos em longo prazo com um número maior de pacientes devem ser desenvolvidos no intuito avaliar o desempenho e a eficiência deste aparelho, para que conclusões ainda mais concretas possam ser obtidas, sobre o modo de ação e resposta ao tratamento das atresias dos arcos dentários.

## CONCLUSÃO

O aparelho ortodôntico removível superior expansor é efetivo para tratamento das atresias, nos casos de expansão lenta da maxila, agindo também indiretamente nas dimensões transversas do arco inferior.

## REFERÊNCIAS

1. Silva Filho OG, Freitas SF, Cavassan AO. Prevalência de oclusão normal e má-oclusão em escolares da cidade de Bauru (São Paulo). Parte I: relação sagital. *Rev Odontol Univ São Paulo* 1990; 4(2):130-7.
2. Malandris M, Mahoney EK. Aetiology, diagnosis and treatment of posterior cross-bites in the primary dentition. *Int J Paediatr Dent* 2004; 14:155-66.
3. Cozzani M, Guiducci A, Mirengi S, Mutinelli S, Siciliani G. Arch width changes with a rapid maxillary expansion appliance anchored to the primary teeth. *Angle Orthod* 2007; 77(2):296-302.
4. Kecik D, Kocadereli I, Saatci I. Evaluation of the treatment changes of functional posterior crossbite in the mixed dentition. *Am J Orthod Dentofacial Orthop* 2007; 131(2):202-15.
5. Thilander B, Lennartsson B. A study of children with unilateral posterior crossbite, treated and untreated, in the deciduous dentition. Occlusal and skeletal characteristics of significance in prediction the long-term outcome. *J Orofac Orthop* 2002; 63(5):371-85.
6. Petrén S, Söderfeldt B, Bondemark L. A systematic review concerning early orthodontic treatment of unilateral posterior crossbite. *Angle Orthod* 2003; 73(5):588-96.
7. Ninou S, Stephens C. The early treatment of posterior crossbites: a review of continuing controversies. *Dent Update* 1994; 21:420-6.
8. Angell EC. Treatment of irregularities of the permanent of adult teeth. *Dent Cosmos* 1860; 1(10):540-4.
9. Lagravère MO, Major PW, Flores-Mir C. Skeletal and dental changes with fixed slow maxillary expansion treatment: a systematic review. *J Am Dent Assoc* 2005; 136(2):194-9.
10. Egemark-Eriksson I, Carlsson GE, Magnusson T, Thilander B. A longitudinal study on malocclusion in relation to signs and symptoms of cranio-mandibular disorders in children and adolescents. *Eur J Orthod* 1990; 12(4):399-407.
11. Silva Filho OG, Ferrari Júnior FM, Aiello CA, Zopone N. Correção da mordida cruzada posterior nas dentaduras decídua e mista. *Rev Assoc Paul Cir Dent* 2000; 54(2):142-7.
12. Petrén S, Bondemark L. Correction of unilateral posterior crossbite in the mixed dentition: a randomized controlled trial. *Am J Orthod Dentofacial Orthop* 2008; 133(6):790.e7-13.
13. Brin I, Ben-Bassat Y, Blustein Y, Ehrlich J, Hochman N, Marmary Y, Yaffe A. Skeletal and functional effects of treatment for unilateral posterior crossbite. *Am J Orthod Dentofacial Orthop* 1996; 109(2):173-9.
14. Hesse KL, Artun J, Joondeph DR, Kennedy DB. Changes in condylar position and occlusion associated with maxillary expansion for correction of functional unilateral posterior crossbite. *Am J Orthod Dentofacial Orthop* 1997; 111(4):410-8.
15. Erdiñç AE, Ugur T, Erbay E. A comparison of different treatment techniques for posterior crossbite in mixed dentition. *Am J Orthod Dentofacial Orthop* 1999; 116(3):287-300.
16. Almeida MAA. Alterações dimensionais transversas dos arcos maxilar e mandibular ocorridas com o uso do aparelho Bionator base de Balters no tratamento da classe II mandibular. [Dissertação]. São Paulo: Faculdade de Odontologia, Universidade Paulista; 1997.
17. Drumond AF, Freitas MR, Almeida RR. Mordidas cruzadas posteriores: Correção precoce. Sugestão de uma técnica. *Ortodontia* 1991; 24(2):59-63.
18. Faltin Júnior K. A individualização do diagnóstico e conseqüentes opções de tratamento. In: Grupo brasileiro de professores de ortodontia e odontopediatria, 1997, São Paulo. 7º livro. São Paulo: [s.n], 1997. p.166-172.
19. Hermanson H, Kuroi J, Rönnerman A. Treatment of unilateral posterior crossbite with quad-helix and removable plates. A retrospective study. *Eur J Orthod* 1985; 7(2):97-102.
20. Cunha RF, Delbem ACB, Costa L, Abreu MG. Treatment of posterior crossbite in mixed dentition with a removable appliance: report of cases. *ASDC J Dent Child* 1999; 66(5):357-60.
21. Thilander B, Wahlund S, Lennartsson B. The effect of early interceptive treatment in children with posterior cross-bite. *Eur J Orthod* 1984; 6(1):25-34.
22. Bartzela T, Jonas I. Long-term stability of unilateral posterior

crossbite correction. Angle Orthod 2007; 77(2):237-43.

23. Bell RA. A review of maxillary expansion in relation to rate of expansion and patient's age. Am J Orthod Dentofacial Orthop 1982; 81(1):32-7.

24. Frankel R, Frankel C. O regulador de função no tratamento da má oclusão de Classe III. In Frankel R, Frankel C. Ortopedia orofacial com o regulador de função. São Paulo: Santos, 1990. p. 134-88.

Recebido/Received: 05/05/09  
Revisado/Reviewed: 20/11/09  
Aprovado/Approved: 22/12/09

**Correspondência:**

Helga Adachi Medeiros Barbosa  
Rua Doutor Neto de Araújo, 187/apto 174 - Vila Mariana  
São Paulo/SP CEP: 04111-000  
E-mail: helga\_adachi@yahoo.com.br