UNIVERSIDADE ESTADUAL PAULISTA “JÚLIO DE MESQUITA FILHO”
FACULDADE DE MEDICINA VETERINÁRIA E ZOOTECNIA

UTILIZAÇÃO DE *DOPPLER* COMO FATOR PROGNÓSTICO E SUAS CORRELAÇÕES COM MARCADORES IMUNOISTOQUÍMICOS NO MASTOCITOMA CUTÂNEO CANINO

SABRINA DOS SANTOS COSTA

Botucatu - SP
2011

UNIVERSIDADE ESTADUAL PAULISTA “JÚLIO DE MESQUITA FILHO”
FACULDADE DE MEDICINA VETERINÁRIA E ZOOTECNIA

UTILIZAÇÃO DE *DOPPLER* COMO FATOR PROGNÓSTICO E SUAS CORRELAÇÕES COM MARCADORES IMUNOISTOQUÍMICOS NO MASTOCITOMA CUTÂNEO CANINO

SABRINA DOS SANTOS COSTA

Tese apresentada à Faculdade de Medicina Veterinária e Zootecnia, Universidade Estadual Paulista “Júlio de Mesquita Filho”, Campus de Botucatu, para a obtenção do título de Doutor.

Orientadora: Prof[a]. Dr[a]. Renée Laufer Amorim
Co-orientador: Prof. Dr. Carlos Roberto Daleck

Nome do Autor: Sabrina dos Santos Costa

Título: UTILIZAÇÃO DE *DOPPLER* COMO FATOR PROGNÓSTICO E SUAS CORRELAÇÕES COM MARCADORES IMUNOISTOQUÍMICOS NO MASTOCITOMA CUTÂNEO CANINO

COMISSÃO EXAMINADORA

Prof[a]. Dr[a]. Renée Laufer Amorim
Presidente e Orientadora
Departamento de Clínica Veterinária
FMVZ – UNESP - Botucatu

Prof. Dr. Luiz Henrique de Araújo Machado
Membro
Departamento de Clínica Veterinária
FMVZ – UNESP – Botucatu

Prof[a]. Dr[a]. Mirela Tinucci Costa
Membro
Departamento de Clínica e Cirurgia Veterinária
FCAV – UNESP - Jaboticabal

Prof[a]. Dr[a]. Sabryna Gouveia Calazans
Membro
Universidade de Franca

Dra. Renata Afonso Sobral
Membro
Provet – São Paulo

Data da Defesa: 11 de novembro de 2011.

AGRADECIMENTOS

À Deus,

por se manifestar de tão belas formas a cada dia, pela graça da vida e do recomeço.

À Profª. Renée Laufer Amorim,

eu termino o doutorado com a certeza de que o maior legado foi tê-la como orientadora, no sentido mais completo da palavra. A alegria pela conclusão desta fase se mistura com a saudade de tantos momentos bons, quer seja em relação aos ensinamentos sobre mastocitoma e metodologia científica, como também sobre a vida e o melhor de nós. Muito obrigada por ser responsável por tantos “tijolos” profissionais e pessoais em mim colocados.

Aos pós-graduandos, amigos e professores,

minha gratidão, carinho e amizade aos amigos do Serviço de Oncologia do HV/FCAV-UNESP Jaboticabal. À Erika Maria Terra, Thiago Munhoz, Letícia, Sofia Borin, Georgia Magalhães e Thassila Cintra: obrigada pela amizade e ajuda essencial para realização e conclusão do projeto. À profa. Mirela Tinucci Costa e Sabryna Calazans, por terem me mostrado a área de Oncologia com tanto entusiasmo, compromisso e dedicação. Aos amigos de Botucatu, que fizeram tudo ser mais fácil e melhor: Pedro Pin, Marcela, Arita, Carlos e Raquel. Agradeço ao Rafael por todos os ensinamentos que foram essenciais para a interpretação dos dados.

Aos proprietários e cães,

ao pequeno Kiko e sua proprietária Tatiane, Athos e Flávia e tantos outros seres especiais. Aos cães, obrigada por demonstrarem seu amor sob qualquer situação e aos proprietários, pela dedicação, carinho e cuidados com seus animais e também com o compromisso e boa vontade em colaborar com o estudo.

À minha família,

à minha mãe Maria Antônia, por sua alegria, força e amor em cada segundo de minha vida, independente de qualquer esforço. Ao meu pai Marvio por acreditar e se dedicar ao meu futuro. Às minhas queridas Juju e Taia, meus amores e fortalezas. Obrigada por compartilharem tão de perto os passos de minha vida e por agregarem a ela outras fontes de alegria, como o Caic, André e o pequeno Vicente.

Ao Franco, Marialice e Fábio Poggiani,

vocês são uma das maiores manifestações de amor, paz e companheirismo que já presenciei e tenho motivos de sobra para comemorar e agradecer a nova família que ganhei. Amo muito vocês! Principalmente por se fazerem tão presentes, independente de qualquer distância física.

Aos amigos,

a vida não seria rosa sem vocês! Ao Thiago Munhoz, Fábio Gava, Gesiane, Bianca, Ana Letícia, Gláucia, Patrícia, Raquel, Jane e Fernanda: amigos de corações enormes, obrigada por eternos bons momentos de festas, risadas, trabalho, estudo, crescimento, alegrias e companheirismo.

À Fundação de Amparo à Pesquisa do Estado de São Paulo,

agradeço a aprovação do projeto e a bolsa de estudos concedida.

EPÍGRAFE

"...só se vê bem com o coração.
O essencial é invisível para os olhos"

Antoine de Saint – Éxupery

SUMÁRIO

Página

CAPÍTULO 1

INTRODUÇÃO..... 1

REVISÃO DA LITERATURA..... 3

CAPÍTULO 2 – Ultrassonografia pelo método *Doppler* e sua relação com fatores prognósticos no mastocitoma cutâneo canino..... 10

Resumo..... 10

Abstract..... 11

CAPÍTULO 3 – Mastocitoma cutâneo canino: comportamento biológico e sua relação com marcadores prognósticos..... 35

Resumo..... 36

Abstract..... 36

CAPÍTULO IV

DISCUSSÃO GERAL..... 54

CONCLUSÕES GERAIS..... 58

BIBLIOGRAFIA..... 59

COSTA, S.S. **Utilização de *Doppler* como fator prognóstico e suas correlações com marcadores imunoistoquímicos no mastocitoma cutâneo canino**. Botucatu, 2011. 74p. Tese (Doutorado) – Faculdade de Medicina Veterinária e Zootecnia, Campus de Botucatu, Universdade Estadual Paulista.

RESUMO

O mastocitoma (MCT) cutâneo é uma das neoplasias malignas mais comuns em cães, representa 11% dos tumores de pele nesta espécie e apresenta comportamento biológico variável. Este trabalho dá continuidade a pesquisas com biomarcadores prognósticos em MCTs cutâneos em cães. Foi realizado um estudo em busca de critérios complementares ao exame clínico (ultrassonografia pelo método *Doppler*), que auxiliem na determinação do potencial de recidiva e metástase do tumor, correlacionando-os com a expressão da proteína KIT, densidade microvascular (DMI), tamanho, número de tumores, tempo de evolução, ulceração, tempo de sobrevida e graduação histopatológica. Além disso, foi realizada uma análise dos parâmetros clínicos, incluindo dados epidemiológicos, achados histológicos e moleculares e a correlação destes com o comportamento biológico do MCT. Foram avaliados 20 cães, que totalizaram 28 tumores. A ultrassonografia (US) pelo método *Doppler* permitiu a identificação de vasos em 54% dos tumores. Não houve correlação entre a presença de vasos e a DMI, a localização da proteína KIT, os graus histológicos, o tempo de evolução, o tamanho, a ocorrência de recidivas e metástases, e o tempo de sobrevida, mas sim com a presença de ulceração tumoral. Observou-se correlação estatística entre o grau histológico, a DMI, a presença de ulceração e o número de tumores e também da expressão de Ki-67 com os padrões de marcação da proteína KIT. O grau histológico no MCT cutâneo canino não deve ser avaliado isoladamente, mas sim em conjunto com a expressão da proteína KIT, DMI, proliferação celular, presença de ulceração, número de tumores e ocorrência de recidivas e metástases. Indicamos que estudos adicionais sejam realizados para que a US pelo método *Doppler* possa ser utilizada como método não invasivo para caracterizar a vascularização e o fluxo sanguíneo em MCTs cutâneos caninos e sua relação com fatores prognósticos como metástase.

Palavras-chave: Doppler; Angiogênese; Cão; Mastocitoma; Prognóstico

COSTA, S.S. **Use of *Doppler* as a prognostic factor and its correlation with immunohistochemical markers in canine cutaneous mast cell tumor**. Botucatu, 2011. 74p. Tese (Doutorado) – Faculdade de Medicina Veterinária e Zootecnia, Campus de Botucatu, Universdade Estadual Paulista.

ABSTRACT

Cutaneous mast cell tumor (MCT) is one of the most common malignant neoplasms in dogs, representing 11% of skin tumors in this species and shows a variable biological behavior. This article maintains the search on prognostic biomarkers in cutaneous MCTs in dogs. A study was conducted to find additional criteria to the clinical examination (Doppler ultrasound) to add in determining the potential for recurrence and metastasis of tumors, correlating them with KIT protein expression, intratumoral microvessel density (IMD), size, number of tumors, duration time, ulceration, survival rates and histological classification. In addition, we performed an analysis of clinical parameters, including epidemiological data, histological and molecular ones and correlate them with the biological behavior of MCT. We evaluated 20 dogs, in a total of 28 tumors. The Doppler ultrasound (US) allowed the identification of vessels in 54% of tumors. There was no correlation between the presence of vessels and IMD, KIT protein location, histological grades, duration time, tumor size, recurrence and metastasis, and survival rates, but with ulceration. We have observed statistical correlation between histological grade, IDM, presence of ulceration and number of tumors and also the expression of Ki-67 with patterns of KIT protein. The histological grade in canine cutaneous MCT should not be assessed in isolation but in conjunction with expression of KIT protein, IDM, cell proliferation, presence of ulceration, number of tumors and recurrences and metastases rates. We suggest that additional studies should be done to further evaluate the use of Doppler US as a noninvasive method to chacarterize the vascularization and blood flow in canine cutaneous MCTs and its relationship with prognostic factors, such as metastasis rates.

Key- words: Doppler; Angiogenesis; Dog; Mast cell tumor; Prognosis

INTRODUÇÃO

O MCT canino é a neoplasia cutânea maligna mais comuns em cães, representando 11% dos tumores de pele nesta espécie (VILLAMIL et al., 2011). Esta neoplasia possui comportamento biológico variável e pode se apresentar tanto como massas solitárias, que podem ser tratadas e curadas com a remoção cirúrgica, ou mesmo como uma doença metastática sistêmica e potencialmente fatal (WEBSTER et al., 2008).

A carcinogênese é um processo desenvolvido em várias etapas, sendo que a formação de novos vasos sanguíneos a partir da vasculatura já existente, processo conhecido como angiogênese, representa uma fase essencial para a progressão e metástase tumoral. O aporte sanguíneo fornece nutrientes e oxigênio à massa tumoral e funciona como uma rota vascular para a disseminação hematógena de células neoplásicas (FOX, 1997).

Com base neste raciocínio, Folkman et al. (1963) desenvolveram os primeiros trabalhos relacionando crescimento tumoral e neoformação vascular. Desde então, a angiogênese tumoral vem sendo estudada na tentativa de elucidar a relevância clínica deste processo. Existem pesquisas em diversas áreas da oncologia humana abordando a angiogênese como um biomarcador tumoral (CHEN et al., 2000; YANCE & SAGAR, 2006; SOUZA et al., 2007; LEE et al., 2008). Em medicina veterinária, as pesquisas nesta área são recentes e a importância da angiogênese foi documentada em algumas neoplasias caninas (SCHÄRZ et al., 2005; LUONG et al., 2006; NYMAN et al., 2006).

Devido à elevada prevalência do MCT cutâneo na espécie canina e considerando o comportamento biológico variável desta neoplasia, a presente pesquisa busca um melhor entendimento do papel da angiogênese como fator prognóstico no MCT cutâneo canino. Uma vez que a graduação histopatológica proposta por Patnaik et al. (1984) apresenta controvérsia entre observadores (NORTHRUP et al., 2005; PINCZOWSKI et al., 2008), este trabalho dá continuidade a pesquisas com biomarcadores prognósticos em MCTs cutâneos em cães. A hipótese é que as características vasculares se correlacionem com os marcadores imunoistoquímicos e parâmetros clínicos. O estudo busca critérios complementares ao exame clínico (US pelo método *Doppler*), que auxiliem na determinação do potencial de recidiva e metástase do tumor, bem

como de seu crescimento, correlacionando-os com imunomarcadores tumorais associados à proliferação celular (Ki-67), expressão da proteína KIT, apoptose (caspase-3) e DMI (fator VIII), além de tamanho e número de tumores, tempo de evolução e ulceração do tumor, tempo de sobrevida e graduação histopatológica. Esta tese é apresentada sob a forma de dois artigos científicos.

REVISÃO DE LITERATURA

Mastocitoma cutâneo canino

O MCT caracteriza-se pela proliferação de mastócitos e é a terceira neoplasia cutânea mais comum em cães. Em estudos de ocorrência realizados no exterior e no Brasil, estes correspondem de 11 a 13% das neoplasias cutâneas em cães (SOUZA et al., 2006; VILLAMIL et al., 2011).

A doença acomete principalmente cães de meia idade a idosos, com média de nove anos (THAMM & VAIL, 2007; MURPHY & BREARLEY, 2008). As raças mais acometidas incluem Boxer, Boston Terrier, Bull Mastiff, Labrador Retriever, Golden Retriever, Pug, Shar-Pei Chinês, Weimaraner, Rhodesian Ridgeback, Vizsla, Poodle miniatura, Collie e Pastor Alemão (VILLAMIL et al., 2011).

Cães da raça Boxer apresentam a neoplasia em fase mais jovem quando comparados às outras raças, e em geral, estes tumores são menos agressivos, ou seja, bem ou moderadamente diferenciados, logo, apresentam melhor prognóstico. Apesar de cães da raça Shar-Pei Chinês também apresentarem MCT na fase jovem, com idade média de quatro anos, geralmente estes tumores são pouco diferenciados e tem comportamento biológico mais agressivo (MURPHY & BREARLEY, 2008; WELLE et al., 2008). NIEL et al. (2006) identificaram maior ocorrência de MCT em cães da raça Pug; e apesar da presença de tumores múltiplos na maioria dos animais, em geral o MCT não tem comportamento agressivo nesta raça. Estes autores acreditam que a presença de vários tumores indique distintos focos primários e não doença em estágio avançado.

Até recentemente, não havia dados na literatura quanto à predileção sexual ou associação entre gênero e taxa de sobrevida em cães com MCT cutâneo, à exceção de um trabalho realizado por Kiupel e colaboradores (2005), no qual foi observado tempo de sobrevida mais curto em machos, quando tratados apenas com excisão cirúrgica. Em um estudo recente, Laufer-Amorim (2011) observou correlação entre o sexo dos animais e os graus histológicos, sendo que as fêmeas apresentaram tumores de menor grau de malignidade.

White et al. (2011) concluíram que a castração é um fator de risco para o surgimento de MCT. Os autores investigaram o sexo e estado reprodutivo de animais acometidos e observaram que fêmeas castradas apresentaram maior risco de desenvolver a neoplasia do que as não castradas e que possivelmente o mesmo ocorre em machos. Estes autores destacam que apesar de os receptores de estrógeno e progesterona já terem sido identificados em amostras de MCT canino, o papel “protetor” dos hormônios sexuais ainda deve ser mais bem investigado.

A característica clínica do MCT é muito variável e este pode mimetizar qualquer lesão cutânea (MURPHY & BREARLEY, 2008). Os tumores podem ter origem na derme, ser únicos ou múltiplos, de tamanho e tempo de crescimento variáveis. Pode ocorrer alopecia e ulceração. Há uma forma que se restringe ao tecido subcutâneo e se assemelha a um lipoma, e os tumores ocorrem principalmente em tronco e membros (THAMM & VAIL, 2007).

A abordagem diagnóstica em cães com suspeita de MCT deve incluir o estabelecimento do diagnóstico definitivo por meio de citologia ou histopatologia e a identificação de sinais paraneoplásicos, oriundos da liberação de histamina, heparina, fator quimiotático de eosinófilos e enzimas proteolíticas, que podem causar ulceração gastrointestinal, hemorragias e cicatrização prejudicada (WELLE et al., 2008).

A caracterização histológica e o comportamento biológico do MCT cutâneo canino são variáveis. Por essa razão, foram propostos dois sistemas de classificação baseados nas características de diferenciação das células neoplásicas (PATNAIK et al., 1984; KIUPEL et al. 2010). O primeiro critério designa graus 1, 2 e 3 para tumores bem, moderadamente e pouco diferenciados, respectivamente (PATNAIK et al., 1984) e o segundo, de baixo e alto graus de malignidade (KIUPEL et al., 2010).

De acordo com Patnaik et al. (1984), 93% dos cães com MCT grau 1, removidos cirurgicamente sobreviveram aproximadamente quatro anos e 47% dos cães com tumores grau 2 tratados com cirurgia sobreviveram pelo mesmo período de tempo. Entretanto, cães com MCT grau 3 apresentaram sobrevida média de 18 semanas, quando tratados apenas com cirurgia.

Em estudo cego realizado para avaliar a classificação microscópica e o valor prognóstico do sistema estabelecido por Patnaik et al. (1984), 95

amostras de cães acometidos por MCT cutâneo foram avaliadas por 28 patologistas veterinários de 16 instituições. A porcentagem de concordância entre os avaliadores foi de 75% no diagnóstico de MCT grau 3 e inferior a 64% em tumores de graus 1 e 2 (KIUPEL et al., 2010).

Para reduzir a discrepância entre patologistas e fornecer valor prognóstico, Kiupel et al. (2010) sugerem um sistema de classificação em apenas duas categorias, sendo estas: alto e baixo graus de malignidade. De acordo com este novo sistema, os MCTs de alto grau foram associados com menor tempo de surgimento de metástases, surgimento de novos tumores e tempo de sobrevida mais curto. O tempo médio de sobrevida foi inferior a quatro meses para tumores de alto grau, mas superior a dois anos para tumores de baixo grau.

O MCT é conhecido como uma neoplasia de difícil controle tendo em vista que a apresentação clínica, o comportamento e a resposta ao tratamento são variáveis. Pode-se utilizar intervenção cirúrgica, radioterapia, quimioterapia ou a combinação das modalidades como tratamento da neoplasia (DOBSON & SCASE, 2007). Atualmente, o uso de inibidores de receptores de tirosina quinase em neoplasias que possuem mutação no proto-oncogene *c-KIT* é uma abordagem terapêutica promissora (RAMANATHAN et al., 2008).

Angiogênese tumoral

Angiogênese é a formação de novos vasos sanguíneos a partir da vasculatura já existente. Este processo ocorre na cicatrização de feridas, na embriogênese, nas doenças não-neoplásicas e nas neoplasias propriamente ditas, sendo necessário não só para o crescimento tumoral, mas também para o acesso à vasculatura e conseqüente disseminação metastática (KENT et al., 2002).

As alterações angiogênicas são controladas por estímulos fisiológicos. Além disso, o equilíbrio entre os fatores angiogênicos e os que a inibem podem ser produzidos diretamente pelas células tumorais, por células inflamatórias (macrófagos) ou outras células estromais, associadas aos tumores (STRICKER & KUMA, 2008).

A vasculatura tumoral difere das demais tanto em relação às características bioquímicas quanto morfológicas. Determinados marcadores bioquímicos de angiogênese encontrados em vasos sanguíneos intratumorais não são vistos nos demais vasos (HANAHAN & FOLKMAN, 1996).

O avanço das pesquisas relacionadas à interação entre estas moléculas e como elas afetam a estrutura e o funcionamento vascular tem possibilitado o desenvolvimento de novas abordagens no tratamento do câncer (CARMELIET & JAIN, 2000).

Ultrassonografia pelo método *Doppler*

O método mais usado para avaliar quantitativa e qualitativamente a vascularização tumoral é o exame imunoistoquímico (OHLERTH & KASER-HOTZ, 2003). A US pelo método *Doppler* fornece um mapeamento dos sinais de fluxo sanguíneo no tumor por completo, em tempo real, tornando-se um método direto de avaliação dos vasos sanguíneos intratumorais (PETERS et al., 1998).

Chen e colaboradores (2000) pesquisaram a utilização da US pelo método *Doppler* colorido em pacientes humanos acometidos por câncer de cólon. Os resultados demonstraram que este exame forneceu dados pré-operatórios úteis que permitiram a identificação de pacientes com mau prognóstico e aqueles que precisariam de terapia adjuvante, sendo este um bom indicador da possibilidade de recorrência e sobrevida dos pacientes.

Na Alemanha, um grupo de pesquisadores avaliou o número de artérias relacionadas a tumores de mama em mulheres através de US com método *Doppler*, na tentativa de utilizar este dado como fator prognóstico e concluíram que a vascularização tumoral foi um fator preditivo da sobrevida das pacientes acometidas por este tipo de câncer (WATERMANN et al., 2004).

Gene *c-KIT*

O proto-oncogene *c-KIT* codifica o receptor tirosina-quinase (KIT), que é necessário para o desenvolvimento, sobrevivência e maturação adequada de

mastócitos, além de ser importante também para a adesão de fibronectina, quimiotaxia e degranulação (ZEMKE et al., 2001; WEBSTER et al., 2006).

Expressão aberrante da proteína KIT (KIUPEL et al., 2004) e mutações ativadoras em c-*KIT* foram identificadas em casos de MCT cutâneo canino (ZEMKE et al., 2001). Desta forma, acredita-se que a etiologia desta neoplasia seja multifatorial, sendo que fatores genéticos, além dos previamente citados, como hormonais e raciais, estejam envolvidos na tumorigênese (WHITE et al. 2011).

Em 2002, Zemke e colaboradores demonstraram que mutações no gene *c-KIT* estavam associadas à graduação histopatológica de MCTs e que os animais com mutações apresentaram prognóstico desfavorável em relação aqueles que não as apresentavam.

Baseando-se em pesquisas realizadas com técnica de imunoistoquímica, Webster e colaboradores (2004) propuseram uma nova classificação prognóstica para o MCT, de acordo com o padrão de marcação da proteína KIT. Foram identificados três padrões de localização desta proteína em mastócitos neoplásicos, sendo estes, membranoso, citoplasmático focal e citoplasmático difuso. Estes padrões foram correlacionados com a agressividade do tumor e os animais que possuíam o padrão citoplasmático focal ou difuso apresentaram prognóstico desfavorável.

Proliferação celular

O Ki-67 é uma proteína nuclear e nucleolar presente em células em proliferação, mas não em células em repouso. Sua expressão começa a ser detectada na fase de síntese do ciclo celular, aumenta na fase *gap* e atinge seu maior pico na fase de mitose (ENDL & GERDES, 2000).

A expressão da proteína Ki-67 por meio de reação imunoistoquímica é amplamente utilizada para avaliar o índice de proliferação celular, uma vez que possui valor prognóstico em casos de MCT (ABADIE et al., 1999; WEBSTER et al., 2008). Um estudo realizado por Scase et al. (2006) também demonstrou que a expressão de Ki-67 é um marcador prognóstico para o MCT canino. Os autores utilizaram o índice de proliferação celular para dividir os MCT classificados em grau 2, de acordo com o sistema de Patnaik et al. (1984), em

dois subgrupos com tempo de sobrevida notadamente diferente. WEBSTER et al. (2007) preconizam que a proteína Ki-67 seja analisada rotineiramente em animais portadores de MCT, juntamente com outros marcadores prognósticos, como grau histológico e padrão de marcação da proteína KIT. A atividade proliferativa determinada por meio de marcação imunoistoquímica pode também ser associada à susceptibilidade do tumor à quimioterapia, uma vez que a maioria dos fármacos antineoplásicos atua na divisão celular (ABADIE et al., 2001; WEBSTER et al., 2007).

O índice mitótico (IM) corresponde à mensuração indireta da proliferação celular baseada na quantificação de figuras de mitose presentes na lâmina. Romansik e colaboradores (2007) concluíram que o IM possui alto valor preditivo em relação à sobrevida de cães portadores de mastocitoma cutâneo.

Densidade microvascular e Fator de Von Willebrand

A densidade microvascular é um parâmetro de angiogênese freqüentemente utilizado, o qual é regulado por fatores pró e anti-angiogênicos (WOLFESBERGER et al., 2008). Este parâmetro pode ser mensurado por microscopia ótica e sua evidenciação é feita aplicando-se anticorpos com afinidade por epítopos específicos da célula endotelial, como o fator de Von Willebrand, também conhecido como fator VIII (SOUZA et al., 2007).

Em oncologia humana, sabe-se que existe uma relação importante entre a alta DMI e a agressividade do tumor, ocorrência de metástases e diminuição do tempo de sobrevida em pacientes acometidos por neoplasia de cólon, língua e outras (FOX, 1997; VERMEULEN et al., 1999; SOUZA et al., 2007).

Estudos recentes em medicina veterinária também demonstraram a importância da DMI em animais (ROSENTHAL, 2000; MAIOLINO et al., 2001). Preziosi et al. (2004) concluíram que este parâmetro pode ser utilizado como fator prognóstico quanto ao comportamento biológico do MCT cutâneo canino no período pós-cirúrgico.

Apoptose e caspase-3

A apoptose é um processo biológico complexo e fundamental que permite ao organismo eliminar e remover células impróprias (PORTER & JANICKE, 1999). As caspases são enzimas que participam de uma cascata desencadeada em resposta a sinais pró-apoptóticos que culminam na eliminação da célula (THORNBERRY & LAZEBNIK, 1998), sendo essenciais a ativação e execução da apoptose (PORTER & JANICKE, 1999). Além disso, alguns estudos sugerem que o grau de expressão e a localização desta enzima podem ser importantes na progressão da tumorigênese (NAKAGAWARA et al., 1997).

Nakagawara et al. (1997) demonstraram que a elevada expressão de caspase-3 está relacionada a um prognóstico favorável em casos de neuroblastoma e afirmam que a expressão desta enzima pode ser utilizada como indicador do potencial de regressão do tumor. Do mesmo modo, a expressão elevada de caspase-3 foi observada em linfomas e leucemias crônicas (KRAJEWSKI et al., 1997).

Outras pesquisas revelam que a baixa expressão de caspase-3 está ligada à resistência a quimioterapia (EICHHOLTZ-WIRTH et al., 1997). Hannun (1997) sugere que muitas células neoplásicas são intrinsecamente incapazes de ativar o mecanismo de apoptose e podem, assim, ser resistentes à quimioterapia e possivelmente a radioterapia.

Trabalho a ser enviado para a revista *Ciência Rural*
(Normas: http://wwwufsm.br/ccr/revista/normas.htm)

Ultrassonografia pelo método *Doppler* e sua relação com fatores prognósticos no mastocitoma cutâneo canino

Sabrina dos Santos Costa[I], Erika Maria Terra[II], Rafael Torres Neto[III], Mirela Tinucci Costa[II], Renée Laufer Amorim[III]

I. União Pioneira de Integração Social, SEP Sul EQ 712/912, conjunto A, 70390-125 Brasília, DF, Brasil bina1304@gmail.com
II. Universidade Estadual Paulista, Jaboticabal, SP, Brasil
III. Universidade Estadual Paulista, Botucatu, SP, Brasil

RESUMO

O mastocitoma (MCT) cutâneo é uma das neoplasias malignas mais comuns em cães e possui comportamento biológico variável. A carcinogênese é um processo desenvolvido em várias etapas e a angiogênese representa uma fase essencial para a progressão e metástase tumoral. A hipótese deste trabalho é que as características vasculares se correlacionem com os marcadores imunoistoquímicos e parâmetros clínicos. O estudo incluiu 20 cães com MCT cutâneo e investigou o uso da ultrassonografia (US) pelo método *Doppler* na determinação do potencial de recidiva e metástase do tumor, correlacionando-os com imunomarcadores relacionados à proliferação celular, expressão da proteína KIT, apoptose e densidade microvascular intratumoral (DMI), além de tamanho e número de tumores, tempo de evolução e ulceração do tumor, tempo de sobrevida e graduação histopatológica. A US pelo método *Doppler* permitiu a identificação de vasos em 54% dos tumores. Não houve correlação entre a presença de vasos e a DMI, a localização da proteína KIT, os graus histológicos, o tempo de evolução, o tamanho, a ocorrência de recidivas e metástases, e o tempo de sobrevida, mas sim com a presença de ulceração tumoral. Observamos que os índices obtidos na US pelo método *Doppler* podem ser ferramentas promissoras na diferenciação dos tumores de acordo com o grau histológico no período pré-operatório e que estudos com maior

número de animais podem esclarecer a utilidade destes. Houve uma tendência de tumores vascularizados apresentarem maior taxa de óbito e metástase em linfonodo regional. Pelo número reduzido de amostra, indicamos que estudos adicionais sejam realizados para que esta técnica possa ser utilizada como método não invasivo para caracterizar a vascularização e o fluxo sanguíneo em MCTs cutâneos caninos e sua relação com fatores prognósticos como metástase.
Palavras-chave: Doppler, angiogênese, cão, mastocitoma, prognóstico

ABSTRACT

Cutaneous mast cell tumor (MCT) is one of the most common malignant neoplasms in dogs and show variable biological behavior. Carcinogenesis is a process developed in several stages and angiogenesis represents an essential step for tumor progression and metastasis. Our hypothesis is that vascular features correlate with clinical parameters and immunohistochemical markers. The study included 20 dogs with cutaneous MCT and investigated the usefulness of Doppler ultrasound (US) in determining the potential for tumor recurrence and metastasis, correlating them with antibodies related to tumor cell proliferation, KIT protein expression, apoptosis and intratumoral microvessel density (IMD), in addition to tumor size and number, time of evolution and tumor ulceration, survival time and histological grade. Doppler US identificated vessels in 54% of tumors. There was no correlation between the presence of intratumoral vessels and IMD, location of KIT protein, histological grades, time evolution, recurrence and metastases rates and survival time. The presence of vessels correlated with size and presence of tumor ulceration. We observed that index obtained on Doppler US may be promising tools in the differentiation of tumors according to histological grade in the preoperative period and that studies with larger number of animals may explain its usefulness. There was a tendency of vascularized tumors to show lower survival rates and regional lymph node metastasis. We indicate that further studies should be conducted so that this technique can be used as a noninvasive method to characterize vascularization and blood flow in canine cutaneous MCTs and its relation to prognostic factors such as metastasis.
Keywords: Doppler, angiogenesis, dog, mast cell tumor, prognosis

INTRODUÇÃO

O MCT caracteriza-se pela proliferação de mastócitos e representa 11% das neoplasias cutâneas no cão (VILLAMIL et al., 2011). Estudos a respeito dos fatores prognósticos são importantes devido ao seu comportamento biológico variável, taxas de recidiva e mortalidade de até 50% (FURLANI et al., 2008; HUME et al., 2011).

A avaliação histológica ainda é o principal método de diagnóstico. O sistema de graduação proposto por Patnaik et al. (1984) classifica os tumores em graus 1, 2 e 3. Entretanto, os MCTs de grau 2 compartilham características tanto dos de grau 1 quanto de grau 3, o que resulta em divergência entre os patologistas (NORTHRUP et al., 2005; PINCZOWSKI et al., 2008). Para melhorar o nível de concordância entre patologistas e fornecer melhor valor prognóstico, Kiupel et al. (2010) sugerem um sistema de classificação em dois grupos, sendo estes alto e baixo graus de malignidade. Outros fatores prognósticos como localização da proteína KIT (WEBSTER et al., 2004), índice mitótico (ROMANSIK et al., 2007) e o número de células marcadas pela proteína Ki-67 (WEBSTER et al., 2007) podem ser usados para determinar o comportamento biológico dos MCTs cutâneos.

O aporte sanguíneo fornece oxigênio e nutrientes a todos os órgãos, mas também participa da patogênese de algumas doenças, como o câncer (CARMELIET & JAIN, 2011). A angiogênese é necessária para o crescimento tumoral, mas também para o acesso à vasculatura e conseqüente disseminação metastática (KENT et al., 2002). Na medicina veterinária, as pesquisas nesta área são recentes e a importância da angiogênese foi documentada em neoplasias em cães, como sarcomas de tecido mole, tumores de mama e linfomas (SCHÄRZ et al., 2005; NYMAN et al., 2006; LUONG et al., 2006, AL-DISSI et al., 2010; QUEIROZ et al. 2010; ZIZZO et al., 2010; IM et al., 2011).

O método mais usado para avaliar quantitativa e qualitativamente a vascularização tumoral é o exame imunoistoquímico (OHLERTH & KASER-HOTZ, 2003). Entretanto, a US pelo método *Doppler* também tem sido utilizada para este fim e é considerada uma técnica altamente sensível e não invasiva

para avaliar a neovascularização em tumores *in vivo* (CHEN et al., 2000; DONNELLY et al., 2001; CHEN et al., 2009, ZHU et al., 2011, EPSTEIN et al., 2011). A US pelo método *Doppler* fornece informações qualitativas, como a presença ou não de fluxo sanguíneo na região analisada, e quantitativas, como as medidas de velocidades mínimas e máximas, e os índices de pulsatilidade (IP) e resistividade (IR), que refletem a impedância e resistência vascular, respectivamente (CARVALHO, 2009).

O cálculo de IR e IP tem sido alvo de pesquisas recentes em medicina humana. Embora existam controvérsias, alguns autores afirmam que estes valores podem ser utilizados para diferenciação entre neoplasias benignas e malignas no período pré-operatório, o que auxilia no planejamento do procedimento cirúrgico (ALGIN et al., 2010).

A angiogênese é um processo dinâmico e grande parte das pesquisas avalia a densidade microvascular, que é o produto final da angiogênese (HASAN et al., 2002). A DMI baseia-se na identificação de células endoteliais utilizando-se marcadores moleculares, principalmente o fator VIII, também chamado de fator de Von Willebrand (LUONG et al., 2006). Em cães, o valor prognóstico da DMI foi descrito em tumores como osteossarcoma, carcinomas, MCTs, sarcomas de tecidos moles e seminomas (COOMBER et al., 1998; MAIOLINO et al., 2001; RANIERI et al., 2003; PREZIOSI et al., 2004; LUONG et al., 2006; GAL et al., 2007; KIM et al., 2010).

Ohlerth e colaboradores (2010) observaram correlação moderada entre a US com o método *Doppler* e a DMI em carcinomas de células escamosas, melanomas e sarcomas de cães. Outros autores utilizaram a DMI para correlacionar a vascularização detectada por exame ultrassonográfico com os achados histológicos em casos de adenocarcimona endometrial em mulheres, mas os resultados não foram promissores (LEE et al., 2000).

Baseando-se nos mecanismos envolvidos na carcinogênese, a associação entre os métodos de imagem e expressão de fatores angiogênicos é importante na abordagem diagnostica e terapêutica de cães com MCT cutâneo. Entretanto, existem poucos relatos que avaliaram estes parâmetros em conjunto, conforme descrito acima. O objetivo desta pesquisa foi correlacionar os achados obtidos no exame ultrassonográfico pelo método *Doppler* com a DMI, as classificações propostas por Patnaik et al. (1984),

Webster et al. (2004) e Kiupel et al. (2010) e o comportamento biológico do MCT cutâneo em cães.

MATERIAL E MÉTODOS

Foram avaliados 20 cães portadores de MCT cutâneo, sendo oito cães com tumores múltiplos (dois tumores cada)de diferentes idades, com ou sem raça definida, entre machos e fêmeas, totalizando 28 nódulos. Os cães incluídos nesta pesquisa foram submetidos aos seguintes critérios de inclusão: 1. diagnóstico citopatológico de MCT cutâneo, 2. não realização prévia de tratamento quimioterápico e 3. exérese cirúrgica do tumor para realização da graduação histopatológica e das reações imunoistoquímicas.

Os dados de resenha e tempo de evolução do tumor (TET) foram documentados. Os tumores foram mensurados com um paquímetro em três dimensões (largura, comprimento e espessura) e classificados quanto à localização anatômica (cabeça, tronco, membros, bolsa escrotal, vulva e cauda), presença de ulceração e número de nódulos. A presença de nódulos a uma distância superior a 10 cm do tumor original caracterizava um caso de tumores múltiplos, conforme proposto por Murphy et al. (2006).

Inicialmente, administrou-se difenidramina (1mg/Kg), por via intramuscular. Foi realizada a punção aspirativa dos nódulos e linfonodos regionais, independente de linfadenomegalia, US abdominal e radiografia torácica em 3 projeções, com o intuito de pesquisar a ocorrência de metástases locais ou à distância. As citologias de linfonodos foram interpretadas de acordo com as diretrizes recomendadas por Krick et al. (2009).

Ultrassonografia pelo método *Doppler*

Os tumores foram avaliados por meio de imagem ultrassonográfica em modo B com transdutor de 10MHZ linear. Posteriormente, foi realizada varredura pelo modo *Doppler* (colorido e espectral) com transdutor convexo de 4 a 7MHZ, para investigar a presença de vasos. Dessa forma, os tumores foram divididos em duas categorias, sendo estas - com vasos detectáteis ou sem vasos detectáveis. Em seguida, os valores de IR [IR= VPS (velocidade de

pico sistólico final) - VDF (velocidade de pico diastólico final)/VPS] e IP foram calculados e salvos [IP=VPS-VDF/VM (velocidade média)] (CARVALHO, 2009).

Os exames foram realizados sete dias antes da cirurgia, sempre por um mesmo observador, para eliminar a possibilidade de variação entre observadores. A avaliação ultrassonográfica foi realizada em um equipamento Sonoscape modelo SSI – 1000 v, equipado com transdutor convexo multifrequencial com freqüência variando de 4 a 7 MHz e transdutor linear multifrequencial com freqüência variando de 5 a 11MHz. O posicionamento dos animais variou de acordo com a localização do tumor. Para avaliar a relevância dos achados obtidos pelo método *Doppler*, estes foram correlacionados aos achados histológicos e imunoistoquímicos.

Coleta de amostras teciduais, exame histopatológico e expressão protéica por imunoistoquímica

Foi realizada excisão cirúrgica dos nódulos, os quais foram fixados em solução tamponada de formol por 24 horas e processados para avaliação histopatológica e imunoistoquímica. Para estudar a expressão das proteínas, os cortes histológicos foram desparafinizados, re-hidratados e lavados com água deionizada. A recuperação antigênica foi feita com tampão citrato 10mM, pH 6,0, em panela de pressão (Pascal®/Dako) durante 30 segundos a 125°C. As lâminas foram incubadas em peróxido de hidrogênio 3% (diluído em metanol) durante 20 minutos, para o bloqueio da peroxidase endógena, lavadas em água deionizada e incubadas em solução tampão TRIS, pH7,4, por 10 minutos. Os cortes foram submetidos ao bloqueio de proteínas inespecíficas com caseína a 3% (Leite Molico®, Nestlé) durante 1 hora, a 27^{0}C. Os anticorpos primário foram incubado (Tabela 1) durante 18 horas (*overnight*) em câmara úmida à 4^{0}C. As lâminas foram lavadas duas vezes com solução tampão TRIS pH7,4, por 5 minutos cada e incubadas com sistema de polímero (Advance, Dako) de acordo com recomendações do fabricante, a 27^{0}C, lavadas com solução tampão TRIS pH7,4, duas vezes por 5 minutos cada e coradas com solução pronta para uso de DAB (3,3' *diaminobenzidinetetrachloride*-Dako, Carpinteria, USA) por 3 minutos. Os cortes foram contra-corados com Hematoxilina de Mayer e as lâminas foram montadas com resina e lamínula.

Como controle negativo, a incubação do anticorpo primário foi substituída por soro não imune (imunoglobulina de camundongo ou coelho - Dako) em lâmina convencional. Como controle positivo foi utilizada lâmina convencional, de tecido de cão, escolhido de acordo com as indicações do fabricante de cada anticorpo primário e que sabidamente reagia com este (Tabela 1). Todas as reações de controle positivo ou negativo foram feitas concomitantemente às lâminas com as amostras de MCT cutâneo.

Tabela 1 – Relação dos anticorpos primários utilizados na reação de imunoistoquímica, fabricante, clone, controle positivo, padronização da técnica e tipo de avaliação dos resultados.

Anticorpo primário[1]	Clone	Controle Positivo (Tecido de cão)	Diluição	Localização da marcação	Tipo de Avaliação
c-KIT (CD117)	Policlonal	Mastócitos Dermatite alérgica	1:400	Membrana/ citoplasma	Padrão marcação[2]
Anti-fator VIII	Policlonal	Hemangiossarcoma	1:2000	Citoplasma	Área vascular

1 - Dakocytomation, Carpenteria, CA, USA
2 - de acordo com Webster et al., 2004

Os cortes foram avaliados com auxílio de um programa de análise de imagens Leica QWin v3.0, em microscópio óptico convencional (Leica, DMR) equipado com câmera digital (Leica, DFC500), para o registro fotográfico. O parâmetro morfométrico utilizado para avaliar a DMI foi a área percentual dos vasos marcados, considerando-se cinco campos tumorais aleatórios, sendo que cada um correspondeu a uma área de 265041.03 micrômetros, em objetiva de 20x. Os valores representam a média obtida. O padrão de marcação da proteína KIT foi classificado em membranoso ou citoplasmático, conforme descrito por Webster et al. (2004). As marcações citoplasmáticas focal e difusa foram agrupadas, uma vez que o prognóstico de ambas é semelhante (WEBSTER et al., 2004; GIL DA COSTA et al., 2007).

Seguimento clínico

Todos os cães foram acompanhados durante o período mínimo de um ano até o máximo de 2 anos, para avaliar a recidiva, metástases e tempo de sobrevida. Os cães foram classificados como vivo sem evidência da doença,

óbito em conseqüência do MCT cutâneo ou óbito por causas não relacionadas à neoplasia. O tempo de sobrevida foi definido como o tempo desde o diagnóstico até a morte pelo MCT ou eutanásia em conseqüência de doença progressiva. Os critérios para os casos censurados foram: (1) cães que estavam vivos ao final do tempo de observação e (2) cães que morreram por causas não relacionadas ao MCT cutâneo.

Análise estatística

O teste de Qui-quadrado (grau de liberdade 1) ou o teste exato de *Fisher* foi aplicado para avaliar a força de associação entre os valores obtidos pelo método *Doppler*, a graduação histológica e expressão protéica dos diferentes anticorpos utilizados. As funções de sobrevida foram calculadas empregando-se o método de Kaplan-Meier. O teste *Log-rank* foi utilizado para comparar as funções de sobrevida com os valores obtidos pelo método *Doppler*, as graduações histológicas, DMI e padrão de marcação da proteína KIT. Todas as análises estatísticas consideraram o nível de significância de 5% e o *software* de análise utilizado foi o *GraphpadPrism* versão 3.0.

RESULTADOS

A idade dos animais variou de 60 a 168 meses, com média de 100 meses (±24), sendo que 85% (17) tinham acima de 84 meses de idade. Quanto ao sexo, 60% (12) eram machos. Observou-se que 85% (17) dos animais eram de raças definidas, como Boxer (5), Labrador (3), Pit Bull Americano (3), Fila Brasileiro (2), Teckel (1), Pinscher (1), Poodle (1) e Dogue Alemão (1). Os tumores localizaram-se nos membros (14/28), tórax (8/28), cabeça (3/28), bolsa escrotal (1/28), cauda (1/28) e vulva (1/28).

O TET variou de 5 a 1080 dias (Mi = 150 dias) e não houve correlação estatística entre este, a presença de vasos e os sistemas de classificação estabelecidos por Patnaik et al. (1984), Webster et al. (2004) e Kiupel et al. (2010). Entretanto, foi possível observar que a maioria dos animais (9/10) com TET superior a 150 dias apresentou tumores de baixo grau de malignidade e tumores de graus 1 ou 2, de acordo com os dois critérios de classificação

histológica. O tamanho das lesões variou de 1 a 640 cm^3 (Mi = 39 cm^3). Não houve associação entre o tamanho das lesões e a presença de vasos e os sistemas de classificação estabelecidos por Patnaik et al. (1984), Webster et al. (2004) e Kiupel et al. (2010). Em alguns nódulos havia ulceração, o que se correlacionou ao sistema de classificação histológica proposto por Kiupel et al. (2010) ($p<0,05$). Os tumores ulcerados, em sua maioria, foram considerados de alto grau de malignidade, enquanto que os tumores sem ulceração foram de baixo grau de malignidade e estes apresentaram DMI maior (Mi = 5,74) que os não ulcerados (Mi = 2,08).

Dentre os 20 animais, 40% (8/20) apresentaram nódulos múltiplos, sendo 2 em cada um deles, o que totalizou 16 nódulos. Destes, em 62% (10/16) não foram detectados vasos e em apenas 38% (6/16) foram detectados vasos pela US pelo método *Doppler*. Quanto à classificação histológica, 12% (2/16) eram de grau 1 e 88% (14/16) de grau 2. Houve relação entre o número de tumores e o sistema de classificação histológica proposta por Kiupel et al. (2010) ($p<0,05$), onde todos os tumores múltiplos foram considerados de baixo grau de malignidade. Não houve associação entre o número de tumores e a presença de vasos, o sistema de graduação estabelecido por Patnaik et al. (1984) e a DMI. Porém, a DMI nos tumores únicos foi maior (Mi = 6,31) que a observada nos caso de tumores múltiplos (Mi = 1,28).

Foram detectados vasos em 54% (15/28) dos tumores, e destes, 67% (10/15) eram de baixo grau e 33% (5/15) de alto grau de malignidade. Quando se considerou o sistema de classificação proposto por Patnaik et al. (1984), 7% (1/15) eram de grau 1, 80% (12/15) de grau 2 e 13% (2/15) de grau 3. Por outro lado, em 46% (13/28) dos nódulos não foram detectados vasos, e destes, 92% (12/13) eram de baixo grau de malignidade e 8% (1/12) de alto grau. Considerando-se o sistema de classificação proposto por Patnaik et al. (1984), 15% (2/13) eram de grau 1 e 85% (11/13) de grau 2. Observou-se localização membranosa e citoplasmática da proteína KIT em 33% (4/12) e 67% (8/12) das amostras nas quais foram detectados vasos, respectivamente. Dentre os tumores nos quais não foram detectados vasos, 50% (4/8) apresentaram localização membranosa e 50% (4/8) localização citoplasmática. Não houve correlação entre a presença de vasos e os sistemas de classificação propostos por Patnaik et al. (1984), Webster et al. (2004) e Kiupel et al. (2010).

Os valores do IR variaram de 0,14 a 0,99. A média foi 0,51 (±0,22) e 0,66 (±0,23) em tumores de baixo e alto grau de malignidade, respectivamente. Os valores do IP variaram de 0,60 a 5,1. A média foi 0,90 (±0,41) e 2,15 (±1,80) em tumores de baixo e alto grau de malignidade, respectivamente. Não houve correlação estatística entre os valores de IP e IR com o grau histológico. Entretanto, observou-se que o valor médio de ambos os índices nos tumores de alto grau foi maior que em tumores de baixo grau.

Houve metástase para linfonodo regional em 8% dos animais com vasos identificados pelo método *Doppler*, enquanto que nenhum dos animais sem vasos apresentou metástases.

Observamos recidiva em 55% (11/20) dos animais e destes, 57% (7/11) apresentaram vasos na US e na maioria das amostras (9/11) notamos localização citoplasmática da proteína KIT. Baseando-se no sistema de graduação proposto por Patnaik et al. (1984), os tumores eram de grau 2 (9/11) ou 3 (2/11). Nos casos onde houve recidiva, observou-se DMI maior (Mi = 2,92) em relação aos demais (Mi = 2,83).

Apesar dos tumores sem vasos detectados pela US apresentarem a DMI menor, entre 0,50 a 15,48% (Mi = 1,73), este dado não foi estatisticamente diferente dos tumores vasculares, nos quais a DMI foi superior e variou de 0,79 a 17,81% (Mi = 4,90). As amostras com padrão citoplasmático tiveram DMI maior (Mi = 4,33) que as de padrão membranoso (Mi = 2,19).

Não houve correlação estatística entre a presença de vasos e a sobrevida dos cães (p =0,06). Entretanto, houve uma tendência de tempo de sobrevida mais curto nos casos nos quais foi possível identificar vasos pela US (Figura 1). A figura 2 ilustra os distintos graus histológicos do MCT cutâneo, DMI e expressão de KIT de acordo com presença ou ausência de vasos identificados pela US. Os valores obtidos de acordo com as classificações utilizadas estão descritos na tabela 2. Os resultados obtidos quanto à correlação entre a presença/ausência de vasos e as variáveis estudadas estão dispostos na tabela 3.

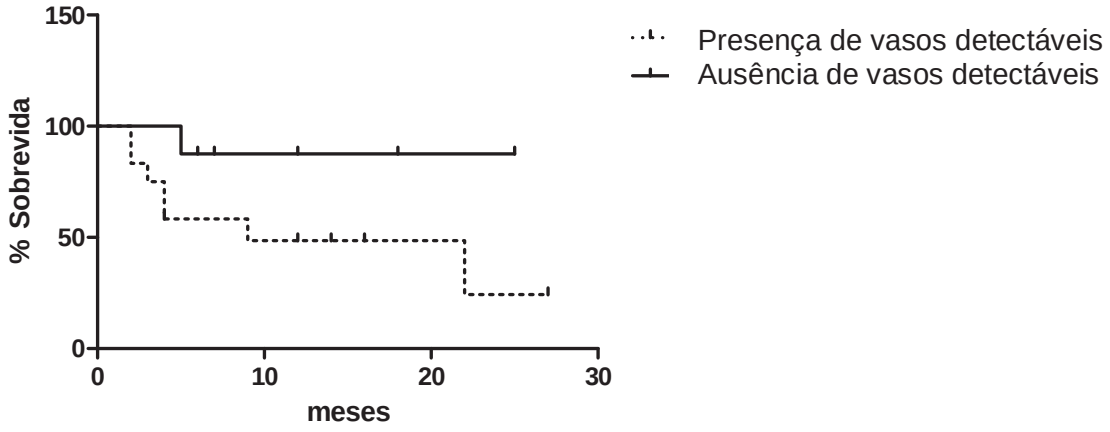

Figura 1 – Curvas obtidas pela análise de Kaplan-Meier para sobrevida global estratificada por classificação dos MTCs de acordo com a presença ou ausência de vasos.

Tabela 2 - Densidade microvascular intratumoral em amostras de MCT cutâneo canino de acordo com o grau histológico e a localização da proteína KIT.

Todos	**Grau histológico (Kiupel et al., 2010)**		**Grau histológico (Patnaik et al., 1984)**			**Localização de KIT (Webster et al., 2004)**	
	Baixo Grau	Alto Grau	Grau 1	Grau 2	Grau 3	Membranosa	Citoplasmática
N=20	N= 14	N= 6	N=2	N=16	N=2	N=8	N=12
Mediana*	1,95	13,26	3,99	2,69	15,39	2,19	4,33
< valor	0,50	3,55	1,63	0,50	12,98	0,50	0,79
> valor	15,48	17,81	6,36	15,48	17,81	15,48	17,81

* Mediana da área correspondente aos vasos, em porcentagem, referente aos campos avaliados.

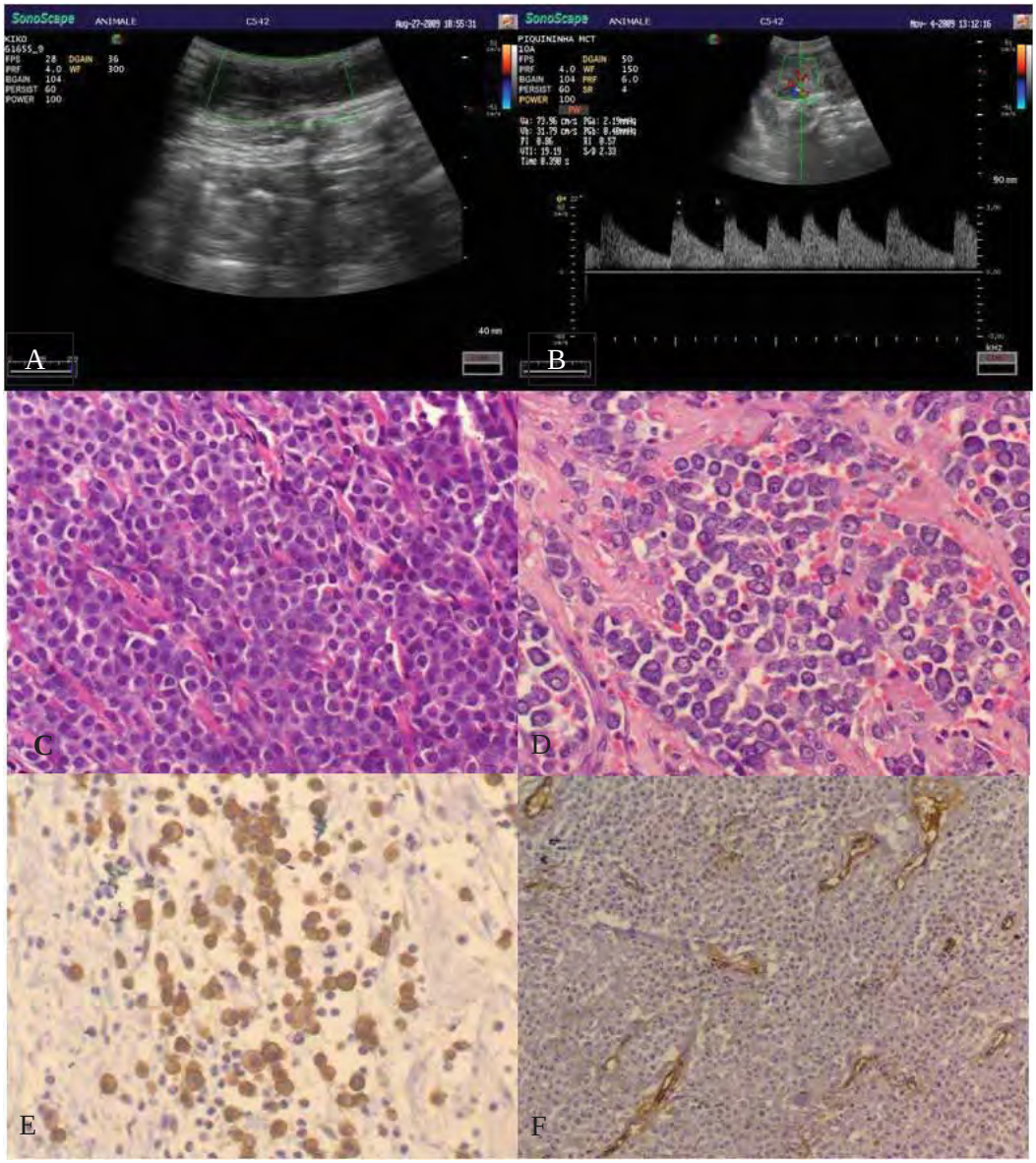

Figura 2. MCT cutâneo canino: distintos graus histológicos, DMI e expressão de KIT de acordo com presença ou ausência de vasos identificados pela US. A, tumor avascular. B, tumor vascular. C, MCT de baixo grau de malignidade. HE, obj 40x. D, MCT de alto grau de malignidade. HE, obj 40x E, Padrão perimembranoso de marcação para c-kit em amostras avascular. DAB, obj 40x. F, DMI em amostra vascular, DAB, obj 20x.

Tabela 3 - Comparação entre amostras de MCT cutâneo canino classificadas como vasculares e avasculares e as variáveis clínico-patológicas.

Variáveis	MCT cutâneo canino (n)		*p**
	Vasos detectáveis	Vasos não detectáveis	
Idade			
≤ 100 meses	4	6	>0,05
> 100 meses	8	2	
Sexo			
Macho	6	6	>0,05
Fêmea	6	2	
Raça			
Boxer	3	2	>0,05
Outras raças	8	4	
SRD	1	2	
TET			
< 150 dias	7	3	>0,05
≥ 150 dias	5	5	
Tamanho			
< 39 cm^3	4	6	>0,05
≥ 39 cm^3	8	2	
Ulceração			
Sim	6	1	**<0,05**
Não	6	7	
Número de tumores			
Único	9	3	>0,05
Múltiplos	3	5	
Graduação histológica			
Grau 1	1	1	>0,05
Grau 2	9	7	
Grau 3	2	0	
Graduação histológica			
Baixo grau	7	7	>0,05
Alto grau	5	1	
Proteína KIT			
Membranosa	4	4	>0,05
Citoplasmática	8	4	
DMI			
< 2,87 %	5	5	>0,05
≥ 2,87 %	7	3	
Metástase			
Sim	1	0	>0,05
Não	11	8	
Recidiva			
Sim	5	2	>0,05
Não	7	6	

DISCUSSÃO

Os resultados deste estudo demonstraram a vascularização tumoral e os índices obtidos por meio de US pelo método *Doppler* em amostras de MCT cutâneo canino, que foram correlacionados aos sistemas de classificação histológica propostas por Patnaik et al. (1984) e Kiupel et al. (2010) e também a DMI, localização da proteína KIT (Webster et al., 2004) e parâmetros clínicos, como TET, tamanho, localização, número de tumores, presença de ulceração, metástases, recidiva e sobrevida.

No presente estudo não foi possível estabelecer relação entre a presença de vasos avaliados pela US pelo método *Doppler* e os graus histológicos do MCT cutâneo canino, utilizando-se as classificações de Patnaik et al. (1984) e Kiupel et al. (2010). A provável falha no método pode ser atribuida a baixa sensibilidade do *Doppler* para esse fim, muito embora pesquisadores relatem sucesso. Estudos com tumores de mama em cadelas conseguiram determinar a vascularização e associá-la aos achados histológicods (Nyman et al., 2006). Além disso, as velocidades de fluxo máximas e mínimas correlacionaram-se com os graus histológicos (LUVONI et al., 2011). Estes achados são semelhantes aos descritos por Moon et al. (2010), que não conseguiram diferenciar neoplasias benignas e malignas em tireóide em humanos utilizando o método *Doppler*.

Existiram limitações em nosso estudo, como a localização anatômica de alguns nódulos, próximos a protuberâncias ósseas e em cabeça, além da mobilidade e consistência macia dos nódulos que dificultavam a realização do ultrassom. É importante destacar que diversos fatores influenciam a detecção dos vasos pela técnica de *Doppler*, como por exemplo, o diâmetro do vaso, a profundidade de penetração das ondas do transdutor, a região anatômica e a experiência do técnico, o que pode ser uma desvantagem (CHEN et al., 2009).

Os valores médios do IR e IP foram mais úteis na distinção dos tumores de acordo com os graus de diferenciação histopatológica, tanto a proposta por Patnaik et al. (1984) quanto por Kiupel et al. (2010) do que a identificação de vasos intratumorais pelo método *Doppler*, uma vez que os tumores de alto grau de malignidade apresentaram índices superiores aos encontrados em tumores de baixo grau de malignidade. Os vasos foram detectados em tumores de

distintos graus histológicos, mesmo não havendo diferença estatística. Um maior número de amostras fosse importante para validar este resultado. Esse achado corrobora com os descritos por Algin et al. (2010), que enfatizam a utilidade do IR e IP na diferenciação de tumores benignos e malignos em tireóide. Prieto et al. (2009) identificaram metástases em linfonodos ilíacos e mesentéricos em cães acometidos por tumores pancreáticos, intestinais, mamários e hematopoiéticos. Os valores mais elevados de IR e IP encontrados em tumores de alto grau de malignidade podem ser decorrentes do aumento da resistência ao fluxo vascular pela compressão dos vasos e indução de angiogênese, com formação de desvios arteriovenosos, o que torna o fluxo sanguíneo turbulento e rápido (TAYLOR et al., 1988). Além disso, há possibilidadede de estenose e/ou oclusão de artérias por excesso de proliferação celular em tumores malignos (ALGIN et al., 2010)

A localização da proteína KIT não teve correlação com os graus histológicos classificados de acordo com Patnaik et al. (1984) e Kiupel et al. (2010). Este resultado contradiz os dados de literatura, possivelmente em vista do menor número de amostras avaliadas, pois é sabido que os graus histológicos se correlacionam com o padrão de marcação desta proteína (WEBSTER et al., 2004).

Foi possível observar que as amostras com padrão citoplasmático tiveram DMI maior que as de padrão membranoso. Possivelmente, este dado tem relação com resultados de estudos anteriores, que comprovaram a ligação entre a fosforilação do receptor *c-Kit* e a expressão protéica de fatores angiogênicos por células endoteliais. A sinalização do receptor *c-Kit* aumenta o nível nuclear do fator de transcrição do fator induzido por hipóxia-1α (HIF-1α) (LITZ & KRYSTAL, 2006). Alguns autores estudaram a expressão de HIF-1α e observaram elevada expressão desta molécula em neoplasias (STEWART et al., 2002; BACHTIARY et al., 2003; DUPUY et al., 2003). De acordo com SEMENZA (2002), a expressão do HIF-1α está correlacionada com o grau histológico do tumor, a presença de angiogênese e a mortalidade dos pacientes.

Preziosi et al. (2004) demonstraram que a DMI é um fator prognóstico importante quanto ao comportamento biológico do MCT cutâneo canino. Além

disso, estes autores concluíram que este parâmetro se correlaciona a outras variáveis histopatológicas que também possuem valor prognóstico, como invasividade e índice mitótico. Entretanto, o mesmo não foi observado por Badurek et al. (2009),que concluíram que a DMI não se correlacionou com os graus histológicos propostos por Patnaik et al. (1984). Nossos resultados foram semelhantes, uma vez que a DMI não apresentou correlação com o grau de diferenciação e malignidade, padrão de marcação da proteína KIT, tamanho, localização e TET.

Apesar dos tumores sem vasos detectáveis pelo método *Doppler* apresentarem DMI menor que os tumores com vasos detectados, não houve correlação estatística entre os achados da US e a DMI. Estes resultados são contrários aos descritos por Donnelly et al. (2001), que concluíram existir correlação entre estes dois parâmetros e coincidentes com os resultados de Chen et al. (2009) e Ohlerth et al. (2010) que encontraram correlação entre a DMI e os dados obtidos pelo metodo *Doppler*. É possível que a ausência de associação seja devido à sensibilidade da técnica, que reflete a diferença de calibre dos vasos identificados pela ultrassonografia. Ohlerth & Kaser-Hotz (2003) acreditam que esta discordância seja, em parte, devido às diferenças entre as técnicas. Na maioria dos estudos, uma área focal com alta densidade microvascular é considerada e este dado é comparado à avaliação global da vascularização obtida pelo *Doppler*. Além disso, a DMI é uma medida anatômica e não funcional da vascularização tumoral. Portanto, a mensuração da vascularização por estas duas técnicas pode fornecer informações distintas, e estes métodos podem ser apenas parcialmente substituídos um pelo outro.

Nos casos onde houve recidiva, observou-se DMI maior em relação aos demais. Nós acreditamos que a relação entre estes dois parâmetros seja baseada na invasividade tumoral, que é uma das principais razões para que ocorra recidiva local (SEGUIN et al., 2006; OZAKI et al., 2007). Os resultados obtidos por Preziosi et al. (2004) fortalecem essa hipótese, dada a significativa correlação estabelecida entre invasividade e DMI (p=0,002).

A DMI nos tumores únicos foi maior que a observada nos casos de tumores múltiplos, sugerindo que a menor DMI observada nos casos de tumores múltiplos, somada a ausência de vasos identificados pela US, o baixo grau de malignidade e as taxas de sobrevida dos cães afetados evidencia o

comportamento biológico menos agressivo destes tumores. Da mesma forma, Mullins et al. (2006) afirmam que os animais com tumores múltiplos apresentam baixa taxa de metástase e prognóstico favorável em relação à sobrevida. Kiupel et al. (2005) observaram pior prognóstico em cães com tumores múltiplos quando comparados a tumores únicos e sugerem tratamento adicional, além da cirurgia para estes casos. Nossos resultados se opõem a estes, uma vez que os tumores múltiplos foram considerados de baixo grau de malignidade. Nenhum dos animais foi submetido à quimioterapia ou radioterapia, houve recidiva em apenas dois animais (após 12 e 18 meses) e nenhum caso de metástase ou óbito relacionado ao MCT. Um estudo realizado com 280 casos de MCT cutâneo canino, os autores não observaram correlação entre a sobrevida e o número de tumores (MURPHY et al., 2006) e a maioria destes tumores, não foi possível identificar vasos pelo método *Doppler*, o que nos faz inferir a participação da angiogênese na diferenciação tumoral.

O TET variou de 5 a 1080 dias (Mi = 150 dias) e a maioria dos animais (9/10) que apresentaram TET superior a 150 dias tiveram tumores de baixo grau de malignidade, de graus 1 ou 2, de acordo com os dois critérios de classificação histológica. Estes achados corroboram com os relatos de outros autores, que afirmam que MCTs com crescimento lento (superior a seis meses) geralmente se comportam de forma benigna, enquanto tumores com tempo de evolução inferior a seis meses, em geral, são mais agressivos e culminam em menor tempo de sobrevida (FURLANI et al., 2008).

Segundo Murphy & Brearley (2008) tumores mais agressivos tendem a apresentar áreas de ulceração. Esse dado é semelhante ao obtido neste estudo, no qual tumores ulcerados foram de alto grau de malignidade, de acordo com a sistema de classificação de Kiupel et al. (2010), mesmo com áreas vasculares semelhantes aos tumores de baixo grau de malignidade. É possível que nestes tumores exista maior expressão de moléculas envolvidas na degradação da membrana basal e componentes da matriz extracelular, como colágeno, elastina e fibronectina, como as metaloproteinases 2 e 9, conforme sugerido em estudos anteriores (LEIBMAN et al., 2000). Meuten (2002) relaciona a ulceração ao tamanho tumoral, entretanto, nossos resultados discordam desta informação, uma vez que tumores pequenos apresentaram ulceração.

Além disso, os tumores ulcerados (n=7/25%) apresentaram DMI maior que os não ulcerados. Para Folkman et al. (1971), o aumento do aporte sanguíneo promove proliferação celular, muito embora os vasos sanguíneos tumorais possuem alterações funcionais e estruturais, quanto à forma, tamanho e ramificações (RIBATTI & CRIVELLATO, 2011). Baseando-se nestas características, é possível que ocorra prejuízo na perfusão tecidual e necrose na periferia tumoral, o que pode culminar em ulceração.

Nenhum animal com tumores sem vasos detectados pela US com método *Doppler* apresentou metástase. Entretanto, houve disseminação para linfonodo regional em 8% dos animais com vasos identificados por este método, além de ter-se observado alta DMI nestes casos. Estes dados reforçam a participação da angiogênese na progressão tumoral.

Aos cães que apresentaram tumores em locais de difícil excisão cirúrgica completa, como membros, cabeça, vulva e bolsa escrotal, de distintos graus histológicos (exceto tumores bem diferenciados) foi recomendada quimioterapia adjuvante, conforme sugerido por Séguin et al. (2006). Os fármacos utilizados foram ciclofosfamida, vimblastina, vincristina, prednisona e lomustina, em distintos protocolos. A taxa de recidiva (35%) foi superior a descrita por Davies et al. (2004), que observou apenas 7% de recidiva local nos casos de MCT grau 2 sem excisão cirúrgica completa e tratados com vimblastina e prednisona. A recidiva tumoral associada à identificação de vasos pela US, marcação citoplasmática da proteína KIT e alto grau de malignidade culminou em pior prognóstico e menor tempo de sobrevida (2 a 4 meses). De forma semelhante, Séguin et al. (2006) observaram que cães com recidiva local e tumores moderadamente diferenciados também apresentaram menor sobrevida e Preziosi et al. (2004) relacionaram a invasividade tumoral a angiogênese em amostras de MCT cutâneo canino. Considerando-se estes dados, é provável que os tumores com vasos detectáveis pela US apresentem maior invasividade, o que facilita a disseminação e progressão tumoral.

CONCLUSÃO

Baseando-se nos resultados obtidos, sugerimos que o IR e o IP podem ser ferramentas promissoras na diferenciação dos tumores de acordo com o

grau histológico no período pré-operatório. Houve uma tendência a tumores com vasos detectáveis a US apresentarem maior taxa de óbito e metástase em linfonodo regional e este dado deve ser acrescido do DMI para melhor interpretação.

BIBLIOGRAFIA

AL-DISSI, A.N.; HAINES, D.M.; SINGH, B.; KIDNEY, B.A. Immunohistochemical expression of vascular endothelial growth factor and vascular endothelial growth factor receptor-2 in canine simple mammary gland adenocarcinomas. *The Canadian Veterinary Journal*, v.51, p.1109-1114, 2010.

ALGIN, O.; ALGIN, E., GOKALP, G.; OCAKOG, G.; ERDOGAN, C.; SARAYDAROGLU, O.; TUNCEL, E. Role of duplex power doppler ultrasound in differentiation between malignant and benign thyroid nodules. *Korean Journal of Radiology*, n.11, v.6, p.594-602, 2010.

BACHTIARY, B. Overexpression of Hypoxia-inducible Factor 1 indicates diminished response to radiotherapy and unfavorable prognosis in patients receiving radical radiotherapy for cervical cancer. *Clinical Cancer Research*, v.9, p.2234-2240, 2003.

BADUREK, I.; SOBCZAK-FILIPIAK, M.; WÓDKIEWICZ Y, M.; SKRZYPCZAK, M.; MALICKA, E. Prognostic value of intratumoural vessel density in cutaneous mast cell tumours. *Journal of Comparative Pathology*, n.4, v.141, p.280, 2009.

CARMELIET, P.; JAIN, R.K. Molecular mechanisms and clinical applications of angiogenesis. *Nature*, v.473, p.298-307, 2011.

CARVALHO, C.F.; ADDAD, C.A. Modos de processamento da imagem Doppler. In: CARVALHO, C.F. *Ultrassonografia Doppler em Pequenos Animais*. São Paulo: Roca, 2009. p.7-14.

CHEN, C.N.; CHENG, Y.M.; LIANG, J.T.; LEE, P.H.; HSIEH, F.J.; YUAN, R.H.; WANG, S.M.; CHANG, M.F.; CHANG, K.J. Color doppler vascularity index can predict distant metastasis and survival in colon cancer patients. *Cancer Research,* v.60, p.2892-2897, 2000.

CHEN, C.; LIN, J.; LEE, H.; CHENG, Y.; CHANG, K.; HSIEH, F.; LAI, H.; CHANG, C.; LEE, P. Association between color Doppler vascularity index,

angiogenesis-related molecules, and clinical outcomes in gastric câncer. *Journal of Surgical Oncology*, v.99, p.402-408, 2009.

COOMBER, B.L.; DENTON, J.; SYLVESTRE, A.; KRUTH, S. Blood vessel density in canine osteosarcoma. *Canadian Journal of Veterinary Research*, v.62, p.199-204, 1998.

DAVIES, D.R.; WYATT, K.M.; JARDINE, J.E.; ROBERTSON, I.D.; IRWIN, P.J. Vinblastine and prednisolone as adjunctive therapy for canine cutaneous mast cell tumors. *Journal of the American Animal Hospital Association*, v.40, p.124-130, 2004.

DONNELLY, E.F.; GENG, L.; WOJCICKI, W.E.; FLEISCHER, A.C.; HALLAHAN, D.E. Quantified Power Doppler US of tumor blood flow correlates with microscopic quantification of tumor blood vessels. *Radiology*, v.219, p.166-170, 2001.

DUPUY, E.; HAINAUD, P.; VILLEMAIN, A.; BODEVIN-PHÊDRE, E.; BROULAND, J.P.; BRIAND, P.; TOBELEM, G. Tumoral angiogenesis and tissue factor expression during hepatocellular carcinoma progression in a transgenic mouse model. *Journal of Hepatology*, v.38, p.793-802, 2003.

EPSTEIN, E.; HOLSBEKE C.V.; MASCILINI, F.; MÅSBÄCK, A.; KANNISTO P.; AMEYE, L.; FISCHEROVA, D.; ZANNONI, G.; VELLONE, V.; TIMMERMAN, D.; TESTA, A.C. Grayscale and color Doppler ultrasound characteristics of endometrial cancer in relation to stage, grade and tumor size**.** *Ultrasound in Obstetrics & Gynecology*, 2011, *ahead of print*.

FOLKMAN, J. Tumor angiogenesis: therapeutic implications. *The Nem England Journal of Medicine*, v.18, p.1182-1186, 1971.

FOX, S.B. Tumour angiogenesis and prognosis. *Histopathology*, v.30, p.294-301, 1997.

FURLANI, J.M.; DALECK, C.R.; VICENTI, F.A.M.; NARDI, A.B.; PEREIRA, G.T.; SANTANA, A.E.; EURIDES, D.; SILVA, L.A.F. Mastocitoma canino: estudo retrospectivo. *Ciência Animal Brasileira*, v.9, p. 242-250, 2008.

GAL , A.; HENER, A.; BABA, A.I.; CATOI, C.; RUS, I. Prognosis significance of intratumor microvessel density in bitch and cat mammary tumors. *Bulletin of University of Agricultural Sciences and Veterinary Medicine Cluj-Napoca*. v.64, p.151-157, 2007.

GIL DA COSTA, R.M.; MATOS, E.; REMA, A.; LOPES, C.; PIRES, M.A.; GÄRTNER, F. CD117 immunoexpression in canine mast cell tumours: correlations with pathological variables and proliferation markers. *BioMedCentral Veterinary Research*, n.3, v.19, p.1-7, 2007.

HASAN, J.; BYERS, R.; JAYSON, G.C. Intra-tumoural microvessel density in human solid tumours. *British Journal of Cancer*, v.86, p.1566 – 1577, 2002.

HUME, C.T.; KIUPEL, M.; RIGATTI, L.; SHOFER, F.S.; SKORUPSKI, K.A.; SORENMO, K.U. Outcomes of Dogs with Grade 3 Mast Cell Tumors: 43 Cases (1997–2007). *Journal of the American Animal Hospital Association*, v.47, p.37-44, 2011.

IM, K.S.; KIM, J.H.; YHEE, J.Y.; YU, C.H.; KIM, N.H.; NHO, W.G.; SUR, J.H. Tryptase-positive mast cells correlate with angiogenesis in canine mammary carcinoma. *Journal of Comparative Pathology*, v.144, p.157-163, 2011.

KENT, M.S.; GRIFFEY, S.M.; VERSTRAETE, F.J.M.; NAYDAN, D.; BRUCE, B.S.; MADEWELL, R. Computer-assisted image analysis of neovascularization in thyroid neoplasms from dogs. *American Journal of Veterinary Research*, v.63, p.363-369, 2002.

KIM, J.; YU, C.; YHEE, J.; IM, K.; KIM, N.; SUR, J. Canine classical seminoma: a specific malignant type with human classifications is highly correlated with tumor angiogenesis. *BioMed Central Cancer*, v.10, p. 1-9, 2010.

KIUPEL, M.; WEBSTER, J.D.; MILLER, R.A.; KANEENE, J.B. Impact of tumour depth, tumour location and multiple synchronous masses on the prognosis of canine cutaneous mast cell tumours. *Journal of veterinary medicine. A, Physiology, pathology, clinical medicine,* v.52, p.280–286, 2005.

KIUPEL, M.; WEBSTER, J.D.; BAILEY, K.L.; BEST, S.; DELAY, J.; DETRISAC, C.J.; FITZGERALD, S.D.; GAMBLE, D.; GINN, P.E.; GOLDSCHMIDT, M.H.; HENDRICK, M.J.; HOWERTH, E.W.; JANOVITZ, E.B.; LANGOHR, I.; LENZ, S.D.; LIPSCOMB, T.P.; MILLER, M.A.; MISDORP, W.; MOROFF, S.; MULLANEY, T.P.; NEYENS, I.; O'TOOLE, D.; RAMOS-VARA, J.; SCASE, T.J.; SCHULMAN, F.Y.; SLEDGE, D.; SMEDLEY, R.C.; SMITH, K.; SNYDER, P.W.; SOUTHORN, E.; STEDMAN, N.L.; STEFICEK, B.A.; STROMBERG, P.C.; VALLI, V.E.; WEISBRODE, S.E.; YAGER, J.; HELLER, J.; MILLER, R. Proposal of a two-tier histologic grading system for canine cutaneous mast cell tumors to

more accurately predict biological behavior. *Veterinary Pathology*, v.48, p.147-55, 2010.

KRICK, E.L.; BILLINGS, A.P.; SHOFER, F.S.; WATANABE, S.; SORENMO, K.U. Cytological lymph node evaluation in dogs with mast cell tumours: association with grade and survival. *Veterinary and Comparative Oncology*, n.7, v.2, p.130–138, 2009.

LEE, C.N.; CHENG, W.F.; CHEN, C.A.; CHU, J.S.; HSIEH, C.Y.; HSIEH, F.J. Angiogenesis of endometrial carcinomas assessed by measurement of intratumoral blood flow, microvessel density, and vascular endothelial growth factor levels. *Obstetrics & Gynecology***,** v.96, p.615–621, 2000.

LEIBMAN, N.F.; LANA, S.E.; HANSEN, R.A.; POWERS, B.E.; FETTMAN, M.J.; WITHROW, S.J.; OGILVIE, G.K. Identification of matrix metalloproteinases in canine cutaneous mast cell tumors. *Journal of veterinary internal medicine/American College of Veterinary Internal Medicine*, n.6, v.14, p.583-586, 2000.

LITZ, J. KRYSTAL, G.W. Imatinib inhibits c-Kit-induced hypoxia-inducible factor-1α activity and vascular endothelial growth factor expression in small cell lung cancer cells**.** *Molecular Cancer Therapeutics*, v.5, p.1415-1422, 2006.

LUONG, R.H.; BAER, K.E.; CRAFT, D.M.; ETTINGER, S.N.; SCASE, T.J.; BERGMAN, P.J. Prognostic significance of intratumoral microvessel density in canine soft-tissue sarcomas. *Veterinary Pathology*, v.43, p. 622-631, 2006.

LUVONI, G.C.; VARESI, S.; BECCAGLIA, M.; MENCHINELLA, S. B-mode and Color Doppler ultrasonographic examination of mammary tumors in the bitch. In: Congresso Nazionale Società Culturale Italiana Veterinari per Animali da Compania, 68., 2011, Milano. Anais...Milano: SCIVAC, 2011.

MAIOLINO, P.; PAPPARELLA, S.; RESTUCCI, B.; DE VICO, G. Angiogenesis in squamous cell carcinomas of canine skin: an immunohistochemical and quantitative analysis. *Journal of Comparative Pathology*, v.123, p.117-121, 2001.

MEUTEN, D.J. Tumors in domestic animals. 4 ed. Iowa: Iowa State Press, 2002, 792p.

MULLINS, M.N.; DERNELL, W.S.; WITHROW, S.J.; EHRHART, E.J.; THAMM, D.H.; LANA, S.E. Evaluation of prognostic factors associated with outcome in dogs with multiple cutaneous mast cell tumors treated with surgery with and

without adjuvant treatment: 54 cases (1998–2004). Journal of the American Veterinary Medicine Association, n. 1, v. 228, p. 91-95, 2006.

MURPHY, S.; SPARKES, A.H.; BLUNDEN, A.S.; BREARLEY, M.J.; SMITH, K.C. Effects of stage and number of tumours on prognosis of dogs with cutaneous mast cell tumours. *Veterinary Record*, v. 158, p.287-291, 2006.

MURPHY, S.; BREARLEY, M.J. Mast cell tumors. In: ARGYLE, D.J.; TUREK, M.M.; BREARLEY, M.J. *Decision making in small animal oncology***.** Singapore: Blackwell, 2008. P. 147-158.

NORTHRUP, N.C.; HOWERTH, E.W.; HARMON, B.G.; BROWN, C.A.; CARMICHEAL, K.P.; GARCIA A.P.; LATIMER, K.S.; MUNDAY, J.S.; RAKICH, P.M.; RICHEY, L.J.; STEDMAN, N.L.; GIEGER, T.L. Variation among pathologists in the histologic grading of canine cutaneous mast cell tumors with uniform use of a single grading reference. *Journal of Veterinary Diagnostic Investigation*, v. 17, p. 561–564, 2005.

NYMAN, H.T.; NIELSEN, O.L.; MCEVOY, F.J.; LEE, M.H.; MARTINUSSEN, T.; HELLMÉN, E.; KRISTENSEN, A.T. Comparison of B-mode and Doppler ultrasonographic findings with histologic features of benign and malignant mammary tumors in dogs. *American Journal of Veterinary Research*, v.67, p.985-991, 2006.

OHLERTH, S. & KASER-HOTZ, B. A review of Doppler sonography for the assessment of tumour vascularity. *Veterinary and Comparative Oncology*, v.1, p.121-130, 2003.

OHLERTH, S.; WERGIN, M.; BLEY, C.R.; CHICCA, F.D.; LALUHOVÁ, D.; HAUSER, B.; ROOS, M.; KASER-HOTZ, B. Correlation of quantified contrast-enhanced power Doppler ultrasonography with immunofluorescent analysis of microvessel density in spontaneous canine tumours. *The Veterinary Journal*, v. 183, p. 58–62, 2010.

OZAKI, K.; YAMAGAMI, T.; NOMURA, K.; NARAMA I. Prognostic significance of surgical margin, Ki-67 and cyclin D1 protein expression in grade II canine cutaneous mast cell tumor. *The Journal of Veterinary Medical Science*, v. 69, p. 1117-1121, 2007.

PATNAIK, A.K.; EHLER, W.J.; MACEWEN, E.G. Canine cutaneous mast cell tumors: morphologic grading and survival time in 83 dogs. *Veterinary Pathology*, v.21, p.469-474, 1984.

PINCZOWSKI, P.; TORRES-NETO, R.; FABRIS, V.E.; LAUFER-AMORIM, R. Mastocitoma cutâneo canino: variação da graduação histopatológica entre patologistas. *Clínica Veterinária*, ano XIII, n.77, 2008.

PREZIOSI, R.; SARLI, G.; PALTRINIERI, M. Prognostic value of tintratumoral vessel density in cutaneous mast cell tumours of the dog. *Journal of Comparative Pathology*, v.130, p.143-151, 2004.

PRIETO, S.; GOMEZ-OCHOA, P.; BLAS, I.; GASCÓN, M.; ACENÃ, C.; CORDA, A.; SOSA, I.; GREGORI, T.; COUTO, G. Pathologic correlation of resistive and pulsatility índices in canine abdominal lymph nodes. *Veterinary Radiology & Ultrasound*, n. 5, v. 50, p. 525–529, 2009.

QUEIROZ, G.F.; DAGLI, M.L.; FUKUMASU, H.; ZAVALA, A.A., MATERA, J.M. Vascular endothelial growth factor expression and microvascular density in soft tissue sarcomas in dogs. *Journal of Veterinary Diagnostic Investigation*, n. 22, v. 1, p. 105-8, 2010.

RANIERI, G.; PASSANTINO, L.; PATRUNO, R.; PASSANTINO, G.; JIRILLO, F.; CATINO, A.; MATTIOLI, V.; GADALETA, C.; RIBATTI, D. The dog mast cell tumour as a model to study the relationship between angiogenesis, mast cell density and tumour malignancy. *Oncology Reports*, n. 10, v. 5, p. 1189-1193, 2003.

RIBATTI, D.; CRIVELLATO, E. Mast cells, angiogenesis and cancer. *Advances in Experimental Medicine and Biology*, v. 716, p. 270-288, 2011.

ROMANSIK, E.M.; REILLY, C.M.; KASS, P.H.; MOORE, P.F.; LONDON, P.F. Mitotic index is predictive for survival for canine cutaneous mast cell tumors. *Veterinary Pathology*, v.44, p.335-341, 2007.

SCHÄRZ, M.; OHLERTH, S.; ACHERMANN, R.; GARDELLE, O.; ROOS, M.; SAUNDERS, H.M.; WERGIN, M.; KASER-HOTZ, B. Evaluation of quantified contrast-enhanced color and Power Doppler ultrasonography for the assessment of vascularity and perfusion of naturally occurring tumors in dogs. *American Journal of Veterinary Research*, v.66, p.21-29, 2005.

SEGUIN, B.; BESANCON, M.F.; MCCALLAN, J.L.; DEWE, L.L.; TENWOLDE, M.C.; WONG, E.K.; KENT, M.S. Recurrence rate, clinical outcome, and cellular proliferation indices as prognostic indicators after incomplete surgical excision of cutaneous grade II mast cell tumors: 28 Dogs (1994–2002). *Journal of Veterinary Internal Medicine*, v. 20, p. 933–940, 2006.

SEMENZA, G.L. Involvement of hypoxia-inducible factor 1 in human cancer. *Internal Medicine*, v.41, p.79-83, 2002.

STEWART, M.; TALKS, K.; LEEK, R.; TURLEY, H.; PEZZELLA, F.; HARRIS, A.; GATTER. K. Expression of angiogenic factors and hypoxia inducible factors HIF 1, HIF 2 and CA IX in non-Hodgkin's lymphoma. *Histopathology*, v.40, p. 235-260, 2002.

TAYLOR, K.J.; RAMOS, I., CARTER, D.; MORSE, S.S.; SNOWER, D.; FORTUNE, K. Correlation of Doppler US tumor signals with neovascular morphologic features. *Radiology*, v. 166, p. 57–62, 1988.

THAMM, D.H. & VAIL, D.M. Mast cell tumors. In: WITHROW, S.J. & VAIL, D.M. *Small Animal Clinical Oncology*. 4 ed. Philadelphia: WB Saunders, 2007. p.402-424.

VILLAMIL, J.A.; HENRY, C.J.; BRYAN, J.N.; ELLERSIECK, M.; SCHULTZ, L.; TYLER, J.W.; HAHN, A.W. Identification of the most common cutaneous neoplasms in dogs and evaluation of breed and age distributions for selected neoplasms. *Journal of the American Veterinary Medical Association*, v. 239, p. 960-965, 2011.

WEBSTER, J.D.; KIUPEL, M.; KANEENE, J.B.; MILLER, R.; YUZBASIYAN-GURKAN, V. The use of KIT and tryptase expression patterns as prognostic tools for canine cutaneous mast cell tumors. *Veterinary Pathology*. v. 41, p. 371-7, 2004.

WEBSTER, J.D.; YUZBASIYAN-GURKAN, V.; MILLER, R.A.; KANEENE, J.B.; KIUPEL, M. Cellular proliferation in canine cutaneous mast cell tumors: associations with c-KIT and its role in prognostication**.** *Veterinary Pathology*, v.44, p.298-308, 2007.

ZHU, Q.; YOU, S.; JIANG, Y.; ZHANG, J.; XIAO, M.; DAI, Q.; SUN, Q. Detecting angiogenesis in breast tumors: comparison of color Doppler flow imaging with ultrasound-guided diffuse optical tomography. *Ultrasound in Medicine and Biology*, v. 37, n. 6, p. 862–869, 2011.

ZIZZO, N.; PATRUNO, R.; ZITO, F.A.; DI SUMMA, A.; TINELLI, A.; TROILO, S.; MISINO, A.; RUGGIERI, E.; GOFFREDO, V.; GADALETA, C.D.; RANIERI, G. Vascular endothelial growth factor concentrations from platelets correlate with tumor angiogenesis and grading in a spontaneous canine non-Hodgkin lymphoma model. *Leukemia & Lymphoma*, n. 51, v. 2, p. 291-6, 2010.

Trabalho a ser enviado para a revista *Ciência Rural*
(Normas: http://wwwufsm.br/ccr/revista/normas.htm)

Mastocitoma cutâneo canino: comportamento biológico e sua relação com marcadores prognósticos

Sabrina dos Santos Costa[I], Erika Maria Terra[II], Rafael Torres Neto[III], Mirela Tinucci Costa[II], Renée Laufer Amorim[III]

I. União Pioneira de Integração Social, SEP Sul EQ 712/912, conjunto A, 70390-125 Brasília, DF, Brasil bina1304@gmail.com
II. Universidade Estadual Paulista, Jaboticabal, SP, Brasil
III. Universidade Estadual Paulista, Botucatu, SP, Brasil

RESUMO

O mastocitoma (MCT) cutâneo canino possui comportamento biológico variável e pode se apresentar tanto como massas solitárias, que podem ser tratadas e curadas com a remoção cirúrgica, ou como uma doença metastática e sistêmica, fatal. Existem alguns fatores prognósticos a serem considerados, sendo estes, clínicos, histológicos e moleculares. O objetivo deste estudo foi investigar a correlação entre alguns fatores, como raça, idade, sexo, localização anatômica, tamanho, tempo de evolução e aspecto tumoral, número de tumores, ocorrência de metástases e recidiva, proliferação celular, densidade microvascular intratumoral e índice apoptótico com o grau histológico e padrão de marcação da proteína KIT. Foram avaliados 20 cães com MCT cutâneo, totalizando 28 nódulos. Observamos correlação estatística entre o grau histológico, a densidade microvascular, a presença de ulceração e o número de tumores. Além disso, houve também correlação entre a expressão de Ki-67 e o índice mitótico com os padrões de marcação da proteína KIT. Não houve correlação entre o grau histológico e idade, sexo, raça, tempo de evolução tumoral, tamanho tumoral, ocorrência de recidivas e metástases e a expressão de Ki-67. O sistema de graduação proposto por Patnaik et al. (1984) se correlacionou apenas ao índice mitótico. O grau histológico no MCT cutâneo canino não deve ser avaliado isoladamente, mas sim em conjunto com a

expressão da proteína KIT, DMI, proliferação celular, presença de ulceração, número de tumores e ocorrência de recidivas e metástases.
Palavras-chave: cão, mastocitoma, prognóstico

ABSTRACT

Cutaneous mast cell tumor (MCT) show a variable biological behavior in dogs and may present either as solitary masses that can be treated and cured with surgical removal, or even as a systemic metastatic and fatal disease. There are some prognostic factors to be considered, such as clinical, histological and molecular findings. The aim of this study was to investigate the correlation between some of these, such as breed, age, gender, anatomic site, size, duration time and tumor appearance, number of tumors, occurrence of metastasis and recurrence, cell proliferation, intratumoral microvessel density and apoptotic index with the histological grade and pattern of Kit protein. We have evaluated 20 dogs with cutaneous MCT, in a total of 28 nodules. We observed statistical correlation between the histological grade, microvascular density, presence of ulceration and number of tumors. Moreover, there was correlation between Ki-67 expression and mitotic index with KIT patterns. There was no correlation between the histological grade criteria and age, sex, breed, time of tumor growth, tumor size, recurrences and metastases rates and Ki-67 expression. The grading system proposed by Patnaik et al. (1984) correlate onlu to mitotic index. The histological grade in canine cutaneous MCT should not be assessed in isolation but in conjunction with the expression of KIT protein, DMI, cell proliferation, presence of ulceration, number of tumors and recurrences and metastases.
Key-words: dog, mast cell tumor, prognosis

INTRODUÇÃO

O mastocitoma (MCT) cutâneo canino possui comportamento biológico variável e pode se apresentar tanto como massas solitárias, que podem ser tratadas e curadas com a remoção cirúrgica, ou mesmo como uma doença metastática sistêmica e fatal (WEBSTER et al., 2008). Os principais fatores prognósticos no MCT cutâneo canino são: grau histológico, idade, raça, sexo,

localização, tempo de crescimento, tamanho tumoral, ocorrência de recidiva, microdensidade vascular e mutação no proto-oncogene *c-Kit* (THAMM & VAIL, 2007). A presença de ulceração, o número de tumores e o estadiamento clínico também devem ser considerados (KIUPEL et al., 2005; MURPHY & BREARLEY, 2008). O índice mitótico, a expressão de Ki-67 e o padrão de marcação da proteína KIT são usados como fatores prognósticos (WEBSTER et al., 2004; SCASE et al., 2006; ROMANSIK et al., 2007). Recentemente, White et al. (2011) observaram que a castração é um fator de risco para o surgimento de MCT em fêmeas.

O principal sistema de graduação histológica utilizado no diagnóstico do MCT cutâneo canino foi descrito por Patnaik et al. (1984) e tendo em vista as divergências entre patologistas ao utilizarem este método (NORTHRUP et al., 2005; PINCZOWSKI et al., 2008), Kiupel et al. (2010) propuseram um novo esquema.

O objetivo deste estudo foi investigar a relação entre raça, idade, sexo, localização anatômica, tamanho, tempo de evolução e aspecto tumoral, número de tumores, ocorrência de metástases e recidiva, proliferação celular, densidade microvascular intratumoral e índice apoptótico com o grau histológico e padrão de marcação da proteína KIT.

MATERIAL E MÉTODOS

Foram avaliados vinte cães portadores de MCT cutâneo, totalizando 28 nódulos, sendo 12 cães com tumores únicos e oito cães com tumores múltiplos (dois tumores cada). Os cães incluídos nesta pesquisa foram submetidos aos seguintes critérios de inclusão: 1. diagnóstico citopatológico de MCT cutâneo, 2. não realização prévia de tratamento quimioterápico e 3. remoção cirúrgica do tumor para realização da graduação histopatológica e das reações imunoistoquímicas.

Foram incluídos dados como raça, sexo, idade, tempo de evolução do tumor (TET), presença de sinais sistêmicos (emese, hematoemese, melena, anorexia e perda de peso) que ocorrem como manifestação de síndromes paraneoplásicas; localização anatômica, presença de ulceração e número de tumores (único ou múltiplo - caso existissem nódulos a uma distância superior

a 10 cm do tumor original) conforme proposto por Murphy et al. (2006). As lesões neoplásicas foram mensuradas com auxílio de um paquímetro em três dimensões, sendo estas, largura, comprimento e espessura, que permitiram calcular o volume do tumor, em centímetros.

Foi realizada punção aspirativa dos nódulos e linfonodos regionais, independente da presença de linfadenomegalia ultrassonografia abdominal e radiografia torácica, com o intuito de pesquisar a ocorrência de metástases locais ou à distância. As citologias de linfonodos foram interpretadas de acordo com as diretrizes utilizadas por Krick et al. (2009).

Coleta de amostras teciduais, exame histopatológico e índice mitótico

Os tumores foram removidos cirurgicamente, fixados em solução tamponada de formol por 24 horas, processados para inclusão em parafina e lâminas histológicas coradas por HE foram confeccionadas. A graduação histopatológica foi feita de acordo com Patnaik et al (1984) e Kiupel et al. (2010). Para as lesões múltiplas consideramos o maior grau histológico, bem como para os demais critérios avaliados. A contagem das figuras de mitose foi feita de acordo com Romansik et al. (2007)

Expressão protéica por imunoistoquímica

Os cortes histológicos de 3μm foram distendidos em lâminas de vidro silanizadas, desparafinizados e submetidos à recuperação antigênica em solução tampão citrato (10mM, pH 6,0) em panela de pressão (Pascal®/Dako) durante 30 segundos a 125°C. As lâminas foram resfriadas por 15 minutos à temperatura ambiente, lavadas em água deionizada, incubadas em peróxido de hidrogênio 3% (diluído em metanol) durante 20 minutos, para o bloqueio da peroxidase endógena, lavadas em água deionizada e incubadas em solução tampão TRIS, pH7,4, por 10 minutos. Após o bloqueio de proteínas inespecíficas com caseína a 3% (Leite Molico®, Nestlé) durante 1 hora, a 27^{0}C, os cortes foram incubados com o anticorpo primário (Tabela 1) durante 18 horas, em câmara úmida à 4^{0}C. Posteriormente, as lâminas foram lavadas duas vezes com solução tampão TRIS pH7,4, por 5 minutos cada e incubadas

com sistema de polímero (Advance, Dako) de acordo com recomendações do fabricante, a 27^0C e lavadas com solução tampão TRIS pH7,4, duas vezes por 5 minutos cada. A coloração foi obtida utilizando-se solução pronta para uso de DAB (3,3' *diaminobenzidinetetrachloride*- Dako, Carpinteria, USA) por 3 minutos. As lâminas foram contra coradas com hematoxilina de Mayer, desidratadas em concentrações crescentes de álcool e xilol, e montadas com resina e lamínula.

Utilizou-se soro não imune (imunoglobulina de camundongo ou coelho - Dako) em lâmina convencional ao invés do anticorpo primário, como controle negativo e como controle positivo foi utilizada lâmina convencional, de tecido de cão, escolhido de acordo com as indicações do fabricante de cada anticorpo primário e que sabidamente reagia com este (Tabela 1). Todas as reações de controle positivo ou negativo foram feitas concomitantemente às lâminas com as amostras de MCT cutâneo.

Os cortes foram avaliados com auxílio de um programa de análise de imagens Leica QWin v3.0, em microscópio óptico convencional (Leica, DMR) equipado com câmara digital (Leica, DFC500), para o registro fotográfico. O padrão de marcação da proteína KIT foi avaliado de acordo com a classificação proposta por Webster et al. (2004), em membranoso ou citoplasmático. As marcações citoplasmáticas focal e difusa foram agrupadas, uma vez que o prognóstico de ambas é semelhante (WEBSTER et al., 2004; GIL DA COSTA et al., 2007). Na avaliação das células positivas para o Ki-67, considerou o *cut-off* de 23 células, conforme estabelecido por Webster et al. (2007). Nas lâminas referentes ao anticorpo caspase-3, foi feita a contagem de células positivas e negativas, sendo então obtido um percentual de células marcadas. O parâmetro morfométrico utilizado para avaliar a DMI foi a área percentual dos vasos marcados. Foram considerados cinco campos tumorais escolhidos aleatoriamente, sendo que cada um correspondeu a uma área total de 265041.03 micrômetros, em objetiva de 20x. Os valores representam a média da porcentagem relativa à área dos vasos em relação à área total analisada.

Tabela 1 – Relação dos anticorpos primários empregados nas reações imunoistoquímica, destacando-se os clones, controles positivos das reações, diluições utilizadas, padrões de marcação esperados e critérios para avaliação das reações. Botucatu, 2011.

Anticorpo primário	Fabricante	Clone	Controle Positivo Tecido de cão	Diluição	Localização da marcação	Tipo de avaliação
c-KIT (CD117)	DakoCytomation	Policlonal	Mastócitos Dermatite alérgica	1:400	Membrana/ citoplasma	Padrão marcação[1]
Ki-67	DakoCytomation	MIB-1	Linfonodo	1:50	Nuclear	Número de células marcadas[2]
Caspase-3 clivada	Neomarkers	Asp 175	Linfonodo	1:50	Nuclear	% células marcadas
Anti-fator de Von Willebrand	DakoCytomation	Policlonal	Hemangiossarcoma	1:2000	Citoplasma	Área vascular (%)

1 – de acordo com Webster et al. (2004)
2 – de acordo com Webster et al. (2007)

Seguimento clínico

Os cães foram acompanhados durante o período mínimo de um ano, para recidiva, metástase e tempo de sobrevida. Os cães foram classificados como vivo e sem evidência da doença, óbito em conseqüência do MCT cutâneo ou óbito por causas não relacionadas à neoplasia. O tempo de sobrevida foi definido como o tempo desde o diagnóstico até a morte pelo MCT ou eutanásia em consequência de doença progressiva. Os critérios para os casos censurados foram: (1) cães que estavam vivos ao final do tempo de observação e (2) cães que morreram por causas não relacionadas ao MCT cutâneo.

Análise estatística

O teste de Qui-quadrado (grau de liberdade 1) ou o teste exato de *Fisher* foi aplicado para avaliar a força de associação entre a graduação histológica (Patnaik et al., 1984; Kiupel et al., 2010) e as análises de expressão protéica dos diferentes anticorpos utilizados. As funções de sobrevida foram calculadas

empregando-se o método de Kaplan-Meier. O teste *Log-rank* foi empregado para comparação das funções de sobrevida com as graduações histológicas (Patnaik et al., 1984; Kiupel et al., 2010), DMI e padrão de marcação da proteína KIT (Webster et al., 2004) e índice apoptótico. Todas as análises estatísticas consideraram o nível de significância de 5% e o *software* de análise utilizado foi o *GraphpadPrism* versão 3.0.

RESULTADOS

Foram acompanhados 20 cães portadores de MCT cutâneo, os quais totalizaram 28 tumores. Histologicamente, de acordo com Patnaik et al. (1984), dois (10%) tumores foram de grau 1, 16 (80%) de grau 2 e dois (10%) de grau 3. Segundo o sistema de graduação descrito por Kiupel et al. (2010), 14 (70%) foram de baixo grau e seis (30%) de alto grau de malignidade. O padrão de marcação citoplasmático da proteína KIT foi visto em 12 (60%) dos tumores, enquanto que oito (40%) apresentaram padrão membranoso. Seis (46%) tumores apresentaram número de células positivas para Ki-67 inferior a 23, sete (54%) apresentaram mais de 23 células positivas por campo e outras setes foram desconsideradas por não haver marcação de mastócitos neoplásicos, tampouco de queratinócitos, que são controle interno da reação e evidenciam a sensibilidade desta proteína ao formol. A positividade para a proteína Ki-67 foi estatisticamente diferente de acordo com os padrões de marcação da proteína KIT (Tabela 2). A DMI variou de 0,50% a 17,81% (5,74±5,70). Baseando-se no valor médio obtido, as amostras com valores abaixo e acima deste foram consideradas como baixa DMI e alta DMI, respectivamente. Dessa forma, houve correlação estatística entre a DMI e a classificação histológica proposta por Kiupel et al. (2010), uma vez que a maioria dos tumores com baixa DMI foram considerados de baixo grau de malignidade (11/12) (Figura 1). Não houve correlação entre a expressão de caspase-3 e as classificações utilizadas.

Tabela 2. Número de amostra, média e desvio padrão da DMI e expressão de caspase-3 em amostras de MCT cutâneo canino de acordo com as classificações de Patnaik et al. (1984), Webster et al. (2004) e Kiupel et al. (2010).

Variáveis	Grau histológico (Kiupel et al., 2010)		Grau histológico (Patnaik et al., 1984)			Localização de KIT (Webster et al., 2004)	
N	Baixo grau	Alto grau	Grau 1	Grau 2	Grau 3	Membranosa	Citoplasmática
DMI	14	6	2	16	2	8	12
Mediana	1,95	13,26	3,99	2,69	15,39	2,19	4,33
< valor	0,50	3,55	1,63	0,50	12,98	0,50	0,79
> valor	15,48	17,81	6,36	15,48	17,81	15,48	17,81
Caspase-3	5	2	0	6	1	5	2
Mediana	4,01	2,05	-	3,11	1,90	4,01	2,05
< valor	1,77	1,90	-	1,77	-	1,77	1,90
> valor	48,72	2,20	-	48,72	-	48,72	2,20

* Mediana da área correspondente aos vasos, em porcentagem, referente aos campos avaliados.

Quanto às características clínicas, observou-se ulceração em sete (35%) casos. Houve correlação entre a ulceração e o sistema de classificação histológica proposto por Kiupel et al. (2010) ($p<0,05$). Os tumores ulcerados, em sua maioria (5/7), foram considerados de alto grau de malignidade, enquanto que os tumores sem ulceração foram de baixo grau de malignidade. Além disso, 5/7 dos tumores ulcerados apresentaram padrão citoplasmático de marcação da proteína KIT. Houve associação entre o número de tumores e o sistema de classificação proposto por Kiupel et al. (2010) ($p<0,05$), onde todos os tumores múltiplos foram considerados de baixo grau de malignidade. Não houve correlação do número de tumores com o sistema de graduação estabelecido por Patnaik et al. (1984) e padrão de marcação da proteína KIT.

Também não houve relação entre as variáveis patológicas e a idade, sexo e raça, tampouco em relação à localização, TET, tamanho e ocorrência de recidivas e/ou metástases.

A idade dos animais variou de 60 a 168 meses, com média de 100 meses (±24) e 60% (12/20) eram machos e 40% (8/20) fêmeas. Observou-se que 85% (17/20) dos animais eram de raças definidas, como Boxer (5/17), Labrador (3/17), Pit Bull Americano (3/17), Fila Brasileiro (2/17), Teckel (1/17), Pinscher (1/17), Poodle (1/17), Dogue Alemão (1/17) e 15% (3/17) sem raça definida. Os tumores localizavam-se nos membros (14/28), tórax (8/28), cabeça (3/28), bolsa escrotal (1/28), cauda (1/28) e vulva (1/28). O TET variou de 5 a

1080 dias (Mi = 150 dias). As lesões eram de distintos tamanhos, de consistência firme a macia. O tamanho das lesões variou de 1 a 640 cm^3 (Mi = 39 cm^3). Grande parte das amostras com tamanho inferior a mediana foi considerada de baixo grau de malignidade (10/13). Houve metástase para linfonodo regional em 8% dos animais e recidiva local em 55% (11/20) dos animais. A maioria dos animais (9/11) que tiveram recidivas possuía localização citoplasmática da proteína KIT.

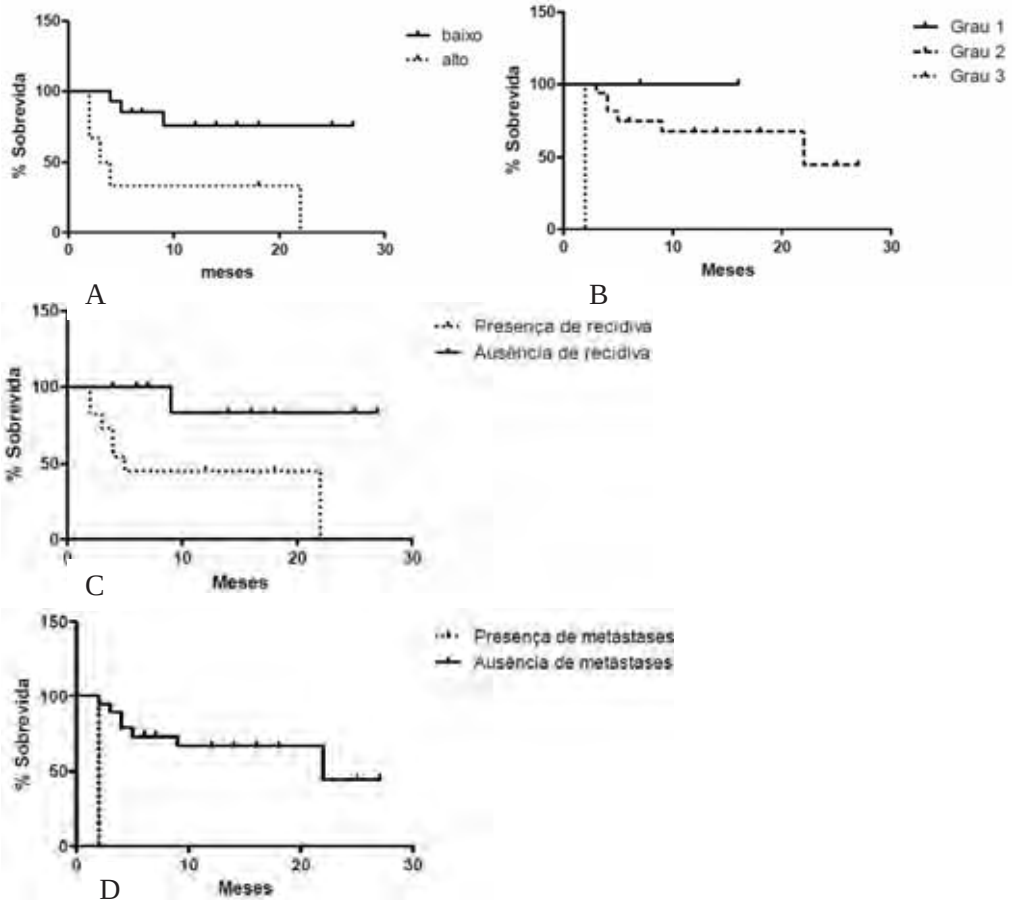

Figura 1 – Curvas obtidas pela análise de Kaplan-Meier para sobrevida global estratificada por: (A) Classificação dos MTCs de acordo com Kiupel et al. (2010); (B) Classificação dos MTCs de acordo com Patnaik et al. (1984); (C) Ocorrência de recidiva; (D) Ocorrência de metástase.

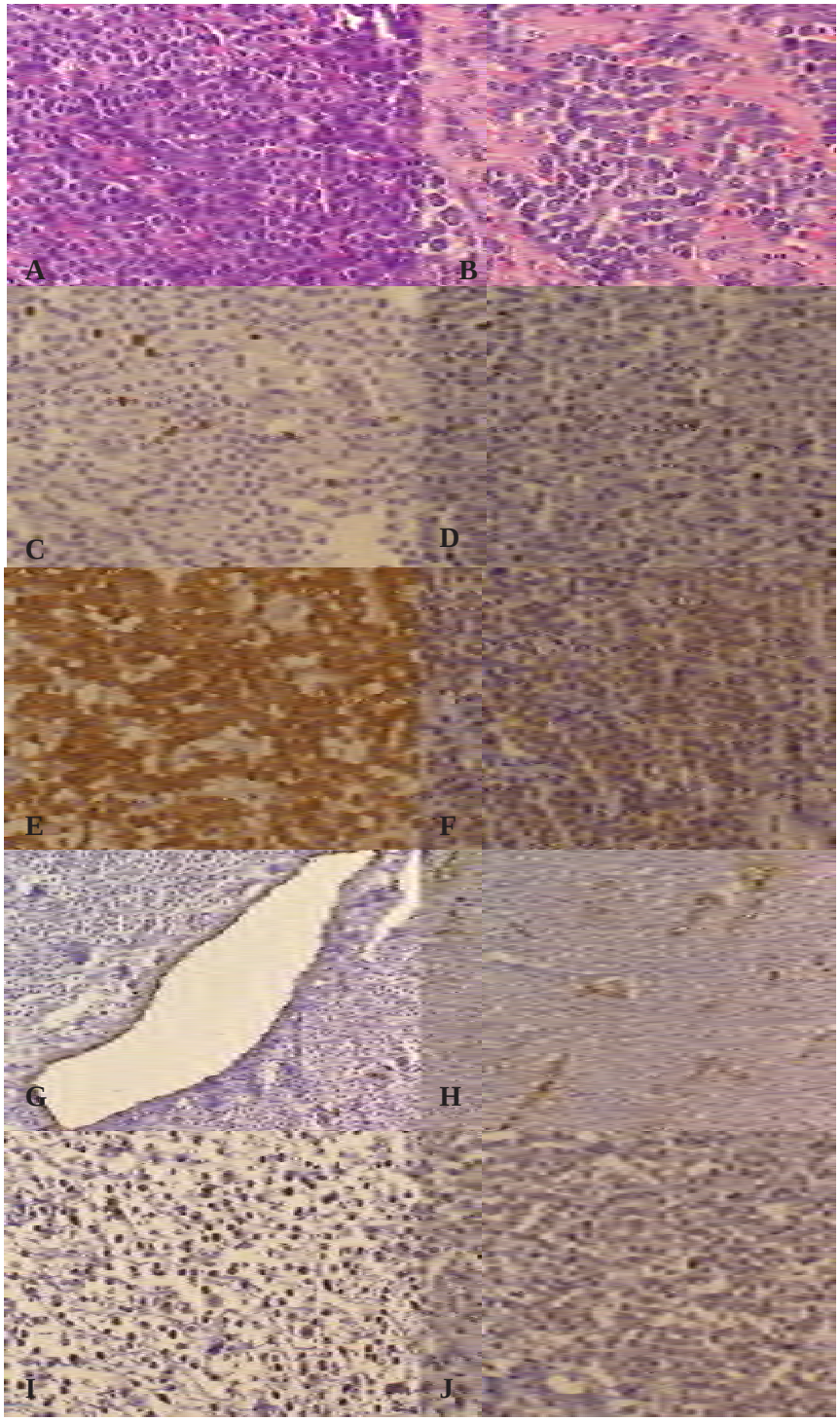

Figura 2. MCT cutâneo canino, distintos padrões de marcação de acordo com o grau histológico. A, baixo grau de malignidade. HE, obj 40x. B, alto grau de malignidade. HE, obj, 40x. C, imunomarcação de Ki-67 (<23 células). DAB, obj 40x. D, imunomarcação de Ki-67 (>23 células). DAB, obj 40x E, Padrão perimembranoso de marcação para c-kit. DAB, obj 40x. F, Padrão citoplasmático de marcação para c-kit, DAB, obj 40x. G, H, imunomacação com anticorpo anti-Fator VIII. DAB, obj 20x. I, J, imunomarcação com anticorpo anti-caspase-3. DAB, obj 20x.

Tabela 3 - Correlação entre as variáveis clínico-patológicas e os sistemas de classificação utilizados no diagnóstico do MCT cutâneo canino. Botucatu, 2011.

Variáveis	MCT cutâneo canino (N = número de amostras)									
	Grau histológico Patnaik et al. (1984)				Grau histológico Kiupel et al. (2010)			Localização da proteína KIT Webster et al. (2004)		
	1	**2**	**3**	***p****	**Baixo**	**Alto**	***p****	**Membranoso**	**Citoplasmático**	***p****
Idade										
≤ 100 meses	2	7	1	>0,05	8	2	>0,05	5	5	>0,05
> 100 meses	0	9	1		6	4		3	7	
Sexo										
Macho	2	9	1	>0,05	9	3	>0,05	5	7	>0,05
Fêmea	0	7	1		5	3		3	5	
Raça										
Boxer	0	5	0		4	1		3	2	
Outras raças	2	9	1	>0,05	8	4	>0,05	3	9	>0,05
SRD	0	2	1		2	1		2	1	
TET*										
< 150 dias	1	7	2	>0,05	5	5	>0,05	2	8	>0,05
≥ 150 dias	1	9	0		9	1		6	4	
Tamanho										
< 39 cm^3	2	8	0	>0,05	8	2	>0,05	2	8	>0,05
≥ 39 cm^3	0	8	2		6	4		6	4	
Ulceração										
Sim	0	6	1	>0,05	2	5	**<0,05**	2	5	>0,05
Não	2	10	1		12	1		6	7	
Número de tumores										
Único	1	9	2	>0,05	6	6	**<0,05**	4	8	>0,05
Múltiplos	1	7	0		8	0		4	4	
Ki-67										
< 23	0	6	0	>0,05	6	0	>0,05	5	1	**<0,05**
> 23	1	5	1		3	4		1	6	
IM†										
< 5	2	13	0	**<0,05**	14	1	**<0,05**	7	8	>0,05
> 5	0	3	2		0	5		1	4	
DMI‡										
< 5,74%	1	11	0	>0,05	11	1	**<0,05**	6	6	>0,05
≥ 5,74%	1	5	2		3	5		2	6	
Metástase										
Sim	0	0	1	>0,05	0	1	>0,05	0	1	>0,05
Não	2	16	1		14	5		8	11	
Recidiva										
Sim	0	9	2	>0,05	6	5	>0,05	2	9	>0,05
Não	2	7	0		8	1		6	3	

***Tempo de evolução tumoral**
† Índice mitótico
‡ Densidade microvascular intratumoral

DISCUSSÃO

Os resultados deste estudo relacionaram dados epidemiológicos, TET, localização, tamanho, número e aspecto tumoral, taxas de recidiva, metástase e sobrevida, grau histológico, índice mitótico, expressão de Ki-67, proteína KIT,

caspase-3 e fator de Von Willebrand e a correlação entre estes parâmetros em cães acometidos por MCT cutâneo.

Os animais tinham entre 60 a 168 meses, com média de 100 meses. Em geral o MCT acomete cães de meia idade a idosos, conforme descrito por Furlani et al. (2008). Alguns autores afirmam que cães da raça Boxer apresentam o MCT quando mais jovens, e em geral, estes tumores são menos agressivos, ou seja, bem ou moderadamente diferenciados, o que lhes confere um melhor prognóstico (MURPHY & BREARLEY, 2008; WELLE et al., 2008). Entretanto, no presente estudo, a maioria dos cães da raça Boxer acometidos tinham idade avançada, o que discorda dos dados descritos em literatura quanto à predisposição etária. Em contrapartida, corroborando com estes autores, todos os cães da raça Boxer apresentaram tumores moderadamente diferenciados baseando-se nos critérios descritos por Patnaik et al. (1984) e quando utilizou-se a classificação histológica proposta por Kiupel et al. (2010), apenas um animal apresentou tumor de alto grau de malignidade. Além disso, o maior acometimento de cães da raça Boxer reforça a predisposição descrita na literatura (THAMM & VAIL, 2007).

Laufer-Amorim (2011) observou que cadelas apresentaram MCTs de menor grau de malignidade. Entretanto, não foi possível fazer esta mesma observação nestes animais, uma vez que tanto os machos quanto as fêmeas apresentaram em sua maioria tumores moderadamente diferenciados e de baixo grau de malignidade. London e Seguin (2003) afirmam não existir predisposição sexual ao MCT cutâneo canino, o que foi observado em nosso estudo, sendo 12 machos e oito fêmeas.

O TET variou de 5 a 1080 dias (Mi = 150 dias) e a maioria dos animais (9/10) que apresentaram TET superior a 150 dias tiveram tumores de baixo grau de malignidade e tumores bem ou moderadamente diferenciados, de acordo com os dois critérios de classificação histológica. Estes achados corroboram com os relatos de outros autores, que afirmam que MCTs com crescimento lento (superior a seis meses) geralmente se comportam de forma benigna, enquanto tumores com tempo de evolução inferior a seis meses em geral são mais agressivos e culminam em menor tempo de sobrevida (FURLANI et al., 2008).

Em nosso estudo, a localização anatômica não foi estatisticamente considerada um fator prognóstico importante, entretanto, os dois animais com neoplasia em vulva e bolsa escrotal apresentaram tumores de alto grau e vieram a óbito em menos de quatro meses. Há controversa na literatura quanto ao valor prognóstico da localização anatômica. Alguns autores afirmam que os tumores em leito ungueal, cavidade oral, focinho e regiões inguinal, prepucial, perineal e outras junções mucocutâneas são muitas vezes associados a um prognóstico mais reservado e que estes tendem a apresentar comportamento maligno, independentemente da classificação histológica, sendo mais aptos a apresentar recidivas ou metástases, comparativamente àqueles localizados em outras regiões (GIEGER et al., 2003; THAMM & VAIL, 2007; MURPHY & BREARLEY, 2008; DALECK, 2009). Porém, em um estudo recente, os autores não notaram correlação entre a localização do MCT em cavidade oral ou região perioral e a sobrevida (HILLMAN et al., 2010). Outros estudos questionam o significado deste parâmetro, pois não observaram pior prognóstico em tumores em região inguinal ou perineal, considerando-se tempo livre de doença e sobrevida e os autores afirmaram que em grande parte dos estudos publicados não houve correlação estatística significativa e as conclusões basearam-se apenas na observação clínica (KIUPEL et al., 2005; SFILIGOI et al., 2005).

A correlação entre a presença de ulceração e o grau de malignidade pode ser conseqüência de uma elevada taxa de proliferação celular, acompanhada por aporte sanguíneo insuficiente. É aceito que a angiogênese é importante para a progressão tumoral (FOLKMAN et al., 1971). Entretanto, segundo Ribatti & Crivellato (2011), os vasos sanguíneos tumorais possuem alterações funcionais e estruturais, quanto à forma, tamanho e ramificações, o que pode prejudicar a perfusão tecidual na periferia tumoral e levar a ulceração. Estes achados são semelhantes aos descritos por Gil da Costa et al. (2007), que observaram correlação entre a ulceração e a taxa de proliferação celular e expressão aberrante da proteína KIT, ambos importantes na diferenciação e progressão tumoral. Além disso, outros autores também descreveram a relação entre tumores mais agressivos e áreas de ulceração (MURPHY & BREARLEY, 2008).

Houve correlação entre o número de tumores e o grau histológico de acordo com Kiupel et al. (2010), sendo que os tumores múltiplos foram

considerados de baixo grau de malignidade. Estes achados são semelhantes aos descritos por Mullins et al. (2006) e Preziosi et al. (2007) no que se refere ao comportamento biológico do tumor. Estes autores afirmam que os animais com tumores múltiplos apresentam baixa taxa de metástase e prognóstico favorável em relação à sobrevida. Porém, nossos resultados são divergentes dos obtidos por Kiupel et al. (2005), que observaram pior prognóstico em cães com tumores múltiplos quando comparados a tumores únicos e recomendam que seja realizado tratamento adicional, além da cirurgia para estes casos. Em nosso estudo, não houve relação entre a sobrevida e o número de tumores, o que corrobora com os resultados de um estudo realizado com 280 casos de MCT cutâneo canino, no qual outros autores também não observaram correlação entre estes parâmetros (MURPHY et al., 2006).

A associação obtida entre a DMI e o sistema de classificação proposto por Kiupel et al. (2010) destaca o papel da angiogênese na diferenciação e progressão tumoral. Entretanto, o mesmo não foi observado por Badurek et al. (2009),que concluíram que a DMI não se correlacionou com os graus histológicos, porém, a comparação foi feita com os critérios propostos por Patnaik et al. (1984). Preziosi et al. (2004) demonstraram que a DMI é um fator prognóstico importante quanto ao comportamento biológico do MCT cutâneo canino. Além disso, estes autores concluíram que este parâmetro se correlaciona a outras variáveis histopatológicas que também possuem valor prognóstico, como invasividade e índice mitótico.

A expressão aberrante da proteína KIT se correlacionou estatisticamente com a positividade celular para o Ki-67. Esses resultados concordam com os obtidos por Gil da Costa et al. (2007) e Webster et al. (2007), que acreditam que uma das consequências de mutações no proto-oncogene *c-Kit* e por conseguinte, expressão aberrante da proteína KIT seja o aumento na proliferação celular. A proteína KIT é um receptor para o fator de crescimento para mastócitos, uma citocina que estimula o crescimento e diferenciação dos mastócitos. Porém, na presença de mutação, há produção de proteína KIT mesmo na ausência de seu ligante, o que culmina em proliferação de mastócitos neoplásicos (WELLE et al., 2008).

Houve recidiva em 55% (11/20) dos casos e este parâmetro apresentou correlação significativa com a sobrevida, assim como foi descrito

por Séguin et al. (2006), que observaram sobrevida mais curta em cães com recidiva local. Apesar de não existir valor estatístico entre a ocorrência de recidiva e o padrão de marcação da proteína KIT, foi possível notar predomínio do padrão citoplasmático nestas amostras (9/11). Da mesma forma, Kiupel et al. (2004) também associaram este padrão a maiores taxa de recidiva e tempo de sobrevida mais curto.

O tempo de sobrevida se correlacionou também aos graus histológicos de acordo com os dois sistemas de graduação histológica utilizados, conforme descrito e amplamente aceito na literatura (PATNAIK et al., 1984; KIUPEL et al., 2010). Segundo Kiupel et al. (2010), os tumores de alto grau de malignidade tiveram tempo de sobrevida médio inferior a 4 meses e em nosso estudo isso foi observado na maioria dos animais com esse grau histológico, a exceção de um cão da raça Boxer com tumor de alto grau, contagem de células positivas para Ki-67 superior a 23 e padrão citoplasmático da proteína KIT. Esse animal ilustra bem a dificuldade em prever o comportamento biológico do MCT, pois apesar de apresentar diversos marcadores prognósticos negativos acima citados, ser uma fêmea castrada e ter um tumor ulcerado, apresentou sobrevida de 22 meses.

Houve metástase para linfonodo regional em 8% dos animais e este dado teve correlação com a taxa de sobrevida. Este dado corrobora com os descritos por. Welle et al. (2008). Porém, é possível que este valor tenha sido subestimado, uma vez não foi feita citologia de baço e fígado, conforme recomendado por Stefanello et al. (2009). De acordo com um estudo recente realizado com cães com MCT cutâneo (BOOK et al., 2011), a ultrassonografia é uma técnica com sensibilidade de apenas 43% e 0% na identificação de metástases em baço e fígado, respectivamente, o que pode ter inferido em falha no diagnóstico de metástases à distância.

CONCLUSÃO

Embora os resultados de nosso estudo confirmem dados de pesquisas anteriores que demonstram o valor prognóstico do grau histológico no MCT cutâneo canino, este parâmetro não deve ser avaliado isoladamente, mas sim em conjunto com a expressão da proteína KIT, DMI, proliferação celular,

presença de ulceração, número de tumores e ocorrência de recidivas e metástases.

BIBLIOGRAFIA

BADUREK, I.; SOBCZAK-FILIPIAK, M.; WÓDKIEWICZ Y, M.; SKRZYPCZAK, M.; MALICKA, E. Prognostic value of intratumoural vessel density in cutaneous mast cell tumours. *Journal of Comparative Pathology*, n. 4, v. 141, p. 280, 2009.

BOOK, A.P.; FIDEL, J; WILLS, T.; BRYAN, J.; SELLON, R.; MATTON, J. Correlation of ultrasound findings liver anda spleen cytology, and prognosis in the clinical staging of high metastatic risk canine mast cell tumors*. Veterinary Radiology & Ultrasound*, n. 5, v. 52, p. 548-554, 2011.

DALECK, C.R.; ROCHA, N.S.; FURLANI, J.M.; CESAR, J.R.F. Mastocitoma. In: DALECK, C.R.; NARDI, A.B.; RODASKI, S. *Oncologia em cães e gatos***.** São Paulo: Roca, 2009. p. 282-291.

FOLKMAN, J. Tumor angiogenesis: therapeutic implications. *The Nem England Journal of Medicine*, v. 18, p. 1182-1186, 1971.

FOX, S.B. Tumour angiogenesis and prognosis. *Histopathology*, v.30, p.294-301, 1997.

FURLANI, J.M.; DALECK, C.R.; VICENTI, F.A.M.; NARDI, A.B.; PEREIRA, G.T.; SANTANA, A.E.; EURIDES, D.; SILVA, L.A.F. Mastocitoma canino: estudo retrospectivo. *Ciência Animal Brasileira*, v. 9, p. 242, 250, 2008.

GIEGER, T.L.; THEON, A.P.; WERNER, J.A.; MCENTEE, M.C.; RASSNICK, K.M.; DECOCK, H.E.V. Biologic behavior and prognostic factors for mast cell tumors of the canine muzzle: 24 Cases (1990–2001). *Journal of Veterinary Internal Medicine*, v. 17, p. 687-692, 2003.

GIL DA COSTA, R.M.; MATOS, E.; REMA, A.; LOPES, C.; PIRES, M.A.; GÄRTNER, F. CD117 immunoexpression in canine mast cell tumours: correlations with pathological variables and proliferation markers. *BioMedCentral Veterinary Research*, n. 3, v. 19, p. 1-7, 2007.

HILLMAN, L.A.; GARRETT, L.D.; LORIMIER, L.; CHARNEY, S.C.; BORST, L.B.; FAN, T.M. Biological behavior of oral and perioral mast cell tumors in dogs: 44 cases (1996–2006). *Journal of the American Veterinary Medical Association*, n. 8, v. 237, p. 936-942, 2010.

KIUPEL, M.; WEBSTER, J.D.; KANEENE, J.B.; MILLER, R.; YUZBASIYAN-GURKAN, V. The use of Kit and tryptase expression patterns as prognostic tools for canine cutaneous mast cell tumors. *Veterinary Pathology*, v.41, p.371-377, 2004.

KIUPEL, M.; WEBSTER, J.D.; MILLER, R.A.; KANEENE, J.B. Impact of tumour depth, tumour location and multiple synchronous masses on the prognosis of canine cutaneous mast cell tumours. *Journal of veterinary medicine. A, Physiology, pathology, clinical medicine***,** v. 52, p. 280–286, 2005.

KIUPEL, M.; WEBSTER, J.D.; BAILEY, K.L.; BEST, S.; DELAY, J.; DETRISAC, C.J.; FITZGERALD, S.D.; GAMBLE, D.; GINN, P.E.; GOLDSCHMIDT, M.H.; HENDRICK, M.J.; HOWERTH, E.W.; JANOVITZ, E.B.; LANGOHR, I.; LENZ, S.D.; LIPSCOMB, T.P.; MILLER, M.A.; MISDORP, W.; MOROFF, S.; MULLANEY, T.P.; NEYENS, I.; O'TOOLE, D.; RAMOS-VARA, J.; SCASE, T.J.; SCHULMAN, F.Y.; SLEDGE, D.; SMEDLEY, R.C.; SMITH, K.; SNYDER, P.W.; SOUTHORN, E.; STEDMAN, N.L.; STEFICEK, B.A.; STROMBERG, P.C.; VALLI, V.E.; WEISBRODE, S.E.; YAGER, J.; HELLER, J.; MILLER, R. Proposal of a two-tier histologic grading system for canine cutaneous mast cell tumors to more accurately predict biological behavior. *Veterinary Pathology*, v. 48, p. 147-55, 2010.

KRICK, E.L.; BILLINGS, A.P.; SHOFER, F.S.; WATANABE, S.; SORENMO, K.U. Cytological lymph node evaluation in dogs with mast cell tumours: association with grade and survival. *Veterinary and Comparative Oncology*, n. 7, v. 2, p. 130–138, 2009.

LAUFER AMORIM, R. *Biomarcadores prognósticos em mastocitomas cutâneos caninos, avaliação em lâminas de arranjo de matriz tecidual (TMA).* 2011. 61f. Tese (Livre Docente) - Faculdade de Medicina Veterinária e Zootecnia, Universidade Estadual Paulista, Botucatu.

LONDON, C.A. & SEGUIN, B. Mast cell tumors in the dog. *Veterinary Clinics of Small Animal*, v.33, p.473-489, 2003.

MULLINS, M.N.; DERNELL, W.S.; WITHROW, S.J.; EHRHART, E.J.; THAMM, D.H.; LANA, S.E. Evaluation of prognostic factors associated with outcome in dogs with multiple cutaneous mast cell tumors treated with surgery with and without adjuvant treatment: 54 cases (1998–2004). *Journal of the American Veterinary Medicine Association*, n. 1, v. 228, p. 91-95, 2006.

MURPHY, S.; SPARKES, A.H.; BLUNDEN, A.S.; BREARLEY, M.J.; SMITH, K.C. Effects of stage and number of tumours on prognosis of dogs with cutaneous mast cell tumours. *Veterinary Record*, v. 158, p.287-291, 2006.

MURPHY, S.; BREARLEY, M.J. Mast cell tumors. In: ARGYLE, D.J.; TUREK, M.M.; BREARLEY, M.J. *Decision making in small animal oncology.* Singapore: Blackwell, 2008. P. 147-158.

NORTHRUP, N.C.; HOWERTH, E.W.; HARMON, B.G.; BROWN, C.A.; CARMICHEAL, K.P.; GARCIA A.P.; LATIMER, K.S.; MUNDAY, J.S.; RAKICH, P.M.; RICHEY, L.J.; STEDMAN, N.L.; GIEGER, T.L. Variation among pathologists in the histologic grading of canine cutaneous mast cell tumors with uniform use of a single grading reference. *Journal of Veterinary Diagnostic Investigation*, v. 17, p. 561–564, 2005.

PATNAIK, A.K.; EHLER, W.J.; MACEWEN, E.G. Canine cutaneous mast cell tumors: morphologic grading and survival time in 83 dogs. *Veterinary Pathology*, v.21, p.469-474, 1984.

PINCZOWSKI, P.; TORRES-NETO, R.; FABRIS, V.E.; LAUFER-AMORIM, R. Mastocitoma cutâneo canino: variação da graduação histopatológica entre patologistas. *Clínica Veterinária*, ano XIII, n.77, 2008.

PORTER, A.G. & JANICKE, R.U. Emerging roles of caspase-3 in apoptosis. *Cell Death and Differentiation*, v.6, p.99-104, 1999.

PREZIOSI, R.; SARLI, G.; PALTRINIERI, M. Multivariate survival analysis of histological parameters and clinical presentation in canine cutaneous mast cell tumours. *Veterinary Research Communications*, v. 31, p. 287–296, 2007.

RIBATTI, D.; CRIVELLATO, E. Mast cells, angiogenesis and cancer. *Advances in Experimental Medicine and Biology*, v. 716, p. 270-288, 2011.

ROMANSIK, E.M.; REILLY, C.M.; KASS, P.H.; MOORE, P.F.; LONDON, P.F. Mitotic index is predictive for survival for canine cutaneous mast cell tumors. *Veterinary Pathology*, v.44, p.335-341, 2007.

SCASE, T.J.; EDWARDS, D.; MILLER, J.; HENLEY, W.; SMITH, K.; BLUNDEN, A.; MURPHY, S. Canine mast cell tumors: correlation of apoptosis and proliferation markers with prognosis. *Journal of Veterinary Internal Medicine*, v.20, p.151-158, 2006.

SEGUIN, B.; BESANCON, M.F.; MCCALLAN, J.L.; DEWE, L.L.; TENWOLDE, M.C.; WONG, E.K.; KENT, M.S. Recurrence rate, clinical outcome, and cellular

proliferation indices as prognostic indicators after incomplete surgical excision of cutaneous grade II mast cell tumors: 28 Dogs (1994–2002). *Journal of Veterinary Internal Medicine***,** v. 20, p. 933–940, 2006.

SFILIGOI G.; RASSNICK, K.M.; SCARLETT, J.M.; NORTHRUP, N.C.; GIEGER, T.L. Outcome of dogs with mast cell tumors in the inguinal or perineal region versus other cutaneous locations: 124 cases (1990–2001). *Journal of the American Veterinary Medical Association*, n. 8, v. 226, 2005.

STEFANELLO, D.; VALENTI, P.; FAVERZANI, S.; BRONZO, V.; FIORBIANCO, V.; PINTO DA CUNHA, N.; ROMUSSI, S.; CANTATORE, M.; CANIATTI, M. Ultrasound-guided cytology of spleen and liver: a prognostic tool in canine cutaneous mast cell tumor. *Journal of Veterinary Internal Medicine*; v. 23, p. 1051–1057, 2009.

THAMM, D.H. & VAIL, D.M. Mast cell tumors. In: WITHROW, S.J. & VAIL, D.M. *Small Animal Clinical Oncology*. 4 ed. Philadelphia: WB Saunders, 2007. p.402-424.

WEBSTER, J.D.; KIUPEL, M.; KANEENE, J.B.; MILLER, R.; YUZBASIYAN-GURKAN, V. The use of KIT and tryptase expression patterns as prognostic tools for canine cutaneous mast cell tumors. *Veterinary Pathology*. v. 41, p. 371-7, 2004.

WEBSTER, J.D.; YUZBASIYAN-GURKAN, V.; MILLER, R.A.; KANEENE, J.B.; KIUPEL, M. Cellular proliferation in canine cutaneous mast cell tumors: associations with c-KIT and its role in prognostication**.** *Veterinary Pathology*, v.44, p.298-308, 2007.

WEBSTER, J.D.; YUZBASIYAN-GURKAN, V.; THAMM, D.H.; HAMILTON, E.; KIUPEL, M. Evaluation of prognostic markers for canine mast cell tumors treated with vinblastine and prednisone. *BMC Veterinary Research*, v.4, p.32, 2008.

WELLE, M.M.; BLEY, C.R.; HOWARD, J.; RÜFENACHT, S. Canine mast cell tumours: a review of the pathogenesis, clinical features, pathology and treatment. *Veterinary Dermatology*, v. 19, p. 321–339, 2008.

WHITE, C.R.; HOHENHAUS, A.E.; KELSEY, J.; PROCTER-GRAY, E. Cutaneous MCTs: associations with spay/neuter status, breed, body Size, and phylogenetic cluster. *Journal of the American Animal Hospital Association*, v. 47, p. 210–216, 2011.

DISCUSSÃO GERAL

A abordagem clínica dos animais portadores de MCT é alvo de diversos estudos, tendo em vista o variável comportamento biológico que esta neoplasia pode apresentar. Nós investigamos o uso da US pelo método *Doppler* nestes animais e também correlacionamos entre si dados já consagrados como fatores prognósticos por outros autores. Dessa forma, resumimos nesses dois artigos científicos a importância e associação entre parâmetros clínicos, histológicos, moleculares e de diagnóstico de imagem.

Um dos principais focos de nossos estudos foi a avaliação da angiogênese, que foi estimada por meio de reação imunoistoquímica (DMI) e avaliação ultrassonográfica. A ausência de correlação entre a DMI e os vasos detectáveis no interior dos tumores possivelmente foi decorrente da diferença de sensibilidade entre as técnicas, conforme descrito por Ohlerth & Kaser-Hotz (2003).

Além disso, existem diversas modalidades de *Doppler*, tais como Doppler pulsado ou espectral, colorido e de amplitude (também chamado *Power Doppler*), os quais possuem sensibilidade em ordem crescente quanto a identificação de vasos intratumorais. Logo, é possível que estudos feitos com o uso de *Power Doppler* resulte em valores distintos dos obtidos por nós e em maior sensibilidade na detecção de fluxo lentos, lumen de pequenos vasos e avaliação qualitativa da perfusão (CARVALHO, 2009). Existem algumas técnicas em ascensão tanto em medicina veterinária quanto humana para determinar a angiogênese, como a tomografia e a US guiada por tomografia optica difusa (LI et al., 2011; ZHU et al., 2011). O PET SCAN (Positron Emition Tomography) é uma técnica de imagem que permite a detecção de metabolismo associado à glicose em casos de neoplasias antes que ocorram alterações anatômicas. Logo, este pode ser mais sensível que radiografia, US ou tomografia para a detecção de câncer (LEBLANC et al., 2009). Dessa forma, a ausência de correlação observada em nosso estudo entre estes dois métodos utilizados para mensurar a vascularização tumoral não diminui a importância deste mecanismo, mas sim reforça a necessidade da busca por novas técnicas, que sejam mais sensíveis.

Algumas destas técnicas podem ser inclusive usadas para o estadiamento do paciente, o qual é alvo de tanta controvérsia em animais com MCT, uma vez que o PET SCAN por exemplo, identifica focos de metabolismo tumoral no organismo do animal. Isso provavelmente melhoraria a detecção de metástases em linfonodos, baço, fígado ou medula, pois a interpretação do exame citológico oriundo destes locais é um dos principais pontos questionados durante o estadiamento clínico dos cães, uma vez que os mastócitos ocorrem normalmente nestes locais.

A correlação observada entre a DMI e o grau histológico de acordo com a classificação de Kiupel et al. (2010) sustenta a influência e participação da angiogênese na diferenciação e progressão tumoral, conforme descrito por Folkman et al. (1971). De acordo com literatura, a imunoexpressão da proteína KIT e também de Ki-67 são associados ao grau histológico no MCT cutâneo canino (GIL DA COSTA et al., 2007). Nós observamos correlação entre estas duas proteínas. É esperado que mutações no gene *c-KIT* levem a expressão aberrante da proteína KIT e este quando mutado, pode ser ativado mesmo na ausência de seu ligante, o que culmina em crescimento e diferenciação de mastócitos (WELLE et al., 2008). Além disso, esta correlação entre expressão de KIT e Ki-67 reforça a importância da descrição do número de figuras de mitose nos laudos histopatológicos de MCT cutâneo canino, já que houve correlação entre a expressão de Ki-67 e o IM em nosso estudo e outros pesquisadores já descreveram a correlação do IM com o prognóstico dos animais.

Ao longo do acompanhamento dos animais deste estudo foi possível observar que a classificação proposta por Kiupel et al. (2010) foi mais coerente com a evolução clínica dos animais do que a classificação proposta por Patnaik et al. (1984).

A metodologia utilizada destacou a importância de determinados parâmetros clínicos durante a abordagem de um paciente oncológico. Neste contexto merecem destaque a presença de ulceração, o número de tumores e a ocorrência de recidiva ou metástases. Tanto em medicina humana quanto veterinária, os tumores ulcerados são associados a um grau de malignidade mais alto. Quanto ao número de tumores, os nossos dados são discordantes de resultados anteriores, descritos por outros autores, que relacionam tumores

múltiplos a um pior prognóstico (KIUPEL et al., 2005). Esse achado reforça a necessidade de uma reorganização do estadiamento clínico de cães com MCT, uma vez que a atual classificação determina que cães com tumores múltiplos são estádio 3 (THAMM & VAIL, 2007). Alguns autores afirmam que os tumores múltiplos não são lesões metastáticas, mas sim distintos focos primários (Niel et al., 2006).

Os dados referentes à recidiva demostram a necessidade de realização de cirurga radical em caso de MCT cutâneo, pois de acordo com Dobson e Scase (2007), tumores recidivantes tendem a apresentar crescimento mais rápido, invadem planos mais profundos e causam ulceração e dor. De acordo com estes autores, cães com recidiva local, apesar de tratamento agressivo, tem risco de óbito 4 vezes maior do que cães com tratamento agressivo na primeira ocorrência. Estas descrições corroboram com nossos resultados, uma vez que os animais com recidiva apresentaram tempo de sobrevida mais curto. É importante que seja feita a diferenciação entre um caso de recidiva e novos tumores, já que no primeiro caso, os tumores devem estar a menos de 10 cm da lesão primária.

A menor sobrevida observada nos casos de metástase destaca a importância da determinação da extensão da doença na abordagem inicial. Acreditamos que sempre que possível, apesar da ausência de linfoadenomegalia, devemos puncionar os linfonodos regionais para investigar a presença de metástase. Book et al. (2011) recomendam que seja feita punção biopsia aspirativa do baço de cães acometidos por MCT agressivo independentemente de alterações ultrassonográficas no órgão. Em nossa opinião, existem alguns critérios a serem considerados, tais como: experiência do operador, comportamento do animal, estado clínico e experiência do patologista. Neste contexto, é importante mencionar novamente o advento de outras técnicas de imagem como o PET SCAN que possivelmente podem ser utilizados para aumentar a acurácia do diagnóstico de metástase esplênica.

Não observamos correlação entre os dados de resenha, como raça, idade e sexo, e os demais parâmetros. Entretanto, White et al. (2011) destacam maior predisposição de cães de raças grandes e gigantes. Possivelmente, esta maior ocorrência se relaciona aos níveis mais elevados do fator de crescimento semelhante a insulina 1(IGF-1), o qual é um ligante do

receptor tirosina quinase e promove proliferação e sobrevivência celular. Um estudo recente realizado com quase 26 mil cães portadores de distintos tumores de pele revelou que as raças mais acometidas são Labrador, Golden, Pastor Alemão, Boxer, Cocker, Poddle miniatura e Pinscher. Além disso, neste mesmo estudo os autores observaram maior ocorrência de mastocitoma em fêmeas castradas (VILLAMIL et al., 2011). Entretanto, este é um dado de difícil interpretação, uma vez que nos EUA grande parte da população canina é castrada precocemente. Apesar do maior risco descrito em fêmeas castradas em estudos estrangeiros, Laufer-Amorim (2011) observou que cadelas tendem a apresentar tumores bem diferenciados. Dessa forma, é possível que o estado reprodutivo não seja considerado um fator prognóstico negativo, assim como ocorre com a presença de tumores múltiplos.

Em relação à idade dos animais, nossos achados são semelhantes aos descritos na literatura, que descreve aumento no risco de desenvolvimento do MCT de acordo com avançada idade (FURLANI et al., 2009). Porém, é possível que este resultado tenha sido influenciado pela demora do proprietário em procurar atendimento veterinário, o que foi confirmado pelo tempo de evolução tumoral estimado. Alguns dos argumentos descritos pelos proprietários foram o desconhecimento da gravidade da afecção e a restrição financeira.

Não observamos associação entre a localização anatômica e o grau histológico e/ou outras variáveis. Entretanto, alguns autores afirmam que cães com tumores em região inguinal, perineal, prepucial, cavidade oral, focinho, leito ungueal e junções mucocutâneas são associados a um pior prognóstico.

CONCLUSÕES GERAIS

De acordo com a metodologia empregada, nós concluímos que:

- A DMI é um fator prognóstico a ser considerado em cães com MCT.
- Houve uma tendência de tempo de sobrevida curto nos casos nos quais foram detectados vasos intratumorais, mas a US não auxiliou na determinação do potencial de recidiva e metástase tumoral.
- Os graus histológicos, a ocorrência de recidivas e também de metástases foram os parâmetros que auxiliaram na determinação do prognóstico em relação a taxa de sobrevida.
- O sistema de classificação proposto por Kiupel et al. (2010) foi mais fidedigno na determinação do prognóstico dos animais do que aquele descrito por Patnaik et al. (1984), uma vez que se correlacionou a um número maior de parâmetros.
- Clinicamente, as características mais importantes foram a presença de ulceração e o número de tumores.

REFERÊNCIAS

ABADIE, J.J.; AMARDEILH, M.A.; DELVERDIER, M.E. Immunohistochemical detection of proliferating cell nuclear antigen and Ki-67 in mast cell tumors from dogs. *Journal of the American Veterinary Medical Association*, v.215, p.1629-34, 1999.

BELLEI, M.H.M.; NEVES, D.S.; GAVA, A.; LIZ, P.P.; PILATI, C. Prevalência de neoplasias cutâneas diagnosticadas em caninos no estado de Santa Catarina, Brasil, no período entre 1998 a 2002. *Revista de Ciências Agroveterinárias*, v.5, n.1, p.73-79, 2006.

BOOK, A.P.; FIDEL, J; WILLS, T.; BRYAN, J.; SELLON, R.; MATTON, J. Correlation of ultrasound findings liver anda spleen cytology, and prognosis in the clinical staging of high metastatic risk canine mast cell tumors*. Veterinary Radiology & Ultrasound*, n. 5, v. 52, p. 548-554, 2011.

CARMELIET, P. & JAIN, R.K. Angiogenesis in cancer and other diseases. *Nature*, v.47, p.249-257, 2000.

CARVALHO, C.F.; ADDAD, C.A. Modos de processamento da imagem Doppler. In: CARVALHO, C.F. *Ultrassonografia Doppler em Pequenos Animais*. São Paulo: Roca, 2009. p.7-14.

CHEN, C.N.; CHENG, Y.M.; LIANG, J.T.; LEE, P.H.; HSIEH, F.J.; YUAN, R.H.; WANG, S.M.; CHANG, M.F.; CHANG, K.J. Color doppler vascularity index can predict distant metastasis and survival in colon cancer patients. *Cancer Research,* v.60, p.2892-2897, 2000.

DOBSON, J.M. & SCASE, T.J. Advances in the diagnosis and management of cutaneous mast cell tumours in dogs. *Journal of Small Animal Practice*, v.48, p.424-431, 2007.

DONNELLY, E.F.; GENG, L.; WOJCICKI, W.E.; FLEISCHER, A.C.; HALLAHAN, D.E. Quantified Power Doppler US of tumor blood flow correlates with microscopic quantification of tumor blood vessels. *Radiology*, v.219, p.166-170, 2001.

EICHHOLTZ-WIRTH, H. et al. Reduced expression of the ICE related protease CPP32 is associated with radiation-induced cisplatin resistance in HeLa cells. *British Journal of Cancer*, v.76, p. 1322–1327, 1997

ENDL, E. & GERDES, J. The Ki-67 protein: fascinating forms and an unknown function. *Experimental Cell Research*, v.257, p.231-237, 2000.

FOLKMAN, J. Tumor angiogenesis: therapeutic implications. *The Nem England Journal of Medicine*, v.18, p.1182-1186, 1971.

FOX, S.B. Tumour angiogenesis and prognosis. *Histopathology*, v.30, p.294-301, 1997.

FURLANI, J.M.; DALECK, C.R.; VICENTI, F.A.M.; NARDI, A.B.; PEREIRA, G.T.; SANTANA, A.E.; EURIDES, D.; SILVA, L.A.F. Mastocitoma canino: estudo retrospectivo. *Ciência Animal Brasileira*, v.9, p. 242-250, 2008.

GIL DA COSTA, R.M.; MATOS, E.; REMA, A.; LOPES, C.; PIRES, M.A.; GÄRTNER, F. CD117 immunoexpression in canine mast cell tumours: correlations with pathological variables and proliferation markers. *BioMedCentral Veterinary Research*, n.3, v.19, p.1-7, 2007.

HANAHAN, D. & FOLKMAN, J. Patterns and emerging mechanisms of the angiogenic switch during tumorigenesis. *Cell*, v.86, p.353–364, 1996.

HANNUN, Y.A. Apoptosis and the dilema of cancer chemotherapy. *Blood*, v.89, p.1845-1853, 1997.

KENT, M.S.; GRIFFEY, S.M.; VERSTRAETE, F.J.M.; NAYDAN, D.; BRUCE, B.S.; MADEWELL, R. Computer-assisted image analysis of neovascularization in thyroid neoplasms from dogs. *American Journal of Veterinary Research*, v.63, p.363-369, 2002.

KIUPEL, M. et al. The use of Kit and tryptase expression patterns as prognostic tools for canine cutaneous mast cell tumors. *Veterinary Pathology*, v.41, p.371-377, 2004.

KIUPEL, M.; WEBSTER, J.D.; MILLER, R.A.; KANEENE, J.B. Impact of tumour depth, tumour location and multiple synchronous masses on the prognosis of canine cutaneous mast cell tumours. *Journal of veterinary medicine. A, Physiology, pathology, clinical medicine,* v.52, p.280–286, 2005.

KIUPEL, M.; WEBSTER, J.D.; BAILEY, K.L.; BEST, S.; DELAY, J.; DETRISAC, C.J.; FITZGERALD, S.D.; GAMBLE, D.; GINN, P.E.; GOLDSCHMIDT, M.H.; HENDRICK, M.J.; HOWERTH, E.W.; JANOVITZ, E.B.; LANGOHR, I.; LENZ, S.D.; LIPSCOMB, T.P.; MILLER, M.A.; MISDORP, W.; MOROFF, S.; MULLANEY, T.P.; NEYENS, I.; O'TOOLE, D.; RAMOS-VARA, J.; SCASE, T.J.; SCHULMAN, F.Y.; SLEDGE, D.; SMEDLEY, R.C.; SMITH, K.; SNYDER, P.W.;

SOUTHORN, E.; STEDMAN, N.L.; STEFICEK, B.A.; STROMBERG, P.C.; VALLI, V.E.; WEISBRODE, S.E.; YAGER, J.; HELLER, J.; MILLER, R. Proposal of a two-tier histologic grading system for canine cutaneous mast cell tumors to more accurately predict biological behavior. *Veterinary Pathology*, v.48, p.147-55, 2010.

KRAJEWSKI, S. et al. Immunolocalization of the ICE/Ced-3-family protease, CPP32 (caspase-3), in non-Hodgkin's lymphomas, chronic lymphocytic leukemias, and reactive lymph nodes. *Blood*, v.89, p.3817-325, 1997.

LAUFER AMORIM, R. *Biomarcadores prognósticos em mastocitomas cutâneos caninos, avaliação em lâminas de arranjo de matriz tecidual (TMA).* 2011. 61f. Tese (Livre Docente) - Faculdade de Medicina Veterinária e Zootecnia, Universidade Estadual Paulista, Botucatu.

LEBLANC, A.K.; JAKOBY, B.W.; TOWNSEND, D.W.; DANIEL, G.B. FDG-PET imaging in canine lymphoma and cutaneous mast cell tumor. *Veterinary Radiology & Ultrasound*, v. 50, p. 215–223, 2009.

LEE, B.L.; KIM, W.H.; JUNG, J.; CHO, S.J.; PARK, J.W.; KIM, J.; CHUNG, H.Y.; CHANG, M.S.; NAM, S.Y. A hypoxia-independent up-regulation of hypoxia-inducible factor-1 by AKT contributes to angiogenesis in human gastric cancer. *Carcinogenesis*, v.29, p.44-51, 2008.

LI, J.; ZHAO, D.; JIANG H.; HUANG, Y.; LI, D.; WAN, Y.; X.; WANG, J. Assessment of tumor vascularization with functional computed tomography perfusion imaging in patients with cirrhotic liver disease. *Hepatobiliary & Pancreatic Diseases International*, v. 10, p.43-49, 2011.

LUONG, R.H.; BAER, K.E.; CRAFT, D.M.; ETTINGER, S.N.; SCASE, T.J.; BERGMAN, P.J. Prognostic significance of intratumoral microvessel density in canine soft-tissue sarcomas. *Veterinary Pathology*, v.43, p. 622-631, 2006.

MAIOLINO, P.; PAPPARELLA, S.; RESTUCCI, B.; DE VICO, G. Angiogenesis in squamous cell carcinomas of canine skin: an immunohistochemical and quantitative analysis. *Journal of Comparative Pathology*, v.123, p.117-121, 2001.

MURPHY, S.; BREARLEY, M.J. Mast cell tumors. In: ARGYLE, D.J.; TUREK, M.M.; BREARLEY, M.J. *Decision making in small animal oncology***.** Singapore: Blackwell, 2008. P. 147-158.

NAKAGAWARA, A.; NAKAMURA, Y.; IKEDA, H.; HIWASA, T.; KUIDA, K.; SU, M.S.; ZHAO, H.; CNAAN, A.; SAKIYAMA, S. High levels of expression and nuclear localization of interleukin-1 b converting enzyme (ICE) and CPP32 in favorable human neuroblastomas. *Cancer Research*, v.57, p. 4578–4584, 1997.

NIEL, E.A.; PRINK, A.L.; O'BRIEN, T.D. Evaluation of risk and clinical outcome of mast cell tumours in pug dogs. *Veterinary and Comparative Oncology*, n. 4, v. 1, p. 2–8, 2006.

NORTHRUP, N.C.; HOWERTH, E.W.; HARMON, B.G.; BROWN, C.A.; CARMICHEAL, K.P.; GARCIA A.P.; LATIMER, K.S.; MUNDAY, J.S.; RAKICH, P.M.; RICHEY, L.J.; STEDMAN, N.L.; GIEGER, T.L. Variation among pathologists in the histologic grading of canine cutaneous mast cell tumors with uniform use of a single grading reference. *Journal of Veterinary Diagnostic Investigation*, v. 17, p. 561–564, 2005.

NYMAN, H.T.; NIELSEN, O.L.; MCEVOY, F.J.; LEE, M.H.; MARTINUSSEN, T.; HELLMÉN, E.; KRISTENSEN, A.T. Comparison of B-mode and Doppler ultrasonographic findings with histologic features of benign and malignant mammary tumors in dogs. *American Journal of Veterinary Research*, v.67, p.985-991, 2006.

OHLERTH, S. & KASER-HOTZ, B. A review of Doppler sonography for the assessment of tumour vascularity. *Veterinary and Comparative Oncology*, v.1, p.121-130, 2003.

PATNAIK, A.K.; EHLER, W.J.; MACEWEN, E.G. Canine cutaneous mast cell tumors: morphologic grading and survival time in 83 dogs. *Veterinary Pathology*, v.21, p.469-474, 1984.

PETERS, C.E. et al. Color-coded and spectral Doppler flow in breast carcinomas – relationship with the tumor microvasculature. *Breast Cancer Research and Treatment*, v.47, p.83-89, 1998.

PINCZOWSKI, P.; TORRES-NETO, R.; FABRIS, V.E.; LAUFER-AMORIM, R. Mastocitoma cutâneo canino: variação da graduação histopatológica entre patologistas. *Clínica Veterinária*, ano XIII, n.77, 2008.

PORTER, A.G. & JANICKE, R.U. Emerging roles of caspase-3 in apoptosis. *Cell Death and Differentiation*, v.6, p.99-104, 1999.

PREZIOSI, R.; SARLI, G.; PALTRINIERI, M. Prognostic value of tintratumoral vessel density in cutaneous mast cell tumours of the dog. *Journal of Comparative Pathology*, v.130, p.143-151, 2004.

RAMANATHAN, R.K. et al. Phase I and pharmacokinetic study of imatinib mesylate in patients with advanced malignancies and varying degrees of liver dysfunction: a study by the national cancer institute organ dysfunction working group. *Journal of Clinical Oncology*, v.26, p.563-569, 2008.

ROMANSIK, E.M.; REILLY, C.M.; KASS, P.H.; MOORE, P.F.; LONDON, P.F. Mitotic index is predictive for survival for canine cutaneous mast cell tumors. *Veterinary Pathology*, v.44, p.335-341, 2007.

ROSENTHAL, R.C. The prognostic significance of angiogenesis in canine mammary tumors. *Journal of Veterinary Internal Medicine*, v.14, p.248-249, 2000.

SCASE, T.J. Canine mast cell tumors: correlation of apoptosis and proliferation markers with prognosis. *Journal of Veterinary Internal Medicine*, v.20, p.151-158, 2006.

SCHÄRZ, M.; OHLERTH, S.; ACHERMANN, R.; GARDELLE, O.; ROOS, M.; SAUNDERS, H.M.; WERGIN, M.; KASER-HOTZ, B. Evaluation of quantified contrast-enhanced color and Power Doppler ultrasonography for the assessment of vascularity and perfusion of naturally occurring tumors in dogs. *American Journal of Veterinary Research*, v.66, p.21-29, 2005.

SOUZA, T.M.; FIGHERA, R.A.; IRIGOYEN2, L.F.; BARROS, C.S.L. Estudo retrospectivo de 761 tumores cutâneos em cães. *Ciência Rural*, Santa Maria, n.2, v.36, , p.555-560, 2006.

SOUZA, G.F.M. et al. Angiogênese em carcinoma de células escamosa de língua e lábio inferior. *Ciência Odontológica Brasileira*, v.10, p.12-18, 2007.

STRICKER, T.P. & KUMAR, V. Neoplasia. In: KUMAR, V. et al. *Robbins Patologia Básica*. 8 ed. Rio de Janeiro: Elsevier, 2008, p.187-243.

THAMM, D.H. & VAIL, D.M. Mast cell tumors. In: WITHROW, S.J. & VAIL, D.M. *Small Animal Clinical Oncology*. 4 ed. Philadelphia: WB Saunders, 2007. p.402-424.

THORNBERRY, N.A. & LAZEBNIK, Y. Caspases: enemies within. *Science*, v.281, p.1312-1316, 1998.

VERMEULEN, P.B.; EYNDEN, G.G.V.; HUGET, P.; GOOVAERTS, G.; WEYLER, J.; LARDON, F.; VAN MARCKS, E.; HUBENS, G.; DIRIX, L.Y. Prospective study of intratumoral microvessel density, p53 expression and survival in colorectal cancer. *British Journal of Cancer*, v.79, p.316-322, 1999.

VILLAMIL, J.A.; HENRY, C.J.; BRYAN, J.N.; ELLERSIECK, M.; SCHULTZ, L.; TYLER, J.W.; HAHN, A.W. Identification of the most common cutaneous neoplasms in dogs and evaluation of breed and age distributions for selected neoplasms. *Journal of the American Veterinary Medical Association*, v. 239, p. 960-965, 2011.

WATERMANN, D. et al. Assessment of breast cancer vascularisation by Doppler ultrasound as a prognostic factor of survival. *Oncology Reports*, v.11, p.905-910, 2004.

WEBSTER, J.D.; KIUPEL, M.; KANEENE, J.B.; MILLER, R.; YUZBASIYAN-GURKAN, V. The use of KIT and tryptase expression patterns as prognostic tools for canine cutaneous mast cell tumors. *Veterinary Pathology*. v. 41, p. 371-7, 2004.

WEBSTER, J.D. et al. The Role of c-KIT in tumorigenesis: evaluation in canine cutaneous mast cell tumors. *Neoplasia*, v.8, p.104-111, 2006.

WEBSTER, J.D.; YUZBASIYAN-GURKAN, V.; MILLER, R.A.; KANEENE, J.B.; KIUPEL, M. Cellular proliferation in canine cutaneous mast cell tumors: associations with c-KIT and its role in prognostication**.** *Veterinary Pathology*, v.44, p.298-308, 2007.

WEBSTER, J.D.; YUZBASIYAN-GURKAN, V.; THAMM, D.H.; HAMILTON, E.; KIUPEL, M. Evaluation of prognostic markers for canine mast cell tumors treated with vinblastine and prednisone. *BMC Veterinary Research*, v.4, p.32, 2008.

WELLE, M.M.; BLEY, C.R.; HOWARD, J.; RÜFENACHT, S. Canine mast cell tumours: a review of the pathogenesis, clinical features, pathology and treatment. *Veterinary Dermatology*, v. 19, p. 321–339, 2008.

WHITE, C.R.; HOHENHAUS, A.E.; KELSEY, J.; PROCTER-GRAY, E. Cutaneous MCTs: associations with spay/neuter status, breed, body Size, and phylogenetic cluster. *Journal of the American Animal Hospital Association*, v. 47, p. 210–216, 2011.

WOLFESBERGER, B. et al. Microvessel density in normal lymph nodes and lymphomas of dogs and their correlation with vascular endothelial growth factor expression. *Research in Veterinary Science*, v.85, p.56-61, 2008.

YANCE JR, D.R. & SAGAR, S.M. Targeting angiogenesis with integrative cancer therapies. *Integrative Cancer Therapies*, v.5, p.9-29, 2006.

ZEMKE, D. et al. Characterization of an undifferentiated malignancy as a mast cell tumor using mutation analysis in the proto-oncogene c-*KIT*. *Journal of Veterinary Diagnostic Investigation*, v.13, p.341-345, 2001.

ZEMKE, D. et al. Mutations in the juxtamembrane domain of c-*Kit* are associated with higher grade mast cell tumors in dogs. *Veterinary Pathology*, v.39, p.529-535, 2002.

ZHU, Q.; YOU, S.; JIANG, Y.; ZHANG, J.; XIAO, M.; DAI, Q.; SUN, Q. Detecting angiogenesis in breast tumors: comparison of color Doppler flow imaging with ultrasound-guided diffuse optical tomography. *Ultrasound in Medicine and Biology*, v. 37, n. 6, p. 862–869, 2011.