UNIVERSIDADE ESTADUAL PAULISTA

FACULDADE DE CIÊNCIAS AGRÁRIAS E VETERINÁRIAS CÂMPUS DE JABOTICABAL

RELATÓRIO FINAL DE ESTÁGIO CURRICULAR EM PRÁTICA VETERINÁRIA, REALIZADO JUNTO A UNIVERSIDADE FEDERAL DO PARANÁ (UFPR), CURITIBA/PR E HOSPITAL VETERINÁRIO FISIOPET, SANTOS/SP

Caso de interesse: Aspectos ultrassonográficos de colelitíase e coledocolitíase em cão.

Giuliana Vivi

Orientador: Prof. Dr. Andrigo Barboza de Nardi

JABOTICABAL - S.P.

1º SEMESTRE DE 2023

GIULIANA VIVI

Relatório final de estágio curricular em prática veterinária, realizado junto a Universidade Federal Do Paraná (UFPR), Curitiba/PR e Hospital Veterinário Fisiopet, Santos/SP

Caso de interesse: Aspectos ultrassonográficos de colelitíase e coledocolitíase em cão.

Trabalho de Conclusão de Curso apresentado à Faculdade de Ciências Agrárias e Veterinárias de Jaboticabal, Universidade Estadual Paulista "Júlio de Mesquita Filho", Cam5pus de Jaboticabal, para obtenção do título de Bacharel em Medicina Veterinária.

Orientador: Prof. Dr. Andrigo Barboza de Nardi

JABOTICABAL - SP

2023

V858r

Vivi, Giuliana

Relatório final de estágio curricular em prática veterinária, realizado junto a Universidade Federal Do Paraná (UFPR), Curitiba/PR e Hospital Veterinário Fisiopet, Santos/SP : aspectos ultrassonográficos de colelitíase e coledocolitíase em cão / Giuliana Vivi. -- Jaboticabal, 2023

64 p. : tabs., fotos

Trabalho de conclusão de curso (Bacharelado - Medicina Veterinária) - Universidade Estadual Paulista (Unesp), Faculdade de Ciências Agrárias e Veterinárias, Jaboticabal

Orientador: Andrigo Barboza de Nardi

1. Diagnóstico por imagem. 2. Ultrassonografia veterinária. 3. Fígado Doenças Diagnóstico. I. Título.

Sistema de geração automática de fichas catalográficas da Unesp. Biblioteca da Faculdade de Ciências Agrárias e Veterinárias, Jaboticabal. Dados fornecidos pelo autor(a).

Essa ficha não pode ser modificada.

CERTIFICADO

Certifico que o Relatório de Estágio Curricular em Pratica Veterinária foi apresentado à Banca Examinadora e aprovado, conforme especificações abaixo

TÍTULO: Relatório final de estágio curricular em prática veterinária, realizado junto a Universidade Federal do Paraná (UFPR), Curitiba/PR e Hospital Veterinário Fisiopet, Santos/SP. Caso de interesse: Aspectos ultrassonográficos de colelitíase e coledocolitíase em cão.

ACADÊMICA: Giuliana Vivi

CURSO: Medicina Veterinária

ORIENTADOR: Prof. Dr. Andrigo Barboza de Nardi

LOCAL: Hospital Veterinário da Universidade Federal do Paraná (UFPR) e Hospital Veterinário Fisiopet.

(PERÍODO) Semestre: 13º **Ano:** 2023

BANCA EXAMINADORA

Presidente: Prof. Dr. Andrigo Barboza de Nardi — Andrigo Barboza de Nardi

Membro: Profª. Drª. Danuta Pulz Doiche

Membro: Mª.Vª Larissa Rodrigues Marchini — Larissa R. Marchini

Aprovado em: 10/03/2023

Profª Drª Paola Castro Moraes
- Coordenadora do CEGRA -

ÍNDICE

Lista de Figuras i
Lista de Tabelas iii
I. Relatório de Estágio ……...…… 1
1. Introdução ……...…… 1
2. Descrição dos locais de estágio ……..……...…… 1
2.1. Hospital Veterinário da Universidade Federal do Paraná (HOVET - UFPR) - Setor de Diagnóstico por Imagem ……...……1
2.2. Hospital veterinário Fisiopet ……...…...…….. 5
3. Descrição das atividades desenvolvidas ……...…… 8
3.1. Hospital Veterinário da Universidade Federal do Paraná (HOVET - UFPR) - Setor de Diagnóstico por Imagem ……...……..……. 8
3.2. Hospital veterinário Fisiopet ……...…...…… 10
4. Discussão ……...……...…...…… 14
5. Considerações finais ……...…...…… 16
II. Relato de Caso ……...……..……...…...…… 17
1. Introdução ……...……..……...…...……..… 17
2. Revisão de literatura ……..……...…...……..…18
2.1. Avaliação ultrassonográfica do sistema hepatobiliar ……..… 18
2.2. Principais alterações visíveis na avaliação ultrassonográfica do sistema hepatobiliar ……..……...…...……..… 20
2.2.1. Lama biliar e Mucocele ..…...……..… 23
2.2.2. Obstrução biliar ..…...……..… 24
2.3. Colelitíase, Coledocolitíase e Colestase ..…...……...… 26
2.3.1. Sinais clínicos e Diagnóstico ...……..… 28
2.3.2. Tratamento ...……...……..… 31
3. Relato de caso ……...……...……..… 32
4. Discussão ……...……...……..… 42
5. Conclusão ...……...……...……..… 47
III. Referências ...……...……...……..… 48

LISTA DE FIGURAS

Figura 1. Estrutura do Hospital Veterinário da Universidade Federal do Paraná (UFPR). **A.** Fachada do hospital. **B.** Sala para confecção de laudos.

Figura 2. Estrutura do Hospital Veterinário da Universidade Federal do Paraná (UFPR). **A.** Sala de radiografia. **B.** Sala 2 de exames ultrassonográficos. **C.** Sala 1 de exames ultrassonográficos. **D.** Aparelho ultrassonográfico da *GE Healthcare*, modelo Logiq F6.

Figura 3. Estrutura do Hospital Veterinário Fisiopet. **A.** Fachada do hospital. **B.** Recepção.

Figura 4. Estrutura do Hospital Veterinário Fisiopet. **A.** Sala de atendimento clínico. **B.** Centro cirúrgico.

Figura 5. Estrutura do Hospital Veterinário Fisiopet. **A.** Sala de exame ultrassonográfico. **B.** Aparelho ultrassonográfico da *Siemens Healthineers*, modelo ACUSON NX3™ Elite.

Figura 6. Sala de exame radiográfico.

Figura 7. A. Laudo do exame Perfil Bioquímico Básico, coletado em 18/03/2022 no Hospital Veterinário Fisiopet. **B.** Laudo do exame Perfil Metabólico Lipídico, coletado em 18/03/2022 no Hospital Veterinário Fisiopet.

Figura 8. Imagens de exame ultrassonográfico realizado em 18/03/2022 no Hospital Veterinário Fisiopet. **A.** Parênquima hepático. **B.** Vesícula biliar com conteúdo hiperecogênico.

Figura 9. Laudo do exame Perfil Bioquímico Básico, coletado em 22/10/2022 no Hospital Veterinário Fisiopet.

Figura 10. Laudo do exame Perfil Hepático Completo, coletado em 09/12/2022 no Hospital Veterinário Fisiopet.

Figura 11. Imagens do exame ultrassonográfico realizado em 10/12/2022 no centro de imagem Zoo Live Medicina Diagnóstica Veterinária. **A.** Vesícula biliar com conteúdo ecodenso e pontos hiperecogênicos. **B.** Estruturas hiperecogênicas em topografia de ductos cístico/comum.

Figura 12. Laudo do exame Perfil Hepático e Gama-GT, coletado em 12/12/2022 no Hospital Veterinário Fisiopet.

Figura 13. Imagens do exame ultrassonográfico realizado em 15/12/2022 no Hospital Veterinário Fisiopet. **A.** Parênquima hepático com aumento difuso de ecogenicidade e vesícula biliar com conteúdo ecodenso. **B.** Estruturas hiperecogênicas em ductos intra hepáticos e ducto cístico/comum.

Figura 14. Laudo do exame Perfil Bioquímico Básico e Gama-GT, realizado em 16/12/2022 no centro Zoo Live Medicina Diagnostica Veterinaria.

Figura 15. Laudo do exame de Bilirrubinas Total e Frações, realizado em 16/12/2022 no centro Zoo Live Medicina Diagnostica Veterinaria.

Figura 16. Laudo do Coagulograma, incluindo Tempo de Sangria, Tempo de Coagulação e Tempo de Tromboplastina Parcial Ativado, realizado em 16/12/2022 no centro Zoo Live Medicina Diagnostica Veterinaria.

Figura 17. A. Vesícula biliar, cálculos biliares e conteúdo drenado da vesícula biliar durante colecistectomia realizada no Hospital Veterinário Fisiopet em 20/12/2022. **B.** Vesícula biliar após aberta e demonstração do conteúdo que havia no interior, durante colecistectomia realizada no Hospital Veterinário Fisiopet em 20/12/2022.

LISTA DE TABELAS

Tabela 1. Total de pacientes que apresentaram alterações morfológicas ao exame ultrassonográfico no período de 01/09/2022 a 30/09/2022 no setor de Diagnóstico por Imagem do HOVET-UFPR, de acordo com espécie e gênero.

Tabela 2. Total de pacientes que apresentaram alterações morfológicas ao exame radiográfico no período de 01/09/2022 a 30/09/2022 no setor de Diagnóstico por Imagem do HOVET-UFPR, de acordo com espécie e gênero.

Tabela 3. Total de alterações morfológicas ao exame ultrassonográfico separadas por órgão ou por achados ultrassonográficos (peritonite ou líquido livre) no período de 01/09/2022 a 30/09/2022 no setor de Diagnóstico por Imagem do HOVET-UFPR, de acordo com espécie e gênero. Legenda: VB: Vesícula biliar; LL: líquido livre.

Tabela 4. Total de pacientes atendidos durante o estágio no período de 17/10/2022 a 10/01/2023 no Hospital Veterinário Fisiopet, de acordo com espécie e gênero.

Tabela 5. Atendimentos clínicos acompanhados durante o estágio no período de 17/10/2022 a 10/01/2023 no Hospital Veterinário Fisiopet, de acordo com a espécie. Legenda: DAPE: Dermatite alérgica à picada de ectoparasitas; DRC: doença renal crônica; HAC: hiperadrenocorticismo; PBB: perfil bioquímico básico; RIC: rinotraqueíte infecciosa canina; FIV: vírus da imunodeficiência felina; FeLV: vírus da leucemia felina.

Tabela 6. Total de pacientes que apresentaram alterações morfológicas ao exame ultrassonográfico no período de 17/10/2022 a 10/01/2023 no Hospital Veterinário Fisiopet, de acordo com espécie e gênero.

Tabela 7. Total de pacientes que apresentaram alterações morfológicas ao exame radiográfico no período de 17/10/2022 a 10/01/2023 no Hospital Veterinário Fisiopet, de acordo com espécie e gênero.

Tabela 8. Total de alterações morfológicas ao exame ultrassonográfico separadas por órgão ou por achados ultrassonográficos (peritonite ou líquido livre) no período de 17/10/2022 a 10/01/2023 no Hospital Veterinário Fisiopet, de acordo com espécie e gênero. Legenda: VB: Vesícula biliar; LL: líquido livre.

I. Relatório de estágio

1. Introdução

O presente relatório se refere às atividades desenvolvidas pela aluna Giuliana Vivi, graduanda de Medicina Veterinária da Universidade Estadual Paulista "Júlio de Mesquita Filho" – FCAV/UNESP, Campus de Jaboticabal, durante o estágio curricular obrigatório em práticas veterinárias para a conclusão do curso. O estágio curricular foi realizado no período de 01 de setembro de 2022 a 10 de janeiro de 2023 sob orientação do Prof. Dr. Andrigo Barboza De Nardi. As atividades do estágio foram desenvolvidas em duas etapas, sendo a primeira com enfoque em diagnóstico por imagem e a segunda em clínica médica de pequenos animais. A primeira etapa do estágio foi realizada no Hospital Veterinário da Universidade Federal do Paraná (HOVET-UFPR), localizado na cidade de Curitiba-PR, sob a supervisão da Profª. Drª. Tilde Rodrigues Froes, no período de 01 de setembro de 2022 até 30 de setembro de 2022, totalizando 152 horas.

A segunda etapa foi realizada no Hospital Veterinário Fisiopet, Santos-SP, sob a supervisão do Médico Veterinário Alex Antonio Do Carmo Fonseca, no período de 17 de outubro de 2022 até 10 de janeiro de 2023, totalizando 488 horas. O estágio curricular obrigatório teve carga horária total de 640 horas práticas, permitindo à aluna acompanhar atividades do atendimento clínico, desenvolver habilidades acerca das técnicas ultrassonográficas e radiográficas empregadas na medicina veterinária e aprimorar os conhecimentos na área de diagnóstico por imagem de forma a complementar o raciocínio e a conduta clínica.

2. Descrição dos locais de estágio

2.1 Hospital Veterinário da Universidade Federal do Paraná (HOVET - UFPR) - Setor de Diagnóstico por Imagem.

O Hospital Veterinário da Universidade Federal do Paraná (UFPR) está localizado na Rua dos Funcionários, nº 1540, bairro Cabral, na cidade de Curitiba - PR. Seu horário de atendimento é de segunda à sexta-feira das 7h30 às 19h30, com

plantões noturnos todos os dias e diurnos aos finais de semana, para o devido suporte terapêutico aos animais internados.

Além dos ofícios hospitalares e do atendimento ao público, o HOVET também abriga as atividades profissionalizantes do curso de medicina veterinária da Universidade Federal do Paraná, programas de residência e de pós-graduação, atuando como centro de desenvolvimento de pesquisa, treinamento para alunos de graduação e aprimoramento profissional de pós-graduandos e médicos veterinários.

O Hospital é composto pelos setores de Anestesiologia, Animais Silvestres, Cardiologia, Clínica Médica e Clínica Cirúrgica de Pequenos e de Grandes Animais, Cardiologia, Diagnóstico por Imagem, Odontologia, Oftalmologia, Oncologia, Patologia Animal e Patologia Clínica. O setor de Diagnóstico por Imagem do HOVET - UFPR é referência em desenvolvimento e produção de conhecimento científico em exames de imagem, além de constantemente atuar em conjunto com os outros setores no direcionamento da conduta terapêutica, contando com radiografia simples, radiografia contrastada, e ultrassonografia abdominal, cervical, torácica e intervencionista.

O hospital veterinário conta com uma recepção para agendamento de consultas, informações, cadastramento dos pacientes e pagamentos, e uma sala de espera que permite acesso somente à recepção e aos ambulatórios, ficando todos os outros setores e laboratórios restritos a funcionários, residentes, docentes, estagiários e discentes. Quanto à estrutura interna, conta com três salas de internamento, uma para o internamento geral de cães, uma para o internamento de felinos domésticos e uma para cães do internamento cirúrgico; uma unidade de terapia intensiva, de acesso restrito aos residentes da anestesiologia e demais pessoal autorizado; uma farmácia, uma lavanderia, um almoxarifado; salas para os setores de oncologia, oftalmologia e odontologia; três salas de internamento e área externa com baias para o setor de animais silvestres; centro cirúrgico com três salas disponíveis para a realização de procedimentos cirúrgicos, sala de esterilização, dois vestiários e uma sala para procedimentos pré-anestésicos.

O setor de Diagnóstico por Imagem conta com uma sala para uso dos técnicos de radiologia, uma sala com três computadores e material bibliográfico de apoio para uso dos residentes e estagiários e uma sala de radiografia computadorizada equipada com aparelho Neo- Diagnomax. ZB-1 (Medicor Budapest ®) produtor de raios x (500ma) e o CR 30-X AGFA (AGFA Healthcare®) para a

digitalização das imagens, adquiridas em formato DICOM (Digital Imaging communication on medicine). A proteção do operador do equipamento é priorizada no setor, com estratégias de exposição mínima através do uso de pesos de areia e calha para o posicionamento dos pacientes, além de equipamentos de proteção individual (EPIs) como aventais de chumbo e protetores de tireoide.

Figura 1. Estrutura do Hospital Veterinário da Universidade Federal do Paraná (UFPR). **A.** Fachada do hospital. **B.** Sala para confecção de laudos.

Há ainda duas salas para a realização de exame ultrassonográfico, sendo a primeira equipada com aparelho ultrassonográfico da marca GE, Modelo LOGIQ F6, equipado com transdutor convexo de baixa frequência (modelo 4C), transdutor linear de baixa frequência (modelo L6 - 12) e transdutor linear de alta frequência (modelo L8 - 18i), e a segunda sala equipada com aparelho Philips Affiniti 50 (Koninklijke Philips N.V.), com transdutor linear de baixa frequência, transdutor convexo de baixa frequência e transdutor microconvexo de alta frequência. Em ambos a frequência dos transdutores pode ser ajustada no aparelho para melhorar a qualidade da imagem de acordo com o necessário, assim como ajustes de ganho, foco e profundidade de penetração da onda.

Ambas salas contam com mesa e calhas acolchoadas para o posicionamento dos pacientes, gel acústico, antissépticos, gazes, luvas, seringas e agulhas para a realização de punção e cistocentese ecoguiada.

Figura 2. Estrutura do Hospital Veterinário da Universidade Federal do Paraná (UFPR). **A.** Sala de radiografia. **B.** Sala 2 de exames ultrassonográficos. **C.** Sala 1 de exames ultrassonográficos. **D.** Aparelho ultrassonográfico da *GE Healthcare*, modelo Logiq F6.

O setor é composto por dois médicos veterinários residentes, uma professora supervisora responsável pelo serviço de Diagnóstico por Imagem e dois técnicos radiologistas responsáveis pela manutenção, supervisão e calibragem dos equipamentos utilizados no exame radiográfico. Os laudos são confeccionados e anexados na ficha do paciente no sistema online do hospital veterinário dentro de vinte e quatro horas após a realização do exame.

2.2 Hospital Veterinário Fisiopet

O Hospital veterinário Fisiopet está localizado na rua Pedro Lessa, nº 2076, bairro Embaré, na cidade de Santos - SP. O horário de atendimento é de segunda a sexta das 8h às 19h30 e sábado das 8h às 13h, porém o funcionamento do hospital é 24 horas, contando com dois médicos veterinários plantonistas no internamento em cada turno diurno e noturno todos os dias. Oferece atendimento clínico-geral, cirúrgico e emergencial, serviço de internação, exames de hematologia, exames radiográficos, exames ultrassonográficos, ecocardiograma, eletrocardiograma e, em determinados dias da semana, as especialidades dermatologia, oncologia, acupuntura e cardiologia. Os materiais biológicos coletados para exames laboratoriais são armazenados em geladeira e enviados de duas a três vezes por dia ao Laboratório Veterinário Catalani, Santos -SP.

O estabelecimento é composto por uma sala de espera com duas recepções, uma para agendamentos, abertura de ficha e retirada de exames, e a outra apenas para pagamentos. No térreo estão localizadas as seis salas de atendimento, sendo a sala 1 reservada para o atendimento de emergências, além da sala de exame ultrassonográfico, sala de exame radiográfico e a farmácia. O internamento de cães e de gatos, com dez e oito baias respectivamente, está separado no primeiro andar, enquanto no segundo andar se encontra uma sala de esterilização e o centro cirúrgico, com duas salas disponíveis para a realização de procedimentos cirúrgicos.

Figura 3. Estrutura do Hospital Veterinário Fisiopet. **A.** Fachada do hospital. **B.** Recepção.

As salas de atendimento são padronizadas e contam com mesa de inox, computador, pia e utensílios necessários para o atendimento como algodão, gaze,

seringas, agulhas, termômetro, luvas, estetoscópio, tesoura, porta agulha Mayo Hegar 14 cm, pinça anatômica, e frascos plásticos de álcool, água oxigenada, soro fisiológico, clorexidine e detergente. A sala para atendimento de emergência conta ainda com concentrador de oxigênio, máquina de tricotomia e armário para acesso rápido à medicação, equipos e bolsas de ringer com lactato, soro fisiológico e soro glicosado.



Figura 4. Estrutura do Hospital Veterinário Fisiopet. **A.** Sala de atendimento clínico. **B.** Centro cirúrgico.

A sala de ultrassonografia é equipada com o aparelho da marca Siemens Healthineers, modelo ACUSON NX3™ Elite, com transdutor convexo de baixa frequência (modelo CH5 - 2) e transdutor linear de alta frequência (modelo VF - 16 - 5), mesa de inox, calhas acolchoadas de médio e grande porte e computador para a confecção do laudo imediatamente após o exame.

Figura 5. Estrutura do Hospital Veterinário Fisiopet. **A.** Sala de exame ultrassonográfico. **B.** Aparelho ultrassonográfico da *Siemens Healthineers*, modelo ACUSON NX3™ Elite.

A sala de radiografia computadorizada é equipada com o aparelho produtor de raios x e o CR 10-X AGFA (AGFA Healthcare®) para a digitalização das imagens, adquiridas em formato DICOM (Digital Imaging communication on medicine). O disparador do equipamento é em pedal, permitindo ao médico veterinário realizar simultaneamente a contenção do paciente e o disparo para o exame. A sala conta com paredes devidamente baritadas e com aventais de chumbo e protetores de tireóide, além de computador para a confecção do laudo imediatamente após a realização do exame. Todos os laudos são anexados na ficha do paciente através do sistema online SimplesVet.

Figura 6. Sala de exame radiográfico.

A equipe do hospital veterinário é composta por três médicos veterinários responsáveis pelos atendimentos clínico e cirúrgicos, um médico veterinário radiologista, um médico veterinário ultrassonografista, dois médicos veterinários responsáveis pelo internamento por turno, uma médica veterinária cardiologista no período da tarde de quarta e sexta-feira, um médico veterinário anestesiologista, dois auxiliares veterinários e médicos veterinários das especialidades de dermatologia, endocrinologia e acupuntura.

3. Descrição das atividades desenvolvidas

3.1. Hospital Veterinário da Universidade Federal do Paraná (HOVET - UFPR) - Setor de Diagnóstico por Imagem

A rotina de exames do setor de Diagnóstico por Imagem do HOVET da UFPR é conduzida pelos dois residentes que compõem o setor, que se alternam a cada dia entre ultrassonografia e radiografia. Durante o período do estágio foi possível acompanhar exames ultrassonográficos abdominais e gestacionais, cistocentese ecoguiada e exames radiográficos simples e contrastados.

O setor de Diagnóstico por Imagem do HOVET da UFPR atende tanto ao setor de clínica médica e cirúrgica de pequenos animais quanto ao de clínica de animais silvestres, portanto também foi possível acompanhar exames de imagem de testudines, de marsupiais como gambás, de pequenos roedores - como porquinhos-da-índia, rato e lagomorfos - e de diversas aves silvestres como calopsita, papagaio, tucano, canário, gralha - azul e pica-pau-do-campo. Além da realização dos exames também foi possível acompanhar a confecção dos laudos, permitindo à estagiária elucidar dúvidas e questionamentos quanto às imagens obtidas e às alterações encontradas.

Durante os primeiros dias a estagiária apenas observava o andamento dos exames, realizava a tricotomia e auxiliava na contenção dos pacientes. Conforme aprendeu a dinâmica do setor, sobretudo o posicionamento adequado dos pacientes para obtenção das imagens radiográficas de acordo com a suspeita clínica, teve maior participação nas atividades desenvolvidas e adquiriu autonomia para realizar os exames radiográficos. Ainda, sob supervisão dos residentes, foi permitida a prática da varredura ultrassonográfica abdominal em pacientes estáveis do

internamento. Tal atividade foi fundamental para fixação e compreensão das técnicas e conceitos teóricos empregados no exame ultrassonográfico.

Ademais, todos os dias os residentes disponibilizavam arquivos de imagens de casos antigos armazenados no sistema online do hospital, para que a discente pudesse estudá-los e aprender a confecção dos laudos. Ao fim do dia um dos residentes revisava os casos estudados, esclarecendo quaisquer dúvidas e sugerindo material bibliográfico para complementação do que foi discutido.

As tabelas a seguir demonstram a casuística dos animais acompanhados durante o estágio no setor de Diagnóstico por Imagem do HOVET-UFPR, no período de 01/09/2022 a 30/09/2022 (o que não reflete o número total de casos atendidos pelo setor).

Tabela 1. Total de pacientes que apresentaram alterações morfológicas ao exame ultrassonográfico no período de 01/09/2022 a 30/09/2022 no setor de Diagnóstico por Imagem do HOVET-UFPR, de acordo com espécie e gênero.

Gênero/espécie	Canino	Felino	Silvestres
Macho	14	4	1
Fêmea	19	8	1
Total	33	12	2

Tabela 2. Total de pacientes que apresentaram alterações morfológicas ao exame radiográfico no período de 01/09/2022 a 30/09/2022 no setor de Diagnóstico por Imagem do HOVET-UFPR, de acordo com espécie e gênero.

Gênero/espécie	Canino	Felino	Silvestres
Macho	13	4	11
Fêmea	14	4	8
Total	27	8	19

Tabela 3. Total de alterações morfológicas ao exame ultrassonográfico separadas por órgão ou por achados ultrassonográficos (peritonite ou líquido livre) no período de 01/09/2022 a 30/09/2022 no setor de Diagnóstico por Imagem do HOVET-UFPR, de acordo com espécie e gênero.

Órgão/gênero	Canino M	Canino F	Total	Felino M	Felino F	Total

Fígado	7	18	25	1	6	7
VB	3	8	11	1	1	2
Estômago	3	1	4	0	1	3
Baço	2	1	3	1	4	5
Rins	4	7	11	6	10	16
Bexiga	3	10	13	5	4	9
Adrenais	2	3	5	0	0	0
Duodeno	1	0	1	0	0	0
Jejuno	1	0	1	0	1	1
Íleo	1	0	1	0	0	0
Ceco	1	0	1	0	0	0
Pâncreas	0	3	3	1	1	2
Testículos	0	-	0	0	-	0
Próstata	2	-	2	0	-	0
Útero	-	1	1	-	0	0
LL	1	0	1	0	1	1
Peritonite	2	1	3	0	0	0
Total	33	53	87	15	29	44

Legenda: VB: Vesícula biliar; LL: líquido livre.

3.2 Hospital Veterinário Fisiopet

Durante o período de estágio no Hospital Veterinário Fisiopet foi possível acompanhar a rotina de atendimentos clínicos e cirúrgicos de todos os médicos veterinários, porém o contato mais recorrente foi com a médica veterinária Maite Unruh Ureol. Além das consultas também foi possível acompanhar exames de imagem como ultrassonografia e radiografia.

Ao acompanhar as consultas a estagiária podia realizar exame físico e anamnese, auxiliar na contenção do paciente, administrar medicações e fluidoterapia, coletar urina através de sondagem e processar amostras de sangue para os testes disponíveis no laboratório. Os casos acompanhados eram discutidos com o médico veterinário responsável sempre que necessário, permitindo questionamentos e melhor compreensão da conduta terapêutica adotada.

Durante os exames de imagem auxiliava na contenção do paciente e, para exames radiográficos, no posicionamento correto de acordo com a projeção necessária. Era permitido à estagiária acompanhar a confecção dos respectivos laudos, bem como questionar as alterações encontradas e a interpretação dos achados, elucidando quaisquer dúvidas.

Por fim, também foi possível acompanhar e assistir à procedimentos cirúrgicos, o que permitiu à estagiária acompanhar casos desde o atendimento clínico inicial e a realização dos exames necessários até a resolução cirúrgica e acompanhamento pós-operatório. Durante os procedimentos cirúrgicos realizava a tricotomia e antissepsia do paciente e, em determinados casos, a assistência à cirurgia.

As tabelas a seguir demonstram a casuística dos animais acompanhados durante o estágio no Hospital Veterinário Fisiopet, no período de 17/10/2022 a 10/01/2023 (o que não reflete o número total de casos atendidos pelo hospital).

Tabela 4. Total de pacientes atendidos durante o estágio no período de 17/10/2022 a 10/01/2023 no Hospital Veterinário Fisiopet, de acordo com espécie e gênero.

Gênero/espécie	Canino	Felino	Total
Macho	60	29	89
Fêmea	77	27	104
Total	137	56	193

Tabela 5. Atendimentos clínicos acompanhados durante o estágio no período de 17/10/2022 a 10/01/2023 no Hospital Veterinário Fisiopet, de acordo com a espécie.

Atendimentos clínicos	Cães	Felinos	Total
Cistite	2	2	4
Consulta pediátrica	6	2	8
DAPE	3	-	3
Dermatite atópica	14	-	14
Dermatofitose	-	2	2
Diabetes	3	2	5
Discopatia	2	2	4

DRC	2	4	6
Drenagem de abscesso	2	1	3
Erliquiose	2	-	2
Gastrite	3	1	4
HAC	6	-	6
Hemograma e PBB	11	8	19
Hérnia umbilical	1	-	1
Ingestão corpo estranho	5	2	7
Internação	5	6	11
Lavagem retal	3	-	3
Leishmaniose	1	-	1
Luxação de patela	4	-	4
Obstrução uretral	2	-	2
Otite	8	1	9
Pancreatite	5	-	5
Piometra	3	-	3
Piodermite	3	1	4
RIC	2	-	2
Teste FIV e FeLV	-	9	9
Vacinação	41	12	53
Verminose	8	1	9
Total	147	56	203

Legenda: DAPE: Dermatite alérgica à picada de ectoparasitas; DRC: doença renal crônica; HAC: hiperadrenocorticismo; PBB: perfil bioquímico básico; RIC: rinotraqueíte infecciosa canina; FIV: vírus da imunodeficiência felina; FeLV: vírus da leucemia felina.

Tabela 6. Total de pacientes que apresentaram alterações morfológicas ao exame ultrassonográfico no período de 17/10/2022 a 10/01/2023 no Hospital Veterinário Fisiopet, de acordo com espécie e gênero.

Gênero/espécie	Canino	Felino	Total
Macho	18	9	27
Fêmea	27	5	32
Total	45	14	59

Tabela 7. Total de pacientes que apresentaram alterações morfológicas ao exame radiográfico no período de 17/10/2022 a 10/01/2023 no Hospital Veterinário Fisiopet, de acordo com espécie e gênero.

Gênero/espécie	Canino	Felino	Total
Macho	10	1	11
Fêmea	3	2	5
Total	13	3	16

Tabela 8. Total de alterações morfológicas ao exame ultrassonográfico separadas por órgão ou por achados ultrassonográficos (peritonite ou líquido livre) no período de 17/10/2022 a 10/01/2023 no Hospital Veterinário Fisiopet, de acordo com espécie e gênero.

Órgão/gênero	Canino M	Canino F	Total	Felino M	Felino F	Total
Fígado	23	40	63	6	10	16
VB	7	16	23	4	3	7
Estômago	5	3	8	2	3	5
Baço	7	14	21	3	5	8
Rins	13	20	33	16	13	29
Bexiga	11	20	31	8	7	15
Adrenais	4	10	14	0	0	0
Duodeno	0	1	1	1	0	1
Jejuno	2	3	5	1	1	2
Íleo	2	0	2	1	0	1
Ceco	1	0	1	0	0	0
Pâncreas	4	7	11	1	1	2
Testículos	1	-	1	0	-	0
Próstata	5	-	5	0	-	0
Útero	-	4	4	-	0	0
LL	1	3	4	0	1	1
Peritonite	4	2	6	1	0	1
Total	85	143	228	34	44	78

Legenda: VB: Vesícula biliar; LL: líquido livre.

4. Discussão das atividades

No intuito de vivenciar rotinas e realidades diferentes, foram escolhidos para a realização do estágio supervisionado locais com perfis diferentes, sendo 1 hospital escola e 1 hospital veterinário particular. Não foram considerados para a casuística dos animais acompanhados durante os estágios consultas de retorno e consultas apenas informativas, portanto este relatório não reflete o número total de casos acompanhados pela aluna ou o número total de casos atendidos pelo setor de Diagnóstico por Imagem do HOVET - UFPR e pelo Hospital Veterinário Fisiopet.

No setor de Diagnóstico por imagem do Hospital Veterinário da Universidade Federal do Paraná, dentre os animais acompanhados 101 apresentaram alguma alteração morfológica em um exame de imagem. O total de 47 animais apresentaram alterações ao exame ultrassonográfico, sendo 33 cães (70,2% dos casos), 12 gatos (25,5% dos casos) e 02 animais selvagens (4,25% dos casos). Quanto aos exames radiográficos, o total de 54 animais apresentaram alterações morfológicas, dentre eles 27 cães (50% dos casos), 8 gatos (14,8% dos casos) e 19 animais selvagens (35,2% dos casos).

Por ser um hospital escola, o público atendido no HOVET-UFPR era mais abrangente, devido ao custo mais acessível de consultas e procedimentos. Isso fazia com que o atendimento de pacientes com quadros clínicos mais avançados fosse mais frequente do que o atendimento de pacientes para exames de imagem preventivos. Isso permitiu que a discente acompanhasse o diagnóstico de casos mais diversos.

As alterações ultrassonográficas encontradas totalizaram 131, sendo 87 nos cães (66,4%) e 44 nos gatos (33,6%).No exame ultrassonográfico abdominal a varredura é feita em todos os órgãos abdominais, avaliando como parâmetros formato, definição, tamanho, ecotextura (homogênea ou heterogênea) e ecogenicidade (isoecogênico, hipoecogênico ou hiperecogênico) do órgão. Também avaliou-se a presença de outros achados, como líquido livre, nódulos, neoformações, mesentério reativo e estruturas com ecogenicidade divergente (como cistos ovarianos, que aparecem mais hipoecogênicos, ou urólitos, que aparecem mais hiperecogênicos).

Em relação aos achados e alterações ultrassonográficas encontrados, nos cães as alterações do sistema hepatobiliar foram as mais prevalentes, representando 41,4% do total, seguido das alterações do sistema urinário, representando 27,6%. Já nos felinos o mais prevalente foram as alterações do sistema urinário, representando 56,8% do total, seguido das alterações do sistema hepatobiliar com 20,5%.

No Hospital Veterinário Fisiopet foram acompanhados 193 casos, sendo 137 cães (representando 71% do total) e 56 gatos (representando 29,1% do total). Dentre os cães, foram atendidos 60 machos (43,8%) e 77 fêmeas (56,2%), enquanto os felinos foram 29 machos (51,8%) e 27 fêmeas (48,2%). Foram acompanhados 59 exames ultrassonográficos, 45 de cães (76,3% dos exames) e 14 de gatos (23,7% dos exames), e 16 exames radiográficos, sendo 13 de cães (81,2% dos exames) e 3 de gatos (18,8% dos exames). Os atendimentos clínicos totalizaram 203 animais, dentre os quais 147 cães (72,4%) e 56 gatos (27,6%).

Dentre os atendimentos clínicos a maior prevalência foi de consultas para vacinação, tanto nos cães, com 41 consultas, (representando 27,9% dos atendimentos caninos) quanto nos gatos, com 12 consultas, (representando 21,4% dos atendimentos felinos). Para os cães a segunda maior queixa principal atendida foi dermatite atópica, com 14 consultas, representando 9,5% dos atendimentos caninos. Para os gatos, o segundo principal motivo de consulta foi a realização dos testes de FIV (Vírus da imunodeficiência felina) e FeLV (Vírus da leucemia felina), com 9 atendimentos, representando 16,1% das consultas felinas.

A casuística do Hospital Veterinário Fisiopet demonstrou maior busca por atendimento preventivo, o que pode estar relacionado ao bairro em que se localiza pois abrange um público com condição socioeconômica mais favorável. A condição socioeconômica dos donos dos animais pode afetar seu acesso à informação e a capacidade de buscar tais serviços. O principal atendimento preventivo foi a vacinação, mas testes rápidos e exames regulares também tiveram alta procura. Além disso, a relevância no atendimento de cães portadores de dermatite atópica também reforça a correlação entre a casuística e o fator socioeconômico, visto que se trata de uma doença em que tanto o diagnóstico quanto o tratamento são demorados e onerosos.

No Hospital Veterinário Fisiopet as alterações ultrassonográficas encontradas totalizaram 306, sendo 228 nos cães (74,5%) e 78 nos gatos (25,5%). Em relação

aos achados e alterações ultrassonográficas encontrados, nos cães as alterações do sistema hepatobiliar foram as mais prevalentes, representando 37,7% do total de alterações em cães (com 86 achados), seguido das alterações do sistema urinário representando 28% (com 64 achados). Já nos felinos o mais prevalente foram as alterações do sistema urinário, representando 56,4% do total (com 23 achados), seguido das alterações do sistema hepatobiliar com 29,5% (44 achados).

Tanto no setor de Diagnóstico por Imagem do HOVET-UFPR quanto no Hospital Veterinário Fisiopet houve prevalência de alterações hepáticas e da vesícula biliar nos pacientes caninos, e prevalência de alterações renais e vesicais nos pacientes felinos. As doenças hepáticas e as alterações na vesícula biliar são comuns em cães idosos e sua prevalência varia de acordo com a raça, sexo e estilo de vida do animal. Dentre os fatores de risco destaca-se a obesidade e o excesso de gordura na dieta. As alterações na vesícula biliar podem ainda estar relacionadas ao jejum prolongado a que os pacientes são submetidos para a realização do exame (JIA et al., 2020; ÇAKIRr et al., 2021).

As alterações renais são comuns em gatos, principalmente em animais idosos, e sua prevalência variar de acordo com a idade, sexo e raça, sendo os gatos da raça persa os mais suscetíveis à doença renal crônica. Dentre os principais fatores de risco associados, destacam-se a obesidade, hipertensão, dieta inadequada e exposição a substâncias tóxicas. A prevalência da doença renal crônica pode chegar a até 70% em gatos com mais de 15 anos (GERBER et al., 2015; PARKER et al., 2021).

.

5. Considerações Finais

O período de estágio curricular foi fundamental para a formação da discente ao vivenciar a realidade da atuação profissional além da área acadêmica. Essa vivência não só permitiu aplicar e aprofundar os conceitos teóricos obtidos durante a graduação como também permitiu apurar a conduta ética, a responsabilidade e o senso crítico tão necessários ao médico veterinário.

O acompanhamento de exames de diagnóstico por imagem durante os estágios permitiu desenvolver senso crítico e a atenção aos detalhes, além de demonstrar a importância da consulta a materiais de apoio na rotina e da capacitação técnica para garantir a obtenção de imagens melhores e interpretações

coerentes. Também foi notável a importância de um bom exame físico e anamnese como base ao se acrescentar informações auxiliares para o diagnóstico, como exames de imagem e exames laboratoriais

Outro grande valor do período de estágio foi o desenvolvimento das relações interpessoais, tanto com futuros colegas quanto com tutores e funcionários dos estabelecimentos, demonstrando a importância da boa comunicação na prática profissional.

O estágio foi portanto determinante para o amadurecimento e desenvolvimento pessoal, acadêmico e profissional da aluna, guiando a futura atuação profissional pretendida na área de diagnóstico por imagem.

II. Relato de caso: Aspectos ultrassonográficos de colelitíase e coledocolitíase em cão.

1. Introdução

O exame ultrassonográfico é uma ferramenta bastante empregada na rotina da medicina veterinária de pequenos animais, complementar aos exames físico e laboratoriais para o diagnóstico e conduta terapêutica adequados. Além de ser um método de diagnóstico por imagem rápido, seguro, não invasivo, não ionizante e indolor, permite a obtenção de informações quanto à posição topográfica, dimensões, forma, contornos, ecotextura e arquitetura interna dos órgãos abdominais (VAC, 2004).

Para o sistema hepático e biliar a ultrassonografia é uma modalidade de imagem vantajosa, permitindo diferenciar um animal enfermo de um animal não enfermo (ORO, 2010). As principais indicações para a avaliação ultrassonográfica hepática incluem suspeitas de hepatomegalia, massas abdominais craniais, icterícia, ascite, detecção de shunts portossistêmicos e pesquisa de metástases (LARSON, 2016). Em pequenos animais as afecções da vesícula biliar são encontradas mais frequentemente em animais idosos e endocrinopatas, e incluem colecistite, mucocele, colelitíases e neoplasias (KILPATRICK et al., 2017). O exame ultrassonográfico é uma excelente ferramenta para o diagnóstico de anormalidades do trato biliar (PRESTES, 2020).

Os sinais clínicos das desordens biliares são inespecíficos, como anorexia, letargia e êmese (WATSON E BUNCH, 2010), e quando há obstrução biliar incluem ainda icterícia, perda de massa corpórea, dor à palpação abdominal e febre (MEHLER, 2011). A apresentação clínica é semelhante a de outras doenças gastrointestinais e hepáticas, e exames laboratoriais hematológicos e bioquímicos geralmente demonstram anormalidades inespecíficas, como leucocitose, neutrofilia, aumento das enzimas hepáticas e hiperbilirrubinemia (KILPATRICK et al., 2017). Dessa forma, a ultrassonografia é uma importante ferramenta investigativa na avaliação de cães e gatos ictéricos com obstrução biliar, principalmente para a diferenciação da icterícia hepática e pós-hepática (FEENEY, 2013).

Este trabalho tem como objetivo expor um caso de colelitíase e coledocolitíase em uma paciente canina de 3 anos de idade, atendida no Hospital Veterinário Fisiopet em Santos - SP, em que através do exame ultrassonográfico foram constatadas estruturas hiperecogênicas formadoras de sombreamento acústico posterior em vesícula biliar e em segmentos intra e extra hepáticos de vias biliares.

2. Revisão de literatura

2.1. Avaliação ultrassonográfica do sistema hepatobiliar

Em cães e gatos o fígado é dividido em quatro lobos, quatro sublobos e dois processos - lobo quadrado, lobos direito e esquerdo divididos em lobos medial e lateral, e o lobo caudado, subdividido em processo caudado e processo papilar (KÖNIG & LIEBICH, 2016). Os lobos podem ser distinguidos com facilidade no exame ultrassonográfico somente quando há efusão peritoneal (FEENEY, 2013). O lobo esquerdo representa cerca de um terço do fígado, em contato com a porção esquerda da vesícula biliar, cuja porção direita está em contato com o lobo medial direito. O lobo quadrado está central e o processo caudado do lobo caudado é a porção mais caudal do fígado (FEENEY, 2013). O ligamento falciforme se prolonga ventralmente ao fígado em direção as porções direita e esquerda, dorsal ao processo xifóide (FEENEY, 2013; KÖNIG & LIEBICH, 2016).

A avaliação ultrassonográfica do fígado em cães e gatos é feita por abordagem ventro abdominal, iniciando-se a varredura do órgão com o transdutor caudal ao processo xifóide e angulado craniodorsalmente (BRANT & LEWIS, 2008).

O fígado está localizado na cavidade abdominal sob o arco costal, com sua maior parte à direita do plano mediano e imediatamente cranial ao estômago, a margem cranial contra o diafragma e a margem mais caudal - processo caudado do lobo caudado - próxima ao polo cranial do rim direito. (FEENEY, 2013; KÖNIG & LIEBICH, 2016). O diafragma é visualizado como uma linha hiperecogênica curva, comumente relacionada à formação do artefato de imagem-espelho (FEENEY, 2013).

Através da ultrassonografia avalia-se tamanho, forma, ecogenicidade e ecotextura do órgão. Os bordos dos lobos hepáticos devem ser afilados e, apesar da ultrassonografia ser considerada inferior ao exame radiográfico na avaliação do tamanho do fígado (devido a semelhança de ecogenicidade que pode haver entre o ligamento falciforme e o parênquima) (BRANT & LEWIS, 2008; FEENEY, 2013), bordos rombos e ultrapassando o rim direito são sugestivos de hepatomegalia (FEENEY, 2013).

Para a avaliação do parênquima hepático é feita a comparação de ecotextura e ecogenicidade com o baço, córtex renal e ligamento falciforme. O parênquima hepático normal é moderadamente hipoecogênico, com ecotextura granular e homogênea, mais grosseira quando comparado com o baço, e variando entre hiperecogênica a isoecogênica em relação aos córtices renais (BRANT & LEWIS, 2008; FEENEY, 2013). O ligamento falciforme é geralmente isoecogênico ou levemente hiperecogênico ao fígado, com ecotextura mais grosseira (FEENEY, 2013).

As veias intra hepaticas podem ser visualizadas como segmentos tubulares ou circulares anecogênicos e as veias portais aparecem com bordas ecogênicas, enquanto as artérias intra hepáticas geralmente são vistas apenas com o uso da função Doppler do aparelho (BRANT & LEWIS, 2008).

O sistema biliar é formado pelos canalículos biliares, pelos ductos intra-hepáticos e pelos ductos extra-hepáticos, para a condução da bile dos hepatócitos para o duodeno e para a vesícula biliar (LOPES, 2009). Em um cão de tamanho médio (15 a 20 kg) a vesícula biliar contém cerca de 15 ml de bile (MEHLER e BENNETT, 2006). A vesícula biliar é visualizada como uma estrutura anecogênica arredondada ou em forma de lágrima - de acordo com o plano de secção em que é feita a imagem - com parede delgada e lisa, podendo ser bilobada em gatos (FEENEY, 2013; BRANT & LEWIS, 2008). Um pseudoespessamento da

parede da vesícula biliar pode ser causado por reverberação ou presença de líquido livre formador de uma interface acústica entre o fluido e a parede (FEENEY et al., 2008).

Os ductos biliares intra hepáticos não são visualizados em pacientes sem alterações (FEENEY, 2013). O ducto cístico se origina da vesícula biliar e ocasionalmente pode ser visto, especialmente em gatos (BRANT & LEWIS, 2008). O ducto biliar comum passa ventral a veia porta e é formado pela junção do ducto cístico com os ductos biliares hepáticos, desembocando na papila duodenal maior (BRANT & LEWIS, 2008; KÖNIG & LIEBICH, 2016). Em cães normais o ducto biliar comum geralmente não é visualizado, enquanto em gatos normais o ducto biliar comum pode ser identificado imediatamente ventral à veia porta e pode ser acompanhado até a papila duodenal, aparecendo como uma estrutura tubular anecogênica circundada por uma camada hiperecogênica (LARSON, 2016). Em cães, o ducto biliar comum desemboca próximo do ducto pancreático menor e em gatos o ducto pancreático principal normalmente se une ao ducto biliar comum antes de adentrar o duodeno (WILLARD e FOSSUM, 2004). Em animais sem alterações a parede do ducto biliar comum não ultrapassa 1 mm de espessura, podendo apresentar até 3 mm de diâmetro no cão e até 4 mm de diâmetro no gato (BRANT & LEWIS, 2008; FEENEY, 2013).

2.2. Principais alterações visíveis na avaliação ultrassonográfica do sistema hepatobiliar

A varredura do fígado através do exame ultrassonográfico permite a caracterização de alterações no parênquima quanto a ecogenicidade, ecotextura, regularidade de margens e presença de neoformações, demonstrando sensibilidade em detectar mudanças parenquimatosas antes mesmo que os exames laboratoriais estejam alterados (GELLER, 2018). Essas alterações de parênquima são difusas, focais ou mistas e podem indicar possíveis processos patológicos correlatos.

Irregularidades na margem hepática podem estar relacionadas à fibrose, lesões próximas à superfície do fígado ou qualquer doença que possa levar a um aumento hepático focal. Lesões focais podem se apresentar de diversas formas, o que diminui a especificidade dos parâmetros ultrassonográficos aplicados para avaliá-las, sendo então sugestivos de alguns possíveis diagnósticos diferenciais

(BRANT & LEWIS, 2008). As lesões focais iso ou hiperecogênicas podem ser decorrentes de abscesso, neoplasia hepática primária ou metastática, granuloma, hiperplasia nodular, área de enfarto ou hemorragia aguda do parênquima (BRANT & LEWIS, 2008; FEENEY, 2013). Já a lesão focal anecogênica pode ter como diferenciais cisto biliar, cisto do parênquima hepático associado a doença do rim policístico, equinococose alveolar e peliose hepática - formação benigna no parênquima de múltiplas cavidades preenchidas por sangue (BRANT & LEWIS, 2008; CORDEIRO, 2018).

As lesões focais hipoecogênicas incluem como diagnósticos diferenciais abscesso, granuloma, mastocitoma, neoplasia primária ou metastática, linfoma, área de necrose ou de enfarto agudo e síndrome hepatocutânea (BRANT & LEWIS, 2008). As lesões focais ainda podem aparecer como um anel hipoecogênico de centro iso a hiperecogênico, chamadas de lesão em alvo, e incluem como diferenciais hiperplasia nodular, hepatite piogranulomatosa, hepatite crônica ativa, cirrose, linfoma e carcinoma hepatocelular - lesões múltiplas são mais prováveis malignas (BRANT & LEWIS, 2008; GELLER, 2018; FROES, 2004).

As alterações difusas de parênquima afetam todos os lobos hepáticos, não necessariamente de maneira uniforme, o que pode dificultar sua diferenciação de afecções multifocais mal definidas (FEENEY, 2013). As margens, a ecotextura e a arquitetura hepáticas também podem ser alteradas, e a ecogenicidade do parênquima pode estar aumentada, diminuída ou inalterada (FEENEY, 2013; BRANT & LEWIS, 2008). A ecogenicidade do fígado deve ser comparada com a ecogenicidade esplênica e do córtex renal, pela mesma regulagem de profundidade e frequência do aparelho (BRANT & LEWIS, 2008). Mais de um processo patológico pode estar acometendo o órgão simultaneamente, como hepatite, hiperplasia nodular, ou hepatopatia vacuolar, dificultando o diagnóstico ultrassonográfico (FEENEY, 2013).

Ultrassonograficamente, afecções difusas do parênquima hepático são caracterizadas por alterações de tamanho, forma e ecogenicidade do órgão (LARSON, 2016). As alterações difusas podem se apresentar com ecogenicidade aumentada e arquitetura hepática preservada, o que pode ser indicativo de fibrose, infiltrado gorduroso, hepatopatia vacuolar (como lipidose hepática ou hepatopatia esteroidal), hepatite crônica, (como colangiohepatite ou cirrose), linfoma e infiltrado neoplásico, como linfossarcoma e mastocitoma em cães (LARSON, 2016; BRANT &

LEWIS, 2008). Algumas doenças hepáticas difusas podem demonstrar uma aparência mais heterogênea do órgão, com fundo hiperecogênico e nódulos hiperecogênicos mal definidos, como hepatopatia vacuolar, hepatite crônica, hiperplasia nodular, hepatopatia toxicêmica, fibrose, doenças de armazenamento ou a combinação de mais de um processo patológico (LARSON, 2016).

Alterações difusas com ecogenicidade reduzida e arquitetura hepática preservada podem indicar hepatite supurativa aguda, congestão passiva, amiloidose, linfossarcoma ou doença infiltrativa difusa, como linfoma. Quando há apenas alteração de arquitetura hepática, sugere-se como diagnóstico diferencial fibrose com nódulos regenerativos, neoplasia hepática primária ou metastática ou síndrome hepatocutânea. (LARSON, 2016; BRANT & LEWIS, 2008).

Contudo, a correlação entre achados ultrassonográficos e achados de citologia e histopatologia são relativamente fracos para afecções difusas do parênquima hepático (FEENEY, 2013). A avaliação das características e parâmetros ultrassonográficos associados a doenças hepáticas difusas são subjetivas (LARSON, 2016) e mesmo que o órgão se apresente com ecogenicidade e arquitetura preservadas à ultrassonografia, pode ser que esteja dentro da normalidade ou pode haver algum processo patológico envolvido, como infiltração neoplásica, hepatite aguda ou hepatopatia toxicêmica (BRANT & LEWIS, 2008).

Através da ultrassonografia também avalia-se tamanho e espessura da parede da vesícula biliar, evidências de inflamação das vias biliares, de obstrução e de dilatação do ducto biliar comum ou dos ductos intra-hepáticos (PRESTES, 2020; FOSSUM, 2019). A parede da vesícula biliar em cães e gatos normais pode ter até 1 mm de espessura (FEENEY, 2013). A visualização da parede espessada e lisa pode indicar contração da vesícula biliar, inflamação (colecistite, colangite, colangiohepatite) ou edema (relacionado a hipoalbuminemia, congestão por insuficiência cardíaca, inflamação, ou obstrução biliar) (FEENEY, 2013; BRANT & LEWIS, 2008). A parede da vesícula biliar pode ainda se apresentar espessada devido a processo inflamatório pela presença de cálculos (PRESTES, 2020). Já a visualização de parede irregular sugere neoformação ou hiperplasia de mucosa, que pode ser apenas um achado incidental em cães idosos (BRANT & LEWIS, 2008). Um espessamento não verdadeiro da parede da vesícula biliar pode aparecer quando há efusão peritoneal, resultante da interface acústica entre o fluido e a parede da vesícula biliar (CENTER, 2009).

Ecos no lúmen da VB podem ser decorrentes de artefato de imagem ou estar relacionados com lama quando em porção dependente - pode ser um achado incidental em cães normais, ser indicativo de colestase ou colecistite, ou ainda derivado do jejum. Os ecos também podem estar associados à colelitíase, cujo sombreamento acústico varia dependendo de sua composição mineral, à hiperplasia da mucosa, à mucocele e à neoplasias (BRANT & LEWIS, 2008).

A agenesia de vesícula biliar em cães é rara e ultrassonograficamente observa-se dilatação do ducto biliar comum, diferenciando-o da vesícula biliar ausente pela sua conexão com os ductos extra-hepáticos (FEENEY, 2013). A dilatação apenas da vesícula biliar pode estar associada a jejum prolongado ou anorexia, mucocele e início de obstrução biliar extra hepática (BRANT & LEWIS, 2008).

2.2.1 Lama biliar e Mucocele

O conteúdo normal da vesícula biliar (VB) na ultrassonografia é anecogênico, sendo classificado como lama biliar quando há material isoecogênico ou hiperecogênico não formador de sombra acústica (BRÖMEL et al., 1998; JERICO, 2015). A lama biliar se forma pela modificação da bile hepática por alterações na função da mucosa da vesícula biliar, através do espessamento da bile devido ao excesso de absorção de água ou de secreção de mucina. (CENTER, 2009; JERICO, 2015). Microscopicamente é caracterizada por inúmeros cristais, glicoproteínas, proteínas, debris celulares e mucina. O termo lama biliar também é usado para definir microlitíases, cálculos menores que 2 mm (SAUCEDO & MARTINS, 2009).

Durante o exame ultrassonográfico é importante verificar se o conteúdo ecogênico na vesícula biliar responde à gravidade, através do reposicionamento do paciente, pois a mobilidade da lama biliar é uma das características que contribuem para diferenciá-la de mucocele (FUERST et al., 2019; PENNINCK & D'ANJOU, 2011). Em cães os fatores predisponentes mais relatados para lama biliar estão associados à senilidade, estase biliar, doenças hepatobiliares e endócrinas (QUINN & COOK, 2009), sendo portanto considerado um achado incidental comum relacionado com a idade e muitas vezes sem significado clínico (JERICO, 2015).

A mucocele é caracterizada pela hiperplasia do epitélio com aumento na produção de muco e acúmulo de conteúdo biliar denso na vesícula biliar, que pode

resultar em colestase e afetar a integridade da parede da vesícula biliar (JERICO, 2015; FEENEY et al., 2008). Esse acúmulo de conteúdo dentro do lúmen da vesícula biliar leva progressivamente à hiperdistensão, necrose isquêmica, ruptura da parede, peritonite biliar e infecções oportunistas da vesícula biliar (JERICO, 2015; FEENEY, 2013). Na maioria dos cães com mucocele, a doença se limita a vesícula biliar e não envolve os ductos intra hepáticos ou o ducto biliar comum (MEHLER & BENNETT, 2006). Entretanto, partículas do muco imóvel podem se desprender da parede, aparecendo como estruturas hipoecogênicas flutuantes no sedimento biliar (NYLAND et al., 2015). Essas partículas podem formar tampões de muco e se estender ou migrar para o ducto biliar comum, levando à obstrução (FEENEY, 2013).

Ao exame ultrassonográfico observa-se no lúmen da vesícula biliar conteúdo ecogênico imóvel centralizado e hipoecogênico ao redor, que pode apresentar o sinal de padrão estrelado em fase de mucocele inicial, seguido do aparecimento de estrias hiperecogênicas semelhante à fruta kiwi, também chamado de “roda de carroça” (PENNINCK & D’ANJOU, 2011; JERICO, 2015). A visualização de descontinuidade da parede da vesícula biliar e de efusão peritoneal são indicativos importantes de ruptura, e geralmente sinalizam emergência cirúrgica (FEENEY, 2013).

A mucocele biliar pode ser classificada em três estágios diferentes, de acordo com o padrão de distribuição do conteúdo ecogênico visualizado na ultrassonografia. No estágio 1 (um) a bile está imóvel e ecogênica, enquanto no estágio 2 (dois) visualiza-se o padrão estrelado e no estágio 3 (três) o padrão estriado da vesícula biliar (BESSO et al., 2000).

Na maioria dos cães que apresentam mucocele da vesícula biliar há sinais clínicos concomitantes de doença hepatobiliar, porém também pode ser um achado incidental durante o exame ultrassonográfico (FEENEY, 2013). Há maior prevalência de mucocele em cães endocrinopatas, como hiperadrenocorticismo, hipotireoidismo e hiperlipidemia (UETSU et al., 2017; BOULLHESEN et al., 2019).

2.2.2 Obstrução das vias biliares

A obstrução dos ductos extra e/ ou intra-hepáticos leva à dilatação retrógrada dos segmentos biliares, como a vesícula biliar, os próprios ductos extra e intra-hepáticos, e o ducto cístico e o ducto biliar comum. Os ductos hepáticos

dilatados são visualizados na ultrassonografia como tubos anecogênicos irregulares e tortuosos com paredes hiperecogênicas e podem formar artefato de imagem de reforço acústico posterior (FEENEY, 2013). A distensão da vesícula biliar e do ducto cístico estão evidentes em até 24 horas após a obstrução extra hepática biliar completa, enquanto a dilatação dos ductos biliares intra-hepáticos pode ser visualizada dentro de 5 a 7 dias (CENTER, 2009).

Quando a dilatação da vesícula biliar também envolve outros segmentos do sistema biliar este achado torna-se sugestivo de processo obstrutivo biliar extra hepático, que pode ser decorrente de pancreatite, colelitíases, estenose de papila duodenal, atresia de ducto biliar, neoplasia pancreática e linfadenopatia (BRANT & LEWIS, 2008). O espessamento da parede do ducto biliar comum concomitante a sua dilatação luminal estão comumente associados a processos inflamatórios como colecistite, colangite ou colangiohepatite, e em gatos a dilatação acima de 4 mm é um indicador de obstrução biliar extra hepática mais importante que a distensão da vesícula biliar (FEENEY, 2013).

A dilatação do ducto biliar comum pode ser decorrente de obstrução ou pode estar associada à estase secundária à inflamação crônica do sistema biliar, e a diferenciação entre esses processos patológicos pela ultrassonografia pode ser difícil (FEENEY, 2013). Por também estar associada a outras afecções hepatobiliares não obstrutivas, a dilatação dos ductos intra-hepáticos e/ou extra-hepáticos não é sinal patognomônico de obstrução biliar extra-hepática (GAILLOT, 2007).

A distensão da vesícula biliar é mais frequente em cães com dilatação das vias biliares extra-hepáticas do que em gatos (BANZATO, 2014; FEENEY, 2013). A distensão da vesícula biliar pode ser um achado relacionado à obstrução biliar ou pode ser secundária à limitação de sua capacidade de distensão devido à inflamação associada a fibrose, porém a redução da complacência do parênquima hepático periférico pode limitar sua dilatação (FEENEY, 2013). Portanto, se por um lado processos obstrutivos não são a única causa associada a distensão da vesícula biliar, por outro a ausência de distensão da vesícula biliar não deve ser usada como parâmetro para descartar a possibilidade de haver obstrução biliar.

Diversas afecções diferentes podem levar à obstrução biliar e sua diferenciação é importante para a determinação do manejo terapêutico adequado. As inflamações do fígado, como a hepatite infecciosa canina e a colangite

neutrofílica, podem causar obstrução biliar em cães (CENTER et al., 2005). A obstrução associada a processos inflamatórios pode ser decorrente da proliferação de tecido fibroso e a subsequente estenose do ducto biliar comum e / ou da papila duodenal - como na duodenite crônica, na colecistite e na colangite - ou pela fibrose da parede do duodeno e da papila duodenal maior devido a pancreatite, principalmente em cães (CENTER et al., 2005; FEENEY, 2013). Também pode estar associado à presença de pólipos e neoplasias malignas na parede da vesícula biliar, à colelitíases e à fragmentos de mucocele que se desprendem e migram (ADAMS et al., 2009; FEENEY, 2013). Neoplasias malignas envolvendo o duodeno, o pâncreas ou as vias biliares também são causas importantes de obstrução biliar em cães, em especial carcinoma hepatocelular (ADAMS et al., 2009).

2.3 Colelitíase, Coledocolitíase e Colestase.

Colelitíase é a presença de cálculos biliares dentro da vesícula biliar e coledocolitíase de cálculos biliares dentro dos ductos biliares (FEENEY, 2013). O método diagnóstico de eleição para a detecção de colelitíase é o exame ultrassonográfico abdominal (PRESTES, 2020). Os cálculos biliares podem ter tamanhos variados, aparecendo como estruturas hiperecogênicas lisas bem definidas com formação de sombreamento acústico posterior (HOHENREUTHER, 2017; YILDIZ et al., 2019). No entanto, os colélitos podem apresentar diferentes graus de ecogenicidade e sombreamento acústico posterior, de acordo com os componentes biliares envolvidos na sua formação (YILDIZ et al., 2019). A ecogenicidade e o sombreamento acústico posterior se tornam mais evidentes com o aumento do tamanho do cálculo e do teor de cálcio em sua composição (CIPRIANO et al, 2016).

Acredita-se que a maioria dos colélitos se formam na vesícula biliar, porém alguns também podem se formar nos ductos (MEHLER e BENNETT, 2006). Quando localizados nos ductos hepáticos podem aparecer como formas lineares, enquanto na vesícula biliar também podem aparecer como sedimento (FEENEY, 2013). Sedimento com grande quantidade de pequenos cálculos é visualizado como conteúdo vesical heterogêneo e hiperecogênico, com formação de sombreamento acústico distal (CIPRIANO et al, 2016).

Em cães e gatos, colelitíases frequentemente são achados incidentais na avaliação ultrassonográfica do sistema hepatobiliar, embora possam resultar em obstrução biliar ou ainda surgir secundários a inflamação e estase biliar (FEENEY, 2013). A colelitíase é comumente uma condição de cães idosos de raças pequenas, com relevância clínica mais frequente nas raças schnauzers miniatura e poodle miniatura (MEHLER & BENNETT, 2006). Os animais acometidos podem ser assintomáticos ou apresentar sinais clínicos inespecíficos, porém, dependendo da localização do cálculo pode ocorrer obstrução total do fluxo biliar, que pode levar à ruptura da vesícula ou dos ductos biliares (CIPRIANO et al, 2016).

A redução do fluxo biliar, conhecida como colestase, está associada a diversas causas e a ultrassonografia é o principal exame diagnóstico empregado na medicina veterinária (GUSMAN et al. 2022). A colestase pode ser intra-hepática, comum em diversas doenças primárias do fígado, ou extra-hepática, devido a obstrução ou a compressão dos ductos biliares (JERICO, 2015), podendo estar associado a colecistite, mucocele, colelitíase, neoplasias e torção vesical (GUSMAN et al. 2022).

A bile desempenha papel na digestão e absorção de gorduras, e na absorção de vitaminas lipossolúveis, como as vitaminas A, E, D e K. A diminuição da produção, a inativação dos sais biliares ou a obstrução biliar podem contribuir para uma diminuição clinicamente importante dos fatores de coagulação dependentes da vitamina K (MEHLER & BENNETT, 2006). A bile também atua como meio de excreção de diversos produtos do sangue, especialmente a bilirrubina e excessos de colesterol (GUYTON & HALL, 2006).

Mais de 90% dos sólidos da bile são compostos pelos ácidos biliares (MARTIN, 1996), sintetizados a partir do colesterol proveniente da dieta ou conjugado nos hepatócitos durante o metabolismo das gorduras (MEHLER & BENNETT, 2006). A síntese dos ácidos biliares a partir do colesterol e sua secreção representam a principal via de excreção do colesterol do organismo (MARTIN, 1996). O colesterol é insolúvel em água e portanto mantido em solução na bile pela incorporação em micelas (GUYTON & HALL, 2006. MEHLER & BENNETT, 2006).

Os sais biliares atuam no intestino delgado na emulsificação e absorção de gorduras, incluindo vitaminas lipossolúveis, e ainda ligam-se a endotoxinas e bactérias, tornando-as ineficazes (MEHLER, 2011). Esses sais são formados nos

hepatócitos e secretados como sais de íons sódio e potássio dos ácidos biliares (MEHLER & BENNETT, 2006).

A bilirrubina é o principal pigmento biliar e um subproduto do catabolismo da hemoglobina e, em menor grau, de outros compostos que contém porfirina, mioglobina, citocromo P450, peroxidase e catalase (LASSEN, 2007). A bilirrubina é transportada até o fígado ligada à albumina (MARTIN, 1996). No fígado, a bilirrubina é desligada da albumina e conjugada com ácido glicurônico formando bilirrubina conjugada que, por ser solúvel, é excretada nos canalículos biliares e posteriormente na bile (GONZÁLEZ & SILVA, 2006).

Os cálculos biliares variam em composição, tamanho, forma e número. A composição dos cálculos biliares é de colesterol e / ou uma combinação de bilirrubina, carbonato de cálcio, fosfato de cálcio e glicoproteínas. Os cálculos de colesterol são grandes, brancos e leves e ocorrem em animais com dietas ricas em colesterol. Em cães pode ser raro devido à menor concentração de colesterol na bile canina em comparação com a bile humana (MEHLER & BENNETT, 2006).

Cálculos biliares pigmentados podem ser amarelos, marrom-escuros ou pretos, variam em peso e fragilidade e são mais comuns em cães. Os sais de cálcio são o principal componente dos cálculos biliares pigmentados (MEHLER & BENNETT, 2006). A disponibilidade de cálcio ionizado na bile pode ser importante na formação de cálculos biliares em cães. Mais de 50% do cálcio presente na bile é reabsorvido pela parede da vesícula, o que ajuda a manter a concentração de íons de cálcio livre baixa e, consequentemente, evita a sua precipitação, o que é considerado um fator protetor contra a formação de cálculos biliares (CENTER, 2009; MEHLER & BENNETT, 2006).

Frequentemente cálculos no início do processo de formação não lesionam a vesícula biliar, porém conforme há acréscimo de componentes precipitados na bile e estase da vesícula, pode-se evidenciar colecistites calculomatosas (HARVEY et al., 2007; KAHN & LINE, 2013).

2.3.1 Sinais clínicos e Diagnóstico

A apresentação clínica dos distúrbios do sistema hepatobiliar é inespecífica e comum a outras afecções abdominais, e a maioria dos animais acometidos por obstrução biliar não é examinada até que sinais clínicos de icterícia se desenvolvam

(MEHLER & BENNETT, 2006). Em cães e gatos com obstrução biliar extra hepática os sinais clínicos mais frequentes incluem diminuição de apetite, letargia e icterícia em até 100% dos pacientes, vômito em até 92%, perda de peso em até 82%, dor abdominal à palpação em até 50% e febre em 38% (MAYHEW et al., 2002; BUOTE et al., 2006; MEHLER et al., 2004). A icterícia clínica torna-se evidente quando os níveis séricos de bilirrubina se encontram superiores a 1,5 a 2 mg / dl (MARTIN, 1996; FOSSUM & WILLARD, 2004).

Um dos principais problemas diagnósticos na avaliação de cães com icterícia é a diferenciação entre um processo obstrutivo extra-hepático, um processo de doença primária do parênquima hepático e doenças sistêmicas, especialmente porque os animais podem não demonstrar sinais clínicos ou anormalidades nos exames laboratoriais por semanas ou até meses após a obstrução (MEHLER & BENNETT, 2006). Nesse sentido, a avaliação ultrassonográfica do fígado geralmente é útil para confirmar o diagnóstico e direcionar a terapia (CHAPMAN & HOSTUTLER, 2013).

Frequentemente em cães o primeiro sinal de obstrução biliar extra hepática, precedendo o desenvolvimento de icterícia, é a bilirrubinúria (MEHLER & BENNETT, 2006). Tanto nas doenças hepáticas quanto nos casos de obstrução extra-hepática a bilirrubinúria está presente, porém cães com icterícia pós-hepática não devem ter urobilinogênio na urina, ao contrário dos com icterícia hepática (JERICO, 2015). Entretanto, como o urobilinogênio é extremamente fotossensível e geralmente não é detectado em amostras de urina expostas à luz ou devido a sensibilidade dos métodos de detecção, a ausência de urobilinogênio deve ser interpretada com cautela (JERICO, 2015; MEHLER & BENNETT, 2006).

A hiperbilirrubinemia pode ser causada por doença pré-hepática (hemolítica), doença hepática primária e doença pós-hepática. A hiperbilirrubinemia pré-hepática é secundária à hemólise das hemácias e é marcada por anemia acentuada, enquanto a hiperbilirrubinemia hepática primária é frequentemente secundária à diminuição da função dos hepatócitos ou à colestase intra-hepática, e a hiperbilirrubinemia pós-hepática aparece secundária à obstrução do ducto biliar extra-hepático (CHAPMAN & HOSTUTLER, 2013). A diferenciação entre icterícia hepática e pós-hepática requer a ultrassonografia como método diagnóstico auxiliar (JERICO, 2015). A hiperbilirrubinemia pré-hepática, além de ser facilmente distinguível de outras causas de hiperbilirrubinemia pela anemia marcante, também

frequentemente leva à elevação da enzima alanina aminotransferase (ALT) (CHAPMAN & HOSTUTLER, 2013).

A obstrução biliar extra-hepática frequentemente leva a aumentos desproporcionais nas enzimas colestáticas (FA e GGT) em comparação com as enzimas hepatocelulares (ALT e AST), e os níveis séricos de colesterol também costumam estar elevados (CHAPMAN & HOSTUTLER, 2013).

As enzimas hepáticas são categorizadas em enzimas de extravasamento e de indução. As enzimas de extravasamento são a alanina aminotransferase (ALT) e a aspartato aminotransferase (AST), que indicam injúria hepatocelular. Já as enzimas de indução são a fosfatase alcalina (FA) e a gamaglutamiltransferase (GGT), associadas a maior síntese (CHAPMAN & HOSTUTLER, 2013).

O aumento da ALT não é específico para um determinado processo patológico, porém elevações mais graves da enzima são associadas a distúrbios inflamatórios ou necrotizantes, enquanto elevações moderadas podem ocorrer devido a neoplasia hepática, doença do trato biliar (obstrutiva ou não) e cirrose (WASHBAU, 2013). Existem ainda diversos outros distúrbios e drogas que podem resultar em atividade elevada de ALT sérica, sem a presença de doença hepática primária significativa (CHAPMAN & HOSTUTLER, 2013).

A enzima AST se encontra nas mitocôndrias dos hepatócitos e sua elevação pode indicar dano hepatocelular significativo, porém por também estar presente em quantidades significativas nos miócitos e nas hemácias, não é um marcador específico do fígado (CHAPMAN & HOSTUTLER, 2013). Quando há elevação de AST o hematócrito pode ser útil para determinar sua origem, pois a hemólise está associada a elevação significativa desta enzima (STOCKHAM, 2002).

Em cães, como a FA não é uma enzima específica do fígado, seu aumento pode ser decorrente de fontes extra-hepáticas, como rins, pâncreas, cérebro, medula óssea, baço, testículos, gânglio linfático, placenta, músculo cardíaco e esquelético. Dessa forma, pode estar relacionado à indução medicamentosa, doença hepática primária, doença sistêmica, doença primária do trato biliar ou ainda ser normal em cães em crescimento com menos de 8 meses. As causas mais comuns de aumentos de FA associados à doença primária do trato biliar em cães incluem: colangite, pancreatite, colelitíase, neoplasia biliar, ruptura da vesícula biliar e colecistite (CHAPMAN & HOSTUTLER, 2013).

A GGT é uma enzima de membrana encontrada em hepatócitos e células epiteliais biliares, pancreáticas, tubulares renais e da glândula mamária. Em cães, é considerada mais específica porém menos sensível que a FA para a detecção de doença hepatobiliar. Elevações dos níveis séricos de GGT sugerem colestase ou hiperplasia biliar, porém também podem ser decorrentes da administração de corticosteróides ou ainda de níveis elevados de corticosteróides endógenos (CHAPMAN & HOSTUTLER, 2013).

Além disso, os fatores de coagulação podem ser marcadores indiretos de doença hepatobiliar, pois a diminuição ou ausência de bile no trato gastrointestinal leva à diminuição da absorção de vitaminas lipossolúveis no íleo e à diminuição da carboxilação dependente de vitamina K dos fatores II, VII, IX e X, o que pode eventualmente levar a coagulopatias (MEHLER, 2011; CHAPMAN & HOSTUTLER, 2013). A colestase raramente resulta em defeitos hemostáticos, porém o prolongamento do tempo de coagulação ativado, do tempo de protrombina e do tempo de tromboplastina parcial ativada pode ocorrer quando há insuficiência hepática grave (CHAPMAN & HOSTUTLER, 2013). O fator VII tem a meia-vida mais curta dentre os fatores de coagulação medidos rotineiramente em cães e gatos, o que está associado ao aumento do tempo de protrombina em animais com obstrução extra-hepática do trato biliar (MEHLER, 2011). Em cães, nos casos crônicos de obstrução extra hepática o tempo de tromboplastina parcial elevado está associado a um pior prognóstico (MEHLER et al., 2004).

O método diagnóstico de eleição para identificar colelitíase é o exame ultrassonográfico abdominal, pois é uma ferramenta acessível e que permite a identificação de anormalidades estruturais da VB e de processos inflamatórios, neoplásicos e obstrutivos, assim como a identificação de colelitíases e coledocolitíases (PRESTES, 2020).

2.3.1 Tratamento

Pacientes com lama biliar ou mucocele em formação com sinais clínicos brandos e alterações laboratoriais ausentes ou discretas podem ser tratados com coleréticos, antibióticos, nutracêuticos e dieta, contanto que seja feito o monitoramento ultrassonográfico com frequência (JERICO, 2015). Entretanto a colecistectomia, que consiste na retirada cirúrgica da vesícula biliar, é o padrão ouro

para o tratamento da maioria das afecções envolvendo o sistema hepatobiliar, sendo a cirurgia mais comumente realizada na vesícula biliar em pequenos animais (ARAÚJO et al., 2021; MEHLER, 2011).

A colecistectomia é recomendada principalmente quando há risco de ruptura da vesícula biliar e consequente peritonite (JERICO, 2015). É o tratamento de escolha para casos de colecistite não responsiva a terapia antimicrobiana, ruptura espontânea, colecistite necrosante, neoplasias primárias da vesícula biliar ou de colelitíase (ARAÚJO et al., 2021; MEHLER, 2011). Nos cães as afecções que levam à necessidade de cirurgia do trato biliar extra-hepático são principalmente condições adquiridas e incluem obstrução biliar extra-hepática, mucocele da vesícula biliar, lesão por trauma e colelitíase associada à doença (FOSSUM, 2019; MEHLER, 2011). Pancreatites que levem à obstrução do trato biliar e doença inflamatória do trato biliar também podem ser incluídas como indicações para procedimento cirúrgico no trato biliar (YOUN et al.,2018).

Dentre as técnicas cirúrgicas, a colecistectomia é mais indicada do que a colecistotomia ou a colecistoduodenotomia, devido à alta porcentagem de necrose da parede da vesícula biliar (JERICO, 2015)

O prognóstico é variável e cães com peritonite biliar, leucocitose e grande aumento da bilirrubina e das enzimas hepáticas apresentam risco maior de óbito (JERICO, 2015). No pós cirúrgico, o desenvolvimento de dor abdominal, vômitos, anorexia, mucosas e soro ictéricos, diarreia, letargia e sinais de choque em pacientes que foram submetidos à colecistectomia são indicadores de complicações cirúrgicas que justificam investigações diagnósticas adicionais (MEHLER, 2011).

3. Relato de caso

Em 17 de março de 2022 uma paciente canina, sem raça definida, castrada, de 3 anos e 20 kg, foi atendida no Hospital Veterinário Fisiopet, localizado na cidade de Santos no estado de São Paulo, pela médica veterinária Maite Ureol. A médica veterinária em questão já acompanha a paciente desde os 10 meses de idade para aplicação das vacinas anuais e tratamento de dermatite atópica, diagnosticada no ano anterior.

Segundo a tutora, o animal teve episódios esporádicos de vômito, apresentou vômito e diarreia no dia anterior e garantiu que não havia a possibilidade de o animal

ter ingerido qualquer corpo estranho. Ao exame físico o animal não apresentou alterações e à palpação abdominal não manifestou sinais de dor ou desconforto abdominal. Foi feita coleta de sangue e solicitou-se exames laboratoriais de perfil bioquímico básico, dosagem de GGT, ALT, Triglicérides, colesterol e bilirrubinas. No dia seguinte foi realizado no Hospital Veterinário Fisiopet o exame ultrassonográfico.

Em 29 de março foi feita a consulta de retorno para reavaliar a paciente e avaliar os achados dos exames. Dentre os exames laboratoriais a única alteração encontrada foi a transaminase ALT acima do valor de referência (Figura 7).

Perfil Básico Material: SORO 18/03/2022

	Resultado	Referências
ALT (TGP):	367	10 a 80 UI/dL
CREATININA:	1,1	0,5 a 1,6 mg/dL
FOSFATASE ALCALINA (TOTAL):	60	20 a 156 UI/dL
URÉIA:	24	10 a 55 mg/dL
OBSERVAÇÃO:	*** Resultado reconfirmado ***	

Gama-GT Material: SORO

	Resultado	Referências
GGT:	Inferior a 1,0	1.0 a 10.0 UI/L

Perfil Metabólico (Lipídico) Material: SORO

	Resultado	Referências
COLESTEROL TOTAL:	207	100 a 270 mg/dL
TRIGLICÉRIDES:	91	50 a 100 mg/dL
OBSERVAÇÃO:	N.DN.	

Figura 7. A. Laudo do exame Perfil Bioquímico Básico, coletado em 18/03/2022 no Hospital Veterinário Fisiopet. **B.** Laudo do exame Perfil Metabólico Lipídico, coletado em 18/03/2022 no Hospital Veterinário Fisiopet.

Na ultrassonografia, realizada em 18 de março, constatou-se aumento difuso da ecogenicidade do parênquima hepático, sugerindo hepatopatia por discreto infiltrado gorduroso, além de conteúdo hiperecogênico e discretas formações

puntiformes hiperecogênicas em vesícula biliar, sugerindo lama biliar e cristais biliares, respectivamente (Figura 8).

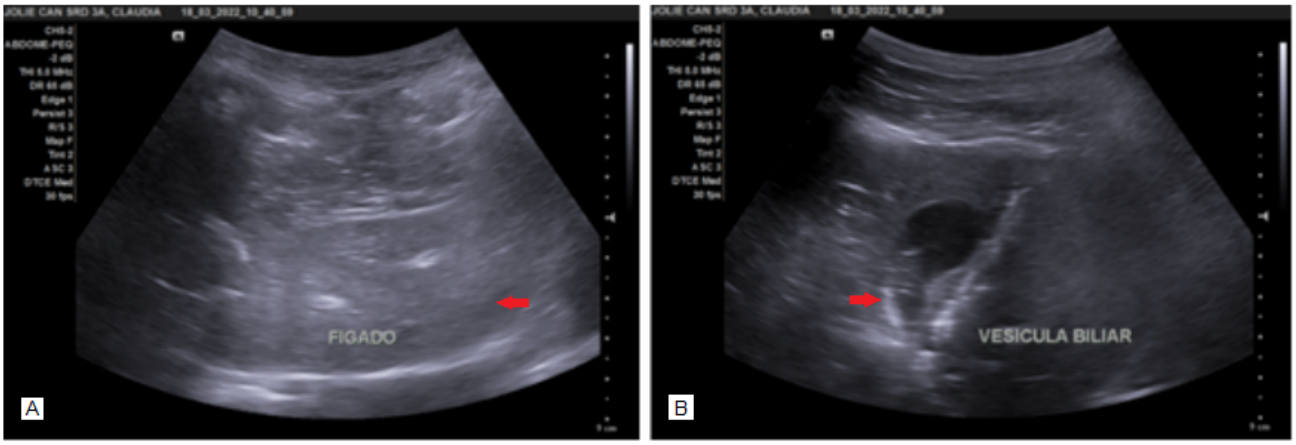

Figura 8. Imagens de exame ultrassonográfico realizado em 18/03/2022 no Hospital Veterinário Fisiopet. **A.** Parênquima hepático. **B.** Vesícula biliar com conteúdo hiperecogênico.

Devido às alterações encontradas foi prescrito Ácido Ursodesoxicólico (Ursacol®) 300 mg via oral, na dose de ¾ de comprimido uma vez ao dia, junto à refeição, por 3 meses. Foi solicitado à tutora retornar ao fim do tratamento para a reavaliação da paciente e repetição dos exames.

Em 23 de junho a paciente retornou para reavaliação e foi solicitado hemograma, perfil bioquímico completo e ultrassonografia abdominal. Todos os exames laboratoriais se encontraram dentro dos parâmetros normais.

O exame ultrassonográfico foi realizado em 21 de julho e em seguida foi feita consulta de retorno com a médica veterinária responsável pelo caso. A única alteração constatada foi a presença de conteúdo hiperecogênico em vesícula biliar, sugerindo lama biliar discreta. A médica veterinária prescreveu para manipulação em farmácia veterinária berinjela 200 mg/dose, alcachofra 60 mg/dose, N-acetilcisteína 200 mg/dose e Silimarina 800 mg/dose, 1 dose ao dia no meio da manhã, por 3 meses.

Em 21 de outubro o animal retornou para consulta com a queixa de vômitos no dia anterior e durante a madrugada. Ao exame físico o animal apresentou mucosas normocoradas, temperatura corporal de 38,8°C, normohidratada, sem halitose, FC e FR dentro dos parâmetros normais e à palpação abdominal não

manifestou sinais de dor ou desconforto abdominal. Solicitou-se exame coproparasitológico em 2 amostras, com intervalo de 7 dias, e os seguintes exames laboratoriais: hemograma completo, pesquisa de hematozoários, perfil bioquímico básico e dosagem de triglicérides, colesterol e GGT. No consultório foi feita aplicação subcutânea de 2 ml Citrato de Maropitant (Cerenia®).

A consulta de retorno foi feita em 27 de outubro, para reavaliar a paciente e avaliar os resultados dos exames. A tutora relatou que não ocorreram mais episódios de vômito desde a última consulta. Ambas as amostras de fezes enviadas para o coproparasitológico foram negativas para parasitas. Quanto aos exames laboratoriais apenas a ALT estava alterada, se apresentando acima do limite de referência (Figura 9). Devido ao histórico de alterações relacionadas à vesícula biliar, optou-se por prescrever novamente Ácido Ursodesoxicólico (Ursacol®) 300 mg via oral, na dose de ¾ de comprimido uma vez ao dia, junto à refeição, por 2 meses. Foi indicado que a paciente retornasse para reavaliação ao final do tratamento, no início de janeiro.

Perfil Básico Material: SORO 22/10/2022

	Resultado	Referências
ALT (TGP):	112	10 a 80 UI/dL
CREATININA:	0,8	0,5 a 1,6 mg/dL
FOSFATASE ALCALINA (TOTAL):	69	20 a 156 UI/dL
URÉIA:	28	10 a 55 mg/dL
OBSERVAÇÃO:	*** Resultado reconfirmado ***	

Figura 9. Laudo do exame Perfil Bioquímico Básico, coletado em 22/10/2022 no Hospital Veterinário Fisiopet.

Quarenta e três dias depois, em 09 de dezembro, o animal foi trazido para atendimento com queixa de prostração, inapetência e vômitos. Ao exame físico foi constatado mucosas ictéricas, porém sem sinais de dor abdominal à palpação e sem alterações nos outros parâmetros verificados - normohidratada, temperatura corporal de 38,3°C, tempo de preenchimento capilar de 1 segundo, FC e FR. Devido ao histórico da paciente, a suspeita clínica inicial foi doença hepática por comprometimento do sistema biliar.

No consultório foi realizada fluidoterapia intravenosa de 250 ml de Ringer com lactato, junto de 2 ml de Citrato de Maropitant (Cerenia®) e 2 ml de Mercepton. Ainda, foi feita a coleta de sangue para solicitação de hemograma e perfil bioquímico hepático completo e a coleta de urina por micção espontânea para urinálise. Foi solicitado ultrassonografia abdominal e que a paciente retornasse no dia seguinte para reavaliação. Foram apontadas alterações apenas no perfil hepático (Figura 10).

Perfil Hepático Completo 09/12/2022

Material: SORO

	Resultado	Referências
ALT (TGP):	156	10 a 80 UI/dL
AST (TGO):	290	10 a 88 UI/L
FOSFATASE ALCALINA (TOTAL):	1.430	20 a 156 UI/dL
GGT:	26,4	1.0 a 10.0 UI/L
ALBUMINA:	3,5	2,6 a 3,3 g/dL
GLOBULINAS:	3,4	2.5 a 4.0 g/dL
RELAÇÃO A:G:	1,0	0.5 a 1.3 g/dL
PROTEÍNAS TOTAIS:	6,9	5.7 a 7.1 g/dL
OBSERVAÇÃO:	*** Resultado reconfirmado *** Amostra ictérica (++/+++)	

Figura 10. Laudo do exame Perfil Hepático Completo, coletado em 09/12/2022 no Hospital Veterinário Fisiopet.

No dia seguinte, em 10 de dezembro, realizou exame ultrassonográfico abdominal em centro de imagem externo, no Zoo Live Medicina Diagnóstica Veterinária, na cidade de Santos. A paciente retornou para atendimento no Hospital Veterinário Fisiopet. Ao exame físico não apresentou alterações, apenas mucosas ictéricas, e à palpação abdominal não manifestou sinais de dor ou desconforto abdominal. Segundo a tutora a paciente vomitou uma vez pela manhã e continuava prostrada, com apetite seletivo. Foi feito no consultório fluidoterapia intravenosa de 250 ml de ringer com lactato, junto de 1 ml de mercepton, dexametasona (0,5 mg/kg) e 2 ml de Citrato de Maropitant (Cerenia®). Foi prescrito prednisona de 20 mg, 1 / 2 comprimido a cada 12 horas por 5 dias.

O exame ultrassonográfico constatou ecogenicidade mista do parênquima hepático, sugestivo de hepatopatia por infiltrado gorduroso, e vesícula biliar repleta

por conteúdo anecogênico e discreta quantidade de material ecodenso, com pontos hiperecogênicos em permeio, sugerindo lama biliar e micro cálculos biliares respectivamente. Em topografia de ductos císticos/comum, observou-se a presença de inúmeras estruturas hiperecogênicas formadoras de sombreamento acústico posterior em permeio, com dimensões variando entre 0,41 cm a 0,73 cm em corte longitudinal, sugerindo cálculos biliares intra e extra-hepáticos. Não foram encontradas evidências de processo obstrutivo junto às vias biliares (Figura 11).

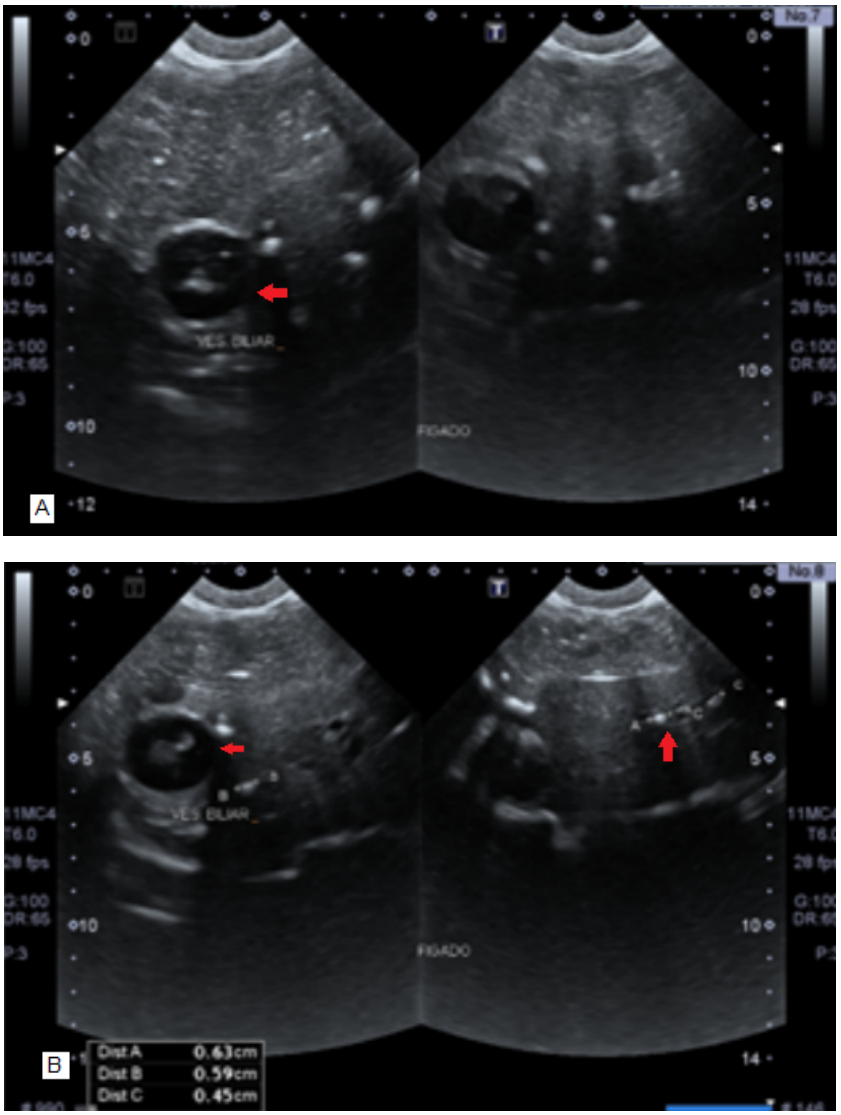

Figura 11. Imagens do exame ultrassonográfico realizado em 10/12/2022 no centro de imagem Zoo Live Medicina Diagnostica Veterinária. **A.** Vesícula biliar com conteúdo ecodenso e pontos hiperecogênicos. **B.** Estruturas hiperecogênicas em topografia de ductos cístico/comum.

No dia 12 de dezembro a paciente retornou para reavaliação e avaliação dos resultados dos exames. Segundo a tutora, o animal não teve mais vômitos desde o último atendimento e apesar de o apetite ter normalizado, ainda se encontrava mais prostrada que o normal. Ao exame físico não se constatou alterações e a icterícia das mucosas reduziu significativamente. À palpação abdominal não manifestou sinais de dor ou desconforto abdominal. Foi feita coleta de sangue e solicitação dos seguintes exames laboratoriais: alanina aminotransferase (ALT), gama glutamil transferase (GGT) e Fosfatase Alcalina (FA). Solicitou-se novo exame ultrassonográfico abdominal e retorno para reavaliação. As dosagens bioquímicas requisitadas, apontaram valores acima dos parâmetros normais para as enzimas hepáticas ALT, FA e GGT (Figura 12).

Perfil Hepático 12/12/2022

Material: SORO

	Resultado	Referências
ALT (TGP):	351	10 a 80 UI/dL
FOSFATASE ALCALINA (TOTAL):	1.330	20 a 156 UI/dL

Gama-GT Material: SORO

	Resultado	Referências
GGT:	37,6	1.0 a 10.0 UI/L
OBSERVAÇÃO:	*** Resultado reconfirmado *** Amostra ictérica (++/+++)	

Figura 12. Laudo do exame Perfil Hepático e Gama-GT, coletado em 12/12/2022 no Hospital Veterinário Fisiopet.

No dia 15 de dezembro foi feita ultrassonografia abdominal no Hospital Veterinário Fisiopet e em seguida consulta de retorno para avaliar os exames laboratoriais requisitados em 12 de dezembro. Não foram constatadas alterações ao exame físico e à palpação abdominal o animal não manifestou sinais de dor ou desconforto abdominal. A icterícia das mucosas reduziu significativamente, sendo quase imperceptível.

O exame ultrassonográfico constatou aumento de ecogenicidade do parênquima hepático e vesícula biliar repleta por conteúdo anecogênico e discreta quantidade de material ecodenso com pontos hiperecogênicos em permeio, sugerindo lama biliar e micro cálculos biliares. Foi observado em topografia de ductos císticos/comum, estruturas hiperecogênicas formadoras de sombreamento

acústico posterior, sugerindo cálculos biliares intra e extra-hepáticos, porém sem evidências de processo obstrutivo (Figura 13).

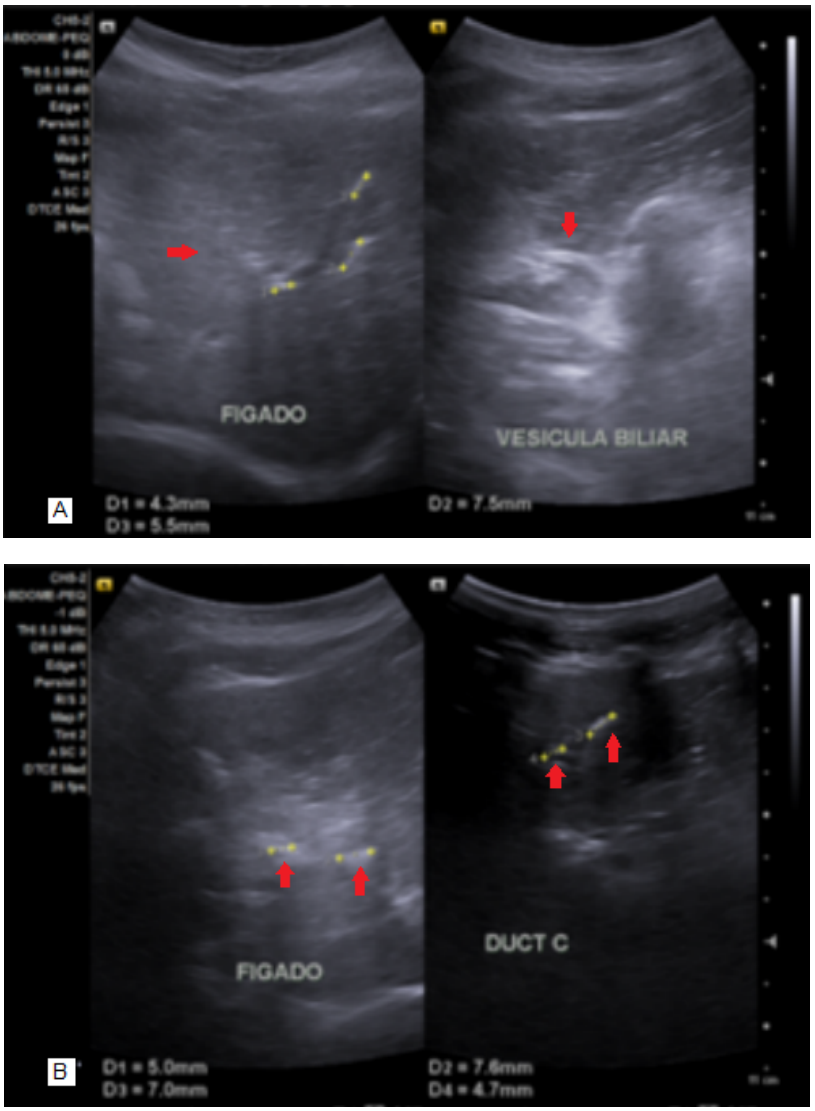

Figura 13. Imagens do exame ultrassonográfico realizado em 15/12/2022 no Hospital Veterinário Fisiopet. **A.** Parênquima hepático com aumento difuso de ecogenicidade e vesícula biliar com conteúdo ecodenso. **B.** Estruturas hiperecogênicas em ductos intra hepáticos e ducto cístico/comum.

Frente aos achados ultrassonográficos e laboratoriais, foi indicada a realização de colecistectomia. O procedimento cirúrgico foi agendado para o dia 20 de dezembro e foi prescrito Agemoxi® CL 250 mg, 2 comprimidos a cada 12 horas por 10 dias, e Prednisolona 20 mg, 1 / 2 comprimido ao dia por 5 dias. Com o objetivo de reavaliar o estado geral da paciente para o procedimento cirúrgico, foi

solicitado hemograma, perfil básico de dosagens bioquímicas, dosagem de GGT e bilirrubinas, e coagulograma (Figuras 14, 15 e 16).

CREATININA

		Valor de referência	Unidade	Método
Resultado	0,6	0,5 - 1,6	mg/dL	Cinético

ICTERÍCIA (+)--

UREIA

		Valor de referência	Unidade	Método
Resultado	24	20 - 50	mg/dL	Cinético U.V.

ICTERÍCIA (+)--

ALT - ALANINA AMINOTRANSFERASE

		Valor de referência	Unidade	Método
Resultado	1435	10 - 80	U.I./L	Cinético em U.V.

ICTERÍCIA (+)--

FOSFATASE ALCALINA

		Valor de referência	Unidade	Método
Resultado	2214	20 - 156	U.I./L	Cinético

ICTERÍCIA (+)--

GGT - GAMA GLUTAMILTRANSFERASE

		Valor de referência	Unidade	Método
Resultado	29	0 - 10,0	U.I./L	Cinético U.V.

ICTERÍCIA (+)--

Figura 14. Laudo do exame Perfil Bioquímico Básico e Gama-GT, realizado em 16/12/2022 no centro Zoo Live Medicina Diagnostica Veterinaria.

BILIRRUBINA TOTAL E FRAÇÕES

16/12/2022

		Valor de referência
Bilirrubina Total	2,18 mg/dL	0,10 a 0,7 mg/dL
Bilirrubina Direta	1,20 mg/dL	0,06 a 0,3 mg/dL
Bilirrubina Indireta	0,98 mg/dL	0,01 a 0,5 mg/dL

Metodo: Colorimétrico

ICTERÍCIA (+)--

Figura 15. Laudo do exame de Bilirrubinas Total e Frações, realizado em 16/12/2022 no centro Zoo Live Medicina Diagnostica Veterinaria.

TEMPO DE SANGRIA

16/12/2022

RESULTADO: 1,0 minutos

REFERÊNCIA: 1 a 5 minutos

TEMPO DE COAGULAÇÃO

RESULTADO: 9,15 AMOSTRA: Sangue Total

VALOR DE REFERÊNCIA: até 13 minutos

TÉCNICA: Homogeneização por inversão a 37 graus

TEMPO TROMBOPLASTINA PARCIAL ATIVAD

Amostra: Plasma com Citrato

Resultado: 15,86 segundos

Valores de referência:
- Cães: 8 a 18 segundos
- Gatos: 14 a 18 segundos

Figura 16. Laudo do Coagulograma, incluindo Tempo de Sangria, Tempo de Coagulação e Tempo de Tromboplastina Parcial Ativado, realizado em 16/12/2022 no centro Zoo Live Medicina Diagnostica Veterinaria.

No dia 20 de dezembro pela manhã foi realizado o procedimento cirúrgico de colecistectomia e a retirada pela porção distal do ducto cístico de 3 cálculos que estavam localizados no ducto biliar comum (Figura 17). O protocolo de medicação pré-anestésica escolhido foi a associação de dexmedetomidina, acepram e metadona, e a indução anestésica realizada com associação de quetamina e propofol. O bloqueio peridural foi feito entre as vértebras lombares L1 e L2, com associação de morfina e rubivacaína, e a anestesia inalatória foi isoflurano com infusão contínua de quetamina. O procedimento correu conforme o esperado, sem intercorrências.

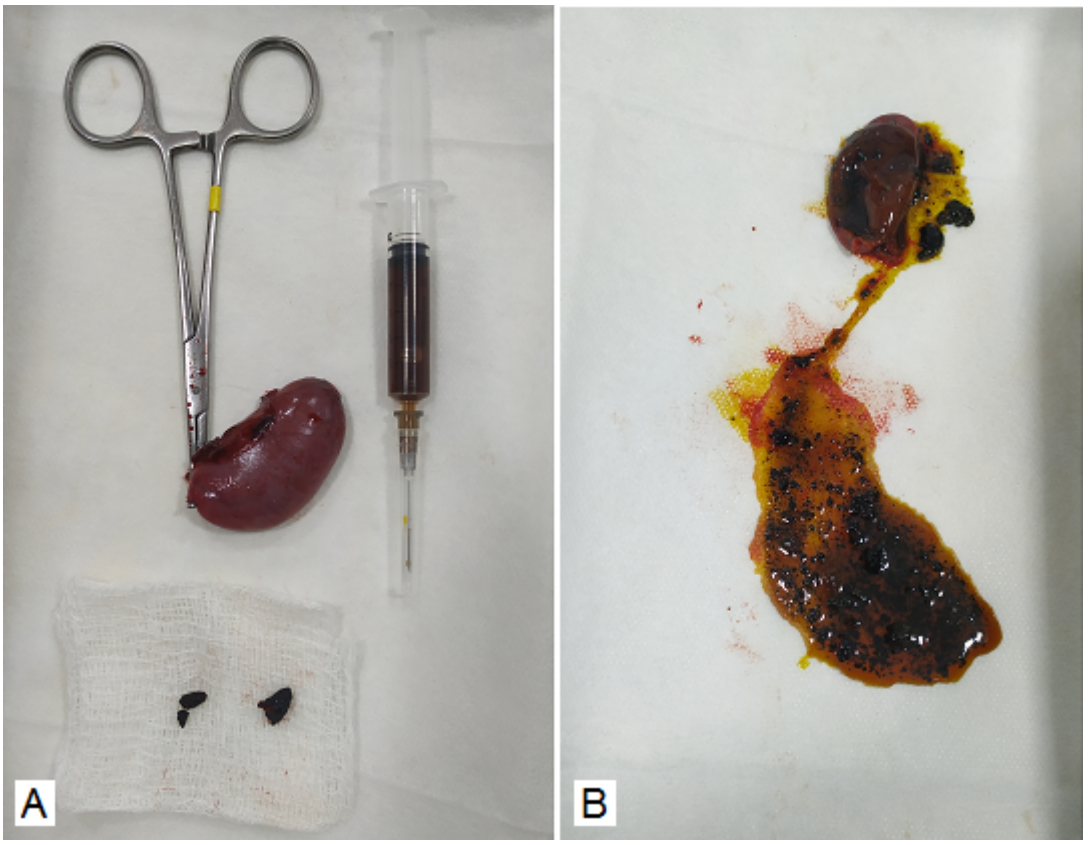

Figura 17. A. Vesícula biliar, cálculos biliares e conteúdo drenado da vesícula biliar durante colecistectomia realizada no Hospital Veterinário Fisiopet em 20/12/2022. **B.** Vesícula biliar após aberta e demonstração do conteúdo que havia no interior, durante colecistectomia realizada no Hospital Veterinário Fisiopet em 20/12/2022.

A paciente passou a noite na internação, para ser mantida sob observação, e na manhã seguinte recebeu alta. Foi prescrito para uso oral 1 comprimido a cada 12 horas por 4 dias de Cronidor 40 mg, 1 comprimido a cada 12 horas por 5 dias de Dipirona 500 mg, 1 comprimido a cada 12 horas por 5 dias de Tramadol 50 mg e 2 comprimidos a cada 12 horas por 10 dias de Agemoxi CL 250 mg. Para uso tópico foi prescrito o uso de Rifocina spray para o curativo 1 vez ao dia. A paciente retornou a cada dois dias para a avaliação da ferida cirúrgica e no dia 05/01/2023, 16 dias após o procedimento cirúrgico, foi feita a retirada dos pontos.

4. Discussão

Em março de 2022 a paciente canina de 2 anos apresentou alguns episódios de vômito e, após a realização dos exames necessários, as alterações apontadas foram aumento discreto da enzima ALT (367 UI/dL, sendo o intervalo de referência de 10 a 80 UI/dL) leve aumento da ecogenicidade hepática, sugerindo discreto infiltrado gorduroso, e lama biliar discreta com formações puntiformes hiperecogênicas, sugerindo cristais biliares. Por conta disso foi prescrito ácido ursodesoxicólico (UDCA) 300 mg, 3 / 4 de comprimido a cada 24 horas por via oral. Tal medida terapêutica está de acordo com a literatura, que indica o uso do UDCA no tratamento da lama biliar em cães, reduzindo a espessura da bile e melhorando os sinais clínicos. (SANDS et al., 2012; YOSHIMURA et al., 2009). Em pacientes com lama biliar os sinais clínicos podem ser brandos ou ausentes, e incluem anorexia, êmese e letargia (WATSON E BUNCH, 2010; JERICO, 2015).

O principal objetivo do manejo clínico é estimular a colerese, ou seja, aumentar o fluxo biliar através da produção de bile com menor viscosidade (CENTER, 2009). O UDCA é um ácido biliar sintético com atividade hidrofílica, atraindo água para a bile e assim fluidificando-a. Pode ajudar a reduzir a formação de lama biliar, sendo hepatoprotetor (efeito antiinflamatório, imunomodulador e antifibrótico) e colerético. O UDCA fluidifica as secreções biliares ao aumentar a secreção de bicarbonato e mucina na bile, além de diminuir a secreção de colesterol na bile e prolongar o tempo de nucleação de cristais (CENTER, 2009; PIRES & COLAÇO, 2004; JOHNSON, 2004; SANDS et al., 2012). A nucleação de cristais pode ser importante pois acredita-se que partículas sólidas de células mortas ou de material enrijecido da bile podem atuar como núcleo para a cristalização (MEHLER & BENNETT, 2006).

Sendo assim, o principal fármaco utilizado é o ácido ursodesoxicólico, na dose 10-15 mg/kg a cada 24 horas por via oral, uma vez que este é um ácido biliar com atividade hidrofílica que atrai água para a bile, fluidificando-a.

A dose segura recomendada de UDCA para distúrbios hepáticos colestáticos nos cães é de 10 a 15 mg/kg, por via oral, uma vez ao dia (JOHNSON, 2004), portanto no protocolo adotado de 300mg, 3 / 4 de comprimido a cada 24 horas, sendo o peso da paciente 20 kg, a dose é de 11,25 mg/kg e está de acordo com o recomendado.

A paciente fez uso do UCDA por 3 meses, até o final de junho, com monitoramento clínico e ultrassonográfico durante o tratamento. Ao repetir os exames em abril e junho, tanto a ALT quanto as alterações ultrassonográficas regrediram, e a paciente não apresentou mais vômitos.

Ao final de julho, repetiram-se os exames para monitoramento e a única alteração apontada foi o reaparecimento de lama biliar discreta no exame ultrassonográfico, mas segundo a tutora a paciente não teve vômitos. Como a lama biliar era discreta e o animal não tinha sinais clínicos ou alterações de enzimas hepáticas, optou-se por um protocolo terapêutico com base em nutracêuticos, com berinjela 200 mg/dose, alcachofra 60 mg/dose, N-acetilcisteína 200 mg/dose e Silimarina 800 mg/dose, 1 dose ao dia no meio da manhã, por 3 meses. Esta abordagem adotada também está de acordo com a literatura, pois pacientes com lama biliar que apresentem sinais clínicos brandos e alterações laboratoriais ausentes ou discretas podem ser tratados com coleréticos, antibióticos, dieta ou nutracêuticos, contanto que o monitoramento ultrassonográfico seja frequente (JERICO, 2015).

A paciente é portadora de dermatite atópica, que após tratamento prévio foi controlada com a troca da ração pela UltraHypo Canine, da Vet Life Farmina, portanto o manejo clínico da lama biliar pela dieta não era à princípio uma opção viável. Por conta disso, optou-se pela suplementação com nutracêuticos.

Alguns nutracêuticos têm potencial no tratamento da lama biliar. A berinjela é rica em compostos como ácido clorogênico e flavonoides, e a alcachofra em compostos como ácido clorogênico, cinarina e luteolina, todos com ação antioxidante e anti-inflamatória que podem ajudar a reduzir a formação de lama biliar e melhorar a função hepática. Em um estudo em cães com lama biliar a suplementação com berinjela por 60 dias resultou em uma redução significativa na

viscosidade da bile, enquanto um estudo em cães com lama biliar a suplementação com alcachofra por 30 dias também levou a diminuição da viscosidade da bile (OLIVEIRA et al., 2014; RONDANELLI et al., 2011).

A N-acetilcisteína (NAC) é um antioxidante com potencial no tratamento de várias condições hepáticas. Acredita-se que a NAC ajude a reduzir a inflamação e o dano oxidativo nas células hepáticas, melhorando a função hepática e reduzindo a formação de lama biliar (MOHAMADIN & EL-KHODERY, 2011). A silimarina também apresenta efeito antioxidante por conter flavonoides, que aumentam a concentração da glutationa, além de estimular a regeneração hepática e inibir os efeitos inflamatórios dos leucotrienos (QUINN & COOK, 2009).

O monitoramento da paciente por exames de hemograma, bioquímico e ultrassonográfico foi mantido. Em um dos retornos em outubro a tutora relatou que o animal voltou a apresentar episódios ocasionais de vômito, e novamente o perfil bioquímico apontou alteração da enzima ALT (112 UI/dL, sendo o intervalo de referência de 10 a 80 UI/dL). Por conta disso, foi adotado novamente o mesmo protocolo terapêutico com ácido ursodesoxicólico (UDCA), por 3 meses. Devido ao histórico de lama biliar e aos sinais clínicos brandos presentes, também foi feita a dosagem de colesterol e triglicérides, porém não estavam alterados. Essa avaliação é justificada pois cães com lama biliar podem apresentar níveis elevados de colesterol total e triglicérides, o que está associado à gravidade da inflamação hepática (LAFLAMME, 2017). Portanto a dosagem de colesterol e triglicérides pode ser útil no monitoramento da lama biliar em cães e o controle desses níveis lipídicos pode ser importante no tratamento e prevenção de complicações hepáticas associadas à lama biliar.

A paciente deveria retornar ao final de dezembro para repetir todos os exames, porém antes disso, em 9 de dezembro chegou para atendimento com queixa de prostração, inapetência, vômitos e mucosas ictéricas. Devido ao histórico de lama biliar, a suspeita clínica inicial foi doença hepática por comprometimento do sistema biliar.

A paciente não apresentava febre ou dor abdominal à palpação, o que diminuiu no momento a preocupação com a possibilidade de ruptura da vesícula biliar. Os sinais de ruptura da vesícula biliar incluem icterícia, febre, fezes pálidas e sinais de peritonite séptica e choque (THOMPSON & SEHRMAN, 2021). Tal complicação foi considerada pois de acordo com Thompson e Sherman (2021) a

ruptura da vesícula biliar pode ocorrer como resultado de neoplasia, trauma, obstrução do ducto biliar comum por colelitíase, necrose da parede da vesícula biliar e colecistite.

Foi feita a coleta de sangue para solicitação de hemograma e perfil bioquímico hepático completo, que apontou elevação importante das enzimas hepáticas ALT, AST, FA e GGT: ALT 156 UI/dL, sendo o intervalo de referência de 10 a 80 UI/dL; AST 290 UI/dL, sendo o intervalo de referência de 10 a 88 UI/dL; FA 1430 UI/dL, sendo o intervalo de referência de 20 a 156 UI/dL; GGT 26,4 UI/L, sendo o intervalo de referência de 1.0 a 10 UI/L. Essas alterações associadas à clínica e ao histórico da paciente eram indicativos de que se tratava de algum processo patológico envolvendo o sistema hepatobiliar.

A elevação das enzimas ALT, AST e FA não é específica para um determinado processo patológico, cabendo ao veterinário interpretá-la em conjunto com outras alterações, sinais clínicos e histórico do animal. O aumento da ALT não é específico para um determinado processo patológico e diversos distúrbios e medicamentos podem resultar em atividade elevada de ALT sérica sem a presença de doença hepática primária significativa, porém elevações moderadas podem indicar neoplasia hepática, doença do trato biliar (obstrutiva ou não) e cirrose (CHAPMAN & HOSTUTLER, 2013; WASHBAU, 2013).

A enzima AST se encontra nas mitocôndrias dos hepatócitos e sua elevação pode indicar dano hepatocelular significativo, porém por também estar presente em quantidades significativas nos miócitos e nas hemácias, não é um marcador específico do fígado (CHAPMAN & HOSTUTLER, 2013). Da mesma forma, a FA também não é uma enzima específica do fígado pois seu aumento pode ser decorrente de fontes extra-hepáticas, como rins, pâncreas, cérebro, medula óssea, baço, testículos, gânglio linfático, placenta, músculo cardíaco e esquelético. A elevação da FA pode estar relacionada à indução medicamentosa, doença hepática primária, doença sistêmica ou doença primária do trato biliar, como colangite, colelitíase, neoplasia biliar, ruptura da vesícula biliar e colecistite (CHAPMAN & HOSTUTLER, 2013).

Entretanto, a atividade sérica da GGT é em grande parte derivada do sistema biliar e em cães tem menor sensibilidade, mas maior especificidade para detecção de doenças hepatobiliares quando comparada à FA. As elevações da atividade dessa enzima indicam doenças do epitélio dos ductos, como obstruções e colecistite

(COOPER & WEBSTER, 2006). Portanto, avaliando todas as alterações de enzimas hepáticas junto à clínica e histórico da paciente, a suspeita de processo patológico envolvendo o sistema hepatobiliar é justificada.

O exame ultrassonográfico confirmou a suspeita de afecção no sistema hepatobiliar, pois foram encontradas imagens compatíveis com a presença de colélitos nos ductos intra e extra-hepáticos, além de lama biliar com micro cálculos biliares na vesícula biliar. Apesar de a ultrassonografia ser o método diagnóstico de eleição para a detecção de obstruções extra-hepáticas e colelitíases, há a limitação de que os cálculos biliares podem apresentar diferentes graus de ecogenicidade e sombreamento acústico posterior, de acordo com os componentes biliares envolvidos na sua formação (PRESTES, 2020; YILDIZ et al., 2019). No caso em questão não houve tal limitação pois as estruturas encontradas no exame ultrassonográfico da paciente eram de fato estruturas hiperecogênicas formadoras de sombreamento acústico posterior.

A obstrução dos ductos extra e/ ou intra-hepáticos leva à dilatação retrógrada dos segmentos biliares, como a vesícula biliar, os próprios ductos extra e intra-hepáticos, e o ducto cístico e o ducto biliar comum. Dessa forma, os ductos hepáticos dilatados são visualizados na ultrassonografia como tubos anecogênicos irregulares e tortuosos com paredes hiperecogênicas e podem formar artefato de imagem de reforço acústico posterior (FEENEY, 2013).

Entretanto, como não foram encontradas na ultrassonografia evidências de processo obstrutivo junto às vias biliares, a equipe veterinária decidiu não fazer o tratamento cirúrgico em emergência e aguardar para realizar a colecistectomia depois que outros exames pré-operatórios fossem feitos, como o eletrocardiograma, ecocardiograma e o coagulograma.

Como a presença dos cálculos nos ductos extra-hepáticos pode levar à obstrução total das vias biliares, foi escolhido o tratamento cirúrgico em detrimento do manejo clínico, através da colecistectomia. A colecistectomia é indicada para casos de colelitíase e quando há risco de ruptura da vesícula biliar e consequente peritonite (ARAÚJO et al., 2021; MEHLER, 2011; JERICO, 2015). Nos cães, obstrução biliar extra-hepática e colelitíase associada à doença são afecções que levam à necessidade de tratamento cirúrgico (FOSSUM, 2019; MEHLER, 2011).

Portanto, tanto a condução do caso quanto as abordagens terapêuticas adotadas condizem com o esperado e com o recomendado na literatura para as alterações, diagnóstico e tratamento do sistema hepatobiliar.

5. Conclusão / Considerações finais

Com este relato de caso e toda a discussão sobre o sistema hepatobiliar e suas diversas afecções, é possível concluir que uma das ferramentas diagnósticas mais importantes para detectar e monitorar suas alterações é o exame ultrassonográfico. É importante destacar que tais alterações podem levar a consequências graves para a saúde dos cães, como o desenvolvimento de doenças hepáticas crônicas e complicações associadas. Por isso, a prevenção e o diagnóstico precoce são fundamentais para garantir a saúde e o bem-estar dos animais.

III. REFERÊNCIAS

ADAMS, W.M. et al. Hepatobiliary neoplasia in dogs: 41 cases (1995-2005). Journal of the American Veterinary Medical Association, v. 235, n. 2, p. 168-175, jul. 2009.

ARAÚJO, I. L. M. et al. Colecistectomia em cadela da raça Spitz Alemão: relato de caso. Revista Multidisciplinar em Saúde, v. 2, n. 3, p. 85, 2021. DOI: https://doi.org/10.51161/rems/1904.

BESSO, J.G. et al. Ultrasonographic appearance and clinical findings in 14 dogs with gallbladder mucocele. Veterinary Radiology & Ultrasound, Fort Collins, v. 46, n. 4, p. 375–383, jul./ago. 2005.

BOULLHESEN-WILLIAMS, T. et al. In vitro effect of 20% N-acetylcysteine on the viscosity of normal canine bile. American Journal of Veterinary Research, Oregon, v. 80, n. 1, p. 74-78, jan. 2019.

BRANT, W.; LEWIS, D. Handbook of Small Animal Radiology and Ultrasound. 2. ed. Philadelphia: Saunders, 2008. p.365-367.

BRÖMEL, C. et al. Prevalence of gallbladder sludge in dogs as assessed by ultrasonography. Veterinary Radiology & Ultrasound, Athens, v. 39, n. 3, p. 206-210, mai./jun. 1998.

BUOTE, NJ et al. Cholecystoenterostomy for treatment of extrahepatic biliary tract obstruction in cats: 22 cases (1994–2003). Journal of the American Veterinary Medical Association, v.228, n.9, p.1376-1382, 2006.

ÇAKIR, A; KARAKURUM, MC; ÇANKAYA, G. Ultrasonographic evaluation of gallbladder diseases in dogs. Acta Scientiae Veterinariae, v.49, 2021.

CENTER, S. A. Diseases of the gallbladder and biliary tree. Veterinary Clinics of North America: Small Animal Practice, Philadelphia, v. 39, n. 3, p. 543-598, 2009.

CENTER, S. A. Diseases of the Gallbladder and Biliary Tree. Veterinary Clinics of North America: Small Animal Practice, v. 39, n. 3, p. 543-598, 2009.

CENTER, S.A. et al. Hepatobiliary disease in 30 cats and 14 dogs (1994-2004). Journal of Veterinary Internal Medicine, Hoboken, v. 19, n. 2, p. 187-193, mar./abr. 2005.

CHAPMAN, S. E.; HOSTUTLER, R. A. A laboratory diagnostic approach to hepatobiliary disease in small animals. Veterinary clinics of North America: Small animal practice, v. 43, n. 6, p. 1209-1225, 2013.

CHEBLI, J.M.F. et al. Microcristais biliares na pancreatite aguda idiopática: indício para etiologia biliar oculta subjacente. Arquivos de Gastroenterologia, Juiz de Fora v. 37, n. 2, p. 98-103, abr.-jun. 2000.

CHEBLI, J.M.F.; FERRARI, A.P.; SILVA, M.R.R.; BORGES, D.R.; ATALLAH, A.N.; NEVES, M.M.D. Microcristais biliares na pancreatite aguda idiopática: indício para etiologia biliar oculta subjacente. Arquivos de gastroenterologia, Juiz de Fora v. 37, n. 2, abr-jun/2000.

CIPRIANO, Bartira Damiana Lemes; OLIVEIRA, Desireé Reis de; ANDREUSSI, Paulo Antonio Terrabuio. Aspectos imaginológicos de colelitíase e coledocolitíase em cães: revisão. PUBVET, v. 10, p. 580-635, 2016.

CORDEIRO, R. A. et al. Peliosis hepatis and systemic lupus erythematosus: A rare condition identified by magnetic resonance imaging. Revista da Associação Médica Brasileira, São Paulo, v. 64, n. 1, p. 19-21, 2018.

FEENEY, D. A. Atlas de ultrassonografia em pequenos animais. 2. ed. São Paulo: Elsevier, 2013. p. 197-200.

FEENEY, D. et al. Relevância estatística dos critérios ultrassonográficos na avaliação de doença hepática difusa em cães e gatos. American Journal of Veterinary Research, Minnesota, v. 69, n. 2, p. 212-221, 2008.

FOSSUM, T. W. Cirurgia do sistema biliar extra-hepático. In: FOSSUM, T. W. Cirurgia de Pequenos Animais. 5. ed. São Paulo: Elsevier, 2020. Cap. 42, p. 623-640.

FROES, T. R. Utilização da ultrassonografia em cães com suspeita de neoplasias do sistema digestório (fígado, intestinos e pâncreas). 155f. Tese (Doutorado em Cirurgia Veterinária) - Faculdade de Medicina Veterinária e Zootecnia, Universidade de São Paulo, São Paulo, 2004.

FUERST, J. A.; HOSTNIK, E. T. Valores de atenuação em TC e distribuição mineral podem ser utilizados para diferenciar cães com e sem mucocele de vesícula biliar. Veterinary Radiology & Ultrasound, Ohio, v. 60, n. 6, p. 689-695, nov-dez/2019.

GAILLOT, H. A. et al. Ultrasonographic features of extrahepatic biliary obstruction in 30 cats. Veterinary Radiology & Ultrasound, Hoboken, v. 48, n. 5, p. 439–447, 2007.

GELLER, F. F. et al. Ultrassonografia abdominal como método complementar no estadiamento do linfoma canino. PUBVET, Londrina, v. 12, n. 12, p. 1-7, 2018.

GERBER, B et al. Prevalence of feline chronic kidney disease in Switzerland: a retrospective study of ultrasound data. Schweizer Archiv für Tierheilkunde, v.157, n.12, p.677-682, 2015.

GONZÁLEZ, F.D.; SILVA, S.C. Perfil bioquímico sanguíneo. In: Introdução à Bioquímica Clínica Veterinária. 2ª ed. Porto Alegre: Editora Universidade Federal do Rio Grande do Sul, 2006. cap.8, p.313-356.

GUSMAN, L. M. et al. Avaliação ultrassonográfica das vias biliares em cães e gatos: coletas e análises de registros médicos veterinários. Ciência Animal, Goiânia, v. 32, n. 2, p. 51–59, 2022.

GUYTON, A.C.; HALL, J.E. Funções secretoras do tubo alimentar. In: GUYTON, A.C.; HALL, J.E. Tratado de Fisiologia Médica. 11ª ed. Rio de Janeiro: Elsevier Editora Ltda, 2006, cap. 64, p. 826-828.

HOHENREUTHER, F. Obstrução biliar extra-hepática por colelitíases em felino – Relato de caso. Santa Maria, 2017. 27 f. Dissertação (Residência Multiprofissional em Diagnóstico por Imagem) - Centro de Ciências Rurais, Universidade Federal de Santa Maria, Santa Maria, 2017.

JERICO, Márcia Marques; SECCO, João Antônio; CARVALHO, Cristiano Barros de. Tratado de Medicina Interna de Cães e Gatos. 1. ed. São Paulo: Roca, 2015. Seção C, Sistema Hepatobiliar, p. 3158-3160.

JIA, Y et al. Prevalence and risk factors of liver diseases in dogs in Beijing, China. BMC Veterinary Research, v.16, n.1, p.1-8, 2020.

JOHNSON, S.E. Hepatopatias crônicas. In: ETTINGER, S.J.; FELDMAN, E.C.
KILPATRICK, S.; UETSU, Y.; BELL, A. Treatment of gallbladder disease in dogs and cats. Companion Animal, v. 22, n. 9, p. 534-538, 2017.

KÖNIG, Horst Erich; LIEBICH, Hans-Georg. Anatomia dos Animais Domésticos. 6. ed. Editora Artmed, 2016. p. 364-368

LAFLAMME, D. et al. Gallbladder disease and associated lipid metabolism disorders in dogs. Journal of Small Animal Practice, v. 58, n. 1, p. 3-14, 2017.

LARSON, M. M. (2016). Ultrasound Imaging of the Hepatobiliary System and Pancreas. Veterinary Clinics of North America: Small Animal Practice, 46(3), 453–480.

LASSEN, E.D. Avaliação laboratorial do fígado. In: THRALL, M.A.; BAKER, D.C.; CAMPBELL, T.W.; DENICOLA, D.; FETTMAN, M.J.; LASSEN, E.D.; REBAR, A.; WEISER, G. Hematologia e bioquímica clínica veterinária. São Paulo: Roca, 2007. cap.23, p.335-354.

LOPES, Sonia Terezinha dos Anjos; BIONDO, Alexander Welker. Manual de Patologia Clínica Veterinária. 4. ed. São Paulo: Roca, 2009.

MARTIN, R; LANZ, O; TOBIAS, K. Liver and biliary system. In: SLATTER, D (ed.). Textbook of small animal surgery. 3rd edition. Philadelphia: Elsevier; 2003. p. 708-726.

MARTIN, R.A. Obstrução/cálculos biliares. In: BOJHAB, M. J. Mecanismos da moléstia cirúrgica em pequenos animais. 2ª ed. São Paulo: Manole, 1996. cap.53, p.364-369.

MAYHEW, PD et al. Pathogenesis and outcome of extrahepatic biliary obstruction in cats. Journal of Small Animal Practice, v.43, n.6, p.247-253, 2002.

MEHLER, Steve J. Complicações da cirurgia biliar extra-hepática em animais de companhia. Veterinary Clinics of North America: Small Animal Practice, v. 41, n. 5, p. 949-967, 2011.

MEHLER, Steve J. et al. Variáveis associadas ao resultado de cães submetidos à cirurgia biliar extra-hepática: 60 casos (1988-2002). Veterinary Surgery, v. 33, n. 6, p. 644-649, 2004.

MEHLER, Steve J.; BENNETT, Roger A. Doenças e cirurgias do trato biliar extra-hepático em cães. Compendium on Continuing Education for the Practising Veterinarian - Edição Norte-Americana, v. 28, n. 4, p. 302, 2006.

MOHAMADIN, A. M.; EL-KHODERY, S. A. Effect of N-acetylcysteine on hepatic functions and blood parameters of dogs with biliary obstruction. Journal of Veterinary Science, v. 12, n. 3, p. 295-301, 2011.

NYLAND, T.; LARSON, M.; MATTOON, J. Fígado. In: MATTOON, J.; NYLAND, T. (Org.). Ultrassonografia diagnóstica em pequenos animais. 3. ed. Rio de Janeiro: Elsevier, 2015. Cap. 9, p. 332-384.

OLIVEIRA, R. A. et al. The effect of eggplant (Solanum melongena) extract on cholesterol metabolism in male Wistar rats. Revista Brasileira de Farmacognosia, v. 24, n. 5, p. 533-540, 2014.

ORO, K.; REDONDO, C.; PAYARES, M. Carcinoma de vesícula biliar en el “Hospital Universitario del Caribe”. Revista Ciencias Biomédicas, Cartagena, v. 1, n. 1, p. 41-45, 2010.

PARKER, VJ et al. Association of Obesity With Progression of Chronic Kidney Disease in Cats. Frontiers in Veterinary Science, v.8, p.146, 2021.

PENNINCK, D.; D’ANJOU, M. Atlas de ultrassonografia de pequenos animais: fígado. Rio de Janeiro: Guanabara Koogan, 2011.

PIRES, M.J.; COLAÇO, A. O papel dos ácidos biliares na patologia e terapêutica das doenças hepáticas no cão e no gato. Revista Portuguesa de Ciências Veterinárias, v.99, n.551, p.137-143, 2004.

PRESTES, R. S. Análises comparativas entre exames Ultrassonográfico e Histopatológico da vesícula biliar em cães. 2020. Dissertação (Mestrado em Ciência Animal) - Escola de Veterinária, Universidade Federal de Minas Gerais, Belo Horizonte, 2020.

QUINN, R.; COOK, A. K. Atualização sobre mucoceles de vesícula biliar em cães. Clínica Veterinária, São Paulo, v. 103, n. 4, p. 169-175, 2009.

RONDANELLI, M. et al. Beneficial effects of artichoke leaf extract supplementation on increasing HDL-cholesterol in subjects with primary mild hypercholesterolaemia: a double-blind, randomized, placebo-controlled trial. International Journal of Food Sciences and Nutrition, v. 62, n. 7, p. 721-726, 2011.

SANDS, J. K. et al. Ursodeoxycholic acid administration in dogs with gallbladder mucocele. Journal of the American Veterinary Medical Association, v. 240, n. 7, p. 817-822, 2012.

SAUCEDO, L.G.R.; MARTINS, W.P. Ultrassonografia endoscópica nos quadros de pancreatite. Experts in Ultrasound: Reviews and Perspectives, v.1, n.2, p.113-124, 2009.

STOCKHAM, S. L.; SCOTT, M. A. Fundamentals of veterinary clinical pathology. Ames, Iowa: Iowa State Press, 2002. p. 435–86.

THOMPSON, Beverly J.; SHERMAN, Robyn A. Comprehensive Review of Biliary Peritonitis. Topics in companion animal medicine, v. 44, p. 100532, 2021.

UETSU, Y.; KILPATRICK, S.; BELL, A. Diagnostic approach to gallbladder disease in dogs and cats. Companion Animal, Londres, v.22, n.5, p.254-260, 2017.

VAC, M.V. Sistema Urinário: Rins, Ureteres, Bexiga Urinária e Uretra. In: CARVALHO, C.F. Ultra-Sonografia em Pequenos Animais . 1.ed. São Paulo: Roca, 2004, p. 111-146.

WASHBAU, R. J.; DAY, M. J. Canine and feline gastroenterology. St. Louis, Missouri: Elsevier Saunders, 2013. p. 849–957.

WATSON, P.J.; BUNCH, S. Distúrbios hepatobiliares e do pâncreas exócrino. In: Medicina interna de pequenos animais. 4 ed, Rio de Janeiro: Elsevier, 2010.

WILLARD, M.D.; FOSSUM, T.W. Doenças da vesícula biliar e do sistema biliar extra-hepático. In: ETTINGER, S.J.; FELDMAN, E.C. Tratado de medicina interna veterinária. São Paulo: Manole, 2004. cap.15, p.1393-1398.

WILLARD, M.D.; FOSSUM, T.W. Doenças da vesícula biliar e do sistema biliar extra-hepático. In: ETTINGER, S.J.; FELDMAN, E.C. Tratado de medicina interna veterinária. São Paulo: Manole, 2004. cap.15, p.1413-1417.

YILDIZ, T.; ILCE, Z.; TURAN, G.; YUCAK, A.; ELMAS, B.; ALAN, C. Place of cholecystectomy in children with uncomplicated gallstones. Iranian Journal of Pediatrics, v.29, n.2, 2019.

YOSHIMURA, H. et al. Effects of ursodeoxycholic acid administration on gallbladder bile composition and biliary sludge formation in dogs. Journal of Veterinary Medical Science, v. 71, n. 3, p. 331-337, 2009.

YOUN, G. et al. Outcome of elective cholecystectomy for the treatment of gallbladder disease in dogs. Journal of the American Veterinary Medical Association, v. 252, n. 8, p. 970–975, 2018..