UNIVERSIDADE ESTADUAL PAULISTA
"JÚLIO DE MESQUITA FILHO"
Campus de Araçatuba

RAFAELA MARIA MENDONÇA FRASCARELI

APARELHO HERBST: REVISÃO DE LITERATURA E RELATO DE CASO

Araçatuba

2024

RAFAELA MARIA MENDONÇA FRASCARELI

APARELHO HERBST: REVISÃO DE LITERATURA E RELATO DE CASO

Trabalho de conclusão de curso apresentado à Faculdade de Odontologia de Araçatuba da Universidade Estadual Paulista "Júlio Mesquita Filho – UNESP", como parte dos requisitos para a obtenção do título de Cirurgião-Dentista.

Orientador: Prof. Dr. André Pinheiro de Magalhães Bertoz.

Araçatuba

2024

AGRADECIMENTOS

À **Universidade Estadual Paulista "Júlio de Mesquita Filho – Faculdade de Odontologia de Araçatuba**, serei eternamente grata pela oportunidade de estudar e me formar em uma instituição tão qualificada.

Ao meu orientador, **Prof. Dr. André Pinheiro de Magalhães Bertoz,** agradeço pela disponibilidade para a realização do trabalho. Pela oportunidade de ampliar meus conhecimentos na Ortodontia e por sempre mostrar a Odontologia de uma forma leve e real.

Ao doutorando **Martin Adriazola**, por toda atenção e ajuda para finalização desse trabalho. Obrigada, sem você tudo teria sido muito mais difícil.

À professora **Daniela Micheline**, por disponibilizar seu tempo e atenção para essa apresentação, fico muito feliz com a sua presença pois admiro seu comprometimento e carinho com cada aluno que passa pela sua vida!

"Viver uma vida extraordinária exige coragem"

-A vida secreta de Walter Mitty

FRASCARELI, R.M.M. **Aparelho Herbst: Revisão de literatura e relato de caso.** 2024. Trabalho de Conclusão de Curso (graduação) - Faculdade de Odontologia, Universidade Estadual Paulista, Araçatuba, 2024.

RESUMO

O objetivo desse estudo foi realizar uma revisão de literatura sobre o uso do aparelho de Herbst para o tratamento da má oclusão de Classe II, que é muito relevante, especialmente considerando sua popularidade crescente nas últimas décadas, como também apresentar um caso clínico. O aparelho de Herbst bandado, desenvolvido inicialmente por Emil Herbst em 1905 e posteriormente reintroduzido por Pancherz, tem se destacado devido à sua eficácia e à facilidade de uso, com mínima necessidade de cooperação por parte do paciente.

O mecanismo de ação do aparelho de Herbst é baseado em um sistema telescópico cimentado sobre os dentes, que posiciona a mandíbula permanentemente para frente. Isso resulta em forças direcionadas posteriormente sobre os dentes póstero-superiores e forças anteriores sobre os dentes ântero-inferiores. Devido ao seu design cimentado, o aparelho reduz a necessidade de cooperação do paciente, o que é uma vantagem significativa em comparação com outros dispositivos que dependem mais da colaboração do paciente.

Após estudos, concluiu-se que as alterações dentárias são mais significativas do que as esqueléticas após o tratamento com o aparelho de Herbst, sendo importante para a compreensão dos resultados esperados desse método.

Palavras-chaves: Má oclusão, Classe II de Angle, Aparelho Herbst

FRASCARELI, R.M.M. **Herbst appliance: Literature review and case report.** 2024. (Final Paper). Araçatuba School of Dentistry, São Paulo State University; 2024

ABSTRACT

The objective of this study was to carry out a literature review on the use of the Herbst appliance for the treatment of Class II malocclusion, which is very relevant, especially considering its increasing popularity in recent decades, as well as to present a clinical case. The banded Herbst device, initially developed by Emil Herbst in 1905 and later reintroduced by Pancherz, has stood out due to its effectiveness and ease of use, with minimal need for cooperation from the patient.

The Herbst appliance's mechanism of action is based on a telescopic system cemented onto the teeth, which positions the jaw permanently forward. This results in posteriorly directed forces on the upper posterior teeth and anterior forces on the lower anterior teeth. Due to its cemented design, the device reduces the need for patient cooperation, which is a significant advantage compared to other devices that rely more on patient cooperation.

After studies, it was concluded that dental changes are more significant than skeletal changes after treatment with the Herbst appliance, which is important for understanding the expected results of this method.

Keywords: Malocclusion. Angle Class II, Herbst appliance

LISTA DE FIGURAS

Figura 1- Má oclusão Classe II divisão 1.....12
Figura 2- Má oclusão Classe II divisão 2.....12
Figura 3- Aparelhos Herbst convencional.....13
Figura 4- Aparelho Herbst modificado.....13
Figura 5 – Componente do aparelho Herbst 15
Figura 6- Aparelho Herbst Tipo I.....15
Figura 7- Aparelho Herbst Tipo II e Tipo III.....16
Figura 8- Fotografias extrabucais pré- tratamento: frontal e lateral.....21
Figura 9- Fotografias intrabucais pré-tratamento.....21
Figura 10- Fotografias oclusais superior e inferior pré-tratamento.....21
Figura 11- Radiografia panorâmica inicial.....22
Figura 12- Telerradiografia de perfil inicial.....23
Figura 13- Radiografia carpal.....23
Figura 14- Fotografia frontal e lateral para análise de simetria facial.....23
Figura 15- Uso de elástico separador para instalação das bandas.....24
Figura 16- Aparelho Herbst instalado: vista frontal, lateral e oclusal.....24
Figura 17- Uso do aparelho Herbst junto com aparelho fixo convencional.....24
Figura 18- Uso apenas do aparelho fixo convencional no arco superior e inferior.....25
Figura 19- Fotografias intrabucais pós-tratamento.....25
Figura 20- Fotografias extrabucais pós-tratamento: frontal e lateral.....25

Sumário

1 INTRODUÇÃO 9
2 REVISÃO DE LITERATURA 10
2.1 Má oclusão de Angle Classe II 10
2.2 Origem e função do aparelho de Herbst 12
2.3 Tratamento com o aparelho Herbst e seus efeitos dento esqueléticos 16
3 RELATO DE CASO 20
3.1 Plano de tramento 21
3.2 Discussão 25
3.3 Conclusão 27
4 REFERÊNCIAS 28

1 INTRODUÇÃO

A má oclusão de Classe II de Angle é uma preocupação comum para ortodontistas devido à sua prevalência e às suas complexas causas multifatoriais. Esta má oclusão envolve uma relação distal dos dentes inferiores em relação aos superiores, indicando uma retrusão mandibular. Geralmente, a má oclusão de Classe II apresenta uma combinação de componentes dentários, esqueléticos e funcionais, o que torna seu tratamento desafiador. O tratamento da má oclusão de Classe II pode variar dependendo da gravidade e das características específicas de cada caso. Pode envolver o uso de aparelhos ortodônticos fixos ou removíveis para mover os dentes e corrigir a posição da mandíbula. Em alguns casos mais graves, pode ser necessária cirurgia ortognática para reposicionar os ossos maxilares.[3]

Existem muitos aparelhos ortopédicos funcionais destinados a estimular o crescimento mandibular, e assim escolhidos no tratamento de Classe II, como o Bionator, o aparelho de Frankel, porém são removíveis e, com isso, dependem da colaboração do paciente na sua utilização. Essa dependência pode ser um problema ao longo do tratamento e acaba sendo uma das grandes vantagens do aparelho de Herbst já que ele é fixo, sendo cimentado nos dentes e não depende da colaboração ativa do paciente para sua eficácia. [4]

Por ser um aparelho fixo, ele proporciona uma maior previsibilidade do tempo de tratamento e da obtenção de resultados. Isso ocorre porque o uso do aparelho não depende da colaboração do paciente em termos de número de horas de uso por dia, como é o caso dos aparelhos removíveis.[4]

Ao promover um avanço contínuo da mandíbula, o aparelho de Herbst combina efeitos ortodônticos e ortopédicos nos maxilares e mandíbulas para corrigir a deficiência mandibular. Essa abordagem integrada permite uma correção mais eficaz da má oclusão de Classe II, abordando tanto os aspectos dentários quanto os esqueléticos da condição.[5]

De um modo geral pode-se resumir em dois os inúmeros protocolos de tratamento para a má oclusão de Classe II, considerando-se a época de tratamento. O tratamento precoce, em duas fases, e o tratamento tardio, em uma única fase. o aparelho de Herbst tem se destacado como uma opção eficaz para o tratamento da má oclusão de Classe II em pacientes que já passaram pelo período de crescimento

inicial, mas ainda estão em fase de crescimento, especialmente durante a adolescência. [1-4]

Diante disso, este estudo teve como objetivo realizar uma revisão de literatura sobre o uso do aparelho de Herbst como opção de tratamento da má oclusão Classe II, com posterior apresentação de caso clínico.

2 REVISÃO DE LITERATURA

2.1 Má oclusão de Angle Classe II

A classificação de Angle é baseada na relação das arcadas dentárias superiores e inferiores quando a mandíbula está em oclusão máxima. Ela divide as más oclusões em três classes principais: Classe I, Classe II e Classe III. Na Classe I, a relação é considerada normal. Na Classe II, a mandíbula está retruída em relação à maxila, e na Classe III, está protruída. Essa classificação fornece uma estrutura clara para entender a natureza da má oclusão e determinar as abordagens de tratamento mais apropriadas.[6]

A má oclusão de Classe II é caracterizada pelo fato da mandíbula estar retruida, com o centro da cúspide mesiovestibular do primeiro molar permanente superior ocluindo mesialmente ao sulco vestibular do primeiro molar permanente inferior. Essa má oclusão faz com que o paciente tenha um over-jet, provocando-lhe um aspecto dentuço, essa é a principal queixa na maioria dos casos.[7,8]

A má oclusão de Classe II pode ter origem esquelética, dentária ou ser uma combinação de ambos os fatores. Essa má oclusão possui subdivisão, sendo dividida em Classe II, divisão 1 e Classe II, divisão 2. A subdivisão é uma maneira de caracterizar variações específicas dentro da má oclusão de Classe II, proporcionando uma compreensão mais detalhada das características da mordida.[9-10]

A Classe II, subdivisão é uma variação comum encontrada em cerca de 50% dos casos de má oclusão de Classe II de Angle. Nessa subdivisão, apenas um lado da arcada dentária apresenta a distoclusão, enquanto o outro lado mantém uma relação de Classe I dos molares.[10]

A má oclusão de Classe II, 1ª Divisão de Angle, é caracterizada pelos incisivos superiores serem protruídos e vestibularizados, já a 2ª Divisão de Angle é

caracterizada pela retroinclinação dos incisivos centrais superiores, normalmente associada a uma sobremordida acentuada.[11-12]

Figura 1: Má oclusão Classe II divisão 1

Fonte: Dr. Martin Adriazola

Figura 2: Má oclusão Classe II divisão 2

Fonte: Dr. Martin Adriazola

É observado como a correção da má oclusão de Classe II, apesar de não ser a mais comum na população em geral, é frequentemente o motivo pelo qual muitos pacientes procuram tratamento ortodôntico. Isso demonstra a importância clínica e o impacto significativo que a má oclusão de Classe II pode ter na estética facial, função mastigatória e autoestima do paciente.[13]

Sendo assim, muitos pacientes buscam tratamento ortodôntico para corrigir essa condição, na esperança de melhorar tanto a função quanto a estética do sorriso e da face. Com isso, a ortodontia desempenha um papel crucial na correção dessa má oclusão, ajudando os pacientes a alcançar uma oclusão dentária e uma harmonia facial ideal.[13-15]

2.2 Origem e função do aparelho de Herbst

A história do aparelho de Herbst mostra como ele foi reintroduzido e modificado ao longo dos anos para melhorar sua eficácia e aplicabilidade clínica. Foi o professor alemão Emil Herbst que foi o pioneiro na apresentação do aparelho no Congresso Internacional de Odontologia em Berlim, em 1905. No entanto, após suas primeiras apresentações e publicações sobre o dispositivo em 1934, houve um período de relativo esquecimento e pouca divulgação sobre o assunto.[14]

Só em 1979 na Suécia ocorreu sua reintrodução na sociedade ortodôntica, quando Hans Pancherz o modificou com o objetivo de promover um crescimento condilar mais eficaz.[14]

Outra modificação significativa foi realizada por McNamara em 1988, quando adicionou uma tala acrílica ao aparelho. Essa adição tinha o objetivo de evitar a protrusão excessiva e a vestibuloversão dos incisivos inferiores.[14-15]

Figura 3: aparelhos Herbst convencional

Fonte: Dr. Martin Adriazola

Figura 4: aparelho Herbst modificado

Fonte: Dr. Martin Adriazola

Esse aparelho é um dispositivo ortodôntico fixo, utilizado em casos onde a mandíbula está retruída em relação ao maxilar. Ele consiste em uma estrutura metálica que é fixada aos dentes superiores e inferiores, permitindo o avanço mandibular de forma controlada. A principal característica do aparelho Herbst é a sua capacidade de promover o avanço da mandíbula sem depender da colaboração direta do paciente. Isso ocorre devido ao seu mecanismo de ancoragem intermaxilar recíproca, onde a ação de avançar a mandíbula provoca uma reação igual e contrária no arco dentário superior. Essa reação no arco dentário superior resulta em uma força superior e posterior nos dentes superiores, enquanto nos dentes inferiores há uma força inferior e anterior.[14-16]

Após ser fixado e ativado, ele impede que o paciente feche os dentes em relação cêntrica, que é a posição em que os dentes superiores e inferiores se encontram quando a mandíbula está em sua posição de repouso, com os músculos relaxados. Essa posição forçada da mandíbula para frente, 24 horas por dia, cria um estímulo maior para o crescimento mandibular.[17]

E assim, ao promover o crescimento mandibular, o aparelho Herbst ajuda a corrigir essa discrepância e a melhorar o alinhamento dos dentes e a relação entre as arcadas dentárias.[18]

O sistema desse aparelho é composto por um telescópico bilateral com pistão e tubo, onde cada mecanismo telescópico é composto por um tubo, um pistão, duas roscas e dois parafusos.[14]

O tubo determina a quantidade de avanço mandibular e é adaptado na rosca, geralmente soldada na banda do primeiro molar permanente superior. A rosca, por sua vez, é soldada à barra de conexão vestibular, entre o canino e o primeiro pré-molar inferior.[14-16]

Na década de 1980, uma modificação do aparelho de Herbst foi sugerida, envolvendo o uso de placas acrílicas cimentadas nas superfícies oclusais dos dentes para retenção. Essa modificação foi proposta para fornecer uma forma adicional de retenção, além de evitar a proclinação dentária durante o tratamento.[15]

Essa variação, conhecida como aparelho de Herbst modificado, oferece algumas vantagens em termos de retenção e controle durante o tratamento. A inclusão das placas acrílicas nas superfícies oclusais dos dentes pode melhorar a

estabilidade do aparelho, especialmente em pacientes com hábitos de sucção ou forças oclusais adversas.[14-16]

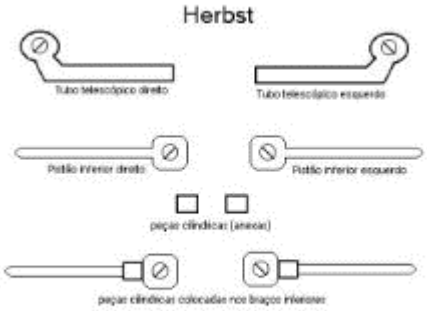

Figura 5: componentes do aparelho Herbst

Fonte: Dr. Martin Adriazola

Hoje em dia são classificados segundo o modo que ocorre a fixação. O Tipo I consiste em um cantiléver apoiado na coroa de aço dos molares inferiores, até a região do primeiro molar decíduo ou primeiro pré-molar. Um arco lingual conecta as coroas dos primeiros molares inferiores fixados por parafusos, com apoio oclusal nos segundos molares decíduos. Esse é um dos desenhos mais populares e versáteis do aparelho de Herbst, possuindo muitas indicações, algumas delas são pacientes com dentição mista não colaboradores e com retrognatismo mandibular, Classe II com mordida aberta e ângulo do plano mandibular acentuado, casos que serão tratados com extrações, pacientes com dentição mista que sofrem problemas emocionais devido essa má oclusão sendo recomendada a correção precoce para melhora dessa autoestima.[18-19]

Figura 6: aparelho Herbst Tipo I

Fonte: Dr. Martin Adriazola

Já o Tipo II as coroas de aço são colocadas nos primeiros pré-molares inferiores e conectadas por meio de um arco lingual que é fixado por parafusos. Possui indicações para pacientes na dentadura permanente e casos com Classe II e mordida profunda com baixo valor para o ângulo do plano mandibular. Esse tipo tem a desvantagem de ocorrer fraturas constantes no arco pela falta de flexibilidade e o estresse no arco causado pela ativação, além da dificuldade de movimentos laterais.

O último é o Tipo III, que possui o mesmo desenho do Tipo II, a diferença encontra-se no fato de não existir uma conexão rígida entre as bandas e as coroas inferiores, permitindo uma flexibilidade e maior liberdade de movimento mandibular. Muitas vezes esse tipo é colocado com braquetes para estabilizar a articulação, tornando-se uma desvantagem já que quando ocorre uma fratura ou um suporte se solta, o aparelho se solta também. Suas indicações são para uso como ancoragem para o segmento ântero-inferior durante o fechamento de espaços nos casos com agenesia de segundos pré-molares inferiores e durante o fechamento do espaço do primeiro molar inferior.[21,22]

Figura 7: aparelho Herbst Tipo II e Tipo III

Fonte: Dr. Martin Adriazola

Sendo assim é possível apresentar várias vantagens que o aparelho de Herbst possui quando comparado aos aparelhos funcionais removíveis, podendo-se destacar principalmente o uso ininterrupto por 24 horas e com isso a não necessidade da colaboração do paciente para o sucesso do tratamento, junto disso o tempo de tratamento é mais curto (durando aproximadamente de 8 a 12 meses), além do impacto estético facial com a mudança do avanço mandibular.[23]

Apesar das vantagens, é preciso reconhecer que esse aparelho possui algumas desvantagens notáveis também, como a rigidez e por ser fixo leva a um certo desconforto inicial sendo necessário ao paciente um tempo de adaptação. Com isso é relatada a interferência na mastigação, especialmente no começo do tratamento, o risco de quebra caso o paciente não siga as instruções de cuidado e manutenção. Além disso possui a dificuldade de instalação clinica relatada por alguns profissionais e por fim existe a restrição de movimentos bucais, o que pode ser desconfortável para o paciente por causa de fala e alimentação.[23]

2.3 Tratamento com o aparelho Herbst e seus efeitos dento esqueléticos

A abordagem da mecanoterapia ortodôntica, visa alcançar um objetivo definido por meio de uma estratégia de ação planejada de forma coerente. Ao tratar a má oclusão Classe II, várias considerações devem ser levadas em conta como a morfologia da má oclusão, a gravidade do problema, estágio do desenvolvimento oclusal, cooperação e idade do paciente. Após observar essas considerações é escolhido um protocolo de tratamento, existindo diferentes possibilidades, mas são agrupados em duas categorias principais: tratamento precoce em duas fases e tratamento tardio em uma única fase.[14]

O tratamento precoce na Ortodontia refere-se à intervenção realizada durante as fases iniciais do desenvolvimento da dentição, especificamente durante a dentição mista. Isso geralmente ocorre durante o primeiro período transitório ou no período inter-transitório. Além disso abarca uma fase ortopédica inicial, onde o foco está na correção das discrepâncias esqueléticas e no direcionamento do crescimento facial, e uma fase ortodôntica de finalização que ocorre após conclusão da fase ortopédica.

Essa fase ortodôntica de finalização ocorre geralmente na dentição permanente, onde o foco está na correção dos detalhes da oclusão dentária, como alinhamento dos dentes, fechamento de espaços, ajuste das relações dentárias e ajuste fino da mordida.[14]

Já o protocolo de tratamento tardio adia a intervenção terapêutica até uma fase posterior do desenvolvimento dentário e facial do paciente. Isso geralmente ocorre durante o segundo período transitório da dentição mista, após a irrupção completa dos primeiros pré-molares superiores e inferiores, ou mesmo até a dentição permanente, contanto que o paciente ainda esteja em fase de crescimento. O objetivo é esperar até que a maior parte do crescimento facial tenha ocorrido antes de iniciar o tratamento ortodôntico, então pode ter ocorrido a maturidade oclusal já, mas é obrigatório ser antes da maturidade esquelética (isso ocorre próximo do pico de crescimento da adolescência).[14,16,22]

Estudos recentes não se mostram muito favoráveis ao tratamento precoce, como também o uso exclusivo de aparelhos removíveis para tratamento de má oclusão de Classe II. Já que durante o crescimento facial ativo, existem oportunidades para influenciar o desenvolvimento esquelético e corrigir problemas ortodônticos de forma mais eficaz. No entanto, é importante notar que essas mudanças são frequentemente complexas e influenciadas por uma variedade de fatores genéticos e ambientais. E o caso do tratamento ortodôntico precoce exclusivo com o uso de aparelhos removíveis, é porque podem não ser capazes de proporcionar as forças ortopédicas necessárias para efetuar mudanças esqueléticas significativas.[22]

Para embasar esse ponto de vista, Bremen e Pancherz fizeram uma pesquisa onde destacam a eficácia do tratamento tardio para a má oclusão de Classe II, em comparação com o tratamento precoce, com o uso do aparelho de Herbst e outro removível como o Bionator. Esses estudos mostram que iniciar o tratamento ortodôntico durante a dentição permanente resultou em um tempo de tratamento ativo significativamente mais curto em comparação com o início ou final da dentadura mista. Foram 204 pacientes com má oclusão classe II, divisão 1, demonstrando a eficácia do tratamento tardio, em comparação com o tratamento precoce. Esses estudos mostram que iniciar o tratamento ortodôntico durante a dentição permanente resultou em um tempo de tratamento ativo significativamente mais curto (média 21 meses) em comparação com o início ou final da dentadura mista (média 57 meses para início da dentição mista e 33 meses para o final da dentição mista).[23]

Com a questão entre aparelhos removíveis ou fixos se chegou a conclusão de que que a resposta mandibular aos aparelhos ortopédicos funcionais removíveis pode ser mais favorável em pacientes mais velhos, com mais de 10,5 anos de idade, em comparação com pacientes mais jovens. Isso pode ser atribuído ao maior potencial de crescimento mandibular em pacientes mais velhos, o que pode facilitar as mudanças esqueléticas necessárias. Mas os resultados indicam que o tempo de tratamento é mais curto quando são utilizados aparelhos ortodônticos fixos em comparação com aparelhos removíveis.[22]

Outro estudo de Pancherz foi comparando o efeito do aparelho em três grupos distintos de maturação somática (pré-pico, durante o pico e pós-pico puberal), que sugere que o momento ideal para iniciar a terapia com o aparelho de Herbst é próximo ao pico de crescimento puberal. Isso ocorre porque durante esse período específico, o crescimento sagital da cabeça da mandíbula é mais pronunciado, o que pode levar a melhores resultados no tratamento ortodôntico. Além disso, observou-se que a mesialização dos molares não diferiu significativamente entre os diferentes grupos de maturação somática, o que sugere que esse aspecto do tratamento com o aparelho de Herbst é consistente independentemente do estágio de desenvolvimento do paciente.[15]

No entanto, ele notou que a protrusão dos incisivos foi mais significativa no grupo pós-pico puberal. Isso implica que iniciar a terapia com o aparelho após o pico de crescimento puberal pode resultar em uma maior protrusão dos incisivos, o que pode não ser desejável em todos os casos.

Assim, considerando esses achados, Pancherz concluiu que iniciar a terapia com o aparelho de Herbst próximo ao pico de crescimento puberal pode maximizar os benefícios do tratamento, aproveitando a resposta favorável do crescimento da cabeça da mandíbula e minimizando possíveis efeitos indesejáveis, como a protrusão excessiva dos incisivos.[14]

Deve-se observar que o aparelho de Herbst promove um avanço mandibular significativo durante o período de tratamento, o que estimula o crescimento mandibular. Esse estímulo extra pode acelerar o potencial de crescimento programado geneticamente para o paciente, levando a um crescimento mais rápido da mandíbula do que o normalmente esperado sem o tratamento. No entanto, quando o aparelho de Herbst é removido, há uma desaceleração nas taxas de crescimento, uma vez que o estímulo adicional fornecido pelo aparelho não está mais presente.

Isso significa que o crescimento mandibular tende a se desenvolver quase por completo durante o período de tratamento com o aparelho.

Essa compreensão é crucial para o planejamento do tratamento ortodôntico, pois sugere que o momento de iniciar e terminar o tratamento com o aparelho de Herbst pode influenciar diretamente o resultado final e o potencial de crescimento do paciente.[14-16]

Outro ponto que sempre houve dúvidas é o efeito causado na ATM com a utilização desse aparelho. Estudos observaram adaptações na ATM, incluindo a remodelação da fossa glenoide e do côndilo, sugerindo que o uso do aparelho de Herbst pode ter um impacto significativo na biomecânica e na estrutura da articulação temporomandibular. Essas mudanças, conforme relatado, foram observadas dentro dos limites considerados normais, o que é encorajador em termos de segurança e eficácia do tratamento. Além disso, a pesquisa também indica que o tratamento com o aparelho de Herbst em adultos jovens pode resultar em remodelação óssea e formação de novo osso condilar. Essa formação de novo osso condilar é importante, pois sugere que o tratamento não apenas corrige a má oclusão, mas também pode ajudar a estabilizar e fortalecer a estrutura da articulação temporomandibular.[20]

Conclui-se de acordo com a literatura que os aparelhos funcionais de protrusão mandibular, como o aparelho de Herbst, são mais indicados para pacientes com crescimento mandibular ativo e retrognatismo mandibular. O aparelho de Herbst, em particular, demonstrou ser eficaz na correção da Classe II, especialmente em pacientes que podem ter dificuldade em cooperar com outras formas de tratamento, como aparelhos removíveis ou fixos. Além disso, é mais efetivo em pacientes com um padrão de crescimento favorável, onde se espera um crescimento mandibular significativo. Uma vantagem adicional é que ele pode ser usado no final da dentadura mista, já que os dentes de suporte do Herbst são os primeiros molares permanentes. Isso significa que o dispositivo pode ser utilizado mesmo quando os dentes permanentes estão começando a erupcionar, permitindo a correção da má oclusão em uma fase inicial do desenvolvimento dentário do paciente.[20]

3 RELATO DE CASO

Paciente do gênero feminino, X, com 14a1m de idade, procurou cirurgião-dentista para “colocar aparelho e concertar os dentes”, na anamnese foi relatada que a menarca foi aos 11 anos.

Possui um perfil mesofacial, convexo e normodivergente, com leve assimetria devido ao aumento de volume do lado esquerdo, padrão II. Apresenta má oclusão de Classe II divisão 2, devido à alteração da relação ântero-posterior e vertical com o lado esquerdo. No exame extrabucal é observado hipertonicidade do músculo mentual e sulco mentolabial levemente pronunciado.

Figura 8: Fotografias extrabucais pré-tratamento: frontal e lateral

Fonte: Dr. Martin Adriazola

Ao ser feito o exame clínico intrabucal, foi observado uma má oclusão de Classe II divisão 2, já se encontra na dentição permanente. Ambas as arcadas são ovaladas, mas a superior possui um apinhamento de 2mm e na inferior de 1mm. Além disso paciente possui uma deglutição atípica tipo I e linha média inferior desviada 2mm para direita.

Figura 9: Fotografia intrabucais pré-tratamento.

Figura 10: Fotografia oclusais superior e inferior pré-tratamento.

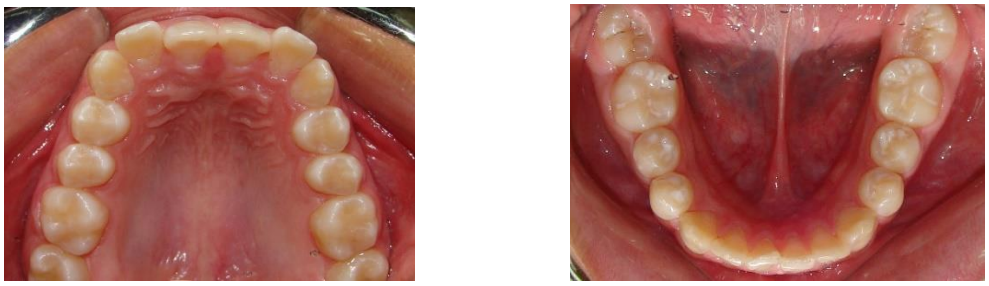

Fonte: Dr. Martin Adriazola

3.1 Plano de tramento

Para melhor diagnostico e planejamento do plano de tratamento foi pedido uma radiografia panorâmica onde foi avaliado a ausência dos dentes 38 e 48, formação quase completa da coroa dos dentes 18 e 28, dilaceração radicular nos dentes 34 e 44. O tecido ósseo apresentava-se normal e sem contra-indicação para o tratamento ortodôntico. Com uma telerradiografia foi possível fazer uma análise cefalométrica onde é vista a relação esquelética de classe II devido à retrusão mandibular e a altura facial ligeiramente aumentad, além de incisivos superiores palatalizados e levemente retruídos e incisivos inferiores vestibularizados e protruídos. Por último foi pedido uma radiografia carpal para verificar a maturação óssea da paciente, analisado através das epífises e diáfises da falange, onde se constatou que a paciente encontra-se no pós-pico de crescimento. Além disso foram feitas análises da discrepância alveolar dentária e de massa dentária, que mostrou um excesso de 1,9mm que impede a relação correta dos dentes inferiores com os dentes superiores. Como também uma análise facial, que demonstrou simetria, mas com o terço inferior ligeiramente aumentado.

Por ainda apresentar um crescimento favorável, a melhor opção para este caso foi o aparelho Herbst, onde visa avançar a mandíbula para frente resolvendo a má oclusão e melhorando o perfil facial.

Foi planejado o uso de aparelho Herbst, junto com o tratamento com mecânica ortodôntica convencional apenas de canino a canino superior. Após a remoção do aparelho Herbst, o tratamento com mecânica ortodôntica convencional continuará só que nessa fase deverá ser no superior e inferior. O tempo para esse tratamento foi de 1 ano e meio

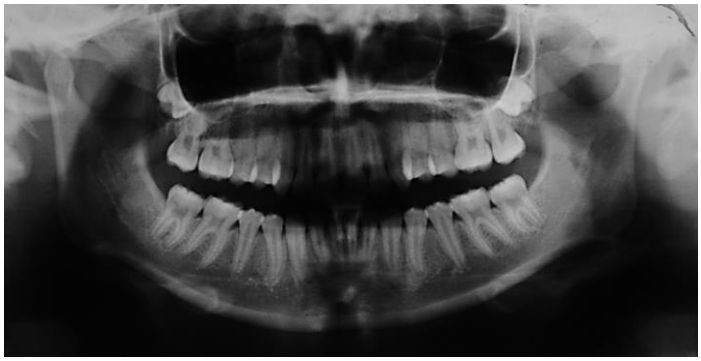

Figura 11: radiografia panorâmica inicial

Fonte: Dr. Martin Adriazola

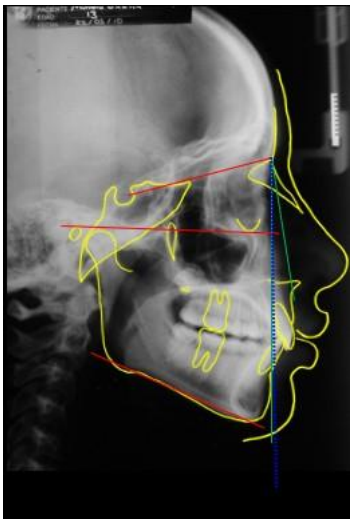

Figura 12: telerradiografia de perfil inicial

Fonte: Dr. Martin Adriazola

Figura 13: radiografia carpal

Fonte: Dr. Martin Adriazola

Figura 14: Fotografia frontal e lateral para análise de simetria facial

Fonte: Dr. Martin Adriazola

Figura 15: uso de elástico separador para instalação das bandas

Fonte: Dr. Martin Adriazola

Figura 16: aparelho Herbst instalado – vista frontal, lateral e oclusal

Fonte: Dr. Martin Adriazola

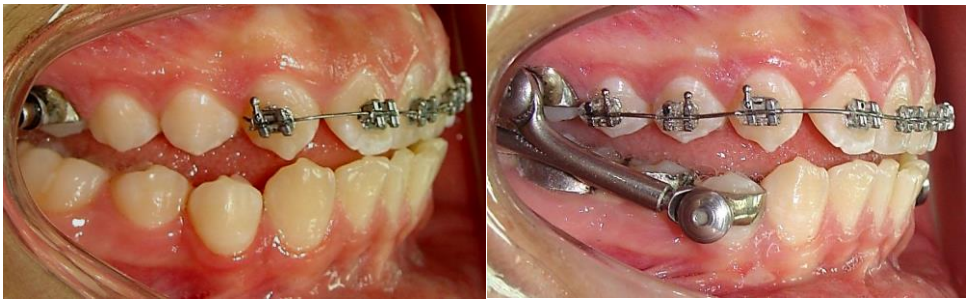

Figura 17: uso do aparelho Herbst junto com aparelho fixo convencional

Fonte: Dr. Martin Adriazola

Figura 18: uso apenas do aparelho fixo convencional no arco superior e inferior

Fonte: Dr. Martin Adriazola

Figura 19: Fotografias intrabucais pós-tratamento

Fonte: Dr. Martin Adriazola

Figura 20: Fotografias extrabucais pós-tratamento: frontal e lateral

Fonte: Dr. Martin Adriazola

3.2 Discussão

Ainda existe muitas controvérsias sobre um ganho real de crescimento mandibular através do avanço mandibular, essa controvérsia surge em parte devido à complexidade do processo de crescimento craniofacial, que é influenciado por uma variedade de fatores genéticos, ambientais e comportamentais. E mesmo que alguns estudos tenham mostrado um aumento no comprimento mandibular após o avanço mandibular, é importante reconhecer que esses resultados podem ser influenciados por uma série de variáveis, como idade do paciente, estágio de maturação esquelética e tipo de tratamento realizado.

Apesar dessas controvérsias, o aparelho Herbst mostra bons resultados sobre o avanço mandibular, despertando entusiasmo dos ortodontistas devido a sua grande vantagem de não necessitar da cooperação do paciente, o que resulta em um tratamento mais previsível sobre sua duração e obtenção de resultados.

O aparelho Herbst pode ser adaptado a cavidade bucal de duas maneiras: bandado, sendo esse o método mais comum pois em casos onde é necessária uma maior resistência mecânica ou colado, através de adesivo ortodôntico, o que pode proporcionar uma aparência estética melhorada e maior conforto para o paciente.

No caso clínico apresentado, a paciente estava em fase de dentição permanente completa e se encontrava no pós-pico puberal. Estudos tem demonstrado que os aparelhos funcionais fixos, são capazes de produzirem alterações esqueléticas em um tempo relativamente curto (6 a 9 meses de tratamento) e por isso podem ser utilizados em pacientes que se encontram na fase descendente no surto de crescimento puberal.

No final do caso relatado, notaram-se algumas alterações no perfil facial, leve mudança esquelética e consideráveis mudanças dentárias, como molares e caninos em Classe I, a mordida profunda foi tratada fazendo com que o trespasse vertical e horizontal fossem normalizados.

Nessa paciente foi utilizado o aparelho Herbst convencional, que é bandado nos primeiros prés molares e primeiros molares superiores e inferiores em uma parte do tratamento. Sendo completado o resto do tratamento com mecânica ortodôntica convencional para correção dos detalhes oclusais e estéticos também.

Existem diversas formas do aparelho Herbst, não existindo uma ideal, pois todas possuem vantagens, desvantagens e indicações. Ficando a critério do ortodontista a escolha, que deve ser baseada na idade do paciente, severidade da má oclusão, aceitação do paciente e outras individualidades de cada caso.[20]

Em todas essas considerações, é essencial que as decisões do ortodontista sejam baseadas em evidências científicas sólidas. Isso significa que o profissional deve estar atualizado com a literatura ortodôntica e seguir as melhores práticas clínicas recomendadas pela comunidade ortodôntica. Essa abordagem garante que o tratamento seja seguro, eficaz e bem-sucedido a longo prazo.[20]

3.3 Conclusão

Após a revisão de literatura para compreender melhor o aparelho Herbst e seu funcionamento e indicações, foi feito um relato de caso que demonstrou desde o inicio do tratamento até a conclusão, demonstrando sua eficácia.

Sendo assim, o aparelho de Herbst é de fato uma opção terapêutica valiosa para o tratamento da má oclusão de Classe II, especialmente em casos compensatórios. Suas características, como a independência da cooperação do paciente, baixa interferência com a fala e estética, além da relativa facilidade de confecção e ativação, o tornam uma escolha atraente para muitos pacientes e ortodontistas.

Em resumo, esse aparelho é uma ferramenta valiosa no arsenal ortodôntico para o tratamento da má oclusão de Classe II, especialmente em casos compensatórios durante a fase de dentição permanente pós-pico de crescimento puberal, proporcionando resultados satisfatórios com pouca interferência na rotina do paciente.

4 REFERÊNCIAS

1. Ackerman MB, McRae MS, Longley WH. Microsensor technology to help monitor removable appliance wear. Am J Orthod Dentofacial Orthop. 2009;135:549–551

2. Arreghinia A; Trigilab S; Lombardoc L; Sicilianid G. Objective assessment of compliance with intra- and extraoral removable appliances. Angle Orthodontist, Vol 00, N°00, 0000. DOI: 10.2319/020616-10

3. Bigliazzi R, Franchi L, de Magalhães Bertoz AP, McNamara JA Jr, Faltin K Jr, Bertoz FA. Morphometric analysis of long-term dentoskeletal effects induced by treatment with Balters bionator. Angle Orthod. 214 Dec 3. [Epub ahead of print]

4. Bos A, Kleverlaan CJ, Hoogstraten J, Prahl-Andersen B, Kuitert R. Comparing subjective and objective measures of headgear compliance. J Orthod Dentofacial Orthop. 2007;132:801–805

5. D'Antò V, Bucci R, Franchi L, Rongo R, Michelotti A, Martina R. Class II functional orthopaedic treatment: a systematic review of systematic reviews. J Oral Rehabil. 2015 Mar 31. [Epub ahead of print]

6. Lee SJ, Ahn SJ, Kim TW. Patient compliance and locus of control in orthodontic treatment: a prospective study. Am J Orthod Dentofacial Orthop. 2008;133:354–358

7. Pauls A, Nienkemper M, Panayotidis A, Wilmes B, Drescher D. Effects of wear time recording on the patient's compliance. Angle Orthod. 2013 Nov;83(6):1002-8. doi: 10.2319/010913-25.1. Epub 2013 Apr 25.

8. PANCHERZ, H. Treatment of Class II malocclusions by jumpinh the bite with the Herbst appliance. A cephalometric investigation. American Journal of Orthodontics, v. 76, n. 4, p. 423-42, Oct. 1979.

9. PERINETTI, G.; PRIMOZIC, J.; FURLANI, G.; FRANCHI, L.; CONTARDO, L. Treatment effects of fixed functional appliances alone or in combination with multibracket appliances: a systematic review and meta-analysis. Angle Orthodontist, v. 85, n. 3, p. 480-92, 2015.

10. PINTO, E. M.; GONDIM, P. P. C.; LIMA, N. S. Análise crítica dos diversos métodos de avaliação e registro das más oclusões. Revista Dental Press de Ortodontia e Ortopedia Facial, v. 13, n. 1, p. 82-91, jan./fev. 2008.

11. QUAGLIO, C. L.; HENRIQUES, R. P.; HENRIQUES, J. F. C.; FREITAS, M. R. Classe II divisão 1 associada à deficiência transversal maxilar. Tratamento com disjuntor tipo Hyrax e aparelho de Herbst: relato de caso clínico. Revista Dental Press de Ortodontia e Ortopedia Facial, v. 14, n. 5, p. 118-28, set./out. 2009.

12. RAVELI, T. B.; RAVELI, D. B.; GANDINI, L. G.; SANTOS-PINTO, A. Dental skeletal effects of the metallic splinted Herbst appliance after growth spurt: a lateral oblique cephalometric assessment. Acta Odontológica Latinoamericana, v. 30, n. 2, p. 76- 82, 2017.

13. REGO, M. V. N. N.; THIESEN, G.; MARCHIORO, E. M.; SILVA FILHO, O. G.; RIZZATTO, S. M. D. Estudo cefalométrico do tratamento precoce da má oclusão de Classe II, 1ª divisão, com o aparelho Herbst: alterações esqueléticas sagitais. Revista Dental Press de Ortodontia e Ortopedia Facial, v. 10, n. 6, p. 120-140, nov./dez. 2005.

14. RUF, S.; PANCHERZ, H. Herbst/multibracket appliance treatment of Class II division 1 malocclusions in early and late adulthood. A prospective cephalometric study of consecutively treated subjects. European Journal of Orthodontics, v. 28, n. 1, p. 352-60, 2006.

15. RUF, S.; PANCHERZ, H. When is the ideal period for Herbsttherapy – early or late? Seminars in Orthodontics, v. 9, n. 1, p. 47-56, mar. 2003.

16. RUF, S.; PANCHERZ, H. Orthognatic surgery and dentofacial orthopedics in adult Class II Division 1 treatment: Mandibular sagital Split osteotomy versus Herbst appliance. American Journal of Orthodontics and Dentofacial Orthopedics, v. 126, n. 2, p. 140-52, aug. 2004.

17. SERBESIS-TSARURDIS, C.; PANCHERZ, H. “Effective” TMJ and Chin Position Changes in Class II Treatment orthodontics versus orthopedics. Angle Orthodontist, v. 78, n. 5, p. 813-18, 2008.

18. SILVA FILHO, O. G.; AIELLO, C. A.; FONTES, M. V. Aparelho Herbst: Protocolos de tratamento precoce e tardio. Revista Dental Press de Ortodontia e Ortopedia Facial, v. 10, n. 1, p. 30-45, jan./fev. 2005.

19. SILVA FILHO, O.G.; CAPELOZZA FILHO, L.; CROSARA, K. T. B.; OZAWA, T. O. Avaliação cefalométrica dos efeitos do aparelho Herbst no tratamento da deficiência mandibular na dentadura permanente. Revista Dental Press de Ortodontia e Ortopedia Facial, v. 12, n. 6, p. 101-118, nov./dez. 2007.

20. SILVA FILHO, O. G.; MENDES, O. F.; AIELLO, C. A.; OKADA, T. O aparelho Herbst e as alterações adaptativas da ATM: Revisão de Literatura. Jornal Brasileiro de Ortodontia e Ortopedia Facial, v. 7, n. 41, p. 426-37, 2002.

21. SIQUEIRA, D. F.; FUZIY, A.; FURQUIM, L. Z.; FURQUIM, B. D. A. Versatilidade clínica do aparelho de protração mandibular. Pro-Odonto Ortodontia, v. 5, n. 3, p. 9-74, 2011. THIESEN, G. Tratamento da Classe II com aparelho Herbst seguido de ortodontia corretiva: acompanhamento de 5 anos pós-tratamento. Revista Clínica de Ortodontia Dental Press, v. 18, n. 2, p. 127-40, dez. 2019.

22. TULLOCH, J. F.; PHILLIPS, C.; KOCH, G.; PROFFIT, W. R. The effect of early intervention on skeletal pattern in Class II malocclusion: A randomized clinical trial. American Journal of Orthodontics and Dentofacial Orthopedics, v. 111, n. 4, p. 391-400, apr. 1997.

23. ZYMPERDIKAS, V. F.; KORETSI, V.; PAPAGEORGIOU, S. N.; PAPADOPOULOS, M. A. Treatment effects of fixed functional appliances in patients with Class II malocclusion: a systematic review and meta-analysis. European Journal of Orthodontics, v. 38, n. 2, p. 113-26, 2016.