# RESSALVA

Atendendo solicitação do(a) autor(a), o texto completo desta dissertação será disponibilizado somente a partir de 28/02/2022.

UNIVERSIDADE ESTADUAL PAULISTA

"Júlio de Mesquita Filho"

INSTITUTO DE BIOCIÊNCIAS DE BOTUCATU

# Filogenia de *Pythium insidiosum* pelos genes codificantes do fator de alongamento da tradução (*Tef-1α*), *α* e *β-tubulina* e análise do padrão de restrição por *Pulse-Field Gel Electrophoresis* (PFGE)

ANA CAROLINA DO PRADO

UNIVERSIDADE ESTADUAL PAULISTA

"Júlio de Mesquita Filho"

INSTITUTO DE BIOCIÊNCIAS DE BOTUCATU

# Filogenia de *Pythium insidiosum* pelos genes codificantes do fator de alongamento da tradução (*Tef-1α*), *α* e *β-tubulina* e análise do padrão de restrição por *Pulse-Field Gel Electrophoresis* (PFGE)

**ANA CAROLINA DO PRADO**

Dissertação apresentada ao Instituto de Biociências, Campus de Botucatu, UNESP, para obtenção do título de Mestre pelo Programa de Pós-Graduação em Biologia Geral e Aplicada, Área de concentração Biologia de Parasitas e Micro-organismos. Pela orientação da Profa. Dra. Sandra de Moraes Gimenes Bosco e Co-orientação do Dr. Hans Garcia Garces.

**Botucatu/SP – 2020**

FICHA CATALOGRÁFICA ELABORADA PELA SEÇÃO TÉC. AQUIS. TRATAMENTO DA INFORM.
DIVISÃO TÉCNICA DE BIBLIOTECA E DOCUMENTAÇÃO - CÂMPUS DE BOTUCATU - UNESP

BIBLIOTECÁRIA RESPONSÁVEL: ROSEMEIRE APARECIDA VICENTE-CRB 8/5651

Prado, Ana Carolina do.
Filogenia de *Pythium insidiosum* pelos genes codificantes do fator de alongamento da tradução (*Tef-1α*), *α* e *β-tubulina* e análise do padrão de restrição por Pulse-Field Gel Electrophoresis (PFGE) / Ana Carolina do Prado. - Botucatu, 2020

Dissertação (mestrado) - Universidade Estadual Paulista "Júlio de Mesquita Filho", Instituto de Biociências de Botucatu
Orientador: Sandra de Moraes Gimenes Bosco
Coorientador: Hans Garcia Garces
Capes: 21201030

1. Pythium. 2. Plantas - Filogenia. 3. Eletroforese em gel. 4. Pitiose.

Palavras-chave: *β-tubulina*; Filogenia; Pitiose; *Pythium insidiosum*; *Tef-1α*.

*“Eu sou aquela mulher que fez a escalada da montanha da vida removendo pedras e plantando flores.”*

Cora Coralina

*Dedicatória*

*Dedico este trabalho a todos que lutam pela educação e pesquisa neste país. Aos que defendem políticas públicas que permitam aos pobres e tantos outros cursarem ensino superior público e de qualidade no Brasil!*

*Agradecimentos*

*Primeiramente eu gostaria de agradecer a minha mãe Elza Aparecida do Prado e meus irmãos, Lucas Aparecido Antunes e Larissa Fernanda do Prado Antunes, por todo suporte financeiro e psicológico, por mostrar orgulho de mim sempre, mesmo não entendendo direito aquilo que escolhi como profissão, certamente não teria conseguido se não fosse a compreensão de vocês. Amo vocês para sempre!*

*Agradeço as minhas amigas ou como preferimos dizer, minhas irmãs que Botucatu e a biologia me deram : Gabriela Marin Vasconcellos, Natália Porfírio e Aline Praxedes Mesquita, faltam-me palavras pra descrever como mesmo longe vocês me abraçaram nesse período, quero tê-las sempre perto, mesmo que de longe, eu amo e amarei vocês pra todo sempre!*

*Agradeço aos meus amigos, colegas de casa na Moradia Estudantil, que dividiram comigo vossas realidades e um lar até o primeiro ano do Mestrado, que me acolheram e me defenderam mesmo quando eu não tinha pra onde ir. Não vou citar nomes pra não ser injusta com ninguém, cada um me apoiou e me deu suporte da sua forma, vocês são a família que Botucatu me deu e sem vocês tudo seria ainda mais difícil, amo vocês para sempre!*

*Agradeço os meus colegas de laboratório, que tenho a permissão de chamar de amigos: Dani, Alana e Gabriel e em especial meu co-orientador que tenho a honra de também ser amiga, Hans. Vocês sempre estavam e estão prontos para discutir minhas dúvidas sobre experimentos, comemoram quando dá certo e me dão suporte quando não dá, sou eternamente grata por tudo, sem vocês eu não teria andado metade deste caminho, amo vocês!*

*Agradeço a uma pessoa especial que a vida me trouxe a pouco tempo, mas tem sido um amigo que já me fez tanto, Adriano, obrigada pelo suporte psicológico, por aguentar minhas crises, por tentar me entender nesses últimos meses só você soube todo nervosismo e ansiedade que passei. Obrigada por deixar seu computador comigo quando o meu já não dava conta, certamente você facilitou muito minha vida, obrigada pela amizade, suporte e compreensão!*

*Sou grata a minha orientadora Prof. Dr. Sandra Bosco pelo suporte, que é uma professora incrível e pesquisadora admirável e acima de tudo é humana, humilde, que sempre demonstra a seus alunos, não só preocupação e interesse profissional, mas também interesse no bem-estar de cada um deles. Obrigada pelo suporte, por acreditar nos seus alunos e sonhar junto com eles!*

*Agradeço ao Prof. Dr. Eduardo Bagagli, que tenho a honra de receber como avaliador deste projeto, pois é um pesquisador incrível e dotado de uma inteligência que só quem discute micologia com ele sabe. Agradeço por me receber em seu laboratório pela contribuição no decorrer deste período, pelas tantas vezes que disse que tudo ia dar certo, obrigada!*

*Também sou grata a todos os funcionários, professores e colegas do departamento de Microbiologia e Imunologia, que contribuem para que tudo aconteça, e sempre estão à disposição, vocês foram e são imprescindíveis!*

*Agradeço ao suporte financeiro da Capes, número do processo 88887.338831/2019-00 e da FAPESP, número do processo 2018/24507-0 pelas bolsas de estudo concedidas, através das quais obtive minha permanência em Botucatu e a realização deste projeto!*

## Lista de abreviações

*Alu* I – Endonuclease de restrição obtida de *Arthrobacter luteus* (*New England, BioLabs*)

*Amplicons* – Produto amplificado ou resultante da PCR

BLASTn - *Basic Local Aligment Search Tool for nucleotide*

BRA - Brasil

COX II - *Cytochrome oxidase subunit II*

DNA - Ácido desoxirribonucleico

Eq - Equino

*Genbank* – Banco de dados públicos de sequencias nucleotídicas e proteínas no NCBI

*Hae* III - Endonuclease de restrição isolada de *Haemophilus aegyptius* (*New England, BioLabs*)

*Hinf* I – Endonuclease de restrição obtida de *Haemophilus influenzae* (*New England, BioLabs*)

ITS - *Internal transcribed spacer*

NCBI - *National Center for Biotechnology Information*

*Outgroups* – grupo externo, distantemente relacionado ao grupo trabalhado, referência para traçar filogenia

PCR - *Polymerase chain reaction*

PFGE - *Pulse-Field Gel Electrophoresis*

*Pi – Pythium insidiosum*

*Primers forward* – Primer iniciador 5' (início)

*Primers reverse* – Primer iniciador 3' (fim)

Quick CTAB - Método para extração de DNA genômico

RNA - Ácido ribonucleico

ssp. – indicação de gênero

Tef-1α – Fator de alongamento da tradução – 1 alpha

THAI - Tailândia

WGS - *Whole-Genome Shotgun Contigs*

**RESUMO**

*Pythium insidiosum* é o agente etiológico da pitiose, uma infecção granulomatosa crônica, com prevalência em regiões de clima tropical e subtropical que acomete mamíferos, principalmente equinos, cães e humanos. Este micro-organismo é um falso fungo que apresenta uma ampla distribuição geográfica, sendo muito prevalente na América do Sul (pitiose equina e canina) e na Tailândia (pitiose humana). Estudos moleculares têm permitido diagnóstico precoce e melhor compreensão das relações filogenéticas, dividindo o patógeno em três clados (I, II e III ou A, B e C). Entretanto essas informações são ainda bastante limitadas e novas regiões gênicas poderiam ajudar a esclarecer a história evolutiva dessa espécie. Assim sendo, este trabalho visou estabelecer as relações filogenéticas entre 52 isolados de *P. insidiosum*, americanos e asiáticos, por meio do sequenciamento de três novas regiões gênicas: a região do fator de alongamento da tradução (*Tef-1α*), *α e β tubulina*, além da padronização da técnica de *Pulse Filed Gel Electrophoresis* (PFGE) para esta espécie. A região do *Tef-1α* mostrou-se menos polimórfica em relação a *α* e *β tubulina*, entretanto separou as cepas aqui trabalhadas em dois clados distintos, sendo um composto apenas de cepas classificadas previamente como sendo do clado III (asiáticas), e agrupou todas as cepas americanas junto às cepas do clado II. A filogenia baseada no gene da *β tubulina* separou os isolados nos três clados esperados. Em relação à *α tubulina* houve diferenciação dos isolados em clados I e II, não observando amplificação do clado III. As cepas do clado II se subdividiram em dois clados monofiléticos. Concluímos que os resultados da filogenia dos genes aqui trabalhados são congruentes com os dados até então estudados para essa espécie, corroborando a hipótese de expansão clonal das cepas asiáticas para o continente americano. As análises de PFGE estão em fase de padronização dos perfis eletroforéticos e acreditamos que poderá complementar os dados sobre as relações evolutivas de *Pythium insidiosum*.

**Palavras chaves**: Pitiose, *Pythium insidiosum*, *Tef-1α*, *α- tubulina, β-tubulina*, Filogenia, identificação molecular, padrão de restrição.

**ABSTRACT**

*Pythium insidiosum* is the etiological agent of pythiosis, a chronic granulomatous infection, prevalent in tropical and subtropical regions that affects mammals, especially horses, dogs and humans. This is a fungus-like microorganism that has a wide geographical distribution and is very prevalent in South America (equine and canine pythiosis) and Thailand (human pythiosis). Molecular studies have allowed early diagnosis and better understand of phylogenetic relationships, and the pathogen is currently divided into three clades (I, II and III or A, B and C). However, this information is still quite limited for this pathogen and new gene regions could help understanding the evolutionary history of this species. Therefore, this study aimed to establish the phylogenetic relationships among 52 american and asian *P. insidiosum* isolates by sequencing three new gene regions: the translation elongation factor (Tef-1α), α and β tubulin, in addition to the standardization of the Pulse Filed Gel Electrophoresis (PFGE) technique for this species. The Tef-1α region showed little polymorphic in relation to α and β tubulin, however it separated the strains here studied into two distinct clades, being composed only of strains previously classified as clade III (Asian), and grouped all the American strains next to the clade II strains. The β tubulin gene-based phylogeny separated the isolates into the three expected clades. Regarding α tubulin there was differentiation of isolates in clades I and II, not observing amplification of clade III. The clade II strains were subdivided into two monophyletic clades. We conclude that the results of the phylogeny of the genes here evaluated are consistent with the data previously studied for this species, corroborating the hypothesis of clonal expansion of Asian strains to the American continent. PFGE analyzes are in the phase of standardization of electrophoretic profiles and we believe it may complement the data on the evolutionary relationships of *Pythium insidiosum*.

**Key words:** pythiosis, *Pythium insidiosum*, *Tef-1α*, *α- tubulin, β-tubulin*, phylogeny, molecular identification, restriction pattern

**SUMÁRIO**

**1 – Introdução ..... 1**
**1.1 Revisão Bibliográfica ..... 3**
1.1.1. Oomicetos: o gênero *Pythium* ssp. ..... 3
1.1.2. *Pythium insidosum* e Pitiose ..... 4
1.1.3. Manifestações Clínicas da Pitiose ..... 7
1.1.4. Importância dos estudos moleculares e suas aplicabilidade na filogenia e padrões epidemiológicos ..... 10
1.1.5. Tipagem Molecular ..... 12
**2 – Objetivos ..... 13**
2.1.Objetivo Geral ..... 13
2.2. Objetivos específicos ..... 14
**3. Materiais e métodos ..... 14**
3.1. Filogenia ..... 14
3.2. Cultivo fúngico e extração do material genético ..... 14
3.3. Identificação molecular e desenho de primers específicos para *P. insidiosum* ..... 17
3.4. Reação em cadeia de Polimerase (PCR) e Eletroforese ..... 18
3.5. Sequenciamento de DNA ..... 20
3.8. Análises filogenéticas ..... 20
3.9. Tipagem Molecular ..... 21
3.10. Cultivo fúngico e protoplastização ..... 21
3.11. Eletroforese de Campo Pulsado (PFGE) ..... 23
**4. Resultados e Discussão ..... 23**
4.1. Filogenia ..... 23
4.2. Desenhos dos *primers*, PCR e sequenciamento. ..... 23
4.3. Análise Filogenéticas ..... 28
4.5. Tipagem Molecular ..... 33
**5. Conclusão** ..... 37
**6. Referências Bibliográficas** ..... 39

# 1 – INTRODUÇÃO

A pitiose é uma infecção crônica, granulomatosa, frequentemente confundida com algumas micoses subcutâneas. É causada por um oomiceto do gênero *Pythium*, um falso fugo, que acomete, principalmente, equinos e cães nas Américas (MENDOZA & ALFARO, 1986; FISCHER et al., 1994) e humanos no sudeste asiático (IMWIDTHAYA, 1994; KRAJAEJUN et al., 2006a).

A pitiose vem sendo descrita como uma infecção emergente, (VANITTANAKOM et al., 2004; SANTURIO et al., 2006), entretanto há relatos de casos da doença deste 1884, ano em foi descrita pela primeira vez por veterinários britânicos que trabalhavam com cavalos na Índia. A doença ficou conhecida como “bursattee” ou “bursatte”, do indiano “*burus*”, “*bursator*” ou “*bausette*, que significa estação chuvosa, período este de maior incidência da doença (SMITH, 1884; GAASTRA et al., 2010). Apesar de já relatada, seu agente etiológico só veio a ser isolado entre 1901 e 1924, por cientistas holandeses, o qual ficou conhecido como *“Hyphomycosis destruens”* na época, entretanto o nome não foi validado, pois não observaram esporulação (DE HAAN & HOOGKAMER, 1901; WITKAMP, 1924; GAASTRA et al., 2010). Acreditava-se que era um zigomiceto (BRIDGES & EMMONS, 1961). Somente em 1974, quando cientistas transferiram a cultura de ágar Sabouraud para um meio aquoso observaram a formação de zoósporo biflagelados, então o reconheceram como sendo um oomiceto do gênero *Pythium* (AUSTWICK & COPLAND, 1974). Embasados nesta descoberta, denominaram a doença como pitiose (CHANDLER et al., 1980) e seu agente etiológico foi formalmente denominado *Pythium insidiosum* após as evidências de muitos estudos morfológicos e a observação do desenvolvimento de estruturas reprodutivas sexuais *in vitro* (DE COCK et al., 1987).

Apesar da preferência ecológica de *P. insidiosum* ainda não ser bem descrita, sabe-se que a espécie ocorre principalmente em águas superficiais, menos frequente em águas profundas e ocasionalmente no solo (MENDOZA, et al., 1993, 1996). A presença de água é uma condição necessária para a formação de zoósporos, forma infectante do patógeno, assim sendo, períodos de grandes índices pluviométricos e inundações são considerados recursos naturais para disperção de *Pythium insidiosum* em áreas endêmicas

(SUPABANDHU et al., 2008; GAASTRA et al., 2010), com mais casos da doença descritos nestes períodos ( MILLER, 1982; DOS SANTOS et al, 2011)

Uma questão relevante a ser estudada a respeito desta infecção é seu diagnóstico e tratamento, pois há semelhança da manifestação clínica com algumas micoses que atingem o tecido subcutâneo e a morfologia do *P. insidiosum* pode ser confundida com fungos zigomicetos, podendo assim ter um tratamento comprometido devido ao diagnóstico equivocado. Apesar de muito parecido morfologicamente com um fungo, há uma grande diferença química e bioquímica na composição de sua parede celular, membrana plasmática e algumas vias proteicas, estruturas que podem ser alvos de fármacos antifúngicos, comprometendo o prognóstico da pitiose (BEAKES 1987; 1989).

Atualmente o diagnóstico das infecções fúngicas envolve exame micológico direto, cultura e histopatologia, processos muitas vezes demorados, que dependem da qualidade da amostra clínica, viabilidade do patógeno e experiência do profissional do laboratório, fatos que compromentem o resultado (WAGNER et al., 2018).

A biologia molecular tem acrescentado muitas informações a respeito da história evolutiva de muitos patógenos na Microbiologia. Estudos na área da genética molecular têm permitido avanços no uso de técnicas e consequentemente mais assertividade e rapidez no diagnóstico e esclarecimentos a respeito da dinâmica intraespecífica e interespecíficas dos patógenos. Além disso, estas técnicas demostram maior sensibilidade na identificação do patógeno, quando comparado às técnicas tradicionais mencionadas anteriormente (RICKERTS et al., 2007; BUITRAGO et al., 2013; RAMPINI et al., 2016; WAGNER et al., 2018).

Estudos envolvendo *Pythium insidiosum* têm permitido um melhor entendimento em relação a suas características gênicas e suas relações filogenéticas permitido o estabelecimento de marcadores moleculares tanto para fins de diagnóstico quantos para se entender suas relações evolutivas ( SCHURKO et al., 2003; KAMMARNJESADAKUL et al., 2011; AZEVEDO et al., 2012; ; RIBEIRO et al., 2017). A região ITS (*Internal Transcribed Spacer*) do DNA nuclear ribossomal, muito usada no diagnóstico molecular de fungos, já foi usada para traçar a filogenia de *P. insidiosum*, e permitiu a separação das cepas em três clados distintos (I, II e III), sendo o clado I composto unicamente por isolados provenientes do continente americano, e os clados II e III

composto majoritariamente por isolados da Tailândia, bem como de outras regiões, como Japão, Austrália, Índia e também dois isolados do continente americano (SCHURKO et al., 2003a; 2003b). Em um estudo realizado por Kammarnjesadakul et al. (2011), analisando as regiões ITS e Cox-II (citocromo oxidase do DNA mitocondrial) foi observado a separação dos isolados de *P. insidiosum* em três clados distintos, denominados A, B e C, sendo clado A composto por isolados do continente americano e clados B e C por isolados do continente asiático (Tailândia). Esses resultados foram corroborados por Azevedo et al. (2012), ao incluírem isolados provenientes das regiões centro-oeste e sul do Brasil nessas análises filogenéticas. Além disso, a região ITS tem sido usada com êxito na identificação de *P. insidisoum*, permitindo um diagnóstico preciso e rápido sendo mais assertivo que técnicas tradicionais (BOSCO et al., 2005; BERNHEIM et al., 2019).

No entanto para fins de informações evolutivas, dinâmica populacional da espécie e estabelecimento de novos marcadores moleculares para estudos filogenéticos e diagnóticos, estudos com *P. insidiosum* ainda são restritos. Dessa forma, vimos a necessidade de avanços no conhecimento genômico da espécie em questão e suas relações evolutivas.

## 1.1– REVISÃO BIBLIOGRÁFICA

### 1.1.1. Oomicetos: o gênero *Pythium* ssp.

O gênero *Pythium*, pertence ao filo Oomycota, que por sua vez pertence ao Reino Stramenopila, um dos três reinos resultantes da divisão do que era conhecido como *"Reino Fungi"* de forma geral (BRUNS et al., 1991; KWON-CHUNG, 1994). Compreende na sua maioria micro-organismos fitopatogênicos e possui mais de 100 espécies validadas e mais de 300 propostas, sendo em sua maioria cosmopolita, saprófitas de diferentes substratos, tanto na água como no solo, podendo parasitar algas, fungos, plantas e animais, inclusive humanos (KIRK et al, 2008; SCHROEDER et al., 2013). Os oomicetos são organismos heterotróficos, filamentosos e multicelulares, assim como muitos fungos, porém se diferem destes à nível somático estrutural e molecular. A nível estrutural por apresentar celulose e β-glucanas na composição da parede celular (ao invés de quitina como ocorre em fungos verdadeiros), zoósporos

biflagelados, estado vegetativo diploide, com meiose ocorrendo na gametogênese, mitocôndrias com crista tubular, vacúolos citoplasmático de corpo denso e estocagem de micolaminarina (1,3- β- glucana, solúvel em água) e uma via alternativa na síntese de lisina (BEAKES et al., 1987; 1989; 2012). Uma outra característica importante que difere os oomicetos dos fungos é quanto ao papel do ergosterol, nos fungos verdadeiros este é o principal esteroide, já os oomicetos são auxotróficos, ou seja, incorporaram esteroides do meio ao invés de produzí-los, além disso estas moléculas não são essenciais no crescimento vegetativo, apenas para o desenvolvimento das estruturas sexuais (HENDRIX, 1964; 1970). As diferenças a nível molecular são evidenciadas por estudos filogenéticos mediante análises moleculares envolvendo regiões gênicas, as quais demostram que o grupo dos oomicetos se encontra filogeneticamente mais próximos de diatomáceas e algas que de fungos (BRUNS et al., 1991; ADHIKARI et al., 2013; TANGPHATSORNRUANG et al., 2016).

### 1.1.2 *Pythium insidosum* e pitiose

O agente etiológico da pitiose é *Pythium insidiosum*, que por meio de estudos baseados na sistemática filogenética, análises moleculares e estruturais foi reclassificado no Reino Stramenopila, Filo Oomycota, Classe Oomycetes, Ordem Peronosporales, Família Pythiaceae (DE COCK et al., 1987; ALEXOPOULOS et al., 1996).

*Pithium insidiosum* cresce na forma micelial, com hifas cenocíticas morfologicamente semelhante a fungos zigomicetos, diferindo destes pela composição da parede celular, não apresentando quitina, sendo esta composta majoritariamente por celulose, β-glucana e hidroxiprolina. Adicionalmente, a molécula de ergosterol se encontra ausente em sua membrana plasmática e se reproduz principalmente de forma assexuada. Os zoósporos são células únicas nucleadas e biflageladas sendo um flagelo anterior e um posterior os quais se movimentam de forma helicoidal em direções aleatórias (GRIFFITH et al., 1992; WALKER et al., 2007).

O ciclo de vida do *P. insidiosum* foi proposto pela primeira vez em 1983, onde Miller mostrou que os zoósporos apresentam quimiotaxia a alguma substância presente nos pêlos de mamíferos e em tecido vegetal (MILLER, 1983). O ciclo de vida envolve a colonização de plantas aquáticas, que servem

de substratos para seu desenvolvimento e reprodução. Ao encontrar o tecido vegetal, os zoósporos livres no meio aquático se encistam e iniciam a formação de suas hifas por meio da emissão de um tubo germinativo, dessa forma ocorre a colonização da planta com o desenvolvimento das hifas. Nas extremidades dessas hifas ocorre à formação de zoosporângios onde se desenvolverão os zoósporos biflagelados, oriundos da reprodução assexuada, que após a maturação são liberados no meio aquático em busca de um novo tecido vegetal onde reiniciará seu ciclo de vida. A infecção e o desenvolvimento da doença ocorrem quando estes zoósporos livres no ambiente aquático entram em contato com o tecido animal lesionado. O ciclo de vida e quando ocorre a infecção está ilustrado no **Esquema 1**. Estudos demostram que os zoósporos secretam uma glicoproteína que permite a adesão na superfície tecidual onde se encistam (ESTRADA-GARCIA, 1990; MENDOZA et al., 1993).

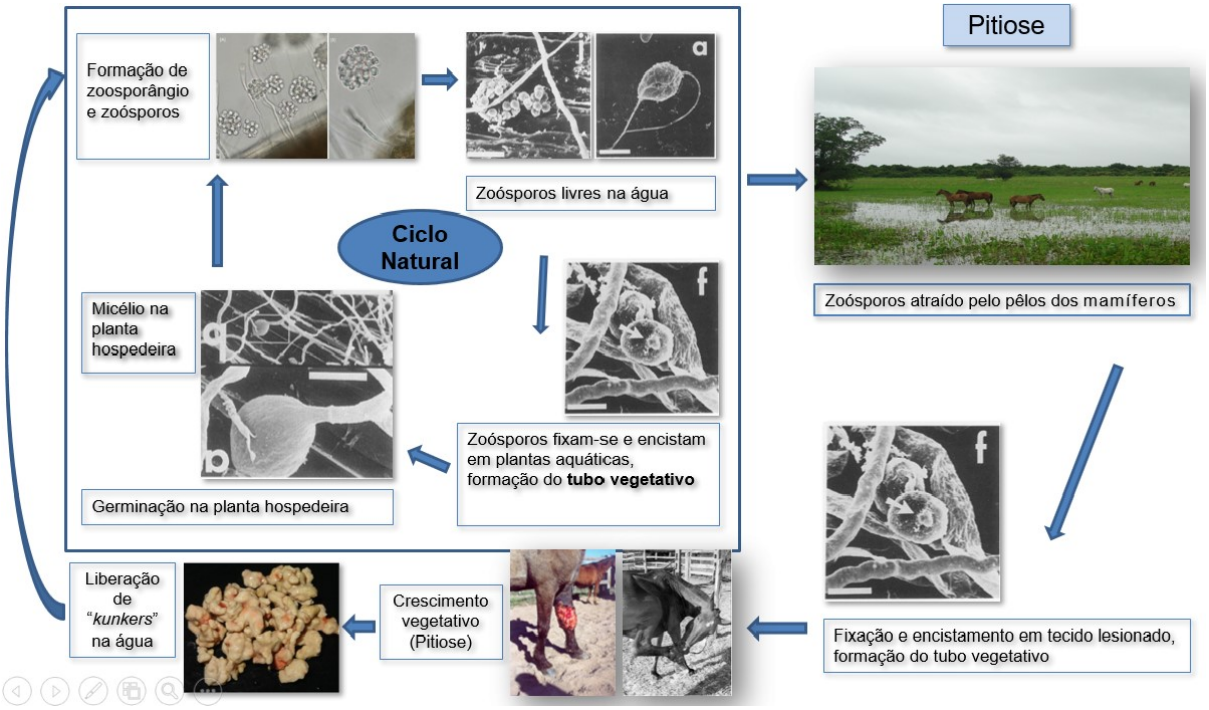


**Esquema 1**. Ilustração do ciclo de vida de *P. insidiosum* e a ocorrência da infecção. Imagens provinientes de: **1**. Mendonza et al, 1993; **2.** Gaastra et al, 2010; **3.** Revista Veterinária (https://www.revistaveterinaria.com.br/saiba-mais-sobre-a-pitiose-equina/); **4.** Santurio et al, 2004; **5.** Álvarez et al, 2003.

*P. insidiosum* foi considerado por um determinado período como o único agente etiológico da pitiose em animais, no entanto, dois casos de pitiose humana foram reportados por outra espécie, *Pythium aphanidermatum*, o que reforça a necessidade de mais estudos com este importante gênero (CALVANO et al., 2011; FARMER et al., 2015).

A pitiose é comum em regiões tropicais e subtropicais, cuja incidência aumenta após períodos de chuvas. O Brasil é considerado um país endêmico desta doença, com a maioria dos casos em equinos na região do Pantanal Mato-Grossense, sendo esta considerada a de maior incidência da doença no mundo (SANTURIO et al., 2006; ZARO, 2013; SANTOS et al., 2014; MARCOLONGO-PEREIRA et al., 2014).

O primeiro caso de pitiose humana, por *P. insidiosum*, foi relatado na Tailândia em 1985 (THIANPRASIT, 1986, 1990), no entanto diversos casos já foram reportados também na Oceania e Americas ( MILLER, 1983; MENDOZA et al., 1986; MENDOZA & ALFARO, 1986; TRISCOTT et al, 1993; IMWIDTHAYA, 1994; SOHN et al., 1996; MENDOZA et al., 1996; MURDOCH & PARR, 1997; GROOTERS et al., 2003; CAMUS et al., 2004; MENDOZA et al., 2005; BOSCO et al., 2005; OMAR et al.,2019). Casos importados da doença já foram reportados em países fora da região dos trópicos, os quais foram registrados após a passagem dos pacientes por áreas endêmicas de pitiose (GAASTRA et al., 2010; MOSBAH et al., 2012; HUNG & LEDDIN, 2014; LELIEVRE et al., 2015; CASTELLAR et al., 2017). No entanto, um caso denominado autóctone foi relatado na Europa, em um paciente de 21 anos de idade, com lesão ocular após ter nadado em lagoa na Espanha (BERNHEIM et al., 2019).

Também foi relatado um caso na África, em Mali, em um cão e mais 33 casos em equinos no Egito (RIVIERRE et al., 2005; MOSBAH et al., 2012).

A doença ocorre principalmente em equinos, cães e humanos (MENDOZA & ALFARO, 1986; MEIRELES et al., 1993; FISCHER et al., 1994, IMWIDTHAYA, 1994; DYKSTRA et al., 1999; KRAJAEJUN et al., 2006; KEOPRASOM et al., 2013), no entanto já foi relatada, menos frequentemente, em felinos, bovinos, ovinos, caprinos, asininos e em animais silvestres em cativeiro e também em uma ave silvestre nos Estados Unidos e em avestruz no Brasil (MILLER et al 1985; ; SANTURIO et al 1998; RAKICH et al., 2002; CAMUS et al., 2004; TABOSA et al., 2004; WELLAHAN et al., 2004; LÉON & PÉREZ, 2005; BUERGELTD et al., 2006; PESAVENTO et al., 2008 SANTURIO et al., 2008; GRECCO et al., 2009; VIDELA et al., 2011; ÁLVAREZ et al., 2013; SANTOS et al., 2014; DO CARMO et al., 2015; HECK et al., 2018, SOUTO et al., 2019). A ditribuição e as principais espécies acometidas pela pitiose no mundo estão iliustradas no esquema a seguir (esquema 2).

**Distribuição e principais acometidos pela Pitiose no Mundo**

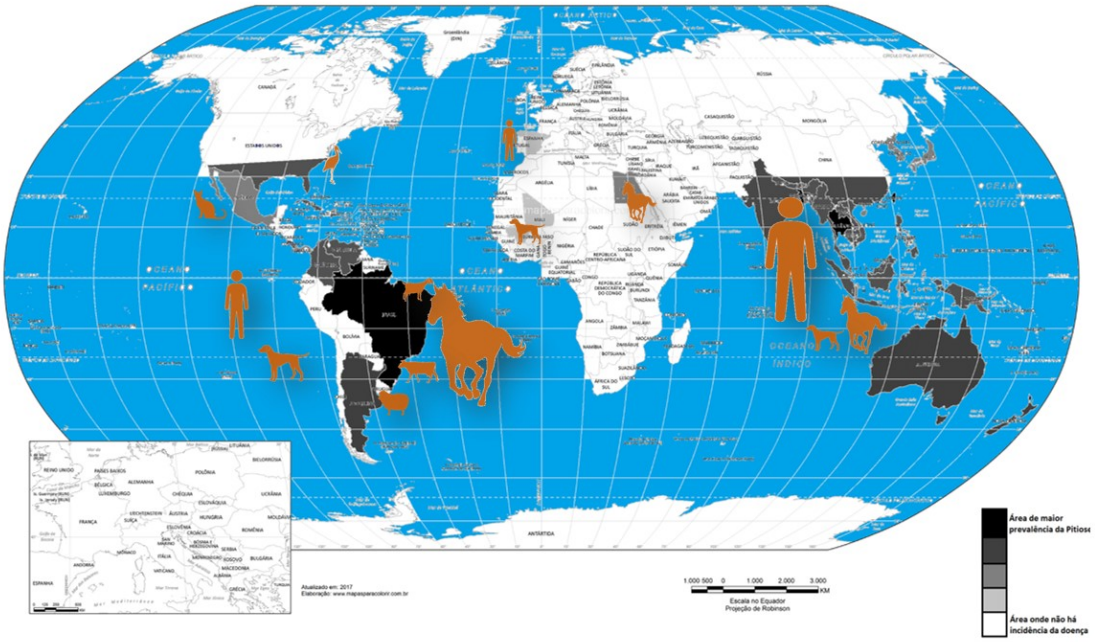


**Esquema 2.** Ilustração gerada no *Paint (Microsoft Office 2010)* de acordo com os trabalhos relatando pitiose no mundo publicados até 2019. De acordo com a escala, as cores mais escuras indicam os países com maiores incidência e prevalência da pitiose no mundo.

### 2.2.1 – Manifestações Clínicas da Pitiose

De forma geral a doença tem se manifestado por lesões granulomatosas nos tecidos cutâneo e subcutâneo em diferentes espécies animais (CHAFFIN et al. 1995, GAASTRA et al., 2010; LEAL et al., 2001), por comprometimento gastrointestinal em equinos e cães (MILLER, 1985, FISCHER et al., 1995), ceratite em humanos (TANHEHCO et al., 2011, RATHI et al., 2018) e também pela forma disseminada, caracterizada por infecção sistêmica com a formação de gangrena ou aneurisma (IMWIDTHAYA, 1994, CHITASOMBAT et al., 2018a, b). A pitiose intestinal é a segunda forma de infecção mais comum, entretanto detalhes da forma de contaminação são pouco conhecidos, sendo a ingestão de água com zoósporo considerada a principal forma desta infecção (MENDOZA et al., 1993, BEZERRA et al., 2010, GAASTRA et al., 2010).

Os equinos são os animais mais acometidos pela pitiose sem haver predisposição por idade, sexo ou raça. As regiões anatômicas mais afetadas pela doença compreendem as regiões inferiores, como as extremidades distais dos membros, região ventral torácica e abdominal, fato explicado por serem as partes que estão em maior contato com a água, sendo esse o fator determinante para a infecção (MENDOZA et al., 1996). Os zoósporos penetram

a superfície do tecido lesionado liberando enzimas proteolíticas e formando o tubo germinativo (RAVISHANKAR et al., 2001; MACDONALD et al., 2002). Em equinos são observadas lesões ulcerativas granulomatosas com bordos irregulares contendo estruturas de coloração branco-amareladas com trajeto semelhante ao das hifas, denominados *kunkers*, os quais correspondem a uma reação imunológica muito intensa desencadeada pela degranulação de eosinófilos e mastócitos ao redor das hifas (MENDOZA & NEWTON, 2005). O tamanho da lesão varia pelo tempo e local da infecção, apresentando aspecto muco-sanguinolento e hemorrágico com intenso prurido, normalmente ocorre uma lesão única, mas as vezes pode ser multifocal (CHAFFIN et al., 1995). A pitiose equina também pode se disseminar para órgãos internos a partir de infecções subcutâneas (REIS et al., 2003). Também foram observadas lesões atípicas no pantanal mato-grossense com aspectos deformantes porém sem drenagem constante de secreção e o tecido granulomatoso era recoberto por uma pele grossa, a qual chamaram de “tumoração não ulcerada” que após anos permanecem do mesmo tamanho (LEAL et al., 2001a). A segunda forma mais comum em equinos é a pitiose intestinal, com ulceração da mucosa e obstrução do lúmen (SANTURIO et al., 2006). Além dessas duas formas, a pitiose equina pode atingir o tecido ósseo adjacente à lesão cutânea, em membros, causando exostoses, osteólises e osteomielite. Nestas lesões pode se visualizar a presença de granulomas infiltrados por eosinófilos e massas necróticas contendo hifas (MENDOZA et al., 1988; ALFARO & MENDOZA, 1990).

A espécie canina é a segunda mais frequentemente acometida pela pitiose e pode se observar em cães oriundos de regiões rurais, que apresentaram contato com regiões alagadas ou água contaminada (FISCHER et al., 1994; DYKSTRA et al., 1999). As lesões podem ser cutâneas ou gastrointestinais, sendo a segunda opção a forma mais frequente, manifestando-se por distúrbios digestivos como anorexia crônica e diarreia, apresentando granulomas nodulares nas paredes de estômago e instestino, as quais são perceptíveis à palpação abdominal (BENTINCK-SMITH et al., 1989). As lesões gastrointestinais apresentam inflamações piogranulomatosas com áreas necrosadas na parede do estômago e intestino com detecção de eosinófilo e hifas no exame histopatológico (BENTINCK-SMITH et al., 1989). No trato digestório superior já foi relatado esofagite crônica e nódulo na orofaringe devido à infecção por *P. insidiosum* (PATTON et al, 1998; HELMAN

& OLIVER, 1999). Em gatos a pitiose é mais rara, entretanto há relatos de infecção superficial do trato respiratório e infecção gastrointestinal e lesão sublingual (BISSONNETTE et al., 1991; RAKICH et al., 2002; FORTIN et al., 2017). No Brasil a pitiose felina foi reportada em um gato que apresentou uma massa granulomatosa em região perianal. O animal era proveniente do estado do Mato Grosso (SOARES et al., 2019).

Em bovinos há relatos nos Estados Unidos, Brasil e Venezuela. Em todos os relatos foram observados lesões cutâneas em extremidade distal dos membros, com edemas e ulcerações, com infecções multifocais e presença de granulomas envoltos por tecido fibroso sem *kunkers* e observa-se cura espontânea das lesões (MILLER et al., 1985; SANTURIO et al., 1998; PÉREZ et al., 2005, GABRIEL et al., 2008).

Em ovinos temos registros de dois surtos no nordeste brasileiro em 2004, em um rebanho de 120 animais 40 foram infectados após serem colocados em uma área contendo um açude de pastagem na margem. E no segundo rebanho, de um total de 80 animais, 6 foram infectados ao serem expostos em uma área banhada onde havia pastagem. Os sinais clínicos foram lesões ulcerativas nos membros, no abdômen e região pré-escapular (TABOSA et al., 2004).

A maior parte dos casos de pitiose humana é reportada na Tailandia, onde houve o primeiro relato em 1985 (THIANPRASIT, 1986, 1990), e a maioria está relacionada à pacientes talassêmicos (SATHAPATAYAVONGS et al., 1989; LAOHAPENSANG et al., 2009; KEOPRASOM et al., 2013). A forma mais comum de pitiose humana é a pitiose vascular, representando cerca de 59% dos casos reportados na Tailandia até 2008. É o caso mais grave de pitiose pois pode progredir para forma disseminada da doença, com altas taxas de mortalidade e morbidade, principalmente em pacientes talassêmicos. Os sinais clínicos são insuficiência arterial dos membros inferiores, prurido cutâneo, úlcera cutânea, celulite, fasciculite necrosante, edema nas pernas, ausência de pulso arterial, aneurisma ilíaco ou femoral e aneurisma da aorta (KRAJAEJUN et al., 2006b). A segunda forma mais frequente de manifestação é a pitiose ocular, onde os pacientes apresentam ulcera na córnea ou ceratite e edema palpebral (KRAJAEJUN et al., 2006b; BERNHEIM et al., 2019; PERMPALUNG et al., 2019). A terceira forma de manifestação da pitiose humana são através das lesões granulomatosas cutâneas e subcutâneas apresentando-se ulceradas e edematosas (KRAJAEJUN et al., 2006b).

## 7 – Conclusões

As três regiões gênicas analisadas mostraram-se úteis para estabelecer as relações filogenéticas em *P. insidiosum*. Dos genes estudados o gene da β-tubulina mostrou os melhores resultados sendo mais diverso genéticamente, separando os isolados de acordo os clados sugeridos e também de acordo com as diferentes regiões geográficas.

Embora não tenhamos resultados conclusivos referentes à tipagem molecular, acreditamos que o resultado será bastante relevante para se entender o padrão genômico dentro da especie e complementará os resultados obtidos a respeitos das relações evolutivas.

## 8- Referências Bibliográficas

ABDELJELIL, J. B.; SAGHROUNI, FATMA; KHAMMARI, I.; GHEITH, S.;FATHALLAH, A; SAID, M. B. BOUKADIDA, J. Investigation of a Cluster of Candida albicans Invasive Candidiasis in a Neonatal Intensive Care Unit by Pulsed-Field Gel Electrophoresis. **The cientific World JOURNAL**, 2012.

ADACHI, Y.; TODA T.; NIWA O.; YANAGIDA, M. et al. Differential expressions of essential and nonessential alpha-tubulin genes in Schizosaccharomyces pombe. **Molecular and Cellular Biology**, v. 6, n. 6, p. 2168–2178, 1986.

ADHIKARI, B. N.; HAMILTON J. P.; ZERILLO, M. M.;TISSERAT, N.; LÉVESQUE; C. A; BUELL C. R. Comparative Genomics Reveals Insight into Virulence Strategies of Plant Pathogenic Oomycetes. **PLoS ONE**, v. 8, n. 10, 2013.

ADOLFO, R. I. Eletroforese em campo pulsante em bacteriologia – uma revisão técnica Pulsed field gel electrophoresis use in bacteriology – a technical review. Rev. Inst. Adolfo Lutz (Impr.) v. 64, n. 2, p. 155–161, 2005.

ALEXOPOULOS, C.J.; MIMS, C.W.; BLACKWELL, M. Introductory Mycology. 4th ed. **New**

**York: John Wiley & Sons**, 1996.

ALFARO, A. A.; MENDOZA, L. Four cases of equine bone lesions caused by Pythium insidiosum. **Equine Veterinary Journal**, v. 22, n. 4, p. 295–297, 1990.

ÁLVAREZ CARDONA, J.; VILORIA VARGAS, I.; AYOLA PERDOMO, C. Evaluación clínica e histopatológica de la pitiosis cutánea en burros (Equus asinus). **Rev. Med. Veterinaria**, v. 25, p. 9–20, 2013.

AUSTWICK, P.K.C., COPLAND, J.W. Swamp cancer. **Nature**, v.250, p.84, 1974.

AZEVEDO, M. I.; BOTTON S.A.; PEREIRA D.I.B.; ROBE L.J.;. JESUS F.P.K.; MAH C.D.; COSTA M.M.; ALVES S.H.; SANTURIO J.M. Phylogenetic relationships of Brazilian isolates of Pythium insidiosum based on ITS rDNA and cytochrome oxidase II gene sequences. **Veterinary Microbiology**, v. 159, n. 1–2, p. 141–148, 2012.

BEAKES G.W. Oomycete phylogeny: ultrastructural perspectives. **In: Evolutionary biology of the fungi. Rayner ADM, Brasier CM, Moore D (eds) Cambridge University Press: Cambridge**. p 405– 42, 1987.

BEAKES G.W. Oomycete fungi: their phylogeny and relationship to chromophyte algae. **In: The chromophyte algae: problems and perspectives. Green JP, Leadbeater BSC, Diver WL (eds). Clarendon Press: Oxford**. p 325–342, 1989.

BEAKES, G. W.; GLOCKLING, S. L.; SEKIMOTO, S. The evolutionary phylogeny of the oomycete “fungi”. **Protoplasma**, v. 249, n. 1, p. 3–19, 2012.

BENTINCK-SMITH, J.; PADHYE A. A.; MASLIN W. R.; HAMILTON C., MCDONALD R. K.; WOODY B. J. Canine pythiosis--isolation and identification of Pythium insidiosum. **Journal of veterinary diagnostic investigation : official publication of the American Association of Veterinary Laboratory Diagnosticians, Inc**, v. 1, n. 4, p. 295–298, 1989.

BERNHEIM, D.; DUPONTB, D.; APTEL, F.; DARD, C.; CHIQUET, C.; NORMAND, A. C.; PIARROUX, R.; CORNET, M.; MAUBO, D. Pythiosis: Case report leading to new features in clinical and diagnostic management of this fungal-like infection. **International Journal of Infectious Diseases**, v. 86, p. 40–43, 2019.

BEZERRA J.P.S., PEDROSO, P.M.O., PAVARINI, S.P.,. DALTO A.G.C,. SANTURIO J.M, DRIEMEIER D. Equine intestinal pythiosis in Southern Brazil. **Arq. Bras. Med. Vet. Zootec**., v.62, n.2, p.481-483, 2010.

BISSONNETTE, K. W.; SHARP N.J.H.; DYKSTRA M.H.; ROBERTSON I.R.; DAVIS B.; PADHYE A.A.; KAUFMAN L.. Nasal and retrobulbar mass in a cat caused by pythium insidiosum. **Medical Mycology**, v. 29, n. 1, p. 39–44, 1991.

BOSCO, S.M.G.; BAGAGLI, E.; ARAÚJO JR., J. P.; CANDEIAS, J. M. G.; FRANCO M. F; MARQUES, M. E. A; MENDOZA L.; CAMARGO R. P.; MARQUES S. A. Human pythiosis, Brazil. Emerging Infectious Diseases, v.11, n.5, p.715-718, 2005.

BRASIER, C. M.; COOKE, D. E. L.; DUNCAN, J. M. Origin of a new Phytophthora pathogen through interspecific hybridization. **Proceedings of the National Academy of Sciences of the United States of America**, v. 96, n. 10, p. 5878–5883, 1999.

BRIDGES, C.H.; EMMONS, C.W. A phycomycosis of horses caused by Hyphomyces destruens. **Journal of the American Veterinary Medical Association**. v.138, n. 11, 579-589, 1961.

BRUNS, T. D.; WHITE, T. J.; TAYLOR, J. W. Fungal molecular systematics**. Annu. Rev. Ecol. Syst.** v.22, p. 525-564, 1991.

BUERGELT, C.; POWE, J.; WHITE, T.. Abdominal pythiosis in a bengal tiger ( panthera tigris tigris ). **Journal of Zoo and Wildlife Medicine,** v.37, n. 2, p. 186-189, 2006.

BUITRAGO, M. J.; AGUADO J.M.; BALLEN, A.; BERNAL-MARTINEZ L.; PRIETO M.; GARCIA-REYNE A.; GARCIA-RODRIGUEZ J.; RODRIGUEZ-TUDELA J. L.; CUENCA-ESTRELLA, M.. Efficacy of DNA amplification in tissue biopsy samples to improve the detection of invasive fungal disease. **Clinical Microbiology and Infection**, v. 19, n. 6, 2013.

CALVANO, T. P.; BLATZ, P. J.; VENTO, T. J.; WICKES, B. L.; SUTTON, D. A.; THOMPSON, E. H., WHITE, C. E.; RENZ, E. M.; HOSPENTHAL, D. R.. Pythium aphanidermatum infection following combat trauma. **Journal of Clinical Microbiology**, v. 49, n. 10, p. 3710–3713, 2011.

CAMUS, A. C.; GROOTERS, A. M.; AQUILAR, R. F. Granulomatous pneumonia caused by Pythium insidiosum in a central American jaguar , Panthera onca. p. 567–571, 2004.

DOS SANTOS, C. E. P., UBIALI, D. G., PESCADOR, C. A., ZANETTE, R. A., SANTURIO, J. M., & MARQUES, L. C. Epidemiological Survey of Equine Pythiosis in the Brazilian Pantanal and Nearby Areas: Results of 76 Cases. Journal of Equine Veterinary Science, v.34, n.2, p.270–274, 2014.

CASTELLANO, M. A.; ELLIOTT, T. F.; TRAPPE, J. M. Three new black Elaphomyces species (Elaphomycetaceae, Eurotiales, Ascomycota) from eastern North America with notes on selected European species. Fungal Systematics and Evolution, v. 1, n. June, p. 13–22, 2018.

CHAFFIN, M.K.; SCHUMACHER, J.; McMULLAN, W.C. Cutaneous pythiosis in the horse. **Vet Clin North Am Equine Pract**, v.11, n.1, p.91-1103, 1995.

CHANDLER, F.W.W., KAPLAN, W., AJELLO, L.,. A Color Atlas and Textbook of the Histopathology of Mycotic Diseases. **Year Book Medical Publishers, Inc., Chicago**, pp. 104–105, 1980.

CHITASOMBATA, M. N.; PETCHKUMA; P., HORSIRIMANONTB S., SORNMAYURAC P., CHINDAMPORND A., KRAJAEJUN T. Vascular pythiosis of carotid artery with meningitis and cerebral septic emboli: A case report and literature review. **Medical Mycology Case Reports**, V.21 p.57–62, 2018.

LÉVESQUE, A.C.; DE COCK W.A.M. Molecular phylogeny and taxonomy of the genus Pythium.

Mycological Research, v. 108, p. 1363–1383, 2004.

DARINI, A. L. C.; MAGALHÃES, V.D.; LEVY C.L.; BARTH, A.L.; COSCINA, A.L.. Phenotyping and genotyping methods applied to investigate the relatedness of Brazilian isolates of Enterobacter cloacae. **Brazilian Journal of Medical and Biological Research**, v. 32, n. 9, p. 1077–1081, 1999.

DE COCK, A. W. A. M. ; MENDOZA, L.; PADHYE, A. A.; AJELLO, L.; KAUFMAN, L. *Pythium insidiosum* sp. nov., the etiologic agent of pythiosis. **Journal of Clinical Microbiology**, v. 25, n. 2, p. 344–349, 1987.

DE HAAN J, HOOGKAMER L. J. Hyphomycosis destruens. **Veeatsenijkundge Bladen Voor Nederlash-Indie**, v.13, p. 350-374, 1901;

DIB, J, C, DUBE, M. KELLY, C.; RINALDI, M. G; PATTERSON, J. E. Evaluation of Pulsed-Field Gel Electrophoresis as a Typing System for Candida rugosa : Comparison of Karyotype and Restriction Fragment Length Polymorphisms. J**ournal of Clinical Microbiology**, v. 34, n. 6, p. 1494–1496, 1996.

DO CARMO, P. M. S; PORTELA R. A., SILVA T. R., OLIVEIRA-FILHO J. C.; RIET-CORREA F. Cutaneous pythiosis in a goat. **Journal of Comparative Pathology**, v. 152, n. 2–3, p. 103–105, 2015.

DOS SANTOS, C. E. P.; SANTURIO, J. M.; MARQUES, L. C. Pitiose em animais de produção no Pantanal Matogrossense. **Pesquisa Veterinaria Brasileira**, v. 31, n. 12, p. 1083–1089, 2011.

DOSHI, P.; BOSSIE, C. A.; DOONAN, J. H.; MAYS & N, G. S.. Ronald Morris. Two α-tubulin genes of *Aspergillus nidulans* encode divergent proteins. **MGG Molecular & General Genetics**, v. 225, n. 1, p. 129–141, 1991.

DYKSTRA, M. J.; SHARP N. J., OLIVRY T., HILLIER A., MURPHY K.M., KAUFMAN L., KUNKLE G.A., PUCHEU-HASTON C. A description of cutaneous-subcutaneous pythiosis in fifteen dogs. **Medical Mycology**, v. 37, n. 6, p. 427–433, 1999.

EINAX, E.; VOIGT, K. Oligonucleotide primers for the universal amplification of β-tubulin genes facilitate phylogenetic analyses in the regnum fungi. **Organisms Diversity and Evolution**, v. 3, n. 3, p. 185–194, 2003.

ESTRADA-GARCIA T., RAY, T C., GREEN J R., CALLOW, J. A.; KENNEDY, J F. Encystment of Pythium aphanidermatum Zoospores is Induced by Root Mucilage Polysaccharides, Pectin and a Monoclonal Antibody to a Surface Antigen. **Journal of Experimental Botany**, v. 41, n.6, p. 693–699, 1990.

FARMER, A. R.; MURRAY C;K., DRISCOLL I.R., WICKES B.L., WIEDERHOLD N., SUTTON D.A., SANDERS C., MENDE K., ENNISS B., FEIG J., GANESAN A., RINI E. A., VENTO T.J. Combat-related pythium aphanidermatum invasive wound infection: Case report and discussion of utility of molecular diagnostics. **Journal of Clinical Microbiology**, v. 53, n. 6, p. 1968–1975,

2015.

FISCHER, J. R.; PACE, L. W.; TURK J. R., KREEGER J. M., MILLER M. A., GOSSER H. S. Gastrointestinal pythiosis in Missouri dogs : eleven cases. **J Vet Diagn Invest**, v. 6, p. 380–382, 1994.

GAASTRA, W.; LIPMAN L. J., DE COCK A. W.; EXEL T. K.; PEGGE R. B; SCHEURWATER J., VILELA R., MENDOZA L. Pythium insidiosum: An overview. **Veterinary Microbiology**, v. 146, n. 1–2, p. 1–16, 2010.

GRANT, D. GLASSB R., HANSENC, R., VILELAD, R., MENDOZA L. Cutaneous pythiosis in a Red Brangus beef calf cured by immunotherapy. **Medical Mycology Case Reports**, v. 14, n. November, p. 1–3, 2016.

GRECCO, F. B.; SCHILD, A. L.; QUEVEDO, P.; ASSIS-BRASIL, N. D.; KOMMERS, G. D.; MARCOLONGO-PEREIRA, C.; SOARES M. P. Pitiose cutânea em bovinos na região Sul do Rio Grande do Sul. **Pesq. Vet. Bras.**, v. 29, n. 11, p. 938–942, 2009.

GRIFFITH I. J., CRAIG S., POLLOCK J., YU X. B., Morgenstern J. P. and Rogers B. L. Expression and genomic structure of the genes encoding FdI, the major allergen of the domestic cat. **Gene**, v. 113, p. 263-268, 1992.

GROOTERS, A. M.; HODGIN, E. C.; BAUER, R.W.; DETRISAC, C.J.; ZNAJDA, N. R.; THOMAS R.C. Clinicopathologic findings associated with Lagenidium sp. infection in 6 dogs: Initial description of an emerging oomycosis. **Journal of Veterinary Internal Medicine**, v. 17, n. 5, p. 637–646, 2003a.

GROOTERS, A. M. Pythiosis , lagenidiosis , and zygomycosis in small animals. **Vet Clin North Am Small Anim Pract**, v. 33, p. 695–720, 2003b.

HARRIS,G. S. KEATH, E.J.; MEDOFF, J. Characterization of Alpha and Beta Tubulin Genes in the Dimorphic Fungus Histoplasma capsulatum. **Journal of General Microbiology**, v.135, p.1817-1832, 1989.

HECK, L. C.; BIANCHI, M. V.; PEREIRA, P. R.; LORENZETT, M. P.; DE LORENZO, C.; PAVARINI, S. P.; DRIEMEIER, D.; SONNE, L.Gastric Pythiosis in a Bactrian Camel (Bactrianus Camelus). **Journal of Zoo and Wildlife Medicine**, v. 49, n. 3, p. 784–787, 2018.

HELMAN, R. G.; OLIVER, J. Pythiosis of the digestive tract in dogs from Oklahoma. **Journal of the American Animal Hospital Association**, v. 35, p. 111–114, 1999.

HENDRIX, J. W. Sterol induction of reproduction and stimulation of growth of Pythium and Phytophthora. **Science** v.144 : 1 028- 29, 1964.

HENDRIX, J. W. Sterols in Growth and Reproduction of Fungi. **Annual Review of Phytopathology**, v. 8, n. 1, p. 111–130, 1970.

HOWLETT, B. J. An electrophoretic karyotype for Phytophthora megasperma. **Experimental Mycology**, v. 13, n. 2, p. 199–202, 1989.

HUNG C & LEDDIN D. Keratitis caused by Pythium insidiosum in an immunosuppressed patient with Crohn's disease. **Clin Gastroenterol Hepatol.** 2014 v.12, n. 10, p. 21-2. 2014.

HYDE, K. D.; NILSSON, R. H.; ZHOU, N. One stop shop: backbones trees for important phytopathogenic genera: I (2014). **Fungal Diversity**, v. 67, n. 1, p. 21–125, 2014.

IWEN, P. C., HINRICHS, S. H. & RUPP, M. E.. Utilization of the internal transcribed spacer regions asmolecular targets to detect and identify human fungal pathogens. **Med Mycol,** v.40, p. 87–109, 2002.

IMWIDTHAYA, P. Human pythiosis in Thailand. **Postgraduate Medical Journal**, v. 70, n. 826, p. 558–560, 1994.

JORDAN, K.; DALMASSO, M. Preface. **Pulse Field Gel Electrophoresis: Methods and Protocols**, v. 1301, p. v, 2015.

KAUFMAN, L. Penicilliosis mameffei and pythiosis: Emerging tropical diseases. Mycopathology, v.143, p.3-7, 1998.

KHADRAOU, N.; KALLEL, K.; KAOUECH, A.; LAKHAL, S. B. HASSEN, A. B. Pulsed Field Gel Electrophoresis types of Candida albicans isolates from an intensive care unit. **Ann Biol Clin**, v. 69, n. 3, p. 289–294, 2011.

KAMIKAWA, R.; BROWN, M. W.; NISHIMURA, Y.; SAKO, Y.; HEISS, A. A.; YUBUKI, N.; GAWRYLUK, R.; SIMPSON, A. G. B.; ROGER, A. J.; HASHIMOTO, T.; INAGAKI Y. Parallel re-modeling of EF-1α function: Divergent EF-1α genes co-occur with EFL genes in diverse distantly related eukaryotes. **BMC Evolutionary Biology**, v. 13, n. 1, p. 1–12, 2013.

KAMMARNJESADAKUL, P.; PALAGA T.; SRITUNYALUCKSANA K.; MENDOZA L.; KRAJAEJUN T.; VANITTANAKOM N.; TONGCHUSAK S.; DENDUANGBORIPANT J.; CHINDAMPORN A. Phylogenetic analysis of Pythium insidiosum Thai strains using cytochrome oxidase II (COX II) DNA coding sequences and internal transcribed spacer regions (ITS). **Medical Mycology**, v. 49, n. 3, p. 289–295, 2011.

KATIYAR, S.; SHIFFRIN, E., SHELTON, C., HEALEY, K., VERMITSKY, J. P., EDLIND, T. Evaluation of polymorphic locus sequence typing for candida glabrata epidemiology. **Journal of Clinical Microbiology**, v. 54, n. 4, p. 1042–1050, 2016.

KEELING, P. J.; LUKER, M. A.; PALMER, J. D. Evidence from beta-tubulin phylogeny that microsporidia evolved from within the fungi. **Molecular Biology and Evolution**, v. 17, n. 1, p. 23–31, 2000.

KEELING, P. J. Congruent evidence from α-tubulin and β-tubulin gene phylogenies for a zygomycete origin of microsporidia. **Fungal Genetics and Biology**, v. 38, n. 3, p. 298–309, 2003.

KEOPRASOM, N.; CHULAROJANAMONTRI, L.; CHAYAKULKEEREE, M.; CHAIPRASERT, A.; WANACHIWANAWIN, W.; RUANGSETAKIT, C. Vascular pythiosis in a thalassemic patient

presenting as bilateral leg ulcers. **Medical Mycology Case Reports**, v. 2, n. 1, p. 25–28, 2013.

KHADRAOUI, N.; KALLEL, K.; BOUCHAMI O.; BOUCHAKOUA M.; KAOUECH A.; BELHADJ S.; BEN LAKHAL S.; BEN HASSEN A.; CHAKER E. Pulsed field gel electrophoresis types of Candida albicans isolates from an intensive care unit in a Tunisian hospital. **Annales de Biologie Clinique**, v. 69, n. 3, p. 289–294, 2011.

KIMURA, M. A simple method for estimating evolutionary rate of base substitution through comparative studies of nucleotide sequences. **Journal of Molecular Evolution**, 16, 111–120, 1980.

KIRK, P.M., CANNON, P.F., MINTER D.W. & STALPERS, J.A. Dictionary of fungi. **10 ed. CABI Publishing, Wallingford**, 2008.

KOO, B. S.; PARK, H.; KALME, S.; PARK, H.Y.; HAN, J.W.; YEO, Y.S.; YOON, S.H.; KIM, S.J.; LEE C.M.; YOON, M.Y. α- and β-tubulin from Phytophthora capsici KACC 40483: Molecular cloning, biochemical characterization, and antimicrotubule screening. **Applied Microbiology and Biotechnology**, v. 82, n. 3, p. 513–524, 2009.

KRAJAEJUN, T.; SATHAPATAYAVONGS, B.; PRACHARKTAM, R.; NITIYANANT, P.; LEELACHAIKUL, P., WANACHIWANAWIN, W.; CHAIPRASERT, A.; ASSANASEN, P.; SAIPETCH, M.; MOOTSIKAPUN, P.; CHETCHOTISAKD, P.; LEKHAKULA, A.; MITARNUN, W.; KALNAUWAKUL, S.; SUPPARATPINYO, K.; CHAIWARITH, R.; CHIEWCHANVIT, S.; TANANUVAT, N.; SRISIRI, S.; SUANKRATAY, C.; KULWICHIT, W.; WONGSAISUWAN, M.; SOMKAEW, S. Clinical and Epidemiological Analyses of Human Pythiosis in Thailand. **Clinical Infectious Diseases**, v. 43, n. 5, p. 569–576, 2006.

KROON, L. P.; BAKKER F.T.; VAN DEN BOSCH G. B.; BONANTS P.J.; FLIER W.G. Phylogenetic analysis of Phytophthora species based on mitochondrial and nuclear DNA sequences. **Fungal Genetics and Biology**, v. 41, n. 8, p. 766–782, 2004.

KWON-CHUNG, K. J. Phylogenetic spectrum of fungi that are pathogenic to humans. **Clinical Infectious Diseases**, v. 19, p. S1–S7, 1994.

LAOHAPENSANG, K.; RUTHERFORD, R. B.; SUPABANDHU, J.; VANITTANAKOM, N. Vascular pythiosis in a thalassemic patient. **Vascular**, v. 17, n. 4, p. 234–238, 2009.

LEAL, A. B. M.; LEAL, A.T. ;SANTURIO; J.M.; KOMMERS, G. D.; CATTO, J. B. Pitiose eqüina no Pantanal brasileiro : aspectos clínico- patológicos de casos típicos e atípicos 1. v. 21, n. 4, p. 151–156, 2001a.

LEAL, A. T.; LEAL, A. B. M.; FLORES, E. F.; SANTURIO; J. M. Pitiose. **Ciência Rural**, v. 31, n. 4, p. 735–743, 2001b.

LELIEVRE, L., BORDERIE, V.; GARCIA-HERMOSO, D.; BRIGNIER, A.C.; STERKERS, M.; CHAUMEIL, C.; LORTHOLARY, O.; LANTERNIER, F. Imported pythium insidiosum keratitis after a swim in Thailand by a contact lens-wearing traveler. **Am J Trop Med Hyg**. v. 92, n. 2, p 270-3, 2015.

LINZ, J. E.; SYPHERD, P. S. Expression of three genes for elongation factor 1 alpha during morphogenesis of Mucor racemosus. **Molecular and Cellular Biology**, v. 7, n. 5, p. 1925–1932, 1987.

LIU, P.Y., TUNG, J.C., KE, S.C., CHEN, S.L.,. Molecularepidemiology of extended-spectrum beta-lactamase-producingKlebsiella pneumoniaeisolates in a districthospital in Taiwan. **J. Clin. Microbiol**. v.36, p.2759–2762, 1998.

LUKÁCS, G.; TAKÓ, M.; NYILASI, I. Pulsed-Field Gel Electrophoresis: A Versatilef Tool or Analysis of Fungal Genomes. **Acta Microbiologica et Immunologica Hungarica**, v. 53, n. 1, p. 95–104, 2006.

MACDONALD, E.; MILLWARD L.; RAVISHANKAR, J.P.; MONEY, N.P. Biomechanical interaction between hyphae of two Pythium species (Oomycota) and host tissues. **Fungal Genetics and Biology**, v. 37, n. 3, p. 245–249, 2002.

MAN IN 'T VELD, W. A.; DE COCK, A. W. A. M.; ILIEVA, E.; LÉVESQUE, C. A. Gene flow analysis of Phytophthora porri reveals a new species: Phytophthora brassicae sp. nov. **European Journal of Plant Pathology**, v. 108, n. 1, p. 51–62, 2002.

MARCOLONGO-PEREIRA, C.; ESTIMA-SILVA, P.; SOARES, M. P.; SIMONE, E.; SALLIS, V.; GRECCO F. B.; RAFFI, M. B.; FERNANDES, C. G.; SCHILD, A. L. Doenças de equinos na região Sul do Rio Grande do Sul 1. v. 34, n. 3, p. 205–210, 2014.

MARTIN, F. N. Linear mitochondrial genome organization in vivo in the genus Pythium. **Current Genetics**, v. 28, n. 3, p. 225–234, 1995a.

MARTIN, F. N. Electrophoretic Karyotype Polymorphisms in the Genus Pythium. **Mycologia**, v. 87, n. 3, p. 333, 1995b.

MATHENY, B.P. ; WANG, Z.; BINDER, M.; CURTIS, J.M.; LIM, Y.W.; NILSSON R. H.; HUGHES, K.W; HOFSTETTER, V.; AMMIRATI J.F.; SCHOCH, C.L.; LANGER, E.; LANGER G., MCLAUGHLIN, D.J.; WILSON, A.W.; FROSLEV, T.; GE Z.W.; KERRIGAN R.W.; SLOT J.C.; YANG Z.L.; BARONI T.J.; FISCHER, M.; HOSAKA, K., MATSUURA, K.; SEIDL, M.T.; VAURAS J, HIBBETT DS. Contributions of rpb2 and tef1 to the phylogeny of mushrooms and allies (Basidiomycota, Fungi). **Molecular Phylogenetics and Evolution**, v. 43, n. 2, p. 430–451, 2007.

MEIRELES, M. C. A.; RIET-CORREA F.; FISCHMAN O.; ZAMBRANO A. F. H.; ZAMBRANO, M. S.; RIBEIRO, G. A. Cutaneous pythiosis in horses from Brazil: Kutane Pythiose bei Pferden in Brasilien. **Mycoses**, v. 36, n. 3–4, p. 139–142, 1993.

MENDOZA, L.; ALFARO, A. A. Equine pythiosis in Costa Rica: Report of 39 cases. **Mycopathologia**, v. 94, n. 2, p. 123–129, 1986.

MENDOZA, L.; KAUFMAN, L.; STANDARD, P. G. Immunodiffusion test for diagnosing and monitoring pythiosis in horses. **Journal of clinical microbiology**, v. 23, n. 5, p. 813–816, 1986.

MENDOZA, L.; ALFARO, A. A.; VILLALOBOS, J. Bone lesions caused by pythium insidiosum in a horse. **Medical Mycology**, v. 26, n. 1, p. 5–12, 1988.

MENDOZA, L.; HERNANDEZ, F.; AJELLO, L. Life cycle of the human and animal oomycete pathogen Pythium insidiosum. **Journal of Clinical Microbiology**, v. 31, n. 11, p. 2967–2973, 1993.

MENDOZA, L.; AJELLO, L.; MCGINNIS, M. R. Infections caused by the Oomycetous pathogen Pythium insidiosum. **Journal de Mycologie Medicale**, v. 6, n. 4, p. 151–164, 1996.

MENDOZA, L.; ARIAS, M.; COLMENAREZ, V.; PERAZZO, Y. Intestinal canine pythiosis in Venezuela confirmed by serological and sequencing analysis. **Mycopathologia**, v. 159, n. 2, p. 219–222, 2005.

MILLER, R. I. Investigations into the biology of three “phycomycotic” agents pathogenic for horses in Australia. **Mycopathologia**, v. 81, n. 1, p. 23–28, 1983.

MILLER, R. I. A., CAMPBELL R. S. F. Clinical observations on equine phycomycosis. **Australian Veterinary Journal**, v. 58, n. 6, p. 221–226, 1982.

MILLER, R.I.; OLCOTT, B.M.; ARCHER,M. Cutaneous pythiosis in beef calves. **J Am Vet Med Assoc**, v.186, n.9, p.984- 986, 1985.

GREGORY H. M.; TYLER L. S.; ERICA, W.; DANIEL, O.; DARALYNN, G.; KELLY, R.; , SARAH R. M. Aspergillus sclerotiorum fungus is lethal to both Western drywood (Incisitermes minor) and Western subterranean (Reticulitermes hesperus) termites. Fine Focus, vol. 2 (1), 2016.

MIRAGAIA, M.; COUTO I, PEREIRA SF, KRISTINSSON KG, WESTH H, JARLOV JO, CARRIÇO J, ALMEIDA J, SANTOS-SANCHES I, DE LENCASTRE H.. Molecular Characterization of Methicillin-Resistant Staphylococcus epidermidis Clones : Evidence of Geographic Dissemination Molecular Characterization of Methicillin-Resistant Staphylococcus epidermidis Clones : Evidence of Geographic Dissemination. **Journal of Clinical Microbiology**, v. 40, n. 2, p. 430–438, 2002.

MOSBAH, E.; KARROUFA G.I.A.; YOUNIS E. A.; SAAD H. S.; AHDYB A.; ZAGHLOULA, A. E. Diagnosis and Surgical Management of Pythiosis in Draft Horses: Report of 33 Cases in Egypt. **Journal of Equine Veterinary Science**, v. 32, n. 3, p. 164–169, 2012.

NAGY, A.; VÁGVÖLGYI, C., BALLA, E.; FERENCZY, L. Electrophoretic karyotype of Mucor circinelloides. **Current Genetics**, v. 26, n. 1, p. 45–48, 1994.

NAGY, A.; PALAGYI, Z.; VASTAG, M.; FERENCZY, L.; VÁGVÖLGYI C. Electrophoretic karyotypes of some related Mucor species. **Antonie van Leeuwenhoek, International Journal of General and Molecular Microbiology**, v. 78, n. 1, p. 33–37, 2000.

NEGRUTSKII, B. S.; EL’SKAYA, A. V. Eukaryotic Translation Elongation Factor 1α: Structure, Expression, Functions, and Possible Role in Aminoacyl-tRNA Channeling. **Elsevier Masson**

**SAS**, v. 60, 1998.

OMAR S., LAU, S.F.; MOHD ZAINUDIN, N.A.I.; N. AZMAN;. JASSIE-BAY J. X. Lesson learnt: first reported case of complicated cutaneous pythiosis in a dog in malaysia. **J. Vet. Malaysia**, v. 31, n. 1, p. 34–37, 2019.

PATTON C. S., HAKE R., NEWTON J., R. L. T. Esophagitis Due to Pythium insidiosum Infection in Two Dogs. **Journal of Veterinary Internal Medicine**, v. 10, n. 3, p. 139–142, 1998.

PÉREZ, R. C.; LUIS-LEÓN J.J.; VIVAS J.L.; MENDOZA, L.. Epizootic cutaneous pythiosis in beef calves. **Veterinary Microbiology**, v. 109, n. 1–2, p. 121–128, 2005.

PERMPALUNG, N.; WORASILCHAI, N.; MANOTHUMMETHA, K.; TORVORAPANIT, P.; RATANAWONGPHAIBUL, K.; CHULEERARUX, N.; PLONGLA, R.; CHINDAMPORN, A. Clinical outcomes in ocular pythiosis patients treated with a combination therapy protocol in Thailand: A prospective study. **Medical Mycology**, p. 1–6, 2019.

PESAVENTO, P. A.; BARR, B.; RIGGS S. M.; EIGENHEER, A.L; PAMMA, R.; WALKER R.L.. Cutaneous pythiosis in a nestling white-faced ibis. **Veterinary Pathology**, v. 45, n. 4, p. 538–541, 2008.

RAKICH, P. M.; GROOTERS, A. M.; TANG, K. Gastrointestinal pythiosis in two cats. **J Vet Diagn Invest**, v.17, p. 262–269, 2005.

RAMPINI, S. K.; ZBINDEN, A.; SPECK, R. F.; BLOEMBERG, G. V. Similar efficacy of broad-range ITS PCR and conventional fungal culture for diagnosing fungal infections in non-immunocompromised patients. **BMC Microbiology**, v. 16, n. 1, p. 1–8, 2016.

RATHI, A., CHAKRABARTI, A., AGARWAL, T., PUSHKER, N., PATIL, M., KAMBLE, H., SHARMA, N.. Pythium Keratitis Leading to Fatal Cavernous Sinus Thrombophlebitis. **Cornea**, 37(4), 519–522, 2018.

RAVISHANKAR, J. P.; DAVIS C. M.; DAVIS D.J.; MACDONALD E.; MAKSELAN S.D.; MILLWARD, L.; MONEY N. P. Mechanics of solid tissue invasion by the mammalian pathogen Pythium insidiosum. **Fungal Genetics and Biology**, v. 34, n. 3, p. 167–175, 2001.

REIS, J. L.; DE CARVALHO E.C.; NOGUEIRA, R.H.; LEMOS, L.S.; MENDOZA, L. Disseminated pythiosis in three horses. **Veterinary Microbiology**, v. 96, n. 3, p. 289–295, 2003.

RIBEIRO, T. C.; WEIBLEN, C., DE AZEVEDO, M.I.; DE AVILA BOTTON S., ROBE, L.J., PEREIRA D.I.; MONTEIRO, D.U.; LORENSETTI D.M.; SANTURIO, J.M. Microevolutionary analyses of Pythium insidiosum isolates of Brazil and Thailand based on exo-1,3-β-glucanase gene. **Infection, Genetics and Evolution**, v. 48, p. 58–63, 2017.

RICKERTS, V. MOUSSET, S.; LAMBRECHT E.; TINTELNOT, K.; SCHWERDTFEGER, R.; PRESTERL E.; JACOBI, V.; JUST-NUBLING, G.; BIALEK R. Comparison of Histopathological Analysis, Culture, and Polymerase Chain Reaction Assays to Detect Invasive Mold Infections

from Biopsy Specimens. **Clinical Infectious Diseases**, v. 44, n. 8, p. 1078–1083, 2007.

RIVIERRE, C.; LAPRIE, C.; GUIARD-MARIGNY, O.; BERGEAUD, P.; BERTHELEMY, M.; GUILLOTCORRESPONDING J. Pythiosis in Africa. **Emerging Infectious Diseases**, v. 11, n. 3, p. 479–481, 2005.

SAMSON, R. A.; SEIFERT, K. A.; KUIJPERS, A. F.A.; HOUBRAKEN, J. A.M.P.; FRISVAD, J. C. Phylogenetic analysis of Penicillium subgenus Penicillium using partial β-tubulin sequences. **Studies in Mycology**, v. 2004, n. 49, p. 175–200, 2004.

SANTOS C. E. P.; SANTURIO J. M.; MARQUES L. C. Pitiose em animais de produção no Pantanal Matogrossense. **Pesq. Vet. Bras**. v.3, n.12, p.1083-1089, 2011.

SANTURIO, J. M.; MONTEIRO A.B.; LEAL, A.T.; KOMMERS, G.D.; DE SOUSA, R.S.; CATTO, J.B. Cutaneous pythiosis insidiosi in calves from the Pantanal region of Brazil. **Mycopathologia**, v. 141, n. 3, p. 123–125, 1998.

SANTURIO, J. M.; ALVES, S. H.; PEREIRA, D. B.; ARGENTA, J. S. Pitiose: uma micose emergente. **Acta Scientiae Veterinariae**, v. 34, n. 1, p. 1–14, 2006.

SANTURIO, J. M.; ARGENTA J.S.; SCHWENDLER, S.E.; CAVALHEIRO A.S.; PEREIRA D.I.; ZANETTE R.A.; ALVES, S.H.; DUTRA, V., SILVA, M.C., ARRUDA L.P.; NAKAZATO, L., COLODEL, E.M. Granulomatous rhinitis associated with Pythium insidiosum infection in sheep. **Veterinary Record**, v. 163, n. 9, p. 276–277, 2008.

SATHAPATAYAVONGS, B.; LEELACHAIKUL, P.; PRACHAKTAM, R.; ATICHARTAKARN, V.; SRIPHOJANART S.; TRAIRATVORAKUL, P.; JIRASIRITHAM, S.; NONTASUT, S.; EURVILAICHIT, C.; FLEGEL, T. Human pythiosis associated with thalassemia hemoglobinopathy syndrome. **Journal of Infectious Diseases**, v. 159, n. 2, p. 274–280, 1989.

SCHATZ, P. J.; PILLUS, L.; GRISAFI, P.; SOLOMON, F.; BOTSTEIN, D. Two functional alpha-tubulin genes of the yeast Saccharomyces cerevisiae encode divergent proteins. **Molecular and Cellular Biology**, v. 6, n. 11, p. 3711–3721, 1986.

SCHIRMAIER, F.; PHILIPPSEN, P. Identification of two genes coding for the translation elongation factor EF-1 alpha of S. cerevisiae. **The EMBO Journal**, v. 3, n. 13, p. 3311–3315, 1984.

SCHOCH C. L.; KEITH A. S.; HUHNDORF S.; ROBERTJOHN, V.; SPOUGE, J. L., LEVESQUE, A. C.; CHEN, W. Nuclear ribosomal internal transcribed spacer (ITS) region as a universal DNA barcode marker for Fungi. Proceedings of the National Academy of Sciences of the United States of Americavol. v.109, n.16, p. 6241-6, 2012.

SCHROEDER, K. L.; MARTIN F.N.; DE COCK A. W. A. M.; LÉVESQUE C.A.; SPIES, C. F. J.; OKUBARA, P.A., PAULITZ, T.C. Molecular detection and quantification of pythium species: Evolving taxonomy, new tools, and challenges. **Plant Disease**, v. 97, n. 1, p. 4–20, 2013.

SCHURKO, A. M.; MENDOZA, L.; LÉVESQUE, C.A.; DÉSAULNIERS, N.L.; DE COCK A.W.;

KLASSEN, G.R. A molecular phylogeny of *Pythium insidiosum*. **Mycological Research**, v. 107, n. 5, p. 537–544, 2003a.

SCHURKO, A. M.; MENDOZA, L.; DE COCK, A.W.; KLASSEN, G.R. Evidence for geographic clusters: Molecular genetic differences among strains of Pythium insidiosum from Asia, Australia and the Americas are explored. **Mycologia**, v. 95, n.2, p 200-208, 2003b.

SHEN, D.; TANG, Z.; WANG, C.; WANG, J.; DONG, Y.; CHEN, Y.; WEI, Y.; CHENG, B.; ZHANG, M.; GRENVILLE-BRIGGS, L.J.; TYLER, B.M.; DOU, D.; XIA, A. Infection mechanisms and putative effector repertoire of the mosquito pathogenic oomycete Pythium guiyangense uncovered by genomic analysis. **PLoS Genetics**, v. 15, n. 4, p. 1–26, 2019.

SMITH, F. The pathology of bursattee. **Veterinary Journal**, v. 19, p. 16-17, 1884.

SOUTO, E.P.F.; PESSOA, C.R.M.; PESSOA, A.F.A.; TROST, M.E.; KOMMERS G.D.; F.R. CORREA; DANTAS, A.F.M. Esophageal pythiosis in an ostrich (Struthio camelus). Arq. Bras. Med. Vet. Zootec., v.71, n.3, p.1081-1084, 2019.

SPIES, C. F. J.; MAZZOLA, M.; BOTHA, W.J.; LANGENHOVEN, S.D.; MOSTERT, L.;, MCLEOD A. Molecular analyses of Pythium irregulare isolates from grapevines in South Africa suggest a single variable species. v. 5, 2011.

SUPABANDHU, J.; FISHER, M.C.; MENDOZA, L.; VANITTANAKOM, N. Isolation and identification of the human pathogen Pythium insidiosum from environmental samples collected in Thai agricultural areas. **Medical Mycology**, v. 46, n. 1, p. 41–52, 2008.

TABOSA, I. M.; RIET-CORREA F.; NOBRE, V.M.; AZEVEDO, E.O.; REIS-JÚNIOR, J.L.; MEDEIROS, R.M. Outbreaks of pythiosis in two flocks of sheep in Northeastern Brazil. **Veterinary Pathology**, v. 41, n. 4, p. 412–415, 2004.

TANG, A. M. C.; JEEWON, R.; HYDE, K. D. Phylogenetic utility of protein (RPB2, β-tubulin) and ribosomal (LSU, SSU) gene sequences in the systematics of Sordariomycetes (Ascomycota, Fungi). **Antonie van Leeuwenhoek, International Journal of General and Molecular Microbiology**, v. 91, n. 4, p. 327–349, 2007.

TANGPHATSORNRUANG, S.; RUANG-AREERATE, P., SANGSRAKRU, D.; RUJIRAWAT T.; LOHNOO, T.; KITTICHOTIRAT W.; PATUMCHAROENPOL, P.; GRENVILLE-BRIGGS L.J.; KRAJAEJUN, T. Comparative mitochondrial genome analysis of Pythium insidiosum and related oomycete species provides new insights into genetic variation and phylogenetic relationships. **Gene**, v. 575, n. 1, p. 34–41, 2016.

TENOVER, F. C.; ARBEIT, R. D.; GOERING, R.V.; MICKELSEN, P.A.; MURRAY, B.E.; PERSING, D.H.; SWAMINATHAN, B. Interpreting chromosomal DNA restriction patterns produced by pulsed-field gel electrophoresis : criteria for bacterial strain typing . GUEST COMMENTARY Interpreting Chromosomal DNA Restriction Patterns Produced by Pulsed-Field Gel Electrophoresis : Crite. **Journal of clinical microbiology**, v. 33, n. 9, p. 2233–2239, 1995.

THANATHANEE, O., ENKVETCHAKUL, O., RANGSIN, R., WARAASAWAPATI, S., SAMERPITAK, K., & SUWAN-APICHON, O. Outbreak of Pythium Keratitis During Rainy Season. **Cornea**, v.32, n.2, p.199–204; 2013

TANHEHCO TY, STACY RC, MENDOZA L, DURAND ML, JAKOBIEC FA, COLBY KA. Pythium insidiosum keratitis in Israel. **Eye Contact Lens**. Mar; v. 37, n. 2, p.96-8, 2011.

THIANPRASIT, M. Cutaneous pythiosis in human-being. Siriraj 100th Academic Meeting. Mahidol University, Bangkok, Thailand, v. 94, p.18-22, 1986.

THON, M. R.; ROYSE, D. J. Partial β-tubulin gene sequences for evolutionary studies in the Basidiomycotina. **Mycologia**, v. 91, n. 3, p. 468–474, 1999.

TRISCOTT, J. A.; WEEDON, D.; CABANA, E. Human subcutaneous pythiosis. **Journal of Cutaneous Pathology**, v. 20, n. 3, p. 267–271, 1993.

VRIONI, G.; MATSIOTA-BERNARD, P.. Molecular Typing of Candida Isolates from Patients Hospitalized in an Intensive Care Unit. Journal of Infection, v.43, p. 50–56, 2001.

VAN'T KLOOSTER, J. W.; VAN DEN BERG-VELTHUIS, G.; VAN WEST, P.; GOVERS, F. tef1, a Phytophthora infestans gene encoding translation elongation factor 1 alpha. **Gene**, v. 249, p. 145–151, 2000.

VANITTANAKOM, N.; SUPABANDHU; J.; KHAMWAN C, PRAPARATTANAPAN J, THIRACH S, PRASERTWITAYAKIJ N, LOUTHRENOO W, CHIEWCHANVIT S, TANANUVAT N. Identification of emerging human-pathogenic Pythium insidiosum by serological and molecular assay-based methods. **Journal of Clinical Microbiology**, v. 42, n. 9, p. 3970–3974, 2004.

VERLAG, F.; KERSTLNVOIGT, E. Oligonucleotide primersfor the universal amplification of p-tubulin gènes facilitate phylogenetic analyses in the regnum Fungi. v. 194, p. 185–194, 2003.

VILELA, R.; VISWANATHAN, P.; MENDOZA, L. A. A biochemical screening approach to putatively differentiate mammalian pathogenic Oomycota species in the clinical laboratory. **Journal of Medical Microbiology**, v. 64, n. 8, p. 862–868, 2011.

VILLA, N. O.; KAGEYAMA, K.; ASANO, T.; SUGA, H. Phylogenetic relationships of *Pythium* and *Phytophthora* species based on ITS rDNA, cytochrome oxidase II and β-tubulin gene sequences. **Mycologia**, v. 98, n. 3, p. 410–422, 2006.

VOSS, A.; PFALLER M. A.; HOLLIS, R.; MELCLZEVSL, W. J. G.; MEIS, J. E G. M.. Evaluation of the discriminatory power of pulsed-field gel electrophoresis and PCR fingerprinting for epidemiologic typing of Candida species. **Clinical Microbiology and Infection,** v. 4, n.2, 1998.

WAGNER, K., SPRINGER B., PIRES V.P., KELLER P. M. Molecular detection of fungal pathogens in clinical specimens by 18S rDNA high-throughput screening in comparison to ITS PCR and culture. **Scientific Reports**, v. 8, n. 1, p. 1–7, 2018.

WALKER, C. A.; VAN WEST, P. Zoospore development in the oomycetes. **Fungal Biology Reviews**, v. 21, n. 1, p. 10–18, 2007.

WELLEHAN, J.F.; FARINA, L.L.; KEOUGHAN, C.G. et al. Pythiosis in a dromedary camel (Camelus dromedarius). **J. Zoo Wildl. Med**., v.35, p.564-568, 2004.

WHITE, T. J.; Bruns, T. D.; Lee S. B.; Taylor, J. W. Amplification and direct sequencing of fungal ribosomal RNA Genes for phylogenetics. **PCR Protocols: A Guide to Methods and Applications**, n. May 2014, p. 315–322, 1990.

WITKAMP, J. Bijdrage tot de kennis van de Hyphomycosis destruens. **Ned. Ind. Blad voor Diergeneeskd. en Dierenteelt**, v. 36, p. 229–245, 1924.

ZARO, D. Pythium Insidiosum: Revisão Literária E Relato De Caso Em Equino. **Pubvet**.p. 47, 2013.

ZHANG, Y.; ZHANG, Y.; HAGEN, F.; STIELOW, B.; RODRIGUES, A.M.; SAMERPITAK, K.; ZHOU, X.; FENG, P.; YANG, L.; CHEN, M.; DENG, S.; LI, S.; LIAO, W.; LI, R.; LI, F.; MEIS, J.F.; GUARRO, J.; TEIXEIRA, M.; AL-ZAHRANI, H.S.; PIRES DE CAMARGO, Z.; ZHANG, L.; DE HOOG, G.S. Phylogeography and evolutionary patterns in spanning more than 14 000 human and animal case reports. **Persoonia - Molecular Phylogeny and Evolution of Fungi**, v. 35, n. 1, p. 1–20, 2015.

ZHAO, Z.; LIU, H.; LUO, Y.; ZHOU, S.; AN, L.; WANG, C.; JIN, Q.; ZHOU, M.; XU, J.R. Molecular evolution and functional divergence of tubulin superfamily in the fungal tree of life. **Scientific Reports**, v. 4, p. 1–13, 2014.