



**UNIVERSIDADE ESTADUAL PAULISTA**  
**“JÚLIO DE MESQUITA FILHO”**  
Campus de Araçatuba

**JÚLIA REIS DE LIMA**

**CARACTERÍSTICAS E INDICAÇÕES DAS RESTAURAÇÕES  
CERÂMICAS TIPO INLAY, ONLAY E OVERLAYS: RELATO  
DE CASO**

Araçatuba – SP  
2022



**UNIVERSIDADE ESTADUAL PAULISTA**  
**“JÚLIO DE MESQUITA FILHO”**  
Campus de Araçatuba

**JÚLIA REIS DE LIMA**

**CARACTERÍSTICAS E INDICAÇÕES DAS RESTAURAÇÕES  
CERÂMICAS TIPO INLAY, ONLAY E OVERLAYS: RELATO  
DE CASO**

Trabalho de Conclusão de Curso apresentado à Faculdade de Odontologia de Araçatuba – SP Universidade Estadual Paulista “Júlio de Mesquita Filho”, como parte dos requisitos para conclusão da graduação em Odontologia e obtenção do título de Cirurgiã-Dentista

Orientadora: Profa. Dra. Adriana Cristina Zavanelli

Araçatuba – SP  
2022

Dedico este trabalho aos meu pais, Maria Nazaré Reis e João Wenceslau de Lima Neto que sempre me apoiaram e me ajudaram com o que fosse necessário para que pudesse concluir a graduação.

## AGRADECIMENTOS

À minha orientadora, Prof<sup>a</sup> Dr<sup>a</sup> Adriana Cristina Zavanelli, por me acolhido como sua orientanda. Obrigada por toda a paciência, carinho, amizade e confiança depositada em mim. Agradeço também a oportunidade de ter acompanhado a especialização, me acrescentou muito como profissional. A senhora é e sempre foi uma referência para mim como profissional.

À minha banca titular, Prof. Dr. José Vitor Quinelli Mazaro e Leonardo Raniel, obrigada por terem aceitado meu convite para compor a minha banca, vocês marcaram a minha graduação, me ensinaram muito.

Aos meus pais, Nazaré e João, obrigada por sempre me apoiarem e por estarem ao meu lado em todas as ocasiões. Vocês são a minha base e tudo o que eu sou hoje, devo a vocês. Obrigada por todo o amor, educação, carinho e respeito. Agradeço a Deus por ter me dado a oportunidade de ser filha de vocês. Amo muito vocês. Obrigada por tudo.

À minha família, obrigada por todo o carinho, preocupação, mesmo estando longe. Os finais de semana que nos reencontrávamos eram revigorantes. Vocês estão no meu coração sempre.

À minha namorada, Carolina Hatty, você é especial para mim desde o dia que entrou na minha vida, obrigada por me deixar fazer parte da sua. Sou infinitamente mais feliz ao seu lado, ter vindo para Araçatuba já valeu a pena só por ter te conhecido. Obrigada por todo o amor, carinho, respeito e reciprocidade. Te amo mil milhões.

Às minhas colegas de apartamento, Giovanna e Marisa, obrigada por todos esses anos dividindo apartamento, com certeza será umas das coisas que mais sentirei falta, foram 3 anos de muito aprendizado e companheirismo.

Às minhas amigas Livia, Amanda, Giovanna e Carolina. Fazer parte deste grupo de amigas elevou minha experiência na faculdade a níveis que nunca imaginei, obrigada por todos os momentos vividos, digo com propriedade que foram os melhores anos da minha vida, nunca irei perdoar a pandemia por ter tirado o nosso último ano de despedida. As festas não são as mesmas sem vocês. Obrigada por todas as risadas, festas, ilha solteira, piadas internas e bola no impulso.

Às minhas amigas, Fernanda, Stefani, Ana Maira, Laura, Emily, Bruna, Mirela, obrigada por toda a amizade, convivência, estudos e risadas. Vocês fizeram minha graduação infinitamente melhor. Formamos uma família e quero levar para sempre não importa onde cada uma esteja! Vocês são muito especiais para mim!

Aos professores da graduação, obrigada por todos os ensinamentos, irei levar um pedacinho de cada um para a minha vida profissional.

À Faculdade de Odontologia de Araçatuba – UNESP, pela oportunidade de realizar minha graduação em uma faculdade tão renomada e com uma excelente estrutura.

LIMA J. R. Características e indicações das restaurações cerâmicas tipo inlay, onlay e overlays: relato de caso. 2022. Trabalho de Conclusão de Curso (Graduação) – Faculdade de Odontologia de Araçatuba, Universidade Estadual Paulista, Araçatuba, 2022.

## RESUMO

As restaurações cerâmicas do tipo *inlay*, *onlay* e *overlay* são rotineiramente utilizadas na prática clínica. O desenvolvimento das composições cerâmicas para melhorar a performance das propriedades ópticas e mecânicas juntamente com técnicas de confecção e dos procedimentos adesivos e de cimentação favoreceram a indicação destas restaurações indiretas para a resolução de uma variedade de situações clínicas. Neste relato clínico um paciente feminino, 32 anos, insatisfeita com restaurações fraturadas, infiltradas e estética desagradável nos dentes posteriores do arco superior. Foi proposto a paciente restaurações parciais indiretas em cerâmicas adesivas (*inlays*, *onlays* e *overlays*) e coroas totais. Foi realizado um enceramento diagnóstico e através dos modelos encerados, foram confeccionados guias de silicone (Zetalabor – Zhermark) para o *mock up*. Foram então realizados preparos para *inlays*, *onlays* e *overlays* e após a aplicação do adesivo e a realização do IDS, com os guias de silicões adquiridos pelo laboratório, foi colocado resina bisacrilica, obtendo assim os provisórios, que foram mantidos até o momento da cimentação. Neste caso clinico, o material cerâmico selecionado foi o dissilicato de lítio. Após a confecção das peças, dando início a cimentação, foi realizado o protocolo de cimentação nas peças e nos elementos dentais, as peças foram cimentadas com Variolink N (Ivoclar Vivadent). O tratamento executado devolveu função e estética preservando o máximo de estrutura dentaria e alcançando as expectativas da paciente.

**Palavras-chave:** Inlays. Cerâmica. Cimentação.

LIMA J. R. Characteristics and indications of inlay, onlay and overlays ceramic restorations: case report. 2022. Trabalho de Conclusão de Curso (Graduação) – Faculdade de Odontologia de Araçatuba, Universidade Estadual Paulista, Araçatuba, 2022.

## **ABSTRACT**

*Inlay, onlay and overlay* ceramic restorations are routinely used in clinical practice. The development of ceramic compositions to improve the performance of optical and mechanical properties together with fabrication techniques and adhesive and cementation procedures favored the indication of these indirect restorations for the resolution of a variety of clinical situations. In this clinical report, a 32-year-old female patient was dissatisfied with fractured, infiltrated restorations and unpleasant esthetics in the posterior teeth of the maxillary arch. Indirect partial restorations in adhesive ceramics (*inlays, onlays and overlays*) and full crowns were proposed to the patient. A diagnostic wax-up was carried out and through the waxed models, silicone guides (Zetalabor - Zhermark) were made for the mock up. Preparations for *inlays, onlays and overlays* were then carried out and after the application of the adhesive and the performance of the IDS, with the silicone guides acquired by the laboratory, bisacrylic resin was placed, thus obtaining the provisionals, which were kept until the moment of cementation. In this clinical case, the ceramic material selected was lithium disilicate. After making the pieces, starting the cementation, the cementation protocol was carried out on the pieces and on the dental elements, the pieces were cemented with Variolink N (ivoclar vivadent). The treatment performed returned function and aesthetics, preserving as much of the tooth structure as possible and meeting the patient's expectations.

**Keywords:** Inlays. Ceramic. Cimentation.

## LISTA DE FIGURAS

Figura 1 - Vista oclusal dos dentes posteriores superiores.....	21
Figura 2 - Vista oclusal do modelo encerado para diagnostico.....	22
Figura 3 - Modelos de diagnóstico.....	22
Figura 4 - Vista oclusal do modelo de diagnostico encerado e a guia de silicone.....	22
Figura 5 - Vista oclusal dos elementos dentários preparados.....	23
Figura 6 - Imagem ilustrativa de uma <i>inlay</i> .....	23
Figura 7 - Imagem ilustrativa de uma <i>inlay</i> .....	24
Figura 8 - Visão oclusal dos elementos dentários já preparados e com isolamento absoluto.....	24
Figura 9 - Vista oclusal dos elementos dentais com o afastamento gengival....	25
Figura 10 - Moldagem realizada com silicone.....	26
Figura 11 - Vista oclusal do <i>mock up</i> .....	26
Figura 12 - Peças de dissilicato de lítio.....	26
Figura 13 - Vista oclusal das peças em cerâmicas provadas no modelo de gesso.....	27
Figura 14 - Visão aproximada das peças em cerâmica provadas no modelo de gesso.....	28
Figura 15 - Visão aproximadas das peças em cerâmica provadas no modelo de gesso.....	28
Figura 16 - Vista oclusal dos dentes posteriores superiores após a cimentação definitiva das peças em cerâmicas.....	29
Figura 17 - Visão aproximada dos dentes posteriores superiores após a cimentação definitiva das peças em cerâmicas.....	29
Figura 18 - Visão aproximada dos dentes posteriores superiores após a cimentação definitiva das peças em cerâmicas.....	29

## SUMÁRIO

1	INTRODUÇÃO.....	8
2	PROPOSIÇÃO.....	10
3	METODOLOGIA.....	11
4	REVISÃO DA LITERATURA.....	12
5	RELATO DE CASO CLÍNICO.....	15
6	DISCUSSÃO.....	25
7	CONCLUSÃO.....	29
	REFERÊNCIAS.....	30

## 1 INTRODUÇÃO

Nos últimos 20 anos, as restaurações cerâmicas tornaram-se muito populares e rotineiramente utilizadas na prática clínica. Este fato se deve ao significativo desenvolvimento na composição e nos métodos de confecção, que melhoraram as propriedades mecânicas e ópticas (ABDUO; SAMBROOK, 2018). Restaurações do tipo mesio-ocluso-distal ou comumente conhecidas como MOD, são cavidades extensas, localizadas nos dentes posteriores que atingem toda a extensão mesio distal, ocasionando a perda das cristas marginais (FRÁTER *et al.*, 2021). A restauração de uma cavidade do tipo MOD, pode ser feita através das técnicas diretas e indiretas.

Por muitos anos, o amalgama foi o material mais indicado para as restaurações parciais diretas do tipo MOD, devido seu fácil manuseio, técnica facilitada, bom estabelecimento dos contatos proximais, porém, apresentava uma grande desvantagem, o fator estético (NOBRE *et al.*, 2017). Com o tempo, o amalgama caiu em desuso e em seu lugar as resinas ganharam destaque devido sua boa durabilidade, excelente estética e resistência, além de serem apropriadas tanto para técnicas diretas como indiretas (VAGROPOULOU *et al.*, 2018). Cerâmicas e resinas laboratoriais associadas aos cimentos resinosos são grandes aliados das técnicas indiretas possibilitando união química entre a estrutura dentária e material restaurador (BUSTAMENTE-HERNANDEZ *et al.*, 2020).

As restaurações indiretas do tipo MOD possibilitam a conservação da estrutura dental remanescente, devolvendo contorno, função e estética ao dente comprometido por cárie ou fratura e receberam a nomenclatura de *inlays*, *onlays* e *overlays*, estas não possuem diferença em sua conformação geométrica, mas sim em sua extensão. *Inlays* são cavidades parciais sem envolvimento de cúspide, já as *onlays* possuem envolvimento de pelo menos uma cúspide e por fim as *overlays* recobrem todas as cúspides (MORIMOTO *et al.*, 2016).

As restaurações do tipo *inlay*, *onlay* e *overlay* possibilitam um melhor manuseio em relação à forma e função, principalmente em casos onde há uma grande perda de estrutura nos dentes posteriores (FRAGA *et al.*, 2017).

Outro fator que proporciona vantagens mecânicas e biológicas para as restaurações parciais indiretas do tipo MOD e auxilia na obtenção do sucesso clínico

é a utilização da técnica denominada Immediate Dentin Sealing (IDS), que se refere a aplicação de um adesivo autocondicionante seguido de uma camada de resina flow imediatamente após o preparo (MEDEIROS; PARDI, 2021; VAN DEN BREEMER *et al.*, 2015).

Esta técnica promove a vedação dos túbulos dentinários, resultando em uma resistência de união melhorada, previne a umidade vinda da dentina, reduz a sensibilidade, resistência a fratura e ajuda a impedir o vazamento bacteriano, garantindo uma maior longevidade para as restaurações indiretas (MEDEIROS; PARDI, 2021).

Este trabalho de conclusão de curso tem como objetivo apresentar relato de caso clínico da confecção das restaurações parciais indiretas do tipo MOD. Será abordado a indicação, características de preparo e vantagens destas restaurações indiretas. O trabalho discutirá ainda o protocolo do selamento dentinário imediato (IDS) indicado para essas restaurações.

## **2 PROPOSIÇÃO**

Este trabalho de conclusão de curso tem como objetivo apresentar relato de caso clínico da confecção das restaurações parciais indiretas do tipo MOD. Será abordado a indicação, características de preparo e vantagens destas restaurações indiretas. O trabalho discutirá ainda o protocolo do selamento dentinário imediato (IDS) indicado para essas restaurações.

### 3 METODOLOGIA

Foram consultadas as bases de dados: PubMed e Google Acadêmico, utilizando como critério de inclusão, artigos e livros com as palavras chaves: *Onlay*, *Inlay*, *Overlay*, restaurações indiretas e IDS no período de 2005 a 2021, excluindo-se artigos utilizados em outras áreas que não a Odontologia. Ao total, 8.240 artigos foram encontrados com a palavra *inlay*, *overlay*, *onlay*, e restaurações indiretas com a palavra IDS. Foram utilizados como critério de exclusão: Restaurações em metal e restaurações diretas e restaurações indiretas em resina composta. Através da avaliação de títulos e resumos, a seleção final dos artigos foi baseada na leitura completa dos mesmos, sendo que 9 artigos do PudMed, 3 do Google Acadêmico e 5 de livros foram incluídos neste trabalho de conclusão de curso.

## 4 REVISÃO DE LITERATURA

Chabouis *et al.* (2013) realizaram um protocolo de estudo para o ensaio clínico randomizado CECOIA sobre a eficácia de *inlays* e *onlays* de compósito versus cerâmica. Obtendo como principal objetivo comparar a eficácia clínica de compósitos de *inlays* ou *onlays* de cerâmica para o tratamento de perda moderadas em dentes posteriores, e como segundo objetivo, incluem um estudo sobre a qualidade geral, desgaste e sobrevivência de *inlays* e *onlays*, feito de ambos os materiais, fatores de prognósticos e de falha da restauração, incluindo itens relacionados ao paciente. Uma busca sistemática da literatura realizada para este estudo identificou apenas dois estudos clínicos randomizados que compararam *inlays* de cerâmica e de compósito e *onlays*. Os resultados de ambos os ensaios não sugeriram nenhuma evidência clara de uma diferença entre *inlays* ou *onlays* cerâmicos e compostos.

Van Den Breemer *et al.* (2015) apresentaram uma revisão sistemática sobre a cimentação de restaurações de vitrocerâmicas em dentes posteriores, do qual possui como objetivo focar em cimentos e organizar o atual conhecimento e a maneira como os cimentos são usados para a cimentação de materiais vitrocerâmicos e restaurações, obtendo também um foco adicional nos benefícios do IDS. A partir de estudos *in vitro*, pode-se concluir que o sistema adesivo (3 passos, etch-and-rinse) mostram o melhor (micro)cisalhamento. A maior resistência à fratura é obtida usando adesivo cimentantes, em vez de cimentos à base de água como ionômero de vidro.

Morimoto *et al.* (2016) realizaram uma revisão sistemática e meta-análise sobre a taxa de sobrevivência de *inlays*, *onlays* e *overlays* de resina e cerâmica. Esta revisão teve como objetivo avaliar a taxa de sobrevivência de *inlays*, *onlays* e *overlays* de resina e de cerâmica e identificar os tipos de complicações associadas aos principais desfechos clínicos relatados em ensaios clínicos randomizados (ECRs), nos direcionando a concluir que o fator de vitalidade do elemento dental é um fator significativo para a sobrevivência da restauração. Nos resultados obtidos também indicam que as fraturas continuam sendo o tipo falha mais frequente.

Vagropoulou *et al.* (2017) apresentaram uma revisão sistemática e análise de estudos sobre taxas de sobrevivência de *inlays* e *onlays* versus restaurações de cobertura completa. O propósito desta revisão foi identificar estudos clínicos em coroas e *inlays/onlays* que foram usados para restaurar dentes danificados afim de

comparar suas características biológicas, técnicas, complicações, bem como suas taxas de sobrevida. Os resultados encontrados foram que as coroas monolíticas apresentam melhores propriedades mecânicas que os estratificados. Restaurações com núcleos anatômicos podem tolerar maiores tensões do que as não anatômicas e foi afirmado que os *onlays* são mecanicamente inferiores quando comparados com restaurações de cobertura total, devido seu desenho de anel incompleto.

Abduo e Sambrook (2018) apresentaram uma revisão sistemática sobre a longevidade das *onlays* cerâmicas. Esta revisão foi realizada para avaliar a longevidade de *onlays* cerâmicos e identificar os fatores que influenciam a sobrevivência de uma sobreposição de cerâmica. A busca foi realizada através do pubmed e os resultados encontrados foram que, de longe o padrão de falha mais frequente foi o de fratura das *onlays* e/ou do dente, o segundo padrão de falha mais comum foi o deslocamento e a terceira falha foi carie. Os padrões de deterioração comumente observados foram relacionados a integridade das margens, descoloração da margem e rugosidade da superfície. Esta revisão confirma que as *onlays* tem uma sobrevida aceitável a médio prazo (91-100%) e sobrevida de longo prazo (71-98,5%). Também foi relatado que os fatores que complicam a adesão cerâmica, incluem, manipulação do cimento e adesão ao protocolo de colagem, controle de umidade e condicionamento.

Hofdteenge *et al.* (2020) apresentaram um estudo sobre os efeitos do IDS no envelhecimento e resistência à fratura de *inlays* e *overlays* de dissilicato de lítio. Este trabalho foi realizado com o objetivo de comparar a resistência a fratura, modo de falha e reparabilidade de molares restaurados com *inlays* e *overlays* de dissilicato de lítio na presença ou ausência de IDS, através deste estudo podemos concluir que a aplicação do IDS não interage com o efeito do preparo na fratura e força aplicada, o modo de falha das sobreposições é mais destrutivo e as sobreposições são menos, na maioria dos casos, reparáveis, e por fim, tanto *inlays* como *overlays* são fortes suficiente para resistir às forças fisiológicas da mastigação. Portanto, uma vez que restaurações com sobreposição são mais destrutivas, dados sugerem que, ao ponto de vista biomecânico, *inlays* com IDS seria o tratamento de escolha.

Bustamante-Hernandez *et al.* (2020) realizaram uma revisão sistemática e meta-análise para analisar a sobrevivência de restaurações *onlay* na região posterior, examinando os diferentes materiais utilizados e identificando os tipos e frequentes

complicações relatadas em ECRs e respectivos estudos prospectivos, concluindo que, o tratamento na forma de restaurações parciais indiretas devem ser considerados como a opção de escolha na região posterior, devido ao seu bom desempenho clínico e durabilidade. O desempenho dos compósitos em termos de sobrevivência é significativamente inferior aos materiais híbridos ou cerâmicas ( $p = 0,003$ ), e os materiais compósitos também são significativamente afetados com a passagem do tempo ( $p < 0,001$ ). As fraturas são a causa mais comum de falha da restauração, enquanto as causas mais frequentes de deterioração estão relacionadas com a estrutura da restauração (anatomia, cor, integridade marginal, e textura da superfície).

Medeiros e Pardi (2021) realizaram uma revisão de leitura sobre a influência do selamento imediato da dentina na reabilitação oral através de restaurações indiretas, esta revisão possui como objetivo avaliar a influência do selamento imediato da dentina (IDS) em reabilitações orais com restaurações indiretas, portanto, através dos resultados encontrados, conclui-se que, o selamento imediato da dentina traz uma gama enorme de vantagens e benefícios para o desempenho de restaurações indiretas, resultando na longevidade dos trabalhos reabilitadores e trazendo resultados estatisticamente significantes em relação ao aumento da resistência de união das restaurações indiretas, bem como resistência à fratura, diminuição da sensibilidade pós-operatória e menor formação de GAP. As desvantagens de se realizar a técnica são mínimas, e não geram impacto negativo, pois possuem solução através de cuidados clínicos

## 5 RELATO DE CASO

Paciente E.S, 32 anos, do gênero feminino, compareceu a clínica odontológica com queixa de restaurações fraturadas, infiltradas e estética desagradável nos dentes posteriores do arco superior.

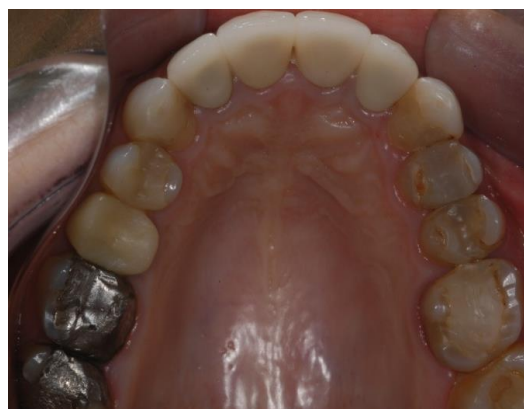A anamnese, exame físico e exames de imagens conduzidos na paciente mostrou a presença de extensas restaurações em amálgama nos dentes 16 e 17 e 18, coroa com pino metálico no dente 15 e restaurações em resina composta com presença de infiltrações e manchamento nos dentes 24, 25, 26, 27 e 14 (Figura 1).

As alternativas de tratamento apresentadas à paciente foram as restaurações diretas ou indiretas enfatizando as vantagens e desvantagem dessas modalidades restauradoras.

Profissional e paciente elegeram as restaurações parciais indiretas em cerâmicas adesivas (*inlays, onlays e overlays*) e coroas totais, para a recuperação dos elementos envolvidos.

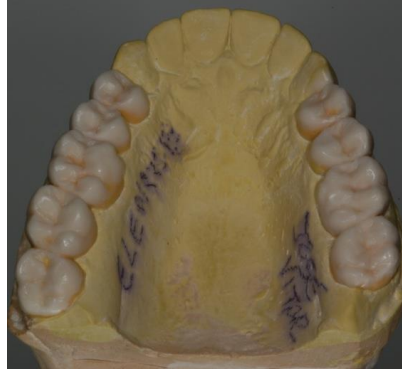O primeiro passo foi a moldagem com o silicone de condensação (Zetaplus e Oranwash – Zhemark) para a obtenção dos modelos de estudo, estes foram encaminhados para o laboratório para a confecção do enceramento diagnóstico (Figuras 2 e 3).

**Figura 1 - Vista oclusal dos dentes posteriores superiores**



Fonte: Autor, 2022

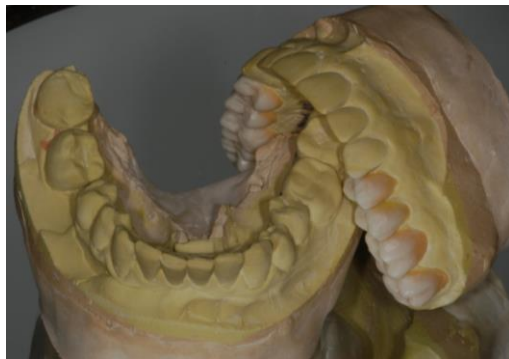**Figura 2 - Vista oclusal do modelo encerado para diagnostico.**



Fonte: Autor, 2022

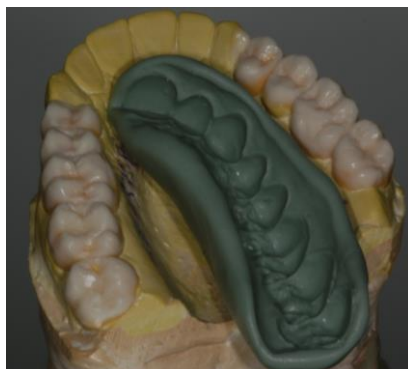Através dos modelos encerados foram confeccionados os guias de silicone (Zetaplus – Zhermark) para o *mock up* e confecção dos provisórios após o preparo (Figura 4)

**Figura 3 - Modelos de diagnóstico**



Fonte: Autor, 2022

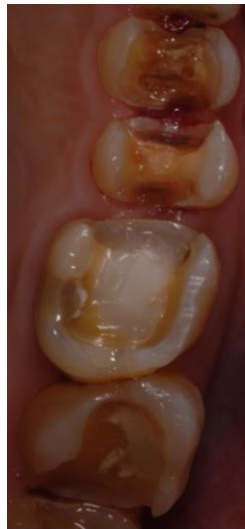**Figura 4. Vista oclusal do modelo de diagnostico encerado e a guia de silicone**



Fonte: Autor, 2022

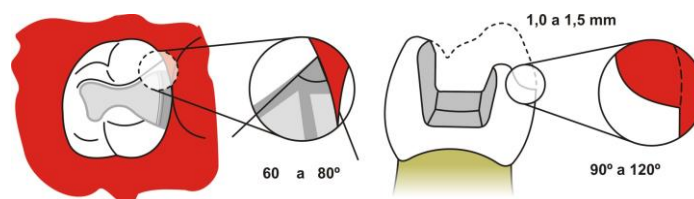
Os preparos foram realizados com ponta diamantada 1064 (KG Soresen) e finalizados com ponta diamantada 3131 (KG Sorensen), para as *inlays*, *onlays* e *overlays* nos elementos 25, 16 e 17, seguindo os pré-requisitos, com profundidade da caixa oclusal de 1,5 a 2 mm, abertura de istmo de 1,5 a 2mm, expulsividade cérvico oclusal, ângulos internos arredondados e margens definidas, sendo a extensão a única diferença entre elas, pois nas *inlays* não há o comprometimento de cúspides. (Figuras 5 e 6). Os elementos 14, 26, 27, 24 e 28 foram preparados para *onlays* utilizando as mesmas pontas diamantadas. O elemento dentário 15 foi preparado para coroa total utilizando a ponta diamantada 2143 (KG Sorensen) deixando o termino cervical em ombro arredondado.

**Figura 5 - Vista oclusal dos elementos dentários preparados.**



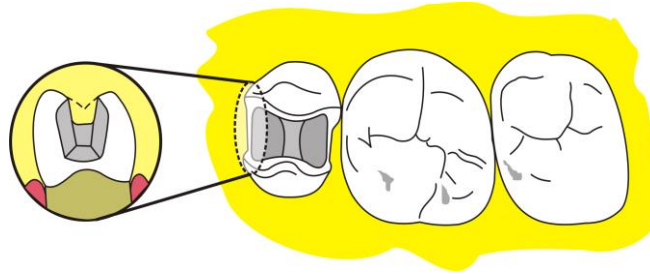
Fonte: Autor, 2022

**Figura 6 - Imagem ilustrativa de uma *inlay*.**



Fonte: Autor, 2022

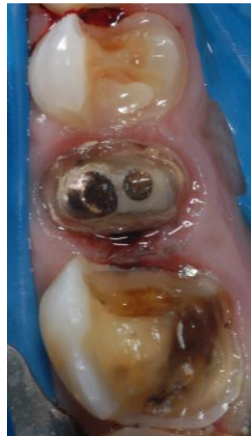**Figura 7 - Imagem ilustrativa de uma *inlay*.**



Fonte: Autor, 2022

Foi realizado então o isolamento absoluto para o procedimento do IDS após a remoção das restaurações de amálgama e resina composta e preparo finalizado (Figura 8).

**Figura 8 - Visão oclusal dos elementos dentários já preparados e com isolamento absoluto.**



Fonte: Autor, 2022

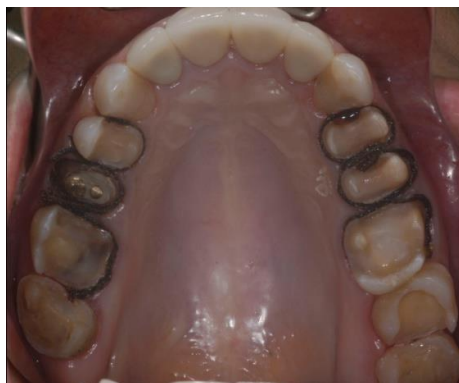Imediatamente após o preparo, foi realizado o IDS nas cavidades preparadas para a cimentação das *inlays*, *onlays* e *overlays* com o objetivo de proteger o tecido dentinário, evitar futuras complicações pós procedimentos, prevenir a umidade proveniente da dentina e aumentar a longevidade das restaurações. Foi aplicado o adesivo autocondicionante de dois passos Clearfil (Kuraray). Para a aplicação deste

é necessário realizar o condicionamento do elemento dentário, utilizando a técnica do condicionamento seletivo, onde apenas o esmalte será condicionado com ácido fosfórico 37% por 30 segundos. Após o tempo necessário, deve-se lavar abundantemente por no mínimo 30 segundos a região condicionada e em seguida, secar até que a superfície fique completamente seca, com um aspecto esbranquiçado. Para o condicionamento da dentina, aplica-se o primer da Cleafil (Kuraray), que contém um Ph mais baixo, com o auxílio de uma microbrush, aplica-se realizando uma aplicação ativa, após a aplicação deve aguardar 20 segundos para que ocorra a desmineralização da região e em seguida, joga-se um jato de ar para dissolver o solvente, em seguida, com uma nova microbrush, aplica-se o adesivo Bond (Kuraray), deve-se aplicar suavemente na região condicionada para que este penetre em todas as regiões do preparo e em seguida, joga-se um jato de ar, este procedimento deve ser realizado 2x para uma maior penetração nas regiões, em seguida fotopolimeriza-se o adesivo. Por fim, foi adicionada uma camada de resina flow e fotopolimerizada.

Após a realização do IDS, foi realizada a profilaxia com pedra pomes e água e em seguida a moldagem dos preparos. Estes receberam afastamento gengival pela técnica do fio retrator em que foi utilizado o fio afastador ultrapak 000 (Ultradent) com hemostático Hemostop (Dentsply) (Figura 9).

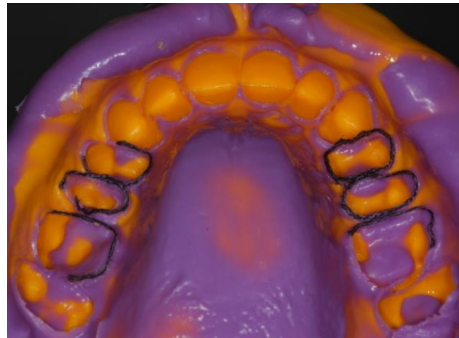
A técnica de moldagem utilizada foi a de passo único utilizando silicone de adição pesado e leve Express XT (3M Espe) (Figura 10). No laboratório, os moldes foram vazados com gesso especial para ser troquelizado (Figura 13, 14 e 15).

**Figura 9 - Vista oclusal dos elementos dentais com o afastamento gengival.**



Fonte: Autor, 2022

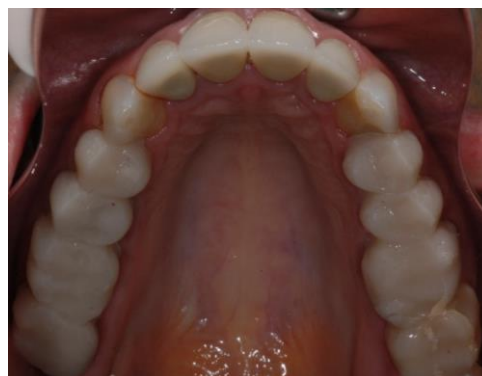**Figura 10 - Moldagem realizada com silicone.**



Fonte: Autor, 2022

Nos guias de silicone adquiridos em laboratório (Figura 4), foi inserida a resina bisacrílica Luxatemp (DMG) e levado em posição a boca do paciente por 4 minutos. Desta forma, os provisórios permaneceram até o momento da cimentação (Figura 11).

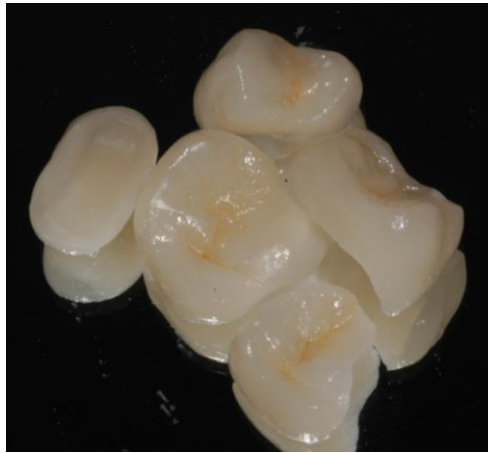**Figura 11 - Vista oclusal do *mock up*.**



Fonte: Autor, 2022.

Para este caso, o material cerâmico selecionado foi o dissilicato de lítio injetado. Dentre as opções, esta cerâmica é muito indicada, por ser resistente e possuir uma estética muito favorável (Figura 12).

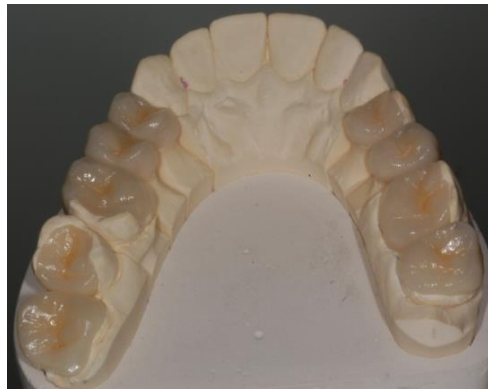**Figura 12 - Peças de dissilicato de lítio.**



Fonte: Autor, 2022

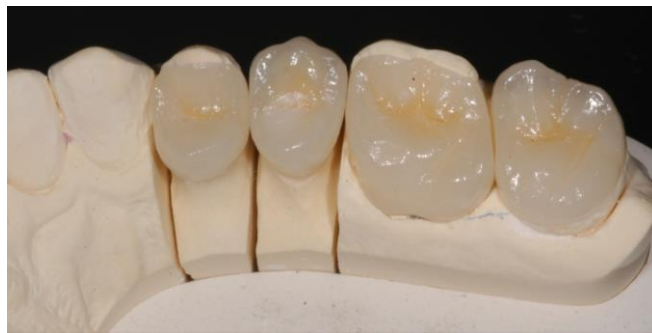Após a confecção das peças em cerâmicas, foram provadas nos modelos de gesso para que se verifique a presença de possíveis falhas ou distorções (Figuras 13, 14 e 15).

**Figura 13 - Vista oclusal das peças em cerâmicas provadas no modelo de gesso.**



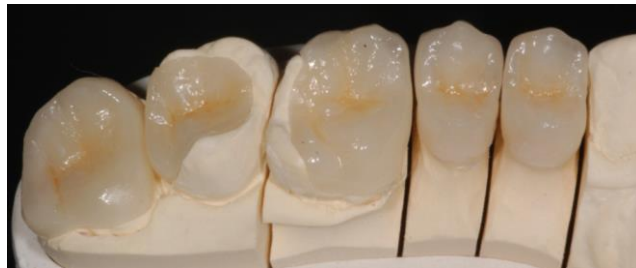Fonte: Autor, 2022

**Figura 14 - Visão aproximada das peças em cerâmica provadas no modelo de gesso.**



Fonte: Autor, 2022

**Figura 15 - Visão aproximadas das peças em cerâmica provadas no modelo de gesso.**



Fonte: Autor, 2022

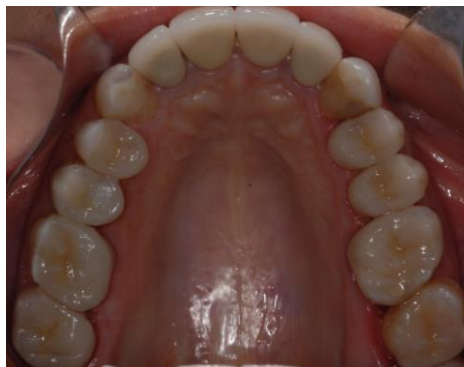Após checar a adaptação das peças no modelo foi realizada a prova seca para avaliar a adaptação nos dentes da paciente.

Foi também realizada a prova com a pasta de prova do cimento e selecionada a cor transparente. O cimento utilizado foi o Variolink N (Ivoclar Vivadent) misturando pasta base e catalisadora (versão dual).

Em seguida foi realizado o protocolo de cimentação sob isolamento relativo como descrito abaixo (Figuras 16, 17 e 18).

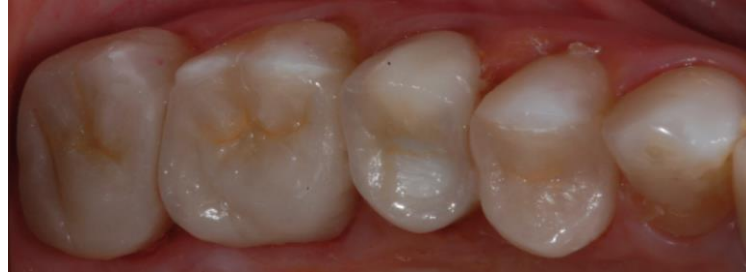- Preparo da peça:
  - Acido fluorídrico à 10% por 20 segundos;
  - Lavar abundantemente com spray de ar/água e secar;
  - Aplicar ácido fosfórico 37% por 1 minuto;
  - Lavar abundantemente com spray de ar/água e secar;
  - Aplicar silano (Monobond N) e esfregar ativamente por 1 minuto;
  - Evaporar o solvente com jato de ar
  
- Preparo do dente:
  - Profilaxia com pedra pomes e água;
  - Lavar abundantemente com spray de ar/água e secar;
  - Aplicar ácido fosfórico 37% por 30 segundos em esmalte e 15 segundos em dentina;
  - Aplicar sistema adesivo (Excite F DSC, Ivoclar Vivadent);
  - Evaporar solvente.

**Figura 16 - Vista oclusal dos dentes posteriores superiores após a cimentação definitiva das peças em cerâmicas.**



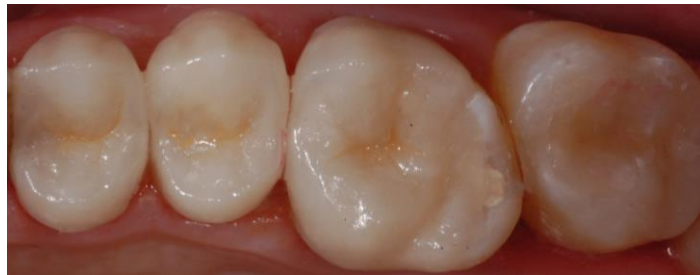Fonte: Autor, 2022

**Figura 17 - Visão aproximada dos dentes posteriores superiores após a cimentação definitiva das peças em cerâmicas.**



Fonte: Autor, 2022

**Figura 18. Visão aproximada dos dentes posteriores superiores após a cimentação definitiva das peças em cerâmicas.**



Fonte: Autor, 2022

Após a polimerização do cimento, foi realizada a remoção dos excessos do material cimentante com lamina de bisturi 12 e posteriormente foi realizado o ajuste oclusal em MIH, nos movimentos de lateralidade e protrusão e por fim, foi realizado o polimento nas áreas que foram realizados o ajuste oclusal, nas regiões cerâmicas.

## 6 DISCUSSÃO

O caso apresentado explicitou de forma prática, o que se observa na literatura, em relação a indicação da utilização da técnica das restaurações indiretas, como a necessidade de restaurações amplas em dentes posteriores, a substituição de restaurações insatisfatórias, presença de caries extensas e fraturas dentais (HOFDTEENGE *et al.*, 2020; HOPP; LAND, 2013). Nas restaurações diretas, o material restaurador, é colocado diretamente no defeito ou cavidade, proporcionando maior preservação da estrutura dentária. Essas restaurações são indicadas principalmente em casos de menor destruição dentária. Para que se evite uma preparação mais invasiva dos tecidos dentários, as restaurações parciais têm se tornado uma opção de tratamento conservadora graças aos seus bons resultados estéticos e longa durabilidade. A técnica de restauração indireta por sua vez, envolve a preparação da restauração fora da boca, técnicas e materiais adesivos.

Estudos (HOFDTEENGE *et al.*, 2020; HOPP; LAND, 2013; SILVA *et al.*, 2005) mostram que restaurações parciais indiretas possuem algumas vantagens, como por exemplo, a contração de polimerização é reduzida em relação as restaurações diretas, pois ficam limitadas apenas a camada do cimento resinoso, contribuindo para uma menor reação de sensibilidade pós-operatória, dor, desconforto durante a mastigação e micro infiltrações marginais, que acabam sendo uma das principais causas para a recidiva de carie no elemento dental. Também é importante citar que as restaurações indiretas possuem excelentes propriedades físicas e mecânicas, como a resistência ao desgaste e sua dureza. Devido a sua confecção extra oral, é possível obter com mais facilidade, pontos de contatos mais precisos, contorno proximal e uma anatomia oclusal mais detalhada. *Inlays, onlays* e *overlays* cerâmicos possuem vantagens como estabilização de cor, maior resistência ao desgaste em relação as restaurações indiretas em resina.

Em contra partida, alguns estudos mostram que as restaurações indiretas possuem algumas desvantagens, como por exemplo, fase laboratorial para a confecção da peça e a necessidade de uma peça provisória, aumentando o tempo clínico e elevando o valor do tratamento em comparação as restaurações diretas em resina composta. Além de serem mais susceptíveis as forças de cisalhamento,

apresentam maior dificuldade no polimento (HOFDTEENGE *et al.*, 2020; HOPP; LAND, 2013; SILVA *et al.*, 2005).

Para a confecção destas restaurações parciais indiretas, o preparo deve seguir algumas características, as paredes cavitárias devem ser expulsivas com uma inclinação que pode variar de 8° a 10°, resultando em suporte e resistência adequada a cerâmica, a caixa oclusal deve possuir uma profundidade mínima de 1,5 mm, nas caixas proximais o ângulo cavosuperficial devem estar entre 60° a 80° em relação a face proximal, o istmo deve possuir uma largura mínima de 2,0 mm e os ângulos internos devem ser arredondados, a extensão do preparo parcial determinará o tipo de restauração a ser realizada (BOTTINO *et al.*, 2000; MORIMOTO *et al.*, 2016; PAGANI, 2004; TOUATI, 2000; BOTTINO; FARIA, 2009).

As restaurações do tipo *inlay* são consideradas mais conservadoras, pois não há o recobrimento das cúspides e são indicadas para molares e pré-molares com perda intermediária de sua estrutura no sentido vestibulo lingual, entretanto, se houver uma perda estrutural maior e as cúspides obtiverem menos de 1,5 mm de largura, é recomendado o seu recobrimento, já as restaurações do tipo *onlay* e *overlay* não são consideradas tão conservadoras pois, abrangem um maior desgaste dental. As *onlays* envolvem pelo menos uma cúspide e são indicadas para pré-molares e molares que possuem uma perda em sua estrutura maior que 1/3 da dimensão vestibulo-lingual, já as *overlays* são indicadas quando a lesão de carie envolve as cúspides, quando a largura do istmo for muito grande ou quando se tratar de dentes com tratamento de canal. Devido ao envolvimento de cúspides, o preparo das restaurações do tipo *onlay* e *overlays* possuem algumas etapas adicionais, é necessário, com auxílio de uma ponta diamantada tronco-cônica, realizar a diminuição da superfície oclusal nas cúspides que serão recobertas, esta redução deve ter uma espessura mínima entre 1,5 a 2,0 mm, é importante se atentar ao espaço entre a parede pulpar e a ponta de cúspide do dente antagonista que deve ser de 2,0 a 2,5 mm. (BOTTINO *et al.*, 2000; TOUATI, 2000; BOTTINO; FARIA, 2009)

Após o preparo, a dentina acaba ficando exposta, iniciando uma rede de contaminações, podendo afetar negativamente os procedimentos adesivos no momento da cimentação definitiva, além de promover o aumento da sensibilidade pós-operatória devido aos estímulos hidrodinâmicos que se movimentam através dos túbulos dentários, portanto, devido a estes fatos, foi realizado o IDS, que propõe a

proteção imediata da dentina logo após o preparo, evitando assim, micro infiltração, sensibilidade pós operatória, formação de GAP e fraturas (HOFDTEENGE *et al.*, 2020; MEDEIROS; PARDI, 2021; SAMARTZI *et al.*, 2021). Entretanto, Hofdteenge *et al.* (2020) demonstrou em seu estudo que não houve diferença estatisticamente significativa na resistência à fratura entre *inlays* com IDS e *overlays* sem IDS.

Os materiais que podem ser utilizados para a confecção das restaurações indiretas são: ligas metálicas, cerâmicas e resinas compostas. As ligas metálicas que são feitas de ligas de ouro ou ligas alternativas como o amalgama de prata, caíram em desuso por razões estéticas e financeiras, as restaurações indiretas em resinas, são feitas com uma matriz resinosa e as cerâmicas são compostos de vidro associado com cristais para aumentar sua resistência (CHABOUIS *et al.*, 2013), as vantagens da cerâmica são que possuem baixa condutibilidade térmica, boa resistência a compressão, quimicamente inertes, alta resistência ao desgaste e excelentes propriedades óticas (PAGANI, 2004). Para o caso relatado neste trabalho, o material de escolha foi o dissilicato de lítio injetado, estudos (ABDUO; SAMBROOK, 2018; BUSTAMANTE-HERNANDEZ *et al.*, 2020; HOFSTEENGE *et al.*, 2020) mostram que este material é o que se apresenta como a alternativa mais confiável a longo prazo, dentes restaurados com restaurações parciais em cerâmica são bastante resistentes á fratura comparados a dentes sadios e apresentam uma taxa de sucesso em 10 anos, enquanto as resinas compostas apresentaram uma taxa de sucesso de 84,78% em cinco anos

Os cimentos são considerados necessários para obter uma retenção durável da restauração e um bom selamento marginal, além de manter a cor original e o contorno marginal (VAN DEN BREEMER *et al.*, 2015), portanto, é indispensável a utilização um material cimentante adesivo que seja compatível com a cerâmica utilizada. Neste caso clinico o cimento utilizado foi o Variolink N (ivclair vivadent), que possui um sistema dual de polimerização, tanto quimicamente ativado quanto fotoativado. Esta é uma importante característica, pois, devido a retenção macro mecânica do preparo, ao utilizar o fotopolimerizador, a luz não consegue penetrar completamente até o fundo da caixa oclusal, dificultando assim sua completa polimerização, portanto, o sistema dual, dribla essa dificuldade, promovendo uma polimerização química independente da fotoativação para essa região mais dificultosa.

Diversos estudos (ABDUO; SAMBROOK, 2018; BUSTAMANTE-HERNANDEZ *et al.*, 2020; HOFSTEENGE *et al.*, 2020; MORIMOTO *et al.*, 2016; VAN DEN BREEMER *et al.*, 2015), discorreram sobre os tipos de falhas nas restaurações em cerâmicas, sendo a fratura o tipo mais frequente, podendo ser atribuída a vulnerabilidade da cerâmica à fadiga e a propagação de trincas nas superfícies externas e internas. A segunda causa mais comum de falha é o descolamento que reflete na falha da cimentação. Outros fatores apontados, que complicam a adesão da cerâmica incluem a manipulação do cimento, controle de umidade e correto condicionamento e a terceira falha apontada foi a carie, outro ponto interessante foi que a chance de falha foi 80% menor em dentes vitais comparados com dentes endodonticamente tratados. A longevidade de *onlays* de cerâmica parecem ser semelhantes as *onlays* de compósito, as *onlays* de cerâmica possuem a vantagem de serem mais estáveis as cores, entretanto, com a degradação de longa duração, há a perda do cimento resinoso na interface das restaurações onde cria-se uma superfície irregular que é susceptível a manchas. Outros padrões de deterioração relacionados ao tempo observados foram, rugosidade da superfície, integridade das margens e formato.

Através dos aspectos citados, é importante salientar que para se consiga obter um caso clínico de sucesso a longo prazo quando utilizando as técnicas de restaurações indiretas associado ao IDS, é de extrema importância atentar-se à alguns critérios como um correto preparo dental, respeitando as inclinações, as distâncias e profundidades das caixas oclusais, seleção da cerâmica que melhor se adeque no caso, fim de evitar falhas ou fraturas do material protético, correta utilização do IDS, no momento correto para que se evite complicações pós operatórias que poderão influenciar na durabilidade da restauração e a correta utilização da técnica e do material cimentante.

## 8 CONCLUSÃO

- A restauração indireta parcial em cerâmica é apoiada pela literatura, em relação a conservação do tecido dental, durabilidade e longevidade quando comparadas a restaurações em resina composta
- O uso do IDS, é indispensável, trazendo benefícios em todas as etapas seguintes a ele e no pós operatório.
- O sucesso clínico traduzido por longevidade e conforto pós operatório é dependente de um correto preparo clínico, uso das cerâmicas adesivas e dos materiais cimentantes adequados a técnica.

## REFERÊNCIAS

- ABDUO, J.; SAMBROOK, R. Longevity of ceramic onlays: A systematic review. **Journal of Esthetic and Restorative Dentistry**, v. 30, n. 3, p. 193–215, 2018.
- BOTTINO, M. A. *et al.* Estética em reabilitação Oral: “Metal Free. In: BOTTINO, M. A. *et al.* **Atualização em odontologia clinica**. São Paulo: Artes Médicas: 2000. p. 63-325.
- BOTTINO, M. A.; FARIA, R. Preparos Dentais em Próteses Livres de Metal. In: BOTTINO, M. A. *et al.* **Percepção – estética em próteses livres de metal em dentes naturais e implantes**. São Paulo: Artes Médicas: 2009. p. 233 – 316.
- BUSTAMANTE-HERNÁNDEZ, N. *et al.* Clinical Behavior of Ceramic, Hybrid and Composite Onlays. A Systematic Review and Meta-Analysis. **International Journal of Environmental Research and Public Health**, v. 17, n. 20, p. 7582, Out. 2020.
- CHABOUIS, H. *et al.* Efficacy of composite versus ceramic inlays and onlays: study protocol for the CECOIA randomized controlled trial. **Trials**, v. 14, n. 1, p. 1-10, Set. 2013.
- FRAGA, R. *et al.* Restaurações cerâmicas inlays/onlays/overlays – relato de caso. **Journal of Biodentistry and Biomaterials**, v. 8, n. 1, p. 7-18, 2017.
- FRÁTER, M. *et al.* Fracture Behavior of short fiber-reinforced direct restorations in large MOD cavities. **Polymers**, v. 13, n. 13, p. 240, 2021.
- HOFSTEENGE, J. *et al.* Effect of immediate dentine sealing on the aging and fracture strength of lithium disilicate inlays and overlays. **Journal of the Mechanical Behavior of Biomedical Materials**, v. 110, p. 103906, Out. 2020.
- HOPP, C.; LAND, M. Considerations for ceramic inlays in posterior teeth: a review. **Clinical, Cosmetic and Investigational Dentistry**, v. 5, p. 21-32, 2013.
- MEDEIROS, F.; PARDI, C. Influência do selamento imediato da dentina na reabilitação oral através de restaurações indiretas: Uma revisão de literatura. **Revista de produção científica da UNIFACVEST**, n. 7, Dez. 2021.

MORIMOTO, S. *et al.* Survival Rate of Resin and Ceramic Inlays, Onlays, and Overlays: A Systematic Review and Meta-analysis. **Journal of Dental Research**, v. 95, n. 9, p. 985-994, Jun. 2016.

NOBRE, J. *et al.* Restaurações indiretas com resina composta em dentes posteriores. Conexão Fаметro: XIII semana acadêmica. 2017.

PAGANI, C. Alternativas Estéticas Indiretas do Novo Milênio. **Revista APCD regional e saúde**, n. 2, p. 3, 2004.

SILVA, B. *et al.* Inlays/Onlays em Resina Composta. **Revista Portuguesa de Estomatologia, Medicina Dentaria e Cirurgia Maxilofacial**, v. 46, n. 1, p. 21-28, 2005.

TOUATI, B. inlays e Onlays cerâmicas. In: TOUATI, B. **Odontologia estética e restaurações cerâmicas**. São Paulo: Ed. Santos, 2000.

VAGROUPOULOU, G. *et al.* Complications and survival rates of inlays and onlays vs. complete coverage restorations: A systematic review and analysis of studies. **Journal of Oral Rehabilitation**, v. 45, n. 11, p. 903–920, Nov. 2018.

VAN DEN BREEMER, C. *et al.* Cementation of Glass-Ceramic Posterior Restorations: A Systematic Review. **BioMed Research International**, v. 2015, p. 1-16, Ago. 2015.