UNIVERSIDADE ESTADUAL PAULISTA – UNESP

CÂMPUS DE JABOTICABAL

AVALIAÇÃO DA QUALIDADE FOLICULAR PÓS-CRIOPRESERVAÇÃO TESTANDO: UM MÉTODO ALTERNATIVO DE CONGELAMENTO LENTO E HIPOTAURINA NO MEIO DE TRANSPORTE, DE TECIDO GONADAL DE GATAS.

Mariana Riboli Tavares

Médica Veterinária

2020

UNIVERSIDADE ESTADUAL PAULISTA – UNESP

CÂMPUS DE JABOTICABAL

AVALIAÇÃO DA QUALIDADE FOLICULAR PÓS-CRIOPRESERVAÇÃO TESTANDO: UM MÉTODO ALTERNATIVO DE CONGELAMENTO LENTO E HIPOTAURINA NO MEIO DE TRANSPORTE, DE TECIDO GONADAL DE GATAS.

Mariana Riboli Tavares

Orientador: Prof. Dr. Gilson Hélio Toniollo

Coorientadora: Profª. Dra. Maricy Aparrício Ferreira

Tese apresentada à Faculdade de Ciências Agrárias e Veterinárias – Unesp, Câmpus de Jaboticabal, como parte das exigências para a obtenção do título de Doutor em Medicina Veterinária, Área: Reprodução Animal

2020

T231a

Tavares, Mariana Riboli

Avaliação da qualidade folicular pós-criopreservação testando: um método alternativo de congelamento lento e hipotaurina no meio de transporte, de tecido gonadal de gatas / Mariana Riboli Tavares. -- Jaboticabal, 2020

81 p. : fotos

Tese (doutorado) - Universidade Estadual Paulista (Unesp), Faculdade de Ciências Agrárias e Veterinárias, Jaboticabal

Orientador: Professor Doutor Gilson Hélio Toniollo

Coorientadora: Professora Doutora Maricy Apparício

1. Criopreservação. 2. Felino. 3. Tecido Ovariano. I. Título.

Sistema de geração automática de fichas catalográficas da Unesp. Biblioteca da Faculdade de Ciências Agrárias e Veterinárias, Jaboticabal. Dados fornecidos pelo autor(a).

Essa ficha não pode ser modificada.

unesp

UNIVERSIDADE ESTADUAL PAULISTA

Câmpus de Jaboticabal

CERTIFICADO DE APROVAÇÃO

TÍTULO DA TESE: AVALIAÇÃO DA QUALIDADE FOLICULAR PÓS-CRIOPRESERVAÇÃO TESTANDO: UM MÉTODO ALTERNATIVO DE CONGELAMENTO LENTO E HIPOTAURINA NO MEIO DE TRANSPORTE, DE TECIDO GONADAL DE GATAS

AUTORA: MARIANA RIBOLI TAVARES
ORIENTADOR: GILSON HELIO TONIOLLO
COORIENTADORA: MARICY APPARÍCIO FERREIRA

Aprovada como parte das exigências para obtenção do Título de Doutora em MEDICINA VETERINÁRIA, área: Reprodução Animal pela Comissão Examinadora:

Prof. Dr. GILSON HELIO TONIOLLO
Depto. de Medicina Veterinária Preventiva e Reprodução Animal / FCAV / UNESP - Jaboticabal

Profa. Dra. BEATRICE INGRID MACENTE
Universidade Brasil / Fernandópolis/SP

Profa. Dra. LINDSAY UNNO GIMENES
Depto. de Medicina Veterinária Preventiva e Reprodução Animal / FCAV / UNESP - Jaboticabal

Profa. Dra. VALESKA RODRIGUES
UNIFRAN / Universidade de Franca/SP

Profa. Dra. LIZANDRA AMOROSO
Departamento de Morfologia e Fisiologia Animal / FCAV / UNESP - Jaboticabal

Jaboticabal, 17 de janeiro de 2020

DADOS CURRICULARES DA AUTORA

MARIANA RIBOLI TAVARES – filha de Manoel Ferreira Tavares e Maria Cristina Riboli Tavares, nasceu no município Muzambinho, MG, aos 6 dia do mês de outubro de 1986. Concluiu o curso colegial no “Colégio Lyceu”, na cidade de Muzambinho, em dezembro de 2004. Ingressou em março de 2009 no curso de graduação em Medicina Veterinária da Universidade Estadual Paulista Júlio de Mesquita Filho, no município de Jaboticabal, SP; realizou 1 iniciação científica, foi bolsista FAPESP de 2011-2012 com o projeto intitulado: Avaliação macroscópica e densitométrica do tibiotarso e metatarso de frangos de corte normais e com discontroplasia tibial. A iniciação científica foi realizada na disciplina de Anatomia dos Animais Domésticos. Concluiu, em dezembro de 2013, o curso superior em Medicina Veterinária. Concluiu o curso de mestrado em fevereiro de 2016, em março do mesmo ano ingressou no curso de doutorado no programa de Medicina Veterinária, sob orientação do Prof. Dr. Gilson Hélio Toniollo, Área de Concentração em Reprodução Animal, na FCAV – UNESP de Jaboticabal.

AGRADECIMENTOS

Agradeço imensamente aos meus pais Cristina e Manoel que com todo esforço e dedicação sempre ficaram ao meu lado me apoiando a continuar meus estudos. Agradeço meu irmão Felipe pelas palavras de incentivo mesmo nos momentos onde eu não achava saída. Agradeço ao Willy meu companheiro de vida que permaneceu ao meu lado durante os meus 11 anos de estudo, com toda paciência e carinho.

Sou imensamente grata ao meu orientador Gilson Hélio Toniollo por me apoiar e confiar em minha pessoa e pela sua boa vontade em sempre me ajudar o mais rápido que ele podia, obrigada! Não posso deixar de agradecer a minha coorientadora Maricy Apparício pela ajuda não apenas na execução do trabalho, mas, pelo carinho e amizade.

Obrigada, em especial, a Carolina Felippo pela amizade e por me acompanhar nas alegrias e tristezas do doutorado! Agradeço a Nicole pela ajuda, a Roberta técnica do laboratório do Departamento de Reprodução Animal pela ajuda e conversas! Agradeço a Beatrice I. Macente que me fez crescer muito como profissional sempre me ensinando com a maior paciência e pela amizade para vida!

Deixo também público meu agradecimento a professora Fabiana Ferreira de Souza da Unesp de Botucatu por emprestar a máquina de congelamento lento para execução dos estudos. E não poderia deixar de agradecer a coordenação do Instituto Federal de Muzambinho por me permitir usufruir do laboratório de microscopia e a Georgia M. Magalhães docente desta instituição pelo imenso auxílio na parte de patologia!

Sumário

Página

Certificado Comissão de Ética no uso de animais……..…….……..….iii

Resumo……..……..……..……..…..iv

Abstract……..……..……..…..v

Lista de Abreviaturas……..……vi

CAPÍTULO 1 – CONSIDERAÇÕES GERAIS.....1

1.Introdução 1

2.Revisão de literatura 2

2.1. Preservação de tecido ovariano 5

3.Antioxidantes.....7

4.Referências bibliográficas 10

CAPÍTULO 2 - 20

Introdução 21

2. Material e métodos.....23

2.1 Tratamentos 23

2.2 Congelação Lenta e Descongelamento.....25

2.3 Avaliação histológica.....26

2.4 Imuno-histoquímica para avaliar caspase-3 26

2.5 Análise Estatística 28

3.Resultados: 28

4.Discussão.....29

5.Referências 32

Figuras: 37

Figura 1: 37

Figura 2: 38

Figura 3: 39
Figura 4: 40
CAPÍTULO 3 41
Introdução 42
2.Material e Métodos: 45
2.1 Tratamentos: 45
2.2 Animais e grupo experimental 46
2.3 Congelamento Lento e Descongelamento 46
2.4 Vitrificação e aquecimento 47
2.5 Avaliação histológica 48
2.6 Imuno-histoquímica para avaliar caspase-3 49
2.7 Análise Estatística 49
3. Resultados 50
3.1 Efeitos da criopreservação na morfologia folicular avaliados por hematoxilina eosina 50
3.2. Caspase-3 clivada 51
4.Discussão 51
Referências Bibliográficas: 56
Figura 1 62
Figura 2 63
Figura 3 64
Figura 4 65
Figura 5 66
Figura 6 67
Figura 7 68
Considerações Finais 69

UNIVERSIDADE ESTADUAL PAULISTA
"JÚLIO DE MESQUITA FILHO"
Câmpus de Jaboticabal

CEUA – COMISSÃO DE ÉTICA NO USO DE ANIMAIS

C E R T I F I C A D O

Certificamos que o projeto de pesquisa intitulado **"Avaliação da qualidade oocitária pós criopreservação de oócitos e tecido gonadal de felinos domésticos quando utilizado hipotaurina no meio de transporte"**, protocolo nº 01803/17**,** sob a responsabilidade do Prof. Dr. Gilson Hélio Toniollo, que envolve a produção, manutenção e/ou utilização de animais pertencentes ao Filo Chordata, subfilo Vertebrata (exceto o homem), para fins de pesquisa científica (ou ensino) - encontra-se de acordo com os preceitos da lei nº 11.794, de 08 de outubro de 2008, no decreto 6.899, de 15 de julho de 2009, e com as normas editadas pelo Conselho Nacional de Controle de Experimentação Animal (CONCEA), e foi aprovado pela COMISSÃO DE ÉTICA NO USO DE ANIMAIS (CEUA), da FACULDADE DE CIÊNCIAS AGRÁRIAS E VETERINÁRIAS, UNESP - CÂMPUS DE JABOTICABAL-SP, em reunião ordinária de 10 de outubro de 2019.

Vigência do Projeto	
Espécie / Linhagem	*Felis catus* (gato)
Nº de animais	320
Peso / Idade	2,8 – 5,4 kg
Sexo	Fêmeas
Origem	Setor de Obstetrícia e Reprodução Animal do HV"GLN" – FCAV-Unesp

Jaboticabal, 10 de outubro de 2019.

Fabiana Pilarski

Prof.ª Dr.ª Fabiana Pilarski
Coordenadora – CEUA

Faculdade de Ciências Agrárias e Veterinárias
Via de Acesso Prof. Paulo Donato Castellane, s/n CEP 14884-900 - Jaboticabal/ SP - Brasil
tel 16 3209 7100 www.fcav.unesp.br

AVALIAÇÃO DA QUALIDADE FOLICULAR PÓS-CRIOPRESERVAÇÃO TESTANDO: UM MÉTODO ALTERNATIVO DE CONGELAMENTO LENTO E HIPOTAURINA NO MEIO DE TRANSPORTE, DE TECIDO GONADAL DE GATAS

RESUMO – Esta pesquisa teve por justificativa ampliar os estudos acerca da criopreservação de tecido ovariano de gatas domésticas, juntamente com o uso de antioxidante no meio de transporte, podendo servir de modelo experimental para felinos selvagens. Objetivou-se validar um método de congelamento lento sem a utilização de máquina (Capítulo 2). E comparar os efeitos da criopreservação sobre diferentes métodos vitrificação e congelamento lento, com e sem a adição de antioxidante hipotaurina no meio de transporte, em diferentes tempos de exposição, dos ovários (Capítulo 3). Foram utilizados os ovários de 320 gatas domésticas, submetidas à ovariectomia eletiva. O tecido ovariano foi dissecado e cortado em fragmentos de tamanhos pré-determinados 7 mm × 3 mm × 3 mm (63 mm^3). Os fragmentos cortados foram divididos aleatoriamente sendo que metade foi direcionado para a avaliação a fresco e outra metade para criopreservação pelos métodos lento e rápido. Para o congelamento lento utilizou-se meio de cultivo MEM (earle) sem glutamina, com bicarbonato de sódio e antibiótico acrescido de dimetil sulfóxido. A vitrificação foi realizada empregando dimetil sulfóxido (DMSO) e solução de DAP 123 (acetamida 1M, DMSO 2M e propilenoglicol 3M). Fez-se análise dos fragmentos teciduais por histomorfologia, imuno-histoquímica utilizando a caspase-3 clivada. Os resultados adquiridos demonstraram a eficiência do protocolo de congelação testado, de maneira que não houve diferença entre o congelamento testado e o automatizado ($p<0,05$). Para hipotaurina no meio de transporte notou-se sua eficiência quando utilizada na refrigeração por 24 horas e criopreservação pelo método vitrificação ($p<0,05$). Assim, concluímos que o método alternativo de congelamento lento é eficiente e a hipotaurina ajuda a preservar a viabilidade folicular quando há a necessidade de refrigeração e vitrificação do fragmento ovariano.

Palavras chave: congelamento lento, vitrificaçao, tecido ovariano, gato, hipotaurina

Evaluation of post-criopreservation folicular quality testing: an alternative method of slow freeze and hypotaurin in transporto of gonadal cat tissue

ABSTRACT - This research had as justification to expand the studies about the cryopreservation of ovarian tissue of domestic cats, together with the use of antioxidant in the means of transport, being able to serve as an experimental model for wild cats. The objective was to validate a slow freezing method without using a machine (Chapter 2). And to compare the effects of cryopreservation on different methods of vitrification and slow freezing, with and without the addition of antioxidant hypotaurin in the transport medium, at different exposure times, of the ovaries (Chapter 3). The ovaries of 320 domestic cats, submitted to elective ovariectomy, were used. The ovarian tissue was dissected and cut into fragments of predetermined sizes 7 mm × 3 mm × 3 mm (63 mm3). The cut fragments were divided randomly, half of which was directed to fresh evaluation and the other half to cryopreservation by slow and fast methods. For slow freezing, MEM culture medium (earle) without glutamine, sodium bicarbonate and antibiotic plus dimethyl sulfoxide was used. Vitrification was performed using dimethyl sulfoxide (DMSO) and DAP 123 solution (1M acetamide, 2M DMSO and 3M propylene glycol). Tissue fragments were analyzed by histomorphology, immunohistochemistry using cleaved caspase-3. The ovaries of 320 domestic cats, submitted to elective ovariectomy, were used. The ovarian tissue was dissected and cut into fragments of predetermined sizes 7 mm × 3 mm × 3 mm (63 mm3). The cut fragments were divided randomly, half of which was directed to fresh evaluation and the other half to cryopreservation by slow and fast methods. For slow freezing, MEM culture medium (earle) without glutamine, sodium bicarbonate and antibiotic plus dimethyl sulfoxide was used. Vitrification was performed using dimethyl sulfoxide (DMSO) and DAP 123 solution (1M acetamide, 2M DMSO and 3M propylene glycol). Tissue fragments were analyzed by histomorphology, immunohistochemistry using cleaved caspase-3. The acquired results demonstrated the efficiency of the tested freezing protocol, so that there was no difference between the tested and the automated freezing ($p < 0.05$). For hypotaurin in the transport medium, its efficiency was noted when used in refrigeration for 24 hours and cryopreservation by the vitrification method ($p < 0.05$). Thus, we conclude that the alternative method of slow freezing is efficient and the hypotaurin helps to preserve follicular viability when there is a need for refrigeration and vitrification of the ovarian fragment.

Key words: slow freezing, vitrification, ovarian tissue, cat, hypotaurine

Lista de abreviaturas

BSA	albumina sérica bovina
CL	congelamento lento
CL+R	congelamento lento refrigerado
CL+H	congelamento lento com hipotaurina
CL+R+H	congelamento lento refrigerado com hipotaurina
DMSO	dimetil sulfóxido
DAP 123	acetamida 1M, DMSO 2 M e propilenoglicol 3M
EG	etilenoglicol
ERO's	espécies reativas de oxigênio
FCAV	Faculdade de Ciências Agrárias e Veterinárias
FIV	fertilização *in vitro*
HE	hematoxilina eosina
HTF	human Tubal FLuid
mDPBS	solução salina tamponada com fosfato de Dulbecco modificada
OH	radical hidroxila
OPS	open pulled straw
PHE	D-penicilamina 20 µM, hipotaurina 10 µM e Epinefrina 1 µM
PBS-PVA	tampão fosfato-salino com polivinil álcool
UNESP	Universidade Estadual Paulista
V	vitrificação
V+R	vitrificação refrigerado
V+H	vitrificação com hipotaurina
V+R+H	vitrificação refrigerada com hipotaurina

CAPÍTULO 1 – CONSIDERAÇÕES GERAIS

1. INTRODUÇÃO

Muitos animais selvagens estão ameaçados de extinção. Esta defaunação tem como principal origem a ação antrópica que ocasiona fragmentação e perda do habitat e, por meio da caça, limita o número de animais por espécie. Como consequência, há redução na variabilidade genética e, como resultado, queda da fertilidade (Wildt et al., 2010; Dirzo et al. 2014). Uma alternativa para manutenção da variabilidade genética dos animais em risco de extinção é a criopreservação de gametas. A criopreservação é uma técnica que preserva células ou tecidos biológicos a temperaturas abaixo de zero, ocasionando queda brusca dos processos metabólicos, permitindo o armazenamento de amostras por períodos prolongados (Armitage,1987).

A criopreservação dos gametas femininos é difícil, pois é necessário que sua organização, tanto nuclear quanto citoplasmática esteja íntegra. No entanto, isso nem sempre ocorre, sendo efeitos comuns a desorganização do citoesqueleto, anormalidades cromossômicas e alterações do DNA (Luvoni et al., 2000). Duas técnicas são frequentemente utilizadas para criopreservação de gametas femininos: o congelamento lento e a vitrificação.

No congelamento lento as células são expostas a baixas concentrações de crioprotetores e a temperatura é reduzida lentamente de + 20°C a - 196°C (Luvoni et al., 2000). A vitrificação proporciona abrupto resfriamento combinada com altas doses de crioprotetor, propiciando a transição da solução aquosa para um estágio vítreo durante o congelamento (Rall e Fahy,1985).

A criopreservação é uma biotecnologia amplamente utilizada em estudos com reprodução animal, pois possibilita a conservação de material genético para uso futuro. Pela proximidade filogenética dos felídeos selvagens com o gato doméstico, pode ser utilizada este como modelo experimental em estudos de reprodução felina (Swanson, 2003), que corrobora com o esforço pela preservação de felinos em risco

de extinção. Na espécie felina, os resultados obtidos na utilização de oócitos criopreservados ainda são insatisfatórios, pois os gametas destes são mais vulneráveis aos efeitos das baixas temperaturas (Apparicio et al., 2012), limitando sua viabilidade pós-descongelação, refletindo a inexistência de um protocolo ideal para a espécie. Pope et al. (2012) conseguiram o desenvolvimento e nascimento de quatro filhotes de gatos a partir de oócitos maturos vitrificados provando ser possível a obtenção de material genético de qualidade, após o processo de criopreservação. Entretanto, relataram ainda ser necessário o desenvolvimento de um protocolo ideal de vitrificação para melhor conservação dos oócitos.

Na espécie felina, ambos os métodos de criopreservação ainda apresentam limitações, muitas das quais relacionadas às alterações celulares decorrentes do choque térmico, osmótico e estresse oxidativo. Estas modificações ocasionam a formação de espécies reativas de oxigênio (ERO's) que, por sua vez, prejudicam a qualidade das células (Bilodeau et al., 2001) e, consequentemente, sua utilização na posteridade. Neste contexto, o presente trabalho teve por finalidade a criopreservação de tecido ovariano de gatas domésticas, utilizando diferentes métodos de congelamento. Validação de uma técnica de congelamento lento sem uso de máquina congeladora. E testou a eficiência da hipotaurina como antioxidante no meio de transporte.

2. REVISÃO DE LITERATURA

Nas últimas décadas, avanços relevantes na preservação da fertilidade de humanos foram feitos, particularmente em pacientes com câncer, nos quais as terapias químicas ou de radiação ameaçam a reprodução futura (Waimey et al. 2013). Técnicas que visam a manipulação das gônadas são estimulantes, porque tanto o ovário quanto os testículos possuem grande diversidade biológica inexplorada, particularmente os gametas imaturos que ainda não entraram na reprodução. O potencial deste grande número de oócitos e espermatozóides prematuros e inclusos nas gônadas estimula as crescentes pesquisas na reprodução humana e também nas mais variadas espécies animais (Comizzoli et al. 2010; Jewgenow et al. 2011).

A criopreservação de gametas e embriões desempenha um papel cada vez mais importante nas biotecnologias da reprodução com a finalidade de transpor os problemas de infertilidade humana e para preservar germoplasma de espécies raras e exóticas de animais selvagens. A hipotermia é um fator contribuinte para dificultar a criopreservação de oócitos de mamíferos, pois ocorrem alterações físicas e de ordem estrutural em seu interior, que os tornam inviáveis. Os danos citológicos ao oócito associados à hipotermia são compostos por vários requisitos do protocolo de criopreservação, incluindo adição e remoção de agente crioprotetor, congelamento e descongelamento (Parcks, 1997).

Duas técnicas básicas dominam atualmente o campo da criopreservação: o congelamento lento e a vitrificação. No congelamento lento, a temperatura é gradativamente diminuída e a água do meio extracelular se cristaliza, o que aumenta a concentração de solutos fora da célula e atrai a água do meio intracelular (Leibo, 1977). Neste método de congelamento, baixas concentrações de crioprotetores são suficientes para congelamento eficiente (Shaw et al., 2000), o que é benéfico visto que os crioprotetores são tóxicos. Uma desvantagem do processo de congelamento lento é que requer a aquisição de um congelador automatizado programável para o resfriamento (Santos et al., 2010).

Na vitrificação ocorre resfriamento ultrarrápido da solução e a subsequente formação de um estado vítreo dentro e fora da célula (Santos et al., 2010), de maneira que os tecidos biológicos permanecem fisiologicamente inertes e os processos celulares ficam em níveis basais, com viabilidade do material em temperaturas criogênicas, a -196°C, em nitrogênio líquido (Bakhach, 2009). A vantagem da vitrificação é que não necessita de equipamentos caros para sua realização, além do tempo necessário para equilibrar e resfriar a amostra que é considerado curto. Por outro lado, existe a desvantagem da necessidade de altas concentrações de crioprotetores o que, consequentemente, aumenta o risco de danos tóxicos e osmóticos (Kuwayama et al., 2005).

Os crioprotetores são substâncias químicas utilizadas na criopreservação para impedir a formação de cristais de gelo e o efeito do choque osmótico provocado pelo processo. Há dois tipos de crioprotetores: os intracelulares e os extracelulares. Os intracelulares permeáveis, são moléculas pequenas que penetram nas membranas das células causando a desidratação das mesmas e protegendo-as das

injúrias do congelamento. Os mais utilizados são o Propilenoglicol (1,2- propanodiol), etilenoglicol, glicerol e dimetil sulfóxido (DMSO). Os extracelulares, por sua vez, retiram água de dentro da célula, causando desidratação do espaço intracelular (Pereira e Marques, 2008).

A criopreservação tem vasta aplicabilidade na reprodução, em conjunto com as biotécnicas reprodutivas, por permitir armazenamento ao longo prazo de tecido germinativo, gametas e embriões (Jang et al., 2017). A criopreservação de oócitos humanos é estratégia importante para preservar a fertilidade em mulheres submetidas a terapias gonadotóxicas, cirurgia ovariana ou até mesmo para utilização de terapia de reprodução assistida no futuro. Os métodos para prever a resistência do oócito à criopreservação são baseados em avaliação morfológica. Em um estudo avaliaram-se as características morfométricas (diâmetro do oócito, espaço perivitelino, zona pelúcida e primeiro corpúsculo polar) de oócitos maturos antes e após vitrificação, para relacionar com a fertilização por injeção intracitoplasmática de espermatozoides. Demostrou-se que as características morfométricas dos oócitos frescos não predizem sua sobrevida à vitrificação (Camargos et al., 2019). Nos últimos anos vários estudos foram realizados para obter oócitos viáveis após a criopreservação, utilizando-se estabilizador de membranas, sistemas de congelamento e resfriamento alcançando boa porcentagem de sucesso. Um sucesso alcançado foi o armazenamento de gametas feminino conseguido por criopreservação de tecido cortical ovariano (Leda et al., 2001).

Na medicina veterinária existe pesquisa com criopreservação de oócitos de várias espécies. Na espécie felina, tendo por objetivo armazenar o material genético de espécies ameaçadas de extinção, algumas pesquisas foram realizadas com criopreservação de oócitos e embriões. Nascimentos de filhotes proveniente de embriões criopreservados produzidos *in vitro* tanto de gato doméstico quanto de algumas espécies selvagens já foram descritos na literatura (Pope et al., 2006).

Com uso de diferentes protocolos e técnicas de congelamento objetivando um protocolo ideal de criopreservação, novas taxas de desempenho são alcançadas tendo, como exemplo, o estudo de Cocchia et al (2010), que utilizaram a vitrificação com a técnica de *open pulled straw* (OPS) para vitrificar oócitos imaturos de gatas. Eles demonstraram ser possível obter blastocistos de gato, a partir de oócitos

imaturos vitrificados após exposição por 30s em uma mistura de crioprotetores contendo 16,5% de etilenoglicol (2,94M) e 16,5% de dimetil sulfóxido (2,32M), provando que a vitrificação é uma técnica eficiente para criopreservação de gametas felinos.

2.1. PRESERVAÇÃO DE TECIDO OVARIANO

Os folículos ovarianos podem ser preservados isolados *ex-situ* ou no tecido ovariano, *in-situ*. A criopreservação do tecido ovariano propicia preservar a função gonadal na pré-puberdade e de animais adultos pois o córtex ovariano, a parte do ovário que é criopreservada, é composto por numerosos folículos em vários estágios de desenvolvimento, corpos lúteos, assim como elementos do estroma, com densos agregados de fibroblastos (Junqueira e Carneiro, 2004). A criopreservação dessa população folicular, com o objetivo de desenvolvimento futuro *in vitro* ou *in vivo* é muito atraente para aumentar o rendimento de folículos maduros para produção de descendentes (Aerts et al., 2008).

Contudo, pela biologia do ovário, no que tange a criopreservação, o tecido cortical ovariano tem justamente o obstáculo de conter muitos tipos celulares diferentes, como as células do estroma, da granulosa, da teca, os próprios oócitos, os vasos sanguíneos e nervos essenciais para manter a função do ovário pós-transplantação (Hovatta, 2005). Folículos pré-antrais humanos foram isoladas e utilizadas com sucesso antes ou depois de criopreservadas em tecido ovariano, mantendo a capacidade de sobreviver e maturar *in vitro* (Vanacker, 2013).

Há vários estudos sobre criopreservação de tecido ovariano em animais, tais como os de Comizzoli et al. (2010, 2012) que exploraram protocolos específicos em diferentes espécies. Estes trabalhos só foram possíveis pelas parcerias com zoológicos, os quais permitiram a obtenção do material biológico para realização de estudos comparativos. Os trabalhos foram realizados da seguinte maneira: os Zoológicos enviavam os ovários inteiros em um recipiente mantido a 4°C para o laboratório onde o tecido ovariano era cortado em fragmentos de 1 a 2 mm^3. Por conseguinte, eram equilibrados em crioprotetor e depois preservados, utilizando diferentes métodos de congelamento. Os resultados demonstraram que a vitrificação

(especialmente em 15% de etilenoglicol + 15% de DMSO + 0,5 M de sacarose) foi superior ao congelamento lento, na preservação de folículos primordiais dentro do córtex ovariano de felídeos (adulto e pré-puberes), bem como de várias espécies de ungulados.

Em outro estudo, também com animais selvagens, foi possível a obtenção de oócitos de leoa, submetidos ao congelamento lento do córtex ovariano e xenotransplantes em camundongos imunossuprimidos. Os autores ressaltaram a importância de se pesquisar novos protocolos que visem tecnologias de reprodução assistida, para que, desta forma, ampliem-se as chances de salvar populações animais em risco de extinção (Wiedemann et al., 2012).

Estudos com criopreservação do tecido ovariano em gatas são encorajadores, mas a técnica ainda precisa de aprimoramento quanto aos protocolos de criopreservação, bem como as condições de alcançar a oogênese *in vitro* (Luvoni, 2006). Em estudo que avaliou o efeito de dois métodos de vitrificação (aberto- em superfície sólida, ou fechado – sem contato direto com o nitrogênio liquido) sobre a morfologia e funcionalidade de folículos pré-antrais contidos no tecido ovariano felino, concluiu-se que os protocolos de vitrificação devem associar os crioprotetores etilenoglicol e DMSO. Ademais, os autores reportaram que o sistema fechado de criopreservação não diminuiu as taxas de sobrevida do folículo primordial quando comparado com o aberto, mas promoveu à degeneração do desenvolvimento de folículos pré-antrais durante o cultivo celular (Brito et al., 2018).

Em outro estudo relacionado com a criopreservação de tecido ovariano de gatas domésticas, utilizou-se o congelamento lento com diferentes combinações de etilenoglicol (EG) e dimetilsulfóxido (DMSO): DMSO 1,5 M ou EG 1,5M ou DMSO 0,75M + EG 0,75M. Pós-descongelamento, as porcentagens de folículos morfologicamente normais identificadas por microscopia de luz, foram maiores no controle (94,45%) comparado aos grupos congelados (80,56% com EG; 78,7% com DMSO e 75,87% EG+DMSO). Já quando as caracteristicas morfológicas foram observadas pelo microscopio eletrônico de transmissão, o grupo que mostrou menor dano foi o criopreservado com DMSO. Assim, este crioprotetor foi melhor na criopreservação de tecido ovariano de gatas domésticas (Leonel et al., 2018).

A escolha do crioprotetor utilizado tanto na vitrificação quanto no congelamento lento, impacta nos resultados finais de viabilidade oócitária após o

descongelamento. Neste contexto, outro estudo teve como objetivo caracterizar o impacto da exposição do crioprotetor, quanto à temperatura e suplementação de sacarose, na vitrificação de tecido ovariano de gatas pré-puberes. Os fragmentos ovarianos foram expostos a 4°C ou temperatura ambiente e suplementado com 0 ou 0,5M de sacarose, seguido de vitrificação, para posteriormente ser descongelado e cultivado. As análises de viabilidade folicular foram realizadas por morfologia e transcrição de RNA global, mostraram que a temperatura a 4°C apresentou melhora tecidual, sem que a viabilidade fosse afetada. A suplementação da sacarose não teve efeito consistente, visto que aumentou a transcrição de RNA, mas piorou a morfologia oócitária (Mouttham e Comizzoli, 2016).

Posteriormente, à criopreservação e ao armazenamento, o tecido ovariano pode ser descongelado e cultivado *in vitro,* com o objetivo de verificar a qualidade dos folículos e células estromais. A taxa de viabilidade indica se é possível restaurar a função reprodutiva do animal (Seisenbayeva et al., 2019). Outra maneira de validar a funcionalidade do tecido ovariano pós-criopreservação é o transplante ovariano, que pode ser ortotópico ou heterotópico. No ortotópico o enxerto é colocado no local de origem (ovário), ou na região, perto do local de origem. No heterotópico o enxerto ovariano é colocado fora do ambiente natural como, por exemplo, em humanos, coloca-se no antebraço, parede abdominal, espaço subperitoneal e parede torácica (Demeestere et al., 2009). Há ainda a possibilidade de xenotransplante e, neste caso, o fragmento de ovário é implantado em um animal da espécie diferente do doador do tecido.

Os protocolos de vitrificação, congelamento lento e cultura de tecido ovariano ainda precisam ser melhorados (Mouttham e Comizzoli, 2016), assim como é patente a redução dos danos celulares e teciduais ocorridos durante o processo de criopreservação, tal como as reações oxidativas.

3. ANTIOXIDANTES

As espécies reativas de oxigênio (ERO’S) são geradas durante o metabolismo oxidativo mitocondrial. O estresse oxidativo refere-se ao desequilíbrio entre o excesso de oxidantes e a capacidade da célula de responder com um antioxidante (Ray et al., 2012). As espécies reativas de oxigênio realizam papel importante como

segundo mensageiro em várias cascatas de sinalização intracelular, visando manter a célula em homeostase. Em níveis mais altos, eles podem causar danos na biologia celular, até a perda de função e morte celular (Burton e Jauniaux, 2011). Antioxidantes neutralizam os efeitos das espécies reativas de oxigênio, assim, ajudam na prevenção de injúria celular, podem ser naturais ou sintéticos (Sindhi et al., 2013).

Os antioxidantes se dividem em dois grupos: os enzimáticos, compostos pelas enzimas produzidas no organismo, e os não enzimáticos, exógenos, fazendo parte deste grupo às vitaminas e outras substâncias como os flavonoides, licopeno e bilirrubina (Vasconcelos et al., 2014). Uma substância que vem sendo utilizada como antioxidante em diversas pesquisas é a taurina, um aminoácido não essencial, derivada da cisteína. A taurina (ácido 2-aminoetanossulfônico) compreende até 0,1% do peso corporal de seres humanos e é encontrada livre em grande quantidade nas células (Huxtable,1992).

O uso da taurina como antioxidante é possível pela presença de uma molécula de ácido sulfônico em sua estrutura química, a qual promove a conversão do íon cloro e do ácido hipocloroso, substâncias consideradas altamente citotóxicas, em cloramina, que é relativamente estável (Tappaz, 2004; Zhang et al., 2004; Sun et al., 2012). Ademais, a hipotaurina, um precursor da taurina, tem a capacidade de inibir a peroxidação por atuar como carreador do radical hidroxila (OH-) e inibir a auto-oxidação de íons ferro (Fe2+) (Tadolini et al., 1995).

Pesquisas com felinos, utilizando taurina e/ou hipotaurina como antioxidantes são instigantes, visto que esta família necessita fisiologicamente de maiores quantidades deste aminoácido, comparada às demais. A família felídea necessita da ingestão de taurina na alimentação, porque ela tem funções extremamente importantes no organismo, tais como: visão (células fotorreceptoras), audição, reprodução, crescimento, emulsificação de gorduras e conjugação com ácidos biliares, além de atuar na musculatura esquelética, na preservação das funções cardíacas e vasculares e na resposta imune (Hora e Hagiwara, 2010).

A taurina está presente em alta concentração nos fluídos do sistema reprodutivo e também nos primeiros dias de vida do embrião, na fase de pré-implantação em coelhos e ratos (Schultz et al.,1981), enquanto a hipotaurina é secretada pelas células do oviduto (Guerin et al.,1995). Em suínos, um estudo que

examinou os efeitos da adição de glutamina e hipotaurina ao meio de cultivo *in vitro* sobre o estresse oxidativo intracelular e os danos ao DNA de embriões, concluiu que a suplementação durante o cultivo embrionário, do dia 2 ao dia 3 no estágio de blastocisto, melhorou a capacidade de desenvolvimento do embrião. Presume-se que a melhora se deva à diminuição do acúmulo de H_2O_2, prevenindo os danos ao DNA e protegendo os embriões do estresse oxidativo (Suzuki et al., 2007).

A taurina e hipotaurina, também foram utilizadas como antioxidante durante a vitrificação de espermatozoides humanos. No estudo em que foi realizada vitrificação de sêmen utilizando variadas concentrações de taurina e hipotaurina, foram avaliados parâmetros de ligação do ácido hialurônico, peroxidação lipídica e reação do acrossoma (Seify et al., 2019). Os autores concluiram que tanto a taurina quanto a hipotaurina, especialmente 50mM de hipotaurina, são capazes de reduzir os criodanos na morfologia, acrossoma e nas ligações de ácido hialurônico, porém não apresentaram ação protetora na expressão de proteínas do choque térmico (Seify et al.,2019).

A hipotaurina foi utilizada também no meio de fertilização *in vitro* (FIV) de bovinos, com o intuito de atingir taxas estáveis de fertilização e desenvolvimento embrionário até o estágio de blastocisto, sem a necessidade de selecionar touro ou otimizar a concentração espermática adicionada ao meio de FIV (Knag et al., 2015). Para tal, os autores examinaram os efeitos de uma mistura de PHE (D-penicilamina 20 µM, hipotaurina 10 µM e Epinefrina 1 µM) com teofilina (2,5 mM) nas diferentes concentrações espermáticas, 1, 2 ou 5 × 10^6 células / mL. Observaram a fertilização, clivagem e desenvolvimento embrionário até blastocisto. Os pesquisadores notaram que a mistura PHE e teofilina acelerou sinergicamente a motilidade e a penetração de espermatozoides em oócitos bovinos, sendo que o melhor resultado foi obtido na concentração de 2 x 10^6 /mL (Kang et al., 2015).

Em vista do exposto e, considerando que a hipotaurina é encontrada no sistema reprodutor e tem ação antioxidante, aventamos que a sua adição aos meios de transporte de ovários, mantidos a 4°C, interfere positivamente na viabilidade destes, quando submetidos à criopreservação. Baseando-se na literatura consultada, este é o primeiro trabalho utilizando a suplementação de hipotaurina ao meio de transporte.

4. REFERÊNCIAS BIBLIOGRÁFICAS

Aerts JM, De Clercq JB, Andries S, Leroy JL, Van Aelst S, Bols PE (2008) Follicle survival and growth to antral stages in short-term murine ovarian cortical transplants after Cryologic solid surface vitrification or slow-rate freezing. **Cryobiology** 57(2):163-169.

Agarwal A, Gupta S, Sharma RK. (2005) Role of oxidative stress in female reproduction. **Reproduction Biology Endocrinology**, 3: 28.

Apparicio M, Ferreira CR, Tata A, Santos, VG., Alves AE, Mostachio GQ, Pires-Butler EA, Motheo TF, Padilha LC, Pilau EJ, Gozzo FC, Eberlin MN, Lo turco EG, Luvoni, GC, Vicente WRR (2012). Chemical Composition of Lipids Present in Cat and Dog Oocyte by Matrix-Assisted Desorption Ionization Mass Spectrometry (MALDI- MS). **Reproduction in Domestic Animals**, 47: 113 – 117.

Armitage W. Cryopreservation of animal cells (1987). **Symposia of the Society Experimental Biology**; 41:379-393.

Bakhach, J.The cryopreservation of composite tissues: principles and recent advancement on cryopreservation of different type of tissues (2009). **Organogenesis**, n.3, 5: 119- 126.

Bilodeau JF, Blanchette S, Gagnon C, Sirard MA (2001) Thiols prevent H2O2 - mediated loss of sperm motility in cryopreserved bull semen. **Theriogenology**, 56: 275–86.

Burton GJ & Jauniaux E, (2011). Oxidative stress **Best Practice e Research: Clinical Obstetrics e Gynaecology**. 25(3): 287–299 Doi: 10.1016/j.bpobgyn.2010.10.016

Brito DCC, Domingues SFS, Rodrigues APR, Maside C, Lunardi FO, WuX, Figueiredo JR, Pieczarka JC, Santos RR (2018). Cryopreservation of domestic cat (Felis catus) ovarian tissue: Comparison of two vitrification methods. **Theriogenology** 111:69-77. https://doi.org/10.1016/j.theriogenology.2018.01.015

Camargos MGRS, Rodrigues JK, Lobach V N, El Cury-Silva, T, Nunes M EG, Camargos AF, Reis F M (2019). Human oocyte morphometry before and after cryopreservation: A prospective cohort study **Cryobiology** 88: 81-86.

Cocchia N, Ciani F, Russo M, Rass Rel, Rosapane I, Avallone L, Tortora G, Lorizio R (2010). Immature cat oocyte vitrification in open pulled straws (OPSs) using a cryoprotectant mixture. **Cryobiology** 60: 229-234.

Cocchia N, Corteggio A, Altamura G, Tafuri S, Rea S, Rosapane I, Sica A, Landolfi F, Ciani F *(2015) .*The effects of superoxide dismutase addition to the transport medium on cumulus-oocyte complex apoptosis and ivf outcome in cats (felis catus).**Reproductive Biology***,* n., 16 ; 15: 56-6.

Comizzoli P, Songsasen N, Wildt DE. **(**2010**)** Protecting and extending fertility for females of wild and endangered mammals. **Cancer Research and Treatment**, 156:87.

Comizzoli P, Songsasen N, Hagedorn M, Wildt DE. (2012) Comparative cryobiological traits and requirements for gametes and gonadal tissues collected from wildlife species. **Theriogenology**, 78:1666–1681.

Comizzoli P e Wildt DE (2012). On the horizon for fertility preservation in domestic and wild carnivores. **Reproduction Domestic Animals**, 47:261–265.

Demeestere I, Simon P, Emiliani S, Delbaere A, Englert Y. (2009). Orthotopic and heterotopic ovarian tissue transplantation. **Human Reproduction Update**; 15:649-665.

Dirzo R, Young HS, Galetti M, Ceballos G, Isaac NJB, Collen B (2014) Defaunation in the Anthropocene. **Science**, 345: 401-406. DOI: 10.1126/science.1251817

Guerin P, Menezo Y (1995) Hypotaurine and taurine in gamete and embryo environments: de novo synthesis via the cysteine sulfinic acid pathway in oviduct cells. **Zygote**, 3: 333 - 43.

Hora AS & Hagiwara MK (2010) A importância dos aminoácidos na nutrição dos gatos domésticos. **Clínica Veterinária**, São Paulo, n. 84, 15: 30-42.

Hovatta O (2005) Methods for cryopreservation of human ovarian tissue. **Reproductive BioMedicine Online**, 10: 729-734.

Huxtable RJ (1992). Physiological actions of taurine. **Physiological Reviews**, 72, 101-163

Jang TH, Park SC, Yang JH, Kim JY, Seok JH, Park US, Choi CW, Lee SR, Han J (2017). Cryopreservation and its clinical applications, **Integrative Medicine Research** 6: 12–18.

Jewgenow K, Wiedemann C, Bertelsen MF, Ringleb J. (2011).Cryopreservation of mammalian ovaries and oocytes. **International Zoo Yearbook** 45:124–132. doi:10.1111/J.1748-1090.2010.00124.X

Junqueira, LC & Carneiro, J. (2004) **Histologia Básica**. Ed. Guanabara Coogan, p.433-440.

Kang SS, Koyama K, Huang W, Yang Y, Yanagawa Y, Takahashi Y, Nagano M. (2015) Addition of D-penicillamine, hypotaurine, and epinephrine (PHE) mixture to IVF medium maintains motility and longevity of bovine sperm and enhances stable production of blastocysts in vitro **Journal of Reproduction and Development** ;61(2):99-105. doi: 10.1262/jrd.2014-112.

Kuwayama M, Vajta G, Ieda S, Kato O. (2005) Comparison of open and closed methods for vitrification of human embryos and elimination of potential contamination. **Reproductive Biomedicine Online**, n.5, 11: 608-614.

Ledda S, Leoni G, Bogliolo L, Naitana S. (2001). Oocyte cryopreservation and ovarian tissue banking. **Theriogenology**, 55: 1359-1371.

Leibo SP (1977) Fundamental cryobilogy of mouse ova and embryos. In: Freezing of Mammalian embryos. Ciba Foundation Symposium, Ed. **Elsevier**, 52, p.69-92.

Leonel ECR, Vilela JMV, Carrilho D de J, Lucci CM (2018). Cat ovarian follicle ultrastructure after cryopreservation with ethylene glycol and dimethyl sulfoxide. **Cryobiology** 83: 9-14

Luciano AM, Chigioni S, Lodde V, Franciosi F, Luvoni GC, Modina SC. (2009). Effect of different cryopreservation protocols on cytoskeleton and gap junction mediated communication integrity in feline germinal vesicle stage oocytes. **Cryobiology** 59: 90–95

Luvoni, GC e Pellizzari, P. (2000) Embryo development in vitro of cat oocytes cryopreserved at different maturation stages. **Theriogenology**, 53:1529-1540.

Luvoni, GC (2000) Current progress on assisted reproduction in dogs and cats: in vitro embryo production. **Reproduction, Nutrition, Development**, 40:505–512.

Luvoni GC (2006). Gamete cryopreservation in the domestic cat. **Theriogenology** 66:101–111.

Luvoni GC, Tessaro I, Apparicio M, Ruggeri E, Luciano AM, Modina SC. (2012) Effect of Vitrification of Feline Ovarian Cortex on Follicular and Oocyte Quality and Competence. **Reproduction in Domestic Animals**, 47: 385-391.

Mazur P. (1970). Cryobiology: the freezing of biological systems. **Science**. 168:939–949.

Mouttham L e Comizzoli P (2016). The preservation of vital functions in cat ovarian tissues during vitrification depends more on the temperature of the cryoprotectant exposure than on the sucrose supplementation. **Cryobiology** 73(2):187-95. doi: 10.1016/j.cryobiol.2016.07.013

Papas AM. (1999) Determinants of antioxidant status in humans. In Antioxidant status, Diet, Nutrition, and Health (edted by Papas, A.M.). Washington: **CRC Press**, p. 24-30.

Parks JE (1997). Hypothermia and Mammalian Gametes . **Reproductive Tissue Banking Scientific Principles**, 229-261.

Pereira RM & Marques CC. (2008) Animal oocyte and embryo cryopreservation **Cell Tissue Banking** 9: 267– 277.

Pope CE, Gómez MC, Dresser BL (2006). In vitro production and transfer of cat embryos in the 21st century. **Theriogenology** 66: 59–71.

Pope CE, Gómeza MC, Kagawab N, Kuwayamac M, Leiboa SP, Dressera BL (2012) In vivo survival of domestic cat oocytes after vitrification, intracytoplasmic sperm injection and embryo transfer. **Theriogenology**, 77: 531- 538.

Rall WF & Fahy GM. (1985) Ice-free cryopreservation of mouse embryos at -196 degrees C by vitrification. **Nature** 313: 573-5.

Rao BS, Mahesh YU, Suman K, Charan KV, Rao KR (2015) Meiotic maturation of oocytes recovered from the ovaries of Indian big cats at postmortem. **In Vitro Cellular e Developmental Biology-Animal**, 51: 19. doi:10.1007/s11626-014-9802-x

Ray PD, Huang BW, Tsuji Y (2012) Reactive oxygen species (ROS) homeostasis and redox regulation in cellular signaling. **Cell Signaling**. 24(5): 981–990. doi:10.1016/j.cellsig.2012.01.008

Santos RR, Amorim C, Cecconi S, Fassbender M, Imhof M, Lornage J, Paris M, Schoenfeldt V, Martinez-madrid B. (2010) Cryopreservation of ovarian tissue: an emerging technology for female germline preservation of endangered species and breeds. **Animal Reproduction Science**, 122: 151–163.

Seify M, Zarabadipour M, Ghaleno L R, Alizadeh A, Rezazadeh Valojerdi M. (2019). The anti-oxidant roles of Taurine and Hypotaurine on acrosome integrity, HBA and HSPA2 of the human sperm during vitrification and post warming in two different temperature. **Cryobiology** 90: 89-95. doi:10.1016/j.cryobiol.2019.07.004

Sindhi V, Gupta V, Sharma K, Bhatnagar S, Kumari R, Dhaka N. (2013) Potential applications of antioxidants - A review. **Journal of pharmacy research** 7:828-835.

Seisenbayeva AS, Isachenko V, Assanova YA, Du XX, Toishybek DY, Toishibekov YM (2019). Optimization of medium for *in vitro* culture of sheep ovarian tissue. **Small Ruminant Research** 171:82-86.

Shaw JM, Oranratnachai A, Trounson AO (2000) Fundamental cryobiology of mammalian oocytes and ovarian tissue. **Theriogenology,** 53:59-72

Shultz GA, Kaye PL, McKay DJ, Johnson MH (1981). Endogenous amino acid pool sizes in mouse eggs and preimplantation embryos. **Journal of Reproduction and Fertility**, 61:387-93

Swanson WF (2003). Research in Nondomestic Species: Experiences in Reproductive Physiology Research for Conservation of Endangered Felids. **Journal Institute for Laboratory Animal Research**, 44:307-16

Songsasen N & Wildt DE (2007) Oocyte biology and challenges in developing in vitro maturation systems in the domestic dog. **Animal Reproduction Science**, 9:2–22.

Sun M, Qian F, Shen W, Tian C, Hao J, Sun L, Liu J (2012). Mitochondrial nutrients stimulate performance and mitochondrial biogenesis in exhaustively exercised rats. **Scandinavian Journal of Medicine e Science in Sports**. 22(6):764-75.

Suzuki C, Yoshioka K, Sakatani M, Takahashi M (2007). Glutamine and hypotaurine improves intracellulat oxidative status and in vitro development of porcine preimplantation embryos. **Zygote**, 15(4):317-324. Doi: 10.1017/S0967199407004273

Shaw JM, Cox SL, Trounson AO; Jenkin G (2000). Evaluation of the long-term function of cryopreserved ovarian grafts in the mouse, implications for human applications. **Molecular and Cellular Endocrinology**. 161: 103-110

Tadolini T, Pintus G, Pinna GG, Bennardini F, Franconi F (1995) Effects of taurine and hypotaurine on lipid peroxidation. **Biochemical and Biophysical Research Communications**, n. 3, 232:820-826.

Tappaz ML (2004) Taurine Biosynthetic Enzimes and Taurine Transporter: Molecular Identification ans Regulations. **Journal of Neurochemistry**. 29: 83-96.

Tharasanit T, Manee-In S, Buarpung S, Chatdarong K, Lohachit C, Techakumphu M (2011) Successful pregnancy following transfer of feline embryos derived from vitrified immature cat oocytes using “stepwise” cryoprotectant exposure technique. **Theriogenology**; 76:1442–9.

Tharasanit T, Buarpung S, Manee-in S, Thongkittidilok C, Tiptanavattana N, Comizzoli P, Techakumphu M (2012). Birth of kittens after the transfer of frozen–thawed embryos produced by Intracytoplasmic Sperm Injection with spermatozoa collected from cryopreserved testicular tissue. **Reproduction Domestic Animal**, 4 (6):305–308.

Vasconcelosa TBde, Cardoso ARNR, Josinoc JB, Macenad RHM, Bastos VPD (2014). Radicais Livres e Antioxidantes: Proteção ou Perigo? **UNOPAR Cientifica Ciências Biologicas e da Saúde** 16(3):213-9.

Vanacker J, Luyckx V, Amorim C, Dolmans M-M, Langendonckt A Van, Donnez J, Camboni A (2013). Should we isolate human preantral follicles before or after cryopreservation of ovarian tissue? **Fertility and sterility**, 99: 1363-1368.

Waimey KE, Duncan FE, Su HI, Smith K, Wallach H, Jona K, Coutifaris C, Gracia CR, Shea LD, Brannigan RE, Chang J, Zelinski MB, Stouffer RL, Taylor RL, Woodruff TK. (2013) Future Directions in Oncofertility and Fertility Preservation: a report from the 2011 **Oncofertility Consortium Conference. Journal of Adolescent and Young Adult Oncology,** 2: 25–30.

Wiedemann C, Hribal R, Ringleb J, Bertelsen MF, Rasmusen K, Andersen CY, Kristensen SG, Jewgenow K (2012) Preservation of Primordial Follicles from Lions by Slow Freezing and Xenotransplantation of Ovarian Cortex into an Immunodeficient Mouse. **Reproduction in Domestic Animals**, 47:300–304.

Wildt DE, Comizzoli P, Pukazhenthi B, Songsasen N. (2010) Lessons from biodiversity–the value of nontraditional species to advance reproductive science, conservation, and human health. **Molecular Reproduction Development**, 77:397-409.

Zhang M, Izumi I, Kagamimori S, Sokejima S, Yamagami T, Liu Z, QI, B. (2004) Role of taurine supplementation to prevent exercise-induced oxidative stress in healthy young men. **Amino Acids**, 26: 203-207.

CAPÍTULO 2 - UMA ALTERNATIVA AO CONGELAMENTO LENTO AUTOMATIZADO

Mariana R. Tavares, Carolina B. M. L. Felippo, Beatrice I. Macente, Nicoli A. L. Stábile, Maricy Apparício, Georgia Magalhães, Carlos Eduardo Fonseca-Alves, Ricardo Furtado, Gilson H. Toniollo

Resumo O objetivo do presente estudo foi investigar se um método alternativo ao congelamento lento, sem a utilização de máquina congeladora, possui a mesma, ou melhor, eficiência na criopreservação de tecido ovariano. Para isto, foram recolhidos ovários de 80 gatas, de diversas raças, por ovariectomia eletiva. Os ovários foram transportados para o laboratório, seccionados em tamanho 7 mm x 3 mm x 3 mm e distribuídos aleatoriamente nos seguintes grupos: congelamento lento alternativo, congelamento lento automatizado e controle dos respectivos grupos citados. Os fragmentos foram aquecidos e processados para análise histológica em hematoxilina eosina e imunohistoquímica para caspase-3 clivada. Tanto a análise morfológica dos foliculos, realizada pela leitura das lâminas histológicas, quanto as leituras de imuno-histoquímica revelaram que, em relação ao tipo de congelamento lento alternativo ou automatizado, apresentaram diferença significativamente do controle ($p<0,05$), contudo os métodos não diferiram entre si. Esses achados indicam que o uso da técnica do congelamento lento descrita no estudo mostrou-se funcional para o congelamento de tecido ovariano de gatas.

Palavras-chave: tecido ovariano, criopreservação, ovário, apoptose, caspase

---

Este Capítulo está nas normas da revista Reproduction in Domestic Animals

Introdução

Nas últimas décadas ocorreram avanços relevantes na preservação da fertilidade de humanos, particularmente para pacientes com câncer, nos quais as terapias químicas ou de radiação ameaçam a reprodução (Waimey et al. 2013). Técnicas que visam à manipulação das gônadas são estimulantes porque tanto os ovários quanto os testículos possuem grande diversidade biológica inexplorada, particularmente, os gametas imaturos que ainda não entraram no ciclo reprodutivo. O potencial deste grande número de oócitos e espermatozóides existentes prematuros e aprisionados nas gônadas, estimulam o crescimento das pesquisas em reprodução (Comizzoli et al. 2010; Jewgenow et al. 2011), existindo uma maior diversidade em humanos e nas mais variadas espécies animais.

A criopreservação é uma biotecnologia amplamente utilizada em estudos da reprodução animal, pois possibilita a conservação de material genético para uso futuro. A proximidade filogenética dos felídeos selvagens com o gato doméstico possibilita utilizar o último como modelo experimental em estudos de reprodução felina (Swanson, 2003), o que corrobora com o esforço pela preservação de felinos em risco de extinção, os quais compreendem a maioria das espécies da família F*elídea,* de acordo com lista vermelha de extinção (IUCN, 2019).

A criopreservação de oócitos e tecido ovariano, aliada às biotécnicas reprodutivas, aumentam as possibilidades a serem exploradas. Há várias técnicas de congelação, sendo as mais comuns a vitrificação e o congelamento lento. Na vitrificação ocorre resfriamento ultra-rápido da solução e a subsequente formação de estado vítreo dentro e fora da célula (Santos et al., 2010). No congelamento lento, a temperatura é gradativamente diminuída e a água do meio extracelular cristaliza-se,

o que aumenta a concentração de solutos fora da célula e atrai a água do meio intracelular (Leibo, 1977). Neste método de congelamento, baixas concentrações de crioprotetores são suficientes para congelamento eficiente (Shaw et al., 2000), o que é benéfico, visto que os crioprotetores são tóxicos.

O processo de congelamento lento requer um congelador automatizado programável para o resfriamento. No entanto, o uso de dispositivos de congelamento com taxa controlada geralmente não são disponíveis a campo, dificultando, por exemplo, quando animais em extinção são encontrados mortos, pois o transporte dos ovários para laboratórios especializados pode resultar em degeneração celular por conta da hipóxia causada pelo atraso entre a morte e a criopreservação do tecido ovariano. Assim, alternativas para criopreservação em condições de campo precisam ser facilmente disponibilizadas (Santos et al., 2010).

Utilizando a técnica de congelamento lento, os folículos ovarianos podem ser preservados isolados *ex-situ* ou no tecido ovariano, *in-situ*. A criopreservação do tecido ovariano permite a preservação de um grande número de folículos primordiais, possibilitando não apenas restaurar a fertilidade espontânea, mas também a função endócrina após o transplante. Outra vantagem da criopreservação do tecido ovariano é que não requer estimulação ovariana prévia, podendo preserva a fertilidade de indivíduos pré-puberes (Oktay e Oktem, 2009). Por outro lado, quando se faz a criopreservação de tecido ováriano tem-se o obstáculo de conter muitos tipos celulares, como as células do estroma, da granulosa, da teca, os próprios oócitos, vasos sanguíneos e nervos essenciais para manter a função do ovário pós-transplantação (Hovatta, 2005), o que necessita maior aprimoramento do processo de criopreservação, de modo a manter todos os diferentes tipos celulares viáveis.

Com o objetivo de contribuir para o conhecimento da criopreservação do tecido gonadal felino, buscando uma alternativa no modo de congelamento lento, sem o uso do congelador automático, avaliou-se integridade morfológica e intensidade de apoptose de folículos inclusos no tecido ovariano após a criopreservação alternativa comparada com a criopreservação controlada tradicional. Para isto, foram observadas alterações histomorfológicas ocorridas nos tecidos congelados lentamente nos dois modos, comparados-os entre si e os frescos; e identificou-se o número de células apoptóticas, por meio da imuno-histoquímica, utilizando a caspase-3 clivada, a qual pode auxiliar na identificação de alterações estruturais precoces nos folículos, não detectáveis nas análises histológicas convencionais, como relatado anteriormente (Tavares et al., 2017).

2. Material e métodos

O estudo teve aprovação do Comite de Etica da Universidade Estadual Paulista (protocolo número 1803/17).

2.1 Tratamentos

Em cada grupo experimental, fez-se uma pré-seleção dos ovários colheitados e, quando estes apresentavam corpo lúteo, hemorragia e cisto folicular eram descartados. Os grupos experimentais eram compostos de 20 fragmentos cada. Os ovários obtidos das gatas domésticas foram seccionados na dimensão de 7 mm × 3 mm × 3 mm (63 mm^3) em lupa milimetrada e alocados em grupos: controle (fragmentos de tecido ovariano não submetido à criopreservação), congelamento lento alternativo e congelamento lento automatizado. Todos os

fragmentos do cortex ovariano, tanto frescos quanto descongelados, foram fixados em solução de formalina 10% tamponada e encaminhados à rotina histológica: secçionados seriadas de 5 µm (hematoxilina e eosina) e para imuno-histoquímica (porcentagem de células apoptóticas detectadas com caspase 3 clivada e intensidade da coloração).

Gatas domésticas (n=80) entre 1 e 7 anos de idade, com peso corporal hábil à reprodução (2,8 a 5,4 Kg), de diferentes raças e com desconhecimento do estágio do ciclo estral, foram incluídas neste estudo. Os animais foram submetidos à ovariectomia de rotina no Hospital Veterinário “Governador Laudo Natel” da Universidade Estadual Paulista (UNESP), câmpus de Jaboticabal, após serem considerados clinicamente saudáveis.

Os ovários (n=160) colhidos foram colocados em solução PBS-PVA (suplementada com penicilina 100 µg/mL e estreptomicina 100 µg/mL) e transportados para o laboratório em temperatura ambiente, em um tempo não superior a 3 horas. No laboratório, os ovários foram transferidos para placas de Petri, os quais foram seccionados ao meio e, na sequência, separou-se o córtex da medula utilizando uma lâmina de bisturi. O córtex ovariano foi seccionado em fragmentos de 7 mm × 3 mm × 3 mm (63 mm^3) de comprimento, espessura e largura, respectivamente. Então, os fragmentos foram aleatoriamente designados para o grupo controle, grupo de congelamento lento alternativo ou congelamento lento automatizado.

2.2 Congelação Lenta e Descongelamento

Os fragmentos de tecido ovariano, independente do modo como foram criopreservados, foram inseridos em criotubos contendo 125µl do meio de congelamento composto por 45% de meio MEM (earle) sem glutamina, com bicarbonato de sódio e antibiótico (especial Vitrocell® - referência M2279), suplementado com 45% de soro fetal bovino (SFB) (Vitrocell®) e 10% de dimetil sufóxido (DMSO) (D4540 Sigma -Aldrich®).

O congelamento pelo método lento alternativo foi realizado da seguinte maneira: os criotubos, Cornig de 1 mL, contendo os fragmentos com o meio de cultivo foram alocados em uma caixa de armazenamento de microtubos Heathrow Scientific ™ de dimensão 33,6 cm X 9,5 cm X 7,3cm sendo comprimento , largura e altura, respectivamente. A caixa de armazenamento foi colocada por duas horas em refrigerador doméstico, à temperatura de 4ºC, seguida por mais duas horas em freezer, a temperatura de -18ºC. Na sequência, os criotubos foram colocados por dez minutos em vapor de nitrogênio e então foram mergulhados em nitrogênio líquido, estocados em botijão criogênico a -196º C até o descongelamento.

No congelamento lento por congelador automático, método controlado, foi utilizada a máquina Cryogen da empresa Neovet®. Para alocar os criotubos foi realizada uma adaptação no encaixe dos criotubos por meio de uma grade de metal confeccionada paratal. Todo o ciclo foi realizado com controle da curva de congelamento segundo Lima et al. (2006), isto é, resfriamento de 2°C/min até -7°C, quando foi realizado o seeding, realizado mergulhando o critubo diretamente no nitrogênio, seguido de resfriamento na taxa de - 0.3° C/min até atingir -33°C e então as amostras em criotubo colocadas diretamente em nitrogênio líquido.

No descongelamento, os criotubos foram expostos à temperatura ambiente por 2 minutos, e depois colocados em banho maria a 38°C por 2 minutos. Ato contínuo, os fragmentos foram lavados repetidamente em meio MEM (earle) sem glutamina, com bicarbonato de sódio e antibiótico (especial Vitrocell® - referência M2279) aquecido a 38°C, antes de serem submetidos à avaliação.

2.3 Avaliação histológica

Os fragmentos de tecido ovariano (congelados lentamente pelos diferentes métodos e controles), foram fixados em solução de formalina a 10% por 24 horas, desidratados em série graduada de etanol (50%, 60%, 70%, 80%), clarificados com xilol, embebidos em parafina histológica e seccionados em 5 µm. As seções foram montadas em uma lâmina de vidro, coradas com hematoxilina e eosina (HE) e avaliadas em microscópio de luz (aumento de 100 e 400X).

Foram analisadas 80 lâminas, sendo 40 controles, 20 congelação lenta alternativa e 20 congelação lenta automatizada. Os folículos foram classificados em primordial, primário e antral de acordo com Bacha e Bacha (2000). De cada fragmento ovariano, contou-se 100 folículos primordiais, todos os folículos primários e antrais. Estes foram classificados em íntegros ou degenerados, baseados nas alterações morfológicas, sendo considerado degenerado quando apresentava desprendimento da membrana basal, núcleo picnótico e vacuolização (Figura1).

2.4 Imuno-histoquímica para avaliar caspase-3

Os fragmentos dos grupos criopreservados e do controle foram avaliados quanto à atividade da caspase-3, que é um mediador do processo de apoptose.

Foram analisadas 80 lâminas, sendo 40 controle, 20 do grupo congelação lenta e 20 congelação lenta automatizada. As seções de tecido foram montadas em lâminas com carga positiva (StarFrost Knittel®, Alemanha), desparafinada em xilol e reidratada em etanol. A recuperação antigênica foi realizada com tampão citrato (pH 6,0) em panela de pressão (Pascal®, Dako, Carpinteria, CA, EUA). As amostras foram tratadas com peróxido de hidrogênio a 8% recém preparado (código: 2081, Dinamica, Diadema, Brasil) em metanol (código: 956, Dinamica, Diadema, Brasil), por 10 min e posteriormente lavadas em solução salina tamponada. As lâminas foram incubadas com anticorpo primário anti-caspase 3 (Cell signaling®, Massachusetts, EUA) na diluição 1:300, “overnight”.

Após o período de incubação, um sistema baseado em polímero peroxidase (código: K4061, Envision, Dako, Carpinteria, CA, EUA) foi subsequentemente aplicado como anticorpo secundário, tetracloridrato de 3'-diaminobenzidina (código: K3468, DAB, Dako, Carpinteria, CA, EUA) foi utilizado como cromógeno por 5 min, seguido pela contracoloração de hematoxilina de Harris (código: 2072, Dinamica, Diadema, Brasil).

As análises da caspase foram realizadas pelas observações individuais dos folículos primordiais, primários e antrais com classificação por meio de escore para porcentagem de células do cumulus marcadas e intensidade da marcação. Para a quantidade de células marcadas, o escore adotado foi: 0- para folículos não marcados; I- para marcação de 1-25% dos folículos; II- para marcação de 25-50% dos folículos; III- para marcação de 50-75% dos folículos e IV- para marcação de mais de 75% dos folículos (Annunziata et al. 2009, modificado). Quanto à intensidade de marcação foi dado o score de 0- não marcado, I- marcação fraca, II- marcação moderada e III- marcação forte (Figura 2).

2.5 Análise estatística

Dos dados obtidos, o número de folículos foi transformado em porcentagem de folículos íntegros e analisados pelo método de ANOVA. As médias foram comparadas pelo teste de Tukey, com o cálculo da diferença mínima significativa para α = 0,05. Para análise de caspase, os escores de células coradas foram multiplicados pelos escores de intensidade para cada parâmetro analisado, e os mesmos foram analisados estatisticamente pelo teste de Friedman para experimentos inteiramente aleatorizados. As médias de tratamentos foram comparadas pelo teste de Newman-Keuls, com o cálculo da diferença mínima significativa para α = 0,05. Para análise estatística *outliers* foram removidos pelo teste de ROUT Q=1%.

3. Resultados:

O presente estudo foi caracterizado para avaliar se um novo método de congelamento lento sem a utilização de maquinário tem a mesma eficácia que o congelamento lento tradicional, controlado, quanto, à preservação da morfologia folicular e taxas de apoptose. Nosso estudo apontou que a morfologia folicular é alterada de maneira similar nos métodos de criopreservação testados.

Na avaliação histológica, a análise da morfometria dos folículos, classificando-os em íntegros e degenerados, comparando os métodos de congelamento, observou-se que ambos diferem significativamente do controle ($p<0,05$). Nossas investigações foram realizadas em três classes foliculares distintas: folículo primordial, folículo primário e folículo antral as quais mostraram integridade folicular

de pós-aquecimento de 60, 60 e 80% respectivamente. Contudo, os métodos não diferem entre si (Figura 3). Na avaliação da caspase, marcando a apoptose folicular, em relação ao método de congelamento lento alternativo e controlado não foram observadas diferenças entre os métodos e nem o controle (Figura 4).

4. Discussão

Por observação pode-se notar que taxas similares foram encontradas em um estudo de Lima et al. (2006), que alcançaram um total de 58% de integridade folicular em folículos pré-antrais (folículos primordial, primário e secundário) em tecido ovariano de gatas domésticas em congelamento lento controlado. Borges et al. (2009) conseguiram taxas que variaram de 45-80% de folículos pré-antrais (primordial, primário e secundário) integros após o descongelamento em tecido ovariano de suíno criopreservado pelo método lento, ainda semelhante às nossas taxas. Embora os trabalhos citados corroborem com nossos resultados mostrando a eficiência da congelação alternativa avaliada, nossa pesquisa tem o diferencial metodológico, com análise individual dos folículos primordiais, primário e antral.

Como os fragmentos ovarianos foram colhidos de gatas sem o conhecimento da fase do ciclo estral é natural que haja número menor de folículos primários e antrais, como foi demostrado, por exemplo, por Carrijo et al. (2010), que encontraram 87% de folículos primordiais e 10,4% de folículos primários na composição do ovário de gata, sem conhecimento do ciclo estral.

Em relação à caspase não foram observadas diferenças entre os métodos de congelamento analisados e nem com o controle. A caspase-3, utilizada em nossos estudo, é a responsável pela maioria dos efeitos celulares deletérios da

apoptose (Zimmermann e Green, 2001). Deste modo, ela se mostra como eficiente marcador apoptótico, além da sua especificidade em tecido felino ter sido anteriormente comprovada pelo nosso grupo de pesquisa (Gorricho et al., 2018).

A marcação da caspase baseou-se na porcentagem de células marcadas e intensidade da marcação. Quanto menos marcada a lâmina, menos células em apoptose e menor o escore. Embora se tenha diferença entre o controle e os grupos da criopreservação, é visto que os folículos primordiais apresentam escore menor. A melhor qualidade dos folículos primordiais deve-se ao fato deles possuírem maior resistência à criotoxicidade, em comparação às outras classes foliculares (Oktay et al, 1997; Oktay et al, 2000), porque possuem metabolismo reduzido, não tem zona pelúcida e, devido ao seu menor tamanho, o que facilita a penetração dos crioprotetores (Oktay et al, 1998).

Mesmo no grupo controle, sem criopreservação, existe a marcação da caspase inerente aos processos naturais de morte celular, como pode ser notado nos resultados. Naturalmente, ocorre processo de atresia folicular, caracterizada pela apoptose folicular, durante o ciclo estral, pois o organismo elimina as células que não terão mais função (Robbins et al., 2004).

Pesquisas com criopreservação pelo método de congelamento lento, com fragmentos de córtex ovariano, foram anteriormente realizadas em mulheres por Newton et al. (1996), em gatas domésticas (Lima et al., 2006), camundongas (Kagawa, 2007), porcas (Borges et al., 2009), utilizando-se congelador automático. A principal desvantagem do congelamento lento é a necessidade de um sistema programável, automatizado que geralmente não está disponível em situação a campo (Jewgenow et al., 2011). Este problema pode ser resolvido utilizando-se o método de congelamento proposto no referente estudo, o qual necessita apenas de

um refrigerador doméstico e nitrogênio líquido, podendo ser uma ferramenta para criopreservação de tecido ovariano de felinos selvagens encontrados *post mortem*, em locais de díficil acesso a centros de pesquisa.

O método validado no estudo foi capaz de superar os obstáculos da criopreservação do tecido ovariano, que é mais complexo que a dos gametas e embriões, por exigir a preservação de vários tipos celulares com volumes de água e permeabilidade diferentes (Gook e Edgar, 2018). Mais pesquisas podem ser realizadas para o aprimoramento da técnica, haja vista o método de congelamento lento requer adaptação da curva de refrigeração para cada espécie (Jewgenow et al., 2011). É possivel que se possa melhorar a integridade folicular mudando o tipo de crioprotetor, sendo os mais utilizados o etilenoglicol, propilenoglicol e DMSO (Isachenko et al., 2012).

Mediante o exposto, nota-se que o método validado no estudo de congelamento lento é tão eficiente quanto o método conceituado em máquina para tal finalidade, podendo ser replicado e utilizado na espécie felina. A simplicidade da congelação alternativa testada faz dela uma ferramenta de fácil acesso e execução, não necessitando de altos investimentos nem muita tecnologia, tornando a congelação lenta de tecido ovariano felino uma alternativa a mais de criopreservação, quando se tem pouca estrutura tecnológica, a campo, por exemplo. Assim, podemos afirmar que, o método alternativo de congelamento lento é eficaz, permitindo a criopreservação dos folículos *in situ*.

5. Referências

Annunziata, C. M., Stavnes, H. T., Kleinberg, L., Berner, A., Hernandez, L. F., Birrer, M. J., Steinberg, S. M., Davidson, B., Kohn, E.C. (2010).Nuclear factor kappaB transcription factors are coexpressed and convey a poor outcome in ovarian câncer. Cancer, 116,3276-84. doi: 10.1002/cncr.25190

Bacha, W. J.& Bacha, L. M.(2000) *Atlas colorido de histologia veterinária* (2.ed.) São Paulo: Roca, 221-222.

Borges, E. N., Silva, R. C., Futino, D. O., Rocha-Junior, C. M .C., Amorim, C. A., Báo, S. N., Lucci, C. M. (2009). Cryopreservation of swine ovarian tissue: effect of different cryoprotectants on the structural preservation of preantral follicle oocytes, Cryobiology, 59,195–200.

Carrijo, O. A. Jr., Marinho, A. P. S., Campos, A. A., Amorim, C. A., Báo, S. N., Lucci, C. M. (2010). Morphometry, Estimation and Ultrastructure of Ovarian Preantral Follicle Population in Queens; Cells Tissues Organs, 191,152–160 https//:doi.org/ 10.1159/000225935

Comizzoli, P., Songsasen, N., Wildt, D. E. (2010) Protecting and extending fertility for females of wild and endangered mammals. Cancer Research and Treatment, 156, 87.

Gorricho, C. M, Tavares, M. R., Apparício, M., Fonseca-Alves, C. E., Macente, B. I., Mansano, C. F. M., Toniollo, G.H.(2018). Vitrification of cat ovarian tissue: Does fragment size matters? Reprod Dom Anim. 53(Suppl. 3):125–132.

Gook, D. A. & Edgar, D. H. Cryopreservation of female reproductive potential (2019). Best Practice & Research Clinical Obstetrics & Gynaecology, 55, 23-36.

Hovatta, O. (2005) Methods for cryopreservation of human ovarian tissue. RBM Online, 10, 729-734. Isachenko, V.; Dittrich, R.;Keck, G.; Isachenko, E.; Rahimi, G.; Ven, H. van der; Montag, M.; Hoffmann, I.; Müller, A.; Distler, W.; Beckmann, M. W.;Mallmann, P.. Cryopreservation of Ovarian Tissue: Detailed Description of Methods for Transport, Freezing and Thawing (2012). Geburtshilfe Frauenheilkd, 72(10), 927–932. https//:doi.org/ 10.1055/s-0032-1327812

IUCN Red List of Threatened Species (2019). Version 2019-1. www. iucnredlist.org. Downloaded on June 2019.

Jewgenow, K.,. Wiedemann, C., Bertelsen, M. F., Ringleb, J. Cryopreservation of mammalian ovaries and oocytes (2011) Int. Zoo Yb., 45: 124–132 DOI:10.1111/j.1748-1090.2010.00124.x

Kagawa, N. Production of the first offspring from oocytes derived from fresh and cryopreserved pre-antral follicles of adult mice (2007). Reproductive Bio Medicine Online, n.6,14, 693-699.

Lima, A. K. F., Silva, A. R., Santos, R. R., Sales, D. M., Evangelista, A. F, Figueiredo, J. R., Silva L. D. M.(2006). Cryopreservation of preantral ovarian follicles in situ from domestic cats (Felis catus) using different cryoprotective agentes. Theriogenology, 66, 1664–1666.

Leibo, S.P. (1977).Fundamental cryobilogy of mouse ova and embryos. In: Freezing of Mammalian embryos. Ciba Foundation Symposium, Ed. Elsevier, 52, 69-92.

Newton, H., Aubard, Y., Rutherford, A., Sharma, V., Gosden, R. (1996). Low temperature storage and grafting of human ovarian tissue. Human Reproduction, 11, no 7, 1487-1491.

Robbins, S. L, Collins, T., Cotran, R. S., Kumar, V. M. D. (2004). Patologia estrutural e funcional. 6th edn. Rio de Janeiro, Elsevier, 125p.

Oktay, K, Nugent, D., Newton, H, Salha, O, Gosden R. G.(1997). Isolation and characterization of primordial follicles from fresh and cryopreserved human ovarian tissue. Fertil Steril, 67,481–486.

Oktay, K, Karlikaya, G.(2000). Ovarian function after transplantation of frozen, banked autologous ovarian tissue. New England Journal Medicine ; 342:1919.

Oktay, K., Newton, H., Aubard, Y., Gosden, R. G.(1998). Cryopreservation of human oocytes and ovarian tissue: an emerging technology? Fertil Steril, 69:1–7.

Oktay, K., Oktem, O. Fertility preservation medicine: a new field in the care of young cancer survivors. Pediatr Blood Cancer. 2009; 53 (2):267-273.

Santos, R. R., Amorim, C., Cecconi, S., Fassbender, M., Imhof, M., Lornage, J., Paris, M., Schoenfeldt, V., Martinez-madrid, B. (2010) Cryopreservation of ovarian tissue: an emerging technology for female germline preservation of endangered species and breeds. Animal Reproduction Science, 122, 151–163.

Shaw, J. M., Oranratnachai, A., Trounson, A. O. (2000) Fundamental cryobiology of mammalian oocytes and ovarian tissue. Theriogenology, 53,59-72.

Swanson, W.F. Research in Nondomestic Species: Experiences in Reproductive Physiology Research for Conservation of Endangered Felids (2003). ILAR Journal, 44,307-16.

Tavares, M. R., Apparício, M., Alves, C. E. F., Macente, B. I., Gorricho, C., Toniollo, G. H. (2017). An alternative method to slow freeze cat ovarian tissue In: XXth International Congress on the European Veterinary Society for Small Animal Reproduction. Abstract Book XXth EVSSAR Congress. Vienna: EVSSAR, 9-9.

Waimey, K. E., Duncan, F. E., Su, H. I., Smith, K., Wallach, H., Jona, K., Coutifaris, C., Gracia, C. R., Shea, L. D., Brannigan, R. E., Chang, J., Zelinski, M. B., Stouffer, R. L., Taylor, R.L., Woodruff, T. K. (2013) Future Directions in Oncofertility and Fertility Preservation: a report from the 2011 Oncofertility Consortium Conference. J Adolesc Young Adult Oncol.; 2,25–30.

Zimmermann, K.C.& Green, D.R. How cells die: apoptosis pathways (2001). J Allergy Clin Immunol,108,(4 suplemento),99-103.

Figuras:

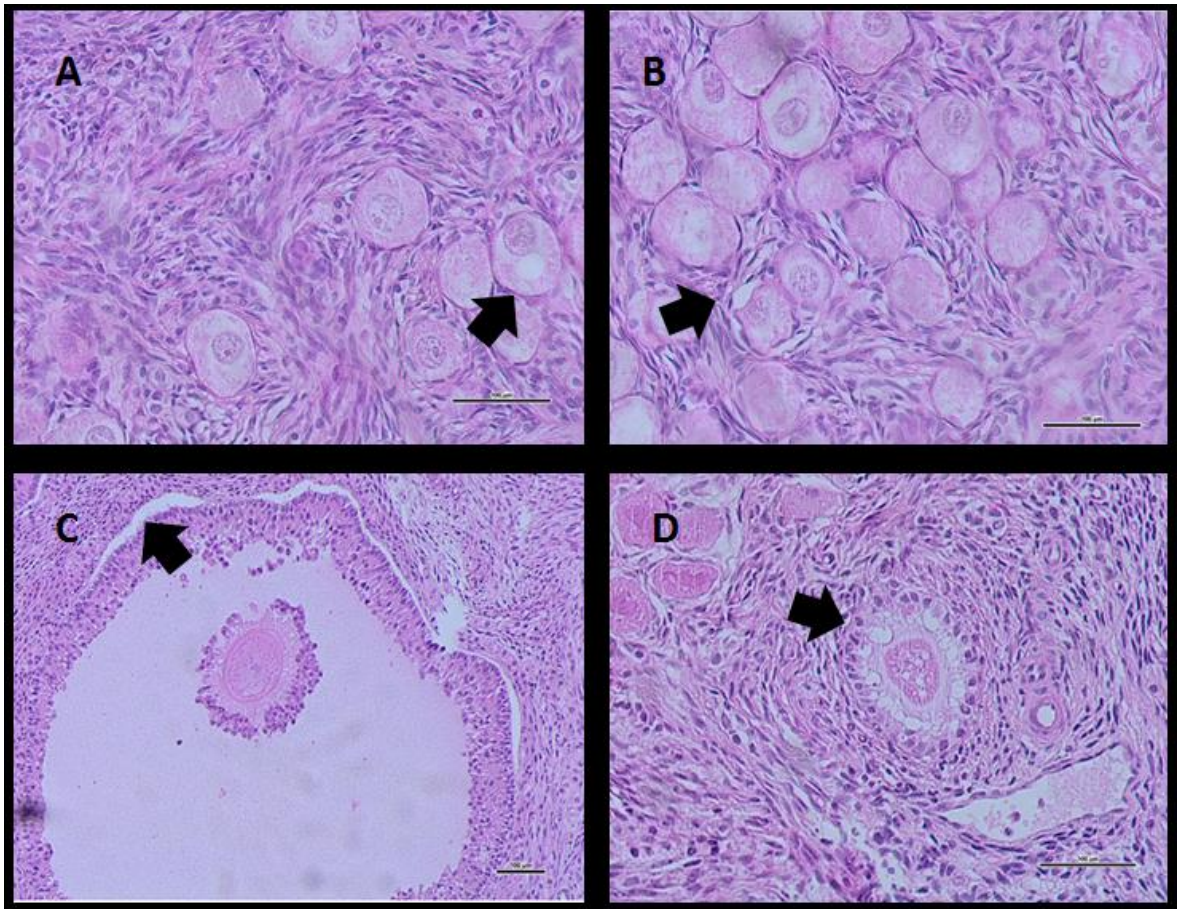

Figura 1: Fotomicrografias de tecido do córtex ovariano de gata doméstica. A - Notar presença de vacúolos citoplasmáticos em folículo primordial do ovário do grupo controle (seta), obj 40x. B - Notar presença de desprendimento da membrana basal em folículo primordial, fragmento ovariano controle (seta), obj 40x. C - Notar presença de desprendimento de membrana basal em folículo antral (seta), tecido ovariano do grupo que passou por congelamento lento alternativo, obj 20x. D - Notar presença de vacúolos no folículo primário (seta), congelamento lento controlado obj 40x. Coloração HE. Barra = 100µm

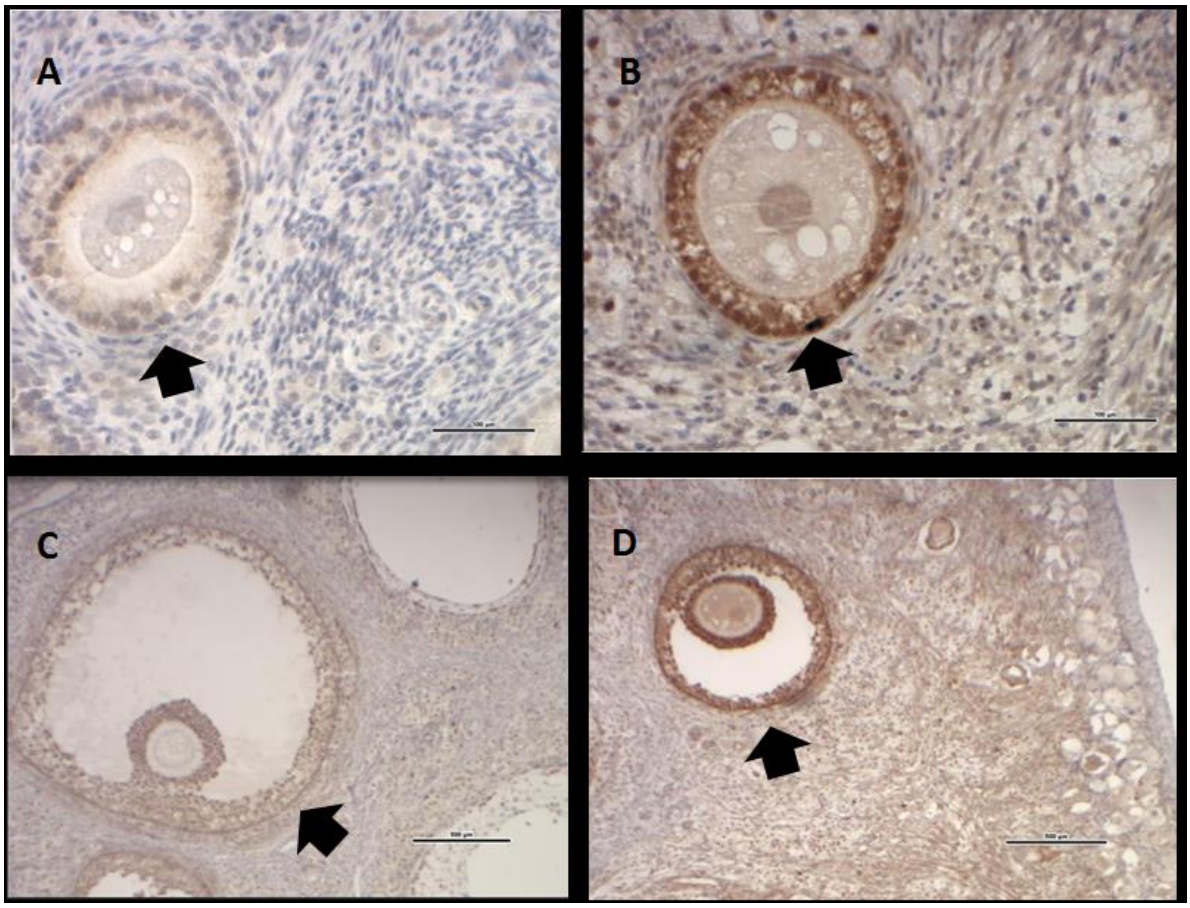

Figura 2**:** Fotomicrografia de imunohistoquimica realizada em fragmento de córtex ovarianode gata doméstica, método polímero, Envision, cromógeno DAB. A - Imunomarcação fraca em folículo primário, fragmento congelamento lento alternativo, (seta), obj 40x, Barra= 100µm. B - Notar imunomarcação forte em folículo primário fragmento congelamento lento automatizado, (seta), obj 40x, Barra= 100µm. C - Imunomarcação fraca em folículo antral, fragmento controle, (seta), objt10x, Barra= 500µm. D - Imunomarcação forte em folículo antral fragmento congelamento lento controlado (seta), obj 10x, Barra= 500 µm.

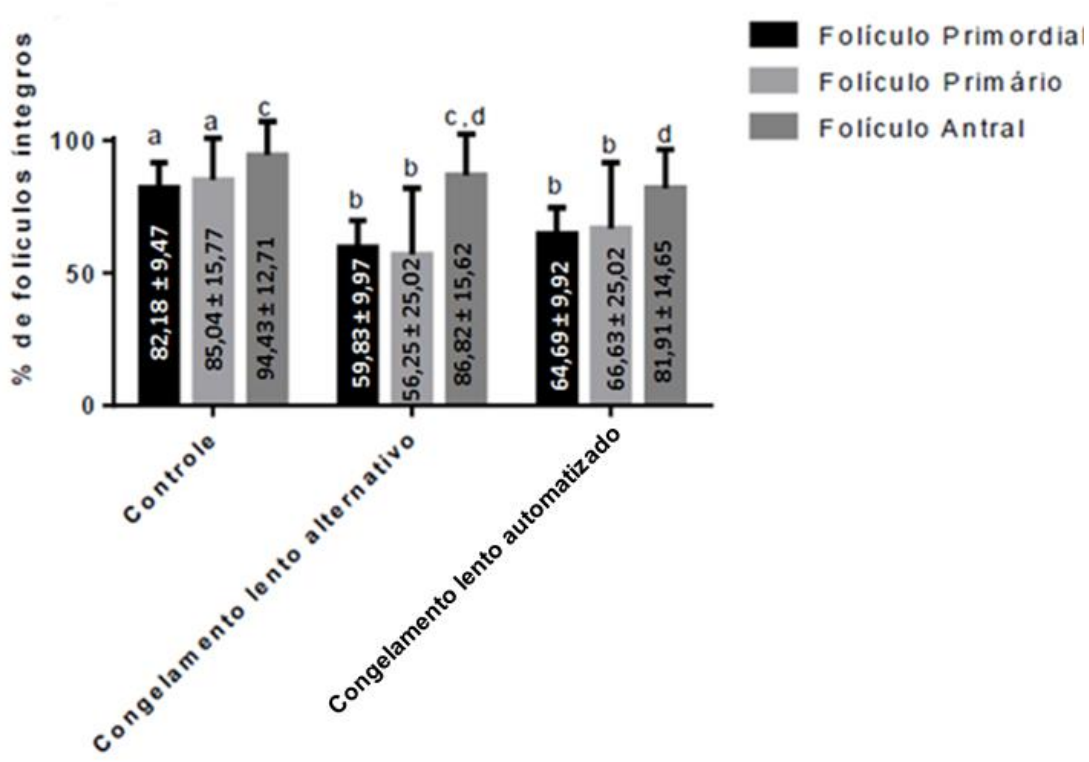

Figura 3: Imagem gráfica apresentando número de folículos íntegros após congelamento alternativo e controlado. Letras diferentes são significamente diferente entre si pelo teste de Tukey ($p<0,05$).

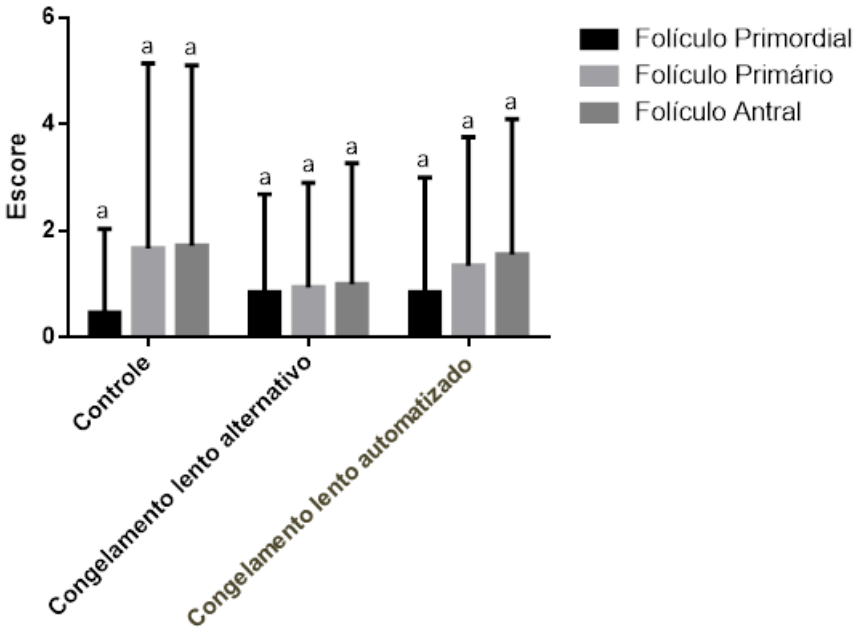

Figura 4: Valor médio e desvio padrão de caspase 3 clivada após congelamento lento alternativo e controlado de tecido ovariano de gata. [a] Significamente iguais teste de Newman-Keuls (p>0,05). Escore adotado: 0- para folículos não marcados; I- para marcação de 1-25% dos folículos; II- para marcação de 25-50% dos folículos; III- para marcação de 50-75% dos folículos e IV- para marcação de mais de 75% dos folículos.

Capítulo 3 – Hipotaurina no meio de transporte preserva os folículos pós-criopreservação?

Mariana R. Tavares, Carolina B. M. L. Felippo, Beatrice I. Macente, Nicoli A. L. Stábile, Maricy Apparício, Georgia Magalhães, Carlos Eduardo Fonseca-Alves, Ricardo Furtado, Gilson H. Toniollo

Resumo O objetivo do presente estudo foi identificar se o uso de hipotaurina como antioxidante no meio de transporte dos ovários pré-criopreservação pela técnica de congelamento lento ou vitrificação em diferentes tempos de exposição, influencia na sobrevida dos folículos após o aquecimento. Para isto, foram recolhidos ovários de 240 gatas domésticas, de diferentes raças e idades entre 1 e 7 anos, por ovariectomia de rotina, os quais foram transportados para o laboratório em um meio de transporte contendo ou não hipotaurina, a concentração de hipotaurina utilizada foi de 109,15 nM. Nos grupos que foi realizada a refrigeração os ovários foram armazenados por 24 horas a 4 °C. Ato contínuo, foram seccionados em fragmentos ovarianos de 7mm X 3mm X 3mm e distribuídos aleatoreamente entre os grupos do congelamento lento, vitrificação ou controle. Os fragmentos de tecido ovariano submentidos ao congelamento lento e o vitrificado apresentaram porcentagens de folículos íntegros semelhantes ao controle (74.53% ±7,76; 68,12 ±23,7; 67.87 ±23,7) respectivamente. Contudo quando ocorreu a refrigeração com ou sem hipotaurina a integridade folicular foi significativamente diferentes do controle ($p<0,05$). O uso da hipotaurina foi mais eficiente com refrigeração e vitrificação do tecido ovariano.

Palavras-chave: apoptose, antioxidante, crioresistência, felídeos, tecido ovariano

---

Este Capítulo está nas normas da revista Reproduction in Domestic Animals

Introdução

Inúmeras espécies de animais selvagens estão ameaçadas de extinção, devido à ação antrópica que ocasiona a devastação e fragmentação do seu habitat natural (Dirzo et al., 2014). Pouco se sabe sobre como as mudanças de composição das comunidades após a defaunação afetará a estrutura filogenética em sua diversidade (Cavender- Bares et al., 2009). Entretanto, sabe-se que o menor número de indivíduos em uma comunidade tem como consequência a redução na variabilidade genética, levando a queda da fertilidade (Wildt et al., 2010). Uma alternativa para manutenção da variabilidade genética dos animais em risco de extinção é a criopreservação de gametas (Armitage, 1987).

Para a preservação de gametas femininos são utilizadas duas técnicas de criopreservação: o congelamento lento e a vitrificação. No congelamento lento, a amostra passa por gradativa queda de temperatura, a água do meio extracelular se cristaliza, o que aumenta a concentração de solutos fora da célula e atraindo a água do meio intracelular. Com menor quantidade de água no interir da célula, menor chance de formação de cristais de gelo e, consequentemente o rompimento da mesma. Neste método utiliza-se baixas concentrações de crioprotetores (Shaw et al., 2000). Na vitrificação a solução/ a amostra se solidifica de maneira a formar um estado vítreo, sem formação de cristais de gelo durante o resfriamento (Shaw e Jones, 2009), de forma que os tecidos biológicos permanecem fisiologicamente inertes e conservados (Bakhach, 2009). Ambas as técnicas são amplamente utilizadas na criopreservação de gametas femininos felinos.

As técnicas de criopreservação são uma maneira prática de conservar os recursos genéticos de animais em perigo de extinção e/ou com dificuldade de

reprodução, haja vista, que inúmeros felinos encontram-se na lista vermelha de extinção (IUCN Red List of Threatened Species, 2019). Como o estudo com animais selvagens é difícil, utiliza-se o gato doméstico (*Felis catus)* como modelo experimental, pois, a ocorrência deste é mundial e a densidade populacional é alta. Além disto, também há proximidade filogenética dos felídeos selvagens com o gato doméstico (Kerby e Macdonald, 1994; Swanson, 2003). Os gametas dos felinos podem ser criopreservados isolados ou dentro do tecido ovariano. Quando o tecido ovariano sofre congelação, existem dificuldades por ser composto de diferentes tipos celulares, que necessitam de divergentes condições para sobreviver, bem como as diversas células também poderem apresentar a perfusão dos crioprotetores de forma desigual (Hovatta, 2005).

A criopreservação dos gametas femininos é desafiadora pois é necessário que sua organização, tanto nuclear quanto citoplasmática esteja íntegra quando descongelada. No entanto, isso nem sempre ocorre, uma vez que a criopreservação causa danos como estresse osmótico, toxicidade devido aos crioprotetores e formação de cristais de gelo, ocasionando dano às organelas celulares (Saragusty et al.,2009). Há ainda modificações que ocasionam a formação de espécies reativas de oxigênio (ERO's) que, por sua vez, prejudicam a qualidade das células (Bilodeau et al., 2001). Espécies reativas de oxigênio são necessárias como segundo mensageiro em várias cascatas de sinalização intracelular, visando manter a homeostase celular. Em altos níveis, podem provocar injúrias na biologia celular, como perda de função e apoptose (Burton e Jauniaux, 2011).

Antioxidantes neutralizam os efeitos das espécies reativas de oxigênio e, assim, ajudam na prevenção de injúria celular (Sindhi et al., 2013). Um antioxidante conhecido é a taurina que, por apresentar uma molécula de ácido sulfônico em sua

estrutura química, promove a conversão do íon cloro e do ácido hipocloroso, substâncias consideradas altamente citotóxicas, em cloramina, a qual é relativamente estável (Tappaz, 2004; Zhang et al., 2004; Sun et al., 2012). Ademais, a hipotaurina, um precursor da taurina, tem a capacidade de inibir a peroxidação por atuar como carreador do radical hidroxila (OH) e inibir a auto-oxidação de íons ferro (Fe2+) (Tadolini et al., 1995). Pesquisas com felinos utilizando taurina e ou hipotaurina como antioxidantes são desejáveis, visto que esta família necessita fisiologicamente de maiores quantidades deste aminoácido comparado com as demais espécies. A família felídea necessita da ingestão de taurina na alimentação, porque ela rege funções extremamente importantes ao organismo, tais como: visão (células fotorreceptoras), audição, reprodução, crescimento, emulsificação de gorduras e conjugação com ácidos biliares, além de atuar na musculatura esquelética, na preservação das funções cardíacas e vasculares, e na resposta imune (Hora e Hagiwara, 2010).

Com o objetivo de contribuir para o conhecimento da criopreservação do tecido gonadal felino utilizando antioxidante hipotaurina no meio de transporte dos ovários, avaliou-se se tal antioxidante influenciava na viabilidade do tecido ovariano após congelamento lento, vitrificação e aquecimento. Para isto, foram verificadas as alterações histomorfológicas ocorridas nos fragmentos de tecidos ovarianos que passaram por ambas as técnicas com e sem a adição de hipotaurina no meio de transporte dos ovários em diferentes tempos de exposição, fresco ou refrigerado por 24 horas, comparados ao controle fresco. Ademais, identificou-se o número de células apoptóticas presentes no tecido, por meio da imuno-histoquímica, utilizando a caspase-3 clivada.

2. Material e Métodos:

O estudo teve aprovação do Comite de Etica da Universidade Estadual Paulista (protocolo número 1803/17).

2.1 Tratamentos:

Os ovários obtidos das gatas domésticas ovariectomizadas foram seccionados na dimensão de 7 mm × 3 mm × 3 mm (63 mm^3) e alocados em grupos, de acordo com o método de congelamento (lento ou vitrificado, a fresco) presença ou ausência de hipotaurina no meio de transporte e tempo que permaneceram em tal meio (refrigerado ou não). Sendo cada grupo experimental composto de 20 fragmentos. As amostras foram designadas a 16 grupos diferentes, sendo os grupos denominados: CL-congelamento lento; CL+R-congelamento lento refrigerado; CL+H-congelamento lento com hipotaurina; CL+R+H-congelamento lento refrigerado com hipotaurina; V-vitrificação; V+R-vitrificação refrigerado; V+H-vitrificação com hipotaurina e V+R+H-vitrificação refrigerada com hipotaurina. A cada colheita, após processar o material, 50% das amostras eram tratadas e 50% eram colocadas em formalina 10%, para serem utilizadas como controle.

Todos os fragmentos de tecido ovariano, tanto frescos, refrigerados quanto descongelados foram fixados em solução de formalina 10% e preparados como rotina: foram cortadas secções seriadas de 5 µm para histologia (coradas com hematoxilina e eosina) e para imuno-histoquímica (porcentagem de células apoptóticas detectadas com caspase-3 clivada) (Figura 1).

2.2 Animais e grupos experimentais

Um total de 240 gatas domésticas (n=240) entre 1 e 7 anos de idade, com peso corporal hábil à reprodução (2,8 a 5,4 Kg), de diferentes raças e com desconhecimento do estágio do ciclo estral, foram incluídas neste estudo. Os animais foram submetidos à ovariectomia de rotina no Hospital Veterinário "Governador Laudo Natel" da Universidade Estadual Paulista (UNESP), câmpus de Jaboticabal, após serem consideradas clinicamente saudáveis.

Os ovários foram colocados em solução PBS-PVA suplementada com penicilina 100 µg/mL e estreptomicina 100 µg/mL ou na mesma solução, acrescida de 109,15 nM de hipotaurina. As amostras foram transportadas para o laboratório à temperatura ambiente, dentro de 1 a 3 horas. Para os grupos refrigerados, as amostras foram alocadas a 4°C por 24 horas. No laboratório, os ovários frescos e refrigerados em seus devidos tempos foram transferidos para placas de Petri, onde foram seccionados ao meio e, na sequência, procedeu-se a separação do córtex e da medula utilizando uma lâmina de bisturi. O córtex ovariano foi seccionado em fragmentos de 7 mm × 3 mm × 3 mm (63 mm^3) de comprimento, espessura e largura, respectivamente. Ato contínuo, os fragmentos foram aleatoriamente designados para um dos grupos citados anteriormente.

2.3 Congelamento lento e descongelamento

Os fragmentos de tecido ovariano, independente do modo como foram transportados ou se foram regrigerados, foram congelados em criotubos contendo 125µL de meio de congelamento composto por 45% de meio MEM (earle) sem glutamina, com bicarbonato de sódio e antibiótico (especial Vitrocell® - referência

M2279), suplementado com 45% de soro fetal bovino SFB (Vitrocell®) e 10% de dimetil sufóxido (DMSO) (D4540 Sigma -Aldrich®). O congelamento pelo método lento foi realizado da seguinte maneira: os criotubos contendo os fragmentos com o meio de cultivo foram alocados em uma rack de isopor com tampa para criotubo. Então, a rack foi colocada por duas horas a temperatura de 4º C, em seguida por mais duas horas a temperatura de -18ºC, dez minutos em vapor de nitrogênio e, posteriormente, os criotubos foram mergulhados em nitrogênio líquido e estocados até o descongelamento.

No descongelamento, os criotubos foram expostos a temperatura ambiente por 2 minutos, e depois colocados em banho-maria a 38°C, por 2 minutos. Ato contínuo, os fragmentos foram lavados repetidamente em meio MEM (earle) sem glutamina, com bicarbonato de sódio e antibiótico (especial Vitrocell® - referência M2279) aquecido a 38° C, antes de serem submetidos à formalização para futuramente serem avaliados.

2.4 Vitrificação e aquecimento

A vitrificação foi realizada nos moldes de Ishijima et al. (2006), modificado. Em síntese, os fragmentos de tecido ovariano foram mergulhados em gotas de 200µL de solução salina tamponada com fosfato de Dulbecco modificada (mDPBS) acrescida de 1 M de dimetil sulfóxido (DMSO) na temperatura ambiente por 60 segundos. Na sequência, os fragmentos foram transferidos e mantidos em criotubos contendo 10 µL de mDPBS-DMSO, permanecendo 5 minutos no gelo. Seguidamente, foi adicionado 125µL em cada criotubo de solução de DAP 123 (acetamida 1 M, DMSO 2 M e propilenoglicol 3M) a 0°C. Os criotubos foram

mantidos no gelo por mais 5 minutos e depois foram imersos diretamente no nitrogênio líquido para armazenamento.

O aquecimento foi realizado mantendo os criotubos à temperatura ambiente por 60 segundos e posteriormente, diluídos com 900 µL de mDPBS contendo 0,25 M de sacarose a 37° C. Os fragmentos foram então aquecidos e repetidamente lavados em mDPBS e em meio HTF-BSA.

2.5 Avaliação histológica

Os fragmentos de tecido ovariano (congelados lentamente pelos diferentes métodos e controle) foram fixados em solução de formalina a 10% por 24 horas desidratados em série graduada de etanol (50%, 60%, 70%, 80%), clarificados com xilol, embebidos em parafina e seccionados em 5 µm. As seções foram montadas em uma lâmina de vidro, coradas com hematoxilina e eosina (HE) e avaliadas em microscópio de luz (10 e 40X). Os folículos foram classificados em primordial, primário e antral de acordo Bacha e Bacha (2003), este classificou o primário do momento da formação de células cubóides ao redor do folículo até antes da formação do antro. De cada fragmento avaliado, contaram 100 folículos primordiais, todos os folículos primários e antrais. Estes foram classificados em íntegros ou degenerados baseados nas alterações morfológicas. Foram considerados degenerados quando apresentavam desprendimento da membrana basal, núcleo picnótico e vacuolização (Figura 2). Foi realizada a coloração com HE e a leitura de todos os fragamentos colheitados, ou seja, dos 8 grupos com 20 fragmentos cada mais seus respectivos controles.

2.6 Imuno-histoquímica para avaliar caspase-3

Os fragmentos frescos, refrigerados, congelados, na ausência e presença de hipotaurina com seus controles foram avaliados quanto à atividade da caspase-3 que é um mediador do processo de apoptose. As seções de tecido foram montadas em lâminas com carga positiva (StarFrost Knittel, Alemanha), desparafinada em xilol e reidratada em etanol. A recuperação antigênica foi realizada com tampão citrato (pH 6,0) em panela de pressão (Pascal®, Dako, Carpinteria, CA, EUA). As amostras foram tratadas com peróxido de hidrogênio a 8% recém preparado (código: 2081, Dinamica, Diadema, Brasil) em metanol (código: 956, Dinamica, Diadema, Brasil) por 10 min e posteriormente lavadas em solução salina tamponada. As lâminas foram incubadas com anticorpo primário de coelhos anti-caspase 3 clivado (Cell signaling, Massachusetts, EUA) na diluição 1: 300, durante a noite. Um sistema baseado em polímero, peroxidase (código: K4061, Envision, Dako, Carpinteria, CA, EUA), foi subsequentemente aplicado como anticorpo secundário o tetracloridrato de 3'-diaminobenzidina (código: K3468, DAB, Dako, Carpinteria, CA, EUA) foi utilizado como cromógeno por 5 min, seguido pela contracoloração de hematoxilina de Harris (código: 2072, Dinamica, Diadema, Brasil) (Figura3).

2.7 Análise Estatística

Os dados obtidos para o número de folículos foram transformados em porcentagem de folículos íntegros e analisados pelo método de ANOVA. As médias foram comparadas pelo teste de Tukey, com o cálculo da diferença mínima significativa para $\alpha = 0,05$. Para análise de caspase, os escores de células coradas

foram multiplicados pelos escores de intensidade para cada parâmetro analisado, e os mesmos foram analisados estatisticamente pelo teste de Friedman para experimentos inteiramente aleatorizados. As médias de tratamentos foram comparadas pelo teste de Newman-Keuls, com o cálculo da diferença mínima significativa para α = 0,05. Apenas para análise estatística *outliers* foram removidos pelo teste de ROUT Q=1%.

3. Resultados

3.1 Efeitos da criopreservação na morfologia folicular avaliados por hematoxilina eosina

Após o aquecimento dos 8 grupos a cortical do ovário, mais seus respectivos controles, foram avaliados quanto a morfologia dos folículos ,de modo a saber qual a integridade pós aquecimento. Em relação ao método de congelamento, observa-se que o congelamento lento e o vitrificado apresentaram porcentagens de folículos íntegros semelhantes ao controle (74.53% ±7,76; 68,12 ±23,7; 67.87 ±23,7) respectivamente. Contudo as demais técnicas foram significativamente diferentes do controle ($p<0,05$) (Figura 4). Constatou-se que quando houver a necessidade de refrigeração, a vitrificação com hipotaurina é a melhor opção.

Quando os dados são expostos por tipo folicular, observou-se que no grupo controle a proporção de folículos íntegros por tipo folicular é semelhante. Em relação à comparação entre os grupos, por tipo de folículo, verificou-se que, no congelamento lento refrigerado, apenas o folículo primário diferiu do controle ($p<0,05$), no congelamento lento com hipotaurina os folículos primário e antral

diferiram do controle (P<0,05), no congelamento lento refrigerado com hipotaurina os três folículos diferem do controle (p<0,05), no vitrificado refrigerado e vitrificado com hipotaurina apenas o folículo primário diferiu do controle (p<0,05) (Figura 5).

3.2. Caspase-3 clivada

Na avaliação da caspase, após os diferentes métodos de congelamento, observou-se que no congelamento lento e vitrificado há uma redução significativa da expressão de caspase (p<0,05) e, por outro lado, aumento significativo nos congelamento lento refrigerado e vitrificado refrigerado (p<0,0001) (Figura 6). Quando os dados são apresentados por folículo ovariano, observa-se que a expressão de caspase no folículo primordial foi significativamente menor em relação aos demais e não há diferença entre os folículos primários e antrais, sendo estes resultados obtidos na análise apenas entre o grupo controle e na somatória entre todos os grupos (Figura 7). Na avaliação dos métodos de congelamento, apenas os folículos primário e antral do congelamento lento refrigerado e os três folículos do vitrificado refrigerado diferiram significativamente do controle.

4. Discussão

No presente estudo, investigou-se os efeitos da adição de hipotaurina no meio de transporte de ovário de gatas domésticas, por 3 horas durante o transporte e refrigerado por 24 horas, validando sua eficiência pela viabilidade dos folículos pós-criopreservação dos tecidos ovarianos congelados pelas técnicas de congelamento lento e vitrificação. A integridade folicular foi avaliada pela morfologia folicular,

imuno-histoquímica. O antioxidante hipotaurina mostrou-se eficaz para o meio de transporte de ovários de gatas quando o material foi refrigerado e passou pelo processo de vitrificação.

A obtenção de material para estudo de felinos selvagens é difícil e o transporte do material até o local de processamento implica na eficiência do protocolo que será efetivado. Várias pesquisas sobre o meio transporte são realizadas com felinos silvestres no intuito de assegurar a viabilidade da amostra, como o estudo de Evecen et al., 2018, que avaliou se o tempo e a temperatura de transporte influencia na apoptose das células do cumulus oophorus e taxa de maturação de oócitos de gata. Neste contexto tem-se tentado acrescentar substâncias ao meio de transporte a fim de melhorá-lo, como no caso, o antioxidante hipotaurina.

Um problema que ocorre no transporte do material até a chegada ao laboratória é a oxidação celular, ou seja, formação de espécies reativas ao oxigênio, gerados pelos mais diversos elementos. Entretanto, para os sistemas biológicos, os de maior importância são os que envolvem o oxigênio e o nitrogênio (Burton e Janiaux, 2011). Estudos realizados em camundongos provaram que enzimas antioxidantes protegem as células dos radicais livres e desempenham papéis importantes no desenvolvimento e sobrevivência folicular, o estresse oxidativo pode ter impacto negativo na fertilidade feminina e na saúde dos gametas (Devine et al., 2012).

A proposta da pesquisa em utilizar hipotaurina, como antioxidante no meio de transporte, revelou a sua eficiência quando os ovários são expostos por maior tempo, no caso, 24 horas de refrigeração e quando o modelo de criopreservação

escolhido é a vitrificação. Os achados tem grande relevância em razão do estoque por um período temporário dos ovários, o que pode dar a oportunidade de resgatar oócitos de ovários felinos ameaçados de extinção (Evecen et al., 2009).

A eficácia da hipotaurina foi testada no aquecimento dos fragmentos de tecido ovariano. A criopreservação de tecido ovariano é uma biotecnologia da reprodução dos gametas femininos que possibilita a conservação dos folículos primordiais (Aubard et al.,2001). A capacidade de manter os folículos primordiais é benéfica porque mantém a oportunidade de reprodução nos casos de oócitos maturos não se apresentarem viáveis pós-criopreservação. O enxerto de tecido ovariano é uma alternativa de adquirir o retorno reprodutivo, e a congelação tecidual torna isso possível. Mais de 100 nascimentos de humanos foram relatados após o enxerto de tecido ovariano. A criopreservação do tecido ovariano é mais complicada comparando a de gametas ou embriões, exigindo a preservação de vários tipos de células com volumes e permeabilidade de água diferentes (Gook e Edgar, 2019).

Quanto à morfologia folicular, modelo utilizado para avaliar a hipotaurina como antioxidante no meio de transporte dos ovários, constatou-se que as técnicas utilizadas para o congelamento lento e a vitrificação foram bem sucedidas, já que não apresentaram diferença significativa entre elas e nem diferiram do controle, resultados muito semelhantes foram encontrados por Klocke et al., 2015 que obteve taxas de 72,7% de viabilidade no congelamento lento e 66,7% na vitrificação em tecido ovariano humano. Porém, quando se realizou a refrigeração com ou sem a hipotaurina, houve diferença significativa do controle. A refrigeração do ovário por si só causa queda na qualidade da amostra, como foi detectada por Evecen et al., (2018). Seus resultados mostraram que ovários de gatas armazenados a 4°C por 24

horas tem oócitos com apoptose das células do cumulus oophorus e menor taxa de maturação *in vitro*. Partindo deste princípio, por coerência, eram esperados índices de viabilidade folicular menores que o controle e sem refrigeração das amostras criopreservadas pós-refrigeração.

Em uma avaliação da integridade folicular mais minunciosa, analisou-se separadamente o tipo folicular: primordial, primário e antral. Notou-se que em nenhuma diferença ocorreu entre os folículos primordiais e controle. Zhou et al., (2016) concluiram que a vitrificação e o congelamento lento produzem resultados equivalentes de integridade em relação aos folículos primordiais em tecido ovariano humano, reforçando nossos resultados. Ocorreu diferença significativa entre o controle e os folículos antrais dos grupos CL-H e CLR-H. E entre os folículos primários e o controle dos grupos: CLR, CL-H, CLR-H, VR e VH. O volume celular e a quantidade de água livre nas células faz com que a permeabilidade do crioprotetor seja mais ou menos eficiente. Folículos primários e antrais tem maior volume quando comparados aos primordiais o que pode ter ocasionado a diferença. Por se tratar de criopreservação ovariana, existe grande quantidade de células, e há indícios que a dinâmica da formação do gelo intracelular depende se as células estão presentes isoladamente em suspensão ou como monocamadas, ou quando há junções gap (Acker e McGann, 2003). Logo, quanto maior o número de células, mais difícil a congelação.

Quando a caspase 3 clivada foi realizada encontramos resultados com baixa marcação nos grupos controle, congelamento lento e vitrificado e maior marcação nos demais grupos, reafirmando os resultados encontrados na morfologia folicular. Dado que a casapase-3 é uma enzima efetora importante no “*ant mortem*”

por ativar a cadeia das endonucleases endógenas, identificando o estágio inicial da apoptose (Johson e Bridgham, 2002), a baixa marcação encontrada elucida um bom desempenho pós aquecimento, provando a vitalidade do folículo. Uma marcação para caspase em tecido ovariano sempre ocorrerá, pois a apoptose é o mecanismo primário da perda folicular pós-natal pela atresia fisiológica (Tilly, 1996).

Desta maneira, pelo exposto, concluímos que o congelamento lento e a vitrificação podem ser utilizados para criopreservação de tecido ovariano felino. O congelamento lento tem a desvantagem de ser um método caro, por necessitar de um congelador programável, consumir grande quantidade de nitrogênio líquido e precisar de várias horas para sua realização (Klocke et al., 2015). Salientamos que na técnica de congelamento lento utilizada, por não utilizar congelador programável e pouco nitrogênio é um processo bem apropriado e de fácil execução para a criopreservação pelo método lento. Quando existe a necessidade de refrigeração da amostra a hipotaurina no meio de transporte mostrou-se eficaz na vitrificação. Estudos com antioxidante no meio de transporte são recentes, novas concentrações e tempos de exposição precisam ser avaliados para determinar os valores que melhor atendem a espécie felina.

5. Referências Bibliográficas:

Acker, J. P. and McGann, L. E. (2003) Protective effect of intracellular iceduring freezing? Cryobiology, 46, 197-202.

Armitage, W. Cryopreservation of animal cells (1987). Symp Soc Exp Biol, 41,379-393.

Aubard, Y., Poirot, C., Piver, P., Galinat, S., Teissier, M. P. (2001). Are there indications for ovarian tissue cryopreservation? Fertil Sterility, 76: 414–5.

Bacha, William J., Bacha. Linda M. (2003). *Atlas colorido de histologia veterinária* (2.ed.) São Paulo: Roca, 221p.

Bakhach, J. (2009) .The cryopreservation of composite tissues: principles and recent advancement on cryopreservation of different type of tissues. Organogenesis, n.3, 5, 119- 126.

Bilodeau, J. F., Blanchette, S., Gagnon, C., Sirard, M.A. (2001). Thiols prevent H2O2 - mediated loss of sperm motility in cryopreserved bull semen. Theriogenology, 56, 275 - 86.

Burton, G. J., Jauniaux, E. (2011). Oxidative stress. Best practice & research. Clinical obstetrics & gynaecology, 25, 287–299. Doi:10.1016/j.bpobgyn.2010.10.016

Cavender-Bares, J., Kozak, K. H., Fine, P. V., Kembel, S. W. (2009). The merging of community ecology and phylogenetic biology Ecology Letters, 12, 693–715. https//:doi.org/ 10.1111/j.1461-0248.2009.01314.x.

Devine, P. J., Perreault, S. D., Luderer, U. (2012). Roles of reactive oxygen species and antioxidants in ovarian toxicity. *Biology of reproduction*, *86*(2), 27. https//:doi.org/10.1095/biolreprod.111.095224

Dirzo, R., Young, H.S., Galetti, M., Ceballos, G., Isaac, N.J.B., Collen, B. (2014) Defaunation in the Anthropocene. Science, 345, 401-406. https//:doi.org/10.1126/science.1251817

Evecen, M., Cirit, U., Demir, K., Karaman, E., Hamzaoglu, A. I., Bakirer, G., (2009). Developmental competence of domestic cat oocytes from ovaries stored at various durations at 4 °C temperature. Animal Reproduction Science, 116, 169-172. https://doi.org/10.1016/j.anireprosci.2009.01.006

Fujihara, M., Comizzoli, P., Wildt, D. E., & Songsasen, N. (2012). Cat and dog primordial follicles enclosed in ovarian cortex sustain viability after in vitro culture on agarose gel in a protein- free medium. Reproduction in Domestic Animals = Zuchthygiene, 47(Suppl 6), 102–108.

Guérin, P., El Mouatassim, S., Ménézo, Y. (2001) Oxidative stress and protection against reactive oxygen species in the pre-implantation embryo and its surroundings. Human Reproduction Update, 7,175-189.

Gook, D.A., Edgar, D.H.(2019) Cryopreservation of female reproductive potential. Best Practice e Research: Clinical Obstetrics e Gynaecology, 55: 23-36. https//:doi.org/: 10.1016/j.bpobgyn.2018.08.005

Hora, A.S., Hagiwara, M.K. (2010) A importância dos aminoácidos na nutrição dos gatos domésticos. Clínica Veterinária, São Paulo, n. 84, 15, 30-42.

Hovatta, O. (2005). Methods for cryopreservation of human ovarian tissue. Reproductive BioMedicine Online, 10, 729-734.

IUCN Red List of Threatened Species (2019). Version 2019-1. www. iucnredlist.org. Downloaded on 24 juny de 2019.

Klocke, S., Bundgen, N., Koster, F., Eichenlaub-Ritter, U., Griesinger, G.(2015).Slow-freezing versus vitrification for human ovarian tissue cryopreservation, Archives of Gynecology and Obstetrics, 291, 419-426. https://doi.org/10.1007/s00404-014-3390-6

Saragusty, J., Gacitua, H., Rozenboim, I., Arav, A. (2009). Do physical forces contribute to cryodamage? Biotechnology and Bioengineering, 104, 719-728.

Sindhi, V., Gupta, V., Sharma, K., Bhatnagar, S., Kumari, R. & Dhaka, N.(2013). Potential applications of antioxidants - A review. Journal of pharmacy research, 7, 828 - 835.

Shaw, J.M. and Jones. G.M. (2003). Terminology associated with vitrification and other cryopreservation procedures for oocytes and embryos. Human Reproduction Update, 9, 583-605.

Shaw, J.M., Oranratnachai, A., Trounson, A.O. (2000). Fundamental cryobiology of mammalian oocytes and ovarian tissue. Theriogenology, 53, 59-72.

Sun, M., Qian, F., Shen, W., Tian, C., Hao, J., Sun, L., Liu J (2012). Mitochondrial nutrients stimulate performance and mitochondrial biogenesis in exhaustively exercised rats. Scand. J. Med. Sci. Sports, 22,764-75.

Swanson, W. F. (2003). Research in Nondomestic Species: Experiences in Reproductive Physiology Research for Conservation of Endangered Felids. ILAR Journal, 44, 307-16. https://doi.org/10.1093/ilar.44.4.307

Tadolini, T., Pintus, G., Pinna, G. G., Bennardini, F., Franconi, F. (1995). Effects of taurine and hypotaurine on lipid peroxidation. Biochem Biophys Res Commun, n. 3, 232, 820-826.

Tappaz, M.L. (2004) Taurine Biosynthetic Enzimes and Taurine Transporter: Molecular Identification ans Regulations. J Neurochem, 29, 83-96.

Tilly, J. L. (1996) Apoptosis and ovarian function. Reviews of Reproduction; 1, 162-172.

Wang X., Fang, C., Di, C., Liu, H., Liang, X. (2015). The effect of vitrification and programmed freezing on frozen-thawed human ovarian cortex tissue Fertility and Sterility, 104, 262.

Wildt, D.E., Comizzoli, P., Pukazhenthi, B., Songsasen, N. (2010). Lessons from biodiversity–the value of nontraditional species to advance reproductive science, conservation, and human health. Molecular Reproduction Development, 77, 397-409.

Zhang, M., Izumi, I., Kagamimori. S., Sokejima, S., Yamagami, T., Liu, Z, QI, B. (2004). Role of taurine supplementation to prevent exercise-induced oxidative stress in healthy young men. Amino Acids, 26, 203-207.

Zhou, X.H., Zhang, D., Shi, J., Wu, Y.J. (2016) Comparison of vitrification and conventional slow freezing for cryopreservation of ovarian tissue with respect to the number of intact primordial follicles: A meta-analysis. Medicine, 95, 39 e 4095. https://doi.org/10.1097/MD.0000000000004095

Anexo

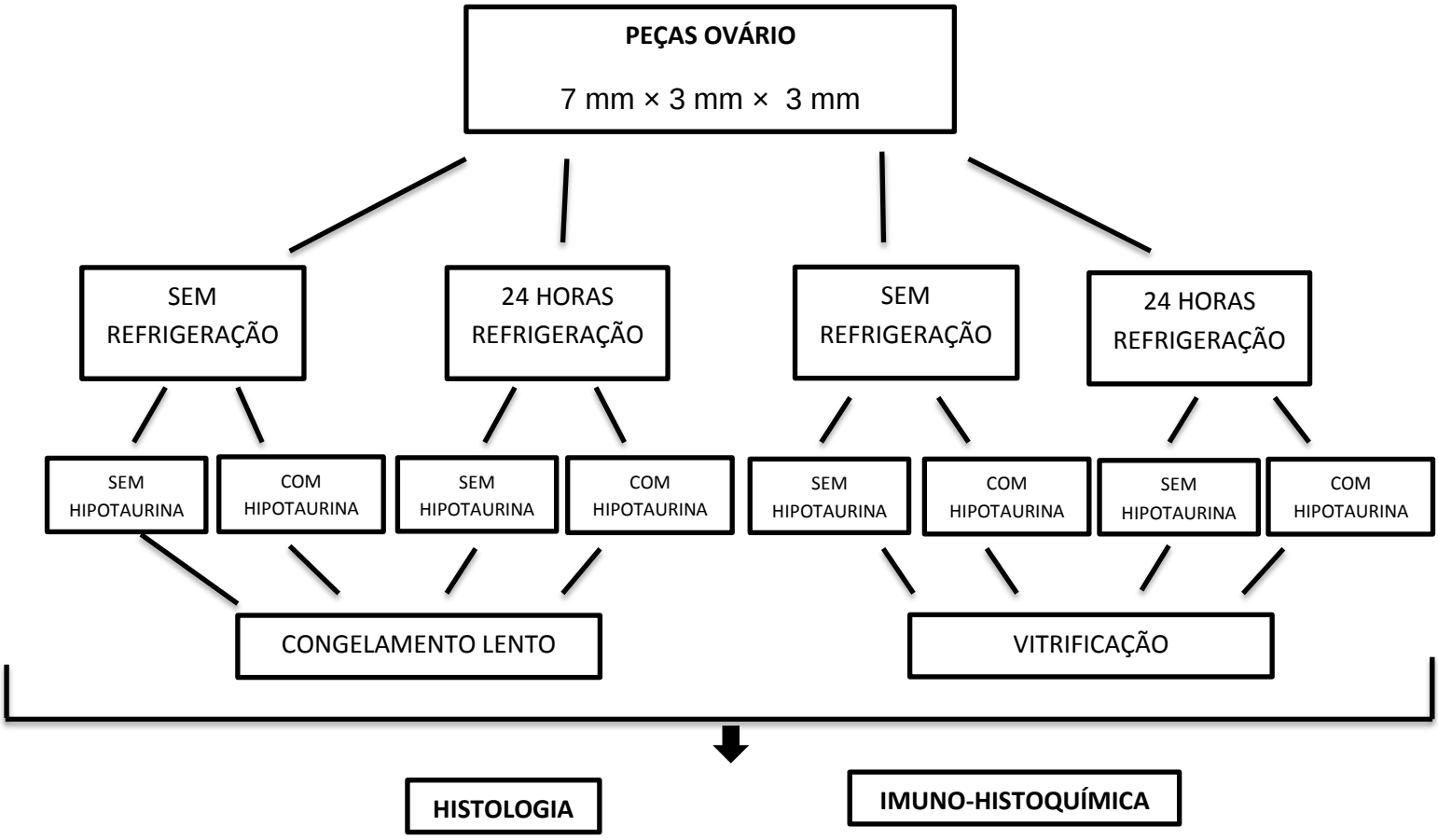

Figura 1. Representação esquemática dos tratamentos utilizados para congelamento ou vitrificação do tecido ovariano de gatas

Figura 2

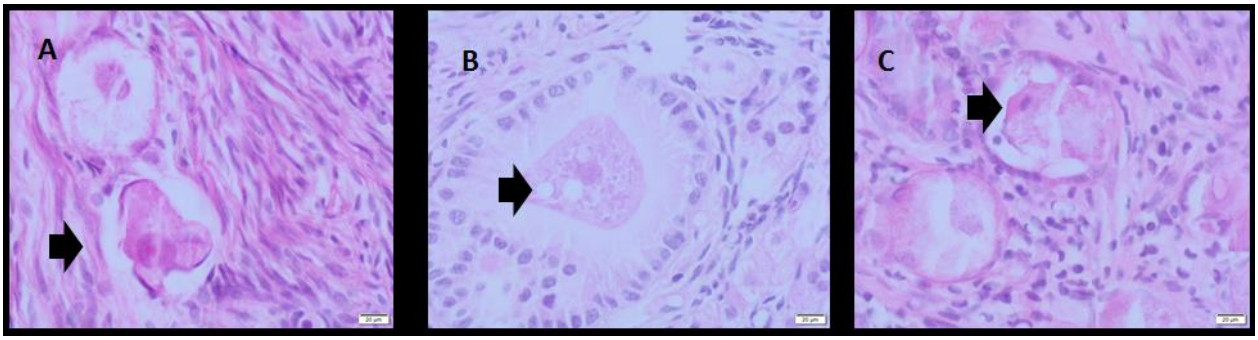

Figura 2. Fotomicrografia de fragmento do córtex ovariano de gata doméstica. A - Notar presença de desprendimento da membrana basal em folículo primordial, fragmento ovariano controle (seta), obj 40x. B - Notar presença de desprendimento de membrana basal em folículo antral (seta), fragmento ovariano congelamento lento, obj 40x. C - Notar presença de núcleo picnótico em folículo primário (seta), vitrificado, obj 40x. Coloração HE. Barra = 20µm

Figura 3

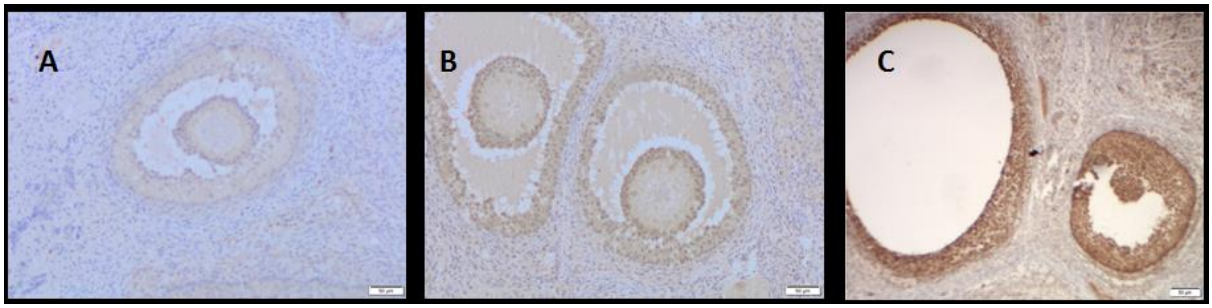

Figura 3. Fotomicrografia de imunohistoquimica realizada em fragmento de córtex ovariano de gata doméstica, método polímero, Envision, cromógeno DAB. A - Notar imunomarcação fraca em folículo antral fragmento congelamento lento hipotaurina, (seta), obj 10x, B - Notar imunomarcação moderada em folículo antral fragmento congelamento lento refrigerado, obj 10x. C - Notar imunomarcação forte em folículo antral fragmento vitrificado, obj 10x. Barra= 50µm

Figura 4

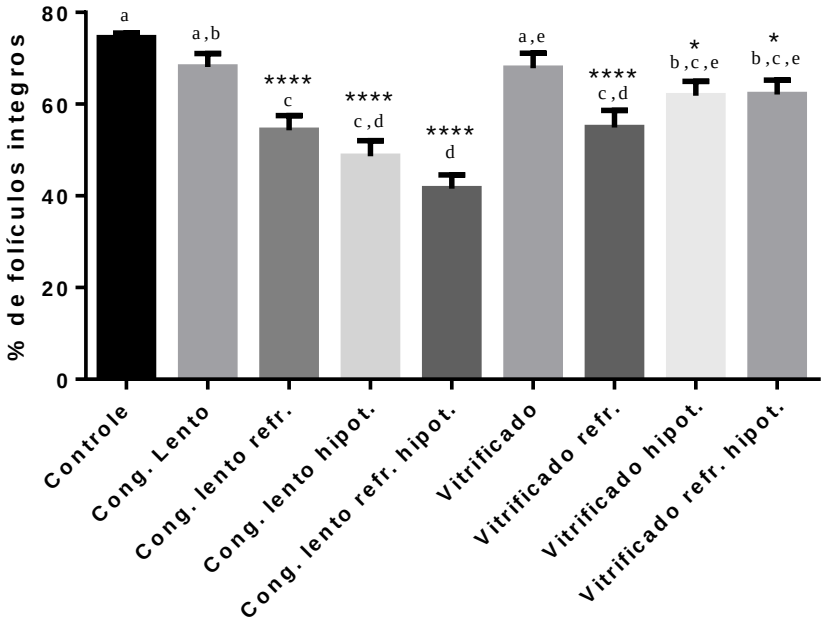

Figura 4. Imagem Gráfica da porcentagem de folículos íntegros após congelamento de fragmentos ovarianos de gatas. Letras diferentes são significativamente diferentes entre si ($p<0,05$). * significância em relação ao controle * $p<0,05$ e **** $p<0,0001$

Figura 5

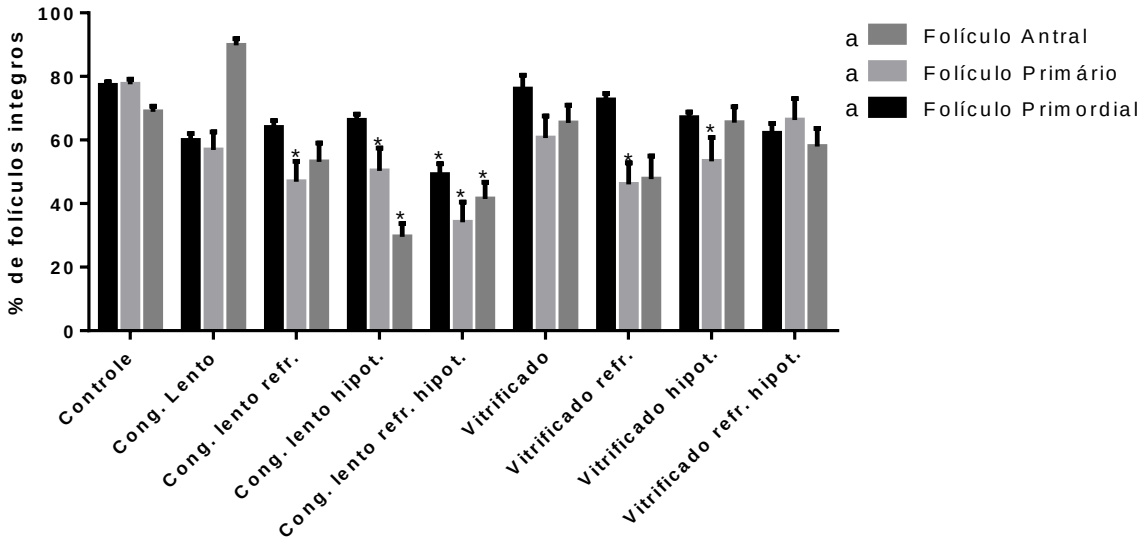

Figura 5. Representação gráfica da porcentagem de folículos, primordial, primário e antral, íntegros após congelamento por diferentes metodologias. Letras ou símbolos diferentes são significativamente diferentes entre si ($p<0,05$). Letras são comparações entre os grupos por tipo de folículo; Símbolos são comparações entre tipos de folículos por grupo.

Figura 6

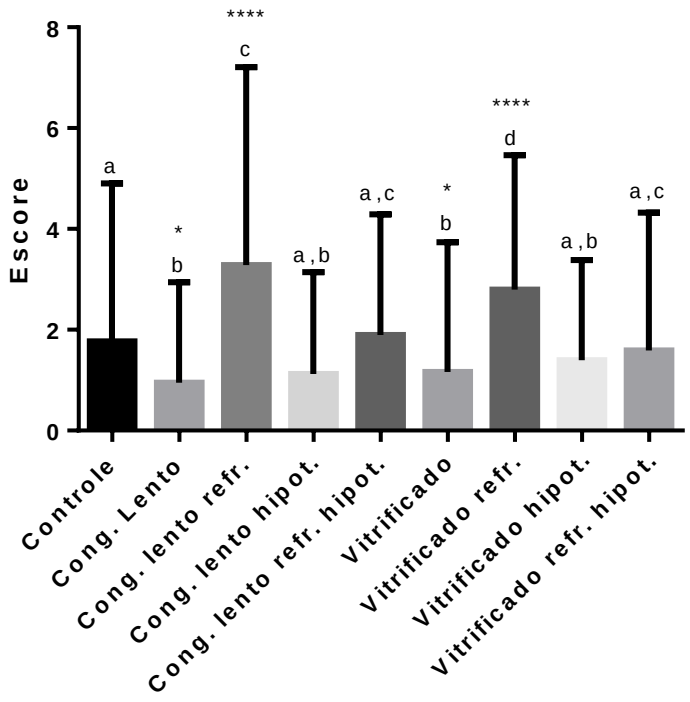

Figura 6. Representação gráfica da caspase ovariana após os diferentes métodos de congelamento e controle. Letras diferentes são significativamente diferentes ($p<0,05$). * significância em relação ao controle * $p<0,05$ e **** $p<0,0001$

Figura 7

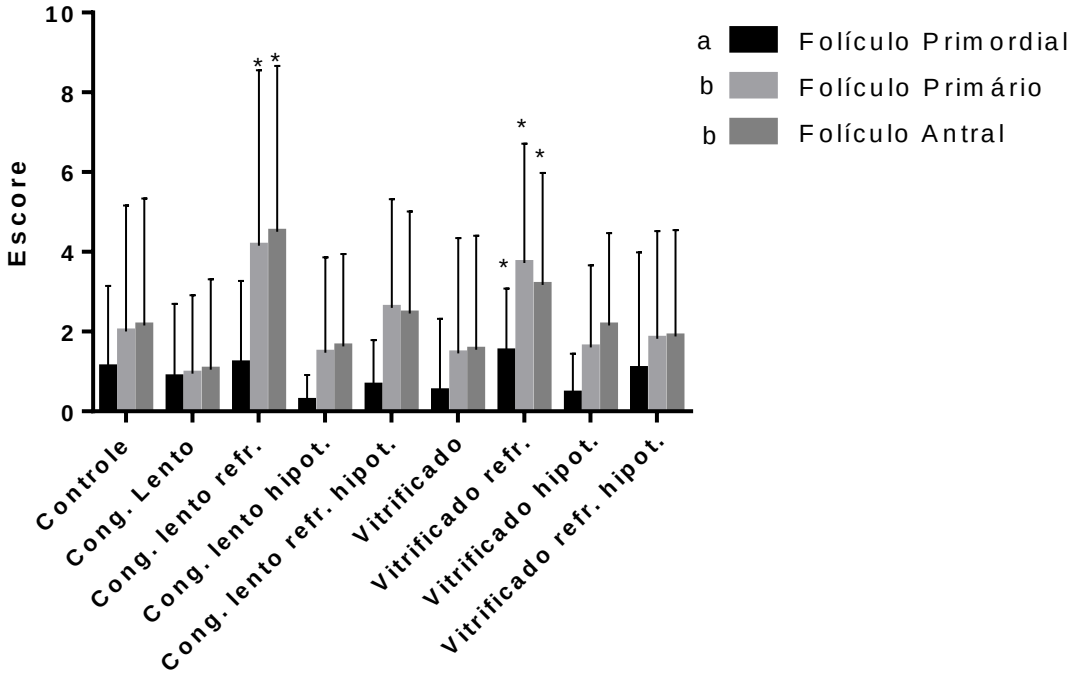

Figura 7. Representação gráfica da caspase nos folículos primordial, primário e antral após os diferentes métodos de congelamento e controle. * significativamente diferente do controle do respectivo folículo ($p<0,05$). Letras diferentes são significativamente diferentes ($p<0,05$)

Considerações Finais

Durante esta tese foram analisados diversos aspectos relativos à criopreservação de tecido ovariano de gatas de maneira a preservar todas as células presentes no córtex ovariano. Os diferentes tipos celulares presentes no ovário torna-se um desafio na busca pelo melhor método de criopreservação lento ou vitrificado. E ainda se as amostras sofrem oxidação durante o transporte da colheita até o processamento e se a hipotaurina como antioxidante reduz os danos oxidativos.

Para testar a viabilidade dos fragmentos pós-aquecimento realizou-se o cultivo dos tecidos ovarianos criopreservados, pelo congelamento lento e pela vitrificação, por sete dias. O cultivo foi realizado colocando os fragmentos sobre gel de agarose (1,5% peso/volume) os quais foram previamente cortados em 1 X 1 X 1 cm^3 e imersos no meio de cultivo em placas de cultivo de 4 poços (NUNC). O meio de cultivo utilizado foi o Eagle MEM com sais balanceados de Earle suplementados com Ácido ascórbico 50 µM, 2 mM de L-glutamina, 183 µM de estreptomicina, 170 µM de penicilina, insulina 1,72 µM, transferrina 68,8 nM, selênio 38,7 nM (os três últimos como ITS +; Sigma) álcool polivinílico a 0,3% e 10 µg/ml de hormônio folículo estimulante suíno (Folltropin-V; Bioniche Animal Health). Em cada poço contendo o gel de agarose foram colocados 2 fragmentos com 300 µL de meio de cultivo. O cultivo foi realizado em estufa úmida a 38,5° C em 5% de CO_2 em ar, o meio de cultivo era integralmente trocado a cada 2 dias. No entanto, nosso cultivo se degenerou existem muitas variáveis que podem ter feito tal resultado como, por exemplo, tamanho do fragmento e meio de cultivo.

Os resultados encontrados em nossos estudos servirão para aperfeiçoar futuras pesquisas sobre a criopreservação de tecido ovariano na espécie felina. Pelo conhecimento dos autores é o primeiro trabalho com o uso de hipotaurina no meio de transporte. Nota-se que a hipotaurina foi uma boa escolha do tipo de antioxidante, porém, talvez seu desempenho seja melhor em outras concentrações.