

Letícia Rocha Inamassu

Mensuração das dimensões cardíacas pelo método VHS (Vertebral Heart Size) em
cães

Trabalho de Conclusão de Curso de Graduação apresentado
à Faculdade de Medicina Veterinária e Zootecnia da Universidade
“Júlio de Mesquita Filho”, Campus de Botucatu, SP,
para obtenção do grau de médico veterinário

Preceptora: Profa. Ass. Dra. Vânia M. V. Machado

Botucatu

2011

Letícia Rocha Inamassu

Mensuração das dimensões cardíacas pelo método VHS (Vertebral Heart Size) em
cães

Trabalho de Conclusão de Curso de Graduação apresentado
à Faculdade de Medicina Veterinária e Zootecnia da Universidade
“Júlio de Mesquita Filho”, Campus de Botucatu, SP,
para obtenção do grau de médico veterinário

Área de Concentração: Diagnóstico por Imagem

Preceptora: Profa. Ass. Dra. Vânia M. V. Machado

Coordenadora de Estágios: Profa. Dra. Jane Megid

Botucatu

2011

FICHA CATALOGRÁFICA ELABORADA PELA SEÇÃO TÉCN. AQUIS. TRATAMENTO DA INFORM.
DIVISÃO DE BIBLIOTECA E DOCUMENTAÇÃO - CAMPUS DE BOTUCATU - UNESP
BIBLIOTECÁRIA RESPONSÁVEL: *ROSEMEIRE APARECIDA VICENTE*

Inamassu, Letícia Rocha.

Mensuração das dimensões cardíacas pelo método VHS (Vertebral Heart Size) em cães / Letícia Rocha Inamassu. – Botucatu : [s.n.], 2011

Trabalho de conclusão de curso (bacharelado - Medicina Veterinária) -
Universidade Estadual Paulista, Faculdade de Medicina Veterinária e
Zootecnia

Orientador: Vânia Maria de Vasconcelos Machado

Capes: 5050103

1. Cão. 2. Tórax – Radiografia.

Palavras-chave: Cães; Radiografia torácica; Variação Racial; VHS.

RESUMO

É importante ser capaz de avaliar o tamanho cardíaco radiograficamente. Em 1995, foi proposta por Buchanan e Bücheler uma nova forma de se avaliar as dimensões da silhueta cardíaca. O presente estudo tem por objetivo reunir diversos estudos das dimensões cardíacas pelo método VHS em decúbito lateral direito de diferentes raças de cães em um único trabalho, facilitando o acesso às informações. Raças de tórax profundo apresentaram um valor médio de VHS menor que as raças de tórax em formato de barril, mostrando que há variação dos valores de VHS de acordo com a conformação torácica de cada raça, o que indica que existe a necessidade de se conhecer os valores específicos de VHS de acordo com o padrão racial para que não se interprete a mensuração cardíaca de forma errônea através de valores de referência não compatíveis com o animal. Existe a variação individual que também deve ser levada em consideração no momento da mensuração. O VHS é um método auxiliar para a avaliação radiográfica do coração, e a ultrassonografia continua sendo o padrão ouro para avaliação das câmaras cardíacas e outras alterações do coração.

Palavras chave: cães; radiografia torácica; VHS; variação racial.

RESUMO EM LINGUA ESTRANGEIRA

It is important to be able to evaluate the cardiac size. In 1995, was proposed by Buchanan and Bücheler a new way to measure the dimensions of the cardiac silhouette. This study aims to gather several studies of the cardiac dimensions by VHS method in the right lateral recumbency of different breeds of dogs in a single work, facilitating the access to information. Deep chest breeds have a smaller mean VHS value than the barrel chest breeds, showing that there is a variation of the VHS values according to the thoracic conformation of each breed, which indicates that there is a need to recognize the specific VHS values according to the breed standard to not to interpret the cardiac measurement in a wrong way through not compatible reference values for the animal. There is the individual variation that should be taken into account at the time of measurement. The VHS is a helper method to a radiographic evaluation of the heart, and the ultrasonography remains the gold standard for the evaluation of the cardiac chambers and other changes of the heart.

Key words: dogs; thoracic radiography; VHS; racial variation.

SUMÁRIO

LISTA DE ILUSTRAÇÕES	6
TABELA	7
1 INTRODUÇÃO	8
2 REVISÃO DE LITERATURA	9
3 CONCLUSÃO	17
4 REFERÊNCIAS BIBLIOGRÁFICAS	18

LISTA DE ILUSTRAÇÕES

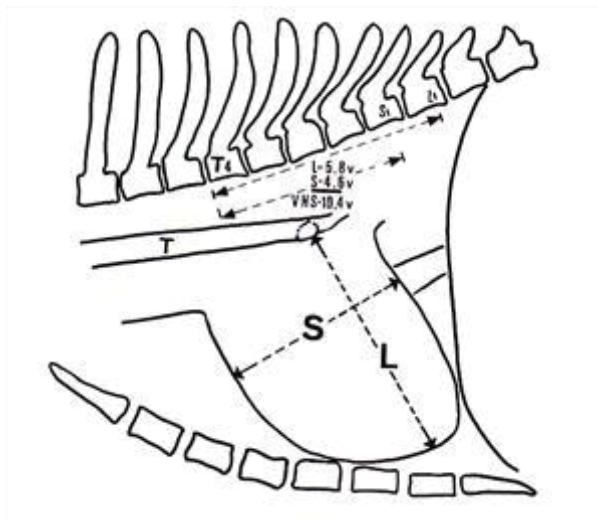


Figura 1: Diagrama da vista lateral do tórax de um cão ilustrando o método de mensuração VHS. – Fonte: Buchanan e Bücheler (1995)

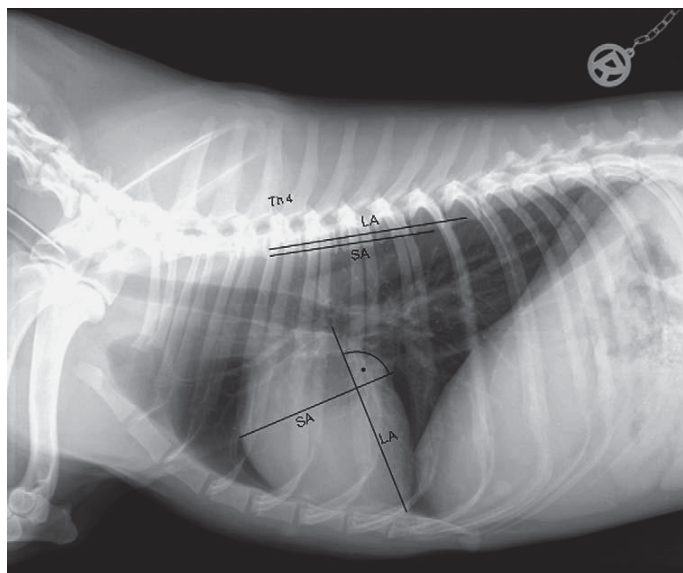


Figura 2: Mensuração do VHS (vertebral heart size) em radiografias laterais. LA – Eixo Longo, AS – Eixo curto. - Fonte: Kraetschmer *et al.* (2008)

TABELA

Raça	Valor médio	Variação
Referência ²	9,7 ± 0,5 v	8,5 - 10,6v
Beagles ¹⁰	10,5 ± 0,4v	9,8 - 11,2
Boxer ¹¹	11,6 ± 0,8v	10,3 - 12,6v
Cavalier King Charles Spaniel ¹¹	10,6 ± 0,5v	9,9 - 11,7v
Cavalier King Charles Spaniel (geral) ⁷	10,8 ± 0,49v	10,0 - 11,4v
Doberman ¹¹	10,0 ± 0,6v	9,0 - 10,8v
Greyhounds ¹²	10,5 ± 0,1v	
Insuflação Pulmonar (espontânea) ¹⁸	10,49 ± 0,71v	8,7 - 12,5v
Insuflação Pulmonar (manual) ¹⁸	10,25 ± 0,76v	8,3 - 12,6v
Labrador Retriever ¹¹	10,8 ± 0,6v	9,7 - 11,7v
Pastor Alemão ¹¹	9,7 ± 0,7v	8,7 - 11,2v
Pit Bull ³	10,9 ± 0,4v	10,5 - 11,8v
Poodle ¹³	10,12v	10,5 - 11,0v
Rottweiler ¹²	9,8 ± 0,1v	
Shih-tzus ⁵	9,3 ± 0,5v	
Teckel ¹⁹	9,4 ± 0,52v	8,3 - 10,5v
Whippets (todos) ¹	11,0 ± 0,5v	10,1 - 11,8v
Whippets (treinados) ¹	11,0 ± 0,4v	
Whippets (não-treinados) ¹	10,6 ± 0,6v	
Yorkshire ⁴	9,9 ± 0,6v	8,7 - 11,1v
Yorkshire Terrier ¹¹	9,5 ± 0,5v	9,0 - 10,5v

Raças	Doença Pulmonar	Doença Cardíaca
Boxer ¹¹	11,3 ± 0,6v	12,1 ± 0,9v
Doberman ¹¹	10,2 ± 0,6v	11,1 ± 1,0v
Cavalier King Charles Spaniel ¹¹	10,6 ± 0,7v	12,4 ± 1,5v
Pastor Alemão ¹¹	10,0 ± 0,7v	11,1 ± 1,0v
Labrador Retriever ¹¹	10,7 ± 0,5v	11,5 ± 1,0v
Yorkshire Terrier ¹¹	9,7 ± 0,6v	11,2 ± 0,9v

INTRODUÇÃO

É importante ser capaz de avaliar o tamanho cardíaco radiograficamente e diversas técnicas foram desenvolvidas a fim de realizar isto⁶. Devido ao fato de o coração contrastar bem com os pulmões cheios de ar, é facilmente avaliado para estudos em radiografias planas⁸.

Inúmeros artigos foram publicados com o objetivo de quantificar o tamanho do coração⁶. O conceito de usar a relação cárdio-esquelética para estimar o tamanho cardíaco não é novo.

Em 1995, foi proposta por Buchanan e Bücheler uma nova forma de se avaliar as dimensões da silhueta cardíaca. Um sistema chamado VHS (vertebral heart score) foi descrito relacionando o tamanho cardíaco com o comprimento dos corpos vertebrais⁸. A soma do comprimento apicobasilar e a largura craniocaudal máxima mensurada nos ângulos certos entre eles é comparada com o comprimento dos corpos vertebrais começando na face cranial de T4⁸.

O presente estudo tem por objetivo é realizar uma revisão bibliográfica sobre o VHS, incluindo diversas raças de cães.

REVISÃO DE LITERATURA

Buchanan e Bücheler (1995) fizeram um estudo em 100 cães nas projeções radiográficas laterolateral e ventrodorsal ou dorsoventral sem evidências clínicas de doença cardíaca ou pulmonar. O VHS foi menor ou igual a 10,5v em 98% dos cães neste estudo (valor médio $9,7 \pm 0,5v$ – valor de referência). Desta forma, este valor foi sugerido como clinicamente útil e como limite superior para a dimensão cardíaca normal na maioria das raças. Relataram também a existência de exceções em cães de tórax curto, como o Schnauzer Miniatura, no qual um VHS acima de 11v é provavelmente normal. Inversamente, um limite superior de 9,5v pode ser mais apropriado em cães com tórax longo, como os Dachshunds.

Onze filhotes de cães com 3 meses de idade foram selecionados para o estudo de Sleeper e Buchanan (2001). O exame cardiológico revelou não haver evidências de doença cardíaca ou pulmonar. Os animais retornaram ao hospital para avaliação radiográfica torácica aos 6 e 12 meses de idade. Também foram obtidas radiografias de 6 animais aos 3 anos de idade. Os resultados do estudo indicaram que a proporção do tamanho cardíaco em relação ao comprimento vertebral, não mudou nos cães com mais de 3 meses de idade, e portanto, o VHS pode ser aplicado em filhotes assim como é realizado em adultos.

No estudo de Pinto e Iwasaki (2002), foram utilizadas radiografias de trinta cães hípidos, machos e fêmeas, com idades variando de um a cinco anos. Os animais foram divididos em três grupos de dez animais das raças Cocker Spaniel, Boxer e Doberman Pinscher. Foram realizados anamnese, exames físicos e eletrocardiográficos. Para a análise das radiografias foram utilizados três diferentes métodos de mensuração. Concluiu-se que o método proposto por Buchanan e Bücheler (1995) é considerado um método de mensuração da silhueta cardíaca prático e de fácil aplicação na rotina como um método de avaliação de triagem e /ou acompanhamento radiográfico. O método deve ser seguido por uma

avaliação empírica, para que sejam identificadas as câmaras do coração que estariam contribuindo com o aumento da imagem radiográfica da silhueta cardíaca.

No estudo feito pelos mesmos autores em 2004 utilizando radiografias de trinta cães da raça Poodle, clinicamente normais pela anamnese, exame físico e exame eletrocardiográfico, com idades variando de 1 a 6 anos, o intervalo de VHS de 10,5 a 11,0v deve ser considerado como limite superior para essa raça, já que 96,67% dos cães possuíam VHS abaixo de 11,0v.

Zardo e Provasi (2010) realizaram um estudo retrospectivo que considerou radiografias da região torácica de 79 cães da raça teckel com média de idade de 7,5 anos e o peso médio, igual a 9 Kg. O valor médio sugerido de VHS para cães da raça teckel representa 67,1% da amostra, contudo pode-se considerar o valor de 10,5v como limite superior aceitável para a raça.

Cardoso *et al.* (2011) utilizaram em sua pesquisa 20 cães sadios da raça American Pit Bull Terrier. Para exclusão dos animais portadores de doenças cardiovasculares foram realizados exame físico, eletrocardiograma e análise empírica das radiografias. Em comparação com outras raças, os animais da raça American Pit Bull Terrier apresentaram um valor de VHS superior, o que pode ser justificado pela grande massa muscular desses cães. A necessidade do alto débito cardíaco para suprir a musculatura provocaria aumento na massa muscular cardíaca e, conseqüentemente, o coração seria relativamente maior que nas outras raças de cães.

Lamb *et al.* (2001), realizou um estudo retrospectivo avaliando-se um mínimo de 20 radiografias torácicas em decúbito lateral direito recuperadas de cães de diversas raças - Boxer, Labrador Retriever, Pastor Alemão, Doberman, Cavalier King Charles Spaniel e Yorkshire Terrier – os quais não apresentavam sinais clínicos de doença cardiorrespiratória ou cardiovascular. Adicionalmente, um número similar de radiografias laterais torácicas também foram recuperadas

de cães das mesmas raças com doença pulmonar ou bronquial, e de cães que possuíam diagnóstico seguro de doença cardíaca primária baseada em sinais clínicos, ecocardiografia e/ou eletrocardiografia.

Com relação aos animais saudáveis, apenas o Doberman e o Yorkshire possuíam uma variação normal nos valores de VHS próxima ao valor de referência. Em particular, os Boxers apresentaram uma silhueta cardíaca mais larga que as outras raças e em todas essas, foi observado que as fêmeas possuíam valores médios menores que machos. Não foram identificadas alterações significativas nos valores dos cães com doenças respiratórias, somente nos animais com alterações cardíacas. O estudo foi baseado em um grupo de cães em diversas condições cardíacas, em vários estágios de desenvolvimento e com vários graus de severidade, e nenhum esforço foi feito para selecionar ou excluir um diagnóstico particular de doença cardíaca. A distribuição das condições cardíacas também influenciou a média de idade dos cães de várias raças. Por exemplo, metade dos Boxers apresentaram estenose aórtica e eram relativamente jovens se comparados aos Dobermans, Yorkshire Terriers e Cavalier King Charles Spaniels, os quais possuíam doença cardíaca adquirida e eram mais velhos. Portanto, os resultados radiográficos devem ser considerados juntamente com os sinais clínicos e os achados físicos, pois formam uma única parte da avaliação clínica.

Existem inúmeras referências de Greyhounds suspeitos de possuírem uma doença cardíaca quando na verdade eles estão normais. No estudo de Marin *et al.* (2007) foi realizada uma pesquisa de documentos médicos de cães sem evidências de doenças cardiopulmonares, comparando o VHS em Greyhounds normais (raça de tórax profundo) com o VHS em Rottweilers (tórax cilíndrico) e um grupo de cães de diversas raças.

Esta população canina foi selecionada baseada no fato de que muitos Greyhounds avaliados possuíam osteosarcoma no esqueleto apendicular, ou outras neoplasias, portanto, deveriam ter uma avaliação física completa, radiografias torácicas e ecocardiografia. Os Rottweilers foram selecionados como um grupo

controle devido a sua alta prevalência de neoplasias que resultou em uma avaliação similar. A população não-Greyhound, não-Rottweiler consistiu de cães com radiografias torácicas e ecocardiogramas normais, incluindo cães com neoplasia e outras doenças, com variação de peso entre 20 e 40 Kg.

Nesse estudo, foi observado que o VHS foi significativamente maior em Greyhounds do que em Rottweilers e outros cães, não havendo diferença significativa entre os Rottweilers e os cães de outras raças, e entre os diversos observadores. O estudo confirmou que a relativa cardiomegalia reportada na necropsia e na ecocardiografia em Greyhounds é verificada usando o exame radiográfico e o VHS. No estudo de Bavegems *et al.* (2005) em Whippets, cães lébriais provavelmente possuem um VHS acima do intervalo de referência.

Bavegems *et al.* (2005) realizou radiografias torácicas de quarenta e quatro Whippets não sedados, recrutados de linhagens de corrida, de linhagens de exposição, ou de cruzamentos entre “linhagens de corrida” (cães especificamente selecionados pela sua alta velocidade) e de exposição (que consiste de cães selecionados pelas qualidades de exposição). Todos os cães tinham idades entre 11 e 142 meses, e peso entre 9.3 e 17.2 Kg, previamente examinados e estavam livres de doença cardíaca ou pulmonar.

Houve diferença significativa entre os cães treinados e não treinados, no qual os cães treinados possuíam um VHS significativamente maior, sugerindo um aumento na massa ventricular esquerda devido aos treinos. Entretanto, se levarmos em conta que existe uma grande diferença entre os tamanhos dos diversos grupos, e que a maioria dos cães treinados pertencia a linhagens de corrida, e todos os não treinados eram de linhagens de exposição, não foram encontradas diferenças significativas, e estudos mais detalhados com maior número de animais é necessário para avaliar esta influência. Portanto, esse estudo concluiu apenas que em Whippets, o VHS é maior do que aquele reportado na literatura para uma população canina variada.

No estudo realizado por Castro (2010) foram avaliados 30 cães da raça Yorkshire Terrier, clinicamente normais, com peso inferior a 4 Kg e idade variando entre 1 a 6 anos. O protocolo sedativo com acepromazina intravenosa que foi utilizado neste experimento permitiu a realização dos exames radiográfico e ecocardiográfico apenas com uma discreta contenção manual dos animais. Os cães se apresentaram, em sua maioria, taquipnéicos antes da administração do ansiolítico, após o qual mostraram um padrão respiratório normal, diminuindo os artefatos durante os exames. Os exames radiográficos foram realizados na fase de inspiração máxima, Quando necessário, os exames foram repetidos e manobras respiratórias foram realizadas com o intuito de se obter uma imagem radiográfica adequada, na fase respiratória desejada. A conformação torácica de cães da raça Yorkshire Terrier pode explicar o resultado obtido, uma vez que em animais de tórax intermediário, como os deste estudo, a distância do coração ao filme é semelhante nas diferentes projeções radiográficas, resultando em menor distorção do contorno cardíaco. Isso representa uma maior aplicabilidade do VHS em cães desta raça.

Setenta e sete radiografias torácicas laterolaterais direitas de Shih-tzus saudáveis e não sedados de 5 meses a 11 anos, pesando de 2.5 a 10.1 Kg foram avaliadas por Choisunirachon e Kamonrat (2008) para o tamanho cardíaco pelo método VHS. O VHS para filhotes foi significativamente menor que o dos adultos constatando-se que a massa cardíaca de Shih-tzus aumentou com a idade, contradizendo alguns estudos prévios. Além disso, houve uma tendência dos Shih-Tzus possuírem valores médios menores que os valores de referência de VHS, o que pode estar associado à conformação torácica específica racial.

Hansson *et al.* (2005) utilizou 50 radiografias torácicas de cães da raça Cavalier King Charles Spaniel, adultos, variando de 1 a 12 anos de idade. A avaliação clínica incluiu exame físico, auscultação cardíaca, eletrocardiografia (ECG), radiografia torácica, e ecocardiografia nesta ordem. Em todos os cães com cardiomegalia, a ecocardiografia confirmou a causa sendo regurgitação mitral atribuindo à doença mixomatosa da valva mitral.

No estudo, 16 avaliadores de quatro níveis de experiência na interpretação de radiografias torácicas mensuraram o coração de acordo com o método VHS nos cães normais e em cães com diversos graus de cardiomegalia.

O estudo mostrou que o método VHS para as dimensões cardíacas é independente da experiência do observador, no entanto, depende da seleção individual do observador dos pontos de referência e a transformação das dimensões do eixo longo e curto em unidades de VHS. A diferença média entre os observadores no estudo foi de aproximadamente uma unidade vertebral.

Dezenove Beagles clinicamente normais, com idades entre 3 a 5 anos, foram examinados por Kraetschmer *et al.* (2008) para esse estudo. Os pesos variavam de 14.5 a 22.2 Kg. As radiografias foram realizadas enquanto os cães estavam conscientes e sob anestesia geral. Observou-se que uma insuflação ótima pulmonar não parece ter influência significativa na mensuração dos valores de VHS, assim como o sexo.

Entretanto, Webster *et al.* (2009) observaram em seu estudo que a média de VHS em radiografias feitas com respiração espontânea foi significativamente maior que o valor para radiografias realizadas sob insuflação pulmonar manual.

Webster *et al.* (2009) avaliaram as radiografias torácicas de um total de 206 cães, incluindo 6 que foram radiografados em duas ocasiões separadas, totalizando 212 estudos radiográficos. Foram avaliados 167 cães de raças puras, representando 59 diferentes raças, sendo as raças em maior quantidade Labrador Retriever, Boxer e Golden Retriever.

Os cães foram posicionados em decúbito lateral e as radiografias torácicas foram obtidas no pico da inspiração durante a respiração espontânea. Em seguida, uma segunda radiografia torácica foi obtida sob uma pressão positiva aplicada pela insuflação manual. Existiu uma diferença significativa do VHS entre as radiografias feitas com respiração espontânea e a insuflação pulmonar manual,

entretanto, não houve diferença significativa entre o comprimento da vértebra de referência entre as radiografias utilizando-se os dois métodos.

O valor médio do VHS em radiografias com respiração espontânea foi 10,49 que foi significativamente maior que o valor de 10,25 para radiografias usando a insuflação manual.

Apesar de alterações cardíacas poderem afetar a avaliação subjetiva do tamanho cardíaco, o método VHS de acessar o tamanho cardíaco permite uma avaliação mais objetiva, removendo qualquer ilusão ótica criada pelo volume torácico. Um problema potencial foi se o tamanho do comprimento do segmento vertebral usado para a mensuração poderia alterar com a insuflação manual, deste modo, conferindo o uso do comprimento vertebral como uma constante inválida. Entretanto, não houve diferença significativa no comprimento das vértebras torácicas entre a respiração espontânea e a insuflação manual.

Em média, nas radiografias usando a insuflação manual o VHS foi aproximadamente 0,25 x menor que o comprimento do corpo vertebral do que em radiografias realizadas quando o paciente estava com respiração espontânea. Este achado foi significativo. Este achado sugere que a insuflação manual em pacientes pode levar a uma redução genuína do tamanho cardíaco. Isto pode ser devido à diminuição da pré-carga e o aumento extracardíaco da pressão durante a insuflação manual.

Torres *et al.* (2008) desenvolveram um estudo radiográfico da silhueta cardíaca de cães, no qual 20 cadelas sem raça definida, adultas, clinicamente saudáveis e previamente castradas, foram submetidas a um programa nutricional de ganho de peso durante quatro meses com ração de elevado teor energético e fornecidas por 12 horas diárias, até atingirem o peso correspondente a um ganho de 15% em relação ao peso inicial. Foi observado um aumento da silhueta cardíaca em 65% das cadelas avaliadas (11,12v), considerando-se um valor de 10,5v como normal. O aumento da silhueta cardíaca encontrado não foi considerado cardiomegalia, uma vez que não foram encontrados sinais clínicos e

eletrocardiográficos sugestivos de doença cardíaca. Não houve diferença significativa entre a média dos dois tempos experimentais (antes e após o ganho de peso), entretanto os autores concluíram que nas condições em que esse experimento foi realizado, a obesidade contribuiu para aumentar a silhueta cardíaca em cães normais, fato que deve ser considerado quando da avaliação de obesos não cardiopatas.

Guglielmini *et al.* (2009) realizaram um estudo retrospectivo no qual foram avaliadas as radiografias de cães apresentando tosse e murmúrio sistólico melhor (auscultado na área mitral). Em cada cão, o diagnóstico de doença da valva mitral foi confirmado baseado nos resultados do exame físico e ecocardiográfico completo. Foram excluídos os animais em que haviam sido administrados antitussígenos e/ou drogas para melhorar a função cardíaca. Os cães com doença degenerativa crônica da valva mitral e com sinais radiográficos claramente reconhecíveis de uma tosse com origem cardíaca possuem um maior VHS em comparação com aqueles com tosse de origem não cardíaca. Um VHS menor ou igual a 11.4v pode excluir uma tosse de origem cardíaca em cães com doença da valva mitral. Entretanto, alguns animais com tosse de origem não cardíaca podem possuir um VHS maior que 11.4v, e, portanto, não é possível determinar a origem da tosse baseado somente no VHS.

No estudo de Soares *et al.* (2004) com 70 cães sem definição racial e de diversas raças, os achados radiográficos quanto a presença ou não de aumento da silhueta cardíaca, considerando-se os valores de VHS foram comparados com a classe funcional (ISACHC) e intensidade de sopro. Consideraram-se normais os valores de VHS iguais ou menores que 10,5v. Os autores concluíram que as alterações radiográficas intensificam-se de forma crescente conforme a classe funcional da insuficiência cardíaca e a intensidade do sopro detectado à auscultação.

CONCLUSÃO

A mensuração cardíaca é útil para avaliadores inexperientes como um ponto de partida na avaliação do tamanho cardíaco. Além da avaliação inicial do tamanho cardíaco, o método VHS também é útil na monitoração da progressão do aumento cardíaco durante o tempo em indivíduos. O registro do tamanho cardíaco na escala vertebral favorece a objetividade e é um meio adequado para registrar mudanças no tamanho cardíaco em resposta ao tratamento ou progressão da cardiomegalia. É importante salientar que o tamanho normal do coração não impede a presença de uma doença cardíaca, pois uma hipertrofia importante pode existir sem um aumento externo do coração. Deve-se observar que as radiografias são freqüentemente inexatas na avaliação do tamanho cardíaco e na identificação de aumento específico de câmara cardíaca⁶.

A determinação dos valores de VHS específicos para cada raça canina, associada com a avaliação qualitativa, é essencial para uma interpretação radiográfica adequada, evitando um diagnóstico incorreto de cardiomegalia⁴.

O VHS é um dado complementar para a avaliação radiográfica, não devendo ser utilizado como único parâmetro. A ultrassonografia permanece como o padrão ouro para a avaliação do tamanho das câmaras cardíacas⁶.

Portanto, os valores de VHS devem ser correlacionados com raça, peso corporal e idade, assim como projeção radiográfica, uma vez que podem ser influenciados por esses fatores, permitindo assim uma avaliação cardíaca mais fidedigna. A padronização dos valores ecocardiográficos e de VHS para cada raça canina é fundamental, auxiliando no diagnóstico preciso de alterações cardíacas.

REFERÊNCIAS BIBLIOGRÁFICAS

1. BAVEGEMS, V.; VAN CAELENBERG, A.; DUCHATEAU, L.; SYS, S. U.; VAN BREE, H.; DE RICK, A. Vertebral heart size ranges specific for whippets. **Veterinary Radiology and Ultrasound**, v.46, n.5, p.400-403, 2005.
2. BUCHANAN, J. W.; BÜCHELER, J. Vertebral scale system to measure canine heart size in radiographs. **Journal of the American Veterinary Medical Association**, vol 206, nº 2, January 15, 1995.
3. CARDOSO, M. J. L.; CALUDINO, J. L.; MELUSSI, M. Mensuração do tamanho cardíaco pelo método VHS (vertebral heart size) em cães sadios da raça American Pit Bull Terrier. **Ciência Rural**, Santa Maria, v.41, n.1, p.127-131, jan, 2011.
4. CASTRO, M. G. Avaliações ecocardiográficas e radiográfica do coração em cães da raça Yorkshire Terrier clinicamente normais. 2010. 45p. Tese (Mestrado em Ciência Animal) – Escola de Veterinária, Universidade Federal de Minas Gerais, Belo Horizonte.
5. CHOISUNIRACHON, N.; KAMONRAT, P. Vertebral scale system to measure heart size in radiographs of Shih-Tzus. In: Chulalongkorn University Veterinary Science Annual Conference, 7.; 2008, Bangkok. Proceedings... Bangkok: Chula Univ., 2008. p.60.
6. SCHWARZ, T.; JOHNSON, V. BSAVA Manual of canine and feline thoracic imaging. Gloucester: BSAVA, 2008, 408 p.
7. GUGLIELMINI, C.; DIANA, A.; PIETRA, M.; DI TOMMASO, M.; CIPONE, M. Use of vertebral heart score in coughing dogs with chronic degenerative mitral valve disease. **Journal of Veterinary Medicine Science**, v.71, n.1, p.9-13, 2009.
8. HANSSON, K.; HÄGGSTRÖM, J.; KVART, C.; LORD, P. Interobserver variability of vertebral heart size measurements on dogs with normal and

- enlarged hearts. **Veterinary Radiology and Ultrasound**, v.46, n.2, p. 122-130, 2005.
9. KEALY, K. J.; MCALLISTER, H.; GRAHAM, J. P. Diagnostic Radiology of the Dog and Cat. 5th ed. Missouri: Saunders Elsevier, 2011, 580p.
 10. KRAETSCHMER, S.; LUDWIG, K.; MENESES, F.; NOLTE, I.; SIMON, D. Vertebral heart scale in the beagle dog. **Journal of Small Animal Practice**, v.49, p.240-243, 2008.
 11. LAMB, C. R.; WIKLEY, H.; BOSWOOD, A.; PFEIFFER, D. U. Use of breed-specific ranges for the vertebral heart scale as an aid to the radiographic diagnosis of cardiac disease in dogs. **Veterinary Record**, v.148, p.707-711, 2001.
 12. MARIN, L. M.; BROWN, J.; MCBRIEN, R.; SAMII, V. F.; COUTO, C. G. Vertebral heart size in retired racing Greyhounds. **Veterinary Radiology and Ultrasound**, v.48, n.4, p.332-334, 2007.
 13. PINTO, A. C. B. C. F.; IWASAKI, M. Avaliação radiográfica da silhueta cardíaca pelo método de mensuração VHS (vertebral heart size) em cães da raça Poodle clinicamente normais. **Brazilian Journal of Veterinary Research and Animal Science**, v.41, n.4, p.261-267, 2004.
 14. PINTO, A. C. B. C. F.; IWASAKI, M. Métodos radiográficos de avaliação cardíaca em cães. **Veterinária Notícia**, Uberlândia, v.8, n.1, p.67-75, 2002.
 15. SLEEPER, Margaret M.; BUCHANAN, James, W. Vertebral scale system to measure heart size in growing puppies. **Journal of the American Veterinary Medical Association**, v.219, n.1 p.57-59, 2001.
 16. SOARES, E. C.; LARSON, M. H. M. A.; PINTO, A. C. B. C. F.. Aspectos radiográficos da doença valvar crônica. **Ciência Rural**, Santa Maria, v. 34, n. 1. P. 119-124, jan-fev, 2004.
 17. TÔRRES, A. C. B.; MESQUITA, R. G.; SILVA, L. H.; OLIVEIRA, S. C.; SILVA, C. S. B.; OLIVEIRA ALVES, R. Avaliação radiográfica da silhueta cardíaca de cães submetidos a um programa nutricional de ganho

de peso. In: CONGRESSO BRASILEIRO DE MEDICINA VETERINÁRIA - CONBRAVET, 35, 2008, Gramado, Anais...

18. WEBSTER, N.; ADAMS, V.; DENNIS, R. The effect of manual lung inflation vs. spontaneous inspiration on the cardiac silhouette in anesthetized dogs. **Veterinary Radiology and Ultrasound**, v.50, n.2, p.172-177, 2009.
19. ZARDO, K. M.; PROVASI, A. Aferição dos valores de VHS (vertebral heart size) para cães da raça teckel sem evidências clínicas de doença cardíaca. **Clínica Veterinária**, n.88, p.80-86, 2010.