



**UNIVERSIDADE ESTADUAL PAULISTA**  
**“JÚLIO DE MESQUITA FILHO”**  
Campus de Araçatuba

**MATHEUS MACARIO CARDOSO**

**Alinhadores Ortodônticos: Relato de caso clínico**

Araçatuba  
2023



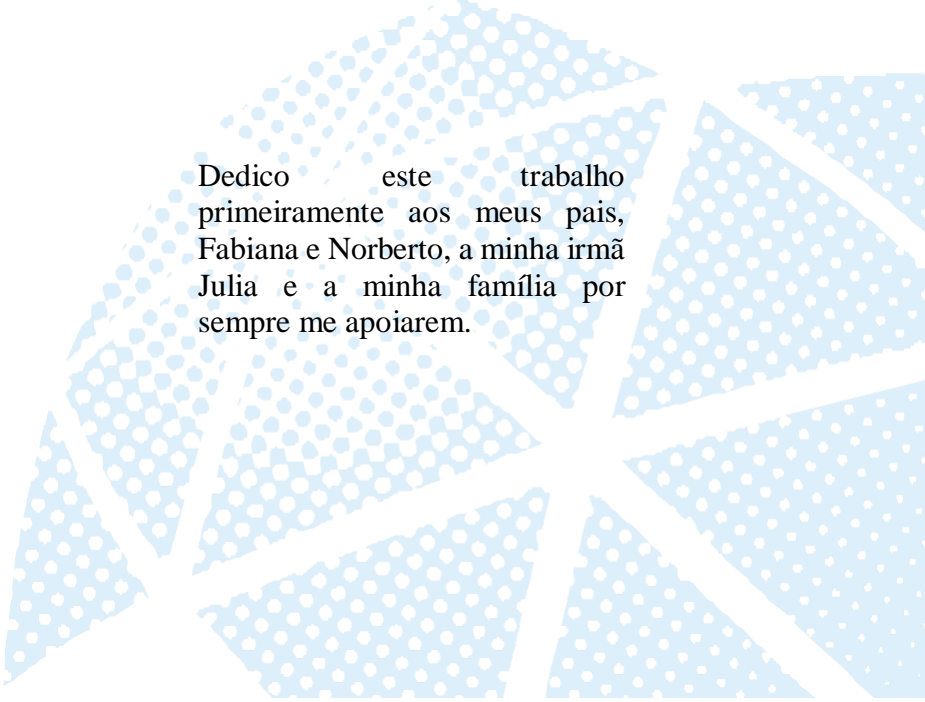
UNIVERSIDADE ESTADUAL PAULISTA  
“JÚLIO DE MESQUITA FILHO”  
Campus de Araçatuba

**MATHEUS MACARIO CARDOSO**

## **Alinhadores Ortodônticos: Relato de caso clínico**

Trabalho de Conclusão de Curso apresentado à Faculdade de Odontologia de Araçatuba da Universidade Estadual Paulista “Júlio de Mesquita Filho” – UNESP, como parte dos requisitos para a obtenção do título de Cirurgião-Dentista.

Orientador: Prof. Titular André Pinheiro de Magalhães Bertoz



Dedico este trabalho  
primeiramente aos meus pais,  
Fabiana e Norberto, a minha irmã  
Julia e a minha família por  
sempre me apoiarem.

## AGRADECIMENTOS

Agradeço a minha família, por me apoiarem incondicionalmente nessa jornada.

### **Deus**

Por ter me permitido essa oportunidade.

### **Meus Pais**

Fabiana e Norberto, vocês são meus maiores apoiadores nessa jornada e nada disso seria possível sem vocês.

### **Minha irmã**

Julia, por compartilhar comigo a vida, por sempre manter nosso laço vivo, te amo.

### **Minha família**

Voces sempre acreditaram no meu potencial e me incentivaram a correr atrás dos meus sonhos. Um agradecimento especial as minhas tias Renata e Cecília. Aos meus primos, Stephany, Gustavo, Augusto, Junior. Meus tios David, Ricardo, e Paulo. Minha tia Sheila, tia Josiane, tio Roberto e tia Irani.

### **Letícia, Gabriela, Marília, Cristine, Giulia, Monica, Larissa, Bruna e Vitor**

Por sempre se esforçarem pra manter a chama da nossa amizade viva, valorizo muito o quanto voces sempre se esforçaram para mantermos nossa conexão. Que a nossa amizade perdure para sempre.

### **Aos meus amigos da faculdade.**

Andressa, voce foi minha primeira amiga e sempre irei lembrar de ti com um carinho enorme. Samuel, por ser minha dupla em varias materias, obrigado pela confiança. Arthur, Guilherme, Ruan, Rafael e Jules, por compartilharem um lar comigos nos meus primeiros anos, me senti muito acolhido. Monique, por compartilhar, me ensinar, e me acolher na bateria e na vida. Alanis e Karine, por me acolherem e me convidarem a morar com voces. Natalia, Beatriz, Cauane e Larissa por compartilharmos esse ultimo ano com uma proximidade maior.

### **As minhas irmãs da faculdade**

Maria Paula, ja passamos por muitos momentos espaciais juntos e espero que voce entenda o quanto é especial para mim, te desejo um futuro brilhante e cheio de coisas boas.

Kezia Mendes, por ter um coração enorme e dividirmos responsabilidades esse último ano juntos, fico muito feliz que nos aproximamos.

Brenda Freitas, te agradeço por todas as vezes que cuidou de mim, fico feliz por voce ter me permitido conhecer esse seu lado e agradeço pela nossa amizade, espero que seus sonhos se realizem

Ana Carollina, umas das pessoas mais esforçadas que eu já conheci, você é uma inspiração e um exemplo do que é correr atrás dos seus sonhos e uma das pessoas mais altruístas que eu conheço, você merece tudo de bom no seu caminho e tenho certeza que irá conquistar isso.

Gabriella Farias, acho que nunca conheci alguém tão parecido comigo e ao mesmo tempo tão diferente, so nós dois sabemos da nossa conexão e do quanto nos complementamos, você é luz na minha vida e so vejo coisas boas no seu caminho.

### **A minha mãe**

Por ser minha maior fã, espero ter cumprido as suas expectativas como filho e ter te dado orgulho, sei que essa formação talvez signifique até mais para você do que para mim, mas saiba que eu dei o meu melhor. Te amo.

### **A minha banca**


Meu Orientador Prof<sup>o</sup> André Bertoz, que tornou esse trabalho possível, me acolheu desde o primeiro contato. Agradeço por me orientar nessa etapa tão importante da minha vida. Por toda cortesia e envolvimento, sou grato pela aceitação e oportunidade e todo o ensinamento.

Prof<sup>o</sup>. Paulo Roberto Botacin como um dos nossos primeiros contatos na graduação, saiba que me senti muito acolhido e representado pelo senhor, agradeço pela pessoa e profissional e inspiradora que o senhor é, pelo carinho e paciência.

Prof. Aldiéres Alves Pesqueira, o senhor é uma grande inspiração profissional para mim e como um dos últimos professores da graduação o senhor é um grande exemplo de educação e apoio para os alunos, agradeço pelo carinho.

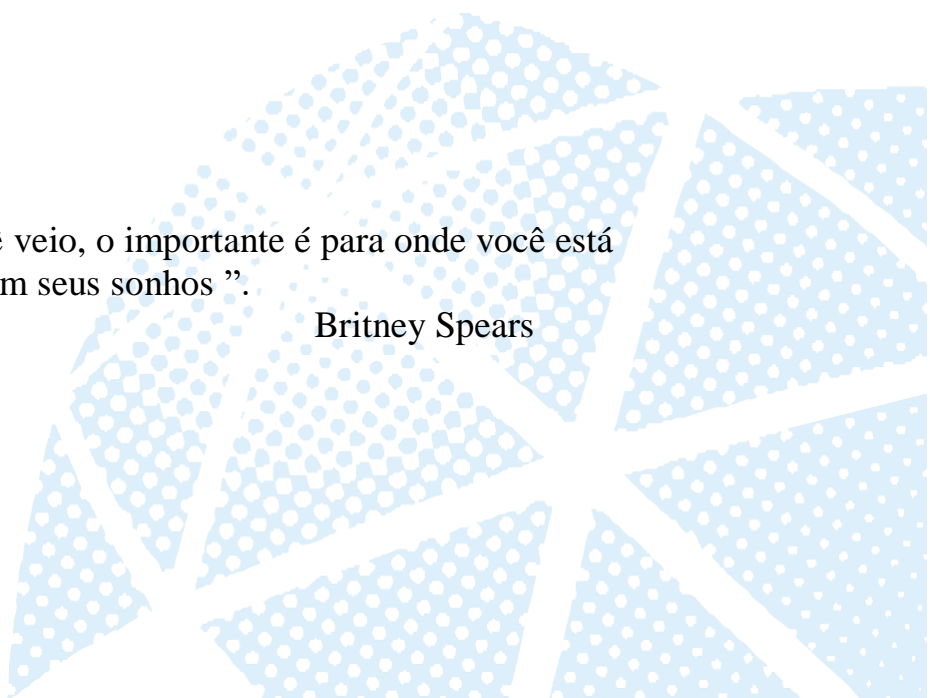
### **UNESP**

Agradeço pelo acolhimento, saio dessa instituição com a certeza e confiança de realizar um bom trabalho com uma formação de excelência e oportunidades. Agradeço também aos funcionários que fazem parte, aos professores que depositaram em mim a confiança e o seu conhecimento.



“ Não importa de onde você veio, o importante é para onde você está indo. Mantenha-se focado em seus sonhos ”.

Britney Spears




CARDOSO, M. M. **Alinhadores Ortodônticos: Relato de caso clínico.** 2023. 19 f. Trabalho de Conclusão de Curso (graduação) - Faculdade de Odontologia, Universidade Estadual Paulista, Araçatuba, 2023.

## RESUMO

Atualmente, o Invisalign é amplamente utilizado na prática clínica diária devido à sua estética e eficácia, que têm sido gradualmente reconhecidas pelos profissionais de Odontologia e pelos pacientes. Eles tem se tornado cada vez mais populares na prática ortodôntica devido à sua eficácia e estética superiores em comparação aos aparelhos fixos convencionais. Neste relato de caso clínico, será descrito a experiência de um paciente que utilizou Invisalign como parte de seu tratamento ortodôntico. O paciente em questão, um homem de 37 anos, apresentava uma má oclusão de Classe I e insatisfação estética . Ele procurou tratamento ortodôntico principalmente por razões estéticas, uma vez que se sentia desconfortável com a aparência de seus dentes. Após uma avaliação clínica completa, que incluiu radiografias e planejamento digital, onde o objetivo principal era alinhar os dentes e clarea-los. O paciente recebeu um conjunto de alinhadores e foi instruído a usá-los por cerca de 22 horas por dia, removendo-os apenas para comer e escovar os dentes. Este caso clínico ilustra a eficácia dos alinhadores transparentes no tratamento da má oclusão leve a moderada, oferecendo uma opção estética e confortável para os pacientes que desejam corrigir seus dentes sem o uso de aparelhos fixos tradicionais.

**Palavra- chaves:** Alinhadores transparentes, invisalign, estética.




CARDOSO, M. M. **Clinical Case Report: Use of Orthodontic Aligners.** 2023. 19 f. Trabalho de Conclusão de Curso (graduação) - Faculdade de Odontologia, Universidade Estadual Paulista, Araçatuba, 2023.

## **ABSTRACT**


Currently, Invisalign is widely used in daily clinical practice due to its aesthetics and effectiveness, which have been gradually recognized by dental professionals and patients. They have become increasingly popular in orthodontic practice due to their superior effectiveness and aesthetics compared to conventional brackets. In this clinical case report, it will be describe the experience of a patient who underwent Invisalign treatment as part of his orthodontic treatment. The patient in question, a 37-year-old man, had a Class I malocclusion and aesthetic dissatisfaction. He sought orthodontic treatment primarily for aesthetic reasons, as he felt uncomfortable with the appearance of his teeth. After a comprehensive clinical evaluation, including radiographs and digital planning, where the main objective was to align the teeth and correct whiten the teeth, the patient was provided with a set of aligners and instructed to wear them for approximately 22 hours a day, removing them only for eating and brushing his teeth. This clinical case illustrates the effectiveness of clear aligners in treating mild to moderate malocclusion, offering an aesthetic and comfortable option for patients who wish to correct their teeth without the use of traditional conventional brackets.

**Keywords:** Invisalign, clear aligners, aesthetic.




## LISTA DE FIGURAS

<b>Figura 1.</b> Fotografia inicial .....	15
<b>Figura 2.</b> Radiografias.....	16
<b>Figura 3.</b> Fotografia intra oral oclusal.....	16
<b>Figura 4.</b> Fotografia intra oral.....	17
<b>Figura 5.</b> ClinCheck.....	17
<b>Figura 6.</b> Fotografias introrais oclusais após 8 meses.....	19
<b>Figura 7.</b> Fotografias intraorais após 8 meses.....	19
<b>Figura 8.</b> Fotografia no alinhador final.....	20
<b>Figura 9.</b> Comparação entre o início e o fim do tratamento.....	20
<b>Figura 10.</b> Após as facetas em resina.....	21



## SUMÁRIO

1. INTRODUÇÃO.....	12
2. RELATO DE CASO.....	15
2.1 Apresentação do Caso e Consulta Inicial .....	15
2.2 Exame Clínico e Diagnostico .....	15
2.3 Plano de Tratamento .....	18
2.4 Tratamento e Resultados .....	18
3. DISCUSSÃO.....	21
4. CONCLUSÃO.....	23
REFERÊNCIAS .....	24



## 1 Introdução

Na última metade do século XX, presenciamos um considerável aumento na produção de materiais plásticos, impulsionado pelo desenvolvimento da tecnologia industrial. Esse avanço permitiu que esses materiais substituíssem diversos outros anteriormente utilizados, abrindo caminho para aplicações industriais e médicas que antes eram inatingíveis com tecnologias mais antigas. A ampla utilização desses materiais é resultado de sua notável versatilidade, sendo capazes de atender a uma variedade de necessidades e demandas. (SEYMOUR et al. 2021)

A era em que vivemos é caracterizada também pela medicina personalizada, um conceito que vem revolucionando a área da saúde. Enquanto a medicina tradicional costumava se basear em diretrizes de prática clínica que tratavam os pacientes como membros de um grupo, a medicina personalizada tem como premissa tratar cada indivíduo como único, levando em consideração suas características biológicas específicas para personalizar diagnósticos e terapias. A versatilidade dos materiais plásticos é particularmente relevante na medicina personalizada, pois esses materiais podem ser moldados em diferentes formas, tamanhos e propriedades, permitindo a criação de soluções sob medida para cada paciente. (Principles..., 2021)

De modo geral, ortodontistas sempre foram treinados para coletar e analisar as características individuais dos pacientes afim de realizar diagnósticos precisos e estabelecer planos de tratamento personalizados. No entanto, durante o século passado, a ortodontia era predominantemente baseada no uso de metais e em prescrições pré-definidas. (Principles..., 2021)

Pacientes adultos que buscam tratamento ortodôntico estão cada vez mais preocupados com a estética. A maioria desses pacientes recusam a utilização de aparelhos fixos tradicionais e buscam alternativas mais estéticas, como braquetes linguais e alinhadores transparentes (PHAN et al. 2007). Métodos ortodônticos convencionais têm sido frequentemente relacionados a uma alteração na aparência facial durante o seu uso, o que tem se tornado uma preocupação relevante entre os pacientes em busca de tratamento ortodôntico (PAPADIMITRIOU et al. 2018).

Os alinhadores ortodônticos são uma opção popular e eficaz de tratamento para corrigir problemas de má oclusão e desalinhamento dentário. Estes foram desenvolvidos como

uma alternativa mais confortável e discreta aos aparelhos dentários convencionais, e podem ser usados por pessoas de todas as idades.

Os alinhadores ortodônticos são aparelhos removíveis compostos por uma série de moldes personalizados de um plástico fino e transparente que cobre todas as superfícies dentárias e gradualmente movem os dentes para a posição correta. Esse processo é feito de forma suave e gradual, e cada molde é usado por cerca de duas semanas, 20 horas por dia antes de ser trocado pelo próximo (LAGRAVÉRE MO et al. 2005). Com o tempo, os dentes são movidos para a posição correta, resultando em uma mordida mais saudável e um sorriso mais bonito (KRAVITZ ND et al. 2008). É relatado também que pacientes tratados com Invisalign também apresentam uma melhor saúde periodontal e maior satisfação durante o tratamento ortodôntico em comparação com pacientes tratados com aparelhos fixos convencionais (AZARIPOUR A et al. 2015).

Os alinhadores ortodônticos oferecem uma série de vantagens em relação aos aparelhos convencionais, incluindo:

- Discrição: Eles são quase invisíveis, tornando-se uma opção popular para adultos que não querem chamar atenção para o tratamento ortodôntico.


- Conforto: Os alinhadores são mais confortáveis do que os aparelhos convencionais, já que não possuem brackets, arcos ou fios, o que significa que há menos desconforto e irritação.

- Tempo: O tempo de tratamento costuma ser menor em relação ao aparelho fixo convencional.

- Removibilidade: Os alinhadores podem ser facilmente removidos para escovar os dentes e comer. Isso torna mais fácil manter a higiene bucal e seguir uma dieta saudável (Principles..., 2021).

No entanto, é importante lembrar que os alinhadores ortodônticos requerem um compromisso do paciente com o tratamento. Pois o uso frequente dos aparelhos e visitas regulares ao ortodontista são necessários para obter os melhores resultados. Seu custo é consideravelmente mais alto em relação a outros aparelhos ortodônticos e os pacientes relatam ser mais dolorido. Além disso, os alinhadores não são adequados para todos os casos e, em alguns casos, um aparelho convencional pode ser a melhor opção de tratamento (Principles..., 2021).

As más oclusões de Classe I são uma das condições mais frequentes encontradas na prática clínica diária e também uma das condições mais indicadas para tratamento com alinhadores. Isso se deve ao fato de que uma das principais preocupações dos pacientes geralmente envolve o apinhamento dos dentes anteriores, principalmente no arco inferior. Para obter um resultado previsível e confiável, é essencial desenvolver um plano de tratamento adequado para a má oclusão de Classe I, começando pela correta definição do planejamento dos movimentos. Isso permitirá criar uma configuração digital precisa, garantindo alta congruência entre as configurações reais e digitais. (Principles..., 2021).




## 2 RELATO DE CASO

### 2.1 APRESENTAÇÃO DO CASO E CONSULTA INICIAL.

Paciente do sexo masculino, 37 anos. Durante a anamnese, o paciente expressou o desejo de clarear os dentes e melhorar a estética relatou a sensação de que os dentes 41 e 42 estavam ficando levemente desalinhados.

Figura 1 – Fotografia inicial

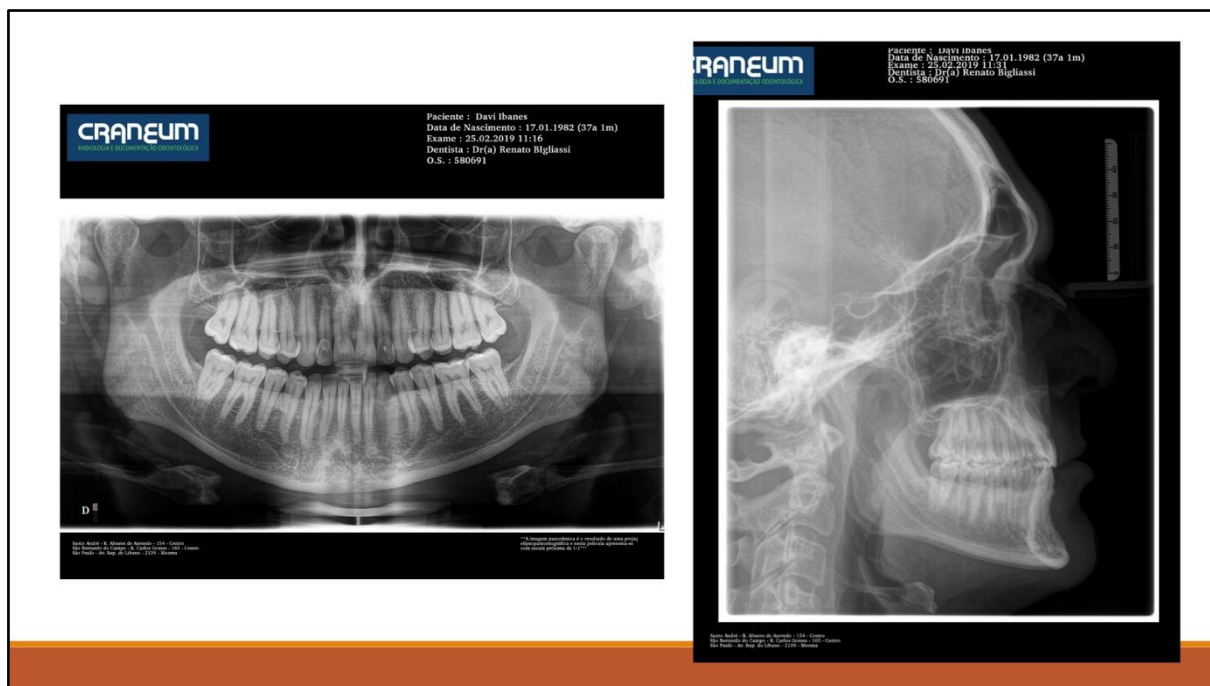


Fonte: André Bertoz 2019

### 2.2 EXAME CLÍNICO E DIAGNÓSTICO:

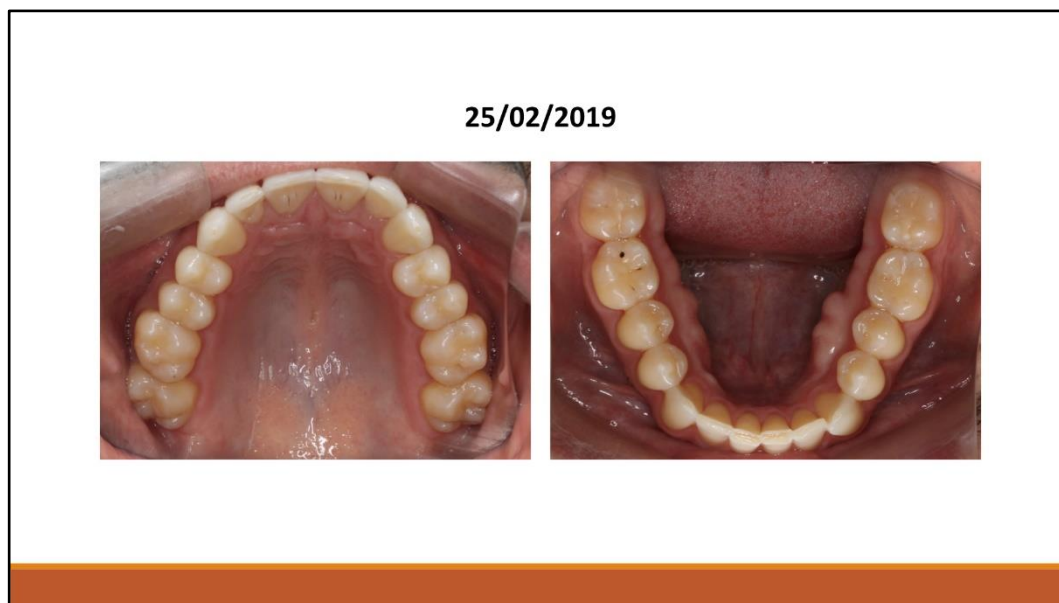Durante a avaliação, observou-se a presença de um leve apinhamento antero-inferior em relação à sua oclusão. Aproveitando a oportunidade de proporcionar um sorriso mais harmonioso tanto nos dentes superiores quanto inferiores, foi desenvolvido um planejamento que envolvia o alinhamento e nivelamento dos dentes, visando aproximá-los às 6 chaves de oclusão de Andrews, como base para o tratamento estético subsequente. Para obter uma avaliação precisa, solicitou-se a documentação ortodôntica completa, incluindo radiografia panorâmica, periapical, cefalométrica e fotografias intra e extraorais.

Figura 2 - Radiografias



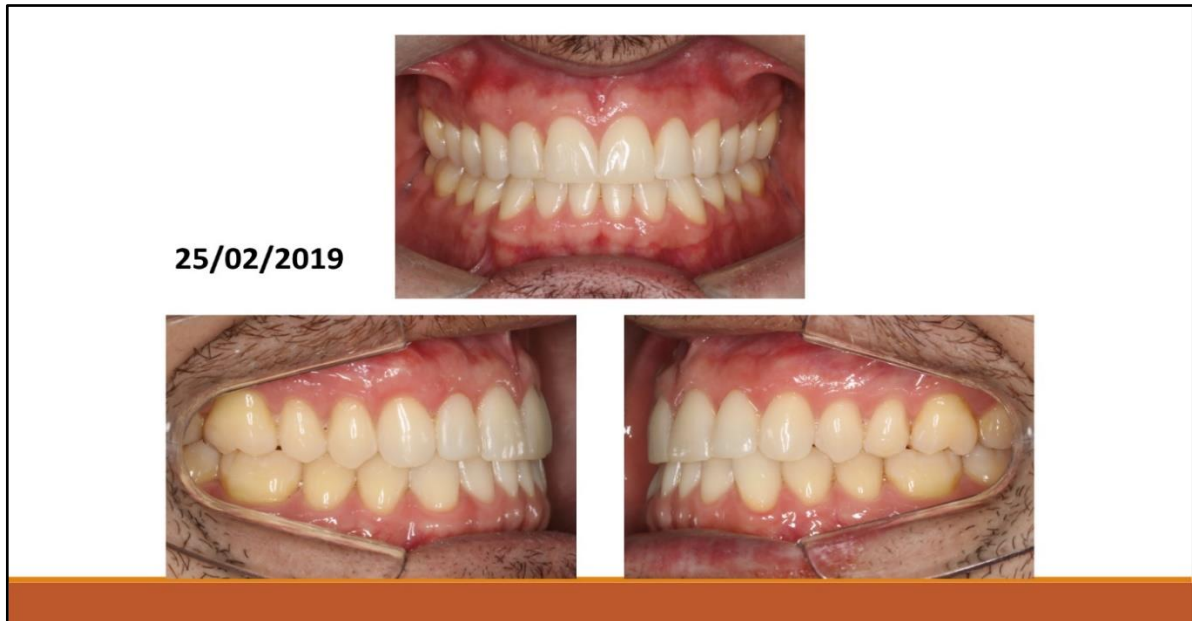Fonte: André Bertoz 2019

Figura 3 – Fotografia intra oral oclusal



Fonte: André Bertoz 2019

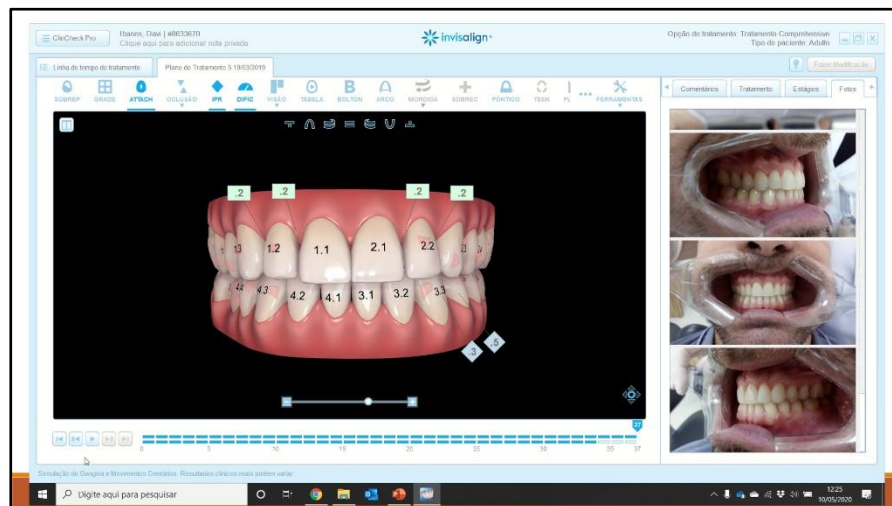
Figura 4 – Fotografia intra oral



Fonte: André Bertoz 2019

Para uma melhor compreensão do caso, foi realizado o ClinCheck, uma ferramenta que nos permitiu visualizar digitalmente o progresso do tratamento. A análise confirmou um leve apinhamento, um leve bruxismo, e um aspecto de dentes desalinhados e desnivelados. Com base nesses achados, foi traçado um plano inicial que contemplava o aumento do perímetro do arco, a vestibularização dos dentes superiores e inferiores, com o intuito de melhorar a linha de oclusão e resolver o problema de apinhamento.

Figura 5 – ClinCheck



Fonte: André Bertoz 2019

Com base na análise desses registros, o diagnóstico final foi má oclusão Classe I, com leve apinhamento anterior inferior. O tratamento ortodôntico corretivo com o uso de

alinhadores ortodônticos foi sugerido como a abordagem mais adequada para alcançar os objetivos estéticos desejados.

### 2.3 PLANO DE TRATAMENTO:

Após explicar ao paciente as opções de tratamento disponíveis, foi proposto o uso dos alinhadores invisíveis do sistema Invisalign como a melhor alternativa para corrigir o desalinhamento dos dentes inferiores e melhorar a estética do sorriso. O plano de tratamento foi elaborado levando em consideração a movimentação dentária necessária para o alinhamento e nivelamento dos dentes.

Para alcançar um encaixe adequado dos dentes, optamos pela colocação de *attachments* em determinados dentes, os quais seriam fundamentais para o direcionamento correto dos movimentos dentários. Além disso, foi realizado o IPR (Interproximal Reduction), um procedimento que consiste no desgaste entre os dentes adjacentes, a fim de criar espaço e permitir o aumento do perímetro do arco dentário.

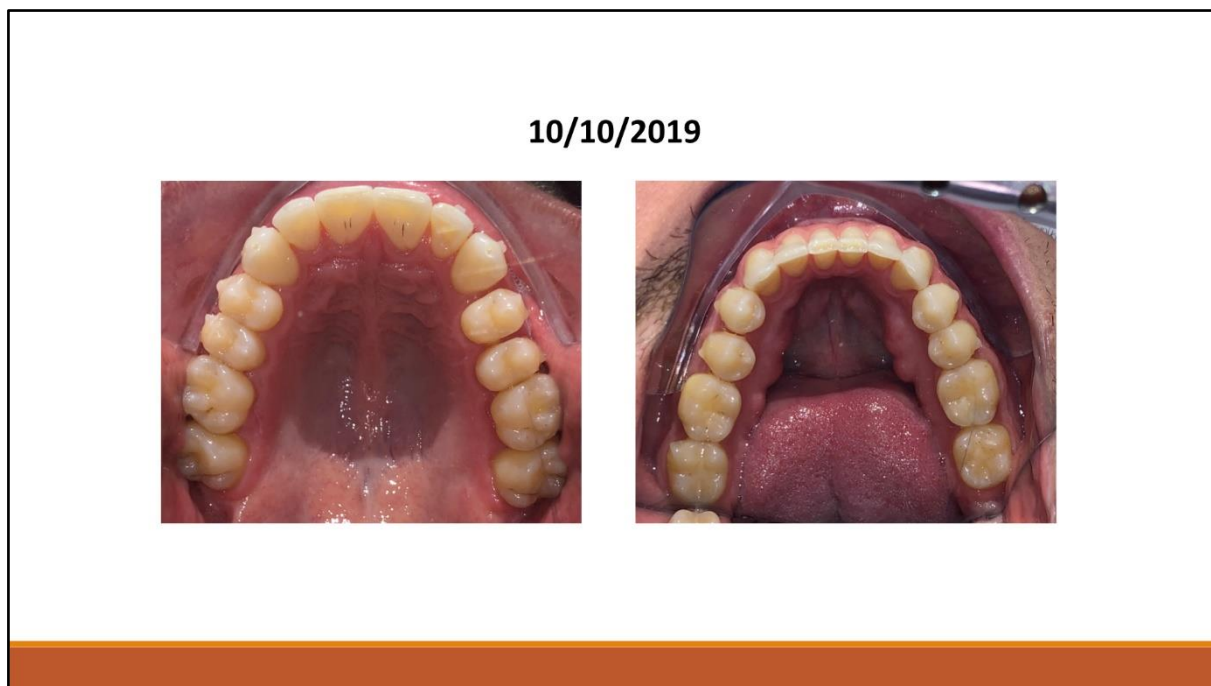### 2.4 TRATAMENTO E RESULTADOS:

O paciente demonstrou entusiasmo com o plano de tratamento proposto e concordou em iniciar o tratamento com os alinhadores transparentes. Ao longo do tratamento, foram realizadas consultas regulares para monitorar a evolução do caso, ajustar o plano de tratamento conforme necessário e garantir a aderência correta do paciente ao uso dos alinhadores.

Após um período de tratamento estabelecido de 15 meses, o paciente obteve os resultados desejados. O alinhamento e nivelamento dos dentes inferiores foram alcançados, resultando em uma melhora estética significativa do sorriso.

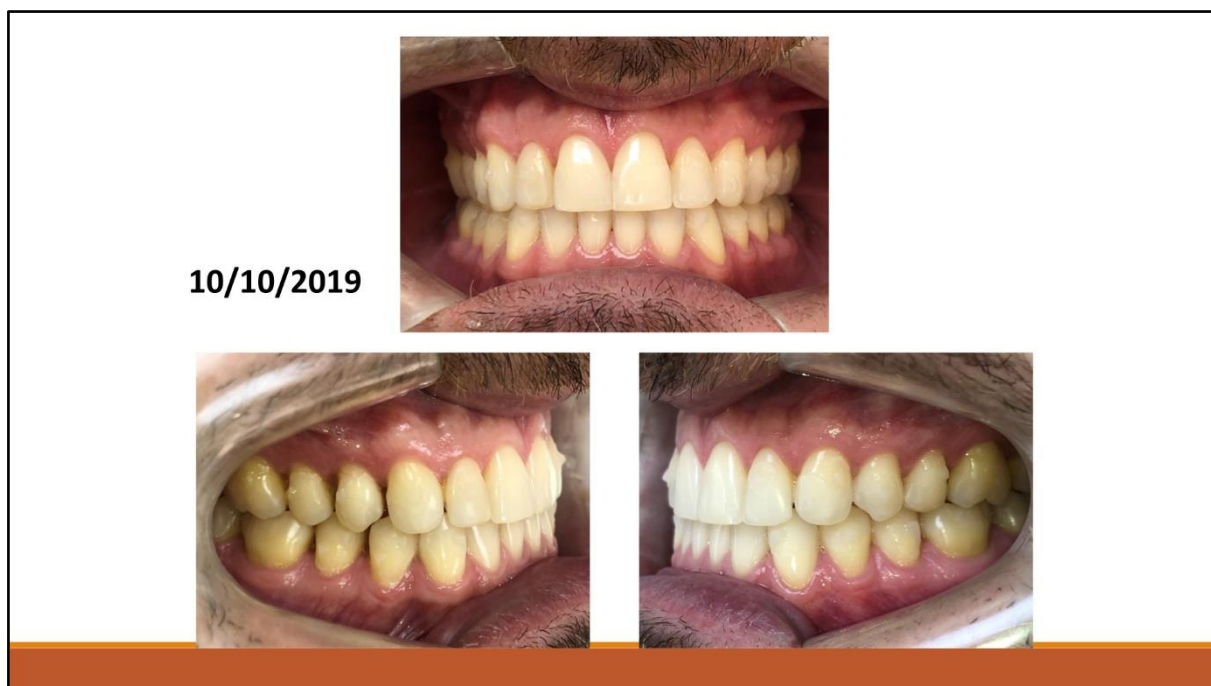Ao longo do tratamento, foram feitas avaliações periódicas para monitorar o progresso e realizar ajustes quando necessário. A colaboração e a adesão do paciente foram essenciais para o sucesso do processo, uma vez que ele seguiu as recomendações de higiene bucal e compareceu regularmente às consultas.

Figura 6 – Fotografias introrais oclusais após 8 meses.



Fonte: André Bertoz 2019

Figura 7 – Fotografias intraorais após 8 meses.

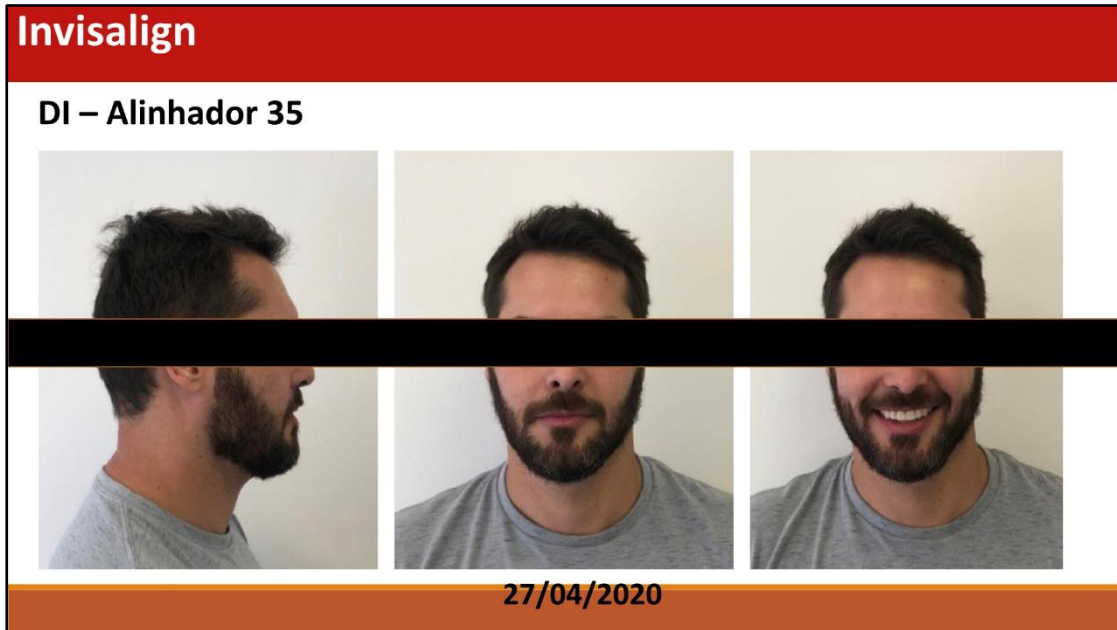

Fonte: André Bertoz, 2019

Após o período de alinhamento e nivelamento dentário, o paciente obteve um sorriso mais harmonioso, com dentes alinhados e nivelados. Com o objetivo principal alcançado, iniciamos o planejamento do tratamento estético propriamente dito, levando em consideração

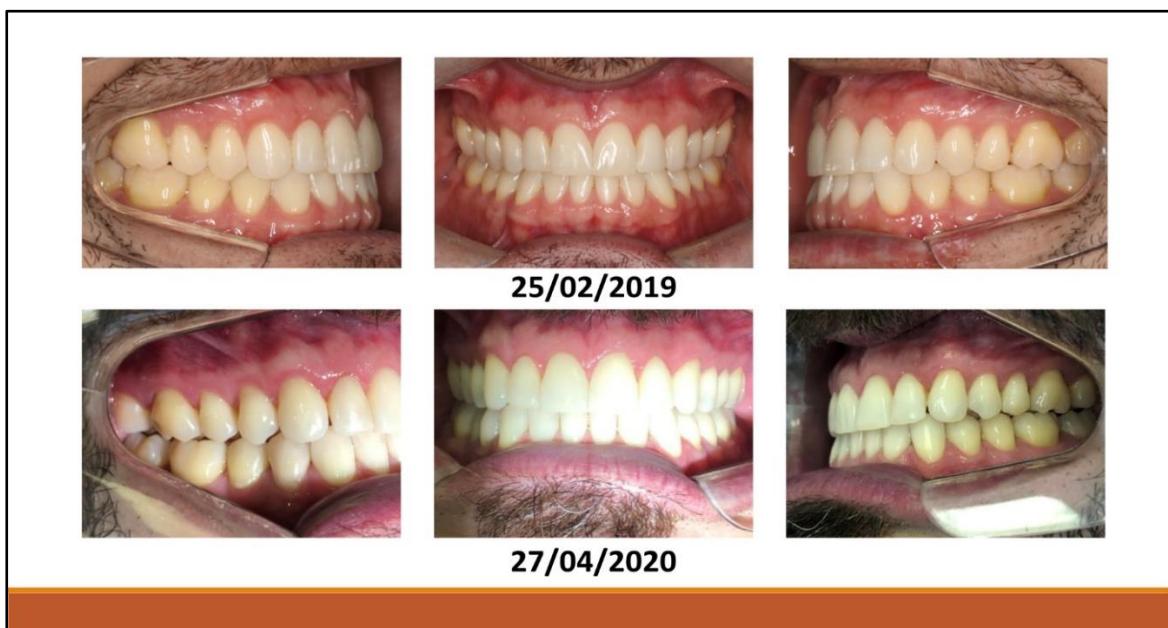as preferências estéticas do paciente e trabalhando em conjunto para alcançar o sorriso dos seus sonhos.

Figura 8 – Fotografia no alinhador final



Fonte: André Bertoz 2020

Figura 9 – Comparação entre o início e o fim do tratamento.

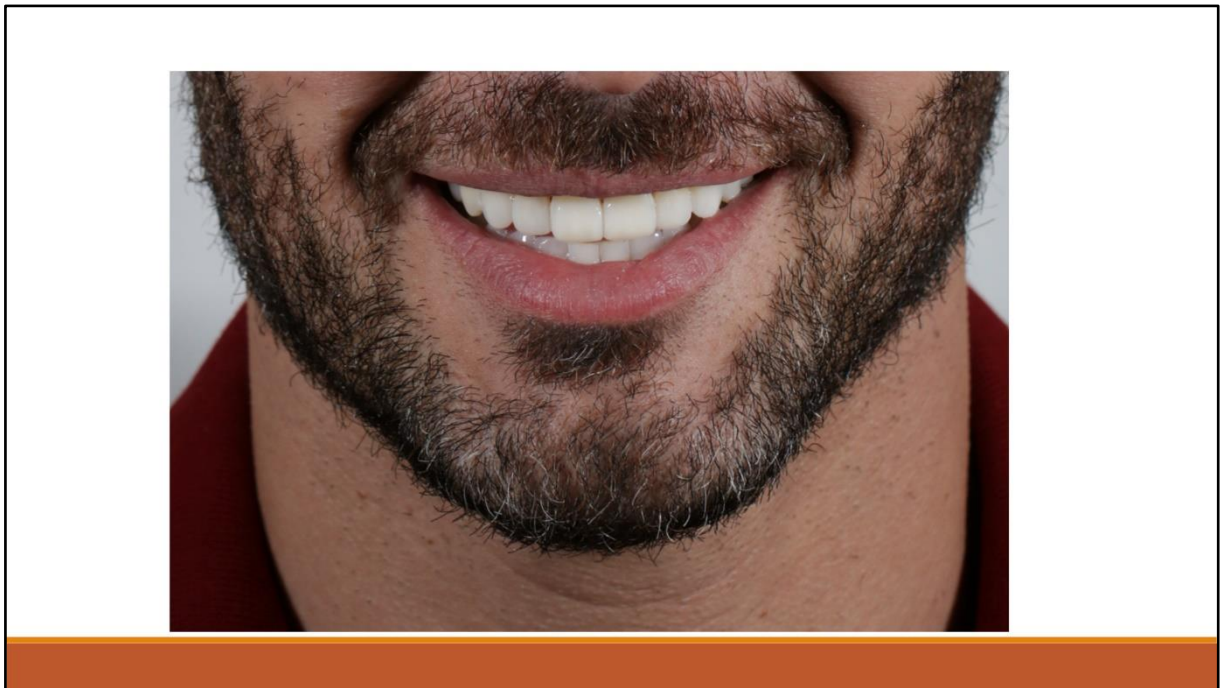


Fonte: André Bertoz 2019/2012

Este relato de caso ilustra como a combinação de alinhamento e nivelamento dentário pode ser um primeiro passo fundamental para a obtenção de resultados estéticos satisfatórios.

O tratamento foi bem-sucedido e proporcionou ao paciente não apenas uma melhoria estética significativa, mas também uma função oclusal melhorada e maior autoconfiança. Posteriormente o paciente realizou procedimentos de facetas em resina composta para melhoria da cor e do formato dos dentes.

Figura 10 – Após as facetas em resina



Fonte: André Bertoz 2020.

### 3 DISCUSSÃO

Os alinhadores ortodônticos têm se tornado cada vez mais populares como uma opção estética para o tratamento de problemas ortodônticos. Esses dispositivos removíveis são projetados para realizar movimentações dentárias, corrigindo a posição dos dentes de forma gradual e controlada. Neste parágrafo, abordaremos algumas questões e considerações importantes relacionadas aos alinhadores ortodônticos:

1. Efetividade do tratamento com alinhadores ortodônticos: Estudos clínicos têm demonstrado que o tratamento com alinhadores ortodônticos pode ser, em muitos casos, tão eficaz quanto o uso de aparelhos ortodônticos tradicionais. Os alinhadores são projetados individualmente para cada paciente e utiliza tecnologia de modelagem tridimensional, o que permite um tratamento personalizado e de alta precisão.

2. Estética e discrição: Uma das principais vantagens dos alinhadores ortodônticos é a sua discrição, pois são fabricados em material transparente e se encaixam perfeitamente nos dentes. Isso torna o tratamento muito mais estético, em comparação aos braquetes metálicos convencionais. Essa característica atrai os pacientes adultos que buscam uma alternativa mais discreta para corrigir seus problemas ortodônticos.

3. Conforto e conveniência: Os alinhadores ortodônticos são removíveis, o que proporciona maior conforto durante o tratamento. O paciente pode remover os alinhadores durante as refeições e para a realização da higiene oral, facilitando a rotina diária. Além disso, a ausência de fios e braquetes reduz a probabilidade de irritação dos tecidos moles, aumentando o conforto ao longo do tratamento.


4. Importância do acompanhamento profissional: Um acompanhamento frequente com o ortodontista é fundamental durante o tratamento com alinhadores ortodônticos. O profissional precisa monitorar o progresso, fazer ajustes e fornecer orientações específicas para garantir o sucesso do tratamento. Além disso, um plano de tratamento adequadamente planejado e comunicado ao paciente é essencial para estabelecer expectativas realistas e alcançar resultados satisfatórios.

No geral, os alinhadores ortodônticos representam uma opção eficaz e discreta para o tratamento de problemas ortodônticos, oferecendo benefícios estéticos, conforto e conveniência. No entanto, cada caso deve ser avaliado individualmente e o ortodontista é o profissional mais adequado para determinar a melhor abordagem de tratamento. A ampla disponibilidade de tecnologias avançadas no campo da ortodontia torna os alinhadores ortodônticos uma opção viável para muitos pacientes, proporcionando resultados satisfatórios e melhorando a saúde bucal e o sorriso do paciente.

#### **4 CONCLUSÃO**

Os alinhadores ortodônticos representam uma opção eficaz, estética e conveniente para o tratamento de problemas ortodônticos. Sua capacidade de proporcionar resultados comparáveis aos aparelhos tradicionais, juntamente com sua discrição, conforto e conveniência, fazem deles uma escolha popular. No entanto, é fundamental uma correta indicação e acompanhamento profissional para garantir o sucesso do tratamento. Em suma, os alinhadores ortodônticos oferecem uma opção viável e satisfatória para melhorar a saúde bucal

e o sorriso do paciente.



## REFERÊNCIAS

Azaripour A, Weusmann J, Mahmoodi B, Peppas D, Gerhold-Ay A, Van Noorden CJ, Willershausen B. Braces versus Invisalign®: gingival parameters and patients' satisfaction during treatment: a cross-sectional study. *BMC Oral Health*. 2015 Jun 24;15:69. doi: 10.1186/s12903-015-0060-4.

Kravitz ND, Kusnoto B, BeGole E, Obrez A, Agran B. How well does Invisalign work? A prospective clinical study evaluating the efficacy of tooth movement with Invisalign. *Am J Orthod Dentofacial Orthop*. 2009 Jan;135(1):27-35. doi: 10.1016/j.ajodo.2007.05.018.

Lagravère MO, Flores-Mir C. The treatment effects of Invisalign orthodontic aligners: a systematic review. *J Am Dent Assoc*. 2005 Dec;136(12):1724-9. doi: 10.14219/jada.archive.2005.0117.

Papadimitriou A, Mousoulea S, Gkantidis N, Kloukos D. Clinical effectiveness of Invisalign® orthodontic treatment: a systematic review. *Prog Orthod*. 2018 Sep 28;19(1):37. doi: 10.1186/s40510-018-0235-z.

Phan X, Ling PH. Clinical limitations of Invisalign. *J Can Dent Assoc*. 2007 Apr;73(3):263-6.

Nanda, R., Castroflorio, T., Garino, F., & Ojima, K. (Eds.). (2021). *Principles and Biomechanics of Aligner Treatment-E-Book*. Elsevier Health Sciences.

Seymour, R. B., & Charles Jr, E. (2021). *Introducción a la química de los polímeros*. Reverté.

