

Gustavo Andrade Silles

Descrição do modelo experimental de carcinogênese  
DMBA-induzida em bolsa bucal de hamsters sírios  
dourados.

Araçatuba – SP  
2010

Gustavo Andrade Silles

Descrição do modelo experimental de  
carcinogênese DMBA-induzida em bolsa bucal  
de hamsters sírios dourados.

Trabalho de Conclusão de Curso como  
parte dos requisitos para a obtenção do  
título de Bacharel em Odontologia da  
Faculdade de Odontologia de Araçatuba,  
Universidade Estadual Paulista “Júlio de  
Mesquita Filho”.

Orientadora: Prof. Assistente Dra. Renata  
Callestini Felipini

Araçatuba – SP  
2010

*Dedicatória*

## Dedicatória

A meus pais, *Milton Silles e Vilma Ângelo de Andrade Silles* que com carinho, confiança e dedicação fizeram com que nos últimos quatro anos um sonho fosse realizado, agradeço as lágrimas derramadas em silêncio, aos meses de saudades, à dor de despedir-se de quem se ama por vezes seguidas, aos longos dias de trabalho duro que tornaram meus dias mais confortáveis e minha estrada mais fácil, jamais teria conseguido sem o apoio que me deram. Muito obrigado.

*Agradecimientos*

**Agradecimientos**

Meus sinceros agradecimentos,

À minha orientadora,

**Professora Assistente Dra. Renata Callestini Felipini**

Por toda a experiência e conhecimento adquiridos durante os últimos dois anos e meio de trabalho em conjunto, que me trouxeram a conhecer mais profundamente uma área tão fascinante da Odontologia.

**Agradecimentos**

Meus sinceros agradecimentos,

Ao fundador da Farmabrazilis

**Iseu Nunes**

Sem o qual o projeto de pesquisa que deu origem ao trabalho em questão não teria acontecido.

**Agradecimentos**

Meus sinceros agradecimentos ,

Ao assistente de suporte acadêmico,

**José Marcelo Tramarin (Marcelinho)**

Cuja sagacidade e genialidade foram essenciais no desenvolvimento do trabalho.

*Epigrafe*

*“É o esforço constante e determinado que  
quebra a resistência, e varre todos os obstáculos.”*  
*(Claude M. Bristol)*

## *Resumo e Abstract*

SILLES, G. A. **Descrição do modelo experimental de carcinogenese DMBA-Induzida em bolsa bucal de hamsters sírios dourados.** Trabalho de conclusão de curso (TCC) – Faculdade de Odontologia de Araçatuba, FOA, Universidade Estadual Paulista, Araçatuba, 2010.

### **Resumo:**

Por se tratar de um problema de saúde coletiva grave e causa de óbito comum o câncer bucal deve ser amplamente estudado em todos os seus

aspectos, porém o reduzido número de trabalhos relacionados ao assunto, a inexistência de uma descrição da técnica de indução de carcinogênese oral e a falta de coerência entre as publicações existentes fez necessário a criação de um modelo experimental de indução de carcinogênese que elucidasse as dúvidas existentes relacionadas ao assunto. Após revisão literária o agente carcinogênico de escolha foi o DMBA devido ao longo tempo em que vem sendo aplicado para este fim e seus efeitos satisfatórios na indução de tumores espinocelulares. Foram usados 48 hamsters sírios dourados de idade e peso aproximados que receberam aplicações de DMBA na bolsa bucal de ambos os lados três vezes na semana durante os tempos de 7, 14 e 22 semanas após os quais sofriam eutanásia e tinham os rins, o fígado, os pulmões e as bolsas bucais removidas em necropsia seguindo posteriormente processamento laboratorial de rotina. O modelo experimental mostrou-se eficiente por promover alterações celulares em 100% dos animais utilizados, para tanto é necessário uma equipe preparada e motivada pra a execução dos procedimentos durante todo o tempo necessário para a finalização do procedimento.

Palavras-chave: câncer bucal, carcinogênese, hamsters sírios dourados, DMBA  
SILLES, G. A. Description of the experimental model of DMBA-induced carcinogenesis on oral pouch of golden sirius hamsters. Trabalho de conclusão de curso (TCC) – Faculdade de Odontologia de Araçatuba, FOA, Universidade Estadual Paulista, Araçatuba, 2010.

**Abstract:**

Being a serious public health problem and common death cause the oral cancer must be widely studied in all its matters but, the reduced number of

published articles related to the subject, the nonexistence of the technique description of induced oral carcinogenesis and the lack of coherency between the existing publications, made necessary the creation of an experimental model of induction of oral carcinogenesis that would bring to light all the existing doubts related to the subject. After literary review the carcinogenic agent chosen was the DMBA, due to the long time it's been used to this purpose and it's satisfactorily effects in the induction of squamous tumors. There were used 48 golden Sirius Hamsters with approximated age and weight, that received DMBA topic applications on the oral pouch of both sides three times a week during the times of 7, 14 and 22 weeks, after which they were euthanized and had their kidneys, lungs, liver and oral pouch removed during necropsy, later followed by routine processing. The experimental model was efficient because it was able to promote cellular changes in 100% of the animals used, but its necessary a motivated and prepared team to execute the procedures during the whole time until the finalization of the experiment.

Keywords: oral cancer, carcinogenesis, golden sirius hamsters, DMBA.

## **Sumário**

1. Introdução.....	18
2. Proposição.....	20
3. Materiais e métodos.....	21
3.1. Amostra.....	21

3.1.1	Identificação da amostra.....	22
3.1.2	Pesagem dos animais.....	23
3.2	Biosegurança.....	24
3.2.1	Paramentação.....	24
3.2.2	Descartes.....	25
3.2.3	Identificação das áreas e matérias contaminados.....	25
3.3	Manipulação do carcinógeno.....	25
3.3.1	Obtenção da solução.....	25
3.3.2	Armazenamento da solução.....	27
3.3.3	Armazenamento dos pincéis.....	27
3.4	Manipulação dos animais.....	28
3.4.1	Contenção.....	28
3.4.2	Abertura da boca e exposição da bolsa.....	29
3.4.3	Aplicação do carcinógeno.....	29
3.5	Aparecimento das lesões.....	31
3.6	Eutanásia dos animais.....	33
3.6.1	Remoção dos órgãos.....	35
3.6.2	Remoção das bolsas bucais.....	37
3.6.3	Identificação dos órgãos.....	39
3.6.4	Fixação dos órgãos.....	39
3.6.5	Fixação das bolsas bucais.....	39
3.7	Processamento laboratorial.....	41
3.7.1	Macroscopia.....	41
3.7.1.1	Rins.....	43
3.7.1.2	Fígado.....	44

3.7.1.3 Pulmão.....	45
3.7.1.4 Bolsa bucal.....	46
3.7.2 Inclusão das peças.....	47
4. Discussão.....	48
5. Conclusão.....	50
Referencias Bibliográficas.....	51

### **Lista de Figuras**

Figura 1	Hamster Sírio Dourado.....	21
3Figura 2	Perfurador de lençol de borracha.....	22
Figura 3	Identificação do animal.....	23

Figura 4	Balança para pesagem de animais.....	23
Figura 5	Paramentação completa dos operadores.....	24
Figura 6	Recipiente de isopor para armazenamento de material contaminado.....	25
Figura 7	7, 12-Dimethylbenzantraceno (DMBA) .....	26
Figura 8	Balança de precisão.....	26
Figura 9	Frasco âmbar para armazenamento do agente carcinogênico.....	26
Figura 10	Capela para manipulação do agente carcinogênico.....	27
Figura 11	Frasco para armazenamento dos pinceis.....	27
Figura 12	Lençol de borracha para a contenção dos animais.....	28
Figura 13	Fio de cobre encapado.....	29
Figura 14	Afastador de tecidos.....	29
Figura 15	Pincel de pelo de camelo nº 4.....	30
Figura 16	Animal com a imobilizado, com a boca aberta expondo a bolsa.....	30
Figura 17	Aplicação do agente carcinogênico na parte mais profunda da bolsa.....	30
Figura 18	Bolsa bucal exteriorizada.....	31
Figura 19	Lesão ulcerada.....	32
Figura 20	Lesão em região peribucal.....	32
Figura 21	Anestésico e relaxante muscular.....	33
Figura 22	Anestesia via intraperitoneal.....	34
Figura 23	Incisão de acesso as regiões Abdominal e torácica.....	34
Figura 24	Acesso ao fígado.....	35
Figura 25	Acesso aos rins.....	36
Figura 26	Acesso aos pulmões.....	36
Figura 27	Início da remoção da bolsa bucal.....	37
Figura 28	Continuação da remoção da bolsa bucal.....	38

Figura 29	Remoção da bolsa concluída.....	38
Figura 30	Bolsa bucal posicionada sobre placa de EVA e presa com alfinetes.....	40
Figura 31	Bolsa bucal presa sobre placa de EVA e suspensa pelos alfinetes.....	40
Figura 32	Bolsa bucal imersa em solução fixadora.....	41
Figura 33	Bancada de borracha para realização de macroscopia.....	42
Figura 34	Cassete para inclusão dos órgãos.....	42
Figura 35	Rim cortado longitudinalmente.....	43
Figura 36	Fígado cortado transversalmente.....	44
Figura 37	Pulmão em corte transversal.....	45
Figura 38	Bolsa bucal Fixada.....	46
Figura 39	Corte da bolsa bucal.....	46
Figura 40	Lâmina HE, neoplasia.....	47
Figura 41	Lâmina HE, neoplasia e perolas de queratina.....	47

## **1. Introdução:**

Dos tipos de câncer existentes aqueles que se desenvolvem na cavidade oral apresentam cerca de 2,5% de todos os tipos e 1,5% de todos os óbitos relacionados a doença, uma taxa elevada levando-se em consideração o pequeno tamanho da cavidade oral.

O câncer bucal trata-se, portanto, de um problema de saúde público gravíssimo ao qual se deve prestar atenção imediata, porém estudá-lo para desenvolver tratamentos cada mais eficazes e menos agressivos torna-se uma ação pouco executável devido o reduzido número de publicações sobre modelos de indução de câncer bucal, a falta de coerência entre tais publicações, dados incompletos, a falta de detalhamento sobre a execução dos procedimentos necessários, etc.

Então, frente ao interesse de estudar tal doença, o Departamento de Patologia e Propedeutica Clínica da Faculdade de Odontologia de Araçatuba (FOA) Unesp necessitou desenvolver um modelo experimental para indução de câncer bucal que fosse simples, eficaz e de baixo custo.

**2. Proposição:**

Desenvolver e catalogar um modelo experimental para indução de tumores espinocelulares DMBA-induzidos em bolsa bucal lateral de hamsters sírios dourados (*Mesocriatus auratus*).

### 3. Materiais e métodos:

#### 3.1 Amostra

Foram utilizados 48 hamsters sírio dourados (*Mesocriatus auratus*) (Fig. 1), sendo 24 machos e 24 fêmeas com 60 dias e um peso corporal médio entre 90 e 100 gramas, separados em gaiolas pelo gênero e linhagem, respeitando-se o limite de cinco animais por gaiola. As mesmas serão higienizadas em dias alternados, com trocas dos papéis, lavagem e secagem.



Figura 1: Hamster Sírio Dourado.

As gaiolas foram dispostas uma ao lado da outra, apresentando identificação de cada animal com respectivo número e matriz geradora de tal grupo, os animais foram tratados com ração labina da marca purina e água ad libitum. Com a finalidade de evitar possíveis trocas entre os grupos, no início do experimento foi realizado marcação na orelha baseada no sistema australiano de marcação de suínos, utilizando para a confecção dos furos um alicate perfurador de lençol de borracha.

Os animais foram pesados após a marcação em uma balança específica para pesagem de animais. No biotério, o ambiente onde os animais permaneceram é iluminado, obedecendo a um ciclo 12 horas de luz, 12 horas de escuro, apresentando uma temperatura ambiente que variava entre 25° e 30°, sem exposição direta a radiação solar.

Os animais foram distribuídos em seis grupos, apresentando 8 animais em cada grupo e quatro por gaiola, correspondendo a três períodos experimentais no intervalo de 7, 14 e 22 semanas

### 3.1.1 Identificação da amostra:

A identificação dos animais utilizada é uma adaptação do sistema de marcação suína Australiana, onde cada marca na orelha de um animal tem um valor e a soma dos valores equivale a um número que identifica o animal. Os furos são confeccionados utilizando-se um perfurador de lençol de borracha comum (Fig. 2).

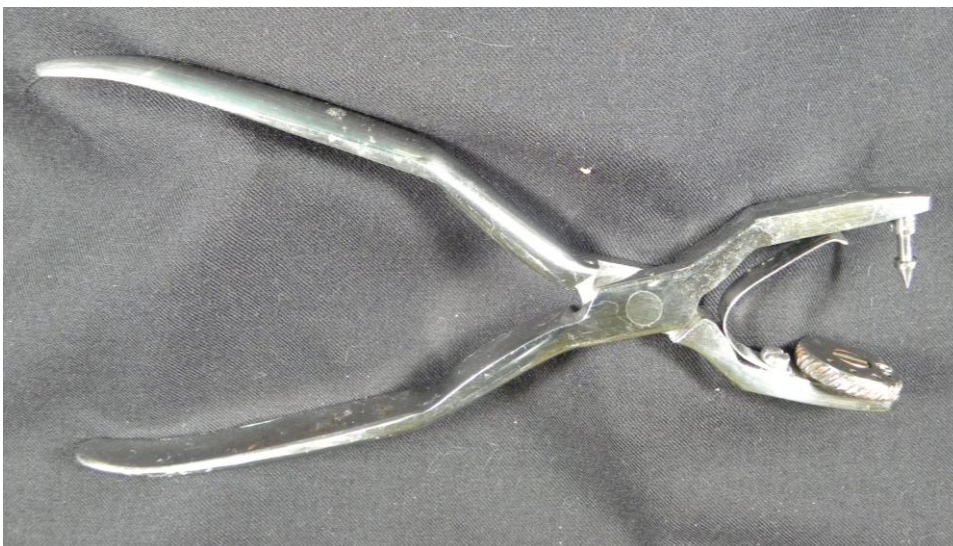

Figura 2: Perfurador de lençol de borracha.

Um furo na margem medial (mais próxima ao centro da cabeça) da orelha esquerda equivale a um (1), um furo na margem lateral (mais afastada do centro da cabeça) da orelha esquerda equivale a três (3), um furo da margem lateral (mais afastada do centro da cabeça) da orelha direita equivale a dez (10). Sendo assim um animal que possua dois furos na parte medial da orelha esquerda, um furo na lateral da orelha esquerda e dois furos na lateral da orelha direita, trata-se do animal número 25 ( $2+3+20=25$ )(Fig. 3).



Figura 3: Identificação do animal, rato número 25.

### 3.1.2 Pesagem dos animais:

Aconselha-se pesar os animais semanalmente. Para tanto usa-se uma balança específica para pesagem de pequenos animais(Fig. 4).

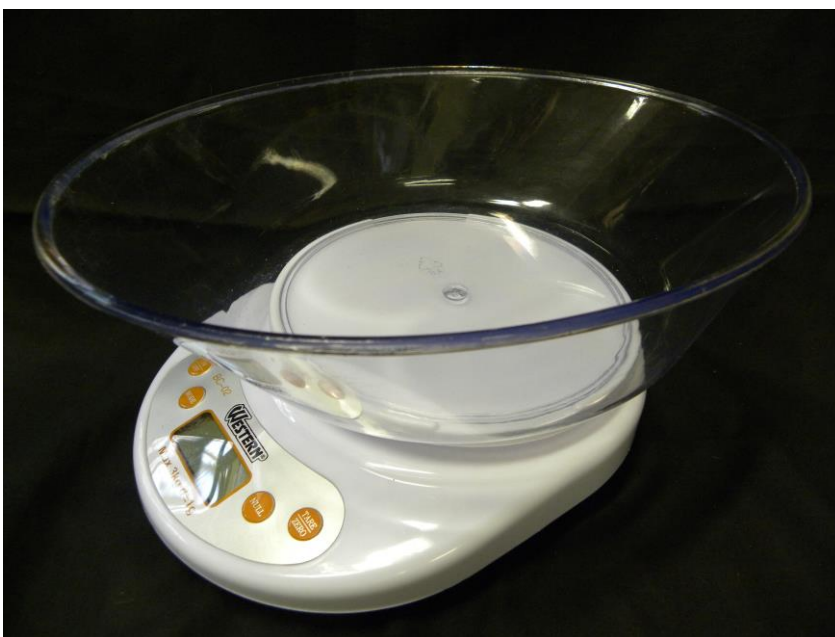

Figura 4: Balança para pesagem de animais.

## 3.2 Biosegurança:

### 3.2.1 Paramentação:

Devido o potencial carcinogênico do DMBA altos padrões de biosegurança devem ser obedecidos tanto para os operadores quanto para qualquer outra pessoa que tenha que entrar em contato com o carcinógeno, ou com os animais, ou com qualquer instrumental utilizado no processo de indução de câncer. A paramentação básica consiste em jaleco de mangas longas, calça, sapato fechado, luvas de procedimento, máscara, gorro e óculos de proteção. Para a manipulação direta do DMBA é utilizada ainda luvas de borracha sobre as luvas de procedimento(Fig. 5).



Figura 5: Paramentação completa dos operadores.

### 3.2.2 Descartes:

Todos os materiais descartáveis utilizados durante qualquer etapa do trabalho devem ser descartados em lixos brancos devidamente identificados.

### 3.2.3 Identificação de áreas e materiais contaminados:

Todos os instrumentais utilizados na contenção dos animais e aplicação do carcinógeno devem ser acondicionados em recipientes de isopor fechados e guardados ao abrigo da luz em uma área restrita a receber materiais contaminados (Fig. 6). As áreas contaminadas devem receber identificações visíveis com mensagens de alerta.

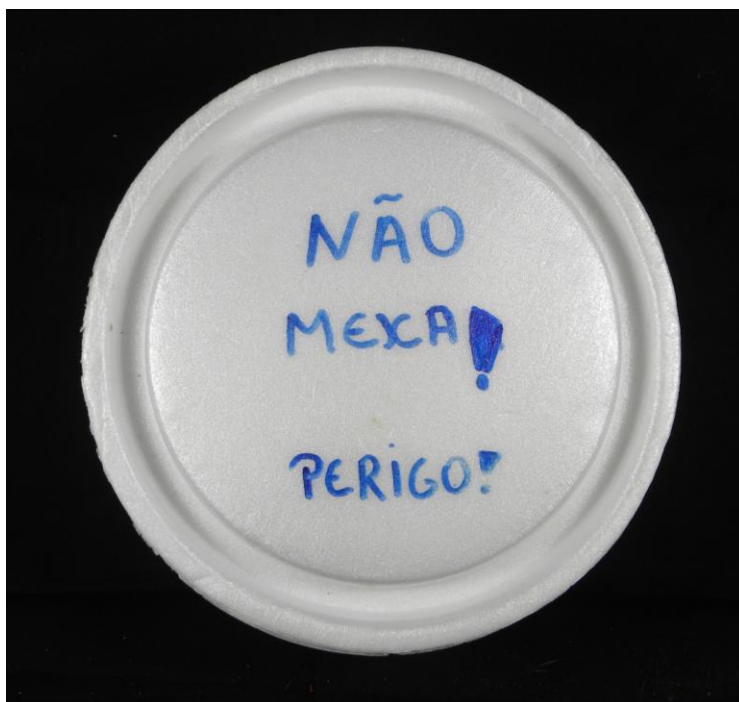

Figura 6: Recipiente de isopor para armazenamento de material contaminado, com mensagem de alerta visível.

## 3.3 Manipulação do carcinógeno:

### 3.3.1 Obtenção da solução:

O carcinógeno foi preparado com a finalidade de obtermos uma solução a concentração de 0,5% diluída em óleo mineral puro. O DMBA (Sigma, Chemical Company, St. Luis USA) na forma pó foi devidamente pesado em uma balança de precisão (Fig. 7) pertencente ao Departamento de Patologia e Propedêutica Clínica da Faculdade de Odontologia de Araçatuba (FOA)

(100mg) e depositado em recipiente plástico âmbar específico e diluído em 200 mL de óleo mineral (Fig. 8).



Figura 7: 7, 12-Dimethylbenzantraceno (DMBA) adquirindo junto a Sigma Chemical Company.

A solução obtida foi homogeneizada em um agitador para tubos de ensaio pelo período de 20 minutos. Todos os procedimentos foram realizados dentro de uma capela para evitar inalação acidental do agente carcinogênico (Fig. 9).



Figura 8: Balança de precisão.




Figura 9: Frasco âmbar para armazenamento do agente carcinogênico.



Figura 10: Capela para manipulação do DMBA enquanto pó.

### 3.3.2 Armazenamento da solução:

A solução obtida foi armazenada em temperatura ambiente, acondicionado dentro de um recipiente de isopor e posicionado dentro de um armário onde fica ao abrigo da luz.

### 3.3.3 Armazenamento dos pinceis:

Os pinceis usados na aplicação foram armazenados no mesmo recipiente de isopor onde foi armazenada a solução de DMBA. Foi utilizado um pote de vidro âmbar com tampa de borracha na qual foram confeccionados furos (Fig. 10) com a espessura da parte metálica do pincel que envolve os pelos para que as pontas dos pincéis pudessem ser inseridas nesses furos de modo que fiquem abrigadas dentro do frasco e que os mesmos não se desloquem ou caiam do recipiente de isopor durante seu transporte, por exemplo.



Figura 11: Frasco para armazenamento dos pinceis.

### 3.4 Manipulação dos animais:

#### 3.4.1 Contenção:

A contenção dos animais era feita com o auxílio de um lençol de borracha vulcanizada (Fig. 11) espesso (câmara de ar de pneu comum) com um losango recortado no meio por onde a cabeça do animal passe. As dimensões do lençol de borracha e do losango recortado ao meio do mesmo são variáveis, o lençol deve ser grande o suficiente para envolver e imobilizar todo o tronco e membros do animal e o recorte em forma de losango deve ser de um tamanho que permita que apenas a cabeça do animal passe por ele e o resto do corpo permaneça envolvido pelo lençol.

Para a contenção de um animal é necessária ação mutua entre pelo menos dois operadores, enquanto um faz a contenção o animal pelo torso imobilizando seu tronco e patas dianteiras um segundo operador oferece o lençol esticado para que junto com o primeiro faça com que o animal passe a cabeça pelo recorte em forma de losango. Assim que a cabeça do animal entra em posição o operador, que antes segurava o lençol dobra-o, de modo que ele abrace todo o tronco e membros do animal, e passa a conte-lo em decúbito dorsal com uma pressão firme porém leve para não asfixiar o animal.



Figura 12: Lençol de borracha para a contenção dos animais.

### 3.4.2 Abertura da boca e exposição da bolsa:

Com o animal contido e em decúbito dorsal o operador faz uso de um fio (o fio é feito de alumínio ou cobre e encapado com plástico) (Fig. 12) dobrado em forma de laço posicionando-o em volta dos incisivos centrais superiores do animal. Quando o fio for puxado para cima e para trás fará com que o animal abra a boca. Com a boca aberta um segundo operador faz uso de um afastador de tecidos em forma de gancho (Fig. 13) para afastar a bochecha do animal lateralmente e expor sua bolsa bucal.



Figura 13: Fio de cobre usado para a abertura da boca do hamster.



Figura 14: Afastador de tecidos.

### 3.4.3 Aplicação do carcinógeno:

Uma vez realizada a contenção, abertura da boca e exposição da bolsa é possível dar seqüência a aplicação do carcinógeno. Um terceiro operador usa um pincel de pelo de camelo nº 04 (Fig. 14) para aplicar uma gota do carcinógeno diluído em óleo mineral numa concentração de 0,5% na parte mais profunda das bolsas de ambos os lados (Figuras 15 e 16).



Figura 15: Pincel de pelo de camelo nº 4.

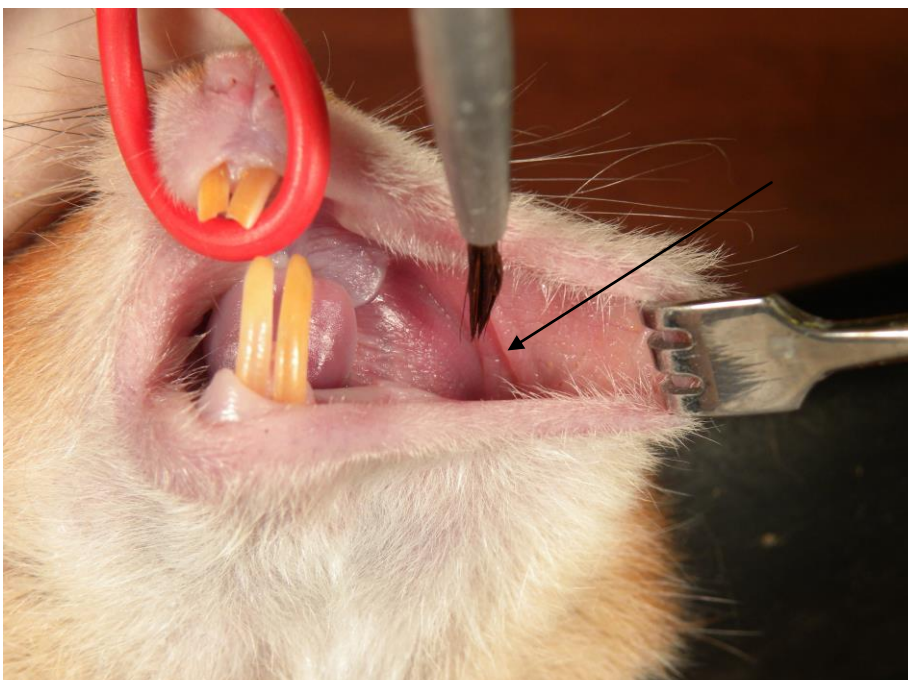


Figura 16: Animal imobilizado com a boca aberta expondo a bolsa bucal (seta).

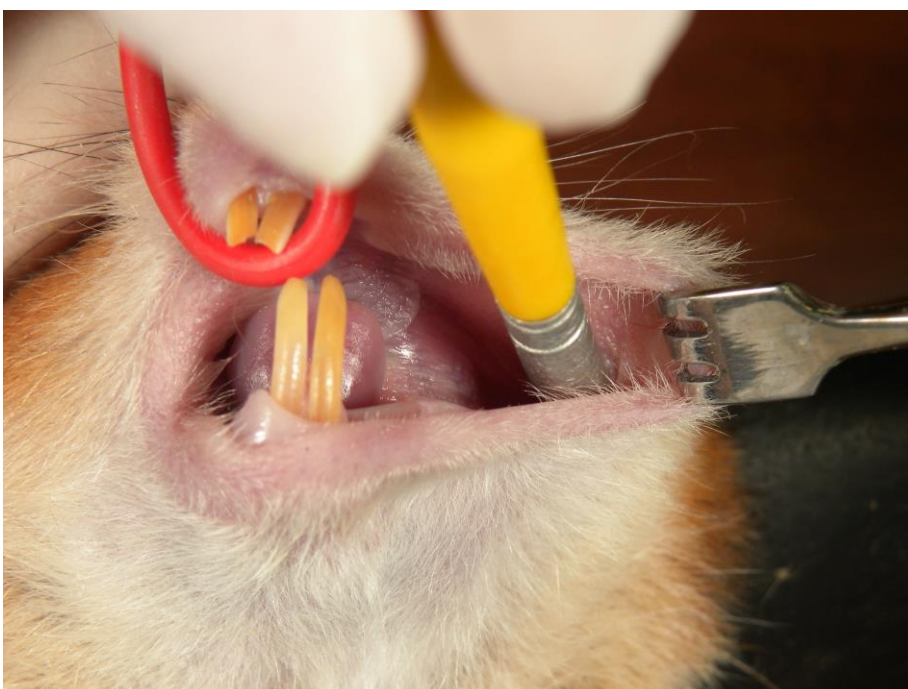


Figura 17: Aplicação do agente carcinogênico na parte mais profunda da bolsa.

### 3.5 Eutanásia dos animais:

A eutanásia é realizada nos tempos de 7, 14 e 22 semanas, a anestesia é feita via intraperitoneal com cloridrato de quetamina 10% e cloridrato de zilaxina 2mg/ml (Fig. 17) via intraperitoneal (Fig. 18), em quantidade suficiente para levar o animal a óbito. Constatado o óbito seguia-se incisão de acesso às regiões abdominal e torácica para necropsia e remoção dos rins, fígado, pulmão e bolsas (Fig. 19).



Figura 21: Anestésico e relaxante muscular, Ketamina e Zilaxina.

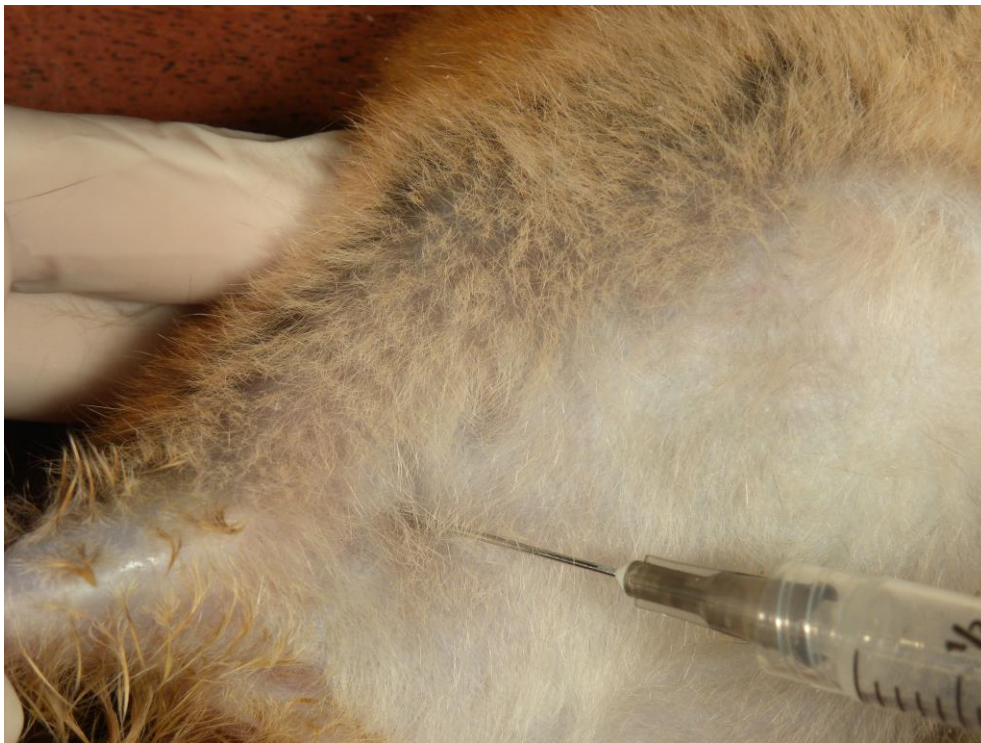

Figura 22: Anestesia via intraperitoneal.

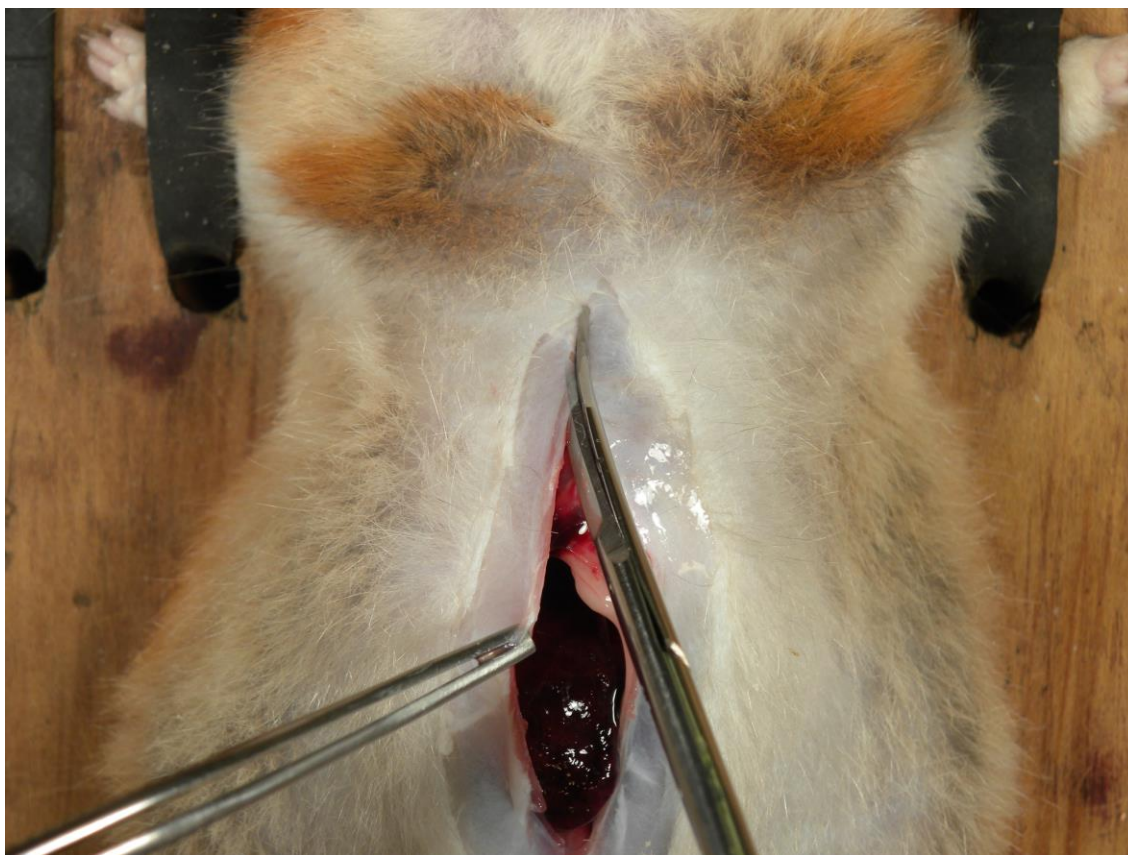


Figura 23: Incisão de acesso as regiões abdominal e torácica .

### 3.5.1 Remoção dos órgãos:

Após a exposição das regiões abdominal e torácica os rins, o fígado e os pulmões são removidos com o auxílio de pinças e tesouras próprias pra esse fim. Remover o externos e parte das costelas facilita o acesso e remoção dos pulmões (Figuras 20, 21 e 22).

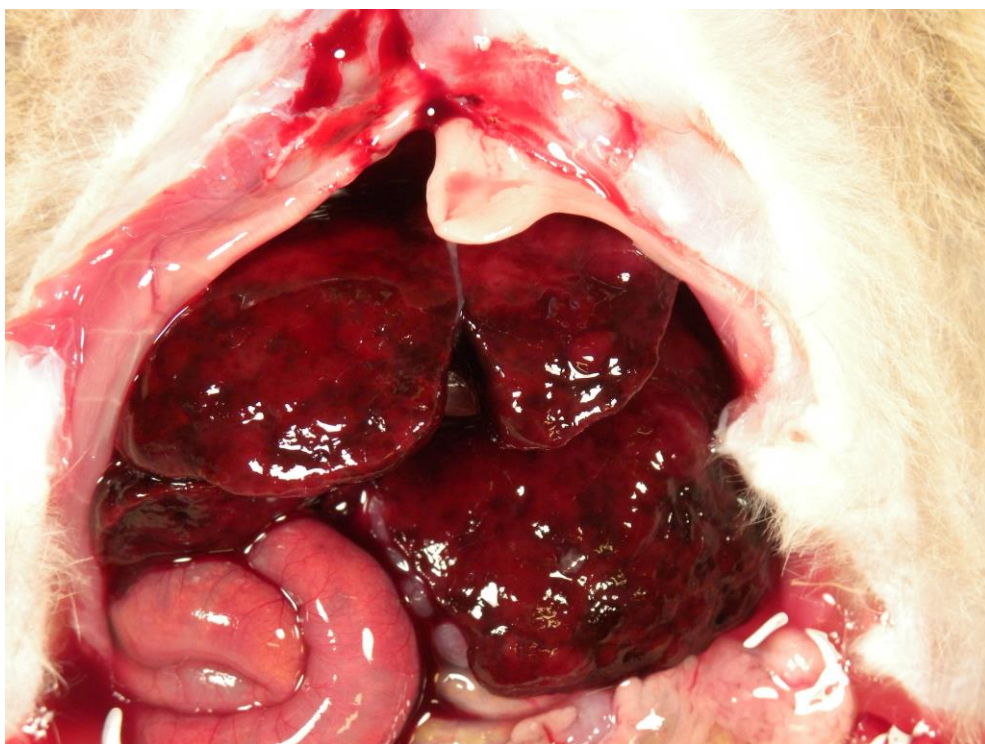


Figura 24: Visualização do fígado.

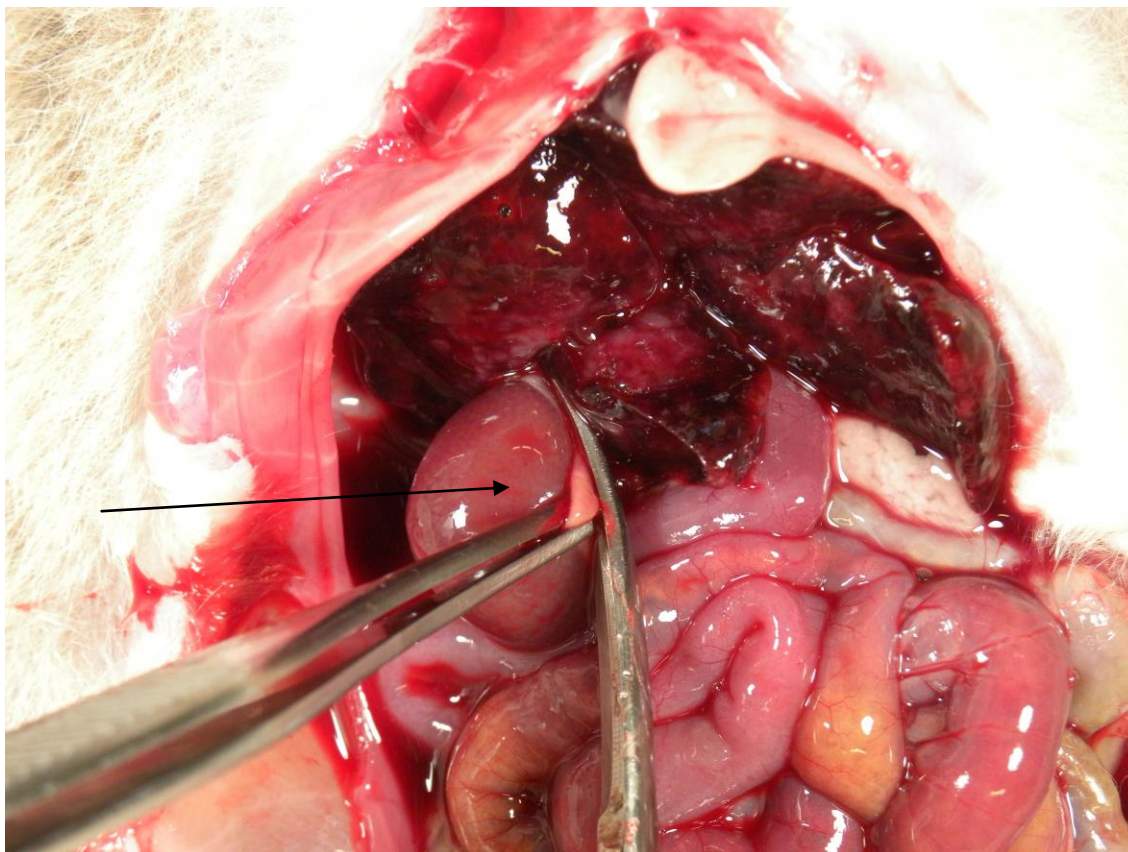


Figura 25: A remoção ou o simples afastamento do fígado permite a visualização dos rins (seta).

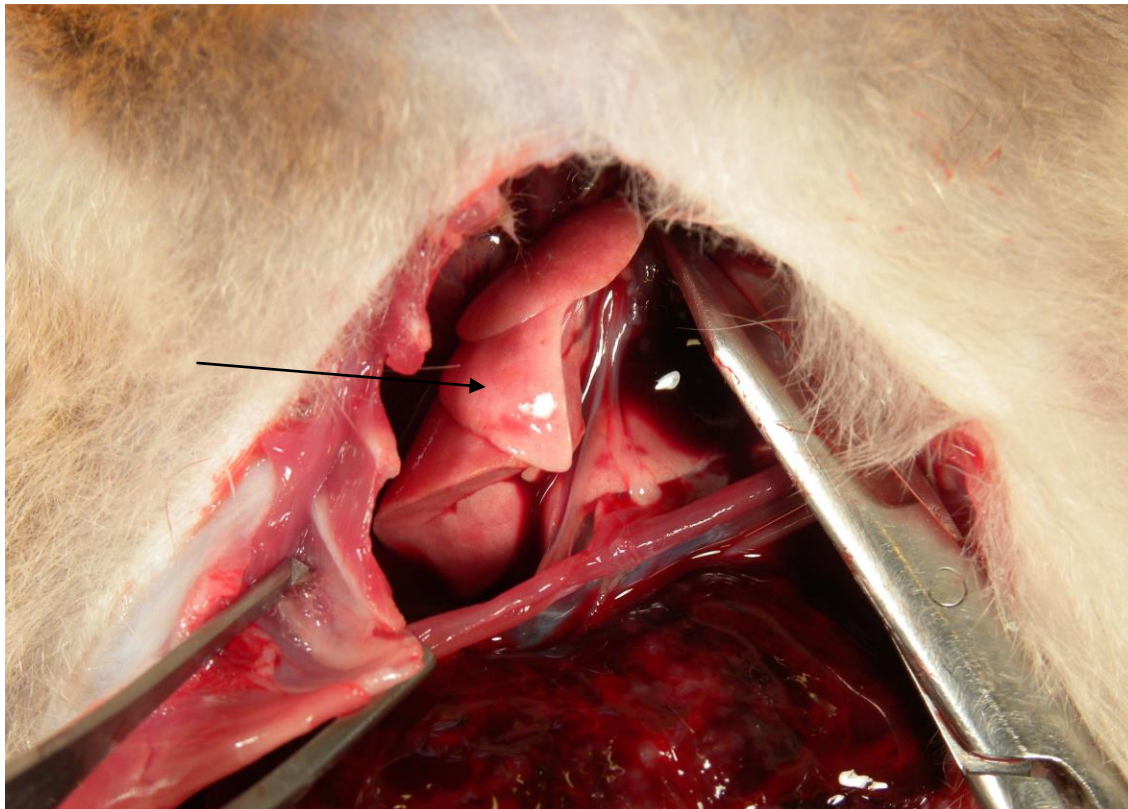


Figura 26: Externo e parte das costelas removidas permitindo a visualização e remoção dos pulmões (seta).

### 3.5.2 Remoção das Bolsas Bucais:

Usando uma tesoura de ponta a afiada um corte é realizado lateralmente ao focinho do animal (Fig. 23) seguindo até abaixo da órbita, acima da orelha (Fig. 24) daí até a base do pescoço e de volta ao lábio inferior promovendo a divulsão dos tecidos nesse caminho obtendo por fim todo o tecido da lateral da cabeça do hamster incluindo a orelha externa, parte do focinho e no interior a bolsa bucal (Fig. 25). O procedimento deve ser realizado de ambos os lados.

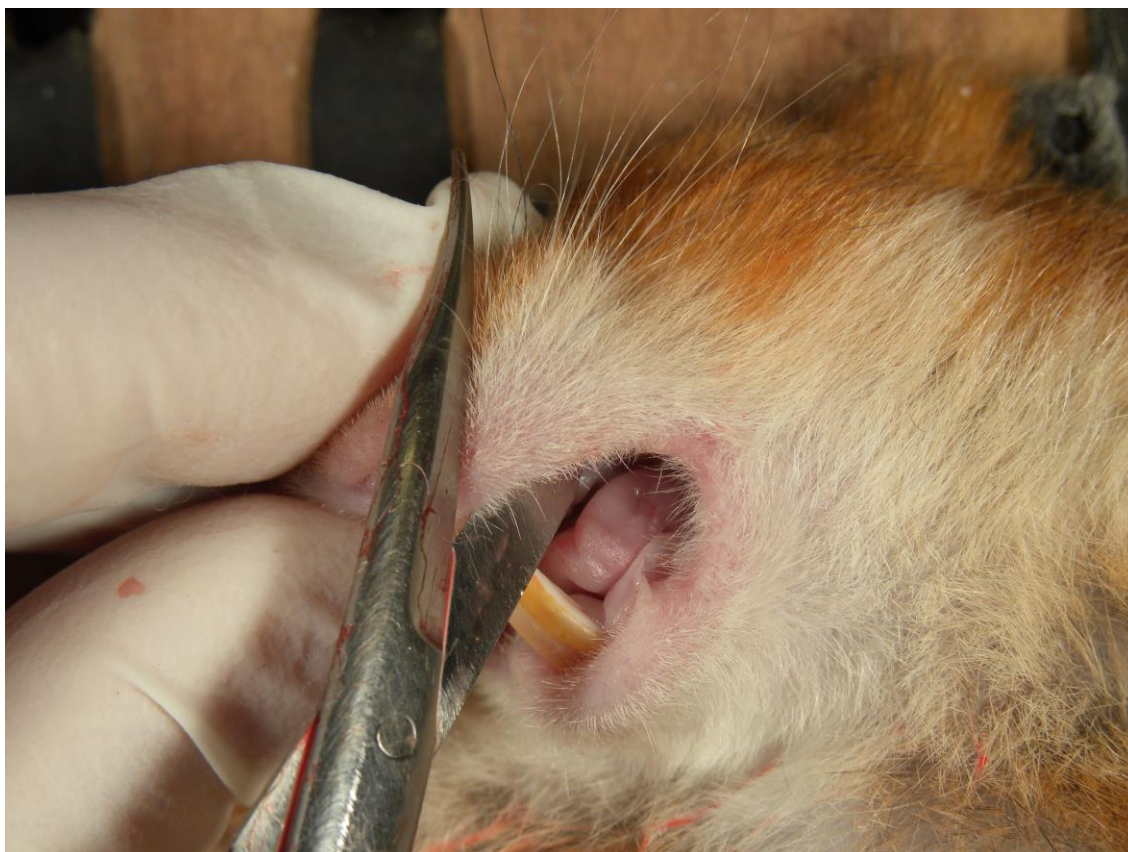


Figura 27: Início da incisão sendo realizada lateralmente ao focinho.

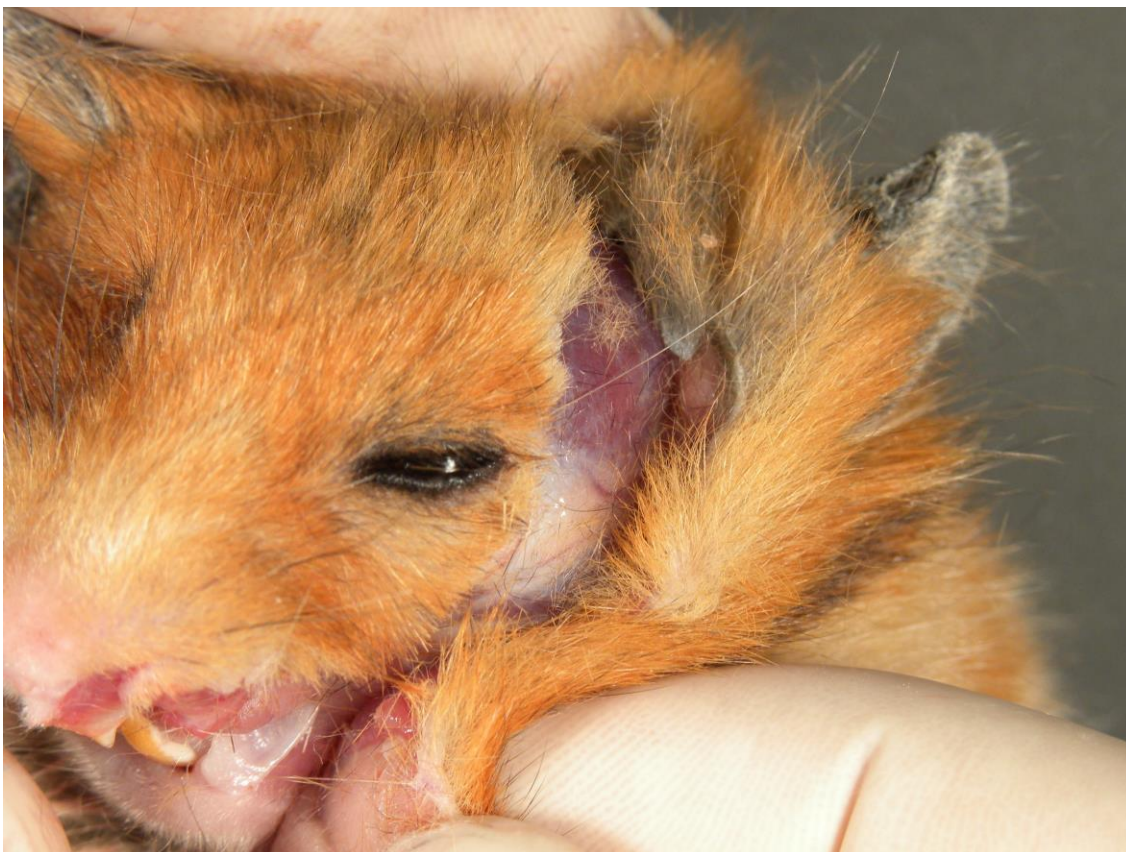

Figura 28: Continuação da incisão abrangendo a orelha externa.

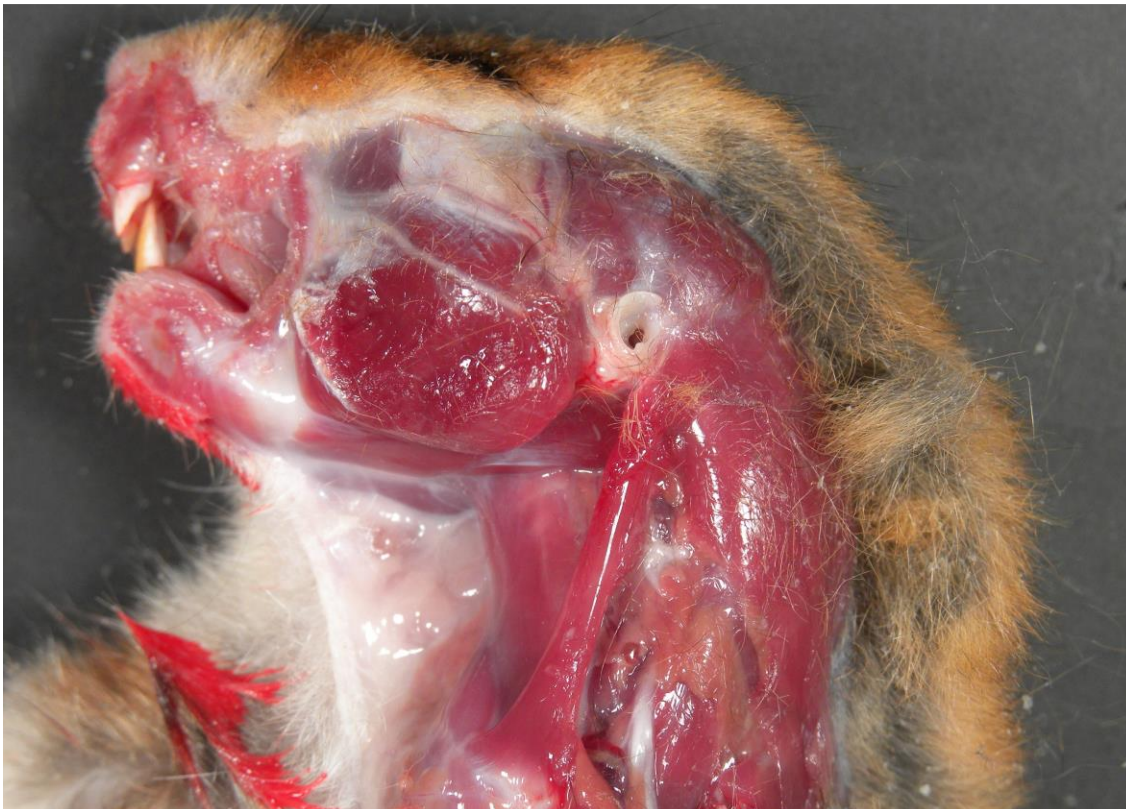

Figura 29: Remoção da bolsa concluída. A figura ilustra o tamanho da área a ser retirada como margem de segurança para não lesar os tecidos da bolsa.

### **3.5.3 Identificação dos Órgãos:**

Antes de ser fixados os órgão são devidamente etiquetados com o número do animal, o grupo ao qual pertence, o órgão extraído e o tempo da eutanásia (em semanas)

### **3.5.4 Fixação dos Órgãos:**

Os órgãos e suas etiquetas de identificação são colocados individualmente dentro de um tecido tipo tela (filó) e armazenados em um recipiente contendo formaldeído tamponado a 10% onde será fixado por no mínimo 24 horas.

### **3.5.5 Fixação das Bolsas Bucais:**

A bolsa bucal é posicionada esticada sobre uma placa de EVA de modo que os pelos do animal não fiquem em contato com a placa, suas extremidades são presas com alfinetes (Fig. 27) e a bolsa é separada do EVA onde apenas as pontas dos alfinetes permanecem espetadas e a bolsa fica suspensa pelos alfinetes (Fig. 28). Dessa maneira a bolsa bucal é imersa em um recipiente com formaldeído tamponado a 10%. A etiqueta para identificação da bolsa deve ser fixada na base da placa de EVA que ficará boiando a solução fixadora (Fig. 29).

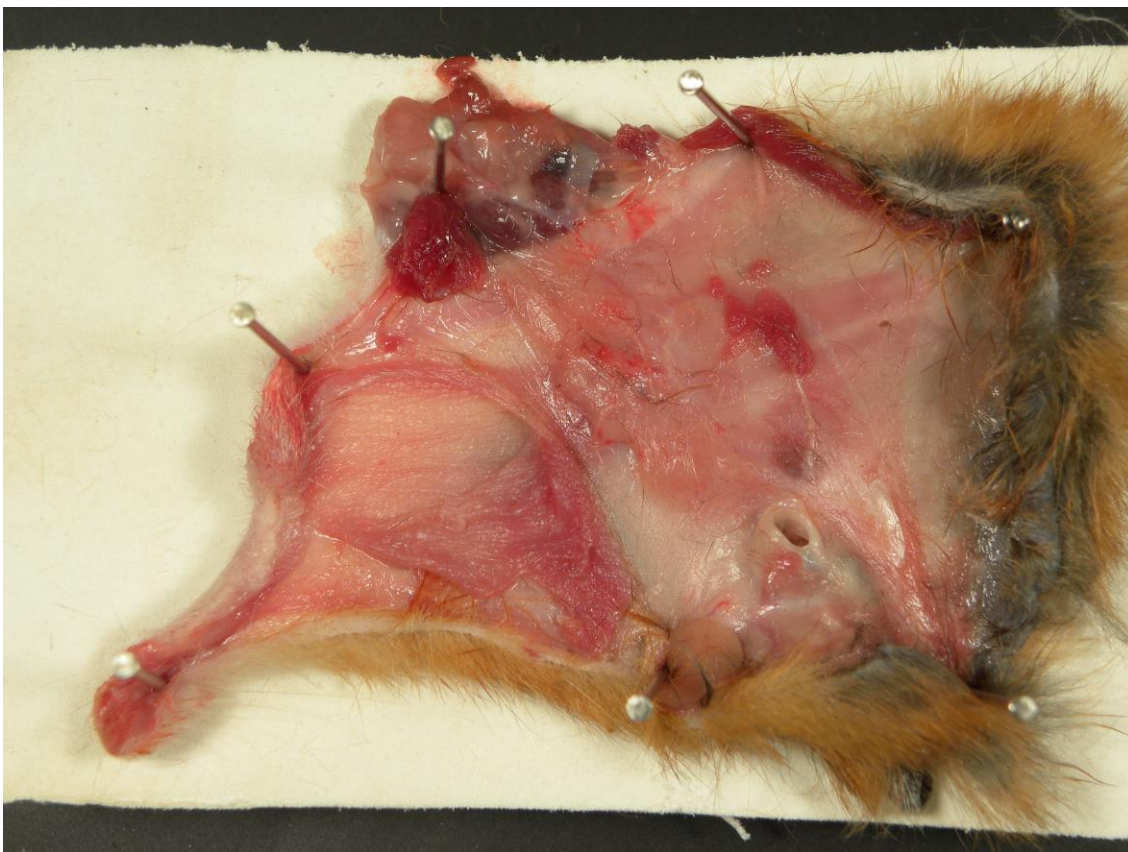

Figura 30: Bolsa bucal posicionada sobre placa de EVA e presa com alfinetes.



Figura 31: Bolsa presa a placa de EVA e suspensa pelos alfinetes.

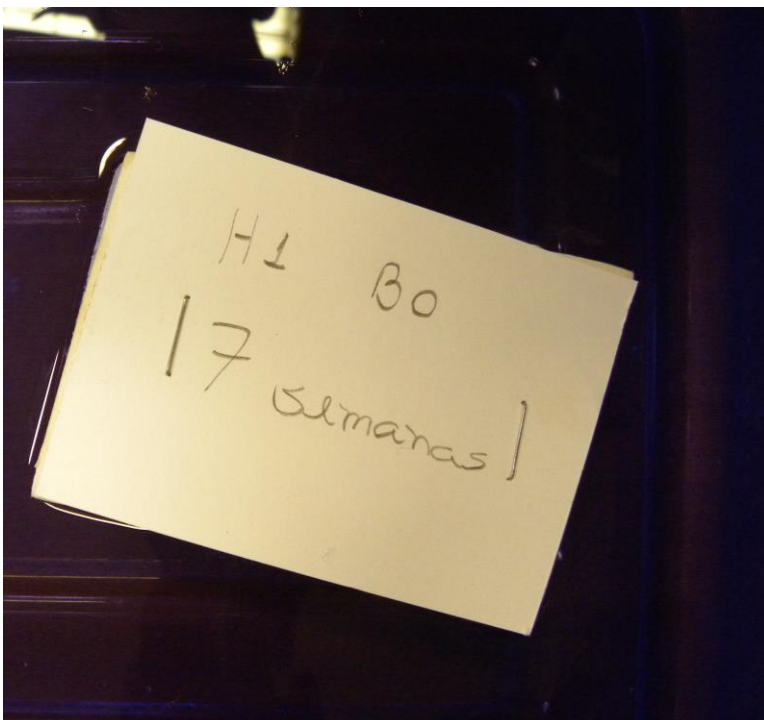


Figura 32: Bolsa bucal presa na placa de EVA e imersa em solução fixadora. (Etiqueta não fica imersa).

### **3.6 Processamento Laboratorial:**

#### **3.6.1 Macroscopia:**

Os órgãos são posicionados sobre uma superfície de borracha e cortados com uma lâmina de aço descartável sendo que cada órgão deve seguir um padrão de corte (Fig. 30). Após cortados são devidamente etiquetados e armazenados em cassetes (Fig. 31).




Figura 33 Bancada de borracha para realização da macroscopia. Cassete (seta vermelha), lamina de aço descartável (seta preta), pinças (setas brancas), órgão fixado e acondicionado dentro de tecido tipo tela (seta azul).




Figura 34: Cassete para inclusão dos órgãos.

### 3.6.1.1 Rins:

Cada rim é cortado longitudinalmente a partir do ureter dividindo o rim e duas metades, direita e esquerda (Fig. 32).

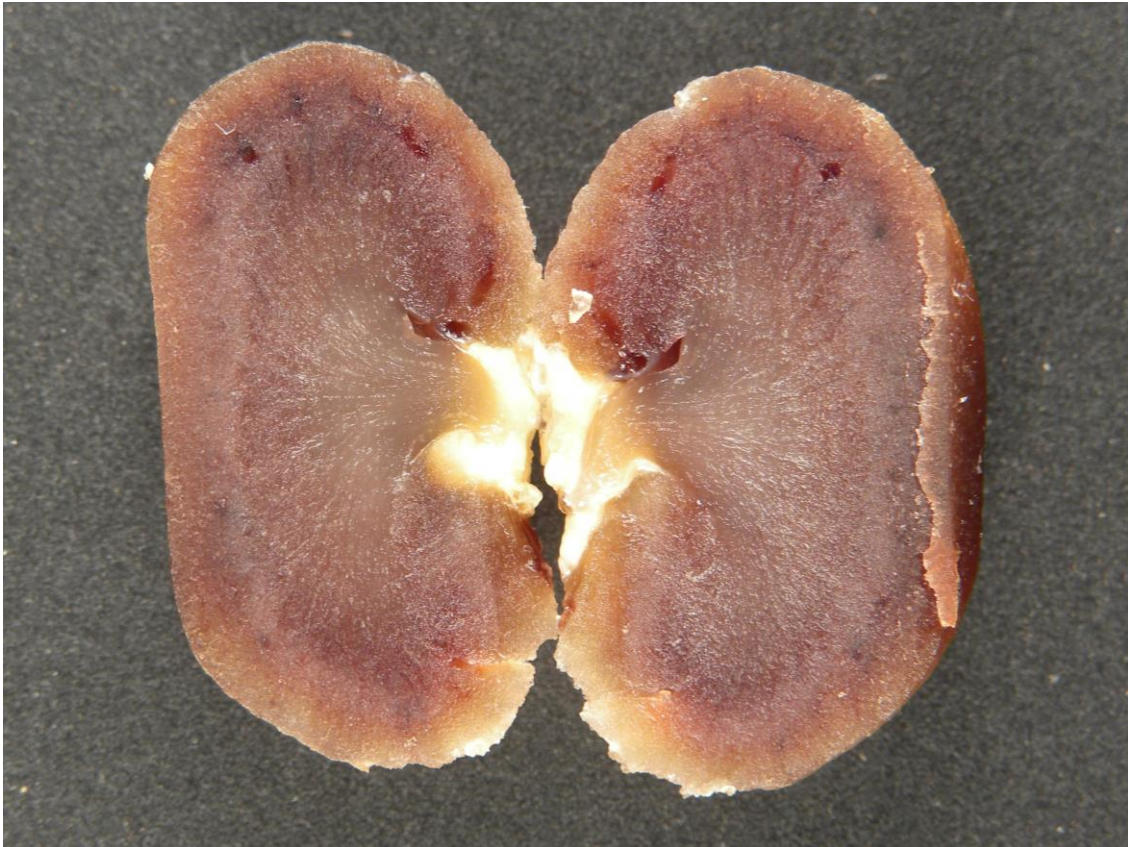


Figura 35: Rim cortado longitudinalmente.

### 3.6.1.2 Fígado:

Os lobos são separados e cortados transversalmente em quantas partes forem necessárias (Fig. 33).



Figura 36: Fígado cortado transversalmente.

### 3.6.1.3 Pulmão:

Os pulmões devem ser separados do tronco pulmonar e cada um dos pulmões deve ser cortado transversalmente em quantas partes forem necessárias (Fig. 34).

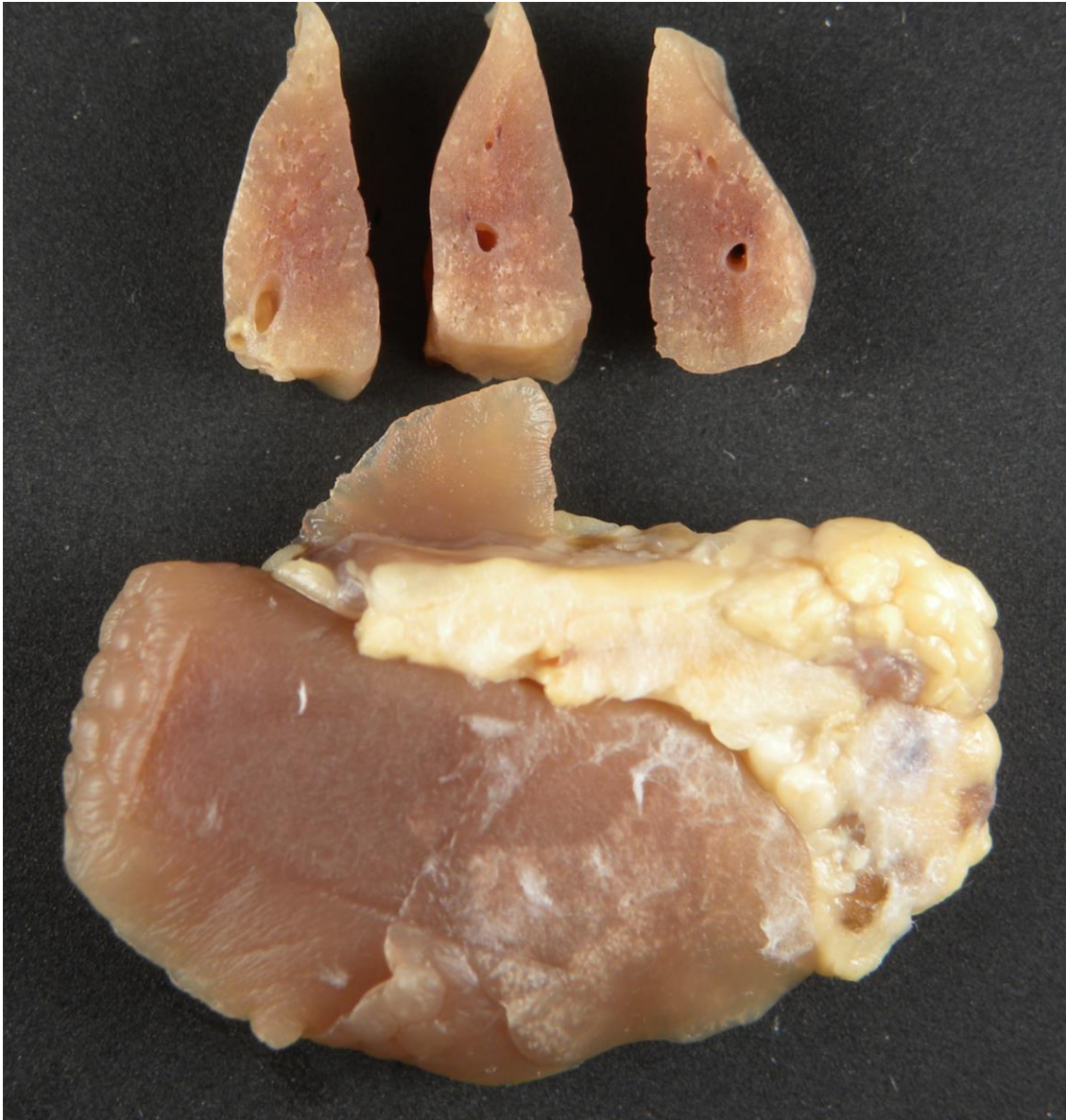

Figura 37: Pulmão em corte transversal.

#### 3.6.1.4 Bolsa bucal:

Com a lâmina de aço descartável promove-se a remoção de todos os pelos presentes no tecido e das áreas de tecido que não correspondem a bolsa bucal. A bolsa é cortada então em três partes, apical, média e profunda e cada uma dessas partes é cortada em partes menores (Fig. 39).

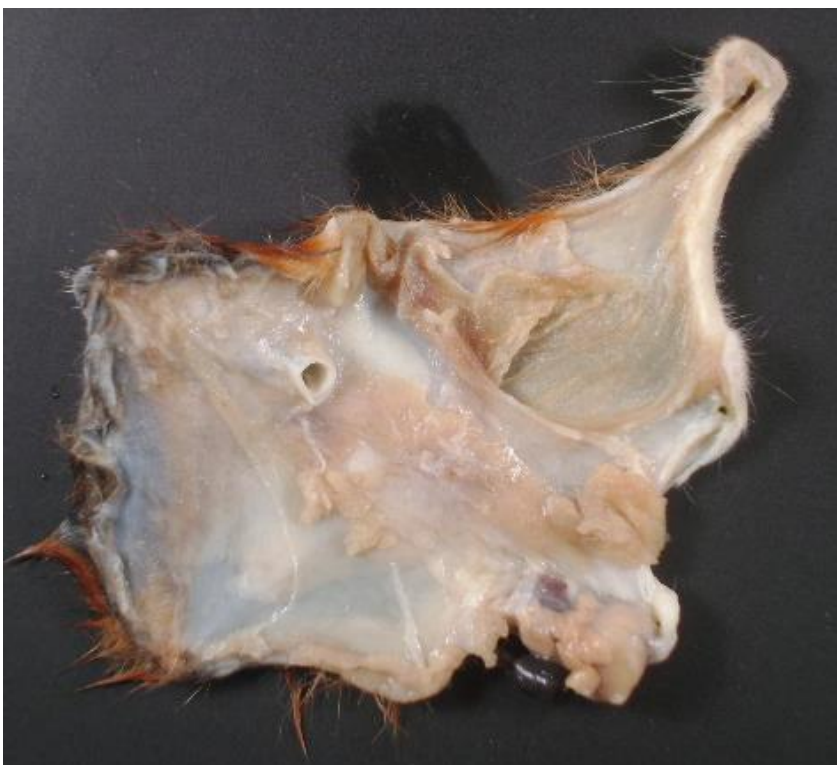

Figura 38: Após fixação é possível identificar a área em que se encontra a bolsa para eliminar o excesso de tecido.




Figura 39; Após remover o tecido em excesso a bolsa é cortada em três partes: Apical (seta preta), média (seta vermelha) e profunda (seta azul).

### 3.6.2 Inclusão das peças:

Os cassetes são incluídos em parafina e seguem processamento laboratorial de rotina.

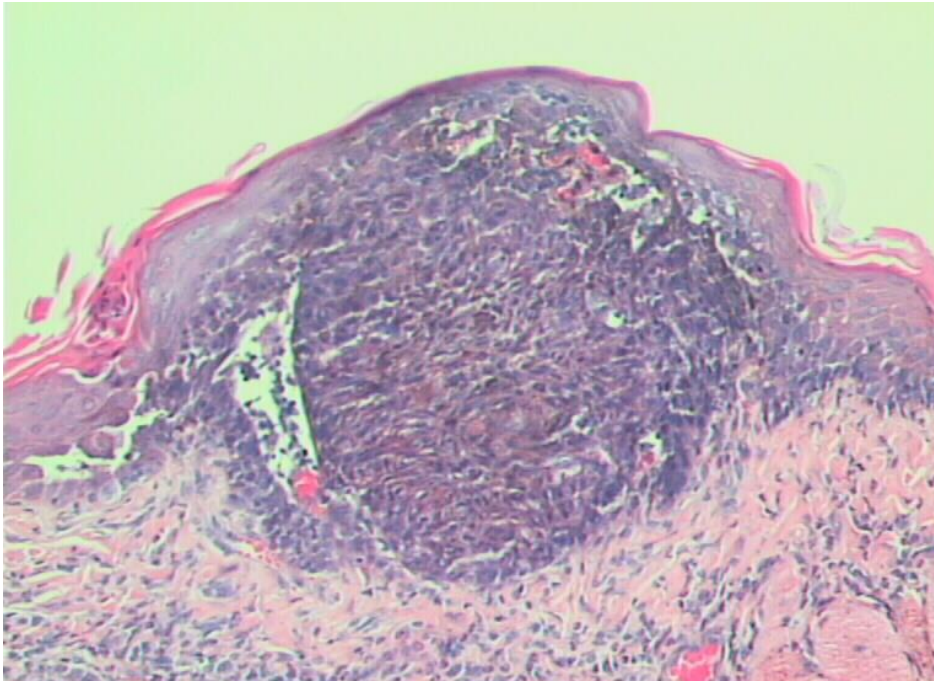


Figura 40: Lamina corada com HE mostra alterações celulares presentes em lesão papilomatosa.

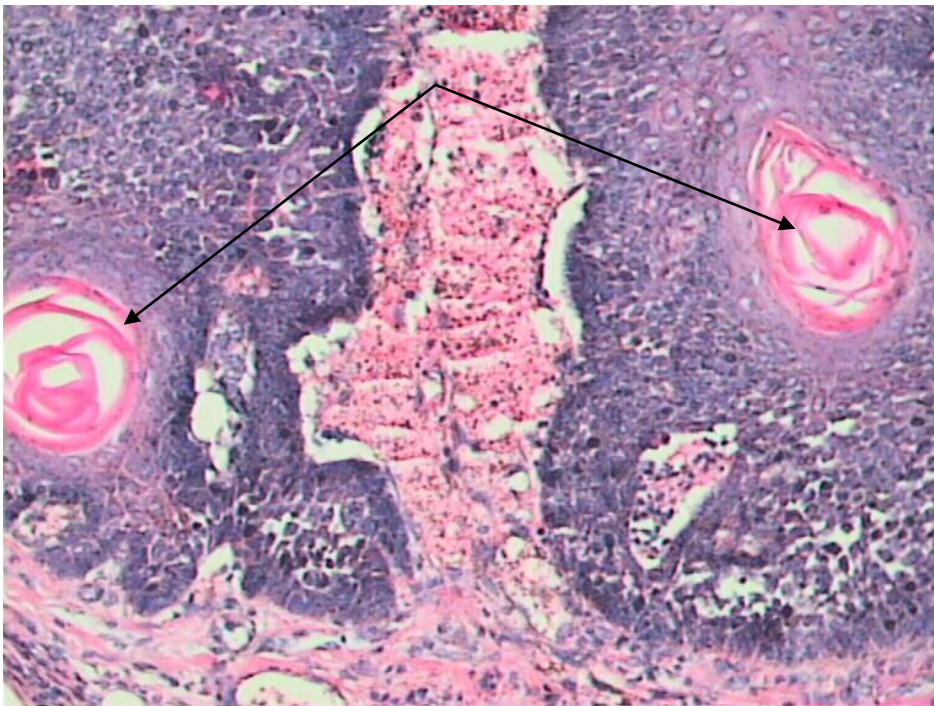


Figura 41: Tecido pobremente diferenciado e perolas de queratina (setas).

#### 4. Discussão:

Inicialmente foi realizada uma ampla pesquisa literária para recolher a maior quantidade de dados possível para então refiná-los em uma única sequencia lógica. Dentre os artigos estudados varios métodos de indução de carcinogenese foram analisados como a indução por radiação ou injeção de células cancerigenas em tecidos sadios, porém a indução por meios químicos mostrou-se mais eficaz, entre os quais duas substancias mostraram grande destaque, a 4-nitroquinolina 1-óxido (4-NQQ), que tem mostrado grande potencial carcinogenico e histologicamente as alterações celulares se desenvolvem de maneira muito semelhante ao dos carcinomas humanos, porém seus efeitos sobre o DNA na indução da carcinogenese só vem sido estudados a pouco mais de uma decada<sup>1,2,3,6,12,14</sup> e o 7,12 dimetilbenzantraceno (DMBA), que apresenta, assim como a 4-nitroquinolina 1-óxido, um grande potencial carcinogenico por conter varios componentes identificados como provaveis agentes carcinogenicos baseados nas classificações IARC (International, Agency for research on Cancer), OSHA (Occupational Safety and Health Administration), ACGIH ( American Conference Of Governmental Industrial Hygienists), NTP (National Toxicology Program) ou EPA (Environmental Protection Agency)<sup>10</sup> e alterações histológicas também muito semelhantes ao dos carcinomas humanos<sup>11</sup> e vem sendo estudado a mais de meio século, trata-se um meio seguro para a indução da carcinogenese portanto, eleito como carcinógeno de escolha para o modelo experimental em questão.<sup>4,5,7,8,9,</sup>

O desenvolvimento dos procedimentos em si foi o maior desafio do modelo experimental, já que quase não havia disponivel nenhuma imagem, ilustração ou descrição de nenhum dos procedimentos e mesmo quando essas existiam eram incompletas ou incoerentes com a realidade. A padronização final dos procedimentos foi obtida através de tentativas e aprimoramento daquilo que se mostrou eficiente.

Quanto mais jovens forem os animais maior será a dificuldade em seu manuseio, por não estar acostumados com a manipulação ou com a presença de humanos os hamsters jovens tornam-se bastante indóceis, não aceitam ser tocados quanto mais contidos. Acidentes geralmente são mais frequentes no

começo devido a esse fato, o animal pode escapar da contenção, remover o pincel de dentro da bolsa com as patas e até mesmo morder quem o manipula, uma vez iniciado a indução dos tumores é importantíssimo que tal acidente não ocorra de forma alguma, pois, o agente carcinogenico contamina, em menor concentração, toda a cavidade oral e não apenas as bolsas. Portanto é recomendavel que os animais comecem a ser manipulados três ou quatro semanas antes de ter inicio a aplicação do agente carcinogenico.

Até o tempo de aproximadamente o tempo de 14 semanas as lesão são, geralmente, imperceptíveis e após esse tempo desenvolvem-se muito rapidamente.

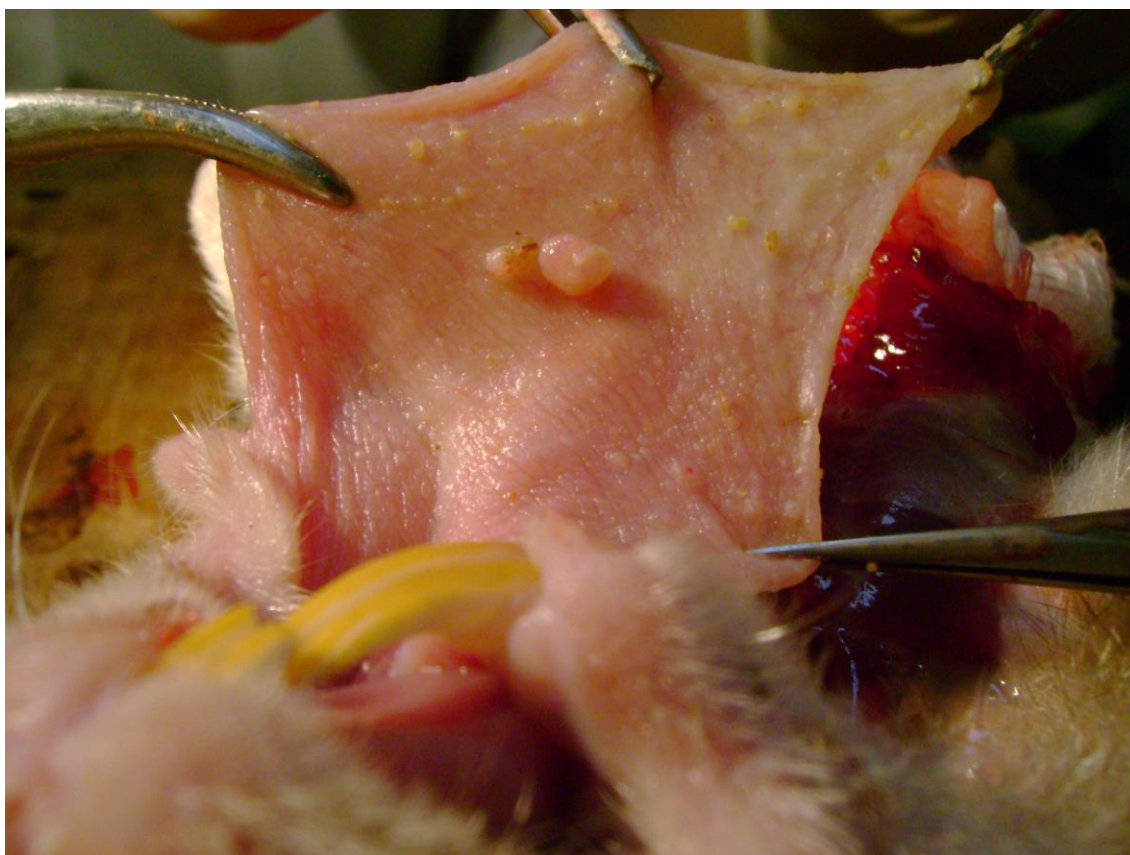


Figura 18: Bolsa bucal exteriorizada mostrando a presença de lesões papilomatosas no epitélio.

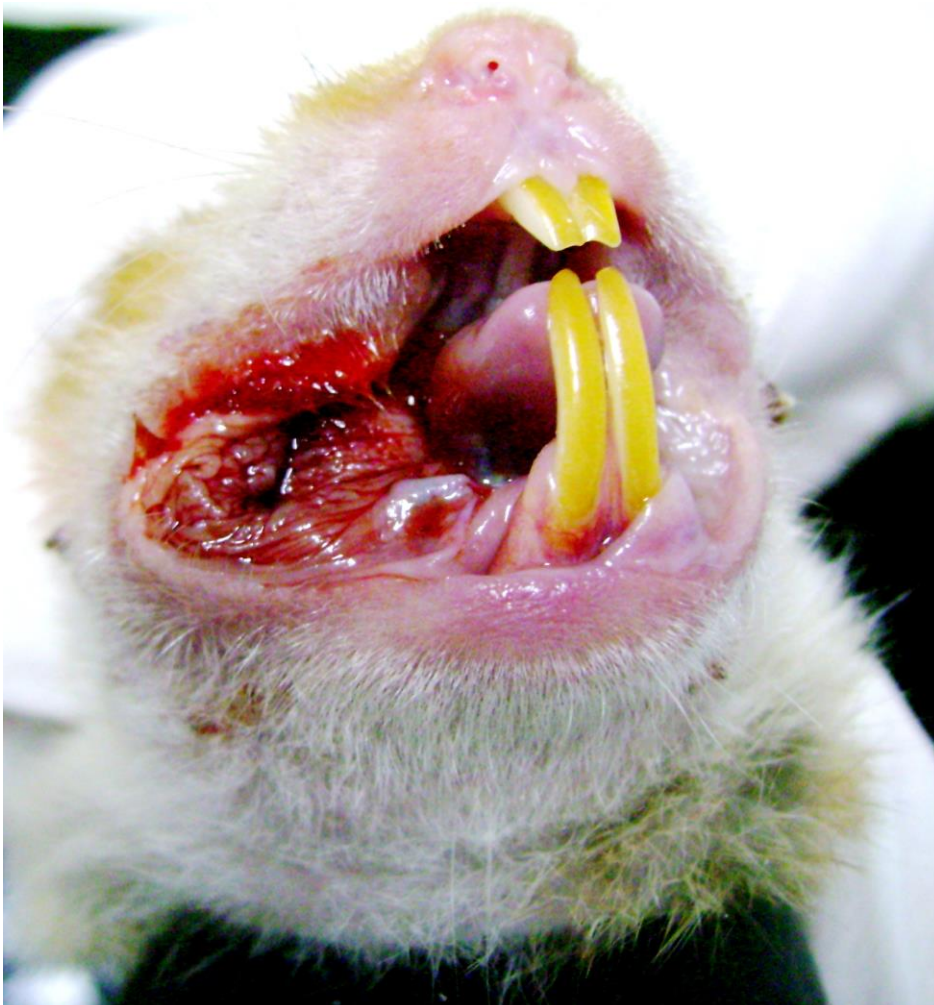

Figura 19: Lesão ulcerada apresentando sangramento.

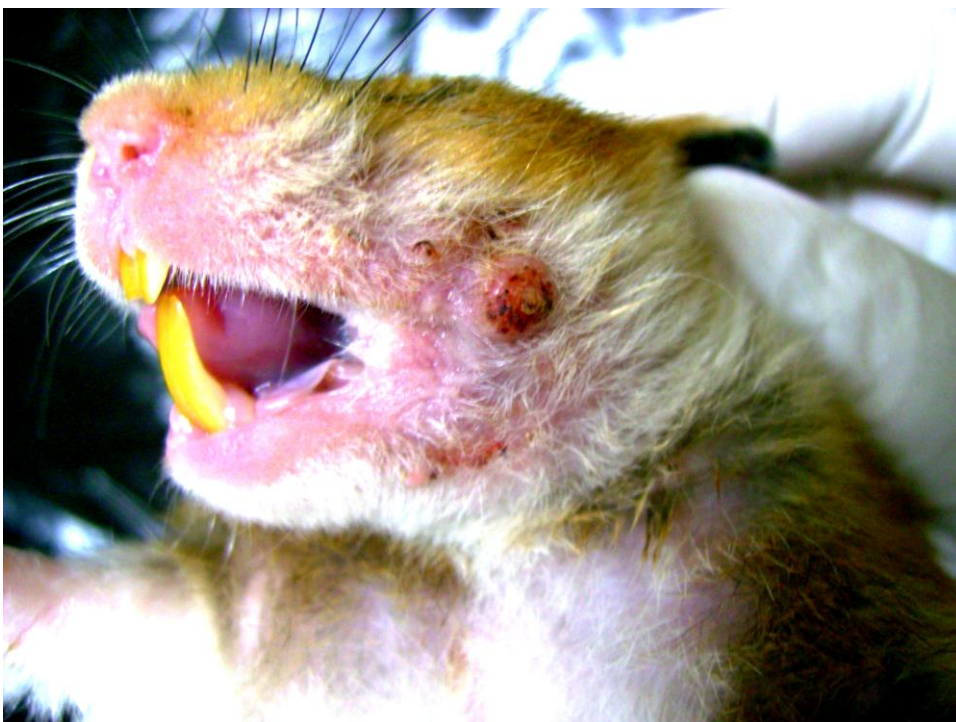

Figura 20: Lesão papilomatosa em região peribucal.

Nos animais eutanasiados nos tempo de 7 e 14 semanas não houveram alterações notáveis nas bolsas bucais ou nos órgãos removidos. Já nos animais que sofreram eutanásia no tempo de 22 semanas, 100% apresentaram lesões características de tumores epiteliais malignos nas bolsas bucais e tecidos próximos e dois deles, animal nº 14 e animal nº 28, apresentaram alterações teciduais nos pulmões e fígado. Em qualquer dos tempos utilizados não houve diferenças macroscópicas entre macho e fêmeas.

## **5. Conclusão**

O modelo experimental mostrou-se eficiente no desenvolvimento de tumores espinocelulares DMBA induzidos, uma vez que todos os animais envolvidos no experimento que receberam aplicação do agente carcinogênico durante 22 semanas apresentaram alterações significativas nos tecidos onde o agente carcinogênico foi aplicado e nos tecidos vizinhos a esses e em dois casos foram notadas alterações teciduais em tecidos distantes.

## Bibliografia

1. Cancer Research 57, 246-252, January 15. 1997.
2. FASSONI, A. A. Carinogenese bucal química DMBA-induzida. Estudo metodológico em hamsters sírios dourados. 1992. 87 p. Dissertação (Mestrado em Odontologia) – Faculdade de Odontologia de Bauru, Universidade de São Paulo, Bauru, 1992.
3. LIMA, N. L. Estuda das alterações morfológicas causadas pela indução concomitante de DMBA e bebidas alcoólicas de alto teor, na carcinogênese química bucal. 1999. 188 p. Tese (Doutorado em Odontologia) – Faculdade de Odontologia de Bauru, Universidade de São Paulo, Bauru, 1999.
4. KAPLAN, I., Engelberg, J., DAYAN, D., Department of Oral Patology and Oral Medicine, The Maurice and Gabriela Goldschleger School of Dental Medicine, Tel Aviv University, Tel Aviv, Israel.
5. MANJANATHA M. G. dietary effects of soy isoflavones daidzein and genistein on 7, 12-dimethyl[a]anthracene-induced mammary mutagenesis and carcinogenesis in ovariectomized Big Blue transgenic rats. Carcinogenesis, New York, c. 27, n.12. p. 2555-2564, Dec. 2006.
6. MANOHARAN, S. et al. Evaluation of anticarcinogenic effects of Clerodendron inerme on 7, 12-dimethyl[a]anthracene- induced hamster buccal pouch carcinogenesis. Singapore Med J, Singapore, v. 47, n. 12, p. 1038-1043, Dec. 2006.
7. MESQUITA, A. T. M. et al. Estudo das alterações morfológicas causadas pela uretana em método de carcinogênese bucal DMBA-induzida. R Fac Odontol Porto Alegre, Porto Alegre, v. 44, n. 1, p. 31-35, Jul. 2003.
8. PARISE JR., O. O câncer de boca: aspectos básicos e terapêuticos São Paulo: Sarvier, 2000. 256 p.

9. RIBEIRO, D. A., SALVADORI, D. M. F. e MARQUES, M. E. A., *Int. J. Exp. Path.*, 2005, 86, 375-381.
10. SALLEY, J. J. Histologic changes in the cheek pouch of the syrian hamster. *J. Dent. Res.*, v. 33, n. 2, p. 253-62, Apr. 1954.
11. SALLEY, J. J. Histologic changes in the hamster cheek pouch during early hydrocarbon carcinogenesis. *J. Dent. Res.*, v.36, n. 1, p.48-55, Fer. 1957.