



UNIVERSIDADE ESTADUAL PAULISTA
“JÚLIO DE MESQUITA FILHO”
Campus de Araçatuba

BÁRBARA CECÍLIA OLIVEIRA SOUZA

**Efeitos pós-operatórios do descolamento tecidual com
ultrassom cirúrgico nas exodontias de terceiros molares
inferiores - Estudo clínico**

Araçatuba

2018

BÁRBARA CECÍLIA OLIVEIRA SOUZA

**Efeitos pós-operatórios do descolamento tecidual com
ultrassom cirúrgico nas exodontias de terceiros molares
inferiores - Estudo clínico**

Trabalho de Conclusão de Curso
apresentado à Faculdade de Odontologia
de Araçatuba da Universidade Estadual
Paulista “Júlio de Mesquita Filho” –
UNESP, como parte dos requisitos para
obtenção do título de graduação em
Odontologia.

Orientadora: Profa. Adjunto Daniela
Ponzoni

Araçatuba

2018

Dedico aos meus pais, José Antônio e Romilda, aos meus irmãos Arthur e Carol, e ao meu namorado Ivo, com amor, admiração e gratidão pela presença e incansável apoio ao longo de todo período de graduação e de elaboração deste trabalho.

AGRADECIMENTOS

Gratidão é reconhecer que a vida é um presente de Deus, e que entre suas curvas no caminho, existem muitas surpresas. É fazer de uma dificuldade, uma oportunidade.

Agradeço primeiramente à Deus, pois após um ano turbulento e de muitas renúncias, me presenteou com a minha aprovação no curso de Odontologia, o qual sempre sonhei, em um lugar que, talvez não fosse minha primeira opção devido a fatores como distância e a segurança que nossa casa representa. Viver longe do aconchego familiar realmente não foi fácil.

Dessa forma, agradeço aos meus pais e ao meu irmão, que mesmo tão longe, sempre foram meu alicerce e me ajudaram a ver o quanto de força cabe em um coração que sonha por um futuro melhor. Aos meus familiares, que sempre me enviaram energias positivas e acompanharam meu crescimento pessoal e profissional.

Agradeço pelas pessoas que cruzaram o meu caminho através da faculdade e fizeram dele mais bonito, minha sincera gratidão ao meu namorado por todo apoio e motivação. E aqueles que de alguma forma deixaram um pouco de sua essência em mim, seja como forma de aprendizado duro, ou como admiração. Agradeço também aos meus colegas Erik e Leonardo, que tanto contribuíram para o desenvolvimento deste trabalho.

Agradeço a FOA – UNESP: aos mestres, dos quais tive a honra de ter parte de seu conhecimento comigo dividido, e que será sempre multiplicado da mesma forma, com amor; aos professores que fizeram seu trabalho; e aos servidores técnicos que tanto contribuíram para a minha formação com seu trabalho tão importante, e que é a sustentação de todo o nosso aprendizado.

Obrigada Araçatuba, por esses 5 anos de aprendizado e crescimento, que contribuíram para fazer de mim, a mulher que sou hoje e a Cirurgiã Dentista que serei em breve.

SOUZA, BCO. Efeitos pós-operatórios do descolamento tecidual com ultrassom cirúrgico nas exodontias de terceiros molares inferiores - Estudo clínico. 2018. 22 f. Trabalho de conclusão de curso – Faculdade de Odontologia de Araçatuba, Universidade Estadual Paulista “Júlio de Mesquita Filho” - UNESP, Araçatuba, 2018.

RESUMO

A utilização do aparelho de ultrassom para descolamento de retalhos mucoperiostais em exodontias tem sido sugerida como alternativa para redução do desconforto e edema pós-operatório, porém sem grande embasamento científico. O objetivo deste estudo foi avaliar efeitos pós-operatórios do descolamento tecidual por meio de ultrassom cirúrgico. O estudo contou com dez pacientes jovens e saudáveis, portadores dos dentes 38 e 48 semi-inclusos ou inclusos com indicação de exodontia por ostectomia e odontosseção e que apresentassem semelhança quanto a dificuldade cirúrgica. Cada paciente teve os dois terceiros molares inferiores removidos em dois tempos cirúrgicos, sendo o dente de um lado incluído no grupo controle, com a técnica convencional de descolamento de retalho (descolador de Molt) e seu contralateral incluído no grupo pesquisado (descolamento com ponta de ultrassom). O intervalo entre as duas cirurgias foi no mínimo de 15 dias. Os parâmetros avaliados no estudo foram: tempo cirúrgico, dor, edema, trismo e deiscência no pós-operatório, em 5 tempos: pré-operatório, 01, 03, 07 e 14 dias pós-operatórios. Como resultados foram obtidos que em média: o tempo operatório foi menor no grupo controle; não foi observada deiscência de sutura em ambos os grupos; o trismo não apresentou diferenças significativas, apesar de ter sido ligeiramente menor no grupo pesquisado, entretanto o edema apresentou diferenças significativas. Foi relatado que 7 dos 10 pacientes preferiram o método cirúrgico convencional e apenas 3 optaram pelo método pesquisado. Concluiu-se que o edema foi significativamente menor no terceiro dia de pós operatório, quando utilizado o ultrassom cirúrgico.

Palavras-chave: Piezocirurgia. Terceiro Molar. Retalho.

SOUZA, BCO. Postoperative effects of tissue detachment with surgical ultrasound in the extractions of lower third molars - Clinical study. 2018. 21 f. Trabalho de conclusão de curso – Faculdade de Odontologia de Araçatuba, Universidade Estadual Paulista “Júlio de Mesquita Filho” - UNESP, Araçatuba, 2018.

ABSTRACT

The use of the ultrasound device for detachment of mucoperiosteal flaps in exodontia has been suggested as an alternative to reduce discomfort and postoperative edema, but without a great scientific basis. The aim of this study was to evaluate the postoperative effects of tissue detachment by means of surgical ultrasound. The study consisted of ten healthy young patients, who had the 38 and 48 semi-included or included teeth with indication of ostectomy and odontostomy, and who presented similarities regarding surgical difficulty. Each patient had the two lower third molars removed in two surgical times, the one-sided tooth included in the control group, with the conventional technique of flap detachment (Molt detachment) and its contralateral included in the researched group (tip detachment). ultrasound). The interval between the two surgeries was at least 15 days. The parameters evaluated in the study were: surgical time, pain, edema, trismus and dehiscence in the postoperative period, in 5 times: preoperative, 01, 03, 07 and 14 postoperative days. As results were obtained that on average: the operative time was lower in the control group; no suture dehiscence was observed in both groups; trismus did not present significant differences, although it was slightly lower in the studied group, however the edema presented significant differences. It was reported that 7 of the 10 patients preferred the conventional surgical method and only 3 chose the method researched. It was concluded that the edema was significantly lower on the third postoperative day, when the surgical ultrasound was used.

Keywords: Piezo-surgery. Third molar. Retail.

SUMÁRIO

1 - INTRODUÇÃO	8
2 - OBJETIVO	10
3 - MATERIAIS E MÉTODOS.....	11
3.1 - DESENHO DO ESTUDO.....	11
3.2 - PROCEDIMENTOS CIRÚRGICOS.....	12
3.3 - ANÁLISE DAS VARIÁVEIS	13
3.4 - ANÁLISE ESTATÍSTICA	14
4 - RESULTADOS	15
5 - DISCUSSÃO	17
6 - CONCLUSÃO.....	18
ANEXOS.....	19
REFERÊNCIAS	23

1 INTRODUÇÃO

A remoção cirúrgica de terceiros molares impactados é um dos procedimentos mais comumente realizado pelos cirurgiões orais e maxilofaciais.¹ Dentre as indicações para a exodontia destes dentes têm-se infecção, doença periodontal, lesões cariosas, formação de cistos e tumores, reabsorção radicular de dentes adjacentes, cirurgia ortognática, prevenção de recidiva após finalização do tratamento ortodôntico, e por razões protéticas, para aqueles dentes que tem menos de 1 a 2 mm de osso separando-os da superfície da prótese removível.² A remoção dos terceiros molares envolve a manipulação de tecidos moles e duros, podendo acarretar em dor, edema e trismo no pós-operatório imediato, e doença periodontal no período pós-operatório tardio.³

A cirurgia com ultrassom (cirurgia óssea piezoelétrica) é um campo promissor, representando um sistema metucioso e que preserva os tecidos moles durante a osteotomia, baseado em micro vibrações ultrassônicas.^{4,5} Além de permitir a sobrevivência dos osteócitos e outras células durante a remoção de enxertos ósseos.⁶

O uso do ultrassom tem sido indicado em cirurgias paraendodônticas, na implantodontia, cirurgias ortognáticas, reconstrutivas, otológicas, ortopédicas e em neurocirurgias.^{4,7} O aparelho de ultrassom utilizado para o corte ósseo é três vezes mais potente do que o aparelho utilizado para outras finalidades, permitindo o corte de osso cortical altamente mineralizado.⁴ A frequência das vibrações e o poder de corte, bem como a quantidade de irrigação, podem ser ajustados. A frequência é geralmente ajustada entre 25 e 30 kHz. Esta frequência gera micro vibrações de 60 – 210 µm de amplitude, proporcionando à peça de mão uma potência superior à 5 w.⁴

Quanto às vantagens do uso do ultrassom nas cirurgias ósseas têm-se o corte preciso e seguro, e ótimo controle do dispositivo cirúrgico.⁸ Segundo o trabalho de Birkenfeld et al, 2012, o ultrassom funciona eficientemente com cargas de pressão de 3,0 N na peça de mão.⁵ Além disso, tem-se um campo cirúrgico livre de sangramento, proporcionando boa visualização do campo operatório, redução do risco de perfuração da membrana de Schneider, em cirurgias de levantamento de seio maxilar, devido ao corte seletivo limitado ao tecido mineralizado, acelerando o processo de regeneração e cicatrização, diminuindo a dor pós-operatória.⁸ Goyal et al.⁹, 2012, e Piersanti et al.¹⁰, 2014, realizaram trabalhos com a utilização de ultrassom para exodontia de terceiros

molares chegando à conclusão de que a dor e o edema pós-operatórios foram menores comparados à técnica convencional.^{9,10}

A desvantagem mais marcante do uso do ultrassom nas cirurgias ósseas é o aumento do tempo operatório.⁸ Goyal et al.⁹, 2012 e Rullo et al.¹¹, 2013, observaram que o tempo operatório para a exodontia de terceiros molares inferiores foi significativamente maior com o uso do ultrassom.

Com a evolução dos materiais utilizados na odontologia e a rotina clínica dos cirurgiões bucomaxilofaciais, se faz necessário a pesquisa dos produtos que são disponibilizados no mercado com objetivo de facilitar os procedimentos cirúrgicos e minimizar os efeitos inerentes do procedimento, proporcionando resultados mais previsíveis aos pacientes. Deste modo justifica-se a pesquisa da efetividade do ultrassom em cirurgias de terceiros molares impactados, no momento em que há ainda poucos estudos comparando o uso de instrumentos de alta rotação e ultrassom.

2 OBJETIVO

O objetivo deste estudo foi avaliar o efeito pós-operatório do descolamento tecidual utilizando o ultrassom cirúrgico na exodontia de terceiros molares inferiores.

3 MATERIAIS E MÉTODOS

Este trabalho foi aprovado pelo Comitê de Ética em Pesquisa da Faculdade de Odontologia de Araçatuba – Unesp (CAAE número 48607015.6.0000.5420) . Todos os pacientes assinaram um termo de consentimento autorizando a realização do estudo e a publicação dos resultados seguindo os protocolos médicos e éticos da declaração de Helsinque, 2013.

3.1 Desenho do Estudo

Este estudo é parte de um estudo maior e para a variável “descolamento”, que é objeto do presente trabalho, foram incluídos dez pacientes com idade entre 18 e 30 anos, portadores dos dentes 38 e 48 semi inclusos ou inclusos e com indicação de exodontia por ostectomia e odontosecção. Os dentes de ambos os lados deveriam apresentar posicionamento e dificuldade cirúrgica semelhantes, avaliados por radiografia panorâmica.

Foram excluídos do trabalho pacientes fumantes, portadores de doença periodontal, portadores de doenças sistêmicas não compensadas, ou em uso de medicamentos.

Cada paciente teve os dois terceiros molares inferiores removidos em dois tempos cirúrgicos distintos e o intervalo entre as duas cirurgias foi no mínimo de 15 dias. Todas as cirurgias foram realizadas por um mesmo cirurgião experiente.

Em cada paciente, um dos dentes foi incluído no grupo controle, no qual realizou-se a técnica convencional de descolamento com descolador de Molt, e o outro dente foi incluído no grupo pesquisado, sendo seu descolamento realizado com o ultrassom cirúrgico. A seleção dos lados foi randomizada através de uma alocação sistemática e tanto avaliador como o paciente não souberam em qual lado foi usado o ultrassom.

A variável foi a técnica do descolamento do retalho, sendo manualmente, com descolador de Molt ou por meio do ultrassom cirúrgico.

Os parâmetros avaliados no estudo foram tempo cirúrgico, dor, edema, trismo e deiscência. Os pacientes foram avaliados no pré-operatório e nos períodos de 01, 03 e 07 e 14 dias em retornos pós-operatórios. O avaliador e o operador foram profissionais diferentes.

3.2 Procedimentos Cirúrgicos

Após antissepsia intra (bochecho com 10ml de digluconato de clorexidina 0,12% - Periogard-colgate-palmolive Indústria Brasileira, São Bernardo do Campo, São Paulo, Brasil -) e extra bucal, os pacientes foram anestesiados pela técnica do bloqueio regional dos nervos alveolar inferior, lingual e bucal com anestésico mepivacaína 2% com 1:100.000 de adrenalina (Mepiadre Nova DFL[®], Rio de Janeiro, Rio de Janeiro, Brasil).

No grupo controle os terceiros molares foram removidos por meio de incisão, descolamento com descolador de Molt número 9 (Quinelato[®], Rio Claro, São Paulo, Brasil) (Anexo 1), ostectomia e odontosseção com auxílio de uma broca cirúrgica 702 (KG Sorensen[®], Cotia, São Paulo, Brasil) conectada a alta rotação (KaVo do Brasil Ind. Com. Ltda, Joinville, Santa Catarina, Brasil) sob irrigação constante com soro fisiológico.

No grupo B o descolamento foi realizado com auxílio do aparelho de ultrassom cirúrgico e ponta ultrassônica (Piezosonic Driller[®], Carapicuíba, São Paulo, Brasil) (Anexo 2), a ostectomia e a odontosseção foram realizadas com broca cirúrgica 702 (KG Sorensen[®], Cotia, São Paulo, Brasil) também conectada a alta rotação (KaVo do Brasil Ind. Com. Ltda, Joinville, Santa Catarina, Brasil) sob irrigação constante com soro fisiológico.

Os dentes foram removidos com auxílio de extratores dentais e a ferida cirúrgica foi sutura com fio de seda 4.0 (Ethicon[®], Johnson e Johnson, São Paulo, São Paulo, Brasil) a pontos interrompidos.

Todos pacientes receberam no pós-operatório prescrição de antibiótico (Amoxicilina 500 mg Medley®, Campinas, São Paulo, Brasil) via oral a cada 8 horas por cinco dias, anti-inflamatório não esteroideal (Nimesulida 100 mg Medley®, Campinas, São Paulo, Brasil) via oral a cada 12 horas por três dias e analgésico (dipirona sódica 500 mg Medley®, Campinas, São Paulo, Brasil) via oral a cada 6 horas em caso de dor.

A sutura foi removida aos 7 dias pós-operatórios.

3.3 Análise das Variáveis

O tempo cirúrgico considerado foi o intervalo entre a incisão e a remoção do elemento dentário, calculado em minutos.

A dor foi avaliada utilizando a escala analógica visual tendo como scores: 0 (ausência de dor), 1-3 (pouca dor), 4-6 (dor moderada), 7-9 (dor severa), 10 (pior dor imaginável).¹²

O edema foi avaliado por meio de mensurações horizontais e verticais da face realizadas no pré-operatório e nos períodos de 1, 3 e 7 dias pós-operatório. A mensuração horizontal refere-se à distância entre a comissura labial e a inserção do lóbulo da orelha ipsilateral. A mensuração vertical refere-se à distância entre o canto externo do olho e o ângulo da mandíbula (localizado por meio de palpação da borda inferior).¹²

Os valores foram obtidos com auxílio de um fio de Nylon 3-0 (Technofio®, Goiânia, Goiás, Brasil) que foi transferido a uma escala padronizada. As mensurações faciais foram calculadas pela média simples entre mensuração horizontal e mensuração vertical.¹² A porcentagem do edema facial foi calculada da seguinte forma: (mensuração pós-operatória – mensuração pré-operatória) / mensuração pré-operatória X 100.¹²

O trismo foi avaliado pela mensuração da abertura máxima de boca realizada com um paquímetro analógico, tendo como referências as bordas incisais dos dentes 11 e 41. Foi estabelecida a porcentagem de trismo a semelhança do edema.¹²

A presença de deiscência da ferida cirúrgica foi avaliada no sétimo dia pós-operatório. Foi considerada deiscência a presença de um “gap” ao longo de toda a região da incisão.¹²

Além disso, os pacientes foram questionados a respeito da utilização ou não da utilização da medicação analgésica, como forma de complementar a análise da variável dor.

Foi realizada a análise estatística observando a curva de normalidade.

3.4 Análise Estatística

Os dados foram tabulados e comparados estatisticamente no programa Sigma Plot TM 12.3 (Sigma Plot Exakt Graphsand Data Analysis, San Jose, CA). Os dados foram comparados pelo teste de normalidade Shapiro-Wilk, que mostra homogeneidade. Análise de variância (ANOVA de dois fatores) e teste de Tukey foram aplicados. Para todos os testes, o nível de 5% foi considerado significativo.

4 RESULTADOS

A média do tempo cirúrgico foi de 10,07 minutos para o grupo controle e 17,21 minutos para o grupo piezo.

Um total de 23 comprimidos de analgésicos foi usado pelos pacientes do grupo controle e 32 comprimidos no grupo pesquisado.

A tabela 5 mostra as médias dos scores obtidos na escala visual analógica por tempo pós-operatório. Em ambos os grupos houve uma diminuição dos escores de dor com a evolução do tempo pós-operatório nos dois grupos observados. Tanto o grupo controle como o grupo pesquisado apresentaram uma diminuição significativa estatisticamente ($P < 0,001$) no relato da sensibilidade dolorosa quanto comparados 1 e 3 dias com 14 dias pós-operatórios. No que diz respeito a períodos próximos (1 a 3 dias, 3 a 7 dias e 7 a 14 dias) as diferenças não foram significantes. Em relação à dor, não há diferença significativa entre os grupos controle e pesquisado em todos os períodos pós-operatórios observados.

Tabela 5 – Análise da escala visual analógica entre os grupos Controle e Piezo de acordo com os períodos observados.

	Escala Visual Analógica		
	Controle	Grupo B	p valor
1 dia	2	2,2	0,554
3 dias	1,8	1,9	0,767
7 dias	1,4	1,6	0,554
14 dias	1,1	1,1	1

Fonte: Elaborado pela autora

$p < 0.05$ foi considerada diferença estatisticamente significativa

As tabelas 6 e 7 mostram a porcentagem de edema e trismo nos tempos pós-operatórios avaliados de cada cirurgia.

As porcentagens de edema mostraram diminuição significativa quanto comparados os períodos iniciais (1 a 3 dias) aos períodos tardios (7 a 14 dias). Quando comparados os grupos, no tempo de 3 dias pós-operatório o grupo B mostrou um resultado

estatisticamente menor de edema em relação ao grupo Controle ($p=0,038$). Nos demais tempos (1, 3, 14 dias) não houve diferença estatística entre os dois grupos.

O trismo não apresentou diferença significativa entre os grupos Controle e B nos tempos pós-operatórios avaliados. Contudo, a redução do trismo foi significativa na evolução do pós-operatório quando comparados os intervalos de tempo iniciais (1 a 3 dias) e finais (7 a 14 dias).

Tabela 6 – Análise de edema nos grupos Controle e Piezo de acordo com os períodos analisados.

	Edema (%)		
	Controle	Piezo	p valor
1 dia	2,841 ± 1,759	2,402 ± 1,694	0,217
3 dias	2,949 ± 1,066	1,758 ± 1,866	0,038*
7 dias	1,113 ± 0,873	0,539 ± 1,708	0,312
14 dias	0,251 ± 0,542	0,05 ± 0,158	0,723

Fonte: Elaborado pela autora

* $p < 0.05$ foi considerada diferença estatisticamente significativa.

Tabela 7 – Análise de trismo nos grupos Controle e Piezo de acordo com os períodos analisados.

	Trismo (%)		
	Controle	Piezo	p valor
1 dia	27,646 ± 16,322	24,887 ± 14,664	0,584
3 dias	16,874 ± 13,844	10,232 ± 8,287	0,189
7 dias	9,504 ± 12,699	6,49 ± 5,802	0,549
14 dias	5,707 ± 7,744	1,922 ± 2,547	0,452

Fonte: Elaborado pela autora

$p < 0.05$ foi considerada diferença estatisticamente significativa.

Deiscências de sutura ou qualquer outro tipo de transtorno pós-operatório não foram observados em nenhuma das cirurgias realizadas.

Com relação ao método empregado, sete pacientes (70%) preferiram a cirurgia do grupo controle e os outros três (30%), o método testado.

5 DISCUSSÃO

Os resultados do edema, aos 3 dias pós-operatório torna-se relevante uma vez que esse período é o pico de formação de edema. Nesse período obtivemos significativamente menor edema no grupo piezo, apesar do tempo cirúrgico ter sido maior. A redução do edema provavelmente está associada à delicadeza do descolamento tecidual e menores danos ao periósteo. Esses resultados em relação ao menor edema e maior tempo cirúrgico concordam com os resultados de trabalhos realizados com motor piezolétrico em cirurgia de terceiros molares para realização das osteotomias.^{5,10,11,12,13,14,18}

Os resultados observados em relação ao trismo mostram em todos os tempos pós-operatórios valores menores no grupo piezo do que no grupo controle, embora não se apresentaram significantes nos testes estatísticos à semelhança do trabalho de Piersanti et al. (2014).¹⁰

A maioria dos pacientes apresentou claramente uma preferência pelo método convencional. Dois fatores contribuíram para esta observação: o tempo cirúrgico maior e o ruído do ultrassom, que próximo ao ouvido pareceu bastante desconfortável ou desconhecido durante o descolamento, já que todos conheciam a utilização da caneta de alta rotação utilizada em procedimentos prévios odontológicos. Já os pacientes que preferiram o piezo, relatam menor edema no pós-operatório, assim como o estudo de Goyal et al. (2012).⁹ O estudo de Goyal et al. (2012) usou a piezocirurgia para elevação do retalho, ostectomia e seccionamento dental.

Observou-se também, no transcirúrgico, diminuição do sangramento e melhor visibilidade do campo cirúrgico como relatado por Pavlíková et al. (2011)⁴ e Rahnama et al.⁸ (2013), além da facilidade da obtenção do plano periostal com integridade. Também dados como maior necessidade de irrigação em relação ao descolador convencional, extrema precisão e segurança e seletividade na divulsão tecidual foram observados assim como estudos de Birkenfeld et al. (2012)⁵, Rahnama et al. (2013).⁸

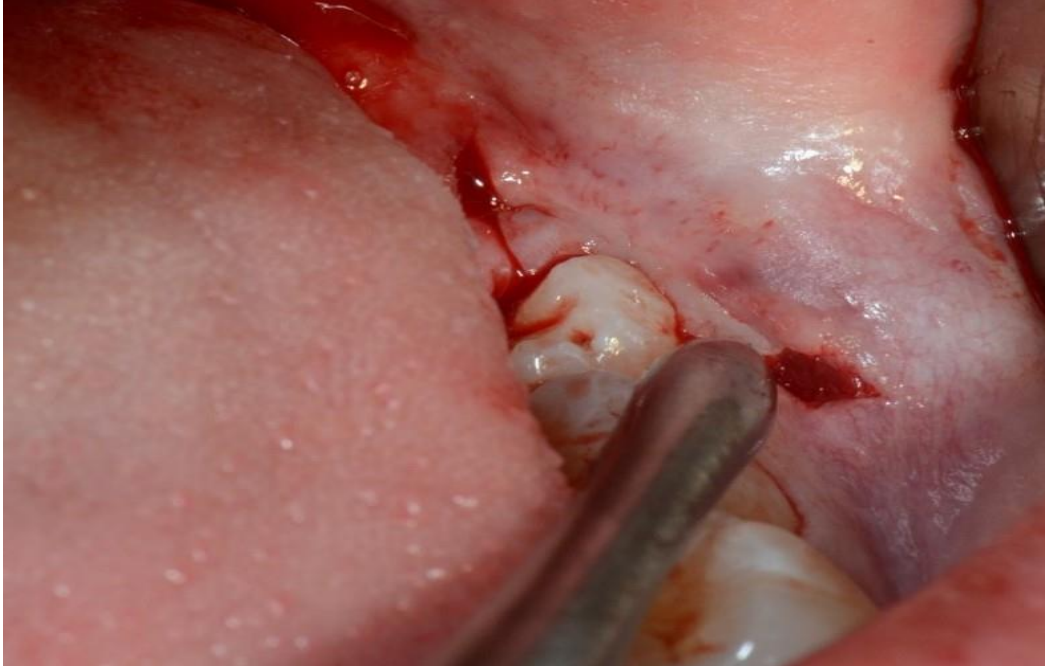
É claro que o custo associado ao uso de um equipamento como Piezo, independente da marca comercial, torna-se muito maior em relação a um instrumento rotatório convencional.⁹ Porém, o conforto pós-operatório dos pacientes pode tornar-se um fator compensatório de sua utilização.

6 CONCLUSÃO

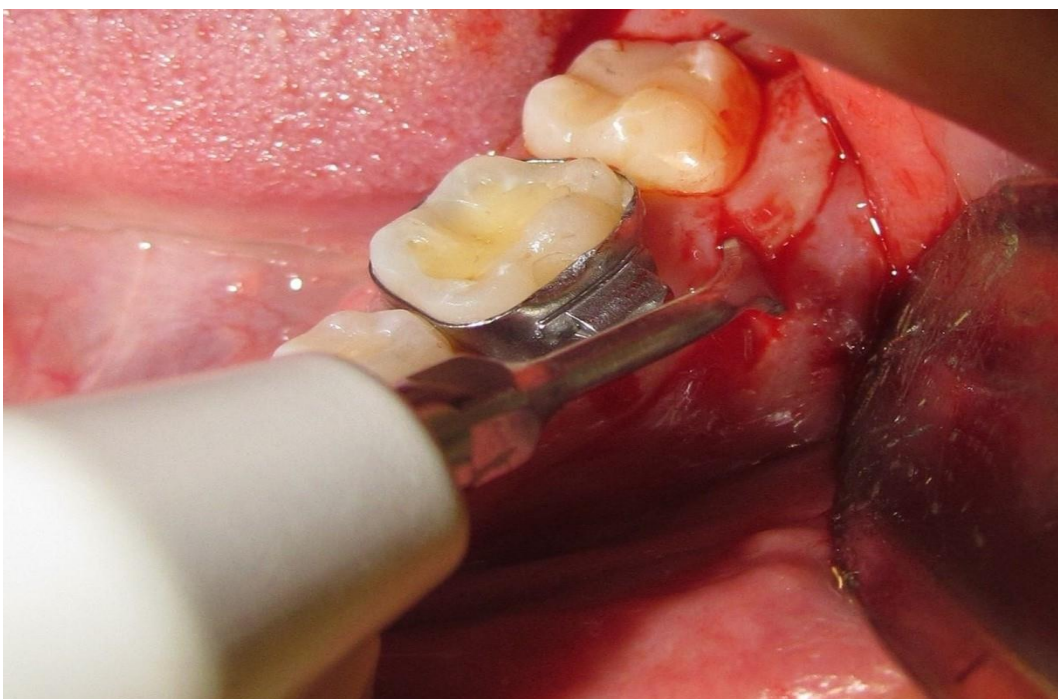
O uso do ultrassom cirúrgico no descolamento tecidual de retalho em cirurgias de exodontia de terceiros molares inferiores promove menor edema pós-operatório nos períodos iniciais.

ANEXOS

**ANEXO 1 – DESCOLAMENTO DE RETALHO MUCOPERIOSTAL SENDO
REALIZADO COM DESCOLADOR DE MOLT N°9.**



**ANEXO 2 – DESCOLAMENTO DE RETALHO MUCOPERIOSTAL SENDO
REALIZADO COM ULTRASSOM CIRÚRGICO.**



Anexo 3 – Aprovação do Comitê de Ética

FACULDADE DE ODONTOLOGIA - CÂMPUS DE
ARAÇATUBA - JÚLIO DE MESQUITA FILHO



PARECER CONSUBSTANCIADO DO CEP

DADOS DO PROJETO DE PESQUISA

Título da Pesquisa: Avaliação comparativa do uso do ultrassom cirúrgico e instrumento rotatório na cirurgia de remoção de terceiros molares inferiores.

Pesquisador: Daniela Ponzoni

Área Temática:

Versão: 1

CAAE: 48607015.6.0000.5420

Instituição Proponente: Faculdade de Odontologia do Campus de Araçatuba - UNESP

Patrocinador Principal: Financiamento Próprio

DADOS DO PARECER

Número do Parecer: 1.285.518

Apresentação do Projeto:

Dentre as indicações para a exodontia dos terceiros molares impactados têm-se infecção, doença periodontal, lesões cariosas, formação de cistos e tumores, reabsorção radicular, cirurgia ortognática, razões ortodônticas e protéticas. Neste contexto, a cirurgia com ultrassom (cirurgia óssea piezoelétrica) é um campo promissor, representando um sistema meticuloso e que preserva os tecidos moles durante os cortes ósseos, baseado em micro vibrações ultrassônicas. Objetivos: Comparar o tempo cirúrgico, edema, dor e trismo na extração de terceiros molares inferiores utilizando ultrassom e alta rotação. Materiais e métodos: Quarenta pacientes com idade entre 18 e 30 anos farão parte deste estudo. Os pacientes serão submetidos a extração dos terceiros molares inferiores a partir de duas técnicas diferentes, uma usando o ultrassom para ostectomia, e a técnica convencional com alta rotação e uma broca tronco cônica 702. Os pacientes serão avaliados quanto ao edema, a dor e o trismo nos períodos de 01, 03 e 07 dias pós-

operatórios, além de ser observado também o tempo cirúrgico para cada uma das técnicas.

Objetivo da Pesquisa:

Avaliar o efeito do descolamento tecidual e ostectomia utilizando o ultrassom cirúrgico e instrumento rotatório na exodontia de terceiros molares inferiores.

Avaliação dos Riscos e Benefícios:

Riscos:

Os pacientes estarão sujeitos aos riscos inerentes a qualquer tipo de extração de dente incluso, como dor, edema, parestesia do nervo alveolar inferior e lingual, trismo e hemorragia.

Benefícios:

Os pacientes serão submetidos a exodontia utilizando o ultrassom cirúrgico, o que diminui as chances de lesão em tecido mole, o edema e dor pós-cirúrgicos

Comentários e Considerações sobre a Pesquisa:

Projeto elaborado em fatos científicos.

Considerações sobre os Termos de apresentação obrigatória:

Todos os protocolos foram apresentados.

Recomendações:

Não há.

Conclusões ou Pendências e Lista de Inadequações:

Não há.

Considerações Finais a critério do CEP:

Salientamos que, de acordo com a Resolução 466 CNS, de 12/12/2012 (título X, seção X.1., art. 3, item b, e, título XI, seção XI.2., item d), há necessidade de apresentação de relatórios semestrais, devendo o primeiro relatório ser enviado até 01/04/2016.

Este parecer foi elaborado baseado nos documentos abaixo relacionados:

Tipo Documento	Arquivo	Postagem	Autor	Situação
Informações Básicas do Projeto	PB_INFORMAÇÕES_BASICAS_DO_P ROJETO_562975.pdf	20/08/2015 13:08:09		Aceito
TCLE / Termos de Assentimento / Justificativa de	Termo_de_Consentimento.docx	20/08/2015 13:07:24	Leonardo de Freitas Silva	Aceito
Ausência	Termo_de_Consentimento.docx	20/08/2015 13:07:24	Leonardo de Freitas Silva	Aceito
Folha de Rosto	folha de rosto.jpg	13/08/2015 16:10:56		Aceito
Outros	Anexo I.docx	04/08/2015 18:56:15		Aceito
Projeto Detalhado / Brochura Investigador	Projeto 3 molar.docx	04/08/2015 18:52:19		Aceito

Situação do Parecer:

Aprovado

Necessita Apreciação da CONEP:

Não.

ARACATUBA, 19 de Outubro de 2015

Assinado por:

André Pinheiro de Magalhães Bertoz

(Coordenador)

REFERÊNCIAS

- 1- Kirtiloğlu T, Bulut E, Sümer M, Cengiz I. Comparison of 2 flap designs in the periodontal healing of second molars after fully impacted mandibular third molar extractions. *J Oral Maxillofac Surg.* 2007 Nov; 65(11):2206-10.

- 2- Steed MB. The indications for third-molar extractions. *J Am Dent Assoc.* 2014 Jun; 145(6):570-3.

- 3- Rosa AL, Carneiro MG, Lavrador MA, Novaes AB Jr. Influence of flap design on periodontal healing of second molars after extraction of impacted mandibular third molars. *Oral Surg Oral Med Oral Pathol Oral Radiol Endod.* 2002 Apr; 93(4):404-7.

- 4- Pavlíková G, Foltán R, Horká M, Hanzelka T, Borunská H, Sedý J. Piezosurgery in oral and maxillofacial surgery. *Int J Oral Maxillofac Surg.* 2011 May;40(5):451-7.

- 5- Birkenfeld F, Becker ME, Harder S, Lucius R, Kern M. Increased intraosseous temperature caused by ultrasonic devices during bone surgery and the influences of working pressure and cooling irrigation. *Int J Oral Maxillofac Implants.* 2012 Nov-Dec; 27(6):1382-8.

- 6- Guillaume B, Gaudin C, Georgeault S, Mallet R, Basle MF, Chappard D. Viability of osteocytes in bone autografts harvested for dental implantology. *Biomed Mater* 2009;4:015012.

7- Labanca M, Azzola F, Vinci R, Rodella LF. Piezoelectric surgery: Twenty years of use. *Br J Oral Maxillofac Surg* 2008;46:265–269.

8- Rahnema M, Czupkałto L, Czajkowski L, Graszka J, Wallner J. The use of piezosurgery as an alternative method of minimally invasive surgery in the authors' experience. *Wideochir Inne Tech Maloinwazyjne*. 2013 Dec;8(4):321-6.

9- Goyal M, Marya K, Jhamb A, Chawla S, Sonoo PR, Singh V et al. Comparative evaluation of surgical outcome after removal of impacted mandibular third molars using a Piezotome or a conventional hand piece: a prospective study. *Br J Oral Maxillofac Surg*. 2012 Sep;50(6):556-61.

10- Piersanti L, Dilorenzo M, Monaco G, Marchetti C. Piezosurgery or conventional rotatory instruments for inferior third molar extractions? *J Oral Maxillofac Surg*. 2014 Sep; 72(9):1647-52.

11- Rullo R, Addabbo F, Papaccio G, D'Aquino R, Festa VM. Piezoelectric device vs. conventional rotative instruments in impacted third molar surgery: relationships between surgical difficulty and postoperative pain with histological evaluations. *J Cranio maxillofac Surg*. 2013 Mar; 41(2):e33-8.

12- Sandhu A1, Sandhu S, Kaur T. Comparison of two different flap designs in the surgical removal of bilateral impacted mandibular third molars. *Int J Oral Maxillofac Surg*. 2010 Nov;39(11):1091-6.

13- Sulphi A Basheer, R Jay Govind, Augustine Daniel, George Sam, VJ Adarsh, Akshatha Rao. Comparative Study of Piezoelectric and Rotary Osteotomy Technique for Third Molar Impaction. The Journal of Contemporary Dental Practice, January 2017;18(1):60-64

14- Sortino F, Pedullà E, Masoli V. The piezoelectric and rotatory osteotomy technique in impacted third molar surgery: comparison of post operative recovery. J Oral Maxillo fac Surg. 2008 Dec;66(12):2444-8.

15- Barone A, Marconcini S, Giacomelli L, Rispoli L, Calvo JL, Covani U.A randomized clinical evaluation of ultrasound bone surgery versus traditional rotary instruments in lower third molar extraction. J Oral MaxillofacSurg. 2010 Feb;68(2):330-6.

16- Sivoilella S, Berengo M, Bressan E, Di Fiore A, Stellini E. Osteotomy for lower third molar germectomy: randomized prospective crossover clinical study comparing piezosurgery and conventional rotatory osteotomy. J Oral MaxillofacSurg. 2011 Jun;69(6):e15-23.

17- Souza BCO, Ponzoni D, Silva LF, Reis ENRC, Bassi APF, Faculdade de Odontologia de Araçatuba - UNESP, Araçatuba, Odontologia. Efeitos pós-operatórios do descolamento tecidual com ultrassom cirúrgico nas exodontias de terceiros molares inferiores. In: Congresso de Iniciação Científica, 2017, Araçatuba.