Maria Esther Gonçalves

# *Identificação de Leishmania spp. em amostras de diferentes regiões do tecido cutâneo de cães*

Botucatu - SP
2004

Maria Esther Gonçalves

# *Identificação de Leishmania spp. em amostras de diferentes regiões do tecido cutâneo de cães*

Dissertação apresentada à Faculdade de Medicina Veterinária e Zootecnia da Universidade Estadual Paulista "Júlio de Mesquita Filho" – Campus de Botucatu, para a obtenção do título de Mestre em Medicina Veterinária

**Departamento:**
Clínica Veterinária

**Área de Concentração:**
Clínica Veterinária

**Orientadora:**
Profª Ass. Drª Sonia R. V. da Silva Franco

Botucatu - SP
2004

Dedico este trabalho

À minha mãe, Esther e minhas irmãs, Ana e Márcia, pelo amor, apoio e dedicação.

Ao meu noivo, Fábio, pelo amor, dedicação e companheirismo e pelo apoio constante, sempre mostrando o lado positivo mesmo em momentos difíceis.

## AGRADECIMENTOS

À Profª Drª Sonia R.V.S. Franco pela oportunidade, confiança e compreensão.

À Profª Drª Maria Cecília Rui Luvizotto pela oportunidade, apoio e auxílio no processamento laboratorial.

À Profª Drª Luciane Biazzono pelo apoio, confiança e amizade.

À Profª Drª Cáris Maroni Nunes pela colaboração, dedicação e amizade.

À Profª Drª Valéria Marçal Félix de Lima e à pós-graduanda Ana Cláudia pela consideração e pela realização dos testes sorológicos.

À Profª Drª Márcia Dalasta Laurenti pela receptividade e colaboração na execução da reação de imunoistoquímica.

Ao Prof° Dr° Carlos Eduardo Pereira Corbett por disponibilizar o Laboratório de Patologia de Doenças Infecciosas LIM-50, FMUSP.

À Profª Drª Silvia Venturoli Perri pelo auxílio nas análises estatísticas.

Ao Prof° Dr° Wilson Machado de Souza pela receptividade e por disponibilizar o equipamento do Laboratório de Anatomia dos Animais Domésticos.

Ao Prof° Roberto Gameiro pelo auxílio na realização das fotomicrografias.

A todos do Laboratório de Fisiologia Animal, em especial ao Prof° Dr°Guilherme de Paula Nogueira pela consideração e amizade.

Ao médico veterinário Márcio A. B. Moreira pela consideração e pelo auxílio na execução da técnica de imunoistoquímica.
Ao funcionário do Laboratório de Anatomia dos Animais Domésticos, Adão pela consideração e amizade.

Aos funcionários do Laboratório de Patologia de Doenças Infecciosas LIM-50, FMUSP, Edson e Thaise pelo auxílio técnico e pela amizade.

Às técnicas do Laboratório de Histopatologia – FMUSP, pela preparação dos cortes para a realização da reação de imunoistoquímica.

Aos amigos do Laboratório de Bioquímica e Biologia Molecular Animal, Gustavo, Sérgio, Laércio, Elda, Lúcia, Karina, Fabiane, Valéria e Pedro (Tatu) pela convivência e consideração.

Aos amigos da pós-graduação, pelo apoio durante as disciplinas e pela descontração.

Aos professores e funcionários do curso de Medicina Veterinária – UNESP-Araçatuba pela colaboração e amizade.

A todas as pessoas que colaboraram para a elaboração desta dissertação

**MUITO OBRIGADA !!**

“As aparências para a mente são de quatro tipos. As coisas ou são o que parecem ser; ou não são, nem parecem ser; ou são e não parecem ser; ou não são, mas parecem ser. Posicionar-se corretamente frente a todos esses casos é a tarefa do homem sábio.”

Epictetus, Século II d.C.

# RESUMO

GONÇALVES, M. E. **Identificação de *Leishmania spp.* em amostras de diferentes regiões do tecido cutâneo de cães .** [*Leishmania spp.* identification in different skin regions of dogs]. 2004. 78p. Dissertação (Mestrado em Clínica Veterinária) – Faculdade de Medicina Veterinária e Zootecnia, Campus de Botucatu, Universidade Estadual Paulista, "Júlio de Mesquita Filho."

A identificação do agente etiológico da leishmaniose visceral canina (LVC) em tecido cutâneo é importante ferramenta para o controle desta enfermidade. Foram colhidas amostras da cútis, clinicamente sem lesão, de 30 cães pertencentes à área endêmica e com diagnóstico positivo para leishmaniose visceral, com o objetivo de determinar se há uma região preferencial para a realização da biópsia cutânea para o diagnóstico da doença, relacionando esses achados aos aspectos clínicos. Fragmentos cutâneos foram colhidos de seis regiões distintas: plano nasal, pavilhão auricular, tórax, abdome, membro anterior e transição mucocutânea. Foi realizada a técnica de imunoistoquímica em todas as amostras cutâneas e posteriormente, empregou-se a técnica de reação em cadeia pela polimerase (PCR) somente nas amostras que apresentaram resultados negativos à primeira técnica. Os sinais clínicos mais freqüentemente observados nos cães foram emagrecimento (95%), seguido de linfoadenomegalia (55%) e mucosas pálidas (30%). As alterações dermatológicas mais freqüentes foram alopecia e descamação cutânea (90%), seguidas de dermatite ulcerativa (60%), onicogrifose (50%) e hiperpigmentação (40%). A imunoistoquímica revelou resultado positivo em 100% das amostras cutâneas, independente da região dos cães sintomáticos que apresentaram quadro dermatológico. Já nos cães que não apresentaram manifestações dermatológicas, a porcentagem de positividade foi menor, 40% e 30%, dependendo da região e nos animais assintomáticos a positividade foi de 30% e 20%. Todas as regiões avaliadas nos cães com diagnóstico negativo apresentaram resultado negativo a imunoistoquímica. A PCR apresentou maior positividade quando comparada com a imunoistoquímica ($P < 0,05$) para a região de membro anterior dos cães sintomáticos sem alterações cutâneas. Os achados demonstraram que a cútis clinicamente sã alberga parasitos em cães de área endêmica que apresentam ou não sinais clínicos.

Palavras-chave: Cães. Leishmaniose visceral. Tecido cutâneo. Imunoistoquímica. Reação em cadeia pela polimerase.

## ABSTRACT

The identification of *Leishmania spp.* in the skin is an important tool for the canine visceral leishmaniasis (CVL) control. The aim of this study was to investigate which would be a better clinically normal skin region to perform skin biopsies for the diagnosis of the naturally *Leishmania*-infected dogs and to associate this finds to clinical signs. Thirty dogs from an endemic visceral leishmaniasis area and positive diagnose for CVL were selected for the study. Five asymptomatics dogs, negative for *Leishmania* were included as a fourth group. Clinically normal skin samples were collected from the six different sites by punch biopsy: upper part of the muzzle, ear, thorax, abdomen, forelimb and mucocutaneous junction. Immunohistochemistry detection of *Leishmania* was performed in all skin biopsy specimens and polymerase chain reaction (PCR) was performed in samples that were *Leishmania*-negative by immunohistochemistry. Weight loss (95%), lymphadenomegaly (55%) and pale mucous membrane (30%) were the main clinical signs observed. The most frequent skin abnormalities were alopecia and desquamation (90%), ulcerative dermatitis (60%), onychogryphosis (50%) and hyperpigmentation (40%). The immunohistochemistry demonstrated 100% of positivity in all skin samples of symptomatics dogs with skin lesions, independing on the region. Symptomatics dogs without skin lesions showed a lower positivity percentage, 40% and 30% depending on the region and asymptomatics dogs showed 30% and 20%. All regions from group 4 showed negative results. PCR showed positivity rates higher when compared to immunohistochemistry ($P < 0,05$) for the forelimb region from symptomatics dogs without skin lesions. These findings demonstrated that clinically normal skin of dogs from endemic area have parasites independently of clinical signs.

Key-words: Dogs. Visceral leishmaniasis. Skin. Immunohistochemistry. Polymerase chain reaction.

# SUMÁRIO

**LISTA DE FIGURAS**

**LISTA DE TABELAS**

**LISTA DE ABREVIATURAS E SÍMBOLOS**

**RESUMO**

**ABSTRACT**

**1. INTRODUÇÃO E REVISÃO DE LITERATURA** 16

**2. OBJETIVOS** 28

2.1. Gerais 28

2.2. Específicos 28

**3. HIPÓTESE** 29

**4. MATERIAL E MÉTODO** 30

4.1. Animais 30

4.2. Exame parasitológico 31

4.3. Técnica de ELISA 32

4.4. Amostras de tecido cutâneo 32

4.5. Técnica de imunoistoquímica 32

4.6. Reação em cadeia pela polimerase (PCR) de amostras de tecido cutâneo incluídas em parafina 35

4.7. Limiar de detecção da PCR 37

4.8. Avaliação da degradação de amostras 38

4.9. Análise estatística 38

**5. RESULTADOS** 40

5.1. Avaliação clínica 40

5.2. Imunoistoquímica 44

5.2.1. Comparação das regiões 44

5.2.2. Comparação dos grupos 44

5.3. Reação em cadeia pela polimerase (PCR) 50

5.3.1. Limiar de detecção da PCR 50

5.3.2. Comparação das regiões 51

5.3.3. Comparação dos grupos 52

5.4. Comparação entre as técnicas de imunoistoquímica e PCR 57

5.5. Degradação das amostras utilizadas para PCR 60

**6. DISCUSSÃO** 62

**7. CONCLUSÕES** 69

**8. REFERÊNCIAS BIBLIOGRÁFICAS** 70

## LISTA DE FIGURAS

Figura 1: Fotografia de cão apresentando descamação cutânea furfurácea em borda da pina. Araçatuba, 2004.....42

Figura 2: Fotografia de cão apresentando onicogrifose severa. Araçatuba, 2004.....42

Figura 3: Fotografia de cão apresentando alopecia, descamação cutânea, dermatite ulcerativa e hiperpigmentação. Araçatuba, 2004.....43

Figura 4: Fotomicrografia de tecido cutâneo (pavilhão auricular) de cão sintomático com diagnóstico positivo para LVC, mostrando parasitos imunomarcados em coloração castanha. Strepto-avidina-peroxidase (Obj. 20X). Araçatuba, 2004.....47

Figura 5: Fotomicrografia de tecido cutâneo (transição mucocutânea) de cão assintomático com diagnóstico positivo para LVC, mostrando parasitos imunomarcados em coloração castanha. Strepto-avidina-peroxidase (Obj. 40X). Araçatuba, 2004.....48

Figura 6: Fotomicrografia de tecido cutâneo (transição mucocutânea) de cão assintomático com diagnóstico positivo para LVC, mostrando parasitos imunomarcados em coloração castanha. Strepto-avidina-peroxidase (Obj. 1000X). Araçatuba, 2004.....48

Figura 7: Gel de poliacrilamida a 8% corado com nitrato de prata. Produtos de amplificação, por PCR, de DNA de *Leishmania spp.* em diluições seriadas na base 10. (PM) peso molecular de 50 pb; (-) sem DNA; (+) DNA de formas amastigotas de *Leishmania spp.* de tecido cutâneo – Araçatuba, 2004.....50

Figura 8: Gel de poliacrilamida a 8% corado com nitrato de prata. Produtos de amplificação, por PCR, de DNA de *Leishmania spp.* em amostras cutâneas de (1) plano nasal; (2) pavilhão auricular; (3) transição mucocutânea; (4) tórax; (5) abdome; (6) membro anterior; (-) sem DNA; (+) DNA de formas amastigotas de *Leishmania spp.* de tecido cutâneo; (PM) peso molecular em escada de 50 pb. Amostras cutâneas do cão 14 pertencente ao grupo 2 (sintomático, sem lesões cutâneas) – Araçatuba, 2004.....54

Figura 9: Gel de poliacrilamida a 8% corado com nitrato de prata. Ausência de amplificação, por PCR, de DNA de *Leishmania spp.* em amostras cutâneas de (1) plano nasal; (2) pavilhão auricular; (3) transição mucocutânea; (4) tórax; (5) abdome; (6) membro anterior (-) sem DNA; (+) DNA de formas amastigotas de *Leishmania spp. de* tecido cutâneo; (PM) peso molecular em escada de 50 pb. Amostras cutâneas do cão 33 pertencente ao grupo 4 (assintomático e negativo) – Araçatuba, 2004.....55

Figura 10: Gel de poliacrilamida a 8% corado com nitrato de prata. Produtos de amplificação, por PCR, de DNA de cão em amostras cutâneas de (1) plano nasal; (2) pavilhão auricular; (3) transição mucocutânea; (4) tórax; (6) membro anterior. Ausência de amplificação em amostra cutânea de (5) abdome. (+) DNA de tecido cutâneo da espécie canina; (-) sem DNA; (PM) peso molecular em escada de 100 pb. Amostras cutâneas do cão 21 pertencente ao grupo 3 (assintomático) – Araçatuba, 2004.....61

## LISTA DE TABELAS

Tabela 1: Cães de área endêmica para leishmaniose visceral, segundo os sinais clínicos observados (grupo 1 e 2). Araçatuba, 2004..... 41

Tabela 2: Cães de área endêmica para leishmaniose visceral, segundo as lesões cutâneas observadas (grupo 1). Araçatuba, 2004..... 41

Tabela 3: Resultado da reação de imunoistoquímica para leishmaniose visceral segundo as diferentes regiões cutâneas e o grupo de cães analisados. Araçatuba, 2004.....46

Tabela 4: Cães de área endêmica segundo os resultados de diferentes métodos de diagnóstico (sorologia, parasitológico e imunoistoquímica) para leishmaniose visceral canina e a condição clínica. Araçatuba, 2004.....49

Tabela 5: Resultado da reação em cadeia pela polimerase (PCR) para leishmaniose visceral segundo as diferentes regiões cutâneas e o grupo de cães analisados. Araçatuba, 2004..... 53

Tabela 6: Cães de área endêmica segundo os resultados de diferentes métodos de diagnóstico (sorologia, parasitológico e PCR) para leishmaniose visceral canina e a condição clínica. Araçatuba, 2004.....56

Tabela 7: Comparação das técnicas de reação em cadeia pela polimerase (PCR) e imunoistoquímica para cada região dos cães sintomáticos sem lesões cutâneas (grupo 2) Araçatuba, 2004.....58

Tabela 8: Comparação das técnicas de reação em cadeia pela polimerase (PCR) e imunoistoquímica para cada região dos cães assintomáticos (grupo 3). Araçatuba, 2004.....59

## LISTA DE ABREVIATURAS E SIGLAS

| | |
|---|---|
| A | adenina |
| C | citosina |
| CCZ | Centro de Controle de Zoonoses |
| DNA | ácido desoxirribonucléico |
| dNTP | deoxiribonucleotídeos trifosfatados |
| ELISA | imunoensaio enzimático |
| FMUSP | Faculdade de Medicina da Universidade de São Paulo |
| FNT | fator de necrose tumoral |
| g | grama |
| G | guanina |
| IFN | interferon |
| IL | interleucina |
| I.V. | intravenosa |
| kg | quilograma |
| *L.* | *Leishmania* |
| LIM | Laboratório de Moléstias Infecciosas |
| *Lu.* | *Lutzomyia* |
| LV | leishmaniose visceral |
| LVA | leishmaniose visceral americana |
| LVC | leishmaniose visceral canina |
| LT | leishmaniose tegumentar |
| mg | miligrama |

| | |
|---|---|
| $MgCl_2$ | cloreto de magnésio |
| ml | mililitro |
| mM | milimolar |
| NNN | Novy, Mc Neal e Nicolle |
| pb | pares de base |
| PBS | Phosphates Buffer Solution (Solução Salina Tamponada de Fosfatos) |
| PCR | reação em cadeia pela polimerase |
| pM | picomol |
| RHT | reação de hipersensibilidade tardia |
| SFM | sistema fagocítico mononuclear |
| T | timina |
| UNESP | Universidade Estadual Paulista |
| x g | gravidade |
| °C | graus Celsius |
| µg | micrograma |
| µl | microlitro |
| µm | micrômetro |

# 1. INTRODUÇÃO E REVISÃO DE LITERATURA

A leishmaniose é uma enfermidade parasitária, de caráter zoonótico e distribuição mundial, causada por um protozoário pleomórfico da ordem *Kinetoplastida*, família *Trypanosomatidae*, gênero *Leishmania.* Esse gênero inclui várias espécies que provocam manifestações cutâneas e viscerais, que classicamente são subdivididas em duas formas: leishmaniose tegumentar (LT), que apresenta manifestação cutânea, mucocutânea ou cutânea difusa e leishmaniose visceral (LV) (RIBEIRO, 1997; MICHALSKY et al., 2002).

Nas Américas, a LV é conhecida como leishmaniose visceral americana (LVA) e tem como agente etiológico o protozoário da espécie *Leishmania (L.) chagasi*, que recentemente tem sido considerada idêntica à *L. (L.) infantum.* (SANTA ROSA & OLIVEIRA, 1997; MILES et al., 1999).

Em vários estados brasileiros, a LV tem acometido os cães e o homem, sendo considerada uma endemia. Esta zoonose era reportada como uma doença rural, entretanto, nos últimos anos, tem aumentado sua prevalência em áreas urbanas de grandes cidades do Brasil como Belo Horizonte-MG, Rio de Janeiro-RJ e São Paulo-SP (COSTA et al., 1991; PARANHOS-SILVA et al., 1996; TAFURI et al., 1996).

MARZOCHI & MARZOCHI (1994) relataram que a migração da população rural contribuiu para propagação da doença não só com a introdução do

reservatório canino como também, com a introdução do vetor, pois este inseto pode abrigar-se no interior de móveis e ser transportado para regiões distantes.

Os parasitos apresentam-se sob duas formas principais: a forma amastigota, contendo núcleo e cinetoplasto, que é encontrada principalmente no interior de células do sistema fagocítico mononuclear (SFM) e na cútis; e a forma promastigota, que possui núcleo, cinetoplasto e um flagelo livre e é observada no tubo digestivo do inseto vetor. Ambas as formas se multiplicam por processo de divisão binária (SLAPPENDEL, 1988; ALENCAR, 1991).

A LV acomete diversas espécies de animais domésticos e silvestres e também os seres humanos. O cão é o principal reservatório urbano e doméstico da doença (LAINSON & SHAW, 1987; ABRANCHES et al., 1991; SLAPPENDEL & FERRER, 1998).

A transmissão entre os hospedeiros vertebrados ocorre com a participação de insetos vetores pertencentes à família Psychodidae, subfamília Phlebotominae (FERRER, 1992; MICHALSKY et al., 2002; SOARES & TURCO, 2003). Atualmente, duas espécies de flebotomíneos estão mais relacionadas com a transmissão da LVA: *Lutzomyia cruzi e Lutzomyia longipalpis,* sendo esta última considerada a espécie de maior importância no Brasil. Dados recentes referem a *Lutzomyia cruzi* como importante vetor no Estado de Mato Grosso do Sul (BRASIL, 2003).

Os flebotomíneos são conhecidos no Brasil como mosquito palha, asa dura, birigui e tatuquiras (RIBEIRO, 1997; SANTA ROSA & OLIVEIRA, 1997). São insetos de pequeno porte (1,0 a 4,0 mm), com corpo e asas pilosos e coloração castanho claro ou cor palha. Possuem um comportamento característico de voar

em pequenos saltos e pousar com as asas entreabertas, o que facilita a sua identificação (CASTRO, 1996).

O ciclo biológico da espécie *Lu. longipalpis* ocorre em aproximadamente 28 a 36 dias. As fêmeas realizam a oviposição em locais sombreados, úmidos e ricos em matéria orgânica Os adultos de ambos os sexos necessitam de carboidratos como fonte de energia, mas somente as fêmeas são hematófagas, pois precisam ingerir sangue para a maturação dos ovos (SOARES & TURCO, 2003). As fêmeas realizam o repasto sangüíneo no período noturno, iniciando-o cerca de uma hora após o crepúsculo (CASTRO, 1996).

Quando infectada, a fêmea do flebotomíneo inocula as formas promastigotas metacíclicas infectantes no hospedeiro vertebrado, as quais são fagocitadas por macrófagos na derme. As formas promastigotas diferenciam-se em formas amastigotas no interior das células do hospedeiro vertebrado e passam a se reproduzir, por divisão binária. Quando repletas de formas amastigotas, as células se rompem, levando a disseminação do parasito por todo o organismo do hospedeiro (REY, 1991). O período de incubação varia entre 3 meses e 7 anos na espécie canina (SLAPPENDEL & FERRER, 1998).

O cão possui grande importância epidemiológica, pelo fato de a prevalência canina ser alta em áreas endêmicas bem como por preceder a ocorrência de casos humanos. Além disso, muitos cães infectados não apresentam sinais clínicos da doença, mas albergam parasitos na derme (MARZOCHI et al., 1985; SANTA ROSA & OLIVEIRA, 1997).

A leishmaniose visceral canina (LVC) pode desenvolver-se em uma infecção aguda ou crônica, dependendo das propriedades do parasito e do

hospedeiro. Pode ocorrer ainda, uma evolução de característica latente, e até mesmo a cura espontânea (GENARO, 1993; PINELLI et al., 1999). A resposta das células T pelo hospedeiro é o principal fator que influencia a evolução da infecção. Estudos sobre a resposta imunológica têm revelado que os linfócitos T e as citocinas produzidas por estas células, determinam se a infecção resultará em uma resposta imune protetora ou doença progressiva (PINELLI et al., 1999). No tecido cutâneo, as células de Langerhans são as principais responsáveis pela apresentação de antígenos às células T. Na presença de um estímulo inflamatório concomitante, estas células migram da epiderme para os linfonodos regionais, e durante este processo, aumentam sua expressão de moléculas do complexo de histocompatibilidade maior da classe II e fatores co-estimulatórios, assim como sua capacidade de processar antígenos parasitários (ABBAS et al., 1997; NOLI, 1999). As características genéticas podem determinar diferentes respostas imunológicas na espécie canina, sendo que alguns animais ou raças têm uma resposta mais efetiva do que outros (FONT et al., 1996; FERRER, 1999). Em torno de 60-80% dos cães pertencentes à área endêmica podem ter contato com o parasito e não desenvolver sinais clínicos da doença (FERRER, 1999). Os cães assintomáticos representam cerca de 20 a 40% da população soropositiva e aproximadamente 80% desenvolvem a doença (NOLI, 1999). Há duas subpopulações de células T auxiliares que expressam a molécula CD4+: os linfócitos T auxiliares do tipo 1 (Ta1) e os linfócitos T auxiliares do tipo 2 (Ta2). As células Ta1 secretam interleucina-2 (IL-2), interferon gama (IFN-γ) e fator de necrose tumoral (FNT) que desencadeiam uma resposta imune celular protetora, conduzindo à resistência imunológica. Em contrapartida, as células Ta2 secretam

as interleucinas 4, 5, 6, 10 e 13 (IL-4, IL-5, IL-6, IL-10 e IL-13) que desencadeiam a proliferação de linfócitos B e uma resposta imune humoral não protetora. Esta resposta causa a exacerbação da infecção, sendo demonstrada pela hipergamaglobulinemia e por altos títulos de anticorpos produzidos pelos cães infectados (ABRANCHES et al., 1991; CABRAL et al., 1998; SLAPPENDEL & FERRER, 1998; PINELLI et al., 1999). A produção exagerada de anticorpos leva à formação de imunocomplexos circulantes podendo causar vasculite, uveíte, poliartrite e glomerulonefrite (SLAPPENDEL & FERRER, 1998). Em áreas endêmicas, 40% dos cães produzem resposta imune celular que pode estar associada à resposta humoral, determinando a resistência ou não à infecção (PINELLI et al., 1994; CABRAL et al., 1998; SANTOS et al., 1998).

Os cães acometidos por LV podem apresentar emaciação, hipertermia, hepatoesplenomegalia, linfoadenomegalia, alterações renais, alterações hepáticas, pneumonia, miocardite, diáteses hemorrágicas, alterações oculares, alterações dermatológicas, distúrbios locomotores e enterite (FONT et al., 1996; CIARAMELLA et al., 1997; FEITOSA et al., 2000; BLAVIER et al., 2001).

Os achados laboratoriais caracterizam-se principalmente por alterações hematológicas como a anemia, geralmente normocítica normocrômica, hiperglobulinemia, hipoalbuminemia, hiperproteinemia, trombocitopenia, leucopenia associada à linfopenia ou leucocitose (SLAPPENDEL & FERRER, 1998; NOLI,1999).

A presença de lesões cutâneas é freqüente na LVC, constituindo aproximadamente 90% dos casos. Os quadros dermatológicos podem apresentar padrões variados, mas raramente são pruriginosos, podendo estar presentes na

ausência de outros sinais clínicos da doença (CIARAMELLA et al., 1997; BLAVIER et al., 2001). As alterações dermatológicas incluem uma excessiva descamação cutânea, principalmente na região periocular e na borda das pinas, podendo ser difusa por todo o corpo. Alguns animais apresentam despigmentação cutânea, prurido, pelâme seco, queda de pêlos e áreas de hiperceratose e lignificação, principalmente em regiões de protuberâncias ósseas. Observam-se também, úlceras e pequenos nódulos intradérmicos, provavelmente decorrentes da multiplicação das formas amastigotas na derme. O quadro de onicogrifose associado à presença do parasito estimulando a matriz ungueal, é comumente observado (NOLI, 1999; FEITOSA et al., 2000).

A queda de pêlos tem sido explicada pela ação direta da *Leishmania* sobre o folículo piloso ou por um distúrbio do metabolismo do ácido pantotênico, decorrente de graves lesões hepáticas, ou ainda por deposição de imunocomplexos na membrana basal da cútis, induzindo a um processo auto-imune que desencadeia a alopecia (MARZOCHI et al., 1985).

O diagnóstico da LVC está fundamentado nos sinais clínicos, na visualização direta do parasito em punções aspirativas de linfonodos, medula óssea, “imprints” ou biópsias cutâneas e ainda, por provas sorológicas e por métodos moleculares como a reação em cadeia pela polimerase (RIBEIRO, 1997; FERRER, 1999). Entretanto, o diagnóstico pode tornar-se difícil devido ao prolongado curso clínico da doença, ao pleomorfismo observado nos quadros cutâneos e à associação com outras dermatoses, infecções oportunistas, doenças auto-imunes e neoplasias (MOZOS, et al.,1999). Doenças de comprometimento cutâneo, dentre as quais dermatite seborréica, demodiciose, escabiose,

dermatofitose, mastocitoma, bem como aquelas de envolvimento sistêmico, como erliquiose, babesiose, lúpus eritematoso sistêmico, entre outras, devem ser lembradas para o diagnóstico diferencial (SLAPPENDEL,1988; RIBEIRO, 1997; NOLI, 1999).

O método diagnóstico que apresenta 100% de especificidade é o exame parasitológico que se baseia na demonstração do parasito em tecidos do SFM e tecido cutâneo, mesmo na cútis aparentemente sem alterações (MARZOCHI, 1985; FERRER, 1999). Segundo Ferrer (1999), o exame parasitológico possui baixa sensibilidade, em torno de 60%, para amostras de medula óssea, e inferior a 30%, para amostras de linfonodo.

Dentre as técnicas sorológicas mais comumente empregadas para a detecção de anticorpos anti-*Leishmania* estão a reação de fixação de complemento, a imunofluorescência indireta e o ensaio imunoenzimático (ELISA) (SLAPPENDEL & FERRER, 1998). Em áreas endêmicas, a positividade ao exame sorológico é insuficiente para o diagnóstico, já que, embora os testes sorológicos apresentem sensibilidade e especificidade adequadas, podem apresentar falsos positivos ou falsos negativos (MARZOCHI, et al., 1985; SANTA ROSA et al., 1997). Os métodos sorológicos que empregam antígeno total são considerados de maior confiabilidade nos resultados, quando comparados aos que utilizam antígenos fracionados ou particulados (FERRER, 1999). Segundo Lima et al. (2001a), a técnica de ELISA, com a utilização de antígeno total da *L. (L.) chagasi* não detectou a ocorrência de reação cruzada em cães procedentes de áreas não endêmicas para leishmaniose e infectados por *Ehrlichia canis*, *Babesia canis*, *Dirofilaria immitis* ou *Toxoplasma gondii*.

A reação de hipersensibilidade do tipo tardia (RHT) ou reação intradérmica, é um teste útil para a detecção de cães que não apresentam sinais clínicos da doença. Os cães com resultado positivo neste teste são considerados como tendo sido expostos ao parasito e potencialmente resistentes à infecção (PINELLI et al., 1994). Cerca de 50% dos cães pertencentes a áreas endêmicas podem revelar uma reação intradérmica positiva (CABRAL et al., 1998; FERRER, 1999; BIAZZONO, 2003).

O isolamento e cultivo de parasitos em meios de cultura como o NNN (Novy, Mc Neal e Nicolle) possuem baixa sensibilidade, principalmente nas fases iniciais da doença. É um método demorado (3 a 5 dias) e de difícil execução, não sendo portanto, indicado na confirmação do diagnóstico clínico (FERRER, 1999).

Os achados histopatológicos são inespecíficos e caracterizam-se por uma reação inflamatória granulomatosa com presença de células mononucleares, alterações estas, comuns a várias outras patologias. Quando há poucas formas amastigotas de *Leishmania spp.* nos tecidos, pode ser difícil estabelecer-se o diagnóstico pela histopatologia (FERRER, 1999).

Marzochi et al. (1985) realizaram biópsias cutâneas e colheita de tecidos, após necropsia, em 40 cães e evidenciaram a presença de *Leishmania* spp. em 39 casos sendo 20% somente em vísceras (baço), 42,5% em vísceras e cútis sem lesões e 35% em ulcerações cutâneas ou mucocutâneas. Nesse estudo, não se observou nítida relação entre a presença e intensidade dos sinais clínicos com o encontro de parasitos em vísceras e/ou cútis.

Schaer et al. (1985) realizaram biópsia cutânea em um cão sintomático e sem alterações dermatológicas na região paralombar e o exame histopatológico

revelou formas amastigotas de *Leishmania spp..* Após a eutanásia, foi possível observar a presença destes organismos na cútis da região facial, evidenciando assim, a importância da realização da biópsia cutânea até mesmo nos casos de cães sem alterações dermatológicas.

Font et al*.* (1996) relataram quatro casos clínicos de cães infectados por *Leishmania spp.* que apresentaram alterações dermatológicas com envolvimento da mucosa de região prepucial, peniana, lingual e nasal, onde o parasito foi detectado em amostras de biópsia ou “imprints” destes tecidos. No entanto, em dois animais não foi possível observar a presença de *Leishmania spp. ao* exame citológico de linfonodo e/ou medula óssea.

As técnicas de citoquímica e imunoistoquímica aumentam a possibilidade do encontro do parasito, quando o número destes é baixo nos tecidos avaliados (FERRER et al., 1988b; BOURDOISEAU et al., 1997).

Ferrer et al. (1988a) identificaram formas amastigotas do parasito em tecido cutâneo de cães naturalmente infectados por *Leishmania donovani*, pelo método da imunoperoxidase.

Ferrer et al. (1990) por meio do exame histopatológico de um nódulo interdigital, não ulcerado, em um cão da raça boxer, observaram vacúolos contendo corpos basofílicos no interior do citoplasma de macrófagos, e o diagnóstico da leishmaniose foi confirmado pelo método da imunoperoxidase.

Mozos et al. (1999) observaram na mesma lesão cutânea a presença de *Demodex canis* intrafolicular e *Leishmania spp.* no interior de macrófagos por meio da realização de biópsia cutânea e da técnica de imunoperoxidase.

Tarantino et al. (2001) relataram a presença simultânea de *Leishmania infantum* e *Neospora caninum* em amostras cutâneas submetidas à técnica de imunoistoquímica, em um cão da raça Dogo Argentino de 9 meses de idade.

A reação em cadeia pela polimerase (PCR) tem sido amplamente utilizada na detecção do DNA do parasito em vários materiais biológicos como sangue, medula óssea, cútis e líquor (FERRER, 1999; GONÇALVES et al., 2004).

Ashford et al. (1995) demonstraram, em estudo desenvolvido na América do Sul, que a PCR apresentou maior sensibilidade que a sorologia e a cultura de parasitos para o diagnóstico da LVC. Esses autores indicam que a PCR pode tornar-se o principal método de diagnóstico na identificação de cães positivos para leishmaniose.

Osman et al. (1997) concluíram que a técnica de PCR é mais sensível quando comparada ao exame parasitológico para a constatação da doença em amostras de linfonodo e medula óssea, sendo também um método indicado para a confirmação de casos clínicos suspeitos.

Roura et al. (1999b), avaliando 46 cães pelo exame citológico de medula óssea, obtiveram resultados negativos em 39% dos animais, e pela PCR do mesmo material, foi possível confirmar o diagnóstico da doença em 97,8% dos casos. No mesmo estudo, foi realizada a técnica de imunoperoxidase em biópsias cutâneas de cães que apresentaram quadro clínico dermatológico. Os fragmentos cutâneos foram colhidos nas regiões de cútis lesionada e o diagnóstico foi confirmado em 100% dos casos.

Solano-Gallego et al. (2004) estudando a cútis clinicamente sem alterações, correspondente à região de plano nasal de cães sintomáticos e assintomáticos,

pelas técnicas de imunoistoquímica e PCR, observaram parasitos no tecido cutâneo de 70% dos cães sintomáticos, mas não observaram parasitos pela imunoistoquímica na cútis dos cães assintomáticos. Já a PCR mostrou positividade de 100% em todos os cães sintomáticos e assintomáticos.

A PCR pode ainda ser utilizada em amostras de tecidos que foram submetidos à avaliação histopatológica ou à técnica de imunoistoquímica e onde não foi possível a identificação do parasito (FERRER, 1999). As amostras de tecidos fixadas em formol e incluídas em parafina são um importante recurso para estudos moleculares (BONIN et al., 2003), embora a rotina histopatológica possa causar a degradação do DNA nos tecidos (COOMBS, 1999).

Laskay et al. (1995) avaliando a eficiência da técnica de PCR em biópsias cutâneas incluídas em parafina, constatou que a PCR detectou DNA do parasito em 18% das amostras com resultado negativo pelo estudo histopatológico ou cultura *in vitro.* Esses autores salientaram o valor da utilização da PCR nos casos crônicos da doença e nos estudos epidemiológicos.

Müller et al. (2003) avaliaram 18 amostras de tecido cutâneo fixadas em formol e incluídas em parafina, e que já haviam sido submetidas à avaliação histopatológica e imunoistoquímica. Esses autores concluíram que a PCR é uma boa técnica para complementar o diagnóstico da LVC, mas indicam ser indispensável verificar a ocorrência de degradação das amostras por meio da utilização de oligonucleotídeos iniciadores da espécie estudada.

Vários estudos, utilizaram a técnica da imunoistoquímica ou da PCR, na identificação do parasito ou DNA do parasito, em tecido cutâneo lesionado (FERRER et al., 1990; MOZOS et al., 1999; TARANTINO et al., 2001). Outros

estudos, avaliaram um destes métodos na cútis sã (BERRAHAL et al., 1996; BOURDOISEAU et al., 1997; DOS-SANTOS et al., 2004; SOLANO-GALLEGO et al., 2004). Não há relatos na literatura, comparando diferentes regiões cutâneas em animais sintomáticos e assintomáticos, com o objetivo de determinar a melhor região para a realização da biópsia, afim de estabelecer um diagnóstico preciso para a LVC.

# 2. OBJETIVOS

## 2.1. Objetivos Gerais

Contribuir para o controle da leishmaniose visceral através da identificação direta de parasitos ou DNA do patógeno em diferentes regiões do tecido cutâneo do reservatório canino.

## 2.2. Objetivos Específicos

Verificar se há variações relacionadas à positividade nas diferentes regiões do tecido cutâneo clinicamente inalterado de cães pertencentes à área endêmica para leishmaniose visceral, estabelecendo assim, a região mais indicada para a realização da biópsia cutânea de acordo com os sinais clínicos apresentados pelos animais.

Avaliar a aplicação das técnicas de imunoistoquímica e reação em cadeia pela polimerase (PCR) em amostras fixadas de tecido cutâneo clinicamente inalterado obtidas de diferentes regiões, para o diagnóstico da leishmaniose visceral canina, relacionando estes achados ao quadro clínico dos animais.

## 3. HIPÓTESE

Existe diferença no resultado do exame para o diagnóstico da leishmaniose canina em biópsias cutâneas obtidas de diferentes regiões de um mesmo animal, com tecido cutâneo clinicamente sem alterações, considerando os diferentes sinais clínicos apresentados pelos cães.

# 4. MATERIAL E MÉTODO

## 4.1. Animais

Foram utilizados 35 cães pertencentes ao município de Araçatuba-SP, área considerada endêmica para leishmaniose visceral canina. Os animais avaliados foram oriundos do atendimento do Hospital Veterinário “Luiz Quintiliano de Oliveira”, do curso de Medicina Veterinária - Universidade Estadual Paulista “Júlio de Mesquita Filho” – UNESP – Campus de Araçatuba, bem como do encaminhamento para a eutanásia no Centro de Controle de Zoonoses (CCZ) do mesmo município. Os materiais biológicos foram obtidos após o prévio consentimento dos proprietários dos animais e aprovação pelo comitê de ética local. Como norma adotada para o controle da leishmaniose visceral americana em áreas endêmicas, os animais com diagnóstico positivo foram submetidos à eutanásia.

Os cães foram divididos em quatro grupos:

- GRUPO 1: 10 cães com diagnóstico positivo para leishmaniose, com quadro clínico sistêmico e dermatológico.

- GRUPO 2: 10 cães com diagnóstico positivo para leishmaniose, com quadro clínico sistêmico, porém sem alterações dermatológicas.

- GRUPO 3: 10 cães com diagnóstico positivo para leishmaniose e assintomáticos.

- GRUPO 4: 5 cães com diagnóstico negativo para leishmaniose e assintomáticos.

O diagnóstico de leishmaniose foi estabelecido por meio do teste sorológico de ELISA e/ou exame citológico de punção aspirativa de linfonodo.

Todos os cães foram inicialmente submetidos a exame clínico e dermatológico. Em seguida, os cães foram anestesiados por via intravenosa (I.V.) com Thiopental sódico (Tionembutal®12,5%), na dose de 25 mg/kg. Procedeu-se à eutanásia com 10 ml de Cloreto de potássio® a 19,1% I.V. Os fragmentos cutâneos para a realização da técnica de imunoistoquímica e PCR foram colhidos imediatamente após a eutanásia.

**4.2. Exame parasitológico**

As amostras de linfonodo foram obtidas segundo a técnica de punção aspirativa por agulha fina (COWELL & TYLER, 1989). Os esfregaços foram realizados em lâminas, corados pelo método Panótico rápido[1] e examinados em microscópio óptico em objetiva de 100x, em imersão. Foi investigada a presença de formas amastigotas no interior de macrófagos ou livres.

[1] Hematocor Biológica Comercial Ltda – São Paulo (SP)

### 4.3. Técnica de Elisa

O teste sorológico utilizado para avaliar a positividade dos cães deste estudo foi a técnica de ELISA realizada segundo Lima et al. (2001b).

### 4.4. Amostras de tecido cutâneo

As amostras da cútis, clinicamente sem alterações, foram obtidas com o auxílio de sacabocado (“punch”) com orifício de 8 milímetros de diâmetro. Após a tricotomia, foram colhidos fragmentos cutâneos de seis regiões distintas: plano nasal (KILLICK-KENDRICK & KILLICK-KENDRICK, 1999), face externa de pavilhão auricular (TAFURI et al., 2001; TRAVI et al., 2001; DOS-SANTOS et al., 2004), torácica lateral, abdominal ventral (TAFURI et al., 2001; TRAVI et al., 2001), face anterior do membro torácico e transição mucocutânea de região labial (MARZOCHI et al., 1985). Os fragmentos foram fixados em formalina a 10% tamponada. Após um período de aproximadamente 24 horas, as amostras cutâneas foram submetidos aos procedimentos da rotina histopatológica.

### 4.5. Técnica de imunoistoquímica

A técnica de imunoistoquímica foi desenvolvida segundo descrição de Moreira, (2003) com modificações.

As amostras de biópsia cutânea foram processadas em aparelho histotécnico e emblocadas em parafina histológica. Foram realizados cortes de 3

µm de espessura e os mesmos foram montados em lâminas de vidro silanizadas (Aminopropiltriethoxy-silane, SIGMA).

Efetuou-se a desparafinização a quente, deixando-se as lâminas em estufa, a 58ºC, por 15 minutos e xilol quente por 15 minutos. Logo em seguida, a desparafinização a frio ocorreu em banho de xilol por 15 minutos. A hidratação foi feita em banho de 3 a 5 minutos em álcool etílico em concentrações decrescentes de 100%, 95%, 80%, 70%, 50%, em seguida, água corrente por 10 minutos e imersão em água destilada.

A recuperação antigênica dos cortes foi realizada em solução de ácido cítrico (10mM/pH 6,0) em ebulição em panela de pressão. Seguindo-se à fervura, as lâminas foram colocadas na panela de pressão a qual foi tampada e foram cronometrados 3 minutos após a instalação da pressão. A pressão foi retirada colocando-se a panela sob água corrente por 5 minutos. A panela de pressão permaneceu fechada por 20 minutos, à temperatura ambiente, antes da retirada das lâminas. A seguir, as mesmas foram colocadas em cubas de vidro e iniciou-se o bloqueio da peroxidase endógena, por meio de três banhos de 10 minutos com peróxido de hidrogênio 20 volumes, seguido de mais três banhos de 10 minutos, com solução de peróxido de hidrogênio e metanol a 5%. As lâminas foram colocadas em água corrente por 2 minutos seguindo-se por uma passagem pela água destilada. O excesso de água destilada ao redor dos cortes foi absorvido com lenço de papel e sobre os mesmos colocou-se uma solução de soro fetal bovino inativado a 5%, seguindo-se incubação em câmara úmida a 37ºC por 30 minutos, para bloquear ligações imunes inespecíficas. Após a incubação, as lâminas foram imersas em solução de leite em pó desnatado a 6%, à temperatura

ambiente, por 30 minutos, para o bloqueio de ligações iônicas. O excesso de líquido ao redor dos cortes foi absorvido com lenço de papel.

Na seqüência, foi realizada a incubação com o anticorpo primário anti-*Leishmania* produzido em camundongo (fornecido pelo Laboratório de Moléstias Infecciosas – LIM50 – Depto Patologia da FMUSP) na diluição de 1:1800 em tampão fosfato (PBS) contendo 1% de soro albumina bovina, acondicionando-se em câmara úmida a 37ºC, por 30 minutos e a 4ºC por 14 horas. Após este procedimento, foram realizados três banhos de 20 minutos com solução de PBS e Tween 20 a 0,05%.

Os cortes foram incubados com o anticorpo secundário biotinilado (Kit LSAB - Dako®) a 37ºC, por 30 minutos, e logo em seguida submetidos a três banhos de 20 minutos com solução de PBS e Tween 20 a 0,05%. Realizou-se a incubação com complexo streptavidina-peroxidase (Kit LSAB - Dako®) a 37ºC, por 30 minutos, e mais 3 banhos de 20 minutos com solução de PBS. Para a revelação foi utilizado como cromógeno a Diaminobenzidina – DAB (SIGMA) em solução de 100mg/100ml de PBS, adicionado de 1ml de peróxido de hidrogênio 20 volumes, com a imersão das lâminas nesta solução por 5 minutos a temperatura ambiente. As lâminas foram então lavadas em água corrente durante 10 minutos e por último foram imersas em água destilada.

Realizou-se a contra coloração com Hematoxilina de Harris, deixando as lâminas por 1 minuto e lavando-as em água corrente durante 10 minutos com uma passagem subseqüente em água destilada. As lâminas foram desidratadas em soluções crescentes de álcoois, xilol e montadas em Bálsamo com lamínulas.

## 4.6. Reação em cadeia pela polimerase (PCR) de amostras de tecido cutâneo incluídas em parafina histológica

- **Obtenção das amostras**

As amostras de fragmentos cutâneos para a realização da técnica de PCR foram obtidas pela raspagem das lâminas de microscopia, que continham cortes de 3µm de espessura, com o auxílio de lâminas de bisturi n°24 (MÜLLER et al., 2003). O tamanho de cada amostra retirada das lâminas foi padronizado em 8 milímetros.

- **Desparafinização e extração de DNA das amostras**

Foi utilizado o protocolo descrito por Coombs et al. (1999), com pequenas adaptações. Foram adicionados 100µl de Tween 20 a 0,5% em cada tubo de 1,5 ml (EUA Scientific, Inc®, FL, EUA), contendo o material obtido da raspagem da lâmina de vidro. Após homogeneização, as amostras foram aquecidas a 90ºC por 10 minutos e resfriadas para 55ºC utilizando-se termociclador (PTC-100™ Programmable Thermal Controller, MJ RESEARCH, Inc., MA, EUA).

Em cada amostra, foram adicionados 4µl de proteinase K (20mg/ml), sendo as amostras incubadas em banho-maria (Modelo 146 - FANEM® São Paulo-Brasil) a 55ºC, durante 3 horas, agitando-se gentilmente a cada hora. Após este período, adicionou-se 100µl de Chelex 100® a 5% (diluído em TRIS EDTA) em cada amostra, as quais foram aquecidas a 99ºC durante 10 minutos, agitando-se gentilmente após o término do aquecimento. Seguiu-se a centrifugação (Centrifuge 5810R, Eppendorf, Hamburgo, Alemanha) a 10.500 x g durante 15

minutos. As amostras foram novamente aquecidas a 45ºC durante 5 minutos e, posteriormente, foram adicionados 100µl de clorofórmio. Realizou-se centrifugação a 10.500 x g durante 15 minutos, recuperando-se o sobrenadante (aproximadamente 100µl) contendo DNA.

- **Construção dos oligonucleotídeos iniciadores**

Foi sintetizado um par de oligonucleotídeos iniciadores específicos para *Leishmania spp.*, segundo descrição de Rodgers et al. (1990): 13A (5'–GTGGGGGAGGGGCGTTCT–3') e 13B (5′-ATTTTACACCAACCCCCAGTT-3′). O par de oligonucleotídeos iniciadores amplifica um fragmento de 120 pares de base (pb) correspondente a região de minicírculo do DNA do cinetoplasto de *Leishmania spp.*

- **PCR e eletroforese**

A PCR foi desenvolvida em microtubos de 200 µl, com volume final de 50 µl contendo: 5 µl de DNA da amostra, 5 µl de dNTP (1,25 mM de cada, Invitrogen Life Technologies, CA, EUA), 5 µl de tampão 10X concentrado para Taq DNA polimerase (Invitrogen Life Technologies, CA, EUA), 31,2 µl de água ultra-pura, 1,5 µl de $MgCl_2$ (25 mM), 10 pM de cada oligonucleotídeo iniciador e 1,5 unidades de Taq DNA polimerase.

As condições da reação foram: desnaturação inicial a 95ºC por 5 minutos, seguido de 35 ciclos de desnaturação a 95ºC por 30 segundos, anelamento a 65ºC por 30 segundos, extensão a 72ºC por 45 segundos e extensão final a 72ºC

por 5 minutos. Para cada grupo de amostras processadas, foram feitos simultaneamente um controle positivo (DNA de formas amastigotas de *Leishmania spp.*) e um controle negativo (sem DNA).

Após o término dos ciclos, as amostras foram submetidas à eletroforese em gel de poliacrilamida a 8%, a 100 volts, por 3 horas e 30 minutos (Electrophoresis Power Supply Model 250 EX/Gibco BRL, MD, EUA), corados com nitrato de prata e logo em seguida o gel foi fotografado utilizando-se uma câmera digital (Kodak Digital Science, SP 700 Color Printer, Scientific Imaging systems, NY, EUA). Utilizou-se um marcador de peso molecular em escada de 50 pb (Invitrogen-Life Technologies, CA, EUA).

**4.7. Limiar de detecção da PCR**

Para avaliação do limiar de detecção da técnica de PCR foram realizadas diluições de $10^4$ a $10^{-2}$ (10.000 a 0.01) de *Leishmania (L.) chagasi* mantidas em cultura. Sete amostras de tecido cutâneo de cães negativos foram raspadas, individualmente, com lâmina de bisturi, conforme descrição anterior e a cada amostra foi adicionada uma das diluições. Logo após este procedimento, foi feita a extração de DNA, reação da PCR e eletroforese das amostras como descrito anteriormente.

### 4.8. Avaliação da degradação de amostras

Para verificar a integridade do DNA extraído das amostras de tecido cutâneo (fixadas e incluídas em parafina) e evitar resultados falsos negativos pela técnica da PCR, foram construídos oligonucleotídeos iniciadores para amplificação de fragmento de DNA da espécie canina de 202 pb (5'-TGCAATGAAACACTGGGACACC-3' e 5'-ACCCTCCAGTTCCATCCCTGTT-3') utilizando uma seqüência correspondente a uma região de DNA repetitivo (BENTOLILA et al, 1999) depositada no banco de genes ("Gen Bank", número de acesso AJ239525). Para a construção destes oligonucleotídeos foi utilizado o programa "Primer3" disponível no endereço eletrônico http://frodo.wi.mit.edu/cgi-bin/primer3/primer3_www.cgi.

### 4.9. Análise Estatística

Com o auxílio do programa SAS (Statistical Analysis System) considerado-se um nível de significância de 5%, utilizou-se o teste exato de Fisher para avaliar a associação entre os resultados (positivo e negativo), de cada uma das técnicas (imunoistoquímica e PCR) em diferentes regiões para cada grupo. Empregou-se também o teste de Mc Nemar para verificar a proporção de resultados positivos e negativos da imunoistoquímica com os resultados da PCR nos grupos 2 e 3. Para investigar a concordância entre as técnicas aplicou-se o coeficiente kappa. O teste

de duas proporções foi utilizado para comparar os resultados de uma mesma região cutânea, entre dois grupos independentes.

# 5. RESULTADOS

## 5.1. Avaliação clínica

A tabela 1 apresenta o resultado dos sinais clínicos observados nos animais sintomáticos (grupos 1 e 2), excetuando-se as alterações dermatológicas, as quais são apresentadas na tabela 2. Os principais sinais clínicos observados foram: emagrecimento (95%), linfoadenomegalia (55%) e mucosas pálidas (30%). Em 25% dos cães observou-se comprometimento ocular incluindo conjuntivite e ceratoconjuntivite. E em 15% dos animais verificou-se alteração locomotora correspondendo à claudicação de intensidade discreta ou moderada. As lesões cutâneas mais freqüentemente observadas foram alopecia e descamação cutânea (90%), dermatite ulcerativa (60%) seguida de onicogrifose (50%).

A figura 1 ilustra alteração dermatológica freqüentemente observada na LVC, com dermatite seborréica, representada pela descamação cutânea furfurácea em borda da pina. Na figura 2, fotografia de cão com onicogrifose severa, além de áreas de alopecia e hiperpigmentação. E a figura 3 ilustra várias alterações dermatológicas, salientando-se as lesões mais crônicas, como a hiperpigmentação e dermatite ulcerativa.

Tabela 1. Cães de área endêmica para leishmaniose visceral, segundo os sinais clínicos observados (grupo 1 e 2). Araçatuba, 2004.

| | N | % |
|---|---|---|
| Emagrecimento | 19/20 | 95 |
| Linfoadenomegalia | 11/20 | 55 |
| Mucosas pálidas | 6/20 | 30 |
| Comprometimento ocular | 5/20 | 25 |
| Apatia | 4/20 | 20 |
| Hipertermia | 3/20 | 15 |
| Alteração locomotora | 3/20 | 15 |
| Atrofia muscular | 1/20 | 5 |
| Êmese | 1/20 | 5 |
| Epistaxe | 1/20 | 5 |

Tabela 2. Cães de área endêmica para leishmaniose visceral, segundo as lesões cutâneas observadas (grupo 1). Araçatuba, 2004.

| | N | % |
|---|---|---|
| Alopecia e descamação cutânea | 9/10 | 90 |
| Dermatite ulcerativa | 6/10 | 60 |
| Onicogrifose | 5/10 | 50 |
| Hiperpigmentação | 4/10 | 40 |
| Nódulos não ulcerados | 2/10 | 20 |

Figura 1. Fotografia de cão apresentando descamação cutânea furfurácea em borda da pina. Araçatuba, 2004.

Figura 2. Fotografia de cão apresentando onicogrifose severa. Araçatuba, 2004.

Figura 3. Fotografia de cão apresentando alopecia, descamação cutânea, dermatite ulcerativa e hiperpigmentação. Araçatuba, 2004.

## 5.2. Imunoistoquímica

### 5.2.1. Comparação das regiões

A tabela 3 apresenta os resultados observados com a técnica de imunoistoquímica para o diagnóstico da leishmaniose visceral canina. Os animais do grupo 1 (sintomáticos, com lesões cutâneas) apresentaram 100% de positividade em todas as regiões avaliadas. Os cães do grupo 2 (sintomáticos, sem lesões cutâneas) apresentaram 40% de resultados positivos na região de transição mucocutânea (MC) e 30% de positividade nas demais regiões estudadas que incluem o plano nasal (PN), pavilhão auricular (PA), tórax (T), abdome (A) e membro anterior (MA). Quanto ao grupo 3 (assintomáticos) observou-se 30% de positividade nas regiões de MC, PN, PA e A e 20% nas regiões correspondentes ao T e MA. Todas as regiões avaliadas nos cães do grupo 4 (assintomáticos e negativos) apresentaram resultado negativo pela técnica de imunoistoquímica. Não houve diferença estatisticamente significante entre as regiões analisadas, considerando-se o mesmo grupo ($P < 0,05$). As figuras 4, 5 e 6 ilustram a presença de parasitos imunomarcados na derme dos cães dos grupos 1 e 3.

### 5.2.2. Comparação dos grupos

Observou-se diferença estatisticamente significante em cada uma das regiões avaliadas, ao teste de duas proporções, quando comparou-se os animais do grupo 1 (sintomáticos, com lesões cutâneas) com os animais do grupo 2 (sintomáticos, sem lesões cutâneas), bem como entre os animais do grupo 1 e os

do grupo 3 (assintomáticos). Não se observou diferença estatisticamente significante quando comparou-se os animais dos grupos 2 e 3.

A tabela 4 reúne os resultados da avaliação sorológica, parasitológica e imunoistoquímica realizada nos cães segundo o grupo, a região e a condição clínica.

Tabela 3. Resultado da reação de imunoistoquímica para leishmaniose visceral segundo as diferentes regiões cutâneas e o grupo de cães analisados. Araçatuba, 2004.

| Grupo | Região | IMUNOISTOQUÍMICA | | | | Total | | P |
|---|---|---|---|---|---|---|---|---|
| | | Positivo | | Negativo | | | | |
| | | N | % | N | % | N | % | |
| 1 | MC | 10 | 100,0 | 0 | 0,0 | 10 | 100,0 | ___ |
| | PN | 10 | 100,0 | 0 | 0,0 | 10 | 100,0 | |
| | PA | 10 | 100,0 | 0 | 0,0 | 10 | 100,0 | |
| | T | 10 | 100,0 | 0 | 0,0 | 10 | 100,0 | |
| | A | 10 | 100,0 | 0 | 0,0 | 10 | 100,0 | |
| | MA | 10 | 100,0 | 0 | 0,0 | 10 | 100,0 | |
| 2 | MC | 4 | 40,0 | 6 | 60,0 | 10 | 100,0 | 1,000 |
| | PN | 3 | 30,0 | 7 | 70,0 | 10 | 100,0 | |
| | PA | 3 | 30,0 | 7 | 70,0 | 10 | 100,0 | |
| | T | 3 | 30,0 | 7 | 70,0 | 10 | 100,0 | |
| | A | 3 | 30,0 | 7 | 70,0 | 10 | 100,0 | |
| | MA | 3 | 30,0 | 7 | 70,0 | 10 | 100,0 | |
| 3 | MC | 3 | 30,0 | 7 | 70,0 | 10 | 100,0 | 1,000 |
| | PN | 3 | 30,0 | 7 | 70,0 | 10 | 100,0 | |
| | PA | 3 | 30,0 | 7 | 70,0 | 10 | 100,0 | |
| | T | 2 | 20,0 | 8 | 80,0 | 10 | 100,0 | |
| | A | 3 | 30,0 | 7 | 70,0 | 10 | 100,0 | |
| | MA | 2 | 20,0 | 8 | 80,0 | 10 | 100,0 | |
| 4 | MC | 0 | 0,0 | 5 | 100,0 | 5 | 100,0 | ___ |
| | PN | 0 | 0,0 | 5 | 100,0 | 5 | 100,0 | |
| | PA | 0 | 0,0 | 5 | 100,0 | 5 | 100,0 | |
| | T | 0 | 0,0 | 5 | 100,0 | 5 | 100,0 | |
| | A | 0 | 0,0 | 5 | 100,0 | 5 | 100,0 | |
| | MA | 0 | 0,0 | 5 | 100,0 | 5 | 100,0 | |

MC: transição mucocutânea; PN: plano nasal; PA: pavilhão auricular; T: tórax; A: abdome; MA: membro anterior; grupo 1: sintomáticos com lesões cutâneas; grupo 2: sintomáticos sem lesões cutâneas; grupo 3: assintomáticos; grupo 4: assintomáticos e negativos. P: nível descritivo do teste exato de Fisher.

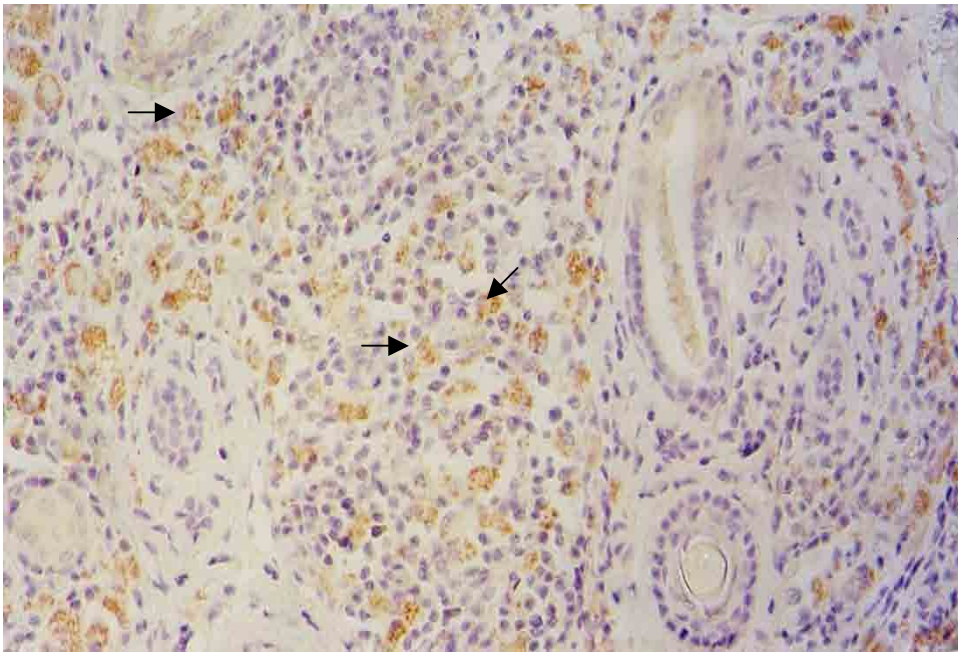

Figura 4. Fotomicrografia de tecido cutâneo (pavilhão auricular) de cão sintomático com diagnóstico positivo para LVC, mostrando parasitos imunomarcados em coloração castanha. Strepto-avidina-peroxidase (Obj.20X). Araçatuba, 2004.

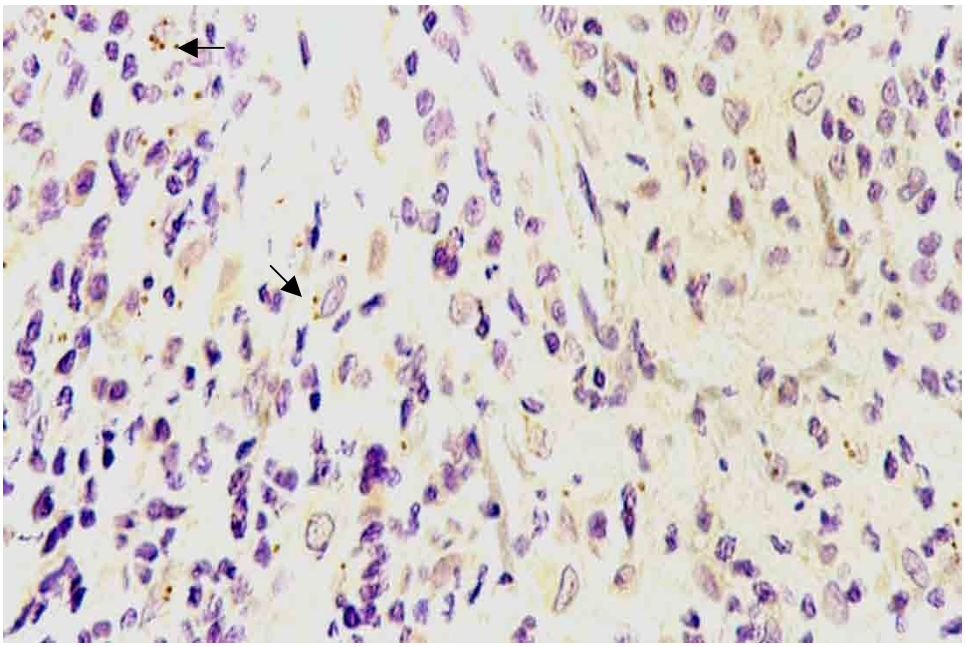

Figura 5. Fotomicrografia de tecido cutâneo (transição mucocutânea) de cão assintomático com diagnóstico positivo para LVC, mostrando parasitos imunomarcados em coloração castanha. Strepto-avidina-peroxidase (Obj.40X). Araçatuba, 2004.

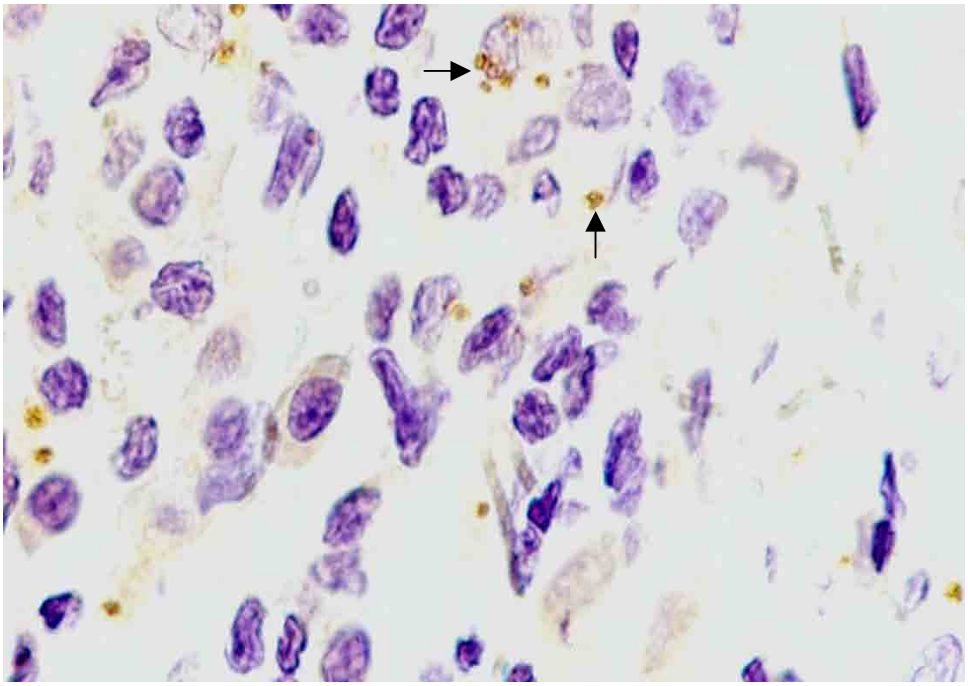

Figura 6. Fotomicrografia de tecido cutâneo (transição mucocutânea) de cão assintomático com diagnóstico positivo para LVC, mostrando parasitos imunomarcados em coloração castanha. Strepto-avidina-peroxidase (Obj.1000X). Araçatuba, 2004.

Tabela 4. Cães de área endêmica segundo os resultados de diferentes métodos de diagnóstico (sorologia, parasitológico e imunoistoquímica) para leishmaniose visceral canina e a condição clínica. Araçatuba, 2004.

| Cão | Sorologia (ELISA) | Parasit. | Imunoistoquímica (regiões cutâneas) | | | | | | Condição |
|---|---|---|---|---|---|---|---|---|---|
| | | | mucocutânea | pl. nasal | pav. auricular | tórax | abdomen | memb. anterior | |
| **Grupo 1** | | | | | | | | | |
| **1** | **+** | **+** | **+** | **+** | **+** | **+** | **+** | **+** | **Sintomático** |
| **2** | **+** | **+** | **+** | **+** | **+** | **+** | **+** | **+** | **Sintomático** |
| **3** | **N** | **+** | **+** | **+** | **+** | **+** | **+** | **+** | **Sintomático** |
| **4** | **+** | **+** | **+** | **+** | **+** | **+** | **+** | **+** | **Sintomático** |
| **5** | **+** | **+** | **+** | **+** | **+** | **+** | **+** | **+** | **Sintomático** |
| **6** | **+** | **+** | **+** | **+** | **+** | **+** | **+** | **+** | **Sintomático** |
| **7** | **+** | **+** | **+** | **+** | **+** | **+** | **+** | **+** | **Sintomático** |
| **8** | **+** | **N** | **+** | **+** | **+** | **+** | **+** | **+** | **Sintomático** |
| **9** | **+** | **+** | **+** | **+** | **+** | **+** | **+** | **+** | **Sintomático** |
| **10** | **+** | **-** | **+** | **+** | **+** | **+** | **+** | **+** | **Sintomático** |
| **Grupo 2** | | | | | | | | | |
| **11** | **-** | **+** | **-** | **-** | **-** | **-** | **-** | **-** | **Sintomático** |
| **12** | **+** | **+** | **+** | **-** | **-** | **+** | **-** | **-** | **Sintomático** |
| **13** | **+** | **+** | **-** | **-** | **-** | **-** | **-** | **-** | **Sintomático** |
| **14** | **+** | **+** | **+** | **+** | **+** | **+** | **+** | **+** | **Sintomático** |
| **15** | **+** | **+** | **+** | **+** | **+** | **+** | **+** | **+** | **Sintomático** |
| **16** | **+** | **+** | **-** | **-** | **-** | **-** | **-** | **-** | **Sintomático** |
| **17** | **+** | **+** | **-** | **-** | **-** | **-** | **-** | **-** | **Sintomático** |
| **18** | **+** | **+** | **+** | **+** | **+** | **-** | **+** | **+** | **Sintomático** |
| **19** | **+** | **+** | **-** | **-** | **-** | **-** | **-** | **-** | **Sintomático** |
| **20** | **+** | **+** | **-** | **-** | **-** | **-** | **-** | **-** | **Sintomático** |
| **Grupo 3** | | | | | | | | | |
| **21** | **+** | **-** | **-** | **-** | **-** | **-** | **-** | **-** | **Assintomático** |
| **22** | **+** | **N** | **-** | **-** | **-** | **-** | **-** | **-** | **Assintomático** |
| **23** | **+** | **+** | **+** | **+** | **+** | **+** | **+** | **+** | **Assintomático** |
| **24** | **N** | **+** | **-** | **-** | **-** | **-** | **-** | **-** | **Assintomático** |
| **25** | **+** | **N** | **+** | **+** | **+** | **+** | **+** | **+** | **Assintomático** |
| **26** | **+** | **N** | **+** | **+** | **+** | **-** | **+** | **-** | **Assintomático** |
| **27** | **+** | **+** | **-** | **-** | **-** | **-** | **-** | **-** | **Assintomático** |
| **28** | **+** | **N** | **-** | **-** | **-** | **-** | **-** | **-** | **Assintomático** |
| **29** | **+** | **N** | **-** | **-** | **-** | **-** | **-** | **-** | **Assintomático** |
| **30** | **+** | **+** | **-** | **-** | **-** | **-** | **-** | **-** | **Assintomático** |
| **Grupo 4** | | | | | | | | | |
| **31** | **-** | **-** | **-** | **-** | **-** | **-** | **-** | **-** | **Assintomático** |
| **32** | **-** | **-** | **-** | **-** | **-** | **-** | **-** | **-** | **Assintomático** |
| **33** | **-** | **-** | **-** | **-** | **-** | **-** | **-** | **-** | **Assintomático** |
| **34** | **-** | **-** | **-** | **-** | **-** | **-** | **-** | **-** | **Assintomático** |
| **35** | **-** | **-** | **-** | **-** | **-** | **-** | **-** | **-** | **Assintomático** |

**N = não realizado; + = positivo; - = negativo; parasit. = exame parasitológico.**

## 5.3. Reação em cadeia pela polimerase (PCR)

### 5.3.1. Limiar de detecção da PCR

A PCR padronizada para as condições anteriormente descritas apresentou limiar de detecção de 100 parasitos por fragmento analisado (Figura 7).

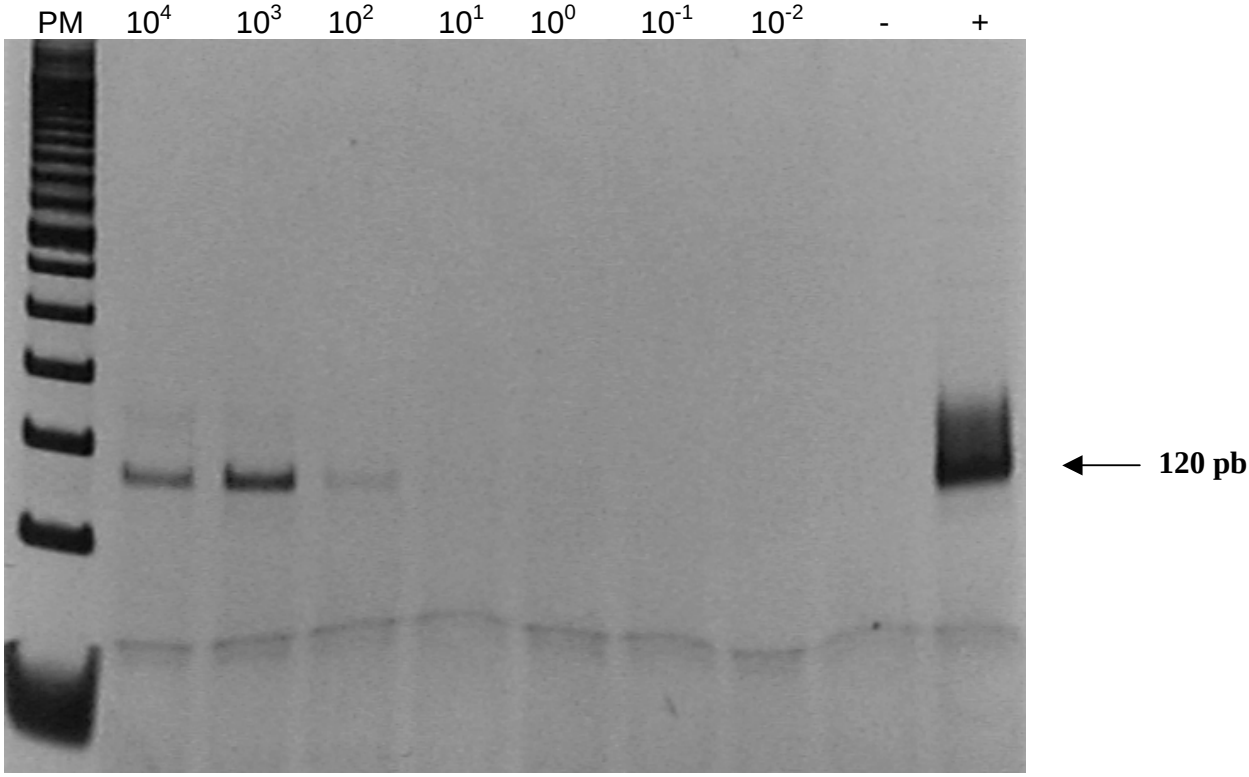


Figura 7. Gel de poliacrilamida a 8% corado com nitrato de prata. Produtos de amplificação, por PCR, de DNA de *Leishmania spp.* em diluições seriadas na base 10. (PM) peso molecular de 50 pb; (-) sem DNA; (+) DNA de formas amastigotas de *Leishmania spp.* de tecido cutâneo – Araçatuba, 2004.

### 5.3.2. Comparação das regiões

Os animais do grupo 1 (sintomáticos, com lesões cutâneas) apresentaram resultados positivos em todas as amostras pela técnica da imunoistoquímica. Assim sendo, para complementar o diagnóstico da LVC, somente as amostras dos animais dos grupos 2 (sintomáticos, sem lesões cutâneas), 3 (assintomáticos) e 4 (assintomáticos e negativos) foram submetidas à PCR. A tabela 5 apresenta os resultados da PCR segundo a região cutânea avaliada e o grupo de cães.

Nos cães do grupo 2, foram observados 77,8% de achados positivos nas regiões MC e MA, 66,7% em A, 55,6% em PN e 44,4% em PA e T. A figura 8 apresenta um gel de eletroforese com amplificação de fragmento de DNA de *Leishmania spp.* de 120 pb do cão 14, pertencente ao grupo 2. Os cães do grupo 3 mostraram 44,4% de positividade em A e MA, 40% em MC e PA, 30% em PN e 20% em T. Embora a técnica de imunoistoquímica não tenha detectado casos positivos nos cães do grupo 4, a PCR revelou 20% de resultados positivos nas regiões MC e A e 25% na região MA. As demais regiões dos cães do grupo 4 tiveram resultados negativos pela PCR, conforme ilustra a da figura 9. Não houve diferença estatisticamente significante entre as regiões analisadas, considerando-se o mesmo grupo ($P < 0,05$).

### 5.3.3. Comparação dos grupos

Quando comparou-se cada região cutânea entre os animais dos grupos 2 e 3, ao teste de duas proporções, não houve diferença estatisticamente significante.

A tabela 6 reúne os resultados da avaliação sorológica, parasitológica e PCR realizada nos cães segundo o grupo, a região e a condição clínica.

Tabela 5. Resultado da reação em cadeia pela polimerase (PCR) para leishmaniose visceral segundo as diferentes regiões cutâneas e o grupo de cães analisados. Araçatuba, 2004.

| Grupo | Região | PCR | | | | Total | | P |
|---|---|---|---|---|---|---|---|---|
| | | Positivo | | Negativo | | | | |
| | | N | % | N | % | N | % | |
| 2 | MC | 7 | 77,8 | 2 | 22,2 | 9 | 100,0 | 0,5530 |
| | PN | 5 | 55,6 | 4 | 44,4 | 9 | 100,0 | |
| | PA | 4 | 44,4 | 5 | 55,6 | 9 | 100,0 | |
| | T | 4 | 44,4 | 5 | 55,6 | 9 | 100,0 | |
| | A | 6 | 66,7 | 3 | 33,3 | 9 | 100,0 | |
| | MA | 7 | 77,8 | 2 | 22,2 | 9 | 100,0 | |
| 3 | MC | 4 | 40,0 | 6 | 60,0 | 10 | 100,0 | 0,8650 |
| | PN | 3 | 30,0 | 7 | 70,0 | 10 | 100,0 | |
| | PA | 4 | 40,0 | 6 | 60,0 | 10 | 100,0 | |
| | T | 2 | 20,0 | 8 | 80,0 | 10 | 100,0 | |
| | A | 4 | 44,4 | 5 | 55,6 | 9 | 100,0 | |
| | MA | 4 | 44,4 | 5 | 55,6 | 9 | 100,0 | |
| 4 | MC | 1 | 20,0 | 4 | 80,0 | 5 | 100,0 | 0,8474 |
| | PN | 0 | 0,0 | 5 | 100,0 | 5 | 100,0 | |
| | PA | 0 | 0,0 | 5 | 100,0 | 5 | 100,0 | |
| | T | 0 | 0,0 | 4 | 100,0 | 4 | 100,0 | |
| | A | 1 | 20,0 | 4 | 80,0 | 5 | 100,0 | |
| | MA | 1 | 25,0 | 3 | 75,0 | 4 | 100,0 | |

MC: transição mucocutânea; PN: plano nasal; PA: pavilhão auricular; T: tórax; A: abdome; MA: membro anterior; grupo 2: sintomáticos sem lesões cutâneas; grupo 3: assintomáticos; grupo 4: assintomáticos e negativos. P: nível descritivo do teste exato de Fisher.

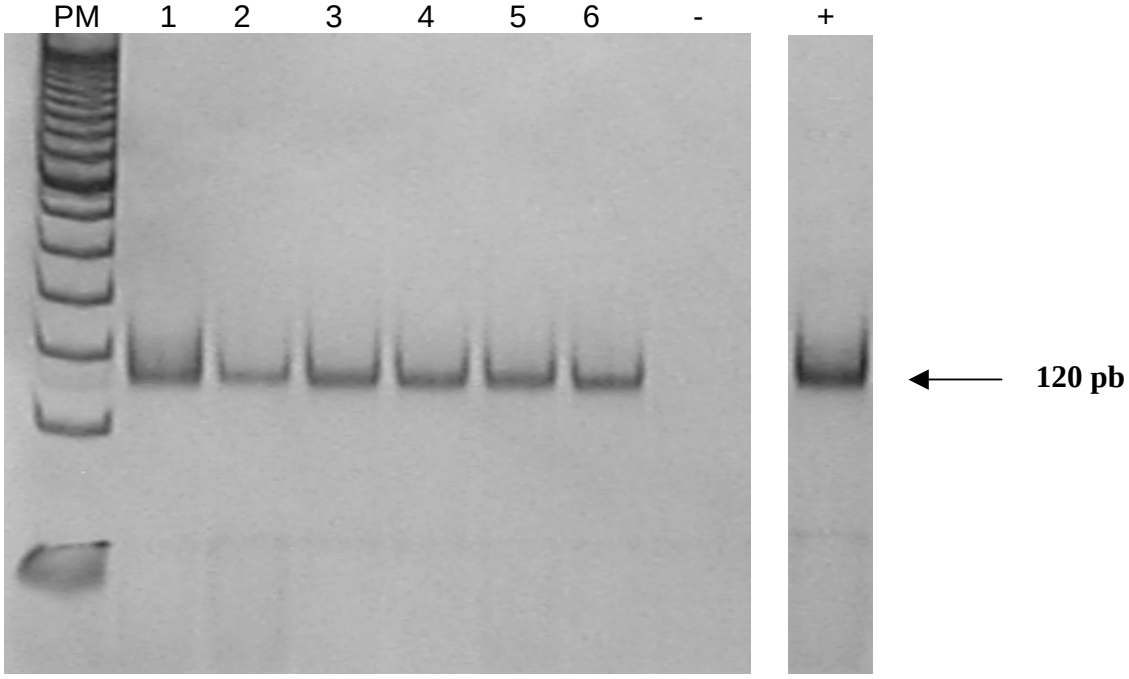


Figura 8. Gel de poliacrilamida a 8% corado com nitrato de prata. Produtos de amplificação, por PCR, de DNA de *Leishmania spp.* em amostras cutâneas de (1) plano nasal; (2) pavilhão auricular; (3) transição mucocutânea; (4) tórax; (5) abdome; (6) membro anterior; (-) sem DNA; (+) DNA de formas amastigotas de *Leishmania spp.* de tecido cutâneo; (PM) peso molecular em escada de 50 pb. Amostras cutâneas do cão 14 pertencente ao grupo 2 (sintomático, sem lesões cutâneas) – Araçatuba, 2004.

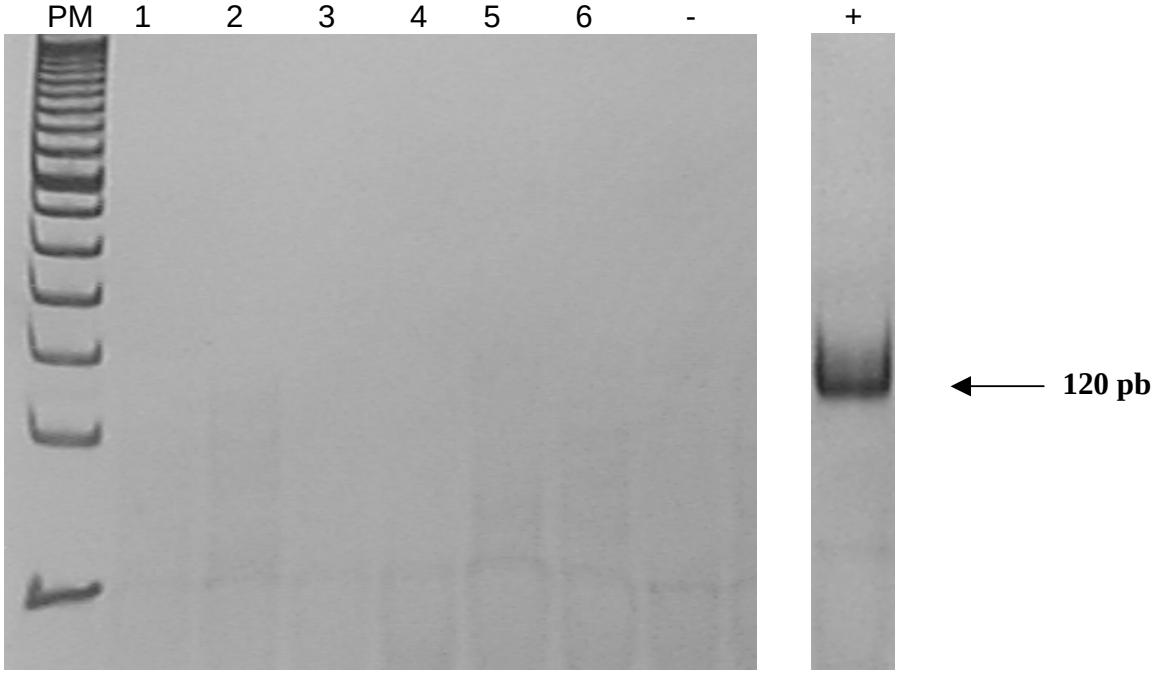


Figura 9. Gel de poliacrilamida a 8% corado com nitrato de prata. Ausência de amplificação, por PCR, de DNA de *Leishmania spp.* em amostras cutâneas de (1) plano nasal; (2) pavilhão auricular; (3) transição mucocutânea; (4) tórax; (5) abdome; (6) membro anterior; (-) sem DNA; (+) DNA de formas amastigotas de *Leishmania spp. de* tecido cutâneo; (PM) peso molecular em escada de 50 pb. Amostras cutâneas do cão 33 pertencentes ao grupo 4 (assintomático e negativo) – Araçatuba, 2004.

Tabela 6. Cães de área endêmica segundo os resultados de diferentes métodos de diagnóstico (sorologia, parasitológico e PCR) para leishmaniose visceral canina e a condição clínica. Araçatuba, 2004.

| Cão | Sorologia (ELISA) | Parasit. | PCR (regiões cutâneas) mucocutânea | pl. nasal | pav. auricular | tórax | abdomen | memb. anterior | Condição |
|---|---|---|---|---|---|---|---|---|---|
| **Grupo 1** | | | | | | | | | |
| **1** | **+** | **+** | **N** | **N** | **N** | **N** | **N** | **N** | **Sintomático** |
| **2** | **+** | **+** | **N** | **N** | **N** | **N** | **N** | **N** | **Sintomático** |
| **3** | **N** | **+** | **N** | **N** | **N** | **N** | **N** | **N** | **Sintomático** |
| **4** | **+** | **+** | **N** | **N** | **N** | **N** | **N** | **N** | **Sintomático** |
| **5** | **+** | **+** | **N** | **N** | **N** | **N** | **N** | **N** | **Sintomático** |
| **6** | **+** | **+** | **N** | **N** | **N** | **N** | **N** | **N** | **Sintomático** |
| **7** | **+** | **+** | **N** | **N** | **N** | **N** | **N** | **N** | **Sintomático** |
| **8** | **+** | **N** | **N** | **N** | **N** | **N** | **N** | **N** | **Sintomático** |
| **9** | **+** | **+** | **N** | **N** | **N** | **N** | **N** | **N** | **Sintomático** |
| **10** | **+** | **-** | **N** | **N** | **N** | **N** | **N** | **N** | **Sintomático** |
| **Grupo 2** | | | | | | | | | |
| **11** | **-** | **+** | **-** | **-** | **-** | **-** | **-** | **-** | **Sintomático** |
| **12** | **+** | **+** | **+** | **+** | **-** | **+** | **+** | **+** | **Sintomático** |
| **13** | **+** | **+** | **+** | **-** | **+** | **+** | **+** | **+** | **Sintomático** |
| **14** | **+** | **+** | **+** | **+** | **+** | **+** | **+** | **+** | **Sintomático** |
| **15** | **+** | **+** | **+** | **+** | **+** | **+** | **+** | **+** | **Sintomático** |
| **16** | **+** | **+** | **+** | **+** | **-** | **-** | **+** | **+** | **Sintomático** |
| **17** | **+** | **+** | **+** | **+** | **-** | **-** | **-** | **+** | **Sintomático** |
| **18** | **+** | **+** | **+** | **-** | **+** | **-** | **+** | **+** | **Sintomático** |
| **19** | **+** | **+** | **-** | **-** | **-** | **-** | **-** | **-** | **Sintomático** |
| **20** | **+** | **+** | **d** | **d** | **d** | **d** | **d** | **d** | **Sintomático** |
| **Grupo 3** | | | | | | | | | |
| **21** | **+** | **-** | **-** | **-** | **-** | **-** | **d** | **-** | **Assintomático** |
| **22** | **+** | **N** | **-** | **-** | **-** | **-** | **-** | **d** | **Assintomático** |
| **23** | **+** | **+** | **+** | **+** | **+** | **+** | **+** | **+** | **Assintomático** |
| **24** | **N** | **+** | **-** | **-** | **-** | **-** | **-** | **+** | **Assintomático** |
| **25** | **+** | **N** | **+** | **+** | **+** | **+** | **+** | **+** | **Assintomático** |
| **26** | **+** | **N** | **+** | **+** | **+** | **-** | **+** | **-** | **Assintomático** |
| **27** | **+** | **+** | **-** | **-** | **+** | **-** | **-** | **-** | **Assintomático** |
| **28** | **+** | **N** | **-** | **-** | **-** | **-** | **-** | **-** | **Assintomático** |
| **29** | **+** | **N** | **+** | **-** | **-** | **-** | **+** | **+** | **Assintomático** |
| **30** | **+** | **+** | **-** | **-** | **-** | **-** | **-** | **-** | **Assintomático** |
| **Grupo 4** | | | | | | | | | |
| **31** | **-** | **-** | **-** | **-** | **-** | **d** | **-** | **d** | **Assintomático** |
| **32** | **-** | **-** | **-** | **-** | **-** | **-** | **+** | **-** | **Assintomático** |
| **33** | **-** | **-** | **-** | **-** | **-** | **-** | **-** | **-** | **Assintomático** |
| **34** | **-** | **-** | **+** | **-** | **-** | **-** | **-** | **-** | **Assintomático** |
| **35** | **-** | **-** | **-** | **-** | **-** | **-** | **-** | **+** | **Assintomático** |

**N= não realizado; + = positivo; - = negativo; d = amostra degradada; parasit. = exame parasitológico.**

## 5.4. Comparação entre as técnicas de imunoistoquímica e PCR

A comparação entre as técnicas de imunoistoquímica e PCR foi realizada para cada uma das regiões estudadas dos animais dos grupos 2 e 3 (Tabelas 7 e 8, respectivamente).

A região do membro anterior dos animais do grupo 2 apresentou diferença estatisticamente significante ($P<0,05$), quando da comparação das técnicas, tendo a PCR detectado 7 amostras positivas das 9 amostras analisadas e a imunoistoquímica detectado 3 amostras positivas das 10 amostras analisadas (Tabela 7).

A comparação dos resultados nos animais do grupo 3 não revelou diferença estatisticamente significante (Tabela 8).

Tabela 7. Comparação das técnicas de reação em cadeia pela polimerase (PCR) e imunoistoquímica para cada região dos cães sintomáticos sem lesões cutâneas (grupo 2). Araçatuba, 2004.

| Região | **PCR** | **IMUNO** | | | | Total | | **P** |
|---|---|---|---|---|---|---|---|---|
| | | Positivo | | Negativo | | | | |
| | | N | % | N | % | N | % | **(Kappa)** |
| MC | Positivo | 4 | 44,4 | 3 | 33,3 | 7 | 77,8 | 0,0833 (0,3721**)** |
| | Negativo | 0 | 0,0 | 2 | 22,2 | 2 | 22,2 | |
| | Total | 4 | 44,4 | 5 | 55,6 | 9 | 100,0 | |
| PN | Positivo | 2 | 22,2 | 3 | 33,3 | 5 | 55,6 | 0,3173 (0,1429) |
| | Negativo | 1 | 11,1 | 3 | 33,3 | 4 | 44,4 | |
| | Total | 3 | 33,3 | 6 | 66,7 | 9 | 100,0 | |
| PA | Positivo | 3 | 33,3 | 1 | 11,1 | 4 | 44,4 | 0,3173 (0,7692*****) |
| | Negativo | 0 | 0,0 | 5 | 55,6 | 5 | 55,6 | |
| | Total | 3 | 33,3 | 6 | 66,7 | 9 | 100,0 | |
| T | Positivo | 3 | 33,3 | 1 | 11,1 | 4 | 44,4 | 0,3173 (0,7692*****) |
| | Negativo | 0 | 0,0 | 5 | 55,6 | 5 | 55,6 | |
| | Total | 3 | 33,3 | 6 | 66,7 | 9 | 100,0 | |
| A | Positivo | 3 | 33,3 | 3 | 33,3 | 6 | 66,7 | 0,0833 (0,4000) |
| | Negativo | 0 | 0,0 | 3 | 33,3 | 3 | 33,3 | |
| | Total | 3 | 33,3 | 6 | 66,7 | 9 | 100,0 | |
| MA | Positivo | 3 | 33,3 | 4 | 44,4 | 7 | 77,8 | **0,0455** (0,2500) |
| | Negativo | 0 | 0,0 | 2 | 33,2 | 2 | 22,2 | |
| | Total | 3 | 33,3 | 6 | 66,7 | 9 | 100,0 | |

MC: transição mucocutânea; PN: plano nasal; PA: pavilhão auricular; T: tórax; A: abdome; MA: membro anterior. P: nível descritivo do teste de McNemar. ***** = apresenta concordância.

Tabela 8. Comparação das técnicas de reação em cadeia pela polimerase (PCR) e imunoistoquímica para cada região dos cães assintomáticos (grupo 3). Araçatuba, 2004.

| Região | **PCR** | **IMUNO** | | | | Total | | **P (Kappa)** |
|---|---|---|---|---|---|---|---|---|
| | | Positivo | | Negativo | | | | |
| | | N | % | N | % | N | % | |
| MC | Positivo | 3 | 30,0 | 1 | 10,0 | 4 | 40,0 | 0,3173 (0,7826*) |
| | Negativo | 0 | 0,0 | 6 | 60,0 | 6 | 60,0 | |
| | Total | 3 | 30,0 | 7 | 70,0 | 10 | 100,0 | |
| PN | Positivo | 3 | 30,0 | 0 | 0,0 | 3 | 30,0 | (1,0000*) |
| | Negativo | 0 | 0,0 | 7 | 70,0 | 7 | 70,0 | |
| | Total | 3 | 30,0 | 7 | 70,0 | 10 | 100,0 | |
| PA | Positivo | 3 | 30,0 | 1 | 10,0 | 4 | 40,0 | 0,3173 (0,7826*) |
| | Negativo | 0 | 0,0 | 6 | 60,0 | 6 | 60,0 | |
| | Total | 3 | 30,0 | 7 | 70,0 | 10 | 100,0 | |
| T | Positivo | 2 | 20,0 | 0 | 0,0 | 2 | 20,0 | (1,0000*) |
| | Negativo | 0 | 0,0 | 8 | 80,0 | 8 | 80,0 | |
| | Total | 2 | 20,0 | 8 | 80,0 | 10 | 100,0 | |
| A | Positivo | 3 | 33,3 | 1 | 11,1 | 4 | 44,4 | 0,3173 (0,7692*) |
| | Negativo | 0 | 0,0 | 5 | 55,6 | 5 | 55,6 | |
| | Total | 3 | 33,3 | 6 | 66,6 | 9 | 100,0 | |
| MA | Positivo | 2 | 22,2 | 2 | 22,2 | 4 | 44,4 | 0,1573 (0,5263) |
| | Negativo | 0 | 0,0 | 5 | 55,6 | 5 | 55,6 | |
| | Total | 2 | 22,2 | 7 | 77,8 | 9 | 100,0 | |

MC: transição mucocutânea; PN: plano nasal; PA: pavilhão auricular; T: tórax; A: abdome; MA: membro anterior. P: nível descritivo do teste de McNemar. ***** = apresenta concordância.

## 5.5. Degradação das amostras utilizadas para PCR

A integridade das amostras de tecido cutâneo (fixadas e incluídas em parafina) foi verificada pela observação do fragmento de DNA da espécie canina correspondente a 202 pb. Por conseguinte, a impossibilidade de observação deste fragmento, sugeriu a ocorrência de degradação das amostras durante o processamento.

Em um dos animais (cão 20) do grupo 2, observou-se ausência de amplificação de fragmento de DNA de 202 pb, representando 10% das amostras deste grupo. No grupo 3, 3,33% das amostras não resultaram em amplificação, correspondendo à região do abdome do cão 21 e à região do membro anterior do cão 22. No grupo 4, 6,66% das amostras das regiões do tórax e membro anterior do cão 31 não resultaram em amplificação. (Tabela 6). A figura 10 ilustra a ausência de amplificação do fragmento desejado no cão 21 do grupo 3.

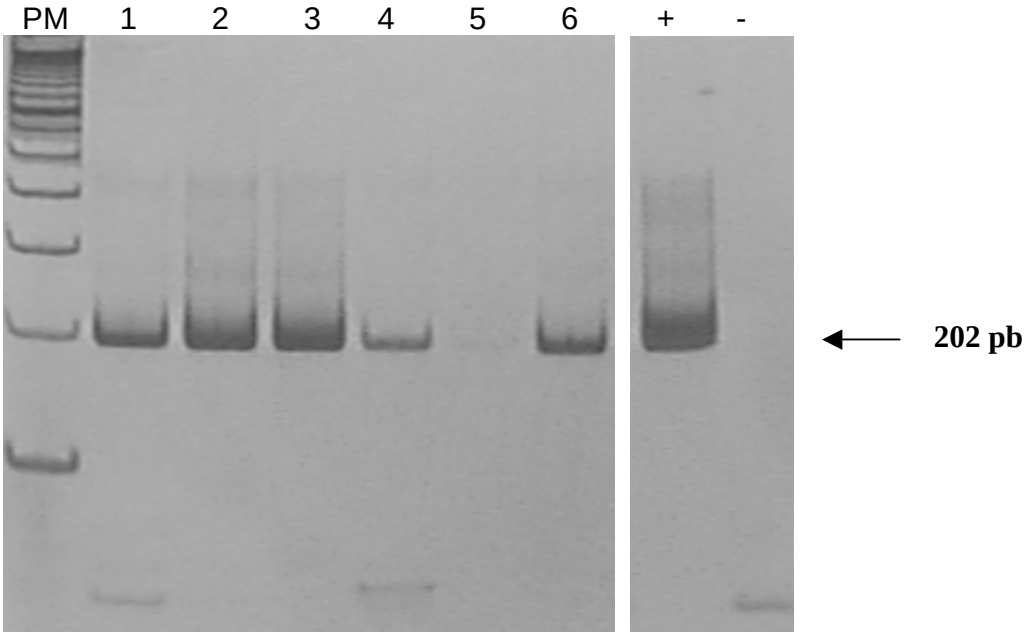


Figura 10. Gel de poliacrilamida a 8% corado com nitrato de prata. Produtos de amplificação, por PCR, de DNA de cão em amostras cutâneas de (1) plano nasal; (2) pavilhão auricular; (3) transição mucocutânea; (4) tórax; (6) membro anterior. Ausência de amplificação em amostra cutânea de (5) abdome. (+) DNA de tecido cutâneo da espécie canina; (-) sem DNA; (PM) peso molecular em escada de 100 pb. Amostras cutâneas do cão 21 pertencente ao grupo 3 (assintomático) – Araçatuba, 2004.

## 6. DISCUSSÃO

O sinal clínico mais freqüentemente observado nos animais dos grupos 1 e 2 (cães sintomáticos com e sem alterações dermatológicas, respectivamente) foi o emagrecimento, resultado este diferente dos relatados por outros autores, que se referem a linfoadenomegalia (SLAPPENDEL, 1988; CIARAMELLA et al., 1997; FEITOSA et al., 2000) como principal sinal observado. No presente estudo, a linfoadenomegalia foi o segundo achado mais freqüente. Deve-se salientar, que o número de cães avaliados é consideravelmente menor (n=20) quando comparado a outros estudos, e que as condições nutricionais destes animais não deviam ser semelhantes.

Alopecia, seborréia e dermatite ulcerativa foram as principais lesões cutâneas observadas nos animais do grupo 1. Estas alterações dermatológicas têm sido relatadas por vários autores como predominantes na LVC (FERRER et al., 1988a; DENEROLLE, 1996; CIARAMELLA et al., 1997) bem como a onicogrifose, sinal freqüente nos cães do grupo 1 e que também tem sido relatada por outros autores (KOUTINAS et al., 1999; FEITOSA et al., 2000).

Os demais sinais clínicos observados nos cães do grupo 1 e 2, e não considerados clássicos da doença, como: palidez de mucosas, comprometimento ocular, apatia, hipertermia, alterações locomotoras, atrofia muscular, vômitos e epistaxe, também têm sido relatados, com frequência variada em cães acometidos pela doença (FEITOSA et al., 2000; BLAVIER et al., 2001).

No presente estudo, comparando-se as regiões cutâneas de cães de cada grupo, pela reação de imunoistoquímica, observou-se que os cães sintomáticos, com lesões cutâneas (grupo 1), apresentaram 100% de positividade em todas as regiões estudadas, mesmo tendo-se obtido as amostras de locais onde a cútis apresentava-se clinicamente inalterada. Tais achados sugerem que cães apresentando manifestações dermatológicas, albergam parasitos não só em tecido cutâneo alterado, como também em cútis aparentemente sem lesão, conforme afirmativa anterior de Bourdoiseau et al. (1997). Portanto, em cães com quadro clínico sistêmico e dermatológico, as amostras de biópsia cutânea podem ser obtidas de qualquer uma das regiões estudadas neste experimento, não sendo necessário a realização da biópsia em tecido cutâneo alterado para se chegar ao diagnóstico da LVC.

Já no grupo dos animais sintomáticos sem lesão cutânea (grupo 2) e no grupo dos animais assintomáticos (grupo 3) a porcentagem de positividade das amostras foi menor (40% e 30%, respectivamente), e não houve diferença estatisticamente significante entre as regiões analisadas.

As regiões do tórax e membro anterior dos cães do grupo 3 apresentaram menor porcentagem de resultado positivo (20%), caracterizando-se assim, em regiões menos favoráveis para a colheita de amostra para imunoistoquímica em cães assintomáticos, ainda que não se tenha observado diferença estatisticamente significante entre as regiões. Não há relatos anteriores da comparação de fragmentos cutâneos obtidos das regiões de tórax e membro anterior para o diagnóstico da leishmaniose visceral canina**.**

Quando comparou-se a mesma região entre os cães dos diferentes grupos, houve diferença significativa entre os animais dos grupos 1 e 2 e entre os animais dos grupos 1 e 3; já os animais dos grupos 2 e 3 não apresentaram diferença estatisticamente significante. A análise destes resultados sugere que cães com quadro clínico sistêmico sem lesões cutâneas (grupo 2) e cães assintomáticos (grupo 3) apresentam o mesmo padrão relacionado à identificação de parasitos na derme e provavelmente a mesma importância epidemiológica na transmissão da doença, discordando do relato de Solano Gallego et al. (2004) que, no caso dos cães assintomáticos, não observaram parasitos na derme pela técnica de imunoistoquímica.

Travi et al. (2001), comparando as regiões de pavilhão auricular e abdome para a infectividade do vetor, referiram a primeira como a melhor opção para a colheita do tecido cutâneo. Esses autores relataram que a orelha foi a região preferencial para a picada dos flebotomíneos, culminando com o maior encontro de parasitos. No entanto, a infectividade de flebotomíneos (xenodiagnóstico) pode não ter relação direta com a região mais indicada para a biópsia cutânea para o diagnóstico em cães com estágio avançado da doença, uma vez que nos cães do grupo 1 foram encontrados parasitos em todas as regiões pesquisadas.

Os mecanismos pelos quais os parasitos se disseminam na cútis ou estão localizados em determinados locais deste órgão, em cães acometidos por LV, ainda são obscuros e, provavelmente, estão relacionados a fatores imunológicos individuais dos hospedeiros e ao curso da doença (POSTIGO et al., 1997; HERWALDT, 1999; TRAVI et al., 2001).

Comparando-se as regiões cutâneas nos cães de cada grupo, os resultados da PCR revelaram que não houve diferença estatisticamente significante nos 3 grupos estudados (grupo 2, 3 e 4), apesar das regiões de transição mucocutânea e membro anterior dos cães do grupo 2 terem apresentado 77,8% de positividade e as regiões do pavilhão auricular e tórax terem apresentado 44,4%. O número pequeno de cães pode ter contribuído para tal resultado. No entanto, observou-se que a região correspondente ao membro anterior apresentou maior positividade em todos os grupos, inclusive no grupo dos animais negativos (grupo 4). Não há relatos na literatura de utilização de biópsia cutânea da região de membros para o diagnóstico de leishmaniose pela PCR.

Os resultados positivos observados em animais considerados negativos no exame sorológico e/ou parasitológico e até mesmo na imunoistoquímica (cães do grupo 4), sugere que a PCR possa identificar animais que entraram em contato com o protozoário mais recentemente. De acordo com Belkaid et al. (2000) e Solano-Gallego et al. (2004) há duas possibilidades para o encontro do DNA do parasito, em tecido cutâneo aparentemente sem alterações, de cães assintomáticos. A primeira hipótese baseia-se na idéia de que a PCR apresentou resultado positivo porque a inoculação do agente etiológico pelo vetor ainda é recente e não houve a disseminação do parasito para outras regiões do organismo, o que concorda com os resultados encontrados neste estudo relacionados aos cães do grupo 4 (assintomáticos e negativos). A segunda hipótese considera o tecido cutâneo como reservatório de formas amastigotas em hospedeiros imunocompetentes, os quais mantêm um equilíbrio hospedeiro-

parasito, não causando sinais clínicos da doença, o que condiz com os achados dos cães do grupo 3 (assintomáticos e positivos).

A comparação dos resultados da PCR para a mesma região analisada entre os grupos 2 e 3, não revelou diferença estatisticamente significante, resultado semelhante ao encontrado pela técnica de imunoistoquímica. Apesar de não ter sido observada diferença estatisticamente significante, os cães do grupo 2 mostraram maior porcentagem de positividade que os do grupo 3 (Tabela 7), sugerindo que os animais do grupo 2, apesar de apresentarem sinais clínicos sistêmicos, ainda estão respondendo imunologicamente contra os parasitos, pois a PCR (que detecta DNA) mostrou maior positividade quando comparada a imunoistoquímica (identifica parasito íntegro), principalmente no grupo 2 (SOLANO-GALLEGO et al., 2004).

A importância de cães clinicamente saudáveis (grupo 3) na manutenção do ciclo da *Leishmania spp.*, foi estudada por Berrahal et al. (1996), os quais também identificaram DNA do parasito em tecido cutâneo de cães assintomáticos, procedentes de área endêmica, e consideraram que os mesmos podem contribuir na transmissão da doença. Entretanto, Travi et al. (2001), avaliando a importância da espécie canina como reservatório da *Leishmania (L.) chagasi*, em animais com e sem sinais clínicos, concluíram que não houve relação entre os resultados positivos obtidos pela PCR-hibridização em tecido cutâneo das regiões de pavilhão auricular e abdome e a infectividade dos flebotomíneos. Além disso, não foi constatada a possibilidade de transmissão do agente etiológico de cães assintomáticos (n=5) para o vetor, durante os 8 meses de estudo.

A comparação dos resultados das técnicas de imunoistoquímica e PCR revelou diferença estatisticamente significante para a região de membro anterior dos cães do grupo 2 (Tabela 7), suportando a hipótese que os animais deste grupo possam ainda estar revelando uma resposta efetiva contra a infecção. Há que se lembrar que, os resultados da imunoistoquímica da região de membro anterior revelaram menor positividade nos cães dos grupos 2 e 3, sugerindo que, para esta região, a imunoistoquímica necessite de algum aperfeiçoamento.

Com relação aos cães do grupo 3, a região de membro anterior foi a que revelou maior diferença entre as técnicas, embora esta diferença não tenha significância estatística (Tabela 8, P = 0,16).

A baixa porcentagem (6,66%) de ausência de amplificação de DNA das amostras submetidas a PCR, sugerindo degradação do DNA extraído, indica padronização adequada dos procedimentos realizados, já que Müller et al. (2003) observaram 33% de degradação de amostras de tecido cutâneo de cães incluídas em parafina histológica

Apesar da utilização de oligonucleotídeos iniciadores descritos por Rodgers et al. (1990), que amplificam regiões do cinetoplasto que estão presentes em várias cópias no parasito, resultando em maior sensibilidade da técnica (ROURA et al., 1999a), o limiar de detecção da PCR foi de 100 parasitos nas amostras de tecido cutâneo recuperado de parafina histológica. Laskay et al. (1995), utilizando os mesmos oligonucleotídeos iniciadores relataram detecção de até 0,1 parasitos (*L. aethiopica*) em amostras de tecido cutâneo de seres humanos recuperados de cortes histológicos. Roura et al. (1999a), relataram sensibilidade semelhante à observada por Laskay et al. (1995), trabalhando com amostras de tecido cutâneo

de cães recuperados de cortes histológicos. Vários fatores como o protocolo de fixação das amostras, o método de extração de DNA das lâminas, bem como a padronização da PCR podem ter contribuído para as diferenças no limiar de detecção observadas.

## 7. CONCLUSÕES

Foi rejeitada a hipótese de que existe diferença no resultado do exame para diagnóstico da leishmaniose canina em biópsias de tecido cutâneo clinicamente sem alterações, obtidas de diferentes regiões de um mesmo animal.

Não houve variações relacionadas à positividade nas diferentes regiões de tecido cutâneo, não sendo possível estabelecer uma região preferencial para a realização da biópsia cutânea visando o diagnóstico da LVC.

Não houve diferença entre as técnicas de imunoistoquímica e PCR para o diagnóstico da leishmaniose canina, exceto na região correspondente ao membro anterior dos cães sintomáticos e sem lesões cutâneas, tendo a técnica de PCR mostrado maior sensibilidade quando comparada à técnica de imunoistoquímica.

## 8. REFERÊNCIAS BIBLIOGRÁFICAS*

ABBAS, A.K.; LICHTMAN, A.H.; JORDAN, S.P. Cellular and molecular immunology. 3.ed. Philadelphia: W. B. Saunders, 1997. p. 242-3.

ABRANCHES, P., SANTOS-GOMES, G., RACHAMIM, N., CAMPINO, L., SCHNUR, L.F., JAFFE, C.L. An experimental model for canine visceral leishmaniasis. **Parasite Immunology**, v.13, p.537-50,1991.

ALENCAR, J.E., NEVES, J., DIETZE, R. Leishmaniose visceral (Calazar). In: VERONESI, R. **Doenças infecciosas e parasitárias**. 8.ed. Rio de Janeiro: Guanabara Koogan, 1991. p.706-17.

ASHFORD, D.A., BOZZA, M., FREIRE, M., MIRANDA, J.C., SHERLOCK, I., EULALIO, C., LOPES, U., FERNANDES, O., DEGRAVE, W., BARKER, R.H., Jr, BADARO, R. & DAVID, J.R. Comparison of the polymerase chain reaction and serology for detection of canine visceral leishmaniasis. **American Journal of Tropical Medicine and Hygiene**, v.53, p.251-5, 1995.

BELKAID, Y., MENDEZ, S., LIRA, R., KADAMBI, N., MILON, G., SACKS, D. A natural model of *Leishmania major* infection reveals a prolonged silent phase of parasite amplification in the skin before the onset of lesion formation and immunity. **Journal of Immunology**, v.165, p.969-77, 2000.

BENTOLILA, S., BACH, J.M., KESSLER, J.L., BORDELAIS, I., CRUAUD, C., WEISSENBACH, J., PANTHIER, J.J. Analysis of major repetitive DNA sequences in the dog (Canis familiaris) genome. **Mammalian Genome**, v.10, p.699-705, 1999.

BERRAHAL, F., MARY, C., ROZE, M., BERENGER, A., ESCOFFIER, K., LAMOROUX, D., DUNAN, S. Canine leishmaniasis: identification of asymptomatic carriers by polymerase chain reaction and immunoblotting. **American Journal Tropical Medicine and Hygiene**, v. 55, p. 273-7, 1996.

BIAZZONO, L. **Avaliação da reação de hipersensibilidade tardia à leishmanina e das subclasses de imunoglobulinas IgG1 e IgG2 em cães de região endêmica para leishmaniose visceral**. São Paulo, 2003. 102p. Dissertação (Doutorado) – Faculdade de Medicina Veterinária e Zootecnia, Universidade de São Paulo.

* UNIVERSIDADE ESTADUAL PAULISTA. Coordenadoria Geral de Bibliotecas. **Normas para publicações da UNESP**. São Paulo: Editora UNESP, 1994. v.2: Referências Bibliográficas. BIOSIS. **Serial sources for the BIOSIS preview database**. Philadelphia, 1996. 468p.

BLAVIER, A., KEROACK, S., DENEROLLE, P., GOY-THOLLOT, I., CHABANNE, L., CADORÉ, J.L., BOURDOISEAU, G. Atypical forms of canine leishmaniasis. **The Veterinary Journal**, v.162, p.108-20, 2001.

BONIN, S., PETRERA, F., NICCOLINI, B., STANTA, G. PCR analysis in archival postmortem tissues. **Journal Clinical Pathology**, v.56, p.184-6, 2003.

BOURDOISEAU, G., MARCHAL, T., MAGNOL, J.P. Immunohistochemical detection of *Leishmania infantum* in formalin-fixed, paraffin-embedded sections of canine skin and lymph nodes. **Journal of Veterinary Diagnostic Investigations**, v.9, p.439-40, 1997.

BRASIL. Ministério da Saúde. Secretaria de Vigilância em Saúde. **Manual de Vigilância e controle da leishmaniose visceral.** Brasília: Ministério da Saúde, 2003. 83p.

CABRAL, M., O'GRADY, J.E., GOMES, S., SOEUA, J.C., THOMSON, H., ALEXANDER, J. The immunology of canine leishmaniasis: strong evidence for a developing disease spectrum from asymptomatic dogs. **Veterinary Parasitology**, v. 76, p.173-80, 1998.

CASTRO, A.G. **Controle, diagnóstico e tratamento da leishmaniose visceral**. **(Calazar) – Normas Técnicas.** Brasília: Fundação Nacional de Saúde, 1996. 86p.

CIARAMELLA, P., OLIVA, G., DE LUNA, R., GRANDONI, L., AMBROSIO, R., CORTESE, L., SCALONE, A., PERSECHINO, A. A retrospective clinical study of canine leishmaniasis in 150 dogs naturally infected by *Leishmania infantum*. **Veterinary Record**, v. 141, p. 539-43, 1997.

COOMBS, N.J., GOUGH, A.C., PRIM ROSE, J.N. Optimisation of DNA and RNA extraction from archival formalin-fixed tissue. **Nucleic Acids Research**, v. 27, n.16, p.e12-12, 1999.

COWELL, R.L., TYLER, R.D. Cytology of cutaneous lesions. **Veterinary Clinics of North America Small Animal Practice**, v.19, n.4, p.769-94, 1989.

COSTA, C.A., GENARO, O., LANA, M., MAGALHÃES, P.A., DIAS, M., MICHALICK, S.M., MELO, M.N., COSTA, R.T., MAGALHÃES-ROCHA, N.M., MAYRINK, W. Leishmaniose visceral canina: avaliação da metodologia sorológica utilizada em inquéritos epidemiológicos. **Revista da Sociedade Brasileira de Medicina Tropical**, v.24, n.1, p.21-5, 1991.

DENEROLLE, P. Leishmaniose canine: difficultés du diagnostic et du traitement (125 cas). **Pratique Médicale et Chirurgicale de l'Animal de Compagnie**, v.31, p.137-45, 1996.

DOS-SANTOS, W.L.C., DAVID, J., BADARÓ, R., DE-FREITAS, L.A.R. Association between skin parasitism and a granulomatous inflammatory pattern in canine visceral leishmaniosis. **Parasitology Research**, v.92, p.89-94, 2004.

FEITOSA, M.M., IKEDA, F.A., LUVIZOTTO, M.C.R., PERRI, S.H.V. Aspectos clínicos de cães com leishmaniose visceral no município de Araçatuba - São Paulo (Brasil). **Clínica Veterinária**, n.28, p. 36-44, 2000.

FERRER, L., RABANAL, R., FONDEVILA, D., RAMOS, J.A., DOMINGO, M. Skin lesions in canine leishmaniasis. **Journal of Small Animal Practice**, v.29, p.381-8, 1988a.

FERRER, L., RABANAL, R.M., DOMINGO, M., RAMOS, J.A., FONDEVILA, D. Identification of *Leishmania donovani* amastigotes in canine tissues by immunoperoxidase staining. **Research in Veterinary Science**, v.44, p.194-6, 1988b.

FERRER, L., FONDEVILA, D., MARCO, A., PUMAROLA, M. Atypical nodular leishmaniasis in two dogs. **Veterinary Record**, v.126, p.90, 1990.

FERRER, L. Leishmaniasis. In: Kirk, R.W., BONAGURA, J.D. **Kirk's Current Veterinary Therapy XI.** Philadelphia: W.B. Saunders, 1992. p.266-70.

FERRER, L.M. Clinical aspects of canine leishmaniasis. In: INTERNATIONAL CANINE LEISHMANIASIS FORUM, 1999, Barcelona. **Proceedings…** Barcelona, 1999. p.6-10.

FONT, A., ROURA, X., CLOSA, J.M., MASCORT, J., FERRER, L. Canine mucosal leishmaniasis. **Journal of the American Animal Hospital Association**, v.32, p.131-7, 1996.

GENARO, O. **Leishmaniose visceral canina experimental**. Belo Horizonte, 1993. 202p. Dissertação (Doutorado) – Universidade Federal de Minas Gerais.

GONÇALVES, M.E., PEREIRA, F.V., DIAS, A.K.K., IRIKURA, S., FEITOSA, M.M., NUNES, C.M. Detecção de DNA de *Leishmania sp*. em líquor de cães procedentes de área endêmica para leishmaniose visceral canina. In: CONGRESSO BRASILEIRO DE PARASITOLOGIA VETERINÁRIA, 13, SIMPÓSIO LATINO-AMERICANO DE RICKETISIOSES, 1, 2004, Ouro Preto. **Anais...** Ouro Preto, 2004. p.239.

HERWALDT, B.L. Leishmaniasis. **Lancet**, v. 354, p. 1191-9, 1999.

KILLICK-KENDRICK, R., KILLICK-KENDRICK, M. Biology of sand fly vectors of Mediterranean canine leishmaniasis. In: INTERNATIONAL CANINE LEISHMANIASIS FORUM, 1999, Barcelona. **Proceedings…** Barcelona, 1999. p.26-31.

KOUTINAS, A.F., POLIZOPOULOU, Z.S., SARIDOMICHELAKIS, M.N., ARGYRIADIS, D., FYTIANOU, A., PLEVRAKI, K.G. Clinical considerations on canine visceral leishmaniasis in Greece: a retrospective study of 158 cases (1989-1996). **Journal of the American Animal Hospital Association**, v.35, p.376-83, 1999.

LAINSON, R., SHAW, J.J. Ecology and epidemiology: New World. In: PETERS, W., KILLICK-KENDRICK, R. (Eds). **The leishmaniasis in biology and medicine**. Orlando: Academic Press, 1987. v.1, p.291-363.

LASKAY, T., MIKÓ, T.L., NEGESSE, Y., SOLBACH, W., RÖLLINGHOFF, M., FROMMEL, D. Detection of cutaneous Leishmania infection in paraffin-embedded skin biopsies using the polymerase chain reaction. **Transactions of the Royal Society of Tropical Medicine and Hygiene**, v.89, p.273-5, 1995.

LIMA, V.M.F., BIAZZONO, L., CÂNDIDO, T.C., BRANDÃO, L.P., HAGIWARA, M.K., SOUZA, M.S.B., NAVARRO, I.T., MACHADO, R. Antibodies from dogs living in a non endemic area but infected with *Ehrlichia canis*, *Toxoplasma gondii* and *Babesia canis* cross-react with *Leishmania (L.) chagasi* whole antigen in an ELISA assay. **Revista da Sociedade Brasileira de Medicina Tropical**, v.34, p.172-3, 2001a.

LIMA, V.M.F., CÂNDIDO, T.C., MOREIRA, M.A.B., S JÚNIOR, A.F., BIDO, A.V.R., NETO, J.L.J., LUVIZOTTO, M.C.R. Evaluation of an ELISA assay for the serodiagnosis of canine visceral leishmaniasis compared to indirect immunofluorescence assay and cytology. **Revista da Sociedade Brasileira de Medicina Tropical**, v.34, p.176, 2001b.

MARZOCHI, M.C.A., COUTINHO, S.G., SABROZA, P.C., SOUZA, M.A., SOUZA, P.P., TOLEDO, L.M., RANGEL FILHO, F.B. Leishmaniose visceral canina no Rio de Janeiro - Brasil. **Caderno de Saúde Pública**, v.1, n.4, p.432-46, 1985.

MARZOCHI, M.C.A., MARZOCHI, K.B. Tegumentary and visceral leishmaniases in Brazil: emerging anthropozoonosis and possibilities for their control. **Caderno de Saúde Pública**, v.10, n.2, p.359-75, 1994.

MICHALSKY, E.M., FORTES-DIAS, C.L., PIMENTA, P.F.P., SECUNDINO, N.F.C., DIAS, E.S. Assessment of PCR in the detection of *Leishmania spp* in experimentally infected individual phlebotomine sandflies (Diptera: Psychodidae: Phlebotominae). **Revista do Instituto de Medicina Tropical de São Paulo**, v. 44, n.5, p.255-59, 2002.

MILES, M.A., VEXENAT, J.A., CAMPOS, J.H.F., CASTRO, J.A.F. Canine leishmaniasis in Latin America: control strategies for visceral leishmaniasis. In: INTERNATIONAL CANINE LEISHMANIASIS FORUM, 1999, Barcelona. **Proceedings …** Barcelona, 1999. p.46-53.

MOREIRA, M.A.B. **Leishmaniose visceral canina em Araçatuba (SP):** diagnóstico parasitológico, imunológico e molecular e alterações histopatológicas de órgãos linfóides e fígado. São Paulo, 2003. 103p. Dissertação (Mestrado) – Faculdade de Medicina, Universidade de São Paulo.

MOZOS, E., PÉREZ, J., DAY, M.J., LUCENA, R., GINEL, P.J. Leishmaniosis and generalized demodicosis in three dogs: a clinicopathological and immunohistochemical study. **Journal Compendium Pathology**, v.120, p.257-68, 1999.

MÜLLER, N., ZIMMERMANN, V., FORSTER, U., BIENZ, M., GOTTSTEIN, B., WELLE, M. PCR-based detection of canine Leishmania infections in formalin-fixed and paraffin-embedded skin biopsies: elaboration of a protocol for quality assessment of the diagnostic amplification reaction. **Veterinary Parasitology**, v.114, p.223-9, 2003.

NOLI, C. Leishmaniosis canina. **Waltham Focus**, v.9, n.2, p.16-24, 1999.

OSMAN, O.F., OSKAM, L., ZIJLSTRA, E.E., KROON, N.C.M., SCHOONE, G.J., KHALIL, E.A.G., EL-HASSAN, A.M., KAGER, P.A. Evaluation of PCR for diagnosis of visceral leishmaniasis. **Journal of Clinical Microbiology**, v.35, n.10, p.2454-7, 1997.

PARANHOS-SILVA, M., FREITAS, L.A.R., SANTOS, W.C., GRIMALDI JR., G., PONTES-DE-CARVALHO, L.C., OLIVEIRA-DOS-SANTOS, A.J. A cross-sectional serodiagnostic survey of canine leishmaniasis due to *Leishmania chagasi*. **American Journal of Tropical Medicine and Hygiene**, v.55, n.1, p.39-44, 1996.

PINELLI, E., KILLICK-KENDRICK, R., WAGENAAR, J., BERNARDINA, W., DEL REAL, G., RUITENBERG, E.J. Cellular and humoral immune responses in dogs experimentally and naturally infected with *Leishmania infantum.* **Infection and Immunity**, v.62, p.229-35, 1994.

PINELLI, E., RUTTEN, V.P.M.G., RUITENBERG, E.J. Cellular immune responses in canine leishmaniasis. In: INTERNATIONAL CANINE LEISHMANIASIS FORUM, 1999, Barcelona. **Proceedings …** Barcelona, 1999. p.60-4.

POSTIGO, C., LLAMAS, R., ZARCO, C., RUBIO, R., PULIDO, F., COSTA, J.R., IGLESIAS, L. Cutaneous lesions in patients with visceral leishmaniasis and HIV infection. **Journal Infections**, v.35, p.265-68, 1997.

REY, J.A., TRAVI, B.L., VALENCIA, A.Z., SARAVIA, N.G. Infectivity of the subspecies of the *Leishmania braziliensis* complex *in vivo* and *in vitro*. **American Journal of Tropical Medicine and Hygiene**, v.43, p.623-31, 1991.

RIBEIRO, V.M. Leishmanioses. **Revista do Conselho Federal de Medicina Veterinária**, n.11, p.13-4, 1997.

RODGERS, M.R., POPPER, S.J., WIRTH, D.F. Amplification of kinetoplast DNA as a tool in the detection diagnosis of *Leishmania*. **Experimental Parasitology**, v.71, p.267-75, 1990.

ROURA, X., FONDEVILA, D.,SÁNCHEZ, A., FERRER, L. Detection of *Leishmania* infection in paraffin-embedded skin biopsies of dogs using polymerase chain reaction. **Journal Veterinary Diagnostic Investigation**, v.11, p.385-87, 1999a.

ROURA, X., SÁNCHEZ, A., FERRER, L. Diagnosis of canine leishmaniasis by a polymerase chain reaction technique. **Veterinary Record**, v.144, p.262-4, 1999b.

SANTA ROSA, I.C.A., OLIVEIRA, I.C.S. Leishmaniose visceral: breve revisão sobre uma zoonose reemergente. **Clínica Veterinária**, n.11, p.24-8, 1997.

SANTOS, E.G., MARZOCHI, M.C.A., CONCEIÇÃO, N.F., BRITO, C.M.M., PACHECO, R.S. Epidemiological survey on canine population with the use of immunoleish skin test in endemic areas of human american cutaneous leishmaniasis in the state of Rio de Janeiro, Brazil. **Revista do Instituto de Medicina Tropical de São Paulo**, v.40, n.1, p.41-7, 1998.

SAS INSTITUTE. **SAS/STAT software**: changes and enhancements through release 6.12. Cary: Statistical Analysis System Institute, 1997. 1167p.

SCHAER, M., MEYER, D.J., YOUNG, D.G.. A dual infection of *Leishmania donovani* and *Ehrlichia canis* in a dog. **The Compendium on Continuing Education**, v.7, n.7, p. 531-4, 1985.

SLAPPENDEL, R.J. Canine leishmaniasis. A review based on 95 cases in the Netherlands. **Veterinary Quarterly**, v.10, p.1-16, 1988.

SLAPPENDEL, R.J., FERRER, L. Leishmaniasis. In: GREENE, C.E. **Infectious diseases of the dog and cat.** 2.ed. Philadelphia: W. B. Saunders, 1998. p.450-8.

SOARES, R.P.P., TURCO, S.J. *Lutzomyia longipalpis* (Diptera: Psychodidae: Phlebotominae): a review. **Anais da Academia Brasileira de Ciências**, v.75, n.3, p.301-30, 2003.

SOLANO-GALLEGO, L., FERNÁNDEZ-BELLON, H., MORELL, P., FONDEVILA, D., ALBEROLA, J., RAMIS, A., FERRER, L. Histological and Immunohistochemical study of clinically normal skin of *Leishmania infantum*-infected dogs. **Journal Compendium Pathology**, v.130, p. 7-12, 2004.

TAFURI, W.L., TAFURI, W.L., BARBOSA, A.J.A., MICHALICK, M.S.M., GENARO, O., FRANÇA-SILVA, J.C., MAYRINK, W., NASCIMENTO, E. Histopathology and immunocytochemical study of type 3 and type 4 complement receptors in the liver and spleen of dogs naturally and experimentally infected with *Leishmania (Leishmania) chagasi*. **Revista do Instituto de Medicina Tropical**, v.38, n.2, p.81-9, 1996.

TAFURI, W.L., OLIVEIRA, M.R., MELO, M.N., TAFURI, W.L. Canine visceral leishmaniosis: a remarkable histopathological picture of one case reported from Brazil. **Veterinary Parasitology**, v.96, p.203-12, 2001.

TARANTINO, C. ROSSI, G., KRAMER, L.H., PERRUCCI, S., CRINGOLI, G., MACCHIONI, G. Leishmania infantum and Neospora caninum simultaneous skin infection in a Young dog in Italy. **Veterinary Parasitology**, v.102, p.77-83, 2001.

TRAVI, B.L., TABARES, C.J., CADENA, H., FERRO, C., OSORIO, Y. Canine visceral leishmaniasis in Colômbia: relationship between clinical and parasitologic status and infectivity for sand flies. **American Journal of Tropical Medicine and Hygiene**, v. 64, p.119-24, 2001.

ANEXO 1. Sinais clínicos de cães pertencentes à área endêmica para LVC.

| CÃO | SINAIS CLÍNICOS |
|---|---|
| **Grupo 1** | |
| 1 | Emagrecimento, linfoadenomegalia, conjuntivite bilateral, alopecia periocular, dermatite ulcerativa, descamação cutânea foliácea difusa. |
| 2 | Emagrecimento, dermatite ulcerativa, descamação cutânea furfurácea difusa, hiperpigmentação, onicogrifose. |
| 3 | Apatia, emagrecimento, mucosas pálidas, descamação cutânea furfurácea difusa, onicogrifose. |
| 4 | Emagrecimento, hipertermia, atrofia muscular, claudicação, nódulos cutâneos não ulcerados. |
| 5 | Emagrecimento, mucosas pálidas, conjuntivite bilateral, dermatite ulcerativa, descamação cutânea furfurácea difusa , hiperpigmentação, onicogrifose. |
| 6 | Emagrecimento, linfoadenomegalia, hipertermia, dermatite ulcerativa, descamação cutânea furfurácea em borda das pinas, onicogrifose. |
| 7 | Emagrecimento, linfoadenomegalia, epistaxe, alopecia difusa, dermatite ulcerativa, hiperpigmentação, onicogrifose. |
| 8 | Emagrecimento, mucosas pálidas, alopecia periocular, descamação cutânea furfurácea difusa. |
| 9 | Linfoadenomegalia, mucosas pálidas, alopecia periocular, nódulos cutâneos não ulcerados. |
| 10 | Emagrecimento, dermatite ulcerativa, descamação cutânea furfurácea difusa, hiperpigmentação. |

ANEXO 2. Sinais clínicos de cães pertencentes à área endêmica para LVC.

| CÃO | SINAIS CLÍNICOS |
|---|---|
| **Grupo 2** | |
| 11 | Emagrecimento, linfoadenomegalia. |
| 12 | Emagrecimento. |
| 13 | Emagrecimento. |
| 14 | Apatia, emagrecimento, linfoadenomegalia, ceratoconjuntivite bilateral, claudicação. |
| 15 | Apatia, emagrecimento, mucosas pálidas, conjuntivite bilateral. |
| 16 | Emagrecimento, linfoadenomegalia, mucosas pálidas, conjuntivite bilateral. |
| 17 | Emagrecimento, linfoadenomegalia. |
| 18 | Emagrecimento, linfoadenomegalia, mucosas pálidas. |
| 19 | Emagrecimento, linfoadenomegalia |
| 20 | Apatia, emagrecimento, linfoadenomegalia, hipertermia, êmese, claudicação. |