

UNIVERSIDADE ESTADUAL PAULISTA “JÚLIO DE MESQUITA FILHO”

FACULDADE DE MEDICINA VETERINÁRIA E ZOOTECNIA

CAMPUS BOTUCATU

FMVZ – UNESP

**Morfologia do sistema reprodutor masculino da perdiz
(*Rhynchotus rufescens*)**

Cleber Fernando Candiani Sandei

Botucatu - São Paulo – Brasil

2024

UNIVERSIDADE ESTADUAL PAULISTA “JÚLIO DE MESQUITA FILHO”

FACULDADE DE MEDICINA VETERINÁRIA E ZOOTECNIA

CAMPUS BOTUCATU

FMVZ – UNESP

**Morfologia e imagenologia do sistema reprodutor masculino da
perdiz (*Rhynchotus rufescens*)**

Orientador: Prof. Dr. André Luis Filadelpho

Discente: Cleber Fernando Candiani Sandei

Dissertação apresentada ao Programa de Pós Graduação em Animais Selvagens da Universidade Estadual Paulista “Júlio de Mesquita Filho” – Faculdade de Medicina Veterinária e Zootecnia – campus Botucatu, para obtenção do título de Mestre em Medicina Veterinária.

Botucatu - São Paulo – Brasil

Janeiro – 2024

FICHA CATALOGRÁFICA ELABORADA PELA SEÇÃO TÉC. AQUIS. TRATAMENTO DA INFORM.
DIVISÃO TÉCNICA DE BIBLIOTECA E DOCUMENTAÇÃO - CÂMPUS DE BOTUCATU - UNESP
BIBLIOTECÁRIA RESPONSÁVEL: MARIA CAROLINA A. CRUZ E SANTOS-CRB 8/10188

Sandei, Cleber Fernando Candiani.

Morfologia e imagenologia do sistema reprodutor masculino da perdiz
(*Rhynchotus rufescens*) / Cleber Fernando Candiani Sandei. - Botucatu,
2024

Dissertação (mestrado) - Universidade Estadual Paulista "Júlio de
Mesquita Filho", Faculdade de Medicina Veterinária e Zootecnia

Orientador: André Luis Filadelpho

Capes: 20604025

1. Anatomia. 2. Animais. 3. Aves. 4. Machos. 5. Radiografia
veterinária.

Palavras-chave: Anatomia; Animais selvagens; Aves; Machos;
Radiografia.

Nome do autor: **Cleber Fernando Candiani Sandei**

TÍTULO: **Morfologia do sistema reprodutor masculino da perdiz
(*Rhynchotus rufescens*)**

COMISSÃO EXAMINADORA

Prof. Dr. André Luis Filadelpho

Presidente e Orientador

Departamento de Biologia Estrutural e Funcional - IBB

Instituto de Biociências – UNESP – BOTUCATU

Prof^a. Dr^a. Valéria Sculnner Brandão

Departamento de Cirurgia Veterinária e Reprodução Animal

FMVZ – UNESP – BOTUCATU

Prof^a Dra. Katia Aparecida da Silva Viegas

Departamento de Biologia Estrutural e Funcional - IBB

Instituto de Biociências – UNESP – BOTUCATU

Data da Defesa: 18 de janeiro de 2024

AGRADECIMENTOS

A minha querida família, pai Antônio Sandei, mãe Sonia Regina Candiani Sandei, à minha esposa Mariana Furian Sandei, meu amado filho Gabriel Furian Sandei, minha irmã Cristiane Regina Candiani Sandei e meus sogros Hélio Furian e Rosaly Furian por moldarem meus princípios e valores, por serem meu alicerce, minha base moral e espiritual a todo momento.

Ao meu grande mestre Professor Dr. André Luís Filadelpho, por estar comigo desde o início da minha jornada acadêmica, proporcionando conhecimentos e oportunidades, você foi e continuará sendo sempre uma inspiração, e serei sempre grata pela orientação no mestrado.

Ao amigo que o mestrado me trouxe, Professor Dr. Rodrigo Leal, obrigada por toda ajuda durante a elaboração deste projeto.

O presente trabalho foi realizado com apoio da Coordenação de Aperfeiçoamento de Pessoal de Nível Superior - Brasil (CAPES) - Código de Financiamento 001, obrigada pela oportunidade a pesquisa.

Ao Programa de Pós-Graduação em Animais Selvagens por toda ajuda e paciência nesses últimos 2 anos. Obrigada pela oportunidade de realizar uma pós-graduação, foi a realização de um sonho.

SUMÁRIO

Lista De Figuras.....	viii
Resumo.....	x
Abstract.....	xi
1. INTRODUÇÃO.....	1
2. OBJETIVO.....	3
3. REVISÃO DE LITERATURA.....	4
3.1. <i>Rhynchotus rufescens</i>	4
3.2 Anatomia Geral das Aves.....	5
3.3 Anatomia do Sistema Reprodutivo Masculino das Aves.....	8
3.3.1 Testículos.....	10
3.3.2 Epidídimos e Ductos Deferentes.....	11
3.3.3 Falo.....	13
4. REFERÊNCIAS.....	15

ARTIGO CIENTÍFICO

Morfologia do sistema reprodutor masculino da perdiz (*Rhynchotus rufescens*).

Resumo.....	1
Abstract.....	3
1. INTRODUÇÃO.....	4
2. MATERIAL E MÉTODOS.....	5
2.1 Origem dos Animais.....	5
2.2 Dissecção das peças anatômicas para identificação das estruturas sexuais.....	6
3. RESULTADOS.....	7

3.1 Estruturas reprodutivas da Perdiz (<i>Rhynchotus rufescens</i>) em vista ventral.....	7
4. DISCUSSÃO.....	12
5. CONCLUSÃO.....	14
6. REFERÊNCIAS.....	15

LISTA DE FIGURAS

Figura 1: Imagem fotográfica dos órgãos que compõe o sistema reprodutor masculino da perdiz.....	9
Figura 2: Imagem fotográfica dos testículos da Perdiz circulos em azul.	11
Figura 3: Imagem fotográfica dos testículos da Perdiz identificados nas setas brancas.....	11
Figura 4: Imagem fotográfica dos epidídimos da Perdiz circulos em azul.....	12
Figura 5: Imagem fotográfica dos Ductos Deferentes da Perdiz circulos em azul.	12
Figura 6- Imagem fotográfica da porção eversível do falo da perdiz.	13
Figura 7- Imagem fotográfica da porção fixa do falo da perdiz.....	14

Artigo Científico

Figura 1: Imagem fotográfica de uma Perdiz pronta para dissecação.....	4
Figura 2: Imagem Fotográfica da Perdiz Macho em posição Ventral já dissecada e com os órgãos devidamente identificados, 1-Testiculos; 2- Epidídimos; 3- Ductos Deferentes; 4 Cloaca e Falo. Fonte: Acervo Pessoal.....	5
Figura 3: Imagem fotográfica da Perdiz em posição ventral, já dissecada pele, subcutâneo e musculatura. As setas indicam os testículos. Animal em moderado estado de decomposição Acervo Pessoal.....	6
Figura 4: A: As setas vermelhas comparam as estruturas semelhantes. A: Imagem Fotográfica do sistema reprodutor masculino da ave doméstica. Fonte: www.ca.uky.edu/ ; B: Imagem Fotográfica da Perdiz Macho em posição Ventral já dissecada e com os órgãos devidamente identificados, 1-Testiculos; 2- Epidídimos; 3- Ductos Deferentes; 4 Cloaca e Falo. Fonte: Arquivo pessoal.....	6

Figura 5: Imagem Radiográfica da Perdiz Macho em posição Latero-Lateral Esquerda.....7

Figura 6: A: Imagem Fotográfica da Perdiz Macho, Jovem, em posição Ventral já dissecado. B: Imagem Fotográfica da Perdiz Macho, adulto, em posição Ventral. A seta vermelha indica os testículos. Nota-se a diferença do volume testicular dependendo da idade e fase reprodutiva da ave. Fonte: Acervo pessoal.....7

Figura 7 A - Imagem Radiográfica da Perdiz Macho em posição Ventre Dorsal. As setas brancas indicam a posição dos testículos. B- Imagem Radiográfica da Perdiz Macho em posição Lateral esquerda. As setas brancas indicam a posição dos testículos. C - Imagem Radiográfica da Perdiz Macho em posição Lateral direita. A seta branca indica a posição dos testículos. Fonte: Acervo Pessoal....8

Figura 8: Imagem Radiográfica da Perdiz Macho em posição Ventre Dorsal. As setas brancas indicam a posição dos testículos. Imagem fotográfica da mesma ave, após a dissecação. Fonte: Arquivo pessoal.....9

SANDEI, C. F. C. Morfologia do sistema reprodutor masculino da perdiz (*Rhynchotus rufescens*). Botucatu, 2024. 40p. Dissertação (Mestrado em Animais Selvagens – Anatomia) – Faculdade de Medicina Veterinária e Zootecnia, Campus de Botucatu, Universidade Estadual Paulista.

RESUMO

A perdiz, *Rhynchotus rufescens*, é uma ave nativa brasileira, ainda em processo de domesticação. Devido a isso, dados relacionados a anatomia, fisiologia e ao comportamento desses animais, são de extrema importância para o conhecimento da espécie. Possui musculatura bem desenvolvida, cabeça pequena, bico forte, longo e curvo, corpo volumoso, pernas fortes, curtas e moles e pés com três dedos, curtos e frágeis, asas bem definidas e arredondadas, cauda curta e a glândula uropigiana são vestigiais. Apresentam coloração castanha claro, salpicada de preto e branco, auxiliando na camuflagem. Essa espécie não apresenta dimorfismo sexual aparente, que permita diferenciar machos e fêmeas. Apresentam alterações morfológicas sexuais sazonais, sendo seu período reprodutivo de agosto a março. Neste estudo foram utilizados 5 machos, fornecidos pelo curso de Zootecnia da Unesp-Botucatu. Realizou-se os exames imagenológicos radiográficos nas projeções ventro-dorsal e laterais direita e esquerda. Para análise macroscópica, o animal foi posto em decúbito dorsal, com os membros afastados para estabilizar a carcaça. Realizou-se uma incisão com lâmina de bisturi nº24 longitudinal na pele, no plano sagital mediano, da região mentoniana até a cloaca, rebatendo toda pele e subcutâneo até expor a cavidade celomática, com o auxílio de uma tesoura fina/romba curva. Removeu-se então todo o conjunto de musculaturas para ter acesso aos órgãos da cavidade celomática e feito o registro com foto documentação. Nos exames de imagem foi possível somente a visualização das gônadas masculinas. Enquanto na dissecação, devido as alterações sazonais e de decomposição, nem todos os órgãos do sistema reprodutor foram visualizados.

Palavras-Chaves: Anatomia; animais selvagens, aves, machos, radiografia;

SANDEI, C. F. C. Morfologia do sistema reprodutor masculino da perdiz (*Rhynchotus rufescens*). Botucatu, 2024. 40p. Dissertação (Mestrado em Animais Selvagens – Anatomia) – Faculdade de Medicina Veterinária e Zootecnia, Campus de Botucatu, Universidade Estadual Paulista.

ABSTRACT

The partridge, *Rhynchotus rufescens*, is a native Brazilian bird, still in the process of domestication. Because of this, data related to the anatomy, physiology and behavior of these animals are extremely important for understanding the species. It has well-developed muscles, a small head, a strong, long and curved beak, a bulky body, strong, short and soft legs and feet with three fingers, short and fragile, well-defined and rounded wings, a short tail and the uropygial gland are vestigial. They have a light brown color, speckled with black and white, helping with camouflage. This species does not present apparent sexual dimorphism, which allows males and females to differentiate. They present seasonal sexual morphological changes, with their reproductive period from August to March. In this study, 5 males were used, provided by the Zootechnics course at Unesp-Botucatu. Radiographic imaging examinations were performed in the right and left ventrodorsal and lateral projections. For macroscopic analysis, the animal was placed in dorsal recumbency, with the limbs apart to stabilize the carcass. An incision was made with a #24 longitudinal scalpel blade in the skin, in the median sagittal plane, from the mental region to the cloaca, covering the entire skin and subcutaneous tissue until exposing the coelomic cavity, with the aid of thin/blunt curved scissors. The entire set of muscles was then removed to gain access to the organs of the coelomic cavity and recording was carried out with photo documentation. In imaging tests, it was only possible to visualize the male gonads. During dissection, due to seasonal changes and decomposition, not all organs of the reproductive system were visualized.

Keywords: Anatomy; wild animals; birds, males, radiography;

1. INTRODUÇÃO

A anatomia das aves é morfologicamente semelhante entre as espécies domésticas e selvagens, apesar de existir uma ampla variedade de hábitos e adaptações comportamentais e morfológicas, principalmente entre as espécies silvestres (JOHNSON, 2006). Diferente dos mamíferos que possuem tórax e abdômen, as aves possuem uma cavidade única, denominada cavidade celomática e se estende desde a primeira vértebra torácica até a cloaca (O'MALLEY, 2005; PADULA, 2021). Em vez do celoma ser recoberto por uma única camada serosa como em mamíferos (pleura e peritônio) ele é subdividido em oito cavidades com sua serosa própria, das quais três são similares às dos mamíferos (duas pleurais e uma pericardial) e cinco são únicas às aves. As demais cavidades são os sacos aéreos (O'MALLEY, 2005; PADULA, 2021).

A perdiz, como é conhecida popularmente, da ordem dos Tinamiformes, pertence a espécie *Rhynchotus rufescens* (MARQUES, 2014; LEAL, 2023), que compreende um grupo de aves terrícolas de aparência galinácea e é considerada o maior tinamídeo do campestre brasileiro (SICK, 1997; MARQUES, 2014; LEAL, 2023). Essa espécie não apresenta dimorfismo sexual aparente, que permita diferenciar machos e fêmeas somente pela visualização dos animais (PEIXOTO, 2002).

A maioria dos machos geralmente apresenta dois testículos intracavitários, ligeiramente assimétricos, um par de epidídimos e um par de ductos deferentes, sendo desprovidos de glândulas anexas e, geralmente, não possuem órgão copulador. Mudanças morfológicas no sistema reprodutor podem acontecer de acordo com a fase do ciclo reprodutivo, um evento complexo regulado por uma série de interações entre o sistema neuroendócrino e fatores ambientais (BULL, 1994; BACHA E BACHA, 2003; HAFEZ e HAFEZ, 2004; Johnson, 2006; PADULA, 2021).

Por ser uma ave robusta e com grande rendimento de carcaça, nos últimos anos vem aumentando o interesse pela espécie, devido sua utilização para fins comerciais, sendo uma alternativa além da produção da espécie *Gallus domesticus* como fonte proteica. Com isso, se torna necessário ampliar o

conhecimento que se tem acerca da anatomia, fisiologia, comportamento e patologias da perdis.

Objetiva-se com o estudo, aprimorar os conhecimentos anátomo-topográficos dos órgãos reprodutores masculinos, bem como sua visualização com imagem radiográfica.

2. OBJETIVO

Fornecer informações de bases anátomo-morfológicas macroscópicas sobre o sistema reprodutor masculino da perdiz, cujas informações ainda são escassas na atual literatura, auxiliando assim o conhecimento acerca da anatomia da espécie.

E disponibilizar um registro imagenológico através de imagens de fotografias e radiografias da cavidade celomática da perdiz, obtendo dados da normalidade das estruturas anatômicas e suas variações sazonais do sistema reprodutor masculino, fornecendo subsídios para a compreensão da fisiologia, comportamento e produção desta espécie.

3. REVISÃO DE LITERATURA

3.1. *Rhynchotus rufescens*

A espécie *Rhynchotus rufescens* pertence à ordem dos Tinamiformes, que compreende um grupo de aves terrícolas de aparência galinácea, semelhante às perdizes européias *Alectoris* e *Perdix* (SICK, 1997). A família Tinamidae é subdividida em duas subfamílias: Tinaminae, cuja abertura das narinas dispõe-se na metade rostral do bico e são aves de florestas tropicais e subtropicais, diferente da subespécie *Rhynchotinae* que a abertura é na inserção do bico, composta por espécies campestres como a *Rhynchotus rufescens* (SICK, 1997). Ampla dispersão geográfica, hábito alimentar onívoro e capacidade cinegética são algumas características que a perdiz apresenta e que torna a sua domesticação atrativa do ponto de vista econômico (CROMBERG et al., 2007).

Possuem musculatura bem desenvolvida, cabeça pequena, bico forte, longo e curvo para cavar raízes e tubérculos, corpo volumoso, com a parte posterior mais alta pela plumagem cheia, pernas fortes, curtas e moles e pés com três dedos, curtos e frágeis, provavelmente uma adaptação para locomoção através da vegetação densa (WEEKS, 1973), asas bem definidas e arredondadas, cauda curta e a glândula uropigiana é vestigial (SICK, 1997; MARQUES, 2014). Apresentam coloração castanho claro, salpicado de preto e branco, auxiliando na camuflagem (CARNI et al., 1999; MARQUES, 2014). Não apresenta dimorfismo sexual aparente, que permita diferenciar machos e fêmeas (PEIXOTO, 2002).

Na fase adulta normalmente as perdizes pesam cerca de 750g, sendo as fêmeas mais pesadas que os machos, porém, podem atingir o peso de 1000 g (MORO et al., 2006), com estatura de 29 a 43 cm (MARQUES, 2014).

Embora possuam musculatura muito desenvolvida, voam somente curtas distâncias, devido à uma pobre irrigação arterial que dificulta esforços prolongados, pois apresentam pulmões e coração diminuído, sendo o menor dentre todas as aves, assim são mais bem adaptadas à vida terrestre (SICK, 1997; MARQUES, 2014). Sua vocalização é característica e o fazem de preferência ao amanhecer ou no período da tarde, e também no auge da época reprodutiva (MARQUES, 2014).

O período reprodutivo da *Rhynchotus rufescens* compreende os meses de agosto a março (LIEBERMANN, 1936; ORIAN, 1969), botando até 5 ovos de coloração vinho ou chocolate (MARQUES, 2014). Segundo diversos trabalhos, como os de Cromberg, et al. (2007); Bruneli et al. (2005) e Cavalcante (2006), foi possível constatar que o grande obstáculo à criação comercial de perdiz ou, mais implicitamente, à sua domesticação, refere-se a aspectos ligados ao baixo sucesso reprodutivo obtido nas criações em cativeiro. Este sucesso reduzido pode estar associado às questões de atividade e de dominância adotados ao sistema reprodutivo em cativeiro (CROMBERG et al., 2007). Sendo as prováveis causas do baixo sucesso na reprodução em cativeiro, a esterilidade do reprodutor, o manejo inadequado dos ovos no período pré-incubatório, a densidade populacional e enfermidades (CARNIO et al., 1999).

Sua alimentação é variável, englobando a cadeia vegetal, como sementes, gramíneas, frutos e folhas, para mais, alguns pequenos artrópodes (formigas, cupins, besouros, dentre outros.) e pequenos moluscos (RIBEIRO, 2013). Sua preferência são os de origem animal, porém no inverno, aumentam o consumo de vegetais. Alguns trabalhos demonstraram a facilidade da perdiz em se adaptar à alimentação composta por rações industriais fareladas e peletizadas quando em cativeiros (MORO et al., 2000).

3.2 Anatomia Geral das Aves

Morfologicamente, as aves são caracterizadas pelo recobrimento da pele e seus anexos, tais como as penas, unhas, bico e com membros anteriores modificados para o voo. Essas estruturas conferem a proteção dos órgãos internos bem como também impedem a entrada de patógenos (ARENT, 2010).

As penas proporcionam o isolamento térmico e da água, reconhecimento interespecífico, camuflagem, na natação, auxiliando na flutuando e repelindo a água circundantes, e principalmente auxiliam o voo. Também apresentam um bico córneo, com ausência de dentes. Possui pescoço longo e fino, variando o número de vértebras cervicais (SILVEIRA, 2012).

A maioria das espécies das aves possuem uma glândula que secreta uma substância oleosa e gordurosa com a função de impermeabilizar seu corpo,

denominada glândula uropigiana (uropigial). Se localizada dorsalmente à base superior da cauda. Essa substância é distribuída nas penas durante o ato de limpeza (asseio) feito pela ave através do bico (O'MALLEY, 2005; DYCE et al., 2010; ARENT, 2010). Ela proporciona também uma ação bacteriostática, promovendo a proteção cutânea, sendo esta a explicação de o porquê de as aves possuírem baixos relatos de infecções na pele (DYCE et al., 2010).

Para que possam voar, o esqueleto das aves passou por modificações quanto a redução no número de ossos; modificação do membro anterior em asa, placas (fusão de ossos) tornando os movimentos mais resistentes e simplificados; diminuição da densidade óssea; ausência de matriz óssea interna (ossos pneumáticos); sacos aéreos se estendendo até a cavidade medular nos maiores ossos, tudo para que o organismo se torne mais leve (O'MALLEY, 2005; TULLY, 2009; ARENT, 2010; SILVEIRA., 2012).

Na maioria das aves as clavículas são fusionadas medialmente, formando uma estrutura denominada fúrcula, que serve como ponto de ancoragem para o músculo peitoral. Entre a articulação da escápula, coracóide e úmero, está presente o forâmen triósseo, por onde passam os tendões que se inserem no úmero, são responsáveis pelo levantar e abaixar de asas (SILVEIRA, 2012). Nota-se nos membros torácicos, a fusão dos carpos e metacarpos e a diminuição na quantidade de dedos. Nas costelas está o processo uncinado (pequeno processo lateral), tornando a caixa torácica mais resistente (SILVEIRA, 2012).

A coluna vertebral é bem rígida e apresenta cinco grupos de vértebras: as vértebras cervicais, torácicas, lombares, sacrais e caudais (ARENTE, 2010). Observa-se na cintura pélvica o sinsacro, que é a fusão de vértebras que se unem ao íleo e ao ísquio e posteriormente a ele, encontramos o pigóstilo (fusão das últimas vértebras caudais), é ela que sustenta as rectrizes (penas de voo que estão presentes na cauda) (SILVEIRA, 2012).

Diferentemente dos mamíferos que apresentam cavidade torácica e abdominal, as aves apresentam uma única cavidade, denominada cavidade celomática, estendendo-se desde a primeira vértebra torácica até a cloaca (O'MALLEY, 2005). Outra característica que difere o celoma é que ele se subdivide em diversas cavidades com sua própria serosa, diferentemente dos

mamíferos que possuem uma única camada (pleura e peritônio) (O'MALLEY, 2005). Ele se divide em oito cavidades, sendo elas providas de serosas, com três semelhanças às dos mamíferos (duas pleurais e uma pericardial) e cinco exclusivas às aves, já as demais cavidades são os sacos aéreos (O'MALLEY, 2005).

O coração está localizado medialmente, um pouco à direita, com quatro cavidades, dois átrios e dois ventrículos, totalmente separados (SILVEIRA, 2012; O'MALLEY, 2005). O pulmão está na região proximal das costelas, aderido às vértebras, dorsal ao coração. Devido o corpo das aves serem praticamente todo revestido por penas, as aves não possuem glândulas sudoríparas, pois as penas prejudicariam sua função, tornando-as ineficientes. Por isso a perda de calor é feita através do sistema respiratório, pela evaporação da pele (O'MALLEY, 2005; DYCE, et al., 2010; ARENT, 2010).

O baço é proporcionalmente menor que um mamífero, pois não serve como reservatório de sangue, está localizado do lado direito, entre o ventrículo e o proventrículo (O'MALLEY, 2005).

No estômago encontramos duas porções divididas pelo isto em proventrículo. Uma é a porção glandular, que é responsável pela digestão química (secreção de enzimas digestivas), e a outra porção muscular que é o ventrículo (moela), responsável pela digestão mecânica (suas paredes musculares esmagam o alimento) (SILVEIRA, 2012; O'MALLEY, 2005). A digestão química também é realizada pelo intestino delgado.

Em algumas espécies, na região de inserção entre o intestino grosso e delgado, nota-se expansões laterais saculiformes conhecidas como cecos. O pâncreas está localizado na borda antimesentérica, na região de alça duodenal, e possui três lobos (DONELEY, 2016; SILVEIRA, 2012; O'MALLEY, 2005).

Na região medial do celoma encontramos o fígado, que está caudal ao coração, e ele é dividido em dois lobos (COLES, 2007). A vesícula biliar encontra-se na superfície visceral do lobo direito (O'MALLEY, 2005).

Os rins estão localizados no sinsacro, eles são extensos e neles se ligam os ureteres que carregam o urato até a cloaca (MCLELLAND, 1990; O'MALLEY, 2005). As aves não possuem vesícula urinária nem uretra (MCLELLAND, 1990; O'MALLEY, 2005).

Na maioria das aves, os órgãos sensoriais mais desenvolvidos são a audição e a visão, auxiliando o reconhecimento interespecífico e a localização do alimento (SILVEIRA, 2012).

Na maioria das espécies de aves, as fêmeas possuem um único o ovário e um único oviduto esquerdo desenvolvido, provavelmente pela produção do ovo. Nos machos os testículos ficam próximos ao polo cranial dos rins (O'MALLEY, 2005; COLES, 2007). Por sofrerem alterações sazonais, as gônadas femininas e masculinas ficam maiores e mais desenvolvidas durante o período reprodutivo (SILVEIRA, 2012).

3.3 Anatomia do Sistema Reprodutivo Masculino das Aves

O sistema reprodutor das aves é morfologicamente semelhante entre as espécies domésticas e selvagens, apesar de existir uma ampla variedade de hábitos reprodutivos e adaptações comportamentais e morfológicas, principalmente entre as espécies silvestres (JOHNSON, 2006).

O sistema reprodutor masculino é formado por dois testículos localizados no interior da cavidade abdominal aderidos à parede corporal por uma prega derivada do peritônio chamada mesórquio; via seminífera (um par de pequenos epidídimos e um par de ductos deferentes), fixados à parede dorsal do corpo, desembocando no aparelho copulatório (pequeno falo na região dorsolateral da cloaca), na maioria das espécies (Figuras 1) (BULL, 1994; ACHA E BACHA, 2003; HAFEZ e HAFEZ, 2004; Johnson, 2006).

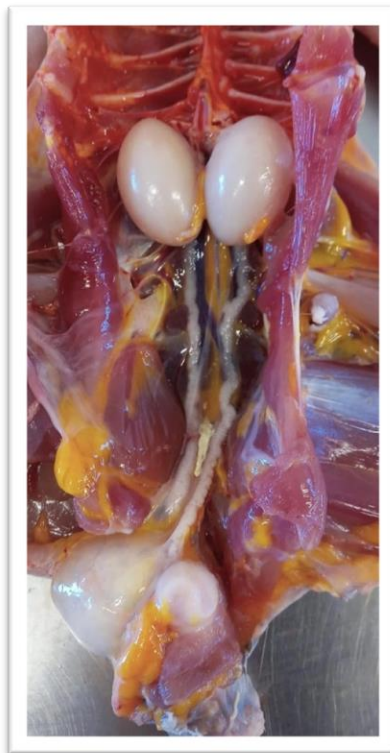


Figura 1: Imagem fotográfica dos órgãos que compõe o sistema reprodutor masculino da perdiz.
Fonte: Acervo Pessoal

3.3.1 Testículos

Os testículos de perdizes sofrem alterações morfológicas sazonais, sendo que durante o ciclo reprodutivo ocorre o desenvolvimento dos testículos, acompanhado pelo surgimento dos espermatozoides e de toda a linhagem celular que precede de degeneração com quiescência da espermatogênese (BOTINO et al, 2003). Essas alterações também ocorrem nos ductos deferentes e durante a fase de regressão pode haver redução de 112% do volume em relação à fase reprodutiva (MAHECHA et al, 2003). Devido ainda a essa sazonalidade, durante o período reprodutivo, os testículos apresentam coloração esbranquiçada (Figura 2), enquanto que no período não reprodutivo, além de diminuem significativamente de tamanho (cerca de um terço do tamanho) e passam a ter uma coloração amarelada (FIGURAS 3) (KING, 1986; O'MALLEY, 2005; DYCE et al., 2010; ARENT, 2010)

Externamente, os testículos são envolvidos por uma cápsula desprovida de septos, formada por três camadas: uma túnica serosa externa formada por mesotélio derivado do peritônio; uma camada média de tecido conjuntivo, chamada túnica albugínea, formada principalmente por células mióides em algumas aves, como codornas, galo, peru e pato, e desprovida de septos (diferente do observado nos mamíferos); e uma camada interna de tecido conjuntivo frouxo e pequenos vasos sanguíneos, chamada túnica vasculosa ou túnica vascular (BACHA & BACHA, 2003; SAMUELSON, 2007; AIRE & OZEGBE, 2007). Os túbulos seminíferos produzem os espermatozóides a partir do epitélio e as células intersticiais ou de Leyding produzem os principais hormônios andrógenos.

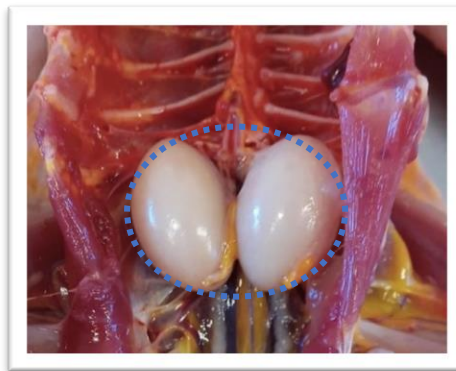


Figura 2: Imagem fotográfica dos testículos da Perdiz circulos em azul. Fonte: Acervo Pessoal

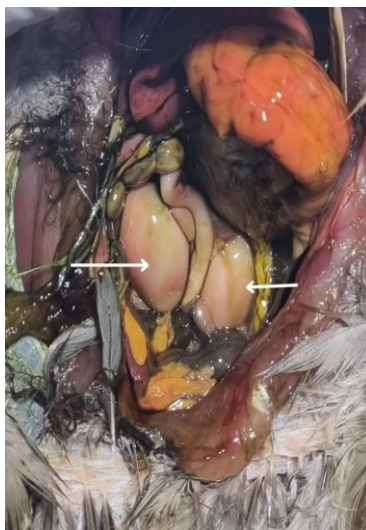

Figura 3: Imagem fotográfica dos testículos da Perdiz identificados nas setas brancas. Fonte: Acervo Pessoal

3.3.2 Epidídimos e Ductos Deferentes

O epidídimo é alongado e fusiforme, estando intimamente aderido ao testículo, sendo curto e não é dividido em cabeça, corpo e cauda (Figura 4). O ducto deferente é altamente contorcido e repousa sobre a superfície do rim, começando no final do epidídimo e terminando, juntamente com o ureter, na cloaca na região dorsal do urodeo, onde ocorre um discreto alargamento, denominado de receptáculo (Figura 5). O sêmen fica estocado na sua porção final denominada ampola do ducto deferente (BULL, 1994)

Tem como principal função a maturação dos espermatozoides, e devido a isso, durante a fase reprodutiva, apresenta uma coloração esbranquiçada (por estar repleto de espermatozoides) (O'MALLEY, 2005; DYCE et al., 2010). A produção do líquido seminal nas aves ocorre nas células epiteliais que revestem os ductos extra testiculares (O'MALLEY, 2005; DYCE et al., 2010).

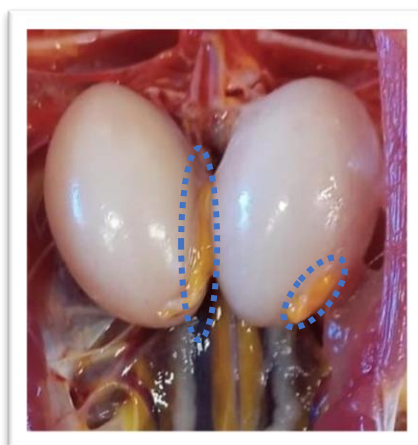


Figura 4: Imagem fotográfica dos epidídimos da Perdiz circulos em azul. Fonte: Acervo Pessoal

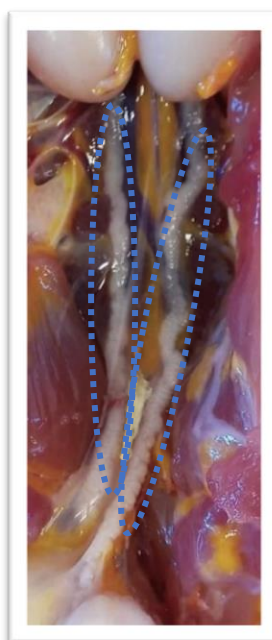


Figura 5: Imagem fotográfica dos Ductos Deferentes da Perdiz circulos em azul. Fonte: Acervo Pessoal

3.3.3. Falo

O falo é uma estrutura semelhante ao pênis dos mamíferos, que está presente em algumas espécies. Está localizada na cloaca, abrigada pelo lábio do vento. Caracteriza-se por um pequeno tubérculo mediano, adjacente a um par de corpos fálicos laterais maiores, que quando entumecidos, aumentam de tamanho, e recebendo o ejaculado através dos ductos deferentes. Nele não à uretra, sendo assim, não possui função urinária (KING, 1986; RITCHIE et al., 1994; O'MALLEY, 2005; ALMEIDA, 2006; GRESPAN, 2006; DYCE et al., 2010).

Nas perdizes, o falo é do tipo intromitente, localiza-se no proctodeo e é dividido em duas porções: a esquerda é constituída por uma estrutura cilíndrica eversível (Figura 6) e a direita é fixa (Figura 7). Durante a ereção, por ingurgitamento linfático, forma uma espiral cilíndrica de 3 a 4 cm de comprimento por 8mm de diâmetro (BARALDI-ARTONI et al, 2001).

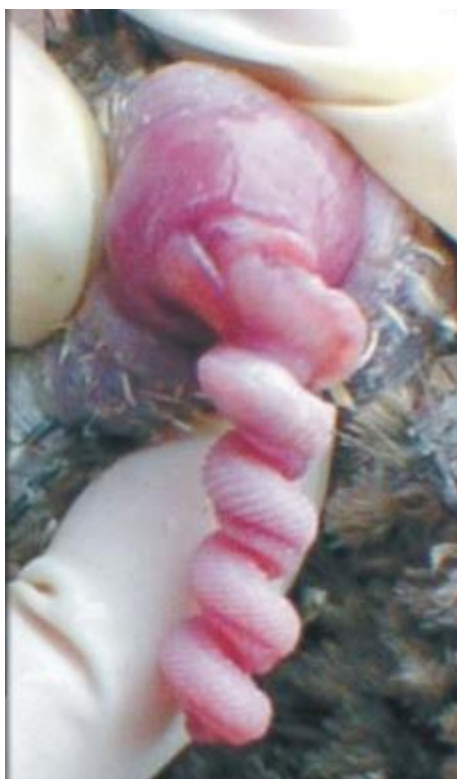

FIGURA 6- Imagem fotográfica da porção eversível do falo da perdiz. Fonte: Cavalcante, 2006

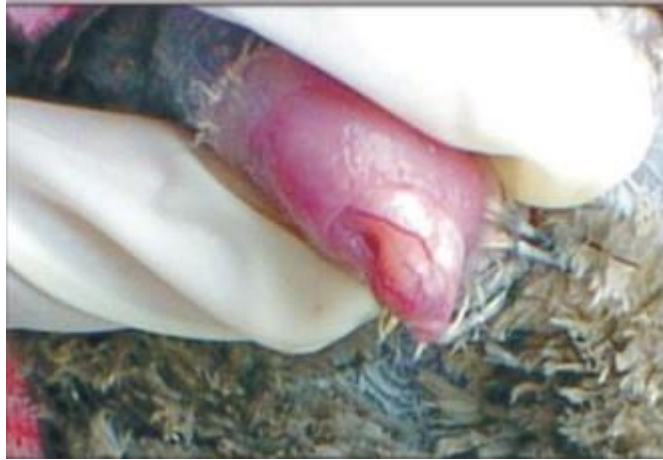

FIGURA 7- Imagem fotográfica da porção fixa do falo da perdiz. Fonte: Cavalcante, 2006

4. Referências

AIRE, T.A., OZEGBE, P.C., SOLEY, J.T. & MADEKUROZWA, M.C. 2008. Structural and immunohistochemical features of the epididymal duct unit of the ostrich (*Struthio camelus*). *Anat. Histol. Embryol.* 37: 296-302.

BACHA, W.J.; BACHA, L.M. 2003. Atlas Colorido de Histologia Veterinária. 2ª ed. Editora Roca, São Paulo. 320p.

BARALDI-ARTONI, S. M.; ORSI, A. M.; PACHECO, M. R.; ARAUJO, M. L.; CRUZ, C.; SIMÕES, K.; MORO, E. G. Anatomia macroscópica da porção fica e eversível do falo da perdiz *Rhynchotus rufescens*. In: CONGRESSO DE INTEGRAÇÃO EM BIOLOGIA DA REPRODUÇÃO, 2001, Ribeirão Preto. Anais...Ribeirão Preto: Universidade de São Paulo, 2001. P. 228.

BRUNELI, F. A. T. et al. Caracterização da reprodução de perdizes (*Rhynchotus rufescens*) em cativeiro. *Ars veterinária*, São Paulo, v.21, p.272-280, 2005.

BULL, M. L. Anatomia do aparelho reprodutor do macho e da fêmea. In: CONFERÊNCIA APINCO DE CIENCIA E TECNOLOGIA AVÍCOLAS, 1994, Campinas, Anais ... Campinas: FACTA, 1994, p. 1-10.

CARNIO, A; MORO, M. E. G.; GIANNONI, M. L. estudos para a criação e reprodução em cativeiro da ave silvestre, *rhynchotus rufescens (tinamiformes)*, com potencial para exploração zootécnica. *ARS Veterinária*, v.15, n.2, p. 140-143, 1999.

CAVALCANTE, A. K. S; GOES, P. A. A.; NICHI, M.; HATAMATO, L. K.; MANTOVANI, A. P; BERTOLA, R. P.; LILLA, M. P.; THOLON, P.; BRUNELI, F. A. T.; TAVIAN, A. F.; GABRIEL, J. M.; QUEIROZ, S. A.; TONHATI, H.; BARNABE, V. H. Evaluation of seminal characteristics in captive mate partridges (*Rhynchotus rufescens*) raised in São Paulo state – preliminary results. In: INTERNATIONAL CONGRESS IN ANIMAL REPRODUCTION, 15., 2004, Porto Seguro, Anais... Porto Seguro: Colégio Brasileiro de Reprodução Animal, 2004. V 1, p. 225.

CAVALVANTE, A. K.S. Parâmetros Reprodutivos de Perdizes machos (*Rhynchotus rufescens*) criadas em cativeiro: comparação entre os índices reprodutivos de animais acasalados e inseminados – Ana Karina da Silva Calvalcante – São Paulo: A. K. D, 2006. 98f, il.

JOHNSON, P.A. 2006. Reprodução de Aves, p. 691-701. In: Reece, W.O. Dukes, *Fisiologia dos Animais Domésticos*. 12ª ed. Guanabara Koogan, Rio de Janeiro

LIEBERMANN, J. Monografia de las Tinamiformes argentinas y el problema de su domestication. Buenos Aires: Editora Talleres Gráficos, 1936.

MACKEY, E.B.; HERNANDEZ-DIVERS, S.J.; HOLLAND, M.; FRANK, P. Clinical Technique: Application of computed tomography in zoological medicine. *J. Exotic Pet Med.*, v.17, p.198-209, 2008.

MAHECHA, G. A. B.; CÂMARA B. G. O; OLIVEIRA, A. G.; OLIVEIRA, C. A. Variação sazonal do ductulos eferentes da perdiz *Rhynchotus rufescens* In: CONGRESSO DE INTEGRAÇÃO EM BIOLOGIA DA REPRODUÇÃO, 2003, Ribeirão Preto, Anais... Ribeirão Preto: Universidade de São Paulo, 2003, RAS 16. 2003. 1 CD ROM.

MARQUES, M. V. R. Tinamiformes (Codorna, Inhambu, Macuco, Jaó e perdiz In: CUBAS, Z. S.; SILVA, J. C. R.; CATÃO-DIAS, J. L. Tratado de Animais Selvagens: Medicina Veterinária. 2.ed. São Paulo: Roca, 2014. Cap. 19. p.343 – 375

MORO, M. E. G.; et al. Rendimento de carcaça e composição química da carne de perdiz antiva (*Rhynchotus rufescens*). Santa Maria: Ciência Rural, v.36, n.1, p.258-262, jan-fev, 2006.

RIBEIRO, A. P. F. Perfil nutricional de fracção lipídica da carne de aves cinérgicas (Perdiz, Faisão, Pato). Universidade Técnica de Lisboa. Lisboa, 2013.

SAMUELSON, D.A. 2007. Textbook of Veterinary Histology. Saunders, St. Louis, Missouri. 546p.

SICK, H. Ornitologia Brasileira. Rio de Janeiro: Editora Nova Fronteira, 1997. 153-167 p.

O'MALLEY, B. Avian anatomy and physiology. In: Clinical Anatomy and Physiology of Exotic Species. 1. ed. Philadelphia, PA: Elsevier Saunders, 2005. p. 113–116.

ORIAN, G. H. & M. F. WILSON 1964. Interspecific territories of birds. Ecology, 45(4):736-745.

PEIXOTO, J. E. Aspectos comportamentais da perdiz (*Rhynchotus rufescens*) em cativeiro durante a fase reprodutiva. Um estudo de caso. 2002. Disponível em:
file:///C:/Users/marif/OneDrive/%C3%81rea%20de%20Trabalho/perdiz%20usp.pdf. Acesso em: 21, mai. 2021.

VALENTE, A.L.S. Diagnostic imaging of the Loggerhead sea turtle, *Caretta caretta*. 2007. 139f. PhD Thesis. Universitat autônoma de Barcelona, Spain.

WEEKS, S. E. The behaviour of the red-winged tinamou, *Rhynchotus rufescens*. Zoologica. S. S.: Springs, 1973. P. 13-40.

“Trabalho enviado para a revista PUBVET de Medicina Veterinária”
(Norma de publicação da revista,
<https://ojs.pubvet.com.br/index.php/revista/instrucoes>).

ARTIGO CIENTÍFICO

Morfologia do sistema reprodutor masculino da perdiz (*Rhynchotus rufescens*).

Cleber Fernando Candiani Sandei ¹, (iD Orcid <https://orcid.org/0009-0001-3562-5372>)

André Luis Filadelpho ², (iD Orcid <https://orcid.org/0000-0002-3749-7853>)

¹ Pós Graduando do Programa de Pós-Graduação Em Biotecnologia Animal, FMVZ, Unesp, Botucatu, São Paulo, Brasil, Email contato: cfc.sandei@unesp.br, Lattes: ID Lattes: 2365610403788757

² Professor da Universidade Estadual Paulista – FMVZ- UNESP – Botucatu Brasil, (MV, MVM, Ph.D., Pos-Doc.), Programa de Pós-Graduação Em Biotecnologia Animal, Lattes: <http://lattes.cnpq.br/8697032623119186>

RESUMO A perdiz, *Rhynchotus rufescens*, é uma ave nativa brasileira, ainda em processo de domesticação. Devido a isso, dados relacionados a anatomia, fisiologia e ao comportamento desses animais, são de extrema importância para o conhecimento da espécie. Possui musculatura bem desenvolvida, cabeça pequena, bico forte, longo e curvo, corpo volumoso, pernas fortes, curtas e moles e pés com três dedos, curtos e frágeis, asas bem definidas e arredondadas, cauda curta e a glândula uropigiana são vestigiais. Apresentam coloração castanha claro, salpicada de preto e branco, auxiliando na camuflagem. Essa espécie não apresenta dimorfismo sexual aparente, que permita diferenciar machos e fêmeas. Apresentam alterações morfológicas sexuais sazonais, sendo seu período reprodutivo de agosto a março. Neste estudo foram utilizados 5 machos, fornecidos pelo curso de Zootecnia da Unesp-Botucatu. Realizou-se os exames imagenológicos radiográficos nas projeções ventro-dorsal e laterais direita e esquerda. Para análise macroscópica, o animal foi posto em decúbito dorsal, com os membros afastados para estabilizar a carcaça. Realizou-se uma incisão com lâmina de bisturi nº24 longitudinal na pele, no plano sagital mediano, da região mentoniana até a cloaca, rebatendo toda pele e subcutâneo até expor a cavidade celomática, com o auxílio de uma tesoura fina/romba curva. Removeu-se então todo o conjunto de musculaturas para ter acesso aos órgãos da cavidade celomática e feito o registro com foto documentação. Nos exames de imagem foi possível somente a visualização das gônadas masculinas. Enquanto na dissecação, devido as alterações sazonais e de decomposição, nem todos os órgãos do sistema reprodutor foram visualizados.

Palavras-Chaves: Anatomia; animais selvagens, aves, machos, radiografia

Morphology of the male reproductive system of the partridge (*Rhynchotus rufescens*).

ABSTRACT The partridge, *Rhynchotus rufescens*, is a native Brazilian bird, still in the process of domestication. Because of this, data related to the anatomy, physiology and behavior of these animals are extremely important for understanding the species. It has well-developed muscles, a small head, a strong, long and curved beak, a bulky body, strong, short and soft legs and feet with three fingers, short and fragile, well-defined and rounded wings, a short tail and the uropygial gland are vestigial. They have a light brown color, speckled with black and white, helping with camouflage. This species does not present apparent sexual dimorphism, which allows males and females to differentiate. They present seasonal sexual morphological changes, with their reproductive period from August to March. In this study, 5 males were used, provided by the Zootechnics course at Unesp-Botucatu. Radiographic imaging examinations were performed in the right and left ventrodorsal and lateral projections. For macroscopic analysis, the animal was placed in dorsal recumbency, with the limbs apart to stabilize the carcass. An incision was made with a #24 longitudinal scalpel blade in the skin, in the median sagittal plane, from the mental region to the cloaca, covering the entire skin and subcutaneous tissue until exposing the coelomic cavity, with the aid of thin/blunt curved scissors. The entire set of muscles was then removed to gain access to the organs of the coelomic cavity and recording was carried out with photo documentation. In imaging tests, it was only possible to visualize the male gonads. During dissection, due to seasonal changes and decomposition, not all organs of the reproductive system were visualized.

Keywords: Anatomy; wild animals; birds, males, radiography

1. Introdução

A perdiz, como é conhecida popularmente, pertence a espécie *Rhynchotus rufescens*, que compreende um grupo de aves terrícolas de aparência galinácea e é considerada o maior tinamídeo do campestre brasileiro. Possui musculatura bem desenvolvida, cabeça pequena, bico forte, corpo volumoso, pernas fortes e pés com três dedos, asas bem definidas e arredondadas e cauda curta. Possui coloração castanha clara, mosqueada de preto e branco, para auxiliar na camuflagem ((SICK, 1997; CARNI et al., 1999; MARQUES, 2014 LEAL, 2023). Não apresentam dimorfismo sexual aparente para diferenciar machos e fêmeas somente pela visualização (PEIXOTO, 2002).

A anatomia das aves é morfologicamente semelhante entre as espécies domésticas e selvagens, apesar de existir uma ampla variedade de hábitos e adaptações comportamentais e morfológicas, principalmente entre as espécies silvestres (JOHNSON, 2006). Os machos geralmente apresentam dois testículos intracavitários, ligeiramente assimétricos, um par de epidídimos e um par de ductos deferentes, sendo desprovidos de glândulas anexas e, geralmente, não possuem órgão copulador. Mudanças morfológicas no sistema reprodutor podem acontecer de acordo com a fase do ciclo reprodutivo, um evento complexo regulado por uma série de interações entre o sistema neuroendócrino e fatores ambientais (BULL, 1994; BACHA e BACHA, 2003; HAFEZ e HAFEZ, 2004; JOHNSON, 2006; PADULA, 2021).

Por ser uma ave robusta e com grande rendimento de carcaça, ultimamente vem aumentando o interesse pela espécie, devido sua utilização para fins comerciais, como fonte proteica. Com isso, se torna necessário ampliar o conhecimento que se tem acerca da anatomia, fisiologia, comportamento e patologias da perdiz.

Fornecer informações de bases anátomo-morfológicas macroscópicas sobre o sistema reprodutor masculino da perdiz, cujas informações sobre o sistema ainda são escassas na atual literatura e disponibilizar um registro imagenológico através de imagens fotográficas e radiográficas.

2. Material e Métodos

2.1 Origem dos Animais.

Para o desenvolvimento do presente trabalho, foi necessária aprovação da metodologia, pela CEUA (Comissão de Ética no Uso de Animais), da Faculdade de Medicina Veterinária e Zootecnia da UNESP-Botucatu, com o número 0219/2021 (anexo 1), e o projeto obteve autorização do SISBIO-IBAMA, sob o número 80957 (anexo 2). Utilizamos 5 perdizes oriundas do Departamento de Melhoramento e Nutrição Animal do curso de Zootecnia da Unesp – Botucatu. A coleta do material cadavérico foi feita após o abate de animais usados em outros projetos na área de produção.

2.2 Dissecção das peças anatômicas para identificação de estruturas sexuais.

Durantes a realização da dissecção e dos exames radiográficos, observou-se que os 4 machos eram adultos em fase reprodutiva (presença de testículos, epidídimos e ductos deferentes), porém dois estavam em estado avançado de decomposição; e 1 macho era jovem (órgãos sexuais imaturos).

Após serem utilizados em outros projetos de pesquisa na área de produção, os animais foram abatidos e seus materiais cadavéricos foram mantidos refrigerados. Para a realização da dissecção das peças e realização de exames imagenológicos (radiografia simples) os animais foram descongelados e em seguida posicionados em decúbito dorsal, como demonstra a figura a seguir (Figura 1).

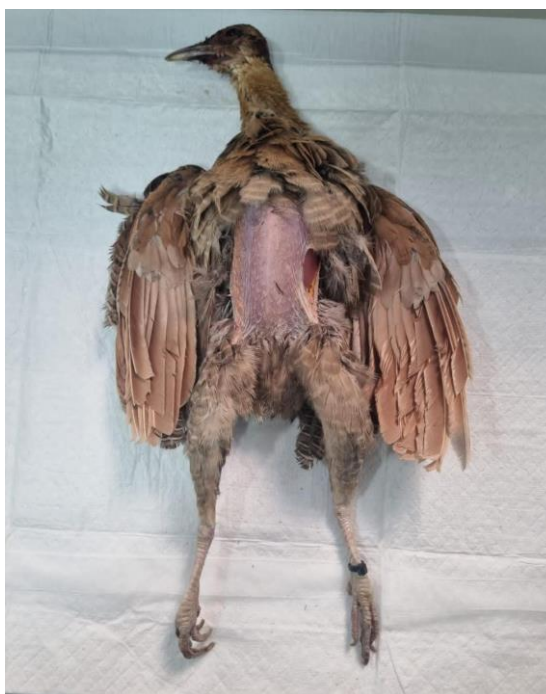

Figura 1: Imagem fotográfica de uma Perdiz pronta para dissecção. Acervo Pessoal.

Para análise macroscópica, o animal foi posto em decúbito dorsal, com os membros afastados para estabilizar a carcaça. Foi realizado uma incisão com lâmina de bisturi nº24 longitudinal na pele, no plano sagital mediano, da região mentoniana até a cloaca, rebatendo toda pele e subcutâneo até expor a cavidade celomática, com o auxílio de uma tesoura fina/romba curva. Removeu-se então todo o conjunto de musculaturas para ter acesso aos órgãos da cavidade celomática. Foram então realizados exames de radiografia simples nas projeções ventro-dorsal e laterais direita e esquerda. O aparelho Emissor de radiografia utilizado foi o SIUI SR – 8210S, 125kV e 250Mas e digitalizador FujiFilm FCR Prima II, usando 50kVp e 0,80mAs, com distanciamento de 1 metro. O aparelho está localizado na sede da Amme Animal- Clínica Veterinária (Clínica veterinária particular, localizada em Laranjal Paulista/SP. Os resultados foram obtidos através de identificação e comparação de estruturas anatômicas em vistas dorsais e laterais.

3. Resultados.

3.1 Estruturas Reprodutivas da Perdiz (*Rhynchotus rufescens*), em vista ventral.

O primeiro macho analisado, se tratava de uma ave adulta, em fase reprodutiva. Em vista ventral (Figura 2) podemos identificar todas as estruturas sexuais masculinas da perdiz, com os testículos aderidos à parede corporal e seus curtos epidídimos de aspecto fusiforme ligados a ele; os ductos deferentes altamente contorcidos, iniciando no final do epidídimo e terminando junto com o ureter, na cloaca (região dorsal do urodeo, no receptáculo, que é um discreto alargamento).

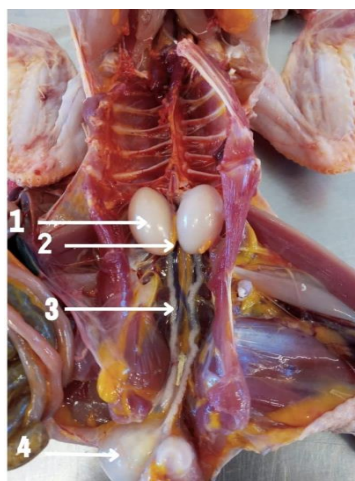


Figura 2: Imagem Fotográfica da Perdiz Macho em posição Ventral já dissecada e com os órgãos devidamente identificados, 1-Testículos; 2- Epidídimos; 3- Ductos Deferentes; 4 Cloaca e Falo. Fonte: Acervo Pessoal.

O segundo macho adulto avaliado, estava apresentando leve estado de decomposição, mesmo assim, era possível identificar seus testículos (Imagem 3). Estes já apresentavam leve coloração amarelada, diferente na observada no primeiro macho.

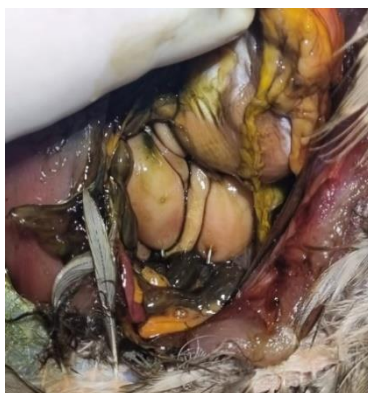

Figura 3: Imagem fotográfica da Perdiz em posição ventral, já dissecada pele, subcutâneo e musculatura. As setas indicam os testículos. Animal em moderado estado de decomposição Acervo Pessoal.

Na figura a seguir, é possível comparar as estruturas do sistema reprodutor masculino da perdiz, com o da ave doméstica (Figura 4 A e B).

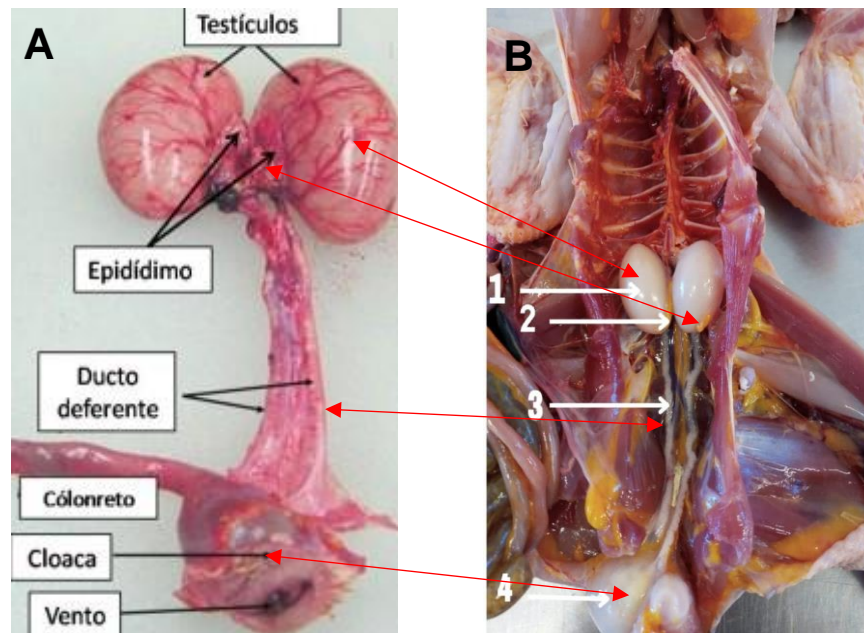


Figura 4: A: As setas vermelhas comparam as estruturas semelhantes. A: Imagem Fotográfica do sistema reprodutor masculino da ave doméstica. Fonte: www.ca.uky.edu/; B: Imagem Fotográfica da Perdiz Macho em posição Ventral já dissecada e com os órgãos devidamente identificados, 1-Testículos; 2- Epidídimos; 3- Ductos Deferentes; 4 Cloaca e Falo. Fonte: Arquivo pessoal.

O macho jovem avaliado (dado seu tamanho e imaturidade dos órgãos sexuais), após dissecado e exposto seus órgãos na cavidade celomática, foi identificado somente os testículos ainda em fase de desenvolvimento (Figura 5).

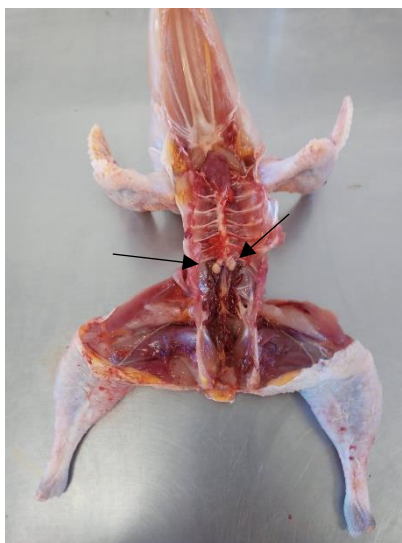


Figura 5: Imagem Fotográfica da Perdiz Macho, Jovem, em posição Ventral já dissecado. As setas pretas indicam os testículos iniciando seu desenvolvimento. Fonte: Acervo pessoal.

Nas imagens a seguir, podemos comparar o volume testicular de dois machos de idades diferentes, o primeiro uma ave jovem e o segundo uma ave adulta em fase reprodutiva (Figura 6 A e B).

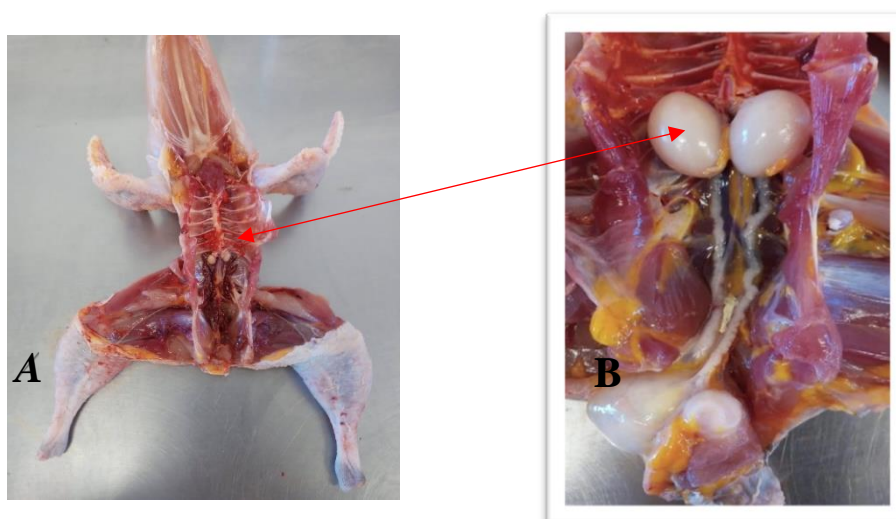


Figura 6: A: Imagem Fotográfica da Perdiz Macho, Jovem, em posição Ventral já dissecado. B: Imagem Fotográfica da Perdiz Macho, adulto, em posição Ventral. A seta vermelha indica os testículos. Nota-se a diferença do volume testicular dependendo da idade e fase reprodutiva da ave. Fonte: Acervo pessoal

Foi realizado os exames radiográficos da ave adulta, que estava em bom estado de conservação, em projeções VD (ventro-dorsal) e Laterais direita e esquerda. Nestas imagens foi possível visibilizar somente as estruturas testiculares, como mostra as Figuras a seguir (7 A, 17 B e 17 C).

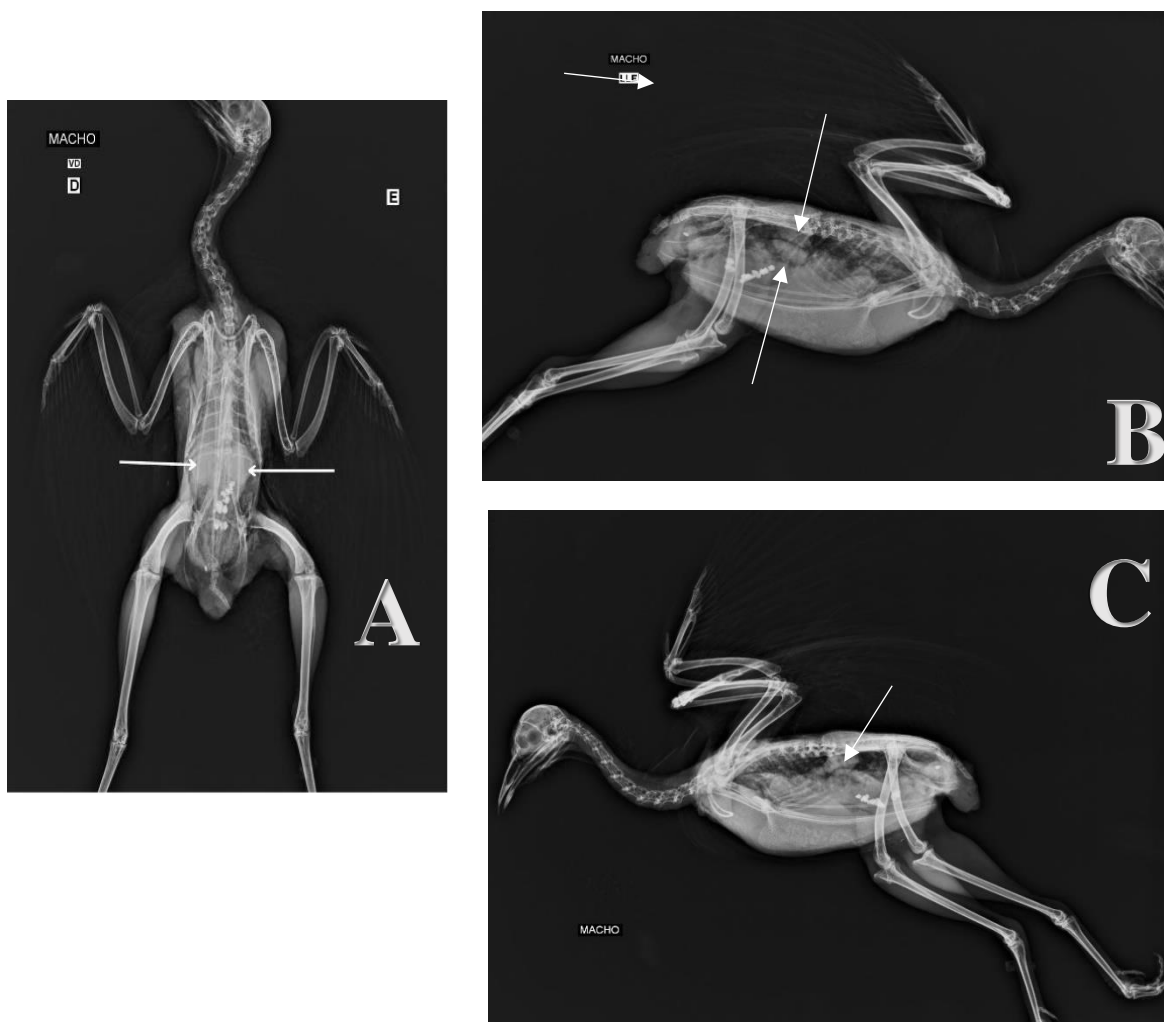


Figura 7: A - Imagem Radiográfica da Perdiz Macho em posição Ventre Dorsal. As setas brancas indicam a posição dos testículos. B- Imagem Radiográfica da Perdiz Macho em posição Lateral esquerda. As setas brancas indicam a posição dos testículos. C - Imagem Radiográfica da Perdiz Macho em posição Lateral direita. A seta branca indica a posição dos testículos. Fonte: Acervo Pessoal.

A seguir podemos comparar a imagem radiográfica com a imagem da dissecação (Figura 8).

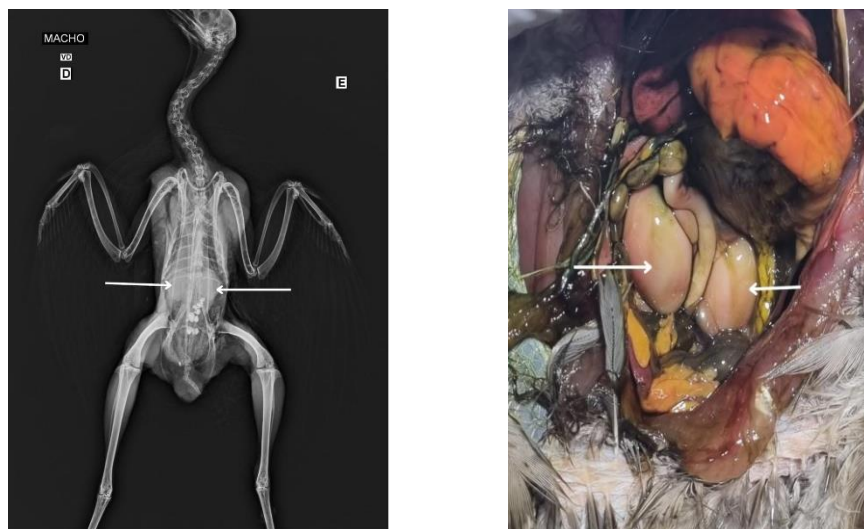

Figura 8: Imagem Radiográfica da Perdiz Macho em posição Ventre Dorsal. As setas brancas indicam a posição dos testículos. Imagem fotográfica da mesma ave, após a dissecação. Fonte: Arquivo pessoal.

Não foi possível realizar as disseções e imagens radiográficas dos outros dois cadáveres, devido seu avançado estado de decomposição. Sendo estes descartados do estudo.

4. Discussão

Os animais disponibilizados para este estudo não passaram por nenhum processo de seleção ou triagem de idade, sendo o único critério a sexagem prévia para selecionar indivíduos do sexo masculino. Das cinco aves disponibilizadas, duas estavam em avançado estado de decomposição, inviabilizando seu uso para o estudo. Os outros três animais, dois aparentavam estar na fase adulta, pelo porte físico mais desenvolvido e o terceiro se tratava de uma ave imatura (jovem).

Avaliando os dois machos adultos em uma vista ventral da cavidade celomática, foi possível identificar em um deles todas as estruturas sexuais masculinas, estando os testículos em tamanhos volumosos e de coloração esbranquiçada, aderidos a parede corporal, fixados a um curto mesórquio, localizado na região crânio-ventral aos rins, caudal às glândulas adrenais e dorsal aos sacos aéreos abdominais, proventrículo, fígado e intestinos, e fixados à parede dorsal do corpo encontravam-se os epidídimos (curtos, de aparência alongada e fusiforme) bem como é descrito em aves domésticas (O'MALLEY, 2005; COLES, 2007; DYCE et al., 2010; ARENT, 2010; FLORIANO, 2013).

Da mesma forma como descrito por DYCE et al (2010) não foi observado a presença do funículo espermático, da túnica vaginal e do escroto, devido a permanência dos testículos em seus locais de origem. Assim como não existe as glândulas reprodutivas acessórias.

O segundo animal avaliado, apresentava um grau leve à moderado de decomposição, porém foi possível a identificação das estruturas testiculares, ductos deferentes e epidídimos. Estes apresentavam coloração amarelada, e diminuição do seu diâmetro, sugerindo que o animal estivesse terminando seu período reprodutivo e tais estruturas iniciando processo de regressão. Essas alterações se assemelham as descritas por BOTINO et al (2003) em que os testículos de perdizes sofrem alterações morfológicas sazonais, sendo que durante o ciclo reprodutivo ocorre o desenvolvimento dos testículos, acompanhado pelo surgimento dos espermatozoides e de toda a linhagem celular que precede de degeneração com quiescência da espermatogênese. Essas alterações também ocorrem nos ductos deferentes e durante a fase de regressão pode haver redução de 112% do volume em relação à fase reprodutiva (MAHECHA et al, 2003). Devido ainda a essa sazonalidade, durante o período reprodutivo, os testículos apresentam coloração esbranquiçada, enquanto que no período não reprodutivo, além de diminuem significativamente de tamanho (cerca de um terço do tamanho) e passam a ter uma coloração amarelada (KING, 1986; O'MALLEY, 2005; DYCE et al., 2010; ARENT, 2010).

Após realizado o exame radiográfico simples da região celomática deste animal e comparadas as suas imagens dissecadas, foi visibilizado somente as gônadas masculinas (testículos). As demais estruturas reprodutivas não foram visibilizadas (ductos deferentes e epidídimos), provavelmente por apresentar baixa densidade comparados aos testículos. Estes dados se corroboram com a literatura onde PINTO, 2007 diz que a visualização radiográfica das gônadas varia com o sexo e o estado reprodutivo da ave. No entanto, não é possível fazer a diferenciação sexual através deste exame. Durante a época reprodutiva, as gônadas aumentam de tamanho e podem ser visualizadas nas projeções latero-lateral, ventro-dorsal ou em ambas, como radiopacidades de tecidos moles localizadas ventrais e ligeiramente craniais aos rins, por vezes confundidas como massas abdominais. Nas aves os testículos ativos aparecem como aumentos de volumes simétricos na projeção ventro-

dorsal e como massas de tecidos moles sobrepostos, cranial e ventralmente aos rins, na projeção latero-lateral, podendo ser confundidos com lesões renais.

No Terceiro animal avaliado, este por ser muito jovem suas gônadas estavam imaturas e as demais estruturas reprodutivas não estavam visíveis. Estas atrofias se justificam pela espécie sofrer alterações morfológicas sazonais, sendo seu desenvolvimento durante o ciclo reprodutivo, acompanhado pelo surgimento dos espermatozoides e de toda a linhagem celular levando ao seu desenvolvimento e hipertrofia (BOTINO et al, 2003; MAHECHA et al, 2003),

5. Conclusão

Embora exista escassez literária específica sobre o sistema reprodutor da *Rhynchotus rufescens*, popularmente denominada Perdiz, e nenhuma publicação que se refere à imagenologia da espécie estudada, encontramos estudos especializados em sistema reprodutor de outras espécies de aves ao qual pudermos comparar possíveis semelhanças. Concluimos que o sistema reprodutor masculino da perdiz, de modo geral, possui as mesmas estruturas sexuais de outras aves domésticas, porém com alterações sazonais.

Conclui-se também que foi possível a visualização através da imagem radiográfica somente das gônadas, devido sua maior densidade e que aves muito jovens ou fora do ciclo reprodutivo, a visualização das estruturas sexuais por meio da imagenologia (radiografia) não foi conclusivo. Desta maneira, sugere-se novos trabalhos com metodologias diferentes de conservação de cadáveres, idade dos animais e exames imagenológicos (tomografia computadorizada, ressonância magnética e ultrassonografia) para aprimorar o conhecimento anátomo-fisiológico e imagenologia da espécie, melhorando assim o entendimento clínico e manejo produtivo da espécie.

6. Referências

- ARENT, L.R. Anatomia e Fisiologia das Aves. In: COLVILLE, T.; BASSERT, J.M. Anatomia e Fisiologia Clínica para Medicina Veterinária. 2 ed. Ed. Elsevier Saunders, Rio de Janeiro, 2010, p.414-454.
- BACHA, W.J. & Bacha, L.M. 2003. Atlas Colorido de Histologia Veterinária. 2ª ed. Editora Roca, São Paulo. 320p.
- BULL, M. L. Anatomia do aparelho reprodutor do macho e da fêmea. In: CONFERÊNCIA APINCO DE CIENCIA E TECNOLOGIA AVÍCOLAS, 1994, Campinas, Anais ... Campinas: FACTA, 1994, p. 1-10.
- CARNIO, A; MORO, M. E. G.; GIANNONI, M. L. estudos para a criação e reprodução em cativeiro da ave silvestre, *rhynchotus rufescens (tinamiformes)*, com potencial para exploração zootécnica. ARS Veterinária, v.15, n.2, p. 140-143, 1999.
- COLES, B. H. Diversity in Anatomy and Physiology. In: Essentials of Avian Medicine and Surgery. 3. ed. UK: Blackwell Science Ltd, 2007. p. 1–21.
- DYCE, K.M.; SACK, W.O.; WENSING, C.J.G. Tratado de Anatomia Veterinária. 4 ed. Ed. Elsevier Saunders, Rio de Janeiro, 2010, 834p.
- HAFEZ, E. S. E.; HAFEZ, B. Reprodução animal, 7 ed. BArueri: Manole, 2004. P. 237-257.
- JOHNSON, P.A. 2006. Reprodução de Aves, p. 691-701. In: Reece, W.O. Dukes, Fisiologia dos Animais Domésticos. 12ª ed. Guanabara Koogan, Rio de Janeiro
- MAHECHA, G. A. B.; CÂMARA B. G. O; OLIVEIRA, A. G.; OLIVEIRA, C. A. Variação sazonal do ductulos eferentes da perdiz *Rhynchotus rufescens* In: CONGRESSO DE INTEGRAÇÃO EM BIOLOGIA DA REPRODUÇÃO, 2003, Ribeirão Preto, Anais... Ribeirão Preto: Universidade de São Paulo, 2003, RAS 16. 2003. 1 CD ROM.
- MARQUES, M. V. R. Tinamiformes (Codorna, Inhambu, Macuco, Jaó e perdiz In: CUBAS, Z. S.; SILVA, J. C. R.; CATÃO-DIAS, J. L. Tratado de Animais Selvagens: Medicina Veterinária. 2.ed. São Paulo: Roca, 2014. Cap. 19. p.343 – 375
- O'MALLEY, B. Avian anatomy and physiology. In: Clinical Anatomy and Physiology of Exotic Species. 1. ed. Philadelphia, PA: Elsevier Saunders, 2005. p. 113–116.
- PINTO ACBC (2007) "Radiologia" in Cubas ZS, Silva JCR, Catão-Dias JL Tratado de Animais Selvagens, 1ª Ed, ROCA, 896-919.


ANEXO I

ATESTADO

Atesto que o Projeto "Morfologia e imagenologia do sistema reprodutor masculino da perdiz (*Rhynchotus rufescens*)" **Protocolo CEUA 0219/2021**, a ser conduzido por Cleber Fernando Candiani Sandei, responsável/orientador André Luis Filadelfo, para fins de pesquisa científica/ensino - encontra-se de acordo com os preceitos da Lei nº 11.794, de 08 de outubro de 2008, do Decreto nº 6.899, de 15 de julho de 2009, e com as normas editadas pelo Conselho Nacional de Controle de Experimentação Animal - CONCEA.

Finalidade	PESQUISA CIENTÍFICA
Vigência do projeto	14/02/2022 a 16/05/2022
Nome Comum / Espécie / Linhagem	PERDIZ / RHYNCHOTUS RUFESCENS /
Raça	
Nº de animais machos	20
Nº de animais fêmeas	0
Nº de animais sexo indefinido	0
Peso médio de animais machos	20
Peso médio de animais fêmeas	0
Peso médio de animais sexo indefinido	0
Idade	1 ano(s) e 0 mes(es) e 0 dia(s).
Procedência	Departamento de produção da Zootecnia

Projeto de Pesquisa aprovado em reunião da CEUA em 17/11/2021



JULIANY GOMES QUITZAN
Presidente da CEUA da FMVZ, UNESP - Campus de Botucatu