UNIVERSIDADE ESTADUAL PAULISTA
"JÚLIO DE MESQUITA FILHO"
FACULDADE DE MEDICINA

Guilherme Kamano

Telemedicina como ferramenta auxiliar no acompanhamento do portador de triquíase

Dissertação apresentada à Faculdade de Medicina, Universidade Estadual Paulista "Júlio de Mesquita Filho", Câmpus de Botucatu, para obtenção do título de Mestre em Medicina.

Orientadora: Profa. Dra. Silvana Artioli Schellini

Botucatu
2021

Guilherme Kamano

Telemedicina como ferramenta auxiliar no acompanhamento do portador de triquíase

Dissertação apresentada à Faculdade de Medicina, Universidade Estadual Paulista "Júlio de Mesquita Filho", Câmpus de Botucatu, para obtenção do título de Mestre em Medicina.

Orientadora: Profa. Dra. Silvana Artioli Schellini

Botucatu
2021

FICHA CATALOGRÁFICA ELABORADA PELA SEÇÃO TÉC. AQUIS. TRATAMENTO DA INFORM.
DIVISÃO TÉCNICA DE BIBLIOTECA E DOCUMENTAÇÃO - CÂMPUS DE BOTUCATU - UNESP
BIBLIOTECÁRIA RESPONSÁVEL: ROSEMEIRE APARECIDA VICENTE-CRB 8/5651

Kamano, Guilherme.
Telemedicina como ferramenta auxiliar no acompanhamento do portador de triquíase / Guilherme Kamano. - Botucatu, 2021

Dissertação (mestrado) - Universidade Estadual Paulista "Júlio de Mesquita Filho", Faculdade de Medicina de Botucatu
Orientador: Silvana Artioli Schellini
Capes: 40101177

1. Olhos - Doenças. 2. Triquíase - Tratamento. 3. Telemedicina. 4. Teleoftalmologia.

Palavras-chave: Telemedicina; Teleoftalmologia; Tratamento; Triquíase.

Guilherme Kamano

Telemedicina como ferramenta auxiliar no acompanhamento do portador de triquíase

Dissertação apresentada à Faculdade de Medicina, Universidade Estadual Paulista "Júlio de Mesquita Filho", Campus de Botucatu, para obtenção do título de Mestre em Medicina.

Comissão examinadora:

_____

Dra. Silvana Artioli Schellini

_____

Dra. Lucieni Cristina Barbarini Ferraz

_____

Dra. Ivana Cardoso Pereira

Botucatu, _____de _____de_____.

Aos meus pais, Airton Kamano e

Regina Toyoko Okabatake Kamano, com carinho

AGRADECIMENTOS

A Profa. Dra. Silvana Artioli Schellini, pela orientação, pelos ensinamentos, sendo sempre exemplo de ética e competência.

Aos pacientes, pela disponibilidade e confiança no trabalho.

Aos colegas de residência, pelo apoio e companheirismo ao longo dos anos.

À Faculdade de Medicina de Botucatu – UNESP, pela oportunidade de realizar a minha pesquisa.

Aos profissionais da Disciplina de Oftalmologia da Faculdade de Medicina de Botucatu, por todo o aprendizado.

RESUMO

Objetivo: verificar viabilidade do uso de imagens fotográficas obtidas por meio de *smartphones* para o seguimento de pacientes portadores de triquíase, do ambulatório de Plástica Ocular do HC-FMB.

Métodos: estudo transversal, com análise de 492 imagens das pálpebras de 77 portadores de triquíase, com indicação de tratamento por termoablação a *laser*, do Ambulatório de Plástica Ocular do Hospital das Clínicas da Faculdade de Medicina - UNESP, Botucatu. Dados demográficos foram obtidos de prontuário eletrônico; as pálpebras, avaliadas em exame em lâmpada de fenda e fotografadas pelo pesquisador e pelo acompanhante do paciente com *smartphones*; as impressões dos pacientes sobre teleoftalmologia, colhidas em questionário. As imagens palpebrais foram distribuídas a dois avaliadores que as classificaram com nota de 0 a 5 e como apresentando ou não triquíase, sendo os resultados confrontados entre si. Os dados foram transferidos para planilhas e analisados estatisticamente com auxílio do *software* SigmaPlot® 12.0, realizando-se o teste de McNemar com correção de continuidade de Yates e teste de Kappa.

Resultados: o valor médio das notas atribuídas às imagens captadas pelo pesquisador foi de 80% contra 49,43% das captadas pelo acompanhante do paciente. Os valores de sensibilidade para a identificação de triquíase variaram de 10,71% a 44,25% para o avaliador 1 e 12,85% a 36,95% para o avaliador 2, conforme a condição de imagem sob avaliação. Houve correlação entre as respostas dos dois avaliadores, com concordância leve entre elas.

Conclusão: o uso de imagens fotográficas obtidas com *smartphone* para identificação de recidiva e/ou novos cílios triquiáticos na população de pacientes atendidos no nosso serviço é inviável.

Palavras-chave: triquíase, tratamento, telemedicina, teleoftalmologia.

ABSTRACT

Purpose: to verify the feasibility of using smartphone photography images for the follow-up of patients with trichiasis at the HC-FMB Oculoplastic Outpatient Clinic.

Methods: a cross-sectional study that evaluated 492 eyelid images of 77 patients that had trichiasis and treatment indication by laser thermoablation, from the Oculoplastic Outpatient Clinic - São Paulo State University (Unesp), School of Medicine, Campus Botucatu. Demographic data were obtained from electronic medical records; the eyelids were examined on a slit lamp, and photographed by the researcher and by the patient's companion by smartphones; patient impressions about teleophthalmology were collected using a questionnaire. The eyelid images were distributed to two evaluators who classified them with a score from 0 to 5 and as presenting or not trichiasis, and the results were compared with each other. Data were transferred to spreadsheets and statistically analyzed using the SigmaPlot® 12.0 software, performing the McNemar test with Yates continuity correction and Kappa test.

Results: the average value of the score attributed to the images captured by the researcher was 80% versus 49.43% of those captured by the patient's companion. The sensitivity values for trichiasis identification ranged from 10.71% to 44.25% for evaluator 1 and 12.85% to 36.95% for evaluator 2, according to the image condition under evaluation. There was a correlation between the responses of the two evaluators, with slight agreement between them.

Conclusion: the use of images captured by smartphone cameras to identify recurrence and/or new trichiatic eyelashes in our patients population is not feasible.

Keywords: trichiasis, treatment, telemedicine, teleophthalmology.

LISTA DE ILUSTRAÇÕES

Figura 1 - Exemplo da sequência fotográfica obtida de um paciente, em diferentes posições do olhar, com o uso de smartphone - HC-FMB, 2020.....18

Figura 2 - Representação do pesquisador fotografando o olho esquerdo da paciente, enquanto acompanhante observa o procedimento - HC-FMB, 2021.....19

Figura 3 - Representação do acompanhante fotografando olho direito da paciente, sem supervisão do pesquisador - HC-FMB, 2021.....19

Figura 4 - Distribuição da amostra de acordo com o grau de escolaridade - HC-FMB, 2020.....22

Quadro 1 - Apresentação do questionário aplicado aos participantes com a porcentagem das respostas obtidas - HC-FMB, 2020.....23

Tabela 1 - Análise de significância estatística e poder entre resposta de questionário e sexo, idade e escolaridade - HC-FMB, 2020.....24

Figura 5 - Exemplo de fotografia com parte dos cílios em foco - HC-FMB, 2020.....25

Figura 6 - Exemplo de fotografia com todos os cílios em foco - HC-FMB, 2020.....25

Figura 7 - Comparação entre as imagens obtidas pelo pesquisador (à esquerda) e as obtidas pelo acompanhante do paciente (à direita) - HC-FMB, 2020.....26

Tabela 2 - Média das notas e percentual atribuídos pelos avaliadores à qualidade das imagens fotográficas tomadas pelo pesquisador ou acompanhante, de acordo com a posição do olhar - HC-FMB, 2020.....27

Tabela 3 - Valores de sensibilidade e especificidade das imagens fotográficas tomadas pelo pesquisador ou acompanhante, de acordo com a posição do olhar e intervalo de nota atribuída - HC-FMB, 2020.....27

LISTA DE ABREVIATURAS

CAAE	Certificado de Apresentação para Apreciação Ética
CEP	Comitê de Ética em Pesquisa
COVID-19	*Corona Virus Disease* 2019
Dra.	Doutora
DRS	Diretoria Regional de Saúde
e	Especificidade
FMB	Faculdade de Medicina de Botucatu
HC	Hospital das Clínicas
Laser	*Light Amplification by Stimulated Emission of Radiation*
LED	*light-emitting diode*
MP	Mega*pixel*
p	Probabilidade de significância
ms	Milissegundo
mW	Miliwatt
Profa.	Professora
s	Sensibilidade
TCLE	Termo de Consentimento Livre e Esclarecido
UNESP	Universidade Estadual Paulista
vs.	*Versus*
μm	Micrômetro

SUMÁRIO

1. **INTRODUÇÃO** 11
1.1 **Triquíase** 11
1.2 **Conduta adotada para tratamento e acompanhamento da triquíase em nosso serviço** 12
1.3 **Justificativa para a realização do estudo** 12
1.4 **Imagens em avaliações de triquíase** 13
2. **OBJETIVOS** 14
2.1 **Objetivo geral** 14
3. **MÉTODO** 15
3.1 **Tipo de estudo** 15
3.2 **Local do estudo** 15
3.3 **Aspectos éticos** 15
3.4 **Participantes do estudo** 15
3.4.1 Critério de inclusão 15
3.4.2 Critérios de exclusão 15
3.5 **Desenho e parâmetros do estudo** 15
3.6 **Fluxo dos pacientes e sequência para coleta dos dados do estudo** 17
3.7. **Análise estatística** 20
4. **RESULTADOS** 21
5. **DISCUSSÃO** 28
6. **CONCLUSÃO** 32
7. **REFERÊNCIAS** 33
8. **APÊNDICE A** 37
9. **APÊNDICE B** 38
10. **ANEXO A** 39

1. INTRODUÇÃO

1.1 Triquíase

A margem palpebral apresenta uma região mais escurecida ao longo de toda sua extensão, que corresponde a uma faixa mais superficial do músculo orbicular do olho, denominada sulco intermarginal ou linha cinzenta, um importante marco anatômico utilizado como referência para dividir a pálpebra em lamela anterior e posterior.[1,2]

Na lamela anterior, localizam-se os cílios, arranjados em 2 ou 3 fileiras, em números aproximados de 100 a 150 na pálpebra superior e de 50 a 75 na inferior.[3] Na lamela posterior estão os óstios das glândulas de Meibomius, que se originam do tarso, em número de, aproximadamente, 25 na pálpebra superior e 20 na inferior.[4,5]

Os cílios são considerados pelos modificados que se desenvolvem na região periocular, cuja função está relacionada à proteção ocular,[6] já que podem ser estimulados por fenômenos físicos, resultando em fechamento palpebral.[7] Eles podem estar alterados de diferentes maneiras, apresentando-se com número reduzido, condição denominada milfose,[6] com maior comprimento, tricomegalia,[8] com coloração esbranquiçada, poliose,[9] com formação de uma fileira adicional de cílios, distiquíase.[6,10]

Na triquíase, os cílios possuem características e posição normal na pálpebra, ocorrendo apenas o direcionamento alterado por perda da convexidade externa, podendo tocar a superfície ocular e ocasionar lesões.[10–13]

A causa do mal direcionamento pode ser idiopática ou decorrer de variados processos que implicam na inflamação crônica e em cicatrizes da margem palpebral ou da conjuntiva, por exemplo, a blefarite posterior, trauma, cirurgia, queimaduras, tracoma cicatricial e síndrome de Steven-Johnson.[11,14,15]

A triquíase pode ser classificada em menor, quando menos de cinco cílios são afetados, ou maior, quando cinco ou mais cílios são afetados,[11] sendo aquela considerada relativamente comum,[16] embora de frequência seja incerta, uma vez que os pacientes não são notificados.[15]

Distiquíase é caracterizada por duas fileiras acessórias de cílios que se originam do orifício das glândulas de Meibomius, podendo ser parcial ou completa, quando afeta toda a pálpebra.[13,17] Cílios e glândulas de Meibomius originam-se de uma mesma unidade pilossebácea, havendo a diferenciação ao longo do segundo mês de gestação.[4] Há, porém, uma condição rara,

de apresentação esporádica ou de transmissão autossômica dominante, em que os folículos pilosos continuam a se originarem das glândulas de Meibomius, denominada distiquíase congênita.[13] A forma adquirida caracteriza-se pelo aparecimento desses cílios anormais após trauma ou inflamação crônica da margem palpebral.[4,17]

A presença de cílios que tocam o bulbo ocular é geralmente sintomática, sendo comum a sensação de corpo estranho.[14] Também pode haver queixa de dor, queimação, olho seco, fotofobia, lacrimejamento, blefaroespasmo e congestão conjuntival.[11,15]

Os cílios que tocam a córnea podem produzir abrasões, sujeitas à infecção secundária, determinando cicatrizes corneanas e, em casos extremos, a cegueira.[3,14]

O tratamento varia de soluções voltadas aos sintomas, baseadas em medidas clínicas, como o uso de colírios lubrificantes e lentes de contato para proteger a córnea, a medidas que visem a remoção dos cílios triquiáticos, como epilação mecânica, crioterapia, ablação por radiofrequência ou eletrólise, termoablação a *laser* e cirurgias, como a remoção da lamela afetada, a divisão intermaginal com enxertia e a rotação marginal, tendo cada uma dessas modalidades, taxas variáveis de sucesso.[11,15,18,19]

1.2 Conduta adotada para tratamento e acompanhamento da triquíase em nosso serviço

No ambulatório de Plástica Ocular do Hospital das Clínicas da Faculdade de Medicina (HC-FMB) – Universidade Estadual Paulista (UNESP), a triquíase com até 10 cílios afetados e a distiquíase são tratadas com termoablação dos cílios a *laser* de diodo verde.

Como a renovação do cílio leva cerca de 90 dias,[20] é necessário examinar o paciente para avaliar a efetividade do tratamento em consultas ambulatoriais a cada 3 ou 4 meses. Um estudo conduzido por Hata *et al.*[21] verificou que, após a termoablação dos cílios triquiáticos usando *laser* de argônio, 37,7% dos pacientes apresentaram cura com uma única aplicação, alcançando 98,7% de taxa de cura com até cinco aplicações. Outra análise realizada neste ambulatório, em 2018, empregando o *laser* de diodo verde, mostrou cura em 69% dos portadores de triquíase tratados com uma sessão, 13,8%, com duas, e 1,1% com três ou quatro sessões.[19]

1.3 Justificativa para a realização do estudo

A maior parte dos pacientes que comparece às consultas em nosso serviço é proveniente de municípios da Diretoria Regional de Saúde XVIII,[22] formada por 42 municípios, com algumas cidades distando até 188 quilômetros de nosso hospital.[23]

Os estudos aqui realizados, assim como outros encontrados na literatura pertinente, mostram que os portadores de triquíase são, em sua maioria, idosos[24–26] que voltam para verificar eventual recidiva do folículo ablado ou crescimento de novos cílios que toquem a superfície ocular, em um exame muito simples e rápido, realizado em lâmpada de fenda.

O comparecimento às consultas de retorno encontra obstáculos, como a limitação física dos pacientes, disponibilidade de acompanhante, custos com transporte, perda de dia de trabalho e disponibilidade médica. Nesses tempos, acrescenta-se a pandemia de Coronavírus, que muito tem afetado a rotina dos serviços em hospitais universitários.

O uso de ferramentas de avaliação a distância poderia facilitar os atendimentos e reduzir a necessidade de deslocamento dos pacientes, otimizando o emprego dos recursos públicos e privados, permitindo que apenas os sujeitos que necessitassem de nova aplicação do tratamento comparecessem ao serviço de referência.

Assim se justifica a realização do presente estudo, que propõe verificar a viabilidade da avaliação da presença de cílios triquiáticos por meio de fotografias. Trata-se de uma pesquisa inédita, tendo em vista que há poucos dados sobre esse tema na literatura médica atual, e de imediata aplicação clínica, que poderia facilitar o acompanhamento do usuário e reduzir o número de consultas desnecessárias para o serviço.

1.4 Imagens em avaliações de triquíase

A telemedicina, definida pelo Conselho Federal de Medicina como “o exercício da Medicina através da utilização de metodologias interativas de comunicação audio-visual e de dados, com o objetivo de assistência, educação e pesquisa em Saúde”,[27] inicialmente, desenvolveu-se como uma forma de viabilizar o atendimento de populações em áreas remotas, porém, ganhou renovado interesse, inclusive para aplicação em população urbana, dados os avanços tecnológicos cada vez mais acessíveis e a pressão sobre os serviços de saúde por custo-eficácia.[28]

Com a pandemia de COVID-19 e o distanciamento social adotado em seu enfrentamento, as tecnologias de avaliação remota empregadas em oftalmologia, teleoftalmologia, mostraram-se ferramentas úteis ao tratamento de queixas simples, tais como hiperemia, prurido e

irritação ocular,[29] glaucoma, degeneração macular relacionada à idade e retinopatia da prematuridade.[30]

A maioria dos estudos em teleoftalmologia concentraram-se na identificação de afecções do fundo de olho, identificação de doenças retinianas e acompanhamento de glaucoma, com poucos estudos investigando o uso na avaliação de anexos oculares.[31,32] Alguns estudos que exploraram essa aplicação carecem de amostra representativa de triquíase ou não a discriminaram em seus trabalhos.[31,33–36]

Um estudo comparou o exame presencial de tumores palpebrais ao realizado por três especialistas em Plástica Ocular utilizando fotografias captadas por smartphone, notando elevada sensibilidade na identificação de malignidade, em torno de 85%, com correlação entre os avaliadores "boa" a "muito boa".[37]

Alguns autores assumem que as condições avaliadas em Plástica Ocular seriam adequadas à incorporação da telemedicina, pois vários sinais clínicos podem ser avaliados sem requerer equipamento óptico especializado.[33,38] Tal pressuposto, no entanto, deve ser ponderado. Rayner *et al*.[36] utilizaram uma lâmpada de fenda com transmissão de vídeo, câmera de vídeo digital e um sistema de teleconferência para avaliar 17 pacientes com diversas afecções dos anexos oculares, reportando dificuldades com a baixa qualidade das imagens e visibilização restrita de gestos dos quais o paciente se valia para explicar seus sintomas.

Um estudo piloto de auditoria das taxas de recorrência após cirurgia para tracoma triquiático, conduzido em populações remotas da República do Chade, mostrou que a baixa qualidade das imagens captadas por *smartphone* e o tempo necessário para o registro de todos os pacientes tornaria inviável a avaliação remota de recorrência de triquíase.[39]

Em Perth, Australia, a utilização de uma lâmpada de fenda digital para identificação de diversas afecções dos anexos oculares, superfície ocular e segmento anterior, forneceu resultados pobres de sensibilidade e correlação entre avaliadores para sinais sutis, como epiteliopatias e precipitados ceráticos, e para as alterações palpebrais.[40]

Dessa forma, apesar da ideia ser bastante atraente, até o momento, não há dados confirmatórios de que imagens remotas possam ser efetivas na avaliação de triquíase. Assim, o presente estudo foi desenvolvido com o intuito de testar essa hipótese.

2. OBJETIVOS

2.1 Objetivo geral

Verificar viabilidade do uso de imagens fotográficas obtidas por meio de *smartphones* para o seguimento de pacientes portadores de triquíase no ambulatório de Plástica Ocular do HC-FMB, UNESP.

3. MÉTODO

3.1 Tipo de estudo

Estudo transversal de amostra intencional.

3.2 Local do estudo

Ambulatório de Plástica Ocular do HC-FMB – UNESP, Botucatu.

3.3 Aspectos éticos

O presente estudo foi registrado na Plataforma Brasil e aprovado pelo CEP - Comitê de Ética em Pesquisa da FMB-UNESP, com Certificado de Apresentação para Apreciação Ética (CAAE) número 16652919.0.0000.5411 (anexo A). Os indivíduos assinaram o termo de consentimento livre e esclarecido – TCLE (apêndice A) anteriormente à sua inclusão no estudo.

3.4 Participantes do estudo

3.4.1 Critério de inclusão: foram incluídos os indivíduos portadores de triquíase com indicação, prévia ou atual, de tratamento por termoablação dos cílios utilizando o *laser* de diodo verde.

3.4.2 Critérios de exclusão: foram excluídos os pacientes que não conseguiram manter posicionamento adequado no aparelho para receber a aplicação do *laser*.

3.5 Desenho e parâmetros do estudo

Foram coletados dados demográficos de 77 pacientes participantes, obtidos do sistema de prontuários eletrônicos do HC-FMB. Utilizou-se a mediana de idade, 71 anos, para dividi-

los em dois grupos, sendo o primeiro composto por aqueles com idade até 70 anos, e segundo com 71 anos ou mais.

Os participantes também foram divididos por sexo, masculino ou feminino, e escolaridade, com o grupo de menor escolaridade, composto por analfabetos, somente alfabetizados e ensino fundamental incompleto, e o grupo de maior escolaridade, composto por ensino fundamental completo, médio e superior.

O pesquisador elaborou um questionário, aplicado aos pacientes, abordando questões como a importância da qualidade das fotografias para a escolha de um novo aparelho celular, preocupações quanto à privacidade e à confidencialidade no envio de imagens das pálpebras, confiança na análise da presença de triquíase por meio de fotografias, preferência e percepção de maior precisão no exame de triquíase realizado presencialmente, presença e lateralidade de sintomas de triquíase e a capacidade do paciente ou do acompanhante de identificarem o cílio triquiático. O pesquisador explicou sobre a necessidade de responder o questionário e o entregou ao paciente e acompanhante, deixando-os a sós, em sala reservada, para o responderem no tempo que desejassem.

Foram realizados exames oculares externos e biomicroscopia em lâmpada de fenda, em ampliação de 10 ou 12 vezes, com iluminação direta, por médico residente, buscando identificar e mapear os cílios triquiáticos, sendo a condição confirmada por oftalmologista especialista em Plástica Ocular.

Foi obtida documentação fotográfica das pálpebras de ambos os olhos dos pacientes com diagnóstico de triquíase, prévio ou atual. Duas imagens de cada lado foram captadas pelo pesquisador, utilizando aparelho *smartphone* SAMSUMG GALAXY S10 SM-G973F, em resolução 4032x3024, máxima disponível pelo aparelho, uma com o paciente em posição primária do olhar e outra em supraversão, sem parâmetros fotográficos fixos. Esse processo foi explicado e demonstrado pelo pesquisador e, na sequência, repetido pelo acompanhante do paciente, utilizando *smartphone* deste, caso possuísse.

As fotografias, tanto as captadas pelo pesquisador quanto as pelo acompanhante, foram aleatorizadas e utilizadas para compor um único arquivo do programa Microsoft® PowerPoint® 2016, em que cada fotografia correspondia a um *slide*, sem que fossem identificadas a qual paciente pertenciam. As imagens contidas nesse arquivo foram analisadas por dois avaliadores, residentes que cursavam o último trimestre do terceiro ano do Programa de Residência Médica na Especialidade de Oftalmologia, de modo independente, não havendo possibilidade de discussão entre eles, atribuindo-se notas de 0 a 5 para a qualidade da imagem e indicando-se a presença ou ausência de cílio triquiático.

3.6 Fluxo dos pacientes e sequência para coleta dos dados do estudo

1. Os pacientes foram encaminhados de Unidades Básicas de Saúde da DRS XVIII para avaliação no ambulatório de Oftalmologia da FMB e atendidos em consulta de triagem por médicos residentes em Oftalmologia, do primeiro e segundo anos, com verificação da acuidade visual sem correção e com a melhor correção, exame ocular externo, biomicroscopia de anexos oculares, em lâmpada de fenda em ampliação de 10 ou 12 vezes, em iluminação direta, e biomicroscopia de segmento anterior e de fundo de olho.
2. Aqueles diagnosticados com triquíase foram encaminhados ao ambulatório de Plástica Ocular do HC-FMB, e novamente examinados com exame ocular externo e biomicroscopia em lâmpada de fenda, em ampliação de 10 ou 12 vezes, em iluminação direta, por especialista dessa área, sendo a condição confirmada e o tratamento indicado.
3. Para o tratamento, a margem palpebral que continha o(s) cílio(s) triquiáticos(s) recebeu pomada de lidocaína 25mg/g + prilocaína 25mg/g (Medicaína® 5%, Cristália, Itapira-SP, Brasil) e o olho correspondente, uma gota de cloridrato de proximetacaína 5mg/ml em colírio (Anestalcon® - Novartis Biociências, São Paulo-SP, Brasil). Procedeu-se à termoablação dos cílios triquiáticos usando *laser* de diodo verde Carl Zeiss Visulas 532S LSL *Green-Argon Laser System* com mira de 50 μm, potência de 750 mW, duração do disparo de 200 ms e intervalo entre disparos de 200 ms, parâmetros empregados na rotina do serviço.
4. Após 90 dias ou mais do tratamento, o estudo foi apresentado ao paciente pelo pesquisador, em sala reservada no ambulatório de Plástica Ocular, informando-o verbalmente do conteúdo presente no Termo de Consentimento Livre e Esclarecido e esclarecendo dúvidas e convidando-o a participar do estudo.
5. Para os pacientes que realizaram a primeira consulta no ambulatório de Plástica Ocular durante o período de coleta de dados, a apresentação do estudo foi realizada antes da aplicação do tratamento.
6. Aqueles que não desejaram participar, continuaram o atendimento ambulatorial por outro médico residente do serviço. Aqueles que desejaram participar, assinaram o Termo de Consentimento Livre e Esclarecido e solicitou-se a presença de seu acompanhante em sala, caso houvesse;

7. Na sequência, entregou-se questionário impresso (apêndice B), desenvolvido pelo próprio autor, contendo questões para avaliação da percepção dos participantes quanto à importância da qualidade das fotografias registradas por seus *smartphones*, à sua percepção sobre privacidade e efetividade da estratégia proposta no estudo e à presença de sinais e sintomas de triquíase;
8. Paciente e acompanhante permaneceram a sós na sala respondendo ao questionário;
9. Após terminarem de responder no tempo que julgaram necessário, o pesquisador recolheu o questionário, dirimindo eventuais dúvidas na anotação de respostas;
10. Dados complementares de sexo, idade, grau de escolaridade e cidade de origem foram obtidos do cadastro do prontuário eletrônico do HC-FMB, UNESP.
11. Com o paciente sentado em cadeira comum, o pesquisador utilizou o aparelho *smartphone* SAMSUMG GALAXY S10 SM-G973F com a câmera traseira de 12 MP, 4032x3024, para fotografar olho direito do paciente, juntamente com pálpebra superior e inferior, em posição primária do olhar e, sequencialmente, em supraversão, repetindo o procedimento no olho esquerdo, totalizando quatro fotos (Figura 1).

Figura 1- Exemplo da sequência fotográfica obtida de um paciente, em diferentes posições do olhar, com o uso de *smartphone* - HC-FMB, 2020

Fonte: autoria própria (2020).

Os parâmetros fotográficos, tais como luminosidade, foco, distância e os ângulos em relação ao plano mediano e ao plano transversal foram livres, almejando a melhor imagem que conseguisse documentar os cílios triquiáticos;

12. Caso o paciente dispusesse de aparelho *smartphone*, o procedimento acima foi realizado em sua presença, como forma de demonstração, sendo o acompanhante orientado a ajustar o aparelho *smartphone* do paciente na posição e distância que desejasse, a fim de obter a melhor fotografia possível dos cílios do paciente (Figura 2);

Figura 2- Representação do pesquisador fotografando o olho esquerdo da paciente, enquanto acompanhante observa o procedimento - HC-FMB, 2021

Fonte: autoria própria (2021).

13. Na sequência, o acompanhante realizou o registro fotográfico com o aparelho *smartphone*, da forma que compreendeu, sem supervisão do pesquisador (Figura 3);

Figura 3- Representação do acompanhante fotografando olho direito da paciente, sem supervisão do pesquisador - HC-FMB, 2021

Fonte: autoria própria (2021).

14. As imagens registradas no aparelho do paciente foram transferidas ao SAMSUMG GALAXY S10 SM-G973F via conexão Bluetooth® 5.0, mantendo a mesma resolução;

15. A seguir, os pacientes foram posicionados sentados para exame em lâmpada de fenda, testa e mento posicionados em respectivos apoios, e a biomicroscopia realizada pelo pesquisador, com ampliação de 12 vezes, avaliando a presença de cílios triquiáticos em cada uma das pálpebras, anotando-se a informação em folha;
16. Todas as imagens obtidas foram transferidas para um computador e armazenadas sob código alfanumérico, impedindo a identificação do paciente;
17. As fotografias foram agrupadas em um único arquivo do programa Microsoft® PowerPoint® 2016, cada fotografia correspondendo a um *slide*, sendo inseridas em ordem aleatória e salvas com a opção de não compactação de imagens, evitando-se perda de resolução;
18. O arquivo de Microsoft® PowerPoint® 2016 foi distribuído a dois médicos que cursavam o último trimestre do terceiro ano do Programa de Residência Médica na Especialidade de Oftalmologia (avaliador 1 e 2), para que fosse feita a avaliação, de forma independente, das imagens;
19. Duas planilhas online idênticas de Formulários Google® foram criadas, uma para cada avaliador, contendo os campos de avaliação:

a) A qualidade da imagem foi classificada pelos avaliadores com a opção de uma única nota, entre 0, 1, 2, 3, 4 e 5, sendo 5 a de melhor qualidade;
b) Presença de cílios triquiáticos identificados e indicação da pálpebra acometida. Caso não houvesse cílios triquiáticos, o preenchimento das tabelas não era realizado;

As planilhas foram programadas para que, após preenchidos os campos, o avaliador apertasse o botão “enviar”, e os dados fossem automaticamente transpostos em uma planilha do Planilhas Google®, e os campos de resposta renovados para a avaliação da imagem seguinte.

20. As respostas do questionário entregue ao paciente e os dados complementares obtidos do prontuário eletrônico foram transpostos manualmente para uma planilha de Microsoft Excel® 2016, para posterior análise estatística.

3.7. Análise estatística

Os dados demográficos dos participantes e as respostas do questionário foram descritos por frequência de ocorrência e, para a análise estatística, foi utilizado o software SigmaPlot® 12.0, assumindo a hipótese alternativa como verdadeira quando a probabilidade de erro fosse menor que 5% ($p < 0,05$).

A existência de associação entre as respostas dos participantes para as questões 1 a 5 do questionário e os critérios de sexo, idade e escolaridade foram analisadas pelo emprego do teste de chi-quadrado com correção de continuidade de Yates. Nos casos em que a tabela de contingência de valores esperados apresentou uma das células com valor inferior a cinco, o teste exato de Fisher foi utilizado.

As respostas do item 7 do questionário foram analisadas pelo teste de chi-quadrado de aderência para a existência de diferença entre as distribuições das proporções apresentadas na lateralidade (direito, esquerdo ou ambos) dos olhos acometidos, com auxílio do software Microsoft Excel® 2016.

O exame biomicroscópico foi considerado o mais fidedigno à realidade, servindo de referência para classificação das respostas dos avaliadores quanto à presença de triquíase como correta ou incorreta.

A sensibilidade e especificidade do avaliador 1 e 2 para a identificação de recidiva dos casos de triquíase foi calculada para as diversas situações de posição do olhar (posição primária do olhar vs. supraversão), aparelho/manipulador (SAMSUMG GALAXY S10 SM-G973F/pesquisador vs. aparelho do paciente/ acompanhante do paciente) e intervalo de nota (0-3 vs. 4 e 5).

A classificação dos avaliadores quanto à presença ou à ausência de cílio triquiático nas fotografias foram confrontadas entre si. A existência de correlação entre as respostas foi avaliada pelo teste de McNemar com correção de continuidade de Yates e o grau de concordância entre elas foi analisado pelo teste estatístico Kappa, tanto para as fotografias obtidas pelo pesquisador quanto as pelo acompanhante. O teste de McNemar foi processado pelo software SigmaPlot® 12.0 e o teste estatístico Kappa calculado pelo pesquisador com auxílio do software Microsoft Excel® 2016.

4. RESULTADOS

Foram incluídos 77 pacientes no presente estudo, havendo cinco que se recusaram a participar.

Características demográficas da amostra: 46 (59,74%) pacientes eram do sexo masculino e 31 (40,25%) do sexo feminino, com média de idade de 69,97±11,5 anos e mediana de 71 anos. O grau de instrução da maioria dos pacientes foi o ensino fundamental incompleto (47 pacientes/61,03%), seguido por ensino fundamental completo (11 pacientes/14,28%), ensino médio completo (7 pacientes/9,09%), somente alfabetizado (4 pacientes/19%), ensino médio

incompleto (3 pacientes/ 3,89%), ensino superior completo (3 pacientes/3,89%) e analfabeto (2 pacientes/ 2,59%).

Figura 4 - Distribuição da amostra de acordo com o grau de escolaridade - HC-FMB, 2020

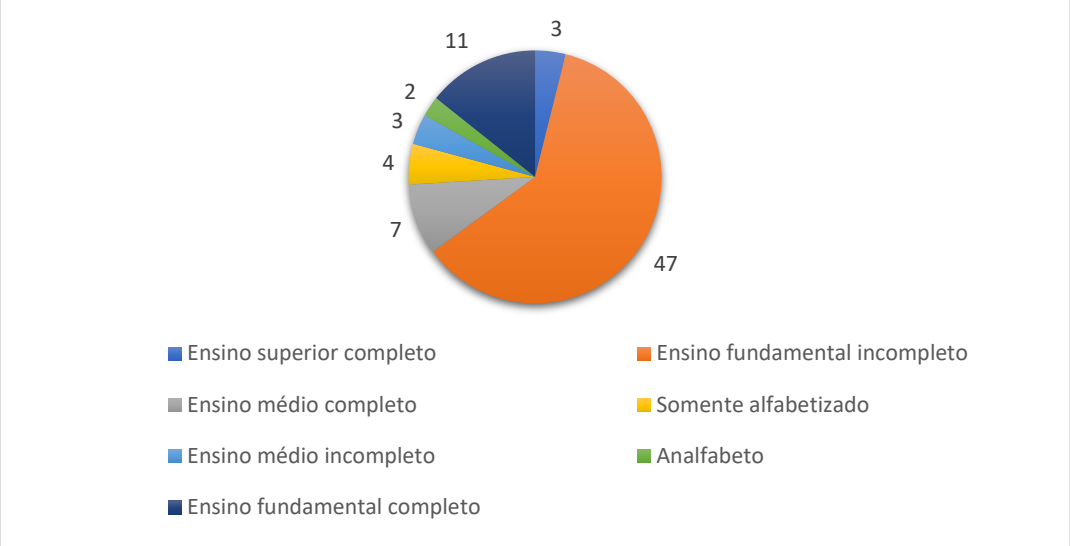

Fonte: autoria própria (2020).

Botucatu é a cidade com o maior número de pacientes (18 pacientes / 23,37%), seguida por Avaré (7 pacientes/9,09%), com os demais se distribuindo por outras 28 cidades.

Análise das respostas dos questionários: 24 participantes (31,16%) disseram que se importam com a qualidade das fotografias que o aparelho celular é capaz de obter quando da escolha de novo aparelho. Apenas uma (1,29%) paciente assinalou que se preocuparia com a privacidade e confidencialidade ao enviar fotos dos olhos para avaliação médica. A maioria dos participantes (59/68,83%) confiariam na avaliação médica de triquíase tomada a partir das fotos tiradas por seus acompanhantes, mesmo número (59/68,83%) considerava a avaliação presencial mais precisa que a realizada a distância por meio de fotografias e 65 (84,41%) preferem o atendimento presencial a avaliação feita por meio de fotografias.

Quanto à presença de sintomas possivelmente causados pela triquíase, 25 (32,46%) disseram estar assintomáticos, número semelhante ao dos que responderam dois ou mais itens (26/33,76%). O sintoma mais frequente foi o de “irritação”, citado por 38/49,35% pacientes, seguido por ardência (24/31,16%), lacrimejamento (21/27,27%), prurido (6/7,79%) e olho seco (4/5,19%).

Sessenta e oito (88,31%) pacientes afirmaram que não conseguiam identificar seus próprios cílios triquiáticos, com 60 (77,92%) acompanhantes afirmando que também não conseguiam identificá-los nos olhos do paciente. As respostas dos questionários estão resumidas no quadro abaixo:

Quadro 1- Apresentação do questionário aplicado aos participantes com a porcentagem das respostas obtidas - HC-FMB, 2020

1. **Quando eu compro um aparelho celular, eu me importo com a qualidade das fotos que ele tira.**
   Sim: 31,16% **Não: 68,84%**

2. **Eu ficaria preocupado com minha privacidade e confidencialidade ao enviar fotos dos meus olhos para o médico avaliar.**
   Sim: 1,29% **Não: 98,71%**

3. **Eu confiaria em uma avaliação médica tomada a partir das fotos que meu acompanhante tirasse dos meus olhos.**
   Sim: 68,83% **Não: 31,17%**

4. **Eu acredito que a avaliação presencial é mais precisa que a realizada à distância, através de fotografias**
   Sim: 68,83% **Não: 31,17%**

5. **Prefiro o atendimento presencial à avaliação feita por meio de fotografias.**
   Sim: 84,41% **Não: 15,59%**

6. **Quando os meus cílios crescem e batem nos meus olhos (marcar mais de uma alternativa, se necessário):**

   sinto irritação no olho..... 49,35%
   não tenho nenhum incômodo..... 32,46%
   sinto o olho ardendo..... 31,16%
   fico lacrimejando..... 27,27%
   outro: prurido..... 7,79%
   tenho sensação de olho seco..... 5,19%

7. **Nesse momento, eu tenho essa sensação no meu olho:**
   Direito: 23,37% **esquerdo: 16,88%**
   Nenhum: 32,46% **ambos: 27,27%**

8. **Eu consigo ver os cílios tocando meu olho:**
   Sim: 11,69% **Não: 88,31%**

9. **Meu(minha) acompanhante consegue ver os cílios tocando meu olho:**
   Sim: 22,08% **Não: 77,92%**

Fonte: autoria própria (2020).

A distribuição da proporção da lateralidade do olho acometido (direito, esquerdo ou ambos), não apresentou variação estatisticamente significativa (p =0,389).

A associação entre as variáveis de sexo, idade e escolaridade do paciente e as respostas do questionário analisadas pelo teste chi-quadrado com correção de continuidade de Yates ou ao teste exato de Fisher é apresentada na Tabela 1.

Tabela 1- Análise de significância estatística e poder entre resposta de questionário e sexo, idade e escolaridade - HC-FMB, 2020

	Sexo	**Idade**	**Escolaridade**
Importância da qualidade da imagem em novo *smartphone*	p = 0,446 Poder = 0,110	p = 0,014 Poder = 0,691	p = 0,588 Poder = 0,079
Preocupação com privacidade e confidencialidade	p = 0,416*	p = 0,487*	p = 1,000*
Confiança na avaliação por fotografias	p = 0,992 Poder = 0,047	p = 0,090 Poder = 0,380	p = 0,949 Poder = 0,048
Maior precisão no atendimento presencial	p = 0,578 Poder = 0,081	p = 0,936 Poder = 0,048	p = 0,519 Poder = 0,092
Preferência pelo atendimento presencial	p = 0,065*	p = 0,867 Poder = 0,050	p = 1,000*

* = Teste Exato de Fisher
Fonte: autoria própria (2020).

Análise das fotografias: de 77 participantes do estudo, 39 (50,64%) possuíam *smartphone* capaz de fornecer registro fotográfico adequado ao estudo. Desses, seis compareceram duas vezes ao ambulatório e tiveram suas fotografias registradas novamente pelo pesquisador, com um deles também fornecendo a fotografia tirada por acompanhante pela segunda vez, obtendo-se assim 492 imagens que foram analisadas pelos dois avaliadores.

No presente estudo, apesar da adoção de parâmetros livres e alta resolução das imagens, também houve dificuldade em manter toda margem da pálpebra focada, em alguns casos, prejudicando a avaliação (Figura 5).

Figura 5- Exemplo de fotografia com parte dos cílios em foco - HC-FMB, 2020

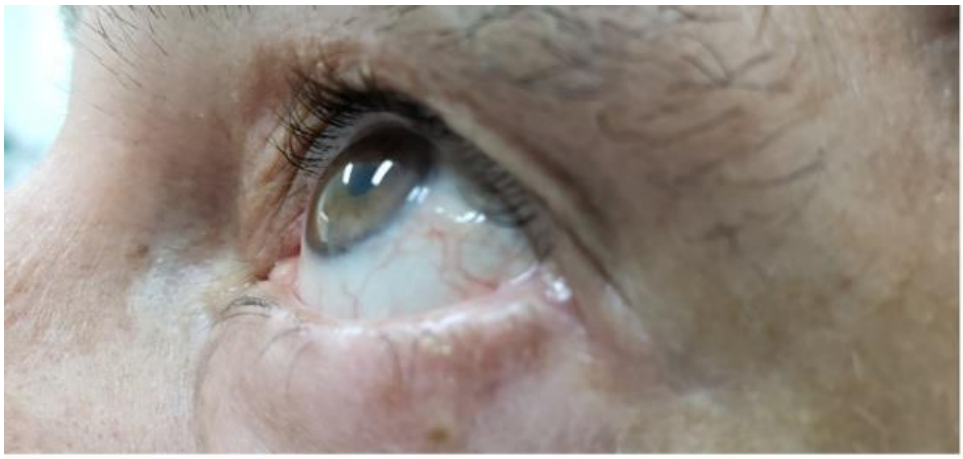

Fonte: autoria própria (2020).

Mesmo nas imagens em que os cílios estavam todos em foco, houve dificuldade de se avaliar a presença de triquíase no terço temporal da pálpebra, dada bidimensionalidade (Figura 6)

Figura 6- Exemplo de fotografia com todos os cílios em foco - HC-FMB, 2020

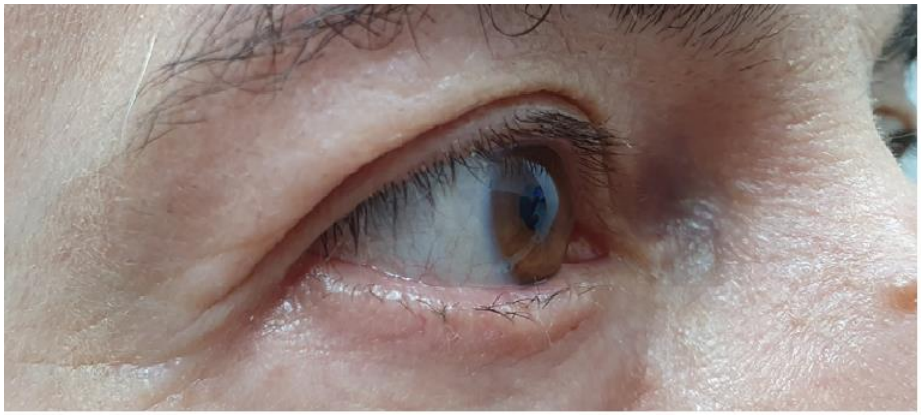

Fonte: autoria própria (2020).

Em muitos casos, houve diferença expressiva entre a qualidade das imagens obtidas por pesquisador e pelo acompanhante (Figura 7). A qualidade de cada uma das fotografias foi avaliada e atribuída uma nota que variou de 0 a 5, sendo 5 a de melhor qualidade. O valor médio das notas dadas pelos avaliadores, em cada uma das situações, é apresentado na Tabela 2, acompanhado de seus respectivos percentis.

Figura 7- Comparação entre as imagens obtidas pelo pesquisador (à esquerda) e as obtidas pelo acompanhante do paciente (à direita) - HC-FMB, 2020

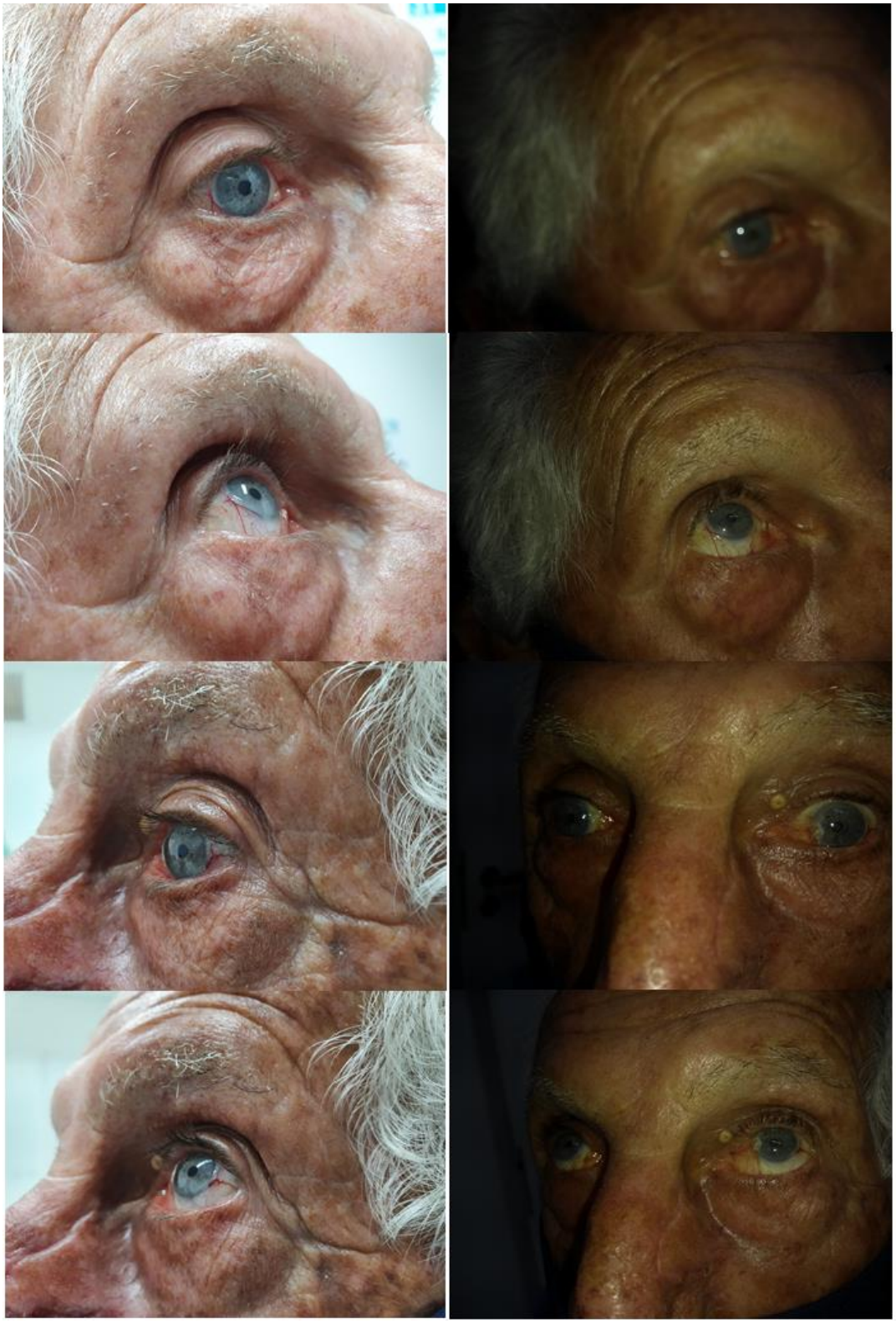

Fonte: autoria própria (2020).

Tabela 2- Média das notas e percentual atribuídos pelos avaliadores à qualidade das imagens fotográficas tomadas pelo pesquisador ou acompanhante, de acordo com a posição do olhar - HC-FMB, 2020

Captação da imagem	Avaliador 1 Nota (percentual)	Avaliador 2 Nota (percentual)	Geral Nota (percentual)
Pesquisador	4,50 (89,93%)	3,50 (70,06%)	4,00 (80,00%)
Acompanhante	2,48 (49,50%)	2,47 (49,37%)	2,47 (49,43%)
Direção do olhar			
Posição primária do olhar (pesquisador)	4,40 (88,07%)	3,25 (65,06%)	3,83 (76,56%)
Posição primária do olhar (acompanhante)	2,40 (48,00%)	2,38 (47,50%)	2,39 (47,75%)
Posição primária do olhar (geral)	3,75 (75,04%)	2,97 (59,34%)	3,36 (67,19%)
Supraversão (pesquisador)	4,59 (91,80%)	3,75 (75,06%)	4,17 (83,43%)
Supraversão (acompanhante)	2,55 (51,00%)	2,56 (51,25%)	2,56 (51,12%)
Supraversão (geral)	3,93 (78,52%)	3,37 (67,30%)	3,65 (72,92%)

Fonte: autoria própria (2020).

Os valores de sensibilidade e especificidade para identificação de cílios triquiáticos separados por avaliador e condição são apresentados na Tabela 3.

Tabela 3- Valores de sensibilidade e especificidade das imagens fotográficas tomadas pelo pesquisador ou acompanhante, de acordo com a posição do olhar e intervalo de nota atribuída - HC-FMB, 2020

	Avaliador 1	Avaliador 2
Direção do olhar		
Supraversão	s = 35,24% e = 96,75%	s = 27,86% e = 85,13%
Posição primária do olhar	s = 36,88% e = 97,29%	s = 28,68% e = 87,83%

continua

Tabela 3- Valores de sensibilidade e especificidade das imagens fotográficas tomadas pelo pesquisador ou acompanhante, de acordo com a posição do olhar e intervalo de nota atribuída - HC-FMB, 2020

continuação

	Avaliador 1	Avaliador 2
Captada por		
Pesquisador	s = 44,25% e = 96,12%	s = 34,48% e = 84,28%
Acompanhante	s = 15,71% e = 98,80%	s = 12,85% e = 90,80%
Intervalo de nota		
0 a 3	s = 10,71% e = 98,40%	s = 23,02% e = 85,77%
4 a 5	s = 43,61% e = 96,55%	s = 36,95% e = 87,90%

s = sensibilidade
e =especificidade
Fonte: autoria própria (2020).

Houve maior média na nota atribuída às imagens em supraversão em comparação com aquelas em posição primária do olhar, porém, sem melhora correspondente nas taxas de sensibilidade. As imagens também foram separadas por posição primária do olhar e por intervalo de nota, sem que houvesse valores substancialmente maiores na sensibilidade (Tabela 3).

O teste de McNemar com correção de continuidade de Yates mostrou que houve correlação entre as respostas dos dois avaliadores, diferindo significativamente do esperado em uma ocorrência aleatória, com valor p <0,001 para as imagens captadas pelo pesquisador, e p=0,004 para as captadas pelo acompanhante.

Os grupos também foram avaliados pelo Teste de concordância Kappa e obtendo-se valor Kappa= 0,3536 e Kappa= 0,2129, respectivamente para a imagens obtidas pelo pesquisador e pelo acompanhante, ambas consideradas como concordância leve.[40]

5. DISCUSSÃO

O presente estudo buscou agregar informações de natureza diversa, desde a análise demográfica, impressão dos pacientes quanto à precisão da metodologia proposta, percepção de

privacidade, capacidade de identificar cílios triquiáticos, até os níveis de sensibilidade e especificidade da avaliação de triquíase por fotografias, realizada por avaliadores experientes, para inferir a viabilidade de sua prática.

A análise demográfica confirma a tendência de maior proporção de pacientes do sexo masculino, atendidos em razão da triquíase, no nosso ambulatório, já observada em outro estudo aqui realizado,[19] em contraste com outros estudos brasileiros.[16,21,24,25] Os idosos também são a maioria, coincidindo com a literatura.[11,16,19,21,24,25] Embora Botucatu seja a cidade que, individualmente, abrigue mais pacientes, a maioria destes (76,63%) residem nos outros 29 municípios da região, justificando os esforços no desenvolvimento de ferramenta que permita o acompanhamento de sua condição remotamente.

O questionário, inicialmente proposto para ser aplicado aos participantes, teve de ser modificado, pela dificuldade de os pacientes compreenderem como graduar sua resposta em escala do tipo Likert e por devolverem-no com preenchimento incompleto. O número de respostas solicitadas foi reduzido e, quando possível, passaram a ser binárias (“sim” ou “não). O baixo nível de escolaridade, apresentado pela maior parte da amostra, pode estar associado a essas dificuldades.

Os acompanhantes dos pacientes, em geral, cooperaram com o estudo, executando sua tarefa da melhor forma possível. Em muitos casos, porém, apresentavam manipulação do *smartphone* rudimentar, com inabilidade em perceber o mau posicionamento do paciente para a fotografia, em focar adequadamente a pálpebra ou aguardar que a câmera executasse o autofoco por completo, em buscar melhor luminosidade. Outros também apresentavam dificuldade visual para perto, alguns deles tendo de estender os braços para enxergar melhor, assim, não conseguindo perceber o melhor momento de fotografar o cílio triquiático. Em um caso, a acompanhante apresentava tremor de mãos, prejudicando a fotografia.

Em teleoftalmologia, as imagens devem ser de boa qualidade para permitirem um exame adequado.[32,40] A maioria (68,84%) dos participantes, porém, informou que, na compra de novo aparelho celular, não se importa com a qualidade das imagens que esse é capaz de captar, aumentando a chance de produzir imagens de pior qualidade.

Os pacientes tendem a aceitar uso de fotografias para acompanhamento médico ou para fins acadêmicos, desde que não sejam identificados,[41] com a vasta maioria dos participantes deste estudo (98,71%) assinalando que não se preocupariam com questões de privacidade e confidencialidade em enviar fotos de seus olhos.

Outro estudo encontrou elevadas taxas de satisfação dos pacientes com uso de telemedicina em diversas doenças oftalmológicas.[42] No presente estudo, embora a maioria dos pacientes (68,83%) confiasse na avaliação médica utilizando fotografias captadas pelos seus acompanhantes, também entendem que a avaliação presencial é mais precisa (68,83%) e a preferem (84,41%). O mesmo foi apresentado em um outro estudo ao analisar as percepções dos pais quanto ao uso fotografias na avaliação de retinopatia da prematuridade em seus filhos.[43]

O sintoma mais frequente decorrente da triquíase foi irritação ocular (49,35%), sendo comparável à sensação de corpo estranho, o que ocorreu com 91,5% dos pacientes de outro estudo.[24] Parte expressiva da amostra negou sintomas (32,46%), o que pode ser explicado por incluir pacientes com tratamento prévio, curados. Outras queixas como ardência ocular, sensação de olho seco, lacrimejamento e prurido, associadas às condições crônicas predisponentes à triquíase, foram citadas. A triquíase acometeu ambos os lados da mesma forma, em consonância com outro estudo[19] e sem diferença quanto a casos unilaterais e bilaterais.[24]

A dificuldade em ver os cílios triquiáticos foi relevante, tendo a vasta maioria dos pacientes e dos acompanhantes informado a inabilidade em identificar o cílio triquiático. Essa dificuldade é sugerida em estudo desenvolvido na Nigéria, entre voluntários treinados à identificação do tracoma triquiático, que mostrou que o emprego de lupa de mão com lâmpada de LED integrada aumentou 4,6 vezes a probabilidade de diagnosticar o tracoma triquiáticos.[44] A incapacidade de identificar o objeto de interesse na fotografia prejudica o ajuste de foco, distância e luminosidade, o que repercute em maiores notas para imagens captadas pelo pesquisador.

O presente estudo identificou associação significativa entre o grupo etário de menor idade e a importância dada à qualidade de imagem captadas por novo aparelho de *smartphone* quando de sua aquisição. Com a melhoria da qualidade dos aparelhos e uma geração mais hábil em manipulá-los, é possível que melhores fotografias sejam captadas no futuro. O estudo não identificou associação entre sexo, idade e escolaridade para as demais respostas do questionário aplicado ao paciente, em que pese o baixo poder dos testes na identificação dessas diferenças.

Apenas cerca de 50% dos pacientes possuíam *smartphone* capaz de captar boas imagens, o que impõe grave dificuldade para a implementação de nova rotina de serviço, com adoção de fotografias de *smartphone* como ferramenta para acompanhamento de triquíase. Além disso, haveria necessidade de manutenção de base de dados, orientação de paciente e acompanhante, com oportunidade de atender apenas metade dos pacientes. Ainda, não há dados na literatura indicando que o tempo e trabalho demandados nas formas de avaliação em teleoftalmologia seja menor que na avaliação presencial correspondente.[45]

Ao todo, obtiveram-se 492 imagens. A avaliação das notas atribuídas a estas demonstra maiores notas às imagens captadas pelo pesquisador em comparação às captadas pelo acompanhante. A análise realizada a partir das fotografias obtidas pelo pesquisador, no entanto, com mais experiência na captação desse tipo de fotografia, manipulando o seu próprio *smartphone*, com elevada resolução, determinaram avaliações com sensibilidade de 44,25% e 34,48%, para avaliador 1 e avaliador 2, respectivamente. Utilizando as imagens obtidas pelos aparelhos dos pacientes, a sensibilidade para identificação de triquíase foi consideravelmente menor, com redução de 28,74% para o avaliador 1 e 21,63% para o avaliador 2. Deve-se notar que a explicação ao acompanhante sobre como captar as imagens foi breve, o que pode ter impactado nos resultados. É improvável, porém, que uma instrução mais elaborada elevasse os níveis de sensibilidade a ponto de exceder em muito aqueles obtidos pela análise das fotografias captadas pelo pesquisador.

Os baixos valores de sensibilidade para a identificação do cílio mal posicionado inibem o emprego desse modelo, tendo em vista que a condição deixaria de ser reconhecida na maioria dos casos. Os níveis de especificidade chegaram a 98,8%, porém, uma avaliação como a proposta deveria ser capaz de identificar a maioria dos casos de triquíase, ainda que apresentasse especificidade reduzida.[46]

Resultados ruins para identificação da triquíase foram apontados em outro estudo que comparou imagens de 0,3 mega*pixels*, obtidas por uma lâmpada de fenda portátil digital com as de 10-12 mega*pixels*, produzidas por uma lâmpada de fenda convencional 40SL/P (Carl Zeiss Jena GmbH). As imagens foram avaliadas por dois médicos oftalmologistas que não identificaram os dois casos de triquíase, em um total de 340 fotografias. Um terceiro oftalmologista obteve sensibilidade de zero e de 50%, para a identificação de seis casos de triquíase, ao analisar as imagens da lâmpada de fenda 40SL/P e as do equipamento portátil, respectivamente. O baixo resultado pode ter ocorrido devido à padronização das fotografias, com foco no plano da superfície da córnea, o que deixava os cílios desfocados e ao enquadramento de apenas parte da pálpebra, sugerindo a realização de múltiplas imagens, em diferentes posições e planos focais, como forma de melhorar o resultado.[39]

Embora o uso de múltiplas imagens em posições diferentes e variados planos focais possam facilitar a identificação de cílios triquiáticos, isso implicaria em complexidade inviável ao paciente e ao médico.

Houve correlação entre a classificação dos avaliadores quanto à presença de cílios triquiáticos. O teste estatístico Kappa, entretanto, mostra valores de Kappa= 0,3536 para imagens captadas pelo examinador e de Kappa= 0,2129 para as captadas pelo acompanhante, indicando

que a concordância entre os examinadores na avaliação das imagens é considerada leve, por estar na faixa de 0,20-0,39, longe do intervalo ideal de 0,80-1,00, considerado concordância quase perfeita.[40] O baixo nível de concordância entre os avaliadores aponta para análises não uniformes, o que empobreceria o atendimento prestado.

Os pontos fortes do presente estudo foram o controle adequado das suas variáveis, o diagnóstico da triquíase confirmado pelo exame em lâmpada de fenda, o tratamento da triquíase de forma uniforme pelo *laser* de diodo verde, a participação de avaliadores experientes (dois residentes em finalização do período de Residência Médica em Oftalmologia), o controle estrito dos dados do estudo e a utilização de ferramentas estatísticas adequadas.

Como pontos fracos, o baixo nível de escolaridade dos pacientes e a falta de familiaridade com a tecnologia proposta no estudo dificultaram muito a adoção da avaliação a distância de indivíduos com triquíase.

Assim, considerando a baixa proporção de pacientes que possuem *smartphones*, a dificuldade dos acompanhantes em captar boas imagens dos cílios do paciente, a baixa taxa de sensibilidade e de concordância entre examinadores experientes na avaliação de triquíase, mesmo para imagens em alta resolução captadas pelo pesquisador, usuário habituado à ação, consideramos que o uso de imagens fotográficas obtidas por meio de *smartphones* para o seguimento de pacientes portadores de triquíase não é efetivo em nosso meio.

6. CONCLUSÃO

Com base nos resultados obtidos e considerando as condições nas quais o presente estudo foi realizado, conclui-se que a avaliação da evolução do tratamento da triquíase para os pacientes do ambulatório de Plástica Ocular do HC-FMB é inviável de ser realizada utilizando teleoftalmologia.

.

REFERÊNCIAS

1. American Academy of Ophtalmology. 2019 - 2020 Basic and Clinical Science Course, Section 02: Fundamentals and Principles of Ophtalmology [Internet]. San Francisco: American Academy of Ophthalmology; 2019 [acesso em 2019 mar 3]. 541 p. Disponível em: https://store.aao.org/clinical-education/product-line/bcsc-reg-basic-and-clinical-science-course.html

2. Remington LA. Clinical anatomy of the visual system. 2nd ed. St. Louis: Butterworth-Heinemann; 2005. 292 p.

3. Kostopoulou O, Grzybowski A, Trompoukis C. Trichiasis in ancient times. Clin Dermatol [Internet]. 2016 [acesso em 2019 mar 5];34(4):521–3. Disponível em: http://dx.doi.org/10.1016/j.clindermatol.2016.01.001

4. American Academy of Ophtalmology. 2019 - 2020 Basic and Clinical Science Course, Section 07: Oculofacial Plastic and Orbital Surgery [Internet]. San Francisco: American Academy of Ophthalmology; 2019. 418 p. Disponível em: https://store.aao.org/clinical-education/product-line/bcsc-reg-basic-and-clinical-science-course.html

5. Snell RS, Lemp MA. Clinical Anatomy of the Eye. 2nd ed. Malden: Wiley-Blackwell; 1997. 423 p.

6. Aumond S, Bitton E. The eyelash follicle features and anomalies: A review. J Optom [Internet]. 2018 [acesso em 2021 abr 18];11(4):211–22. Disponível em: https://doi.org/10.1016/j.optom.2018.05.003

7. Prasad S, Galetta S. The Trigeminal Nerve. In: Goetz C. Textbook of Clinical Neurology: Third Edition. 3rd ed. Philadelphia: Elsevier Inc.; 2007. p 165 – 183.

8. Paul LJ, Cohen PR, Kurzrock R. Eyelash trichomegaly: Review of congenital, acquired, and drug-associated etiologies for elongation of the eyelashes. Int J Dermatol [Internet]. 2012 [acesso em 2021 fev 1];51(6):631–46. Disponível em: https://onlinelibrary.wiley.com/doi/10.1111/j.1365-4632.2011.05315.x

9. Sleiman R, Kurban M, Succaria F, Abbas O. Poliosis circumscripta: Overview and underlying causes. J Am Acad Dermatol [Internet]. 2013 [acesso em 2021 abr 18];69(4):625–33. Disponível em: http://dx.doi.org/10.1016/j.jaad.2013.05.022

10. Modjtahedi BS, Alikhan A, Maibach HI, Schwab IR. Diseases of Periocular Hair. Surv Ophthalmol [Internet]. 2011 [acesso em 2019 mar 19];56(5):416–32. Disponível em: http://dx.doi.org/10.1016/j.survophthal.2011.02.003

11. Ferreira IS, Bernardes TF, Bonfioli AA. Trichiasis. Semin Ophthalmol [Internet]. 2010 [acesso em 2019 mar 5];25(3):66–71. Disponível em: https://www.tandfonline.com/doi/full/10.3109/08820538.2010.488580?scroll=top&needAccess=true

12. Descritores em Ciências da Saúde: DeCS 2018. ed. rev. e ampl. [Internet]. São Paulo: BIREME / OPAS / OMS; 2018 [acesso em 2019 fev 17]. Disponível em: https://decs.bvsalud.org/ths/resource/?id=53973&filter=ths_termall&q=triquíase

13. McCracken MS, Kikkawa DO, Vasani SN. Treatment of trichiasis and distichiasis by eyelash trephination. Ophthal Plast Reconstr Surg. 2006;22(5):349–51.

14. Choo PH. Distichiasis, trichiasis, and entropion: Advances in management. Int Ophthalmol Clin. 2002;42(2):75–87.

15. Kirkwood BJ, Kirkwood RA. Trichiasis: Characteristics and management options. Insight. J Am Soc Ophthalmic Regist Nurses. 2011;36(2):5–9.

16. Kormann RB, Moreira H. Treatment of trichiasis with high-frequency radio wave electrosurgery. Arq Bras Oftalmol [Internet]. 2007 [acesso em 2021 abr 19] ;70(2):276–80. Disponível em: https://www.scielo.br/scielo.php?script=sci_arttext&pid=S0004-27492007000200016&lng=en&nrm=iso

17. Alkatan HM, Galindo-Ferreiro A, Maktabi A, Galvez-Ruiz A, Schellini S. Congenital distichiasis: Histopathological report of 3 cases. Saudi J Ophthalmol [Internet]. 2017 [acesso em 2019 maio 5];31(3):165–8. Disponível em: http://dx.doi.org/10.1016/j.sjopt.2017.05.003

18. O'Donnell BA, Collin JRO. Distichiasis: Management with cryotherapy to the posterior lamella. Br J Ophthalmol. 1993;77(5):289–92.

19. Bezerra RG. Tratamento de triquíase menor e maior com laser de diodo [dissertação]. Botucatu: Faculdade de Medicina de Botucatu, Universidade Estadual Paulista; 2018. 58 p.

20. Thibaut S, De Becker E, Caisey L, Baras D, Karatas S, Jammayrac O, et al. Human eyelash characterization. Br J Dermatol. 2010;162(2):304–10.

21. Hata MM, Monteiro ECL, Schellini SA, Aragon FF, Padovani CR. Laser de argônio no tratamento da triquíase e da distiquíase. Arq Bras Oftalmol. 1999;62(3):6–9.

22. São Paulo (Estado). Decreto Nº 63.906, de 6 de dezembro de 2018. Altera o Decreto nº 51.433, de 28 de dezembro de 2006, para instituir a criação do Departamento Regional de Saúde de Botucatu – DRS XVIII, da Coordenadoria de Regiões de Saúde da Secretaria da Saúde, e dá providências correlatas. Diário Oficial do Estado São Paulo [Internet]. 2018 [acesso em 2019 fev 17];128(227):310. Disponível em: https://www.al.sp.gov.br/repositorio/legislacao/decreto/2018/decreto-63906-06.12.2018.html

23. São Paulo (Estado) Departamento de estradas de rodagem. Web Rotas [Internet]. [acesso em 2021 abr 21]. Disponível em: http://www.der.sp.gov.br/WebSite/Servicos/ServicosOnline/WebRotas.aspx#

24. Araújo FAM, Cruz AAV de. Alterações de cílios no Hospital das Clínicas da Faculdade de Medicina de Ribeirão Preto-USP. Arq Bras Oftalmol. 2002;65(3):343–9.

25. Fonseca Junior NL da;, Lucci LMD, Paulino LV, Rehder JRCL. O uso do laser de argônio no tratamento da triquíase. Arq Bras Oftalmol. 2004;67:277–81.

26. Bog H, Yorston D, Foster A. Results of community-based eyelid surgery for trichiasis due to trachoma. Br J Ophthalmol. 1993;77(2):81–3.

27. Conselho Federal de Medicina. Resolução CFM nº1.643/2020. Define e disciplina a prestação de serviços através da Telemedicina. Diário Oficial da União. 2002 [Internet];164(seção 1):205. Disponível em: https://pesquisa.in.gov.br/imprensa/jsp/visualiza/index.jsp?data=26/08/2002&jornal=1&pagina=205&totalArquivos=208

28. Masys DR. Telemedicine: A Guide to Assessing Telecommunications in Health Care. J Am Med Informatics Assoc. 1997;4(2):136–7.

29. Ravindran M, Segi A, Mohideen S, Allapitchai F, Rengappa R. Impact of teleophthalmology during COVID-19 lockdown in a tertiary care center in South India. Indian J Ophthalmol [Internet]. 2021 [acesso em 2021 abr 27];69(3):714–8. Disponível em: https://www.ncbi.nlm.nih.gov/pmc/articles/PMC7942072/

30. Sommer AC, Blumenthal EZ. Telemedicine in ophthalmology in view of the emerging COVID-19 outbreak. Graefes Arch Clin Exp Ophthalmol [Internet]. 2020 [acesso em 2021 abr 29];258(11):2341–52. Disponível em: https://doi.org/10.1007/s00417-020-04879-2

31. Verma M, Raman R, Mohan RE. Application of tele-ophthalmology in remote diagnosis and management of adnexal and orbital diseases. Indian J Ophthalmol. 2009;57(5):381–4.

32. Kalavar M, Hua HU, Sridhar J. Teleophthalmology: an essential tool in the era of the novel coronavirus 2019. Curr Opin Ophthalmol. 2020;31(5):366–73.

33. Kang S, Thomas PBM, Sim DA, Parker RT, Daniel C, Uddin JM. Oculoplastic video-based telemedicine consultations: Covid-19 and beyond. Eye [Internet]. 2020 [acesso em 2021 abr 19];34(7):1193–5. Disponível em: http://dx.doi.org/10.1038/s41433-020-0953-6

34. BenZion I, Helveston EM. Use of telemedicine to assist ophthalmologists in developing countries for the diagnosis and management of four categories of ophthalmic pathology. Clin Ophthalmol [Internet]. 2007 [acesso em 2021 abr 26] ;1(4):489–95. Disponível em: http://www.pubmedcentral.nih.gov/articlerender.fcgi?artid=PMC2704545

35. Kang S, Dehabadi M, Sim DA, Thomas PBM, Appiah Ewusi D, Ezra D. Accuracy of periocular lesion assessment using telemedicine. BMJ Heal Care Informatics. 2021;28(1):1–6.

36. Rayner S, Beaconsfield M, Kennedy C, Collin R, Taylor P, Murdoch I. Subspecialty adnexal ophthalmological examination using telemedicine. J Telemed Telecare. 2001;7(1):29–31.

37. Aoki L. Smartphone no telediagnóstico de tumores palpebrais: estudo de acurácia [tese]. São Paulo: Faculdade de Medicina da Universidade de São Paulo, Universidade de São Paulo; 2018. 121 p.

38. Saleem SM, Pasquale LR, Sidoti PA, Tsai JC. Virtual Ophthalmology: Telemedicine in a COVID-19 Era. Am J Ophthalmol. 2020;216:237–42.

39. Djore D, Djibrine D, Ali AB, Tyau-Tyau H, Hiron D, Kali B, et al. Pilot Audit of Trichiasis Surgery Outcomes Using a Mobile App in the Republic of Chad. Middle East Afr J Ophthalmol. 2020;27(1):14–21.

40. Kumar S, Yogesan K, Constable IJ. Telemedical diagnosis of anterior segment eye diseases: Validation of digital slit-lamp still images. Eye. 2009;23(3):652–60.

41. Harting MT, Dewees JM, Vela KM, Khirallah RT. Medical photography: Current technology, evolving issues and legal perspectives. Int J Clin Pract. 2015;69(4):401–9.

42. Mohammadpour M, Heidari Z, Mirghorbani M, Hashemi H. Smartphones, tele-ophthalmology, and VISION 2020. Int J Ophthalmol. 2017;10(12):1909–18.

43. Lee J-Y, Du YE, Coki O, Flynn JT, Starren J, Chiang MF. Parental perceptions toward digital imaging and telemedicine for retinopathy of prematurity management. Graefes Arch Clin Exp Ophthalmol. 2010;248(1):141–7.

44. Mpyet C, Ramyil A, Dami N, Courtright P. Use of an inexpensive magnifier with light source in the diagnosis of trichiasis among community-based case finders in Nigeria. Ophthalmic Epidemiol [Internet]. 2018 [acesso em 2019 fev 17] ;25(1):138–42. Disponível em: https://doi.org/10.1080/09286586.2018.1546876

45. Chong JC, Tan CHN, Chen DZ. Teleophthalmology and its evolving role in a COVID-19 pandemic: A scoping review. Ann Acad Med Singapore. 2021;50(1):61–76.

46. Bastos RR, Bastos RR. Sensibilidade e especificidade. Rev médica Of do Hosp Univ da UFJF. 2004;30(1):51.

APÊNDICE A

UNIVERSIDADE ESTADUAL PAULISTA
"JÚLIO DE MESQUITA FILHO"

Depto. Oftalmologia, Otorrinolaringologia e Cirurgia de Cabeça e Pescoço
Tel /Fax 55 14 3880-1505 / 3880-1506

Termo de Consentimento Livre e Esclarecido - TCLE

(Conselho Nacional de Saúde, Resolução 466/2012)

Eu estou sendo convidado a participar como voluntário do projeto de pesquisa ***"Telemedicina como ferramenta auxiliar no seguimento de triquíase"*** sob responsabilidade do pesquisador ***Dr. Guilherme Kamano.*** Triquíase é quando os cílios crescem em direção ao olho e podem machucar a superfície dele. O tratamento normalmente é feito com laser e há necessidade de retornar ao ambulatório de Oftalmologia apenas para verificar se os cílios estão crescendo de novo. Este projeto visa verificar se é possível acompanhar o tratamento de casos de triquíase à distância, ou seja, pelo uso de fotografias. Caso isso seja possível não haverá necessidade de se fazer tantas viagens para reavaliação. A minha participação no referido estudo será a de permitir o registro fotográfico dos meus olhos após o tratamento padrão de triquíase que é feito na Faculdade de Medicina de Botucatu, utilizando o meu aparelho smartphone e o do pesquisador. Não há nenhum risco de dano aos olhos nesse processo. Eu também vou preencher um questionário contendo meus dados pessoais e o que acho quanto ao uso do sistema que está sendo proposto para avaliação do paciente à distância. As imagens e informações de questionário que forneci serão usadas para fins de pesquisa, podendo ser usadas em apresentação de reuniões médicas e publicação em revistas científicas. Porém, em todos os casos, minha privacidade será respeitada, ou seja, meu nome ou qualquer outro dado ou elemento que possa, de qualquer forma, me identificar, será mantido em sigilo. Fui informado de que posso me recusar a participar do estudo, ou retirar meu consentimento a qualquer momento, sem precisar justificar, sem que eu sofra qualquer prejuízo aos atendimentos e demandas. Toda a informação e esclarecimento adicional sobre o estudo e suas consequências, enfim, tudo o que eu queira saber antes, durante e depois da minha participação, foi a mim ofertado. Assim, manifesto meu livre consentimento em participar, estando totalmente ciente de que não há nenhum valor econômico, a receber ou a pagar, por minha participação. Esclarecerei qualquer dúvida com o pesquisador responsável em qualquer época pelo telefone (14) 981015714 ou e-mail guilhermekamano@gmail.com, ou pelo telefone da Instituição (14) 3811-6323. Em caso de reclamação ou qualquer tipo de denúncia sobre este estudo devo ligar para o Comitê de Ética em Pesquisa através dos telefones: 3880-1608 ou 3880-1609, que funciona de 2ª a 6ª feira das 8:00 as 11:30 e das 13:30 às 17:00 horas, na Chácara Butgnolli, sem número - Botucatu- SP.

CONCORDO EM PARTICIPAR DA PESQUISA

Nome:_____

R.G:._____ / Fone: (_____)_____

Endereço:_____

Nome do Pesquisador: Dr. Guilherme Kamano
Orientadora: Profª. Titular Drª. Silvana Artioli Schellini
Instituição: Faculdade de Medicina de Botucatu – UNESP / Depto. De OFT/ORL/CCP

Botucatu, ___ de _____de 20__

_____ _____

Usuário ou responsável legal — Dr. Guilherme Kamano, Pesquisador responsável

OBS.: Termo apresenta duas vias, uma destinada ao usuário ou seu representante e a outra ao pesquisador

Faculdade de Medicina de Botucatu / Campus Universitário
Av. Prof. Montenegro / Bairro: Distrito de Rubião Junior, s/nº
CEP: 18.618-970 - Botucatu, SP
PABX: (14) 3811-6000

APÊNDICE B

Questionário

1. Quando eu compro um aparelho celular, eu me importo com a qualidade das fotos que ele tira.
   ( ) Sim ( ) Não

2. Eu ficaria preocupado com minha privacidade e confidencialidade ao enviar fotos dos meus olhos para o médico avaliar.
   ( ) Sim ( ) Não

3. Eu confiaria em uma avaliação médica tomada a partir das fotos que meu acompanhante tirasse dos meus olhos.
   ( ) Sim ( ) Não

4. Eu acredito que a avaliação presencial é mais precisa que a realizada à distância, através de fotografias.
   ( ) Sim ( ) Não

5. Prefiro o atendimento presencial à avaliação feita por meio de fotografias.
   ( ) Sim ( ) Não

6. Quando os meus cílios crescem e batem nos meus olhos (marcar mais de uma alternativa, se necessário):
   ( ) não tenho nenhum incômodo;
   ( ) sinto irritação no olho;
   ( ) fico lacrimejando;
   ( ) sinto o olho ardendo;
   ( ) tenho sensação de olho seco;
   ( ) outro: _____.

7. Nesse momento, eu tenho essa sensação no meu olho
   ( ) direito ( ) esquerdo
   ( ) nenhum ( ) ambos

8. Eu consigo ver os cílios tocando meu olho:
   ( ) sim ( ) não

9. Meu(Minha) acompanhante consegue ver os cílios tocando meu olho:
   ( ) sim ( ) não

ANEXO A

UNESP -FACULDADE DE MEDICINA DE BOTUCATU

PARECER CONSUBSTANCIADO DO CEP

DADOS DA EMENDA

Título da Pesquisa: Telemedicina como ferramenta auxiliar no seguimento de triquíase
Pesquisador: Guilherme Kamano
Área Temática:
Versão: 3
CAAE: 16652919.0.0000.5411
Instituição Proponente: Faculdade de Medicina de Botucatu/UNESP
Patrocinador Principal: Financiamento Próprio

DADOS DO PARECER

Número do Parecer: 4.418.028

Apresentação do Projeto:
Trata-se de emenda a projeto de pesquisa aprovado previamente por este colegiado. Vide parecer original para maiores detalhes.

Na presente emenda, os pesquisadores argumentam que a atual pandemia de COVID-19 tem dificultado enormemente o atendimento de pacientes com triquíase no ambulatório de plástica ocular da FMB e consequentemente o recrutamento de participantes para a pesquisa. Em decorrência dessa situação, os pesquisadores propõe as seguintes modificações ao projeto de pesquisa:

1. - Alteração no método de pesquisa para que os dados de questionário também possam ser coletados via contato telefônico com os pacientes que tiveram suas consultas de retorno canceladas por conta da restrição do número de atendimentos durante a pandemia.

2. Que seja permitido que os pacientes postem imagens dos cílios para minha análise. Inicialmente as imagens seriam repassadas ao pesquisador durante o atendimento de retorno. A mudança seria o envio ao pesquisador por meio de aplicativo de smartphone Whatsapp. As imagens transmitidas ao pesquisador não apresentam conteúdo sensível, pois registram apenas dos olhos e região periorbital e dificilmente permitem a identificação do paciente.

Endereço: Chácara Butignolli , s/n
Bairro: Rubião Junior **CEP:** 18.618-970
UF: SP **Município:** BOTUCATU
Telefone: (14)3880-1609 **E-mail:** cep@fmb.unesp.br

3. Alteração do questionário da pesquisa simplificando as respostas possíveis para algumas perguntas para "sim" e "não", bem como implementando redução do número de questões.

4. Alteração no cronograma de pesquisa, com extensão do período de coleta de dados.

Objetivo da Pesquisa:

Objetivo Primário:

Verificar a sensibilidade, especificidade e concordância entre avaliadores para identificação de recidiva dos casos de triquíase tratados com
termoablação a laser.

Objetivo Secundário:

Verificar condições notadas em exame externo e biomicroscópico relacionados à triquíase.Análise da demografia, do uso habitual de tecnologia e da
percepção dos pacientes quanto à aplicação da ferramenta proposta no estudo.

Avaliação dos Riscos e Benefícios:

Vide parecer original.

Comentários e Considerações sobre a Pesquisa:

Vide parecer original.

Considerações sobre os Termos de apresentação obrigatória:

Além dos documentos anexados previamente à Plataforma Brasil, os autores anexaram um novo TCLE adaptado para aplicação por via telefônica e que será encaminhado por via eletrônica ou postal para cada participante que assim o desejar. O TCLE é escrito em linguagem clara para o leigo e atende todas as especificações esperadas desse tipo de documento. Os autores também anexaram um novo projeto de pesquisa, onde o novo procedimento de obtenção do consentimento esclarecido para participação na pesquisa foi descrito de forma clara.

Recomendações:

-

Conclusões ou Pendências e Lista de Inadequações:

Após análise em REUNIÃO EXTRAORDINÁRIA, o Colegiado deliberou APROVAÇÃO da Emenda.

Considerações Finais a critério do CEP:

Conforme deliberação do Colegiado, em REUNIÃO EXTRAORDINÁRIA do Comitê de Ética em

UNESP -FACULDADE DE MEDICINA DE BOTUCATU

Continuação do Parecer: 4.418.028

Pesquisa FMB/UNESP, realizada em 23/11/2020, a Emenda encontra-se APROVADA. O Pesquisador deverá enviar Relatório Final de Atividades ao final da pesquisa.

Atenciosamente,

Comitê de Ética em Pesquisa FMB/UNESP

Este parecer foi elaborado baseado nos documentos abaixo relacionados:

Tipo Documento	Arquivo	Postagem	Autor	Situação
Informações Básicas do Projeto	PB_INFORMAÇÕES_BÁSICAS_1482877_E1.pdf	30/10/2020 12:55:41		Aceito
TCLE / Termos de Assentimento / Justificativa de Ausência	TCLETriquiase1convertido.pdf	30/10/2020 12:45:34	Guilherme Kamano	Aceito
Outros	CartaRespostaCEP.docx	30/10/2020 12:37:33	Guilherme Kamano	Aceito
Projeto Detalhado / Brochura Investigador	TriquiaseMEPAREM9.doc	30/10/2020 12:33:35	Guilherme Kamano	Aceito
TCLE / Termos de Assentimento / Justificativa de Ausência	TCLETriquiase4tel.doc	30/10/2020 12:32:22	Guilherme Kamano	Aceito
Outros	TermoDeAnuenciaInstitucional.pdf	26/06/2019 10:22:03	Guilherme Kamano	Aceito
Outros	AnuenciaHcfmbSipe1752019.pdf	26/06/2019 10:20:15	Guilherme Kamano	Aceito
Folha de Rosto	folhaderostofinal.pdf	26/06/2019 10:10:25	Guilherme Kamano	Aceito

Situação do Parecer:
Aprovado

Necessita Apreciação da CONEP:
Não

Endereço: Chácara Butignolli , s/n
Bairro: Rubião Junior **CEP:** 18.618-970
UF: SP **Município:** BOTUCATU
Telefone: (14)3880-1609 **E-mail:** cep@fmb.unesp.br

UNESP -FACULDADE DE MEDICINA DE BOTUCATU

Continuação do Parecer: 4.418.028

BOTUCATU, 24 de Novembro de 2020

Assinado por:
SILVANA ANDREA MOLINA LIMA
(Coordenador(a))

Endereço: Chácara Butignolli , s/n
Bairro: Rubião Junior **CEP:** 18.618-970
UF: SP **Município:** BOTUCATU
Telefone: (14)3880-1609 **E-mail:** cep@fmb.unesp.br