



**UNIVERSIDADE ESTADUAL PAULISTA
“JÚLIO DE MESQUITA FILHO”
FACULDADE DE ODONTOLOGIA DE ARAÇATUBA – FOA**

EDUARDO DIAS RIBEIRO

**Efeito da reposição com melatonina no processo de
reparo após reimplante dentário em ratos
pinelectomizados: Análise histomorfométrica**

ARAÇATUBA
2015

EDUARDO DIAS RIBEIRO

Efeito da reposição com melatonina no processo de reparo após reimplante dentário em ratos pinealectomizados: Análise histomorfométrica

Tese apresentada à Faculdade de Odontologia do Câmpus de Araçatuba – Unesp, para a obtenção do Grau de “Doutor em Odontologia” – Área de Concentração: Cirurgia e Traumatologia Buco-Maxilo-Facial

Orientador: Prof. Dr. Celso Koogi Sonoda

Co-orientadores: Profa. Dra. Roberta Okamoto e Prof. Dr. Francisley Ávila Souza

ARAÇATUBA
2015

Dados Internacionais de Catalogação na Publicação (CIP)
Diretoria Técnica de Biblioteca e Documentação – FOA / UNESP

R484e Ribeiro, Eduardo Dias.
Efeito da reposição com melatonina no processo de reparo após reimplante dentário em ratos pinealectomizados : análise histomorfométrica/ Eduardo Dias Ribeiro. –Araçatuba, 2015
77f. : il. ; tab. + 1 CD-ROM

Tese (Doutorado) – Universidade Estadual Paulista,
Faculdade de Odontologia de Araçatuba
Orientador: Prof. Celso Koogi Sonoda
Coorientadora: Profa. Roberta Okamoto
Coorientador: Prof. Francisley Ávila Souza

1.Reimplante dentário2. Melatonina3. Glândula pineal
4. Ratos I. T.

Black D7
CDD 617.64

DEDICATÓRIA

À Deus, por sempre ter guiado os meus caminhos e por me abençoar com sabedoria e inteligência.

Aos meus pais, Ivan Rafael Ribeiro e Maria José Dias Ribeiro, pela dedicação, me auxiliando sempre em tudo que precisei.

Aos meus irmãos, Anabelle Dias Ribeiro e Leonardo Dias Ribeiro, pelo apoio, amizade, carinho e respeito.

À minha cunhada, meus sobrinhos, tios e primos, pelo carinho de sempre.

AGRADECIMENTOS

À Faculdade de Odontologia de Araçatuba, na pessoa da sua diretora Profa. Adj. Ana Maria Pires Soubhia e do vice-diretor Prof. Tit. Wilson Roberto Poi.

À Coordenadora do Programa de Pós-graduação, na pessoa da sua coordenadora Profa. Adj. Maria José Hitomi Nagata.

Ao Prof. Dr. Celso Koogi Sonoda, meu orientador, agradeço pelos conhecimentos adquiridos ao longo desse tempo. Sempre disposto a ajudar, passando todo o conhecimento necessário para o meu engrandecimento profissional.

Aos Prof. Dr. Francisley Ávila Souza e a Profa. Dra. Roberta Okamoto, meus co-orientadores, pessoas que passei a respeitar por tudo que sabem. Agradeço por todos os ensinamentos.

À CAPES - Coordenação de aperfeiçoamento de pessoal de nível superior, pelo auxílio-bolsa concedido durante o período do curso.

Aos meus amigos Valthierre Nunes de Lima e Julierme Ferreira Rocha, pela ajuda e companheirismo em todos os momentos.

A todos os professores do Departamento de Cirurgia e Clínica Integrada: Profa. Dra. Alessandra Marcondes Aranega, Profa. Dra. Ana Paula Farnezzini Bassi, Prof. Dr. Celso Koogi Sonoda, Profa. Dra. Daniela Atili Brandini, Profa. Dra. Daniela Ponzoni, Profa. Dra. Denise Pedrini Ostini, Prof. Dr. Francisley Ávila Souza, Prof. Dr. Idelmo Rangel Garcia Junior, Prof. Dr. José Carlos Monteiro de Castro, Prof. Dr. José Ricardo Kina, Prof. Dr. Juliano Milanezi de Almeida, Profa. Dra. Letícia Helena Theodoro, Profa. Dra. Maria José Hitomi Nagata, Prof. Dr. Osvaldo Magro Filho, Profa. Dra. Sônia Regina Panzarini Barioni, Prof. Dr. Wilson Roberto Poi.

Aos colegas de pós-graduação: Heldo, André, Sabrina, Cristian, Tárík, William Ricardo, Mônica, Carulina, Julierme, Ana Paula, Pilar, Lamis, Járede, Rafael, William Caetano, Júlio César, Júlio Maciel, Rodrigo, Valthierre, Gustavo, João Paulo, Leonardo, Erik, Pedro, Igor.

Aos funcionários do Departamento de Cirurgia e Clínica Integrada: Renato Gomes de Oliveira, Joilson de Barros Lellis, Marco Aurélio de Oliveira Ianner, Odair Vicente, Paulo Roberto Gratão, Maria Dirce Colli Boatto.

Aos amigos, pós-graduandos e graduandos da Faculdade de Odontologia de Araçatuba – FOA / UNESP e a todos aqueles que de alguma forma contribuíram para a realização deste trabalho, meus sinceros agradecimentos.

“Diagnostique, informe, trate e avalie.”

(Epker, Stella, Fish. 1994)

Ribeiro, ED. Efeito da reposição com melatonina no processo de reparo após reimplante dentário em ratos pinealectomizados: Análise histomorfométrica [tese]. Araçatuba: Faculdade de Odontologia da Universidade Estadual Paulista; 2015.

RESUMO

Com o intuito de melhorar o prognóstico dos dentes reimplantados, vários fatores locais foram estudados, culminando com a elaboração de um protocolo de tratamento. No entanto, pouco tem sido estudado em relação aos fatores sistêmicos. Uma dessas condições é a deficiência da melatonina, que pode ocorrer em pessoas com hábitos noturnos. Com o objetivo de estudar o processo de reparo do reimplante dentário em ratos pinealectomizados com ou sem reposição da melatonina, foram utilizados 40 ratos divididos em 4 grupos de 10 animais. Grupo 1 (C): animais não pinealectomizados e submetidos ao reimplante do incisivo superior direito. Grupo 2 (PNX): animais pinealectomizados e submetidos ao reimplante dentário. Grupo 3 (PNX-M): animais pinealectomizados, submetidos ao reimplante e com suplementação de melatonina. Grupo 4 (M): animais não pinealectomizados, submetidos ao reimplante e com suplementação de melatonina. Após 47 dias, os animais foram eutanasiados e as peças contendo os dentes foram processadas para obtenção de lâminas que foram coradas em hematoxilina e eosina para análise histológica e morfométrica. Analisou-se, quantificou-se e comparou-se a ocorrência de reabsorção inflamatória, reabsorção por substituição, anquilose e reparo por ligamento periodontal. Encontrou-se que os grupos C e PNX foram os mais acometidos por reabsorção radicular (reabsorção total) ($p = 0,0001$). O grupo M foi o menos acometido pela reabsorção inflamatória ($p = 0,0001$). O grupo PNX-M foi o menos acometido pela reabsorção por substituição ($p = 0,0029$). O grupo PNX foi o que apresentou a menor ocorrência de reparo por ligamento periodontal ($p = 0,0001$). O grupo M foi o que apresentou melhores resultados de reinserção do ligamento periodontal ($p = 0,0001$). Não houve diferença estatisticamente significativa entre os quatro grupos em relação à ocorrência de anquilose ($p = 0,1083$). Concluiu-se que a suplementação com melatonina em ratos pinealectomizados ou não repercutiu positivamente no processo de reparo quando comparado com os grupos que não foram suplementados.

Palavras-chave: Reimplante dentário. Glândula pineal. Melatonina. Ratos.

Ribeiro, ED. Healing of tooth replantation after therapy with melatonin in pinealectomized rats: Histomorphometric analysis [thesis]. Araçatuba: UNESP - São Paulo State University; 2015.

ABSTRACT

In order to improve the prognosis of tooth replantation, several local factors were studied, seeking the development of a treatment protocol. However, little is known with regard to systemic factors. One such condition is the absence of melatonin, which can occur in people with nocturnal habits. In order to study the repair process of tooth replantation in pinealectomized rats with or without replacement of melatonin, 40 rats were divided into 4 groups of 10 animals. Group 1 (C): no pinealectomized animals and underwent replantation of right upper incisor. Group 2 (PNX): pinealectomized animals and submitted to the dental replantation. Group 3 (PNX-M): pinealectomized animals, submitted to replantation and melatonin supplementation. Group 4 (M): no pinealectomized animals, submitted to replantation and melatonin supplementation. After 47 days, the animals were euthanized and specimens containing the teeth were processed for obtaining blades that are stained with hematoxylin and eosin for histomorphological analysis. It was analyzed and quantified the occurrence of inflammatory resorption, replacement resorption, ankylosis and repair of periodontal ligament. It was found that the C and PNX groups were the most affected by root resorption (total resorption) ($p = 0.0001$). Group M was the least affected by inflammatory resorption ($p = 0.0001$). The PNX-M group was the least affected by the replacement resorption ($p = 0.0029$). The PNX group was presented the lower occurrence of periodontal ligament ($p = 0.0001$). Group M showed the best results of reintegration of the periodontal ligament ($p = 0.0001$). There was no statistically significant difference among the four groups in the occurrence of ankylosis ($p = 0.1083$). It was concluded that with replacement of melatonin in pinealectomized rats or not reflected positively in the repair process when compared to the groups that were not supplemented.

Keywords: Tooth replantation. Pineal Gland. Melatonin. Rats.

LISTA DE FIGURAS

- Figura 1 - Grupo 1 (Grupo C): Fotomicrografias em campo claro de cortes transversais de incisivo superior de ratos corados em H.E. Características encontradas: 1 - Reabsorção inflamatória (seta 1) e reabsorção por substituição (seta 2); 2 - Reabsorção inflamatória; 3 - Área de reinserção do ligamento periodontal. Abreviaturas: D: dentina, C: cemento, TO: tecido ósseo, LP: ligamento periodontal. H.E. 200x..... 42
- Figura 2 - Grupo 2 (Grupo PNX): Fotomicrografias em campo claro de cortes transversais de incisivo superior de ratos corados em H.E. Características encontradas: 4 - Reabsorção inflamatória; 5 - Disposição paralela das fibras do ligamento periodontal; ponto de anquilose (seta); 6 - Reabsorção por substituição. Abreviaturas: D: dentina, TO: tecido ósseo, LP: ligamento periodontal. H.E. 200x..... 44
- Figura 3 - Grupo 3 (Grupo PNX-M): Fotomicrografias em campo claro de cortes transversais de incisivo superior de ratos corados em H.E. Características encontradas: 7 - Área de estreitamento do ligamento periodontal; 8 - Área de reinserção das fibras do ligamento periodontal; 9 - Clastos em área de reabsorção (seta). Abreviaturas: D: dentina, TO: tecido ósseo, LP: ligamento periodontal. H.E. 200x..... 46
- Figura 4 - Grupo 4 (Grupo M): Fotomicrografias em campo claro de cortes transversais de incisivo superior de ratos corados em H.E. Características encontradas: 10 - Reabsorção inflamatória ativa; 11 - Limite da bolsa periodontal em corte do terço cervical da raiz; 12 - Área de reinserção das fibras do ligamento periodontal. Abreviaturas: D: dentina, TO: tecido ósseo, LP: ligamento periodontal. H.E. 200x..... 48

LISTA DE TABELAS

- Tabela 1 - Tabela 1: Média em porcentagem e desvio padrão da ocorrência de reabsorção inflamatória (R. Inf.), reabsorção por substituição (R. Subs.), reabsorção total (R. Total) nos grupos estudados..... 49
- Tabela 2 - Tabela 2: Média em porcentagem e desvio padrão da ocorrência de ligamento periodontal (LP), ligamento periodontal reinsertado (LP Reins.) e anquilose (Anq.) nos grupos estudados..... 49

LISTA DE ABREVIATURAS

C	Grupo controle
PNX	Grupo pinealectomizados
PNX-M	Grupo pinealectomizados com reposição de melatonina
M	Grupo melatonina
R Inf	Reabsorção inflamatória
R Subs	Reabsorção por substituição
R Total	Reabsorção total
LP	Ligamento periodontal
LP Reins	Ligamento periodontal reinsertado
Anq	Anquilose
IM	Intramuscular
PC	Peso corporal

SUMÁRIO

1.	INTRODUÇÃO	23
2.	PROPOSIÇÃO	29
3.	MATERIAIS E MÉTODOS	33
4.	RESULTADOS	41
5.	DISCUSSÃO	52
6.	CONCLUSÕES	58
	REFERÊNCIAS	62
	ANEXO A	69
	ANEXO B	72

1. Introdução

1. INTRODUÇÃO

Dentre os vários tipos de traumas, a avulsão dentária representa uma condição crítica por deslocar o dente de seu ambiente natural, expondo-o a um meio externo seco e contaminado [1]. Quando o dente é avulsionado, vários tipos de tecidos como ligamento periodontal, cemento, osso alveolar, tecido gengival e polpa dental são danificados. Esses danos incluem ruptura do epitélio gengival, ruptura do ligamento periodontal, injúrias ao cemento e osso alveolar e rompimento do feixe vâsculo-nervoso da polpa dental. Dessa forma, o reparo de um dente reimplantado se constitui em um processo complexo que depende do potencial de reconstituição dos vários tipos celulares envolvidos e da proporção com a qual cada uma ocorre [2].

Após a avulsão dentária, parte das fibras do ligamento periodontal permanece aderida ao cemento e parte fica aderida à parede alveolar [3]. A vitalidade da porção cementária do ligamento periodontal é de fundamental importância para o reparo do dente reimplantado [4-6].

Após o reimplante, existe a formação de um coágulo sanguíneo entre a porção alveolar e cementária do ligamento periodontal [7,8]. Quando o ligamento periodontal cementário remanescente ainda apresenta vitalidade, esse coágulo pode se organizar em um tecido de granulação o qual terá grande chance de restituir a reinserção [7].

Por outro lado, quando a vitalidade é perdida, este tecido de granulação pode ser substituído por tecido ósseo [6,7] ou dar início a um processo de reabsorção o que retardará ou impedirá a reinserção [9,10].

Fatores locais como o tipo e o tempo de uso da contenção, a antibioticoterapia sistêmica, o tratamento da superfície radicular e o tratamento endodôntico interferem no processo de reparo. A partir da compreensão da influência desses fatores, estabeleceu-se um protocolo para a realização do reimplante em condições favoráveis e desfavoráveis de conservação do dente avulsionado [11]. No entanto, muito pouco é conhecido sobre a influência dos fatores sistêmicos no processo de reparo.

Contudo, existem condições sistêmicas (diabetes, deficiência de estrógeno) resultantes de padrões comportamentais que também podem influir no processo de reparo. Estudos demonstram que pessoas que trabalham no turno da noite possuem deficiência na capacidade de liberação circadiana de melatonina via pineal, pois este hormônio só é liberado por meio desta glândula no escuro e durante o sono [12-14]. Essas pessoas apresentam aumento da ocorrência de disfunções cardiovasculares, gastrointestinais, reprodutivas, de câncer, de distúrbios de sono e alerta, este último levando naturalmente a uma maior incidência de acidentes com estes trabalhadores e possivelmente riscos para toda a sociedade. Estes trabalhadores noturnos também estão sujeitos mais frequentemente a problemas psicológicos, sociais e familiares. Tais efeitos são resultados da interferência de suas atividades com o ciclo circadiano normal. Em particular, a temperatura corpórea e a secreção de melatonina parecem ser os responsáveis pela variação do estado de alerta [13].

A melatonina (N-acetil-5-metoxi-triptamina) é uma molécula amplamente presente na natureza, ocorrendo em organismos unicelulares, plantas, fungos e animais. Na maioria dos vertebrados, incluindo os homens, a melatonina é sintetizada primariamente na glândula pineal, durante o período escuro do ciclo circadiano [15].

Além do controle do ciclo circadiano, a melatonina vem sendo atrelada com diversas funções específicas, estando relacionada ao envelhecimento, à obesidade, à sensibilidade à insulina, à maturação sexual, às ações antidepressivas, ao controle das secreções de hormônio (do crescimento, hormônios adrenais e tireoideanos), e como agente antioxidante, substância oncoestática, substâncias cardioprotetoras, mediador inflamatório e substância osteogênica [15-17].

Na Odontologia, os efeitos benéficos da melatonina já vêm sendo avaliados por alguns pesquisadores. Cutando et al., [18] associam a melatonina como um possível recurso contra a doença periodontal, graças às suas atividades anti-inflamatórias, antioxidantes, e estimulantes da proliferação de fibroblastos e da remodelação óssea. Também em 2007, publicaram um trabalho relatando que, após a extração dentária, os níveis séricos de radicais livres aumentam, dificultando as reações de cura. A aplicação de melatonina nestes alvéolos diminuiria as complicações causadas pelo estresse oxidativo [19]. Em outro trabalho, Cutando et al., [20] relacionam os graus severos de periodontite com a diminuição dos níveis

salivares de melatonina, indicando que a melatonina age na proteção do organismo, contra agressões bacterianas externas.

Como revisto, a melatonina pode interferir no processo de reparo tecidual de diversas formas, tanto pela modulação de processos inflamatórios, pela formação de fibrilas colágenas, pelo tempo de diferenciação dos osteoblastos, como por meio do estresse oxidativo. Portanto, provavelmente, a falta da liberação deste hormônio pela glândula pineal poderia trazer um prejuízo neste reparo.

Este estudo tem como hipótese avaliar se pessoas que tem como rotina a atividade noturna poderiam apresentar, após um traumatismo dentário, um atraso no processo de reparo. Entretanto, ainda não existem estudos que demonstrem tal suposição. Portanto, o presente estudo tem por finalidade avaliar o processo de reparo de dentes reimplantados em animais no qual se induziu a supressão da liberação de melatonina pela remoção da glândula pineal, como também a influência da suplementação com melatonina no processo de reparo. Para tanto, os estudos foram conduzidos em ratos pinealectomizados, em comparação a ratos que não passaram por esta intervenção.

2. Proposição

2. PROPOSIÇÃO

A proposta do presente trabalho foi avaliar a influência do tratamento com melatonina no processo de reparo em reimplante de incisivo superior de ratos. Verificar se existe influência da supressão da melatonina, obtida pela remoção da glândula pineal; e da suplementação com melatonina em ratos pinealectomizados ou não.

3. Materiais e Métodos

3. MATERIAIS E MÉTODOS

Organização dos grupos

Este estudo foi desenvolvido mediante a aprovação da Comissão de Ética no Uso de Animais da Faculdade de Odontologia de Araçatuba - UNESP (Processo 2014-00474). Para esse estudo, foram utilizados 40 animais (*Rattus Norvegicus*, Wistar), machos, pesando 300 gramas, divididos em 4 grupos de 10 ratos. Os ratos foram obtidos no Biotério Central da Faculdade de Odontologia de Araçatuba – UNESP e mantidos no Biotério do Departamento de Cirurgia e Clínica Integrada da mesma unidade. Os animais foram mantidos em ambiente de 12/12 horas de claro e escuro (período claro iniciado às 7:00 horas da manhã) e temperatura de 23°C (variação de $\pm 2^\circ\text{C}$). Os ratos receberam ração balanceada e água de torneira *ad libitum*. No grupo 1 (C), os animais foram submetidos à exodontia e reimplante do incisivo superior direito. No grupo 2 (PNX), os animais foram pinealectomizados e posteriormente foram submetidos ao reimplante dentário. No grupo 3 (PNX-M), os animais foram pinealectomizados e posteriormente, submetidos ao reimplante dentário, com suplementação de melatonina. No grupo 4 (M), os animais foram submetidos ao reimplante dentário e tratados com melatonina.

Procedimento de pinealectomia

Os ratos foram anestesiados com cloridrato de quetamina (80mg/kg p.c., i.m.) e xilazina (10mg/kg p.c., i.m.) e adaptados a um aparelho estereotáxico. Com auxílio de duas barras auriculares, a cabeça de cada animal foi colocada em posição fixa. Após a remoção do pelo sobre o escalpo e assepsia da pele da cabeça com solução de polivinilpirrolidona-iodo, foi feita uma incisão longitudinal e o tecido subcutâneo foi afastado para a visualização da região do lambda. Desta região foram removidos 4,5 mm de diâmetro de calota craniana, com uma broca tipo trefina (Neodent, Curitiba, Paraná, Brasil) acoplada a um motor de baixa rotação. Após a retirada deste fragmento de osso, o seio venoso (região de intersecção do seio venoso sagital e transversal) foi visualizado e com uma pinça foi retirada (Grupos PNX e PNX-M) a

glândula pineal, que se localiza logo abaixo deste seio. Após a retirada desta glândula, o fragmento de osso retirado foi recolocado na sua posição inicial, e o animal retirado do aparelho estereotáxico. Após a hemostasia, a pele foi suturada com fio de seda 5.0 (Ethicon, Johnson&Johnson, São Paulo, Brasil). Como medida profilática, após a cirurgia, foi injetada por via intramuscular 20.000 U.I. de penicilina G benzatina (Fontoura Wyeth S.A., São Bernardo do Campo, São Paulo, Brasil). Após a cirurgia, os ratos foram mantidos nas condições anteriormente citadas, por um período de 30 dias antes da realização da exodontia e reimplante dentário.

Exodontia e reimplante dentário

Para o segundo procedimento cirúrgico, os animais foram novamente anestesiados, foi realizada a antissepsia da porção anterior da maxila, com solução de polivinilpirrolidona-iodo, sindesmotomia, luxação e extração do incisivo superior direito com auxílio de instrumental especialmente adaptado. Após a extração os dentes foram mantidos sobre bancada, em meio seco por 20 minutos. Na sequência, removeu-se a papila dental e o órgão do esmalte com lâmina de bisturi nº15 (Maxicor, Pinhais, Paraná, Brasil), a polpa removida por via retrógrada e o canal instrumentado, empregando-se lima tipo Kerr nº 25, ligeiramente curvada. Os canais foram irrigados com soro fisiológico e o líquido intracanal aspirado com seringa Luer Look acoplada em agulha 25X6 (Injex, Ourinhos, São Paulo, Brasil) e secos com cones de papel absorvente (Dentsply, Petrópolis, Rio de Janeiro, Brasil). Na sequência os canais foram preenchidos com pasta de hidróxido de cálcio (Dentsply, Petrópolis, Rio de Janeiro, Brasil) e propileno glicol, por via retrógrada, com auxílio de broca lentulo (Dentsply, Petrópolis, Rio de Janeiro, Brasil) montada em baixa rotação. O curativo foi posicionado respeitando-se o limite de 4mm aquém do ápice radicular. Na porção apical do canal e sobre o curativo de hidróxido de cálcio, foi confeccionado um “plug” com cimento MTA (Angelus, Londrina, Paraná, Brasil) que preencheu os 4 mm apicais do canal radicular. O cimento foi obtido a partir da mistura de uma medida de pó com uma gota de água destilada, espatulado por 30 segundos até a homogeneização dos componentes, sendo posteriormente levado ao canal com espátula metálica e acamado com a ajuda de condensadores. O tempo decorrido para o tratamento endodôntico foi de 10 minutos. Após este procedimento,

os dentes foram reimplantados em seus respectivos alvéolos com preparo prévio do mesmo, por meio de limpeza cirúrgica com auxílio de uma cureta e irrigação com soro fisiológico. Após o reimplante, todos os animais receberam dose única de 20.000 U.I. de penicilina G benzatina (Fontoura Wyeth S.A., São Bernardo do Campo, São Paulo, Brasil) por via intramuscular. Dois dias após o reimplante, os animais dos grupos PNX-M e M, passaram a receber, por meio de gavagem, solução de melatonina (0,2ml – 3mg/Kg p.c.) (Melatonin, Sigma-Aldrich, St. Louis, MO, USA). A droga foi ministrada em dose única, diariamente, às 19:00 horas durante 45 dias. Além disso, nos três primeiros dias após o reimplante, os ratos receberam ração triturada. Decorrido esse período, os animais foram eutanasiados por dose excessiva de anestésico. A maxila direita, contendo o dente reimplantado, foi separada ao nível da linha mediana com o emprego de uma lâmina de bisturi nº 15 (Maxicor, Pinhais, Paraná, Brasil). Um corte com tesoura reta ao nível da porção distal do 3º molar possibilitou a obtenção de maxila direita contendo o dente reimplantado. Os espécimes assim obtidos foram fixados em solução formalina a 10% por 24 horas e descalcificados em solução de EDTA a 4,13%, pH 7,0.

Após a descalcificação, as peças foram processadas e incluídas em parafina. Nos blocos, foram realizados cortes semi-seriados de 6 micrômetros de espessura, no sentido transversal da raiz.

Forma de análise dos resultados

Análise histológica

Esta análise foi realizada com auxílio de microscópio óptico (Axiolab – Zeiss, Alemanha), e em função da anatomia, somente a face lingual da raiz foi considerada. A raiz teve seu comprimento mensurado com régua milimetrada e dividida em 4 partes. Em cada secção foi obtido 1 lâmina com 4 cortes cada, as quais foram coradas pela técnica de hematoxilina e eosina (H.E.), para análise histológica e morfométrica. Foram analisadas as características do ligamento periodontal, osso alveolar, cemento e dentina, além da ocorrência de reabsorção

inflamatória, reabsorção por substituição e anquilose ao longo de toda a superfície radicular.

Análise histométrica

A imagem do corte transversal foi capturada por meio de uma câmera Axio Cam MRc5 (Carl Zeiss do Brasil LTDA, Rio de Janeiro, Brasil) acoplada a um Estereomicroscópio Stemi 2000 C (Carl Zeiss do Brasil LTDA, Rio de Janeiro, Brasil) com um aumento de 1:25 para permitir uma visão panorâmica do dente. Essa imagem foi salva como figura no programa Axio Vision 4.5 (Carl Zeiss do Brasil LTDA, Rio de Janeiro, Brasil) e utilizada para a quantificação no programa Image J (Wayne Rasband - Research Services Branch, National Institute of Mental Health, Bethesda, Maryland).

Para análise histométrica foi inicialmente mensurada a área total de dentina radicular e em seguida a área de dentina radicular reabsorvida. O valor da área de dentina total e da área de dentina reabsorvida foi submetido a uma regra de três para quantificar a porcentagem de raiz comprometida pela reabsorção. As áreas de anquilose e de ligamento periodontal foram mensuradas por meio da medida do perímetro da superfície radicular, sendo inicialmente mensurado o perímetro total da raiz e depois o perímetro onde o cemento encontrava-se recoberto por tecido ósseo ou por ligamento periodontal. Da mesma forma que para a reabsorção, foi calculada a porcentagem da raiz comprometida pela anquilose ou reparada por ligamento periodontal. Na análise do ligamento periodontal, mensurou-se também as áreas que apresentavam reinserção de suas fibras colágenas, caracterizada pela posição perpendicular das fibras em relação à superfície radicular. Após a quantificação, as médias obtidas na análise histomorfométrica foram submetidas à análise estatística por meio do software GraphPad Prism 5.0 (GraphPad Inc., San Diego, CA, USA). Inicialmente, os dados foram submetidos ao teste de normalidade e homogeneidade (teste de Kolmogorov-Smirnov). Como os valores se mostraram não normais, o teste de Kruskal-Wallis, para comparações múltiplas de dados não-paramétricos, foi utilizado para comparação das amostras com nível de significância de 5%. Quando

evidenciada diferença estatisticamente significativa, o teste de Dunn foi utilizado para comparações individuais.

4. Resultados

4. RESULTADOS

Análise histológica

Para obtenção dos resultados deste estudo, 6 espécimes foram desconsiderados por conta da ocorrência de fratura da coroa ou da raiz durante o procedimento de exodontia e reimplante.

Grupo 1 (C, n = 8)

Este foi o grupo mais comprometido pela reabsorção radicular, tendo sido encontrada em todos os espécimes. Em 4 deles, houve um envolvimento de maior profundidade na dentina mas nos demais, as áreas eram menos extensas. Das áreas reabsorvidas, a reabsorção inflamatória foi encontrada em maior proporção, ocorrendo em todos os espécimes. Essas áreas se caracterizavam pela presença de um infiltrado inflamatório no tecido conjuntivo fibroso adjacente à área reabsorvida, com a presença de clastos junto à dentina (Fig. 1-1 e 1-2). Com exceção de dois espécimes, a reabsorção por substituição foi encontrada comprometendo pequenas porções de cimento e dentina. Nessas áreas a dentina reabsorvida é substituída por tecido ósseo alveolar (Fig. 1-1). O ligamento periodontal foi observado em todos os espécimes, ocupando em média 51% da superfície radicular. Parte das demais áreas foi ocupada por tecido ósseo alveolar consequente da reabsorção por substituição ou anquilose. A outra parte da superfície radicular estava comprometida pela existência de bolsa periodontal (n = 5). Em alguns pontos do ligamento periodontal era possível encontrar focos de inflamação, cujo infiltrado variava de leve a moderado, com eventuais pontos de maior intensidade. Uma pequena proporção do ligamento periodontal apresentou reinserção. Localizava-se na porção mais lingual da raiz e se caracterizavam pela posição perpendicular de suas fibras em relação à superfície radicular (Fig. 1-3). Nas demais áreas, essas fibras se apresentavam desorganizadas ou dispostas paralelamente à superfície radicular. A parede óssea alveolar era formada por tecido ósseo maduro e apresentava alguns

pontos de reabsorção, principalmente junto às áreas de maior inflamação do ligamento periodontal.

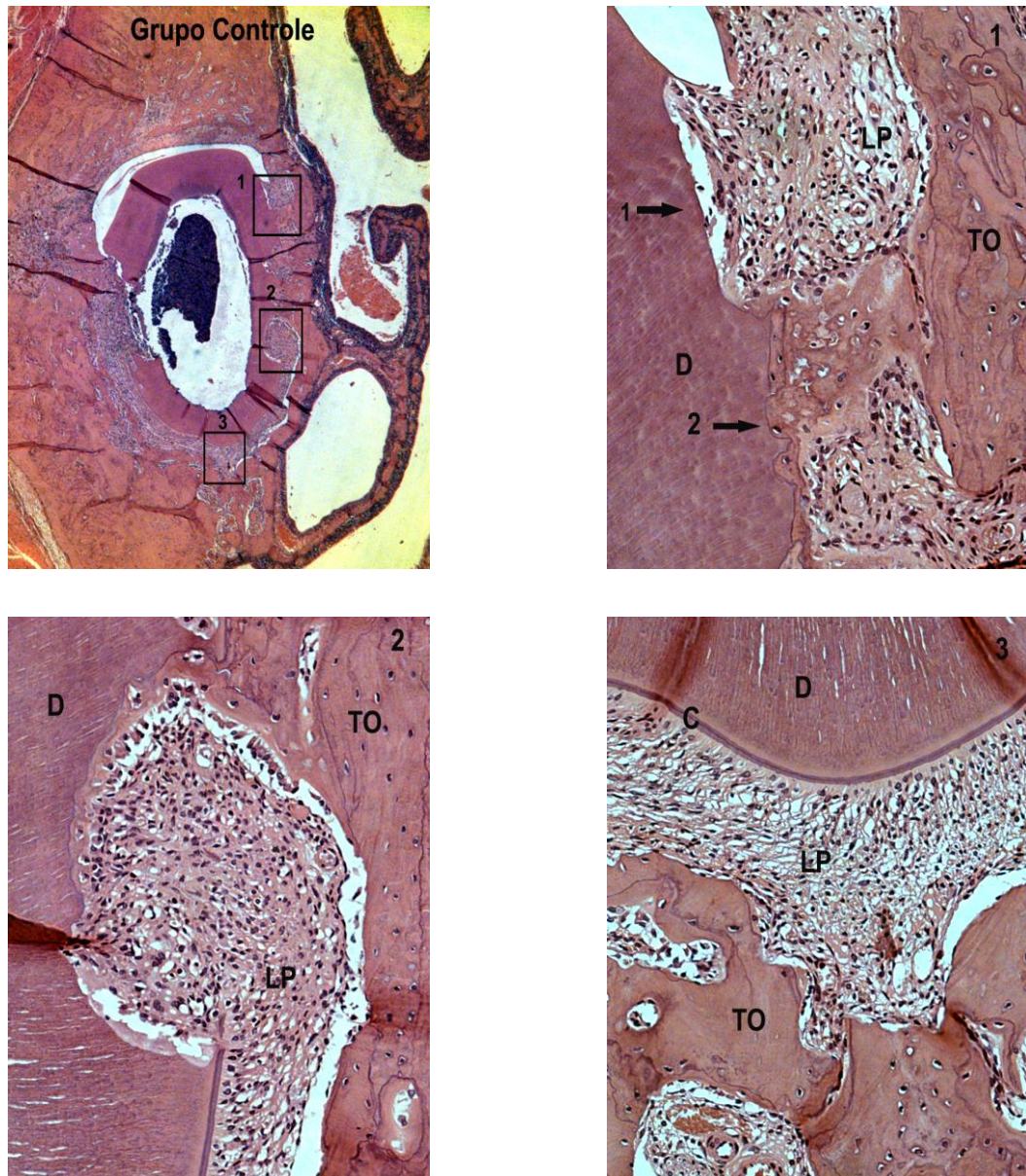


Figura 1: Grupo 1 (Grupo C): Fotomicrografias em campo claro de cortes transversais de incisivo superior de ratos corados em H.E. Características encontradas: 1 - Reabsorção inflamatória (seta 1) e reabsorção por substituição (seta 2); 2 - Reabsorção inflamatória; 3 - Área de reinserção do ligamento periodontal. Abreviaturas: D: dentina, C: cimento, TO: tecido ósseo, LP: ligamento periodontal. H.E. 200x.

Grupo 2 (PNX, n = 8)

Este grupo apresentou resultados semelhantes aos encontrados no grupo C em relação ao total de dentina reabsorvida, reabsorção inflamatória e reabsorção por substituição. Áreas mais profundas de reabsorção foram encontradas somente em 3 espécimes, nos demais, as reabsorções foram menos extensas (Fig. 2-4). Áreas de reabsorção ativa foram encontradas e se caracterizavam pela presença de clastos junto à dentina. Semelhança com o grupo C também foi encontrada em relação às áreas de reparo por ligamento periodontal. Este tecido estava presente em todos os espécimes ocupando em média, 47,05% da superfície radicular. Pequenas áreas de anquilose foram encontradas em 5 espécimes (Fig. 2-5). Poucas foram as áreas de reabsorção por substituição (Fig. 2-6). Na maior parte dos casos (n = 7), a ausência de ligamento periodontal estava relacionada à presença de bolsa periodontal que comprometia principalmente os cortes da região cervical. Poucas também foram as áreas de reinserção do ligamento periodontal, encontradas na superfície lingual de 5 espécimes (média de 5,71%). Na maior parte dos casos suas fibras colágenas encontravam-se desorganizadas ou dispostas paralelamente à superfície radicular (Fig. 2-5). Nesses locais, um infiltrado inflamatório que variava de leve a moderado foi encontrado. Tecido ósseo maduro formava a parede alveolar que também apresentava pontos de neoformação óssea. Pontos de reabsorção foram encontrados nas áreas em que o infiltrado inflamatório do ligamento periodontal era mais intenso (Fig. 2).

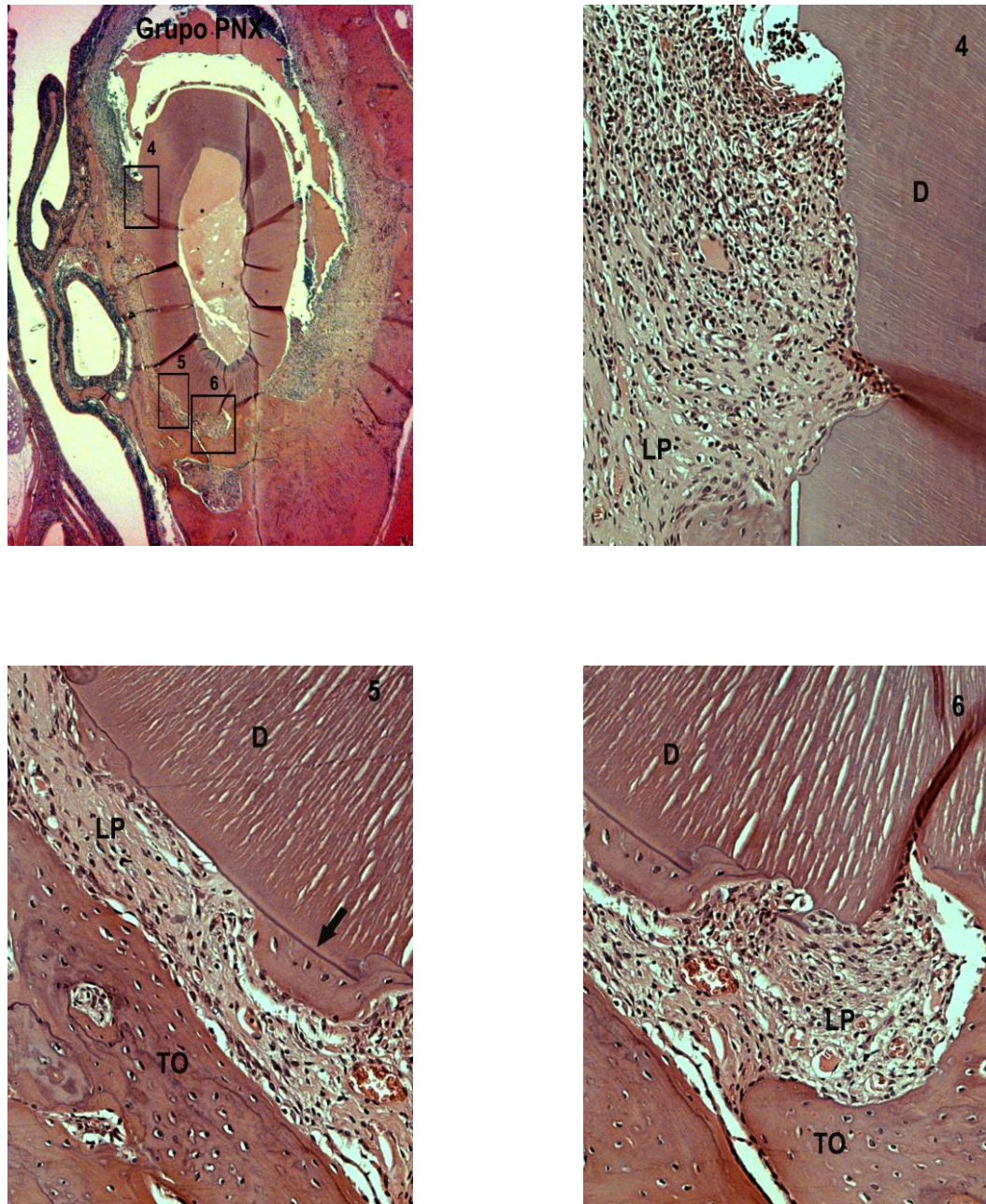


Figura 2: Grupo 2 (Grupo PNx): Fotomicrografias em campo claro de cortes transversais de incisivo superior de ratos corados em H.E. Características encontradas: 4 - Reabsorção inflamatória; 5 - Disposição paralela das fibras do ligamento periodontal; ponto de anquilose (seta); 6 - Reabsorção por substituição. Abreviaturas: D: dentina, TO: tecido ósseo, LP: ligamento periodontal. H.E. 200x.

Grupo 3 (PNX-M, n = 8)

Neste grupo, o comprometimento da raiz pela reabsorção radicular foi menor do que o observado nos grupos C e PNX. Com exceção de 2 espécimes onde a profundidade foi maior, as áreas reabsorvidas se restringiram a pequenos e poucos pontos na dentina. A maior parte dessas áreas era formada por reabsorção inflamatória (média de 2,48%) enquanto a reabsorção por substituição se restringiu a menos de 1%. Pontos de reabsorção ativa foram encontrados em alguns espécimes (Fig. 3-9). O ligamento periodontal abrangeu uma maior extensão da superfície radicular (média de 65,81%). Em alguns locais, o tecido ósseo alveolar ocupava parte do espaço do ligamento periodontal resultando em seu estreitamento (Fig. 3-7). A presença de bolsa periodontal foi observada em 6 espécimes ocupando áreas menos extensas do terço cervical da raiz. O ligamento periodontal apresentava-se rico em fibras colágenas, fibroblastos e vasos sanguíneos. Focos de inflamação estavam presentes principalmente junto à parede da bolsa periodontal e áreas de reabsorção. Áreas de reinserção também foram encontradas na região lingual da raiz em extensão semelhante ao observado nos grupos C e PNX (Fig. 3-8). Na parede óssea alveolar foi possível encontrar pontos de tecido ósseo neoformado. Alguns pontos de reabsorção também foram observados principalmente próximos às áreas de inflamação do tecido conjuntivo fibroso.

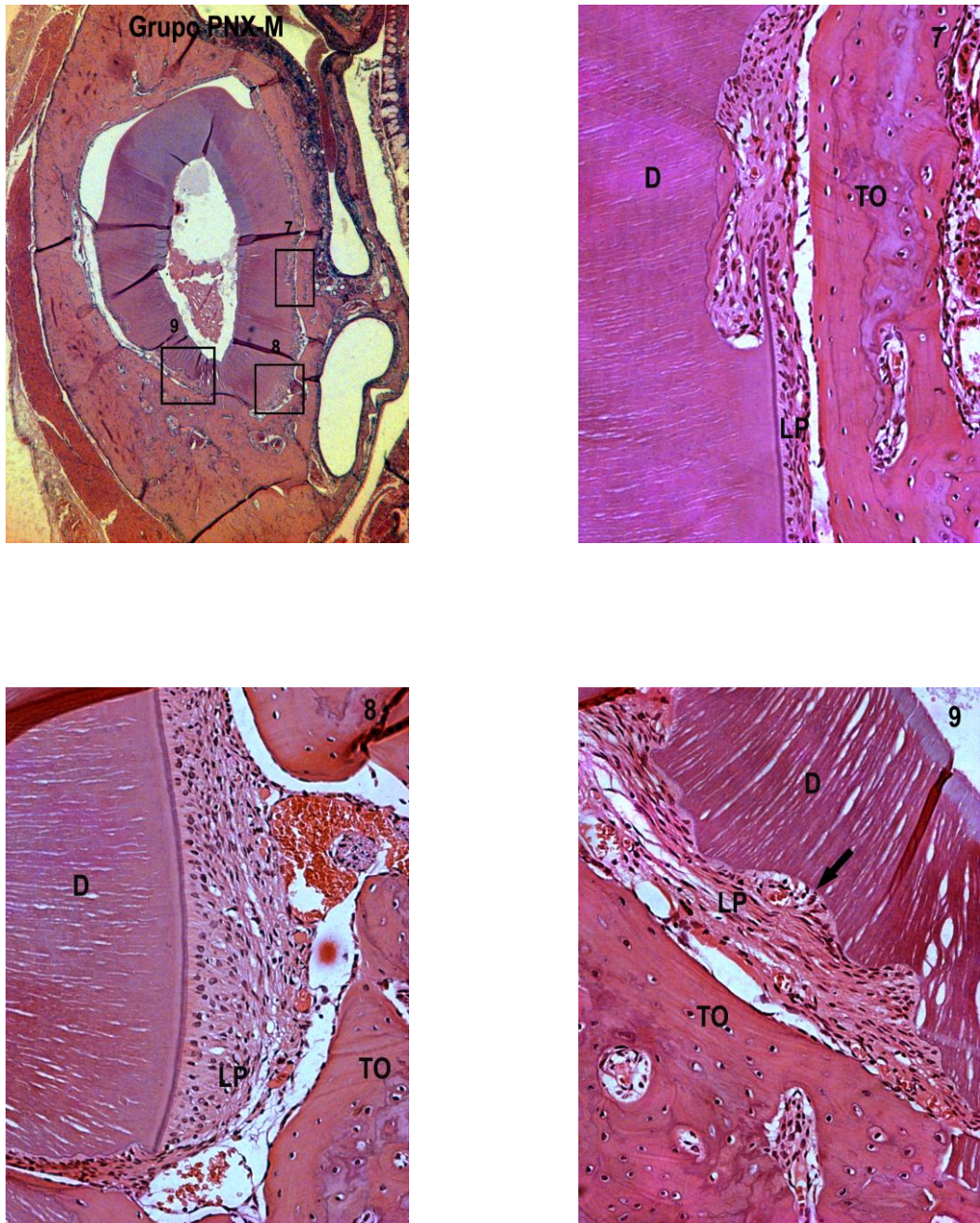


Figura 3: Grupo 3 (Grupo PNX-M): Fotomicrografias em campo claro de cortes transversais de incisivo superior de ratos corados em H.E. Características encontradas: 7 - Área de estreitamento do ligamento periodontal; 8 - Área de reinserção das fibras do ligamento periodontal; 9 - Clastos em área de reabsorção (seta). Abreviaturas: D: dentina, TO: tecido ósseo, LP: ligamento periodontal. H.E. 200x.

Grupo 4 (M, n = 10)

Este foi o grupo menos comprometido pela reabsorção radicular tendo sido inferior aos grupos C e PNx. Em todos os espécimes, envolveu áreas pouco profundas e de pequena extensão da raiz. A reabsorção por substituição compreendeu apenas 1,15% das áreas reabsorvidas e a reabsorção inflamatória, menos de 1% (Fig. 4-10). A extensão de ligamento periodontal (73,46%) assim como as áreas de reinserção (16,89%) (Fig. 4-12) foram superiores ao observado nos grupos C e PNx (Fig. 4). Quando presente, o infiltrado inflamatório no tecido conjuntivo fibroso geralmente era leve. Alguns pontos de maior intensidade foram encontrados principalmente próximos à parede da bolsa periodontal. Pequenas porções de anquilose foram encontradas e, em 5 espécimes, houve a presença de bolsa periodontal envolvendo poucas áreas da região cervical da raiz (Fig. 4-11). A parede alveolar era formada por tecido ósseo maduro, com alguns pontos de neoformação. Poucos pontos de reabsorção foram encontrados.

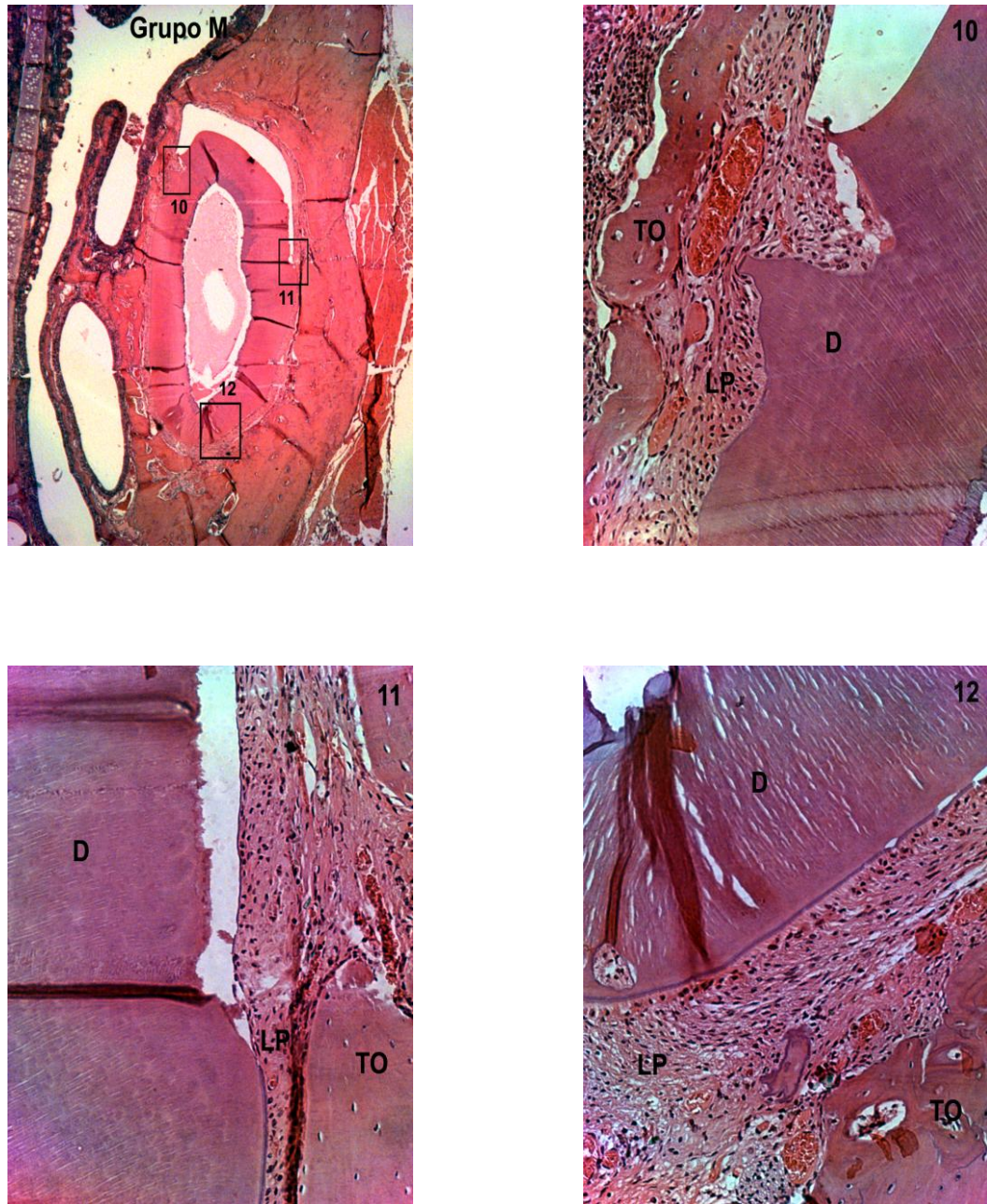


Figura 4: Grupo 4 (Grupo M): Fotomicrografias em campo claro de cortes transversais de incisivo superior de ratos corados em H.E. Características encontradas: 10 - Reabsorção inflamatória ativa; 11 - Limite da bolsa periodontal em corte do terço cervical da raiz; 12 - Área de reinserção das fibras do ligamento periodontal. Abreviaturas: D: dentina, TO: tecido ósseo, LP: ligamento periodontal. H.E. 200x.

Análise estatística

Os grupos C e PNx foram os mais acometidos por reabsorção radicular (reabsorção total) ($p = 0,0001$). O grupo M foi o menos acometido pela reabsorção inflamatória ($p = 0,0001$). O grupo PNx-M foi o menos acometido pela reabsorção por substituição ($p = 0,0029$). O grupo PNx foi o que apresentou a menor ocorrência de ligamento periodontal ($p = 0,0001$). O grupo M foi o que apresentou melhores resultados de reinserção do ligamento periodontal ($p = 0,0001$). Não houve diferença estatisticamente significativa entre os quatro grupos em relação à ocorrência de anquilose ($p = 0,1083$) (Tabelas 1 e 2).

Tabela 1: Média em porcentagem e desvio-padrão da ocorrência de reabsorção inflamatória (R. Inf.), reabsorção por substituição (R. Subs.), reabsorção total (R. Total) nos grupos estudados.

Evento	C (dp)	PNx(dp)	PNx-M(dp)	M(dp)	p
R. Inf.	11,37(10,95) ^a	8,52(13,02) ^{ac}	2,48(5,27) ^{bc}	0,78(1,30) ^b	0,0001*
R. Subs.	4,89(5,27) ^a	1,40(2,29) ^{ac}	0,81(1,99) ^{bc}	1,15(2,04) ^{ac}	0,0029*
R. Total	16,27(10,86) ^a	9,92(12,64) ^a	3,29(5,53) ^b	1,93(2,42) ^b	0,0001*

Teste de Dunn para comparações entre os grupos.

Letras diferentes indicam diferença estatisticamente significativa*.

Tabela 2: Média em porcentagem e desvio-padrão da ocorrência de ligamento periodontal (LP), ligamento periodontal reinserido (LP Reins.) e anquilose (Anq.) nos grupos estudados.

Evento	C (dp)	PNx(dp)	PNx-M(dp)	M(dp)	p
LP	51,96(22,33) ^{ad}	47,05(19,31) ^a	65,81(21,78) ^{bcd}	73,46(29,17) ^{bc}	0,0001*
LP Reins.	4,33(9,13) ^a	5,71(13,64) ^a	9,93(12,26) ^{ab}	16,89(14,47) ^b	0,0001*
Anq.	10,85(14,09) ^a	3,21(5,27) ^a	2,66(4,99) ^a	5,94(11,06) ^a	0,1083

Teste de Dunn para comparações entre os grupos.

Letras diferentes indicam diferença estatisticamente significativa*.

5. Discussão

5. DISCUSSÃO

Nesse estudo, optou-se pelo rato como modelo animal por ser possível a realização do reimplante dentário [21] e também por permitir a remoção da glândula pineal para a supressão da melatonina [17,22]. O rato é um animal de pequeno porte, de fácil manipulação e, onde se consegue um padrão de peso e tamanho. Mesmo considerando as diferenças do reparo desses animais em relação aos seres humanos, os mesmos são aceitos [1,17,22-24].

Optou-se pela administração da melatonina por meio da gavagem, por ser um método de fácil realização, induzir pouco estresse, aceito cientificamente permitir padronização da droga e simular uma forma de administração comumente realizada em humanos [25,26]. Seu uso na água do bebedouro da gaiola não foi utilizado pois poderia dificultar a padronização da dosagem para cada rato [27,28]. Por fim, a forma de administração injetável se constituiria em método mais trabalhoso e com mais estresse [29,30].

Como em outros estudos, a melatonina foi ministrada às 19:00 horas por ser o início do período escuro do ciclo circadiano, quando ela é sintetizada primariamente na glândula pineal [15] e sua efetividade é observada [31,32]. O período de análise foi de 47 dias porque nesse período já existe a reinserção da maior parte do ligamento periodontal e o reparo da superfície radicular já está bem definido, de forma a permitir as mensurações. Nesse período consegue-se verificar a ocorrência das reabsorções, além da reinserção do ligamento periodontal, de forma semelhante ao observado no período de 60 dias [33].

De uma forma geral, todos os grupos estudados apresentaram comprometimento pela reabsorção radicular. Isso pode ter ocorrido principalmente por conta do período extrabucal utilizado, que foi de 30 minutos em meio seco. Nesse período de tempo, a desvitalização do ligamento periodontal é parcial, apresentando remanescentes com e sem vitalidade [4,5,7,10]. Essa condição permitiria uma melhor análise da capacidade de reparo do ligamento periodontal com vitalidade em relação às áreas lesadas. Em um período extrabucal inferior, a possibilidade de regeneração de quase todo o ligamento periodontal já é esperada [4,7]. Por outro lado, no reimplante tardio, isto é, período extrabucal acima de 60 minutos, o reparo do ligamento periodontal é praticamente inexistente, com o dente

reimplantado tendendo à anquilose e reabsorção por substituição [1,6,21,34,35]. Ainda assim, parece ser oportuna a realização de outros estudos para se analisar a influência da melatonina nesses períodos de tempo.

Devem-se ressaltar nesse estudo, os resultados encontrados no grupo PNX. Por conta da pinealectomia, acreditava-se que haveria a possibilidade de alguma deficiência no reparo como consequência da supressão desse hormônio. Com exceção do reparo por ligamento periodontal em que o grupo PNX apresentou média inferior ao grupo PNX-M, sugerindo uma provável deficiência de melatonina, nos demais parâmetros analisados isso não ocorreu. O método de pinealectomia empregado nesse estudo, mostrou-se efetivo em outros estudos [17,22,27,28,30-32]. Uma possível justificativa para esse resultado seria a necessidade de um período maior de tempo para a ocorrência de alguma alteração. Por outro lado, dados da literatura indicam que outros órgãos poderiam produzir melatonina, o que poderia de alguma forma, compensar a ausência da glândula pineal. A glândula pineal é um dos principais órgãos sintetizadores da molécula melatonina, durante o período escuro do ciclo circadiano, porém estudos mais recentes demonstraram que sua síntese pode ocorrer em diversos órgãos e tecidos, incluindo retina, medula óssea, trato gastrointestinal, pele e linfócitos [15].

É evidente a semelhança de desenvolvimento e morfologia entre a glândula pineal e retina. Uma característica notável da glândula pineal e a retina é a capacidade comum para sintetizar a melatonina [36]. Contudo, a melatonina produzida na glândula pineal tem passagem livre por meio das membranas e se distribui em todos os compartimentos do corpo, ao passo que a produzida na retina aparentemente age localmente dentro dos olhos [37]. Diferente da produção de melatonina pela glândula pineal, no trato gastrointestinal não segue um ritmo circadiano, mas a produção corresponde à periodicidade da ingestão de alimentos ricos em triptofano [38,39]. Após a pinealectomia, os níveis séricos de melatonina não seguiriam o ritmo do ciclo circadiano, mas os valores não seriam muito baixos durante o dia por causa da contribuição da melatonina pelas fontes extra-pineal, principalmente o trato gastrointestinal [40].

Os resultados deste estudo demonstraram também que os grupos que receberam melatonina foram os que apresentaram os aspectos histológicos mais favoráveis ao reparo do dente reimplantado. Menos reabsorção radicular total foi encontrada nesses espécimes e essa redução foi observada principalmente na

reabsorção inflamatória. Conduas como a remoção do tecido pulpar, emprego do hidróxido de cálcio como curativo de canal e antibioticoterapia sistêmica foram tomadas para o controle da reabsorção inflamatória em todos os grupos [21]. Mesmo assim, remanescentes necrosados de ligamento periodontal podem permanecer na superfície radicular e estimular um processo inflamatório associado à reabsorção [41].

A esse respeito, tem sido demonstrado que a melatonina inibe as enzimas inflamatórias ciclooxigenases, ligando-se aos sítios ativos de COX-1 e COX-2, atuando como inibidor endógeno de inflamação [42]. A melatonina também suprime fortemente a interleucina-6 induzida por lipopolissacarídeo em macrófagos [43]. A melatonina pode reduzir a resposta inflamatória na gengiva e periodonto, e ajudar na preservação e promoção do crescimento ósseo alveolar [44].

Outro aspecto que apresentou diferença significativa foi o reparo por ligamento periodontal e a reinserção de suas fibras, que se mostraram superiores nos grupos que receberam melatonina. Estudos demonstram que no tecido periodontal a melatonina influencia a atividades dos fibroblastos e regeneração do osso [45,46], além de estimular a síntese de colágeno tipo I [47]. Sua ação antioxidante também teria grande importância no reparo do periodonto. Em alvéolo após exodontia, favoreceria o reparo por meio da redução das complicações causadas pelo estresse oxidativo [19].

A ação direta da melatonina como agente antioxidante se dá durante sua metabolização, a qual ocorre com o consumo de radicais livres e esta ação é complementada indiretamente com a estimulação de enzimas antioxidantes como: glutathione peroxidase, redutase, superóxido dismutase e catalase. A melatonina também é capaz de promover a redução dos níveis de óxido nítrico e do ânion peróxido nítrico, por inibir a ativação de óxido nítrico sintetase induzível [19,43].

Várias são as dosagens empregadas na literatura com resultados positivos em diferentes tecidos. Guven et al., [48] utilizaram 10 mg/kg por 3 dias para tratamento de enterocolite necrozante, Turgut et al., [31] utilizou 30 µg/100mg por via intramuscular diárias, por 8 semanas, para tratamento de neuroma em lesão de nervo periférico. Pugazhenti et al., [49] utilizaram 1,2mg/kg, enquanto Ozler et al., [32] utilizaram 5mg/kg por via intramuscular, por sete dias para análise de reparo de ferida cutânea. Assim, optou-se por uma dosagem média desses valores. Optou-se por administrar a droga durante todo o período experimental, porque a evolução do

processo de reparo de um dente traumatizado demanda períodos mais longos. Eventos como a reabsorção por substituição podem se manifestar semanas após o reimplante [10]. Os resultados encontrados neste estudo indicam a necessidade de novas pesquisas para melhor definição da dosagem mínima adequada, assim como dessa terapia em outros tipos de traumas dentais. Devem-se considerar também as características inerentes do processo de reparo do rato em relação ao homem.

6. Conclusão

6. CONCLUSÃO

Concluiu-se neste estudo que a suplementação com melatonina em ratos pinealectomizados ou não repercutiu positivamente no processo de reparo dos dentes reimplantados, com menos reabsorção radicular total. O tratamento com melatonina proporcionou também maior extensão de ligamento periodontal, assim como das áreas de reinserção de suas fibras. A pinealectomia não resultou em alterações significativas no processo de reparo dos dentes reimplantados.

Referências

REFERÊNCIAS

1. dos Santos CL, Sonoda CK, Poi WR, Panzarini SR, Sundefeld ML, Negri MR. Delayed replantation of rat teeth after use of reconstituted powdered milk as a storage medium. *Dent Traumatol*. 2009 Feb;25(1):51-7.
2. Andreasen JO. Challenges in clinical dental traumatology. *Endod Dent Traumatol*. 1985 Apr;1(2):45-55.
3. Proye MP, Polson AM. Repair in different zones of the periodontium after tooth reimplantation. *J Periodontol*. 1982 Jun;53(6):379-89.
4. Andreasen JO. Effect of extra-alveolar period and storage media upon periodontal and pulpal healing after replantation of mature permanent incisors in monkeys. *Int J Oral Surg*. 1981 Feb;10(1):43-53.
5. Andreasen JO. Relationship between surface and inflammatory resorption and changes in the pulp after replantation of permanent incisors in monkeys. *J Endod*. 1981 Jul;7(7):294-301.
6. Andreasen JO, Kristerson L. The effect of limited drying or removal of the periodontal ligament. Periodontal healing after replantation of mature permanent incisors in monkeys. *Acta Odontol Scand*. 1981;39(1):1-13.
7. Loe H, Waerhaug J. Experimental replantation of teeth in dogs and monkeys. *Arch Oral Biol*. 1961 Apr;3:176-84.
8. Hammarström L, Blomlöf L, Feiglin B, Andersson L, Lindskog S. Replantation of teeth and antibiotic treatment. *Endod Dent Traumatol*. 1986 Apr;2(2):51-7.
9. Andreasen JO. The effect of pulp extirpation or root canal treatment on periodontal healing after replantation of permanent incisors in monkeys. *J Endod*. 1981 Jun;7(6):245-52.
10. Andreasen JO, Borum MK, Jacobsen HL, Andreasen FM. Replantation of 400 avulsed permanent incisors. 1. Diagnosis of healing complications. *Endod Dent Traumatol*. 1995 Apr;11(2):51-8.
11. Flores MT, Andersson L, Andreasen JO, Bakland LK, Malmgren B, Barnett F, Bourguignon C, DiAngelis A, Hicks L, Sigurdsson A, Trope M, Tsukiboshi M, von Arx T; International Association of Dental Traumatology. Guidelines for the management of traumatic dental injuries. II. Avulsion of permanent teeth. *Dent Traumatol*. 2007 Jun;23(3):130-6.

12. Sack RL, Lewy AJ. Melatonin as a chronobiotic: treatment of circadian desynchrony in night workers and the blind. *J Biol Rhythms*. 1997 Dec;12(6):595-603.
13. Gooley JJ. Treatment of circadian rhythm sleep disorders with light. *Ann Acad Med Singapore*. 2008 Aug;37(8):669-76.
14. Lee C, Smith MR, Eastman CI. A compromise phase position for permanent night shift workers: circadian phase after two night shifts with scheduled sleep and light/dark exposure. *Chronobiol Int*. 2006;23(4):859-75.
15. Pandi-Perumal SR, Srinivasan V, Maestroni GJ, Cardinali DP, Poeggeler B, Hardeland R. Melatonin: Nature's most versatile biological signal? *FEBS J*. 2006 Jul;273(13):2813-38.
16. Lima FB, Matsushita DH, Hell NS, Dolnikoff MS, Okamoto MM, Cipolla Neto J. The regulation of insulin action in isolated adipocytes. Role of the periodicity of food intake, time of day and melatonin. *Braz J Med Biol Res*. 1994 Apr;27(4):995-1000.
17. Lima FB, Machado UF, Bartol I, Seraphim PM, Sumida DH, Moraes SM, Hell NS, Okamoto MM, Saad MJ, Carvalho CR, Cipolla-Neto J. Pinealectomy causes glucose intolerance and decreases adipose cell responsiveness to insulin in rats. *Am J Physiol*. 1998 Dec;275(6 Pt 1):E934-41.
18. Cutando A, Gómez-Moreno G, Arana C, Acuña-Castroviejo D, Reiter RJ. Melatonin: potential functions in the oral cavity. *J Periodontol*. 2007 Jun;78(6):1094-102.
19. Cutando A, Arana C, Gómez-Moreno G, Escames G, López A, Ferrera MJ, Reiter RJ, Acuña-Castroviejo D. Local application of melatonin into alveolar sockets of beagle dogs reduces tooth removal-induced oxidative stress. *J Periodontol*. 2007 Mar;78(3):576-83.
20. Cutando A, Gómez-Moreno G, Villalba J, Ferrera MJ, Escames G, Acuña-Castroviejo D. Relationship between salivary melatonin levels and periodontal status in diabetic patients. *J Pineal Res*. 2003 Nov;35(4):239-44.
21. Esteves JC, Marão HF, Silva PIS, Poi WR, Panzarini SR, Aranega AM, Ribeiro ED, Sonoda CK. Delayed tooth replantation following root canal filling with calcium hydroxide and MTA: Histomorphometric study in rats. *Arch Oral Biol*. Available online: Feb 20, 2015. doi:10.1016/j.archoralbio.2015.02.002. [Epub ahead of print].

22. Maganhin CC, Simões RS, Fuchs LF, Oliveira-Filho RM, Simões Mde J, Evêncio Neto J, Baracat EC, Soares JM Jr. Rat pinealectomy: a modified direct visual approach. *Acta Cir Bras*. 2009 Jul-Aug;24(4):321-4.
23. Ricieri CB, Sonoda CK, Aranega AM, Panzarini SR, Poi WR, Sundefeld ML, Okamoto T. Healing process of incisor teeth of diabetic rats replanted after storage in milk. *Dent Traumatol*. 2009 Jun;25(3):284-9.
24. Mori GG, Nunes DC, Castilho LR, de Moraes IG, Poi WR. Propolis as storage media for avulsed teeth: microscopic and morphometric analysis in rats. *Dent Traumatol*. 2010 Feb;26(1):80-5.
25. Ersoz N, Ozler M, Altinel O, Sadir S, Ozerhan IH, Uysal B, Topal T, Guven A, Korkmaz A. Melatonin prevents peritoneal adhesions in rats. *J Gastroenterol Hepatol*. 2009 Nov;24(11):1763-7.
26. Bhatti JS, Sidhu IP, Bhatti GK. Ameliorative action of melatonin on oxidative damage induced by atrazine toxicity in rat erythrocytes. *Mol Cell Biochem*. 2011 Jul;353(1-2):139-49.
27. John TM, Brown MC, Brown GM. An oral melatonin replacement regimen that re-establishes the normal circadian levels of urinary 6-sulphatoxymelatonin in functionally pinealectomized rats. *J Pineal Res*. 1992 Nov;13(4):145-50.
28. De Butte M, Pappas BA. Pinealectomy causes hippocampal CA1 and CA3 cell loss: reversal by melatonin supplementation. *Neurobiol Aging*. 2007 Feb;28(2):306-13.
29. Halıcı M, Öner M, Güney A, Canöz Ö, Narin F, Halıcı C. Melatonin promotes fracture healing in the rat model. *Eklem Hastalik Cerrahisi*. 2010 Dec;21(3):172-7.
30. Ostrowska Z, Kos-Kudla B, Nowak M, Swietochowska E, Marek B, Gorski J, Kajdaniuk D, Wolkowska K. The relationship between bone metabolism, melatonin and other hormones in sham-operated and pinealectomized rats. *Endocr Regul*. 2003 Dec;37(4):211-24.
31. Turgut M, Uyanikgil Y, Baka M, Tunç AT, Yavaşoğlu A, Yurtseven ME, Kaplan S. Pinealectomy exaggerates and melatonin treatment suppresses neuroma formation of transected sciatic nerve in rats: gross morphological, histological and stereological analysis. *J Pineal Res*. 2005 May;38(4):284-91.
32. Ozler M, Simsek K, Ozkan C, Akgul EO, Topal T, Oter S, Korkmaz A. Comparison of the effect of topical and systemic melatonin administration on delayed

wound healing in rats that underwent pinealectomy. *Scand J Clin Lab Invest.* 2010 Oct;70(6):447-52.

33. Panzarini SR, Okamoto R, Poi WR, Sonoda CK, Pedrini D, da Silva PE, Saito CT, Marão HF, Sedlacek P. Histological and immunohistochemical analyses of the chronology of healing process after immediate tooth replantation in incisor rat teeth. *Dent Traumatol.* 2013 Feb;29(1):15-22.

34. Sottovia AD, Sonoda CK, Poi WR, Panzarini SR, Lauris JR. Delayed tooth replantation after root surface treatment with sodium hypochlorite and sodium fluoride: histomorphometric analysis in rats. *J Appl Oral Sci.* 2006 Apr;14(2):93-9.

35. Thong YL, Messer HH, Zain RB, Saw LH, Yoong LT. Intracanal bisphosphonate does not inhibit replacement resorption associated with delayed replantation of monkey incisors. *Dent Traumatol.* 2009 Aug;25(4):386-93.

36. Wiechmann AF, Bok D, Horwitz J. Melatonin-binding in the frog retina: autoradiographic and biochemical analysis. *Invest Ophthalmol Vis Sci.* 1986 Feb;27(2):153-63.

37. Garbarino-Pico E, Carpentieri AR, Contin MA, Sarmiento MI, Brocco MA, Panzetta P, Rosenstein RE, Caputto BL, Guido ME. Retinal ganglion cells are autonomous circadian oscillators synthesizing N-acetylserotonin during the day. *J Biol Chem.* 2004 Dec 3;279(49):51172-81.

38. Bubenik GA, Pang SF, Cockshut JR, Smith PS, Grovum LW, Friendship RM, Hacker RR. Circadian variation of portal, arterial and venous blood levels of melatonin in pigs and its relationship to food intake and sleep. *J Pineal Res.* 2000 Jan;28(1):9-15.

39. Stefulj J, Hörtnner M, Ghosh M, Schauenstein K, Rinner I, Wölfler A, Semmler J, Liebmann PM. Gene expression of the key enzymes of melatonin synthesis in extrapineal tissues of the rat. *J Pineal Res.* 2001 May;30(4):243-7.

40. Konturek SJ, Konturek PC, Brzozowska I, Pawlik M, Sliwowski Z, Cześnikiewicz-Guzik M, Kwiecień S, Brzozowski T, Bubenik GA, Pawlik WW. Localization and biological activities of melatonin in intact and diseased gastrointestinal tract (GIT). *J Physiol Pharmacol.* 2007 Sep;58(3):381-405.

41. Lindskog S, Pierce AM, Blomlof L, Hammarstrom L. The role of the necrotic periodontal membrane in cementum resorption and ankylosis. *Endod Dent Traumatol.* 1985 Jun;1(3):96-101.

42. de la Rocha N, Rotelli A, Aguilar CF, Pelzer L. Structural basis of the anti-inflammatory activity of melatonin. *Arzneimittelforschung*. 2007;57(12):782-6.
43. Choi EY, Jin JY, Lee JY, Choi JI, Choi IS, Kim SJ. Melatonin inhibits *Prevotella intermedia* lipopolysaccharide-induced production of nitric oxide and interleukin-6 in murine macrophages by suppressing NF- κ B and STAT1 activity. *J Pineal Res*. 2011 Mar;50(2):197-206.
44. Reiter RJ, Rosales-Corral SA, Liu XY, Acuna-Castroviejo D, Escames G, Tan DX. Melatonin in the oral cavity: physiological and pathological implications. *J Periodontal Res*. 2015 Feb;50(1):9-17.
45. Cutando A, Galindo P, Gómez-Moreno G, Arana C, Bolaños J, Acuña-Castroviejo D, Wang HL. Relationship between salivary melatonin and severity of periodontal disease. *J Periodontol*. 2006 Sep;77(9):1533-8.
46. Arabaci T, Kermen E, Özkanlar S, Köse O, Kara A, Kizildağ A, Duman ŞB, Ibişoğlu E. Therapeutic Effects of Melatonin on Alveolar Bone Resorption After Experimental Periodontitis in Rats. A Biochemical and Immunohistochemical Study. *J Periodontol*. 2015 Mar 27:1-13.
47. Nakade O, Koyama H, Arijji H, Yajima A, Kaku T. Melatonin stimulates proliferation and type I collagen synthesis in human bone cells in vitro. *J Pineal Res*. 1999 Sep;27(2):106-10.
48. Guven A, Uysal B, Gundogdu G, Oztas E, Ozturk H, Korkmaz A. Melatonin ameliorates necrotizing enterocolitis in a neonatal rat model. *J Pediatr Surg*. 2011 Nov;46(11):2101-7.
49. Pugazhenti K, Kapoor M, Clarkson AN, Hall I, Appleton I. Melatonin accelerates the process of wound repair in full-thickness incisional wounds. *J Pineal Res*. 2008 May;44(4):387-96.

Anexo A

ANEXO A



UNIVERSIDADE ESTADUAL PAULISTA
"JÚLIO DE MESQUITA FILHO"



CAMPUS ARAÇATUBA
FACULDADE DE ODONTOLOGIA
FACULDADE DE MEDICINA VETERINÁRIA

CEUA - Comissão de Ética no Uso de Animais
CEUA - Ethics Committee on the Use of Animals

CERTIFICADO

Certificamos que o Projeto de Pesquisa intitulado "**Efeito da reposição com melatonina no processo de reparo de luxação dentária em ratos pinealectomizados. Análise histomorfométrica**", Processo FOA nº 2014-00474, sob responsabilidade de Celso Koogi Sonoda apresenta um protocolo experimental de acordo com os Princípios Éticos da Experimentação Animal e sua execução foi aprovada pela CEUA em 16 de abril de 2014.

VALIDADE DESTE CERTIFICADO: 15 de Junho de 2016.

DATA DA SUBMISSÃO DO RELATÓRIO FINAL: até 15 de Julho de 2016.

CERTIFICATE

We certify that the study entitled "**Healing of tooth luxation after therapy with melatonin in pinealectomized rats. Histomorphometric analysis**", Protocol FOA nº 2014-00474, under the supervision of Celso Koogi Sonoda presents an experimental protocol in accordance with the Ethical Principles of Animal Experimentation and its implementation was approved by CEUA on April 16, 2014.

VALIDITY OF THIS CERTIFICATE: June 15, 2016.

DATE OF SUBMISSION OF THE FINAL REPORT: July 15, 2016.

Prof. Dr. Edilson Ervolino
Coordenador da CEUA
CEUA Coordinator

CEUA - Comissão de Ética no Uso de Animais
Faculdade de Odontologia de Araçatuba
Faculdade de Medicina Veterinária de Araçatuba
Rua José Bonifácio, 1193 – Vila Mendonça - CEP: 16015-050 – ARAÇATUBA – SP
Fone (18) 3636-3234 Email CEUA: ceua@foa.unesp.br

Anexo B

ANEXO B

Journal of Pineal Research

© John Wiley & Sons A/S. Published by John Wiley & Sons Ltd

Edited By: Russel J. Reiter

Impact Factor: 7.812

ISI Journal Citation Reports © Ranking: 2013: 3/81 (Physiology); 8/124 (Endocrinology & Metabolism); 18/252 (Neurosciences)

Online ISSN: 1600-079X

Author Guidelines

Online submission

To submit an article please visit our ScholarOne Manuscripts site: [ScholarOne Manuscripts](#) and create an account. Once an account has been created you log into the author center, click submit manuscript and follow the guidelines. In a covering letter the author(s) may suggest the names and addresses of the three possible reviewers. Covering letters should be uploaded to the manuscript central site as well. The editor is not responsible for loss or damage of manuscripts and associated materials.

Authors for whom English is a second language may choose to have their manuscript professionally edited before submission to improve its grammar, spelling, punctuation, and clarity. [Visit Wiley-Blackwell's site](#) to learn about the options. All services are paid for and arranged by the author, and use of one of these services does not guarantee acceptance or preference for publication.

NOTE: IF YOUR PAPER IS ACCEPTED WITH MINOR OR MAJOR REVISIONS REQUIRED DO NOT RE-SUBMIT YOUR PAPER UNTIL YOU HAVE RECEIVED THE EDITED VERSION (VIA MAIL) FROM THE EDITOR AND YOU HAVE MADE THE APPROPRIATE EDITORIAL CHANGES.

Editor-in-Chief

Russel J. Reiter, Ph.D., D.Med.
Department of Cellular and Structural Biology
The University of Texas
Health Science Center at San Antonio
Mail Code 7762
7703 Floyd Curl Drive

San Antonio, TX 78229-3900
USA

Author material archive policy

Please note that unless specifically requested, Wiley-Blackwell will dispose of all hardcopy or electronic material submitted *two months after publication*. If you require the return of any material submitted, please inform the editorial office or production editor as soon as possible if you have not yet done so.

Manuscripts

Upload your manuscript to [ScholarOne Manuscripts](#). Tables and figures should be uploaded separately (Tables in Word format and figures in TIFF, EPS or JPEG format).

Type the manuscript double-spaced throughout with a 1" (2.5 cm) margin on all sides. Number all manuscript pages consecutively beginning with the title page.

The manuscript should have a uniform style and be submitted exactly as the author wishes it to appear in print. It should consist of subdivisions in the following sequence:

- Title page
- Abstract
- Text
- References
- Footnotes
- Figure Legends
- Tables

Title Page

The first page of the manuscript should include:

- Title of paper
- Full name of author(s)
- Institution of affiliation
- A running title not to exceed 45 letters and spaces
- Individual and mailing address to whom correspondence concerning the manuscript should be sent with complete mailing address, telephone number, fax number and e-mail address
- List of 5-7 key words

Abstract

Submit an abstract of 250 words or less that will serve in lieu of a concluding summary. The abstract must be written in complete sentences and succinctly state the objectives, experimental design of the paper, principal observations and conclusions; it should be intelligible without reference to the rest of the paper.

References

References in Articles

We recommend the use of a tool such as [EndNote](#) or [Reference Manager](#) for reference management and formatting.

EndNote reference styles can be searched for here:
<http://www.endnote.com/support/enstyles.asp>

Reference Manager reference styles can be searched for here:
<http://www.refman.com/support/rmstyles.asp>

Papers in the reference list are numbered and placed in the order of their citation in the text. In the text, papers are cited by the appropriate number. Follow these examples:

In the text:

It is now obvious that melatonin has several important functions in mammals [1 -3].

In the reference list:

1. CUZZOCREA S, MAZZON E, SERRAINO I, et al. (with 4 or more authors list 3 followed by et al.) Melatonin reduces dinitrobenzene sulfonic acid-induced colitis. *J Pineal Res* 2001; 30:1 -12.
2. BLASK DE. Melatonin in oncology. In: Melatonin. Yi HS, Reiter RJ eds., CRC Press, Boca Raton, 1993; pp. 447-476.
3. RASMUSSEN DD, MITTON DR, LARSEN SA, YELLON SM. Aging-de-pendent changes in the effect of daily melatonin supplementation on rat metabolic and behavioral responses. *J Pineal Res* 2001; 3:89-94.

Where a DOI is included in a reference, it should be cited as follows: Mazmanian, S. K., Ton-That, H. & Schneewind, O. (2001) Sortase-catalysed anchoring of surface proteins to the cell wall of *Staphylococcus aureus*. *Molecular Microbiology*, 40: 1049-1057. doi:10.1046/j.1365-2958.2001.02411.x

Author Contributions

The *Journal of Pineal Research* recommends that authors submit a short description of all contributions to their manuscript. Each author's contribution should be described in brief, to appear immediately before the references. Authorship credit might include contributions to concept/design, acquisition of data, data analysis/interpretation, drafting of the manuscript, critical revision of the manuscript and approval of the article. Further information on authorship and contributorship may be found [here](#).

Tables

All tables must be cited in the text and must have titles. Table titles should be complete but brief. Information other than that defining the data should be presented as footnotes.

Figures

All figures must be cited in the text and must have legends. Number figure legends consecutively, e.g., Fig. 1., Fig. 2.

Number figures, including charts and graphs, consecutively throughout the text. Give text references to figures only in terms of the figure number. General illustration instructions: Illustrations should be uploaded with the manuscript. You can find tips for preparing tables and figures [here](#). The reverse side of each illustration should indicate: Authors name; Figure number; Top side of illustration; 'Review copy' on those copies intended only for reviewers. Do not fasten illustrations with paper clips, staples, etc., because they will mark the surface of the illustration. Illustrations should be shipped flat and protected by heavy cardboard.

Illustrations

All illustrations must be uploaded in complete and finished form with adequate labeling. You can find tips for preparing tables and figures [here](#). The artwork should be sharp and black to achieve maximum contrast. Use stippling and hatching techniques to achieve tonal quality. Figures should be supplied as EPS or TIFF. Each complete figure should be uploaded as a separate file. Avoid using tints if possible; if shading is essential to the understanding of the figure, try to make it coarse. Information on our digital illustration standards can be obtained at: <http://authorservices.wiley.com/bauthor/illustration.asp>

Supporting information

If you have previously provided Supporting Information with your article, please note it will not be edited or altered from its original format during the Production process. Although a proof of your Supporting Information is not available, it will appear online when your article is published.

Colour

As *Journal of Pineal Research* is now an online-only journal, online colour illustrations are free-of-charge.

Copyright Transfer Agreement

If your paper is accepted, the author identified as the formal corresponding author for the paper will receive an email prompting them to login into Author Services; where via the Wiley Author Licensing Service (WALS) they will be able to complete the license agreement on behalf of all authors on the paper.

For authors signing the copyright transfer agreement

If the OnlineOpen option is not selected the corresponding author will be presented with the copyright transfer agreement (CTA) to sign. The terms and conditions of the CTA can be previewed in the samples associated with the Copyright FAQs below:

CTA Terms and Conditions http://exchanges.wiley.com/authors/faqs---copyright-_301.html

For authors choosing OnlineOpen

If the OnlineOpen option is selected the corresponding author will have a choice of the following Creative Commons License Open Access Agreements (OAA):

Creative Commons Attribution License OAA

Creative Commons Attribution Non-Commercial License OAA

Creative Commons Attribution Non-Commercial -NoDerivs License OAA

To preview the terms and conditions of these open access agreements please visit the Copyright FAQs hosted on Wiley Author Services http://exchanges.wiley.com/authors/faqs---copyright-_301.html and visit <http://www.wileyopenaccess.com/details/content/12f25db4c87/Copyright--License.html>.

If you select the OnlineOpen option and your research is funded by certain funders [e.g. The Wellcome Trust and members of the Research Councils UK (RCUK) or the Austrian Science Fund (FWF)] you will be given the opportunity to publish your article under a CC-BY license supporting you in complying with your Funder requirements.

For more information on this policy and the Journal's compliant self-archiving policy please visit: <http://www.wiley.com/go/funderstatement>.

Miscellaneous

The editor and publisher reserve the right to return to the author for revision manuscripts and illustrations that are not in proper finished form. A manuscript that has been rejected by The Journal of Pineal Research should not be resubmitted.

Proofs

The corresponding author will receive an email alert containing a link to a web site. A working e-mail address must therefore be provided for the corresponding author. The proof can be downloaded as a PDF (portable document format) file from this site. Acrobat Reader will be required in order to read this file. This software can be downloaded (free of charge) from the following web site: <http://www.adobe.com/products/acrobat/readstep2.html>. This will enable the file to be opened, read on screen and printed out in order for any corrections to be added. Further instructions will be sent with the proof. Hard copy proofs will be posted if no e-mail address is available. Excessive changes made by the author in the proofs, excluding typesetting errors, will be charged separately.

Offprints

Free access to the final PDF offprint or your article will be available via author services only. Please therefore sign up for author services if you would like to access your article PDF offprint and enjoy the many other benefits the service offers.

Accepted Articles Published Online ahead of Print

Articles in this journal which have been peer-reviewed and accepted, but **not** yet copy-edited, are published online through our OnlineAccepted feature in advance of print publication - [click here to see the articles currently available](#). At this time Supporting Information cannot be published at the OnlineAccepted stage. Any required Supporting Information will be available online from the Early View stage.

Early View

The Journal of Pineal Research is covered by Wiley-Blackwell's EarlyView service. EarlyView articles are complete full-text articles published online in advance of their publication in a printed issue. Articles are therefore available as soon as they are ready, rather than having to wait for the next scheduled print issue. EarlyView articles are complete and final. They have been fully reviewed, revised and edited for publication, and the authors' final corrections have been incorporated. Because they are in final form, no changes can be made after online publication. The nature of EarlyView articles means that they do not yet have volume, issue or page numbers, so EarlyView articles cannot be cited in the traditional way. They are therefore given a Digital Object Identifier (DOI), which allows the article to be cited and tracked before it is allocated to an issue. After print publication, the DOI remains valid and can continue to be used to cite and access the article. More information about DOIs can be found at: www.doi.org/faq.html

Online production tracking is now available for your article through Wiley-Blackwell's Author Services.

Author Services enables authors to track their article – once it has been accepted – through the production process to publication online and in print. Authors can check the status of their articles online and choose to receive automated e-mails at key stages of production. The author will receive an e-mail with a unique link that enables them to register and have their article automatically added to the system. Please ensure that a complete e-mail address is provided when submitting the manuscript. Visit <http://authorservices.wiley.com/bauthor/> for more details on online production tracking and for a wealth of resources including FAQs and tips on article preparation, submission and more.