UNIVERSIDADE ESTADUAL PAULISTA

FACULDADE DE MEDICINA VETERINÁRIA E ZOOTECNIA

BLOQUEIO DE NEUROEIXO (ANESTESIA PERIDURAL) EM TAMANDUÁ-BANDEIRA *(MYRMECOPHAGA TRIDACTYLA;* LINNAEUS, 1758*)*

Botucatu

2024

TATIANE MARQUINI RIBEIRO

BLOQUEIO DE NEUROEIXO (ANESTESIA PERIDURAL) EM TAMANDUÁ-BANDEIRA *(MYRMECOPHAGA TRIDACTYLA;* LINNAEUS, 1758*)*

Trabalho de Conclusão de Residência em Medicina Veterinária apresentado à Faculdade de Medicina Veterinária e Zootecnia da Universidade Estadual Paulista "Júlio de Mesquita Filho", Campus de Botucatu, SP.

Área de Anestesiologia Veterinária

Preceptor: Prof. Dr. Antonio José de Araujo Aguiar

Botucatu

2024

FICHA CATALOGRÁFICA ELABORADA PELA SEÇÃO TÉC. AQUIS. TRATAMENTO DA INFORM.
DIVISÃO TÉCNICA DE BIBLIOTECA E DOCUMENTAÇÃO - CÂMPUS DE BOTUCATU - UNESP
BIBLIOTECÁRIA RESPONSÁVEL: MARIA CAROLINA A. CRUZ E SANTOS-CRB 8/10188

Ribeiro, Tatiane Marquini.
Bloqueio de neuroeixo (Anestesia Peridural) em Tamanduá-Bandeira (*Myrmecophaga Tridactyla*; Linnaeus, 1758) / Tatiane Marquini Ribeiro. - Botucatu, 2024

Trabalho acadêmico (residência - Residência em Anestesiologia Veterinária) - Universidade Estadual Paulista "Júlio de Mesquita Filho", Faculdade de Medicina Veterinária e Zootecnia
Orientador: Antonio José de Araujo Aguiar
Coorientador: Natache Arouca Garofalo
Capes: 50501011

1. Analgesia. 2. Anatomia. 3. Anestesia local. 4. Espaço Epidural. 5. Xenarthra.

Palavras-chave: Analgesia; Anatomia; Anestesia local; Espaço epidural; Xenarthra.

RESUMO

O tamanduá-bandeira é uma espécie amplamente distribuída no território brasileiro, todavia encontra-se em estado de vulnerabilidade devido à diminuição do número de espécimes. Por conseguinte, cuidados clínicos e com a conservação destes animais requerem atenção redobrada em medicina veterinária. Animais com trauma por atropelamento, situação muito comum para esta espécie, muitas vezes necessitam de anestesia para procedimentos diagnósticos e cirúrgicos, e nestes casos o tratamento da dor se mostra de suma importância; sendo assim, a associação de bloqueios locorregionais, como a anestesia peridural, é de grande valia para adequado controle álgico. Estudos sobre anestesia peridural em tamanduás-bandeira são deveras escassos, portanto, estudos anatômicos sobre o espaço epidural desta espécie se fazem de suma importância para o aprimoramento desta técnica. O objetivo deste trabalho é descrever o bloqueio peridural realizado em um tamanduá-bandeira para osteossíntese de fêmur e discutir os pormenores referentes à execução da técnica nesta espécie, bem como suas indicações, eficácia, e dificuldades encontradas.

Palavras-chave: Anatomia; Analgesia; Anestesia Local; Espaço Epidural; Xenarthra.

ABSTRACT

The giant anteater is a species widely distributed in Brazilian territory, although it is in a state of vulnerability due to the decrease in the number of specimens. Hence, clinical care and the conservation of these animals require increased attention in veterinary medicine. Animals with trauma caused by being run over, a very common situation for this species, often require anesthesia for diagnostic and surgical procedures, and in these cases, pain treatment is extremely important; thus, the association of locoregional blocks, such as epidural anesthesia, is of great value for adequate pain control. Studies on epidural anesthesia in giant anteaters are very scarce; as a result, anatomical studies on the epidural space of this species are extremely important for improving this technique. The objective of this study is to describe the epidural block performed in a giant anteater for femoral osteosynthesis and discuss the details regarding the execution of the technique in this species, as well as its indications, effectiveness, and difficulties encountered.

Keywords: Anatomy; Analgesia; Epidural Space; Xenarthra.

SUMÁRIO

1. INTRODUÇÃO 5

2. REVISÃO BIBLIOGRÁFICA 5

3. RELATO DE CASO 8

4. DESCRIÇÃO DA TÉCNICA DE ANESTESIA PERIDURAL E DISCUSSÃO 14

5. CONCLUSÃO 20

6. REFERÊNCIAS BIBLIOGRÁFICAS 21

1. INTRODUÇÃO

O tamanduá-bandeira (*Myrmecophaga tridactyla*) é um mamífero placentário pertencente à Ordem Pilosa e à Família Myrmecophagidae (WILSON et al., 2005; MIRANDA, 2014; MIRANDA et al., 2014), está amplamente distribuído geograficamente pelos biomas brasileiros (MOURA et al., 2012; MIRANDA, 2014) e encontra-se classificado como "vulnerável" e na "Lista Vermelha" da International Union for Conservation of Nature and Natural Resources, com o número de espécimes reduzindo gradativamente (IUCN, 2013; MIRANDA et al., 2014; MIRANDA et al., 2015; MOURA et al., 2021). Perda de habitat e atropelamentos estão entre as principais causas de seu desaparecimento (MIRANDA et al., 2014; MIRANDA, 2014; MIRANDA et al., 2015; SARTORI et al., 2020). Sendo assim, maior atenção à conservação e cuidados clínicos com esta espécie se fazem necessários.

2. REVISÃO BIBLIOGRÁFICA

A anestesia peridural é uma técnica considerada relativamente simples de ser realizada, sendo assim é comumente utilizada tanto na anestesia em humanos, quanto na anestesia veterinária (SAROTTI, et al., 2015; OTERO; PORTELA, 2017; GARCIA-PEREIRA, 2018; MARTIN-FLORES, 2019). Quando realizada no espaço lombossacro, é indicada para procedimentos em nível de períneo, abdômen médio e caudal e membros posteriores (OTERO; PORTELA, 2017).

De forma sucinta, a anestesia peridural consiste na deposição do anestésico local, associado ou não a um opioide, no espaço epidural, o qual é um espaço virtual ocupado pelas raízes nervosas, tecido adiposo e vasos sanguíneos (OTERO, PORTELA, 2017). Esta técnica apresenta características como simplicidade na execução, bloqueio bilateral e analgesia pós-operatória duradoura e eficaz (SAROTTI, et al., 2015; GARCIA-PEREIRA, 2018; MARTIN-FLORES, 2019; SAROTTI, et al., 2022). Além disso, se realizada adequadamente, no caso de cirurgias em membros posteriores, este tipo de anestesia local pode aumentar o relaxamento muscular, facilitando a manipulação cirúrgica (MARTIN-FLORES, 2019). Como acontece com todas as técnicas anestésicas, deve-se adquirir experiência e treinamento visando à eficiência de execução, e cuidados devem ser tomados para minimizar riscos e complicações (MARTIN-FLORES, 2019).

Apesar do amplo emprego em medicina veterinária, a literatura é escassa acerca da execução desta técnica em tamanduás, pois informações acerca dos diferentes aspectos de sua anatomia também são escassas (RIBEIRO et al., 2015; SESOKO et al., 2015). Sendo assim, extrapola-se o referencial anatômico dos cães, o qual se baseia na palpação de estruturas ósseas: na linha média dorsal da coluna vertebral os processos espinhosos das vértebras localizadas cranial e caudalmente ao espaço escolhido e, no caso do espaço lombossacro, palpação também das cristas ilíacas (OTERO; PORTELA, 2017). Porém o tamanduá-bandeira possui características anatômicas específicas adaptadas ao seu estilo de vida (SESOKO et al., 2015). Esta espécie é equipada com duas articulações além da articulação zigapofisária normal (ENDO et al., 2009). Por conta da presença de articulações intervertebrais auxiliares únicas, encontradas nas vértebras torácicas posteriores e lombares, as quais atuam como conexões ósseas extras interligadas entre sucessivas vértebras (HAUTIER et al., 2018; GALLIARI; CARLINI 2018) (Figura 1), a aplicação da anestesia peridural mostra-se um desafio de maior complexidade. Postula-se que estas estruturas enrijeçam a coluna vertebral destes animais para facilitar a escavação (GALLIARI; CARLINI 2018), podendo também resultar em menor liberdade dos movimentos de torção longitudinal, o que também promove menor agilidade para escaladas (RIBEIRO et al., 2015).

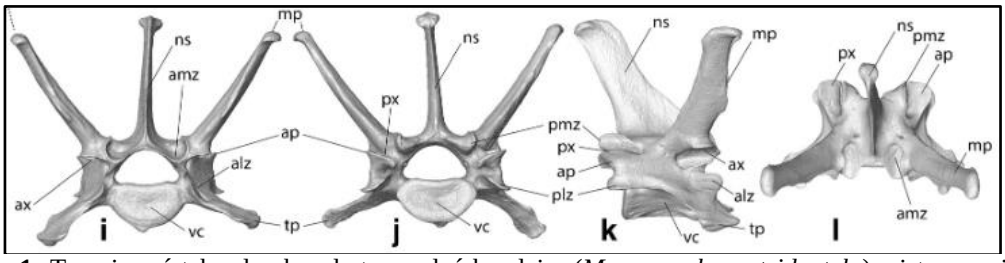

Figura 1: Terceira vértebra lombar de tamanduá-bandeira (*Myrmecophaga tridactyla*), vistas cranial (i), caudal (j), lateral direita (k) e dorsal (l).
Legenda: Abreviações: alz, zigapófise lateral anterior; amz, zigapófise medial anterior; ap, anapófise; ax, faceta xenártrica anterior; dp, diapófise; mp, metapófise; ns, espinha neural; plz, zigapófise lateral posterior; pmz, zigapófise medial posterior; px, faceta xenártrica posterior; tp, processo transversal; vc, centro vertebral. Fonte: Hautier et al., 2018.

Por fim, o objetivo deste trabalho foi fornecer dados acerca do bloqueio epidural realizado em um tamamduá-bandeira, discutir os desafios de execução da técnica, bem como sua aplicabilidade e eficácia; visando possibilitar a prática de anestesia e analgesia multimodal, associando-se técnicas de bloqueios locais à anestesia geral e demais fármcos analgésicos.

3. RELATO DE CASO

Em agosto de 2022 o Centro de Medicina e Pesquisa em Animais Silvestres (CEMPAS) da Faculdade de Medicina Veterinária e Zootecnia da UNESP – Campus Botucatu recebeu para atendimento emergencial um Tamanduá-bandeira (*Myrmecophaga tridactyla)* adulto, fêmea, de 38kg, com suspeita de fraturas múltiplas e trauma cranioencefálico (TCE), provavelmente vítima de acidente automobilístico em rodovia da região. O animal havia passado por atendimento em colega médico veterinário, o qual realizou o primeiro atendimento. À inspeção e exame físico o animal encontrava-se em decúbito lateral, apático, pouco responsivo ao ambiente e com pequenas escoriações em região de pelve.

Já no Hospital Veterinário da FMVZ, o Serviço de Anestesiologia Veterinária foi acionado e realizou analgesia com a administração de metadona na dose de 0,2mg/kg associada a cetamina (1 mg/kg), ambos por via intramuscular para possibilitar a realização de exames de imagem e coleta de amostras de sangue para hemograma e bioquímica sérica (Tabelas 1, 2 e 3). As principais alterações encontradas foram hematócrito baixo, leucopenia, albumina baixa, e CK (creatinoquinase) muito aumentado.

Tabela 1 – Hemograma (eritrograma)

Hemácias	1,52 /µL
Hemoglobina	9,0 g/dL
Hematócrito	26 %
VCM	171,1 fL
CHCM	34,6 %
Proteína total (plasma)	4,8 g/dL
RDW	0,00 %
Plaquetas*	0,00 /µL
Metarrubricios	0,00 /100

VCM: volume corpuscular médio; CHCM: concentração de hemoglobina corpuscular média; RDW: red cell distribution width. *Amostra com fibrina, não foi realizada a contagem de plaquetas.

Tabela 2 – Hemograma (leucograma)

Leucócitos		4600 /µL
Mielócitos	00 %	0 /µL
Metamielócitos	00 %	0 /µL
Bastonetes	00 %	0 /µL
Segmentados	23 %	1058 /µL
Linfócitos	18 %	828 /µL
Eosinófilos	43 %	1978 /µL
Basófilos	00 %	0 /µL
Monócitos	16 %	736 /µL

Tabela 3 – Bioquímico sérico.

Ureia (mg/dL)	**CREAT** (mg/dL)	**ALT** (UI/L)	**AST** (UI/L)	**FA** (UI/L)	**GGT** (UI/L)	**PT** (g/dL)	**ALB** (g/dL)	**GLOB** (g/dL)	**CK** (UI/L)
63,0	0,74	144,0	829,0	90,0	0,70	5,0	1,6	3,40	20650,0

CREAT: creatinina sérica; ALT: alanina aminotransferase; AST: aspartato aminotransferase; FA: fosfatase alcalina; GGT: gama glutamil transferase; PT: proteína total sérica; ALB: albumina; GLOB: globulina; CK: creatinoquinase.

No exame radiográfico foram encontradas fraturas em rádio, em côndilo umeral, em olecrano da ulna; e em terço médio de diáfise femoral. Com manutenção das relações articulares coxofemoral e fêmurotibial.

Após exames de imagem, optou-se inicialmente pela osteossíntese em fêmur dois dias após a chegada do animal ao serviço, e posterior osteossíntese das outras fraturas, após a recuperação cirúrgica da primeira.

No dia do procedimento de osteossíntese de fêmur o animal apresentava-se prostrado, apático, em decúbito lateral e com edema de membros, face e pálpebra.

Ao exame físico, os parâmetros foram frequência cardíaca 156 batimento por minuto, temperatura 32,7ºC (graus Celsius), e glicemia 50mg/dL. Após avaliação inicial foi realizada medicação pré-anestésica cetamina 50mg e midazolam 2,5mg em acesso venoso 20G pré-existente em veia facial. Após cerca de dois minutos animal apresentou sedação profunda, com perda de reflexo palpebral lateral, e foi deslocado até o centro

cirúrgico. À chegada ao centro cirúrgico foi observado inviabilidade do acesso venoso, provavelmente devido ao transporte, sendo assim, novo acesso foi efetuado, com inserção de cateter venoso 20G em veia facial (Figura 2).

Figura 2: Inserção de cateter venoso 20G em veia facial para acesso venoso de um tamanduá-bandeira *(Myrmecophaga tridactyla)* submetido à anestesia geral para osteossíntese de fêmur. Fonte: acervo do autor, 2022.

A indução anestésica foi realizada via máscara de isofluorano a 2% após cinco minutos de pré-oxigenação com oxigênio a 100%, foi observado perda do reflexo palpebral medial. Animal foi mantido em anestesia inalatória com isofluorano de 0,4 a 1% via máscara facial vaporizado em oxigênio a 100%, valendo-se do circuito Baraka (Mapleson D), com traqueia pediátrica e balão reservatório de 2L.

A monitoração anestésica foi realizada através do Monitor Digicare LifeWindow (Multi-Parameter Physiologic Monitor LW9X), avaliando a cada cinco minutos os seguintes parâmetros: frequência cardíaca, traçado eletrocardiográfico, saturação periférica de oxigênio da hemoglobina, fração expirada de gás carbônico no final da expiração, pressão arterial não-invasiva via oscilométrico, temperatura por termômetro esofágico, frequência respiratória, curvas capnográfica e pletismográfica.

Durante o procedimento animal apresentou na maior parte do tempo frequência cardíaca entre 25 e 65 batimentos por minuto, com alguns picos isolados chegando a 92 batimentos por minuto; frequência respiratória espontânea de 12 a 30 movimentos por minutos; saturação periférica de oxigênio da hemoglobina de 85 a 100%; temperatura de 32 a 32,4ºC; glicemia após duas horas de indução 69mg/dL; e pressão arterial instável.

A pressão arterial inicial manteve-se estável, com sistólica de 105 a 115mmHg, média de 64 a 80mmHg e diastólica de 43 a 53mmHg; todavia na punção para a realização da técnica de epidural, houve um aumento nas pressões, com média chegando à 98mmHG, porém logo após a realização do bloqueio peridural a pressão estabilizou-se e não houveram aumentos com o início do procedimento cirúrgico, mesmo mantendo-se o isofluorano em baixas taxas.

O bloqueio peridural foi realizado no espaço lombossacro (entre a terceira vértebra lombar e a primeira vértebra sacral) com Bupivacaína 0,5%, sem vasoconstritor, 25mg (5mL), com morfina 3,8mg (0,38mL) (*a descrição da técnica encontra-se na seção seguinte, intitulada "Descrição da técnica de anestesia peridural e Discussão").

Durante o procedimento cirúrgico animal apresentou sangramento importante, principalmente durante o acesso cirúrgico e distração da fratura, este sangramento refletiu-se em diminuição da pressão com média chegando a 50mmHg, foi instituído tratamento da hipotensão com coloide (Voluven 6%) 5mL/kg/15min por 2x, associado a infusão contínua de dopamina em taxa de 7mcg/kg/min por 20 minutos e posteriormente taxa de 5mcg/kg/min até o final do procedimento (em torno de 1h35min). Animal foi responsivo ao tratamento e manteve a pressão estável até o final do procedimento, com média variando de 80 a 90mmHg.

Após o sangramento foi realizado hemograma e hemogasometria da paciente, nos quais constatou-se hematócrito de 10 e 8%, respectivamente. Sendo assim, optou-se pela realização de transfusão sanguínea, já que o CEMPAS possuía no plantel outro tamanduá-bandeira saudável que poderia ser doador. A transfusão sanguínea foi realizada sem intercorrências, sendo administrado 400 mL de sangue total. Além disso, na hemogasometria observou-se hipocalcemia (cálcio ionizado 1,08 mmol/L) e, portanto, administrou-se 0,5mL/kg de gluconato de cálcio 10%, por via intravenosa.

De medicações pós-operatórias foram administrados meloxicam 1,9mg e dipirona 950mg via intravenosa.

Figura 3: Acesso venoso em tamanduá-bandeira (*Myrmecophaga tridactyla)* submetido à anestesia geral inalatória com isoflurano administrado via máscara facial e circuito aberto, bem como monitoração anestésica com capnografia, pressão arterial não invasiva, saturação periférica de oxigênio da hemoglobina e eletrocardiograma. Fonte: acervo do autor, 2022.

Figura 4: Tamanduá-bandeira (*Myrmecophaga tridactyla)* recebendo transfusão sanguínea de sangue total durante o procedimento cirúrgico. Fonte: acervo do autor, 2022.

Ao final do procedimento o paciente mostrou-se pouco alerta, porém mantendo todos os parâmetros vitais dentro da normalidade. Não houve necessidade de suporte com infusão de fármacos vasoativos e o controle álgico foi considerado adequado.

No dia subsequente ao procedimento cirúrgico o animal inicialmente apresentou melhora progressiva do quadro clinico, com melhora no quadro neurológico, demonstrando nível de consciência mais alerta e responsivo ao ambiente. Todavia, dois dias após o procedimento (dia 28/08) a paciente começou a apresentar esforço respiratório, evoluindo para dispneia importante com grande quantidade de secreção em via aérea. Foi instituído tratamento medicamentoso imediato com furosemida, assim como inalação com acetilcisteína, oxigenoterapia e monitoração (eletrocardiograma, saturação periférica de oxigênio da hemoglobina, e pressão arterial, sistólica, diastólica e média, pelo oscilométrico). Apesar de todos os esforços a paciente veio a óbito no final do dia, após parada respiratória seguida de parada cardíaca não reversíveis. O corpo foi encaminhado para necropsia sob suspeita de pneumonia aspirativa, devido ao histórico de tentativa de sondagem nasogástrica e alimentação via sonda realizada em colega.

O diagnóstico final no laudo da necropsia foi pneumonia eosinofilica associada à síndrome da angústia respiratória.

4. DESCRIÇÃO DA TÉCNICA DE ANESTESIA PERIDURAL E DISCUSSÃO

Para anestesia peridural em tamanduás-bandeira segue-se a mesma técnica descrita em cães (REF). Primeiramente, deve-se realizar tricotomia e antissepsia adequadas da região lombossacra; posteriormente o anestesiologista irá identificar as seguintes estruturas anatômicas por palpação: asas do íleo e processos espinhosos das vértebras, buscando assim conhecer a anatomia óssea do paciente, com o intuito de localizar o espaço correto para a inserção da agulha (Figura 5). Os tamanduás-bandeira possuem o *sinsacrum*, que se trata da fusão do sacro com as vértebras pós-sacrais, juntamente com forte contato entre as vértebras sacrais e o ísquio (HAUTIER, et al., 2018) (Figura 6). Sendo assim, a punção epidural nesta espécie deverá ser realizada no espaço chamado *lombo-sinsacrum*, ou seja, entre a última vértebra lombar (terceira) (Figura 1, citada aanteriormente) e o sinsacrum.

Figura 5: Palpação das cristas ilíacas e do processo espinhoso da terceira vértebra lombar de um tamanduá-bandeira *(Myrmecophaga tridactyla)* submetido à anestesia geral para osteossíntese de fêmur. Fonte: Garofalo, N.A, 2022.

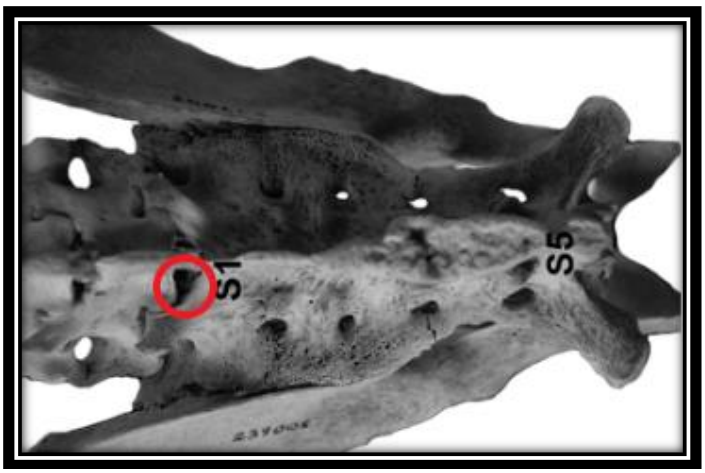

Figura 6: Synsacrum de tamanduá-bandeira (*Myrmecophaga tridactyla*) adulto em vista dorsal. Círculo vermelho: representa o local de inserção da agulha para a realização da técnica de bloqueio epidural lombossacro. Fonte: Galliari e Carlini, 2018.

Após a palpação e localização correta do espaço adequado para a realização do bloqueio, deve-se realizar a inserção da agulha (Círculo vermelho Figura 6). Sugere-se que a agulha seja do tipo atraumática, ou seja, com ponta romba, como a agulha de Tuohy, pois o cone medular desta espécie pode estender-se até a segunda vértebra sacral (Figura 7) e com uma agulha cortante pode-se lesionar a medula do paciente.

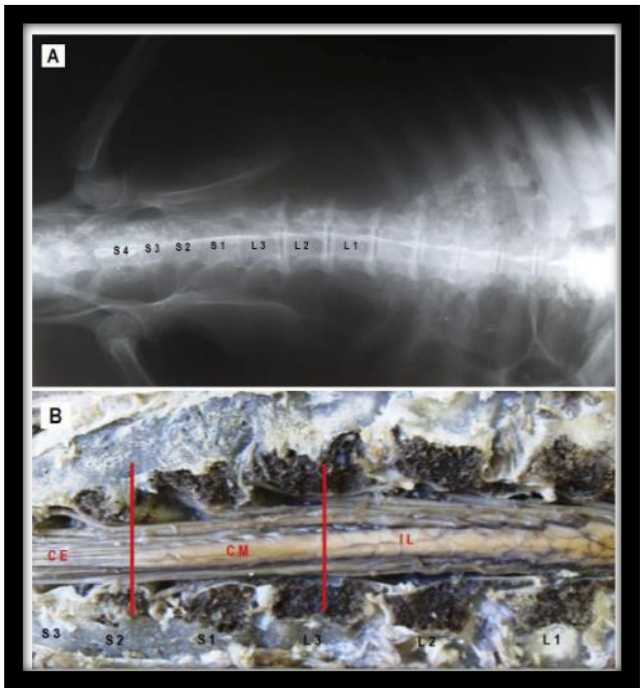

Figura 7: (A) Imagem radiográfica da medula espinhal de um macho de tamanduá-bandeira (*Myrmecophaga tridactyla)* em decúbito ventral, onde é possível observar três vértebras lombares [L1-L3] e 4 vértebras sacrais [S1-S4]. (B) O cone medular [CM] do *M. tridactyla* em vista dorsal, que se estende de L3 a S2, a intumescência lombar [IL] e a cauda eqüina [CE]. Fonte: Ribeiro et al, 2015.

A dificuldade em realizar a técnica advém do método para inserção da agulha, pois os *Xenarthras* apresentam articulações intervetebrais auxiliares nas vértebras torácicas posteriores e lombares, denominadas *xenarthrales* (HAUTIER et al, 2018). O processo *xenartra* dorsal a vértebra anterior articula-se com a área ventral da base do processo mamilar na vértebra porterior (Figura 8) (ENDO et al., 2009). Por conseguinte, a agulha não deve ser inserida de maneira perpendicular e reta, mas sim fazendo uma espécie de curvatura, para que se possa desviar dos processos vertebrais extras encontrados nesta espécie, e a agulha possa ser inserida até a entrada no espaço epidural (Figura 9). Este tipo de procedimento, até então, segundo o conhecimento da autora, não foi descrito na literatura.

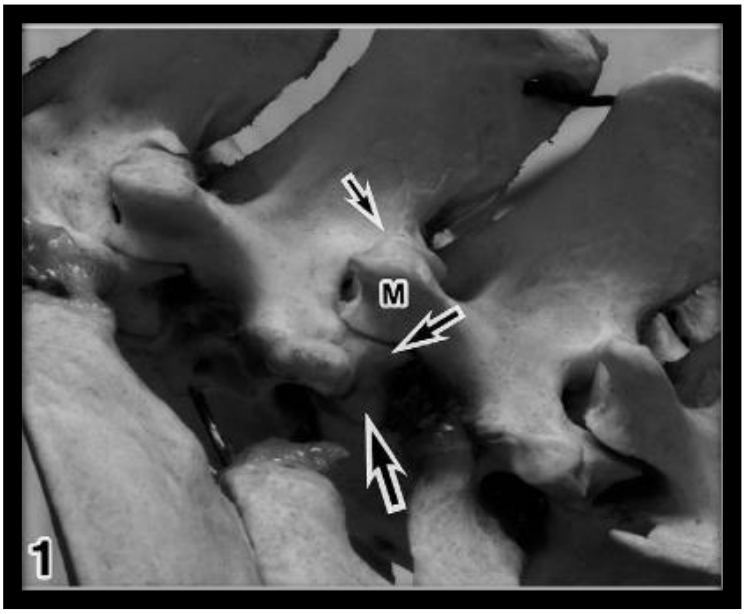

Figura 8: Lado esquerdo da região pré-sacral do esqueleto de um espécime de tamaduá-bandeira (*Myrmecophaga tridactyla)*. A articulação zigapofisária normal é mostrada (seta pequena), enquanto a dorsal (seta intermediária) e ventral (seta grande) os processos xenártricos são bem desenvolvidos. M: representa o processo mamilar. Fonte: Endo et al., 2009.

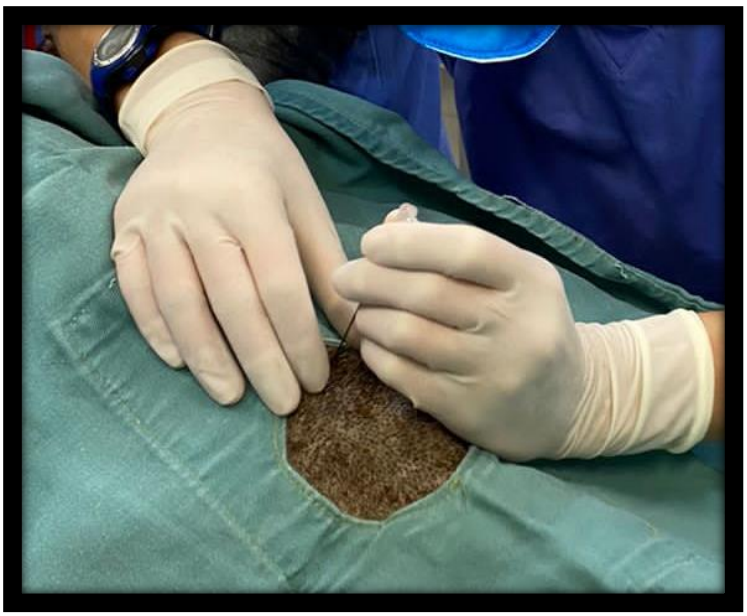

Figura 9: Inserção da agulha de Tuohy 20G entre a terceira vértebra lombar e o *sinsacrum* de um tamanduá-bandeira *(Myrmecophaga tridactyla)* submetido à anestesia geral para osteossíntese de fêmur. Fonte: Garofalo, N.A, 2022.

Os testes para confirmação do correto posicionamento da ponta da agulha no espaço epidural devem ser feitos da mesma maneira que em cães (OTERO, PORTELA, 2017). No referido caso foi utilizado o testa da gota pendente (em que se preenche o canhão da agulha com solução fisiológica e espera-se que por conta da pressão negativa no espaço epidural essa gota seja sugada); bem como o teste da bolha de ar na seringa (no qual injetou-se um pouco de solução salina NaCl 0,9%, mantendo uma bolha de ar dentro da seringa, a qual não pode se deformar durante a injeção do líquido, devido também à pressão negativa) (Figura 10). Após a confirmação do correto posicionamento da agulha pode-se injetar o anestésico local para a realização do bloqueio anestésico (Figura 11), de forma lenta, pois a administração do anestésico pode promover bloqueio da cadeia simpática e gerar hipotensão de forma volume e velocidade dependentes.

Figura 10: Teste da bolha de ar para confirmação a localização correta do espaço peridural um tamanduá bandeira (*Myrmecophaga tridactyla)* submetido à osteossíntese de fêmur. Fonte: Garofalo, N.A, 2022.

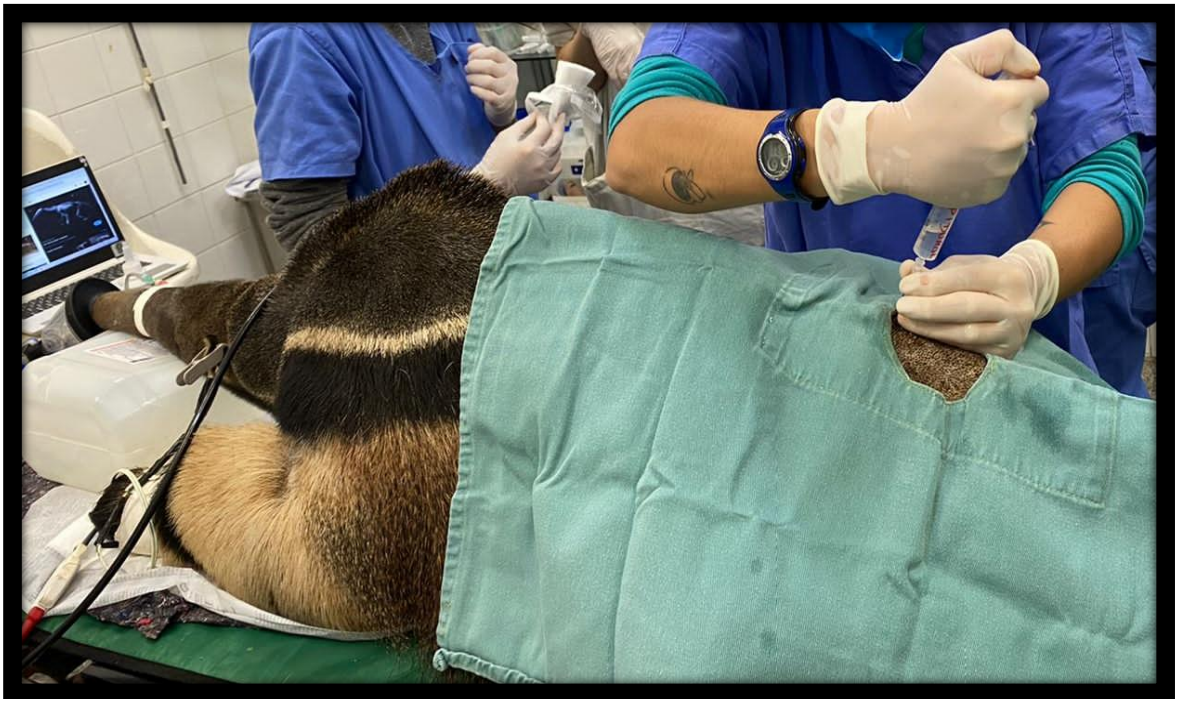

Figura 11: Aplicação do anestésico local (Bupivacaína 0,5%, sem vasoconstritor, 25mg, com morfina 3,8mg) no espaço peridural lombossacro (L3-S1) de um tamanduá bandeira (*Myrmecophaga tridactyla)* submetido à osteossíntese de fêmur.. Fonte: acervo do autor, 2022.

Em tamanduás-bandeira anestesiados para procedimentos cirúrgicos ortopédicos, quando não há a realização de bloqueios locorregionais, comumente observa-se a necessidade de concentrações altas de isofluorano para manter-se adequado plano anestésico. Todavia, no caso descrito durante todo o procedimento foram necessárias concentrações extremamente baixas de isofluorano para manutenção da anestesia, chegando a 0,4%, e o animal manteve parâmetros estáveis, sem resposta à estímulos cirúrgicos em membros pélvicos após a realização da anestesia epidural. A técnica da anestesia epidural apresentou complexidade na inserção da agulha. Foi necessário realizar uma "curvatura" na mesma, e só então o espaço peridural foi atingido e o teste da gota pendente apresentou-se efetivo, com a gota sendo "sugada". No pós-operatório animal, apesar de apático, apresentava-se alerta ao ambiente, e reagia à manipulação de membro torácico fraturado, contudo não apresentava reação alguma ou alterações em parâmetros fisiológicos (FC e PA) à manipulação e palpação de membro pélvico, demonstrando adequado controle álgico e sem necessidade de resgate analgésico no pós-operatório imediato. Em suma, pode-se considerar que a técnica de anestesia epidural foi efetiva neste caso, mostrando-se inovadora e de grande valia para diminuição de requerimento anestésico e melhor controle álgico.

5. CONCLUSÃO

A escassez de estudos científicos acerca de bloqueios locais em espécies silvestres prejudica a analgesia deste tipo de paciente durante procedimentos anestésicos para cirurgias com grau intenso de dor envolvido, pois quase tudo advém de extrapolações de pequenos animais. Sendo assim, um estudo como este, mesmo que apenas descritivo, pode auxiliar o médico veterinário anestesiologista em situações futuras. Todavia, por se tratar do relato de apenas um caso, faz-se necessário estudos mais robustos em busca da consolidação e descrição pormenorizada da técnica de bloqueio anestésico do neuroeixo (anestesia peridural) em tamanduás-bandeira, bem como da sua exequibilidade e eficácia nesta espécie.

.

6. REFERÊNCIAS BIBLIOGRÁFICAS

ENDO, H.; KOMIYA, T.; KAWADA, S.; HAYASHIDA, A.; KIMURA, J.; ITOU, T.; KOIE, H.; SAKAI, T. Three-Dimensional Reconstruction of the Xenarthrous Process of the Thoracic and Lumber Vertebrae in the Giant Anteater. **Mammal Study,** v.34, n.1, p.1-6, 2009.

GALLIARI, F.; CARLINI, A. Xenarthran Synsacrum Morphology and Evolution. **Journal of Mammalian Evolution**, 2018.

GARCIA-PEREIRA, F.; Epidural anesthesia and analgesia in small animal practice: An update. **The Veterinary Journal**, v.242, p.24–32, 2018.

HAUTIER, L.; OLIVER, J.D.; PIERCE, S.E. An Overview of Xenarthran Developmental Studies with a Focus on the Development of the Xenarthrous Vertebrae. **Journal of Mammalian Evolution**, v.25, p.507–523, 2018.

IUCN, 2013. Disponível em: < https://www.iucnredlist.org/species/14224/47441961 >. Acesso em 27 de fevereiro de 2023.

MARTIN-FLORES, M. Epidural and Spinal Anesthesia. **Vet. Clin. Small. Anim.,** v.49, p.1095–1108, 2019.

MIRANDA, F. Cingulata (Tatus) e Pilosa (Preguiças e Tamanduás). In: CUBAS, Z.S.; SILVA, J.C.R.; CATÃO-DIAS, J.L. **Tratado de animais selvagens.** 2ª d. São Paulo: Roca, 2014.

MIRANDA, F.; BERTASSONI, A.; ABBA, A.M. Myrmecophaga Tridactyla. In: The IUCN **Red List of Threatened Species**; IUCN: Gland, Switzerland, 2014.

MIRANDA, F.R.; CHIARELLO, A.G.; RÖHE, F., et al. Avaliação do Risco de Extinção de Myrmecophaga tridactyla Linnaeus, 1758 no Brasil. **Processo de avaliação do risco de extinção da fauna brasileira.** Instituto Chico Mendes de Conservação da Biodiversidade - Brasília, DF: ICMBio; 2015.

MOURA, F.; SAMPAIO, L.; KOBAYASHI, P.; LAUFER-AMORIM, R.; FERREIRA, J.C.; WATANABE, T.T.; FONSECA-ALVES, C.E. Structural and Ultrastructural Morphological Evaluation of Giant Anteater (Myrmecophaga tridactyla) Prostate Gland. **Biology,** v.10, p.231, 2021.

OTERO, P.E.; PORTELA, D.A. **Manual de anestesia regional en animales de compañía: anatomía para bloqueos guiados por ecografía y neuroestimulación**. 1ª ed. Ciudad Autónoma de Buenos Aires: Inter-Médica, 2017.

RIBEIRO, L.A.; SOUZA, T.A.M.; RIBEIRO, P.R.Q.; SANTOS, L.A.; SILVA, D.C.O.; SILVA, F.O.C.; BARROS, R.A.C.; ZANON, R.G. Topografia do cone medular do

Tamanduá-bandeira (Myrmecophaga tridactyla Linnaeus, 1758). **Revista Brasileira de Medicina Veterinária,** v.37, n.4, p.353-358, 2015.

SAROTTI, D.; ALA, U.; FRANCI, P. Epidural anesthesia in dogs undergoing hindlimb orthopedic surgery: effects of two injection sites. **Journal of Veterinary Medical Science,** v.84, n.3, p.457–464, 2022.

SAROTTI, D.; RABOZZI, R.; FRANCI, P. Comparison of epidural versus intrathecal anaesthesia in dogs undergoing pelvic limb orthopaedic surgery. **Veterinary Anaesthesia and Analgesia**, v.42, p.405–413, 2015.

SARTORI, R.Q.; LOPES, A.G.; AIRES, L.P.N.; BIANCHI, R.C.; MATTOS, C.C.B.; MORALES, A.C.; CASTIGLIONI, L. Identifying Priority Giant Anteater (Myrmecophaga tridactyla) Populations for Conservation in São Paulo State, Brazil. **Ecology and Evolution,** v.00, p.1-14, 2020.

SESOKO, N.F.; RAHAL, S.C.; BORTOLINI, Z.; SOUZA, L.P.; VULCANO, L.C.; MONTEIRO, F.O.B.; TEIXEIRA, C.R. Skeletal morphology of the forelimb of *Myrmecophaga tridactyla*. **Journal of Zoo and Wildlife Medicine**, v.46, n.4, p.713–722, 2015.

WILSON, D.E.; REEDER, D.A. **Mammal species of the world: a taxonomic and geographic reference.** 3ª ed. Johns Hopkins University Press: Baltimore, 2005.