

RESSALVA

Atendendo solicitação do(a) autor(a), o texto completo desta dissertação será disponibilizado somente a partir de 14/07/2019.

Universidade Estadual Paulista “Júlio de Mesquita Filho” (UNESP)

ALEX TIBURTINO MEIRA

**ANÁLISE DA ORIGEM DAS ONDAS TRIFÁSICAS UTILIZANDO A
NEUROIMAGEM QUANTITATIVA**

**Dissertação apresentada à Universidade
Estadual Paulista “Júlio de Mesquita Filho”
(UNESP) para obtenção do título de Mestre
em Medicina.**

Programa de Pós-Graduação em Medicina.

Orientador: Prof. Dr. Arthur Oscar Schelp.

**Co-orientador: Prof. Dr. Luiz Eduardo Gomes
Garcia Betting.**

Botucatu, São Paulo

2018

ALEX TIBURTINO MEIRA

**ANÁLISE DA ORIGEM DAS ONDAS TRIFÁSICAS UTILIZANDO A
NEUROIMAGEM QUANTITATIVA**

Dissertação apresentada à Universidade Estadual Paulista “Júlio de Mesquita Filho” (UNESP) para obtenção do título de Mestre em Medicina.

Programa de Pós-Graduação em Medicina.

Orientador: Prof. Dr. Arthur Oscar Schelp.

Co-orientador: Prof. Dr. Luiz Eduardo Gomes Garcia Betting.

Botucatu, São Paulo

2018

FICHA CATALOGRÁFICA

Tiburtino Meira, Alex.

Análise da origem das ondas trifásicas utilizando a neuroimagem quantitativa / Alex Tiburtino Meira. - Botucatu, 2018

Dissertação (mestrado) - Universidade Estadual Paulista "Júlio de Mesquita Filho", Faculdade de Medicina de Botucatu

Orientador: Arthur Oscar Schelp

Coorientador: Luiz Eduardo Gomes Garcia Betting

Capes: 40101070

1. Eletroencefalografia. 2. Cérebro - Doenças. 3. Mapeamento cerebral.

Palavras-chave: Eletroencefalografia; Encefalopatia; Ondas trifásicas.

ALEX TIBURTINO MEIRA

**ANÁLISE DA ORIGEM DAS ONDAS TRIFÁSICAS UTILIZANDO A
NEUROIMAGEM QUANTITATIVA**

**Dissertação apresentada à Universidade
Estadual Paulista “Júlio de Mesquita Filho”
(UNESP) para obtenção do título de Mestre
em Medicina.**

Botucatu, 14 de julho de 2018

BANCA EXAMINADORA

Prof. Dr. Luiz Eduardo Gomes Garcia Betting

Depto Neurologia, Psicologia e Psiquiatria – UNESP, Botucatu, SP

Prof. Dr. Ronaldo Fonseca Guimaraes

Depto Neurologia, Psicologia e Psiquiatria – UNESP, Botucatu, SP

Dra. Elaine Keiko Fujisao

**Departamento de Pós Graduação em Educação – Instituto Paranaense de Ensino,
Maringá, PR.**

Aos meus pais, **Euilb Tiburtino Leite** e **Marleide Meira Tiburtino Leite**,
que tanto se esforçaram na criação e educação de seus três filhos.

Às minhas irmãs, **Anália e Adriana**, pelo companheirismo, torcida e
encorajamentos nesta carreira médica. E também por me proporcionarem o
prazer de ser tio de quatro sobrinhas maravilhosas: **Júlia, Thainá, Beatriz e
Isabela**; as quais fazem meu viver ter muito mais alegria, sentido e risadas.

À minha namorada, **Maria Luísa**, por todo amor, apoio, dedicação,
cuidado, companheirismo, paciência; além de inúmeras viagens.

Aos **familiares** e **amigos** que muito me apoiam.

AGRADECIMENTOS

Ao **Prof. Dr. Arthur Oscar Schelp** pela orientação nesta dissertação, por apoiar-me e encorajar-me a seguir este sonho antigo. Além de todo ensinamento durante três anos de residência médica em Neurologia.

Ao **Prof. Dr. Luiz Eduardo Gomes Garcia Betting** pela co-orientação nesta dissertação, pelos ensinamentos durante os últimos três anos, que abarcam não apenas assuntos neurológicos, mas também sobre a vida. Meu agradecimento e admiração.

Ao **Prof. Dr. Luiz Antonio de Lima Resende**, professor titular aposentado, que sempre me incentivou a seguir carreira acadêmica, desde o primeiro dia de residência.

Aos demais professores da disciplina de Neurologia da UNESP: **Prof. Dr. Fernando Coronetti, Prof. Dr. Rodrigo Bazan, Prof. Dr. Ronaldo Guimarães Fonseca**. Agradeço os inúmeros ensinamentos nestes últimos três anos, consolidando a minha formação como neurologista e acrescentando à minha formação humana.

À **Profa. Dra. Maria do Desterro Leiros**, primeira professora de Neurologia a incentivar-me nesta maravilhosa área. Total admiração por este ser humano ético, humilde e inteligente.

Aos médicos contratados que passaram pela HC FMB neste período de intenso aprendizado: **Dra. Aline Braga, Ms. Breno Hulle, Ms. Camila Bonfanti, Dra. Elaine Keiko, Dr. Gabriel Braga, Dra. Laura Lopes, Dra. Márcia Polin, Ms. Vanessa Caldeira**.

Aos colegas de residência: **Inácio de Castro, Juliana Akita, Pâmela Torquato, Paulina Rodrigues, Patrícia Viana, Thais Veloso**. Verdadeiros amigos que tenho como família.

Aos **funcionários** do HC UNESP, pela amizade e por trabalharem em função de prestar melhor atendimento aos pacientes.

E aos **pacientes** que foram fontes de todo meu aprendizado durante as residências médicas e aos que confiarão em minhas mãos suas vidas.

NORMATIZAÇÃO ADOTADA

Esta dissertação está de acordo com as seguintes normas, em vigor no momento desta publicação:

Referências: adaptado de *International Committee of Medical Journals Editors (Vancouver)*.

Manual de apresentação de trabalho científico: tese, dissertação e monografia / Enilze de Souza Nogueira Volpato, Rosemary Cristina da Silva, Luciana Pizzani. - Botucatu: Divisão Técnica de Biblioteca e Documentação, 2014.

Abreviaturas dos títulos dos periódicos de acordo com *List of Journals Indexed in Index Medicus*.

RESUMO

O padrão eletroencefalográfico mais comum em pacientes críticos é o distúrbio da atividade de base. Ondas trifásicas (OTs) constituem um padrão periódico classicamente relacionado às encefalopatias metabólicas. A maioria dos pacientes com OTs tem alteração do nível de consciência, e acredita-se que este padrão represente disfunção tálamo-cortical. Entretanto, o significado exato e o mecanismo das OTs permanecem desconhecidos. O objetivo principal deste estudo foi avaliar a origem das OTs utilizando o eletroencefalograma quantitativo (EEGq) e a tomografia computadorizada de crânio (TCC). 28 pacientes foram investigados. A análise dos focos das OTs foi realizada nas descargas promediadas para cada um dos indivíduos. Os mapas dos focos foram extraídos desta avaliação. As TCs foram submetidas à normalização e segmentação automática da substância cinzenta. Finalmente, uma análise de correlação voxel-a-voxel de todo o grupo foi realizada entre os mapas dos focos das OTs e as imagens da substância cinzenta. A análise do foco mostrou envolvimento principalmente do cíngulo anterior. A análise de correlação revelou áreas de correlação moderada positiva (giro do cíngulo posterior; $r = 0,5$) e negativa (caudado; $r = -0,51$) entre os métodos.

Palavras-Chave: Ondas trifásicas, Encefalopatia, Eletroencefalografia.

ABSTRACT

The most frequent electroencephalographic pattern in critically ill patients is diffuse background slowing. Triphasic waves (TW) is a periodic pattern classically described in metabolic encephalopathic patients. Most patients with TW have altered level of consciousness, and this pattern is believed to represent thalamus-cortical dysfunction. However, the exact meaning and mechanism of TWs remains unknown. The main objective of this study was to evaluate the source of TWs using quantitative electroencephalogram (qEEG) and tomography (CT). 28 patients were investigated. Source analysis was performed in the averaged TWs for each individual. Source maps were extracted from this evaluation. CTs were submitted to normalization and automatic segmentation of gray matter. Finally, voxel-wise correlation analysis for the whole group was conducted between qEEG source maps and gray matter images. Source analysis showed involvement mainly of the anterior cingulate cortex. Correlation analysis disclosed moderate positive (posterior cingulate; $r = 0.5$) and negative (caudate; $r = -0.51$) correlations between the methods.

Key Words: Triphasic waves, Encefalopathy, Electroencephalography.

LISTA DE ABREVIATURAS

A:	Alta.
AAL:	Automated Anatomical Labeling.
A.B.:	Atividade de base.
AVC:	Acidente Vascular Cerebral.
AVCH:	Acidente cerebral hemorrágico.
AVCI:	Acidente vascular cerebral isquêmico.
BPM:	Biological Parametric Mapping.
BZD(s):	Benzodiazepínico(s).
CA:	Giro do Cíngulo Anterior.
CLARA:	Classical LORETA Analysis Recursively Applied.
Com.:	Comorbidades.
DARTEL:	Diffeomorphic Anatomical Registration Through Exponentiated Lie algebra.
DD:	Densidade de descargas – por minuto.
DP:	Desvio-padrão.
ECG:	Escala de Coma de Glasgow.
EEG(s):	Eletroencefalograma(s).
EH:	Encefalopatia Hepática.
EHI:	Encefalopatia hipóxico-isquêmica.
EME:	Estado de Mal Epiléptico.
F:	Feminino.
FAE(s):	Fármaco(s) AntiEpiléptico(s).
GABA:	Ácido Gama-AminoButírico.
HC FMB:	Hospital das Clínicas da Faculdade de Medicina de Botucatu.
Hz:	Hertz (frequência de um evento periódico por segundo).

Inf.:	Infecção durante a internação.
KΩ:	KiloOhms (unidade de impedância: 10 ³ ohms).
LORETA:	Low-Resolution brain Electromagnetic Tomography.
M:	Masculino.
MATLAB:	MATrixLABoratory.
Med.:	Medicamentos.
μV:	MicroVolts (1,0×10 ⁻⁶ Volt).
N:	Não.
O:	Óbito.
OT(s):	Onda(s) trifásica(s).
PO:	Pós-Operatório.
qEEG:	Análise quantitativa do EEG.
RASS:	Escala de Agitação e Sedação de Richmond (do inglês: Raymond Agitation-Sedation Scale).
RNC:	Rebaixamento do nível de consciência.
S:	Sim.
SNC:	Sistema nervoso central.
TCC:	Tomografia Computadorizada de Crânio.
UTI(s):	Unidade(s) de Terapia Intensiva.
χ ² :	Teste Qui-Quadrado.

LISTA DE TABELAS

Tabela 1. Dados clínicos e demográficos de 28 pacientes com Ondas Trifásicas no EEG.	24
Tabela 2. Principais causas de internação na UTI de 28 pacientes com Ondas Trifásicas no EEG.	25
Tabela 3. Resultados da análise visual das Tomografias Computadorizadas de Crânio de 28 pacientes com Ondas Trifásicas no EEG.....	26
Tabela 4. Resultados da análise qualitativa de 28 pacientes com padrão de Ondas Trifásicas no EEG.	27
Tabela 5. Localização das descargas de Ondas Trifásicas no EEG de 28 pacientes.	27
Tabela 6. Resultados da análise de correlação de voxel entre os mapas de densidade da substância cinzenta na TCC e os mapas de voltagem de localização da fonte no EEG de 28 pacientes com padrão de Ondas Trifásicas.....	28

LISTA DE FIGURAS

Figura 1. Exame de EEG do acervo demonstrando descargas generalizadas periódicas com morfologia trifásica (Ondas Trifásicas).....	15
Figura 2. Resultados da análise de correlação de voxel entre os mapas de densidade da substância cinzenta na TCC e os mapas de voltagem de localização de fonte do EEG de 28 pacientes com padrão de Ondas Trifásicas.....	28
Figura 3. Resultados da análise de correlação de voxel entre os mapas de densidade da substância cinzenta na TCC e os mapas de voltagem de localização de fonte do EEG de 28 pacientes com padrão de Ondas Trifásicas.....	29

SUMÁRIO

1 INTRODUÇÃO	14
1.1 Eletroencefalografia na UTI.....	14
1.1.1 Ondas Trifásicas.....	14
1.1.2 Bases Anatômicas.....	16
1.2. Tomografia Computadorizada	17
2 JUSTIFICATIVA	19
3 OBJETIVOS	20
4 MATERIAIS E MÉTODOS	21
4.1 Seleção dos Sujeitos	21
4.1.1 Critérios de Inclusão.....	21
4.1.2 Critérios de Exclusão	21
4.2 Avaliação Clínica.....	21
4.3 Eletroencefalograma	22
4.4 Neuroimagem.....	22
4.5 Análise Estatística.....	23
5 RESULTADOS	24
5.1 Características Clínicas	24
5.2 Neuroimagem.....	26
5.3.1 Análise Qualitativa	26
5.3.2 Correlação	27
6 DISCUSSÃO	30
7 CONCLUSÃO	33
REFERÊNCIAS.....	34
ANEXOS	37

1 INTRODUÇÃO

A alteração eletroencefalográfica mais comum dos pacientes com rebaixamento do nível de consciência é o alentecimento difuso da atividade de base (BRAGA et al., 2013). Este achado é útil na avaliação de prognóstico do paciente em coma, principalmente quando a causa é conhecida. No caso de etiologia desconhecida, eletroencefalogramas (EEGs) contínuos ou seriados são mais importantes na análise da evolução do paciente e do padrão de encefalopatia apresentada (BRENNER, 2005).

1.1 Eletroencefalografia na UTI

O EEG é um exame bastante útil na avaliação à beira do leito de pacientes graves. Este exame mostra em tempo real a atividade elétrica cerebral (SCHOMER & LOPES DA SILVA, 2011). Sua especificidade é baixa, entretanto alguns padrões podem ser de grande valor, inclusive no diagnóstico etiológico (YOUNG, 2000). Além disso, estudos mostram que o EEG pode ser útil para definição de prognóstico de pacientes graves (RUITJER et al., 2015).

O uso do EEG nas Unidades de Terapia Intensiva (UTIs) tem por principal objetivo diagnosticar crises epiléticas e status epilético não-convulsivo. Antes pouco diagnosticados, hoje se acredita mais no subdiagnóstico destas entidades. Porém, o uso do EEG não está restrito apenas a esta finalidade. É útil para detecção precoce de isquemia, análise de nível de sedação e avaliação de prognóstico. Além disto, é uma das ferramentas auxiliares ao diagnóstico de morte encefálica como exame complementar (RUITJER et al., 2015).

A análise quantitativa do EEG (qEEG) consiste em submeter o exame de EEG a algoritmos matemáticos através de programas de computador, com o objetivo de aumentar a sensibilidade para detecção de anormalidades. Os dados gerados podem, então, ser analisados e comparados com outros achados, com finalidades clínicas e científicas. Com este fim, a interpretação pode auxiliar na identificação de pacientes com pior prognóstico e na localização de uma região cerebral mais comprometida (KOBBERDA et al., 2013).

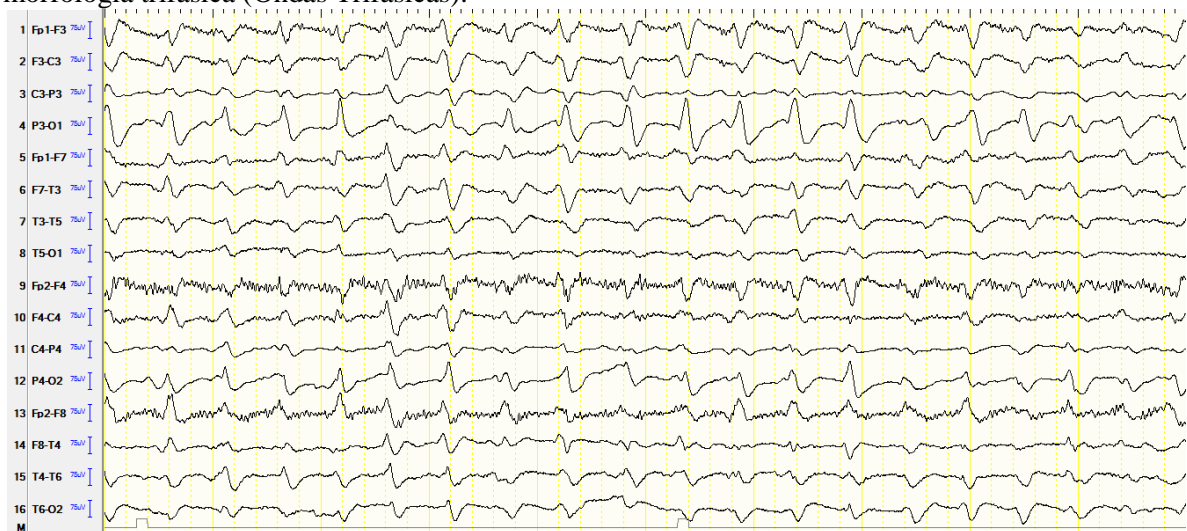
1.1.1 Ondas Trifásicas

As Ondas trifásicas (OTs) foram descritas inicialmente por Foley et al. (1950), como achados de pacientes com doença hepática: “*blunted spike and wave*”. Posteriormente, foram relacionadas a alterações metabólicas, não sendo patognomônica de nenhuma delas, como anteriormente se acreditava (SIMSARIAN & HARNER, 1972).

OTs (Figura 1) são descargas periódicas generalizadas, com surtos de ondas com deflexões negativa-positiva-negativa, com alta amplitude (100 – 300 μ V), na frequência de 1,5 a 2 Hz, predominantemente nas regiões anteriores; apresenta atraso anterior-posterior e ocorre de forma bissíncrona. Geralmente, este padrão está associado com alentecimento da atividade de base. A mortalidade associada a este padrão é alta na maioria dos estudos relatados (BICKFORD & BUTT, 1955; BRENNER, 2005). Este padrão não ocorre em crianças ou modelos animais (BERMEO-OVALLE, 2017).

Em 2012, A *American Clinical Neurophysiology Society* realizou nova padronização da terminologia do EEG para pacientes de UTI (HIRSCH et al., 2012). Em 2016, esta terminologia foi validada para o português. Neste guideline, a nova terminologia aplicada às OT é descargas generalizadas periódicas com morfologia trifásica (CABOCLO et al., 2016). Devido ao reconhecimento amplo do termo “ondas trifásicas”, este conceito será mantido durante esta dissertação.

Figura 1. Exame de EEG do acervo demonstrando descargas generalizadas periódicas com morfologia trifásica (Ondas Trifásicas).



Reiher (1970), em seguida, dividiu as OTs em típicas e atípicas, conforme obedecessem todos os critérios previamente citados. Nesta época, mencionou que as OT típicas seriam características de coma hepático; e as atípicas, de outras causas, incluindo encefalopatia hepática.

Sundaram & Blume (1987) afirmaram, ainda, que o significado clínico das OTs esteja mais relacionado com nível de consciência do paciente no momento do exame, do que com a morfologia das ondas ou do aspecto da atividade de fundo.

Para Sethi (2014), esta alteração representa um composto de fatores de predisposição individuais do paciente: idade, grau de encefalopatia, alterações hidroeletrólíticas e metabólicas, disfunção hepática e/ou renal, disfunção cerebral e de substância branca (atrofia).

Mortalidade relacionada é assunto controverso. A taxa de mortalidade entre estudos varia de 19% a 50% (SUTTER & KAPLAN, 2014; YOUNG et al., 1992). Para causas específicas a mortalidade é ainda mais variável: 30% até 100% para disfunção renal, hepática ou encefalopatia anóxica (KARNAZE & BICKFORD, 1984). Alguns estudos acreditam que OT isoladamente estão associadas com pior desfecho (SUTTER et al., 2013), outros não (SUTTER & KAPLAN, 2014). A não-reatividade da atividade de fundo deste padrão foi associada com pior desfecho, em um estudo com taxa de mortalidade de 20% (SUTTER et al., 2013).

A respeito dos neurotransmissores, acredita-se que o GABA esteja envolvido. Brigo & Storti (2011) ressaltaram que a resposta a benzodiazepínicos (BZDs) e a consequente evolução do nível de consciência devem ser consideradas, quando interpretar o contexto clínico de OTs. De acordo com Fountain & Waldman (2001), este fato pode gerar inclusive erro diagnóstico com crises epiléticas não-convulsivas. Este autor estudou 10 pacientes com OTs, em que 4 reverteram de forma permanente esta manifestação ao EEG, ao ser administrado BZD, enquanto as outras 6 reverteram de forma intermitente.

São características importantes que auxiliam no diagnóstico diferencial entre as duas situações clínicas, quando levados em consideração de forma conjunta: resposta a BZDs, frequência de descargas, duração das descargas, atividade de base, componentes extra-espículas e a resposta a estimulação auditiva e dolorosa (ANDRAUS et al., 2012; KAPLAN & SUTTER, 2015).

1.1.2 Bases Anatômicas

Apesar de reconhecida e estudada há mais 60 anos, as bases anatômicas para explicar o aparecimento desta manifestação no EEG ainda é motivo de controvérsia (KAPLAN & SUTTER, 2015).

Postulou-se inicialmente que as OTs representassem disfunção a nível tálamo-cortical (FOLEY et al., 1950). Bickford & Butt (1955) corroboraram este achado e afirmaram que as OT são ondas que, devido ao atraso ântero-posterior, percorrem o córtex. Karnaze & Bickford (1984) também acreditaram nesta manifestação neurofisiológica, associado à alteração do recrutamento de neurônios corticais, mais marcadamente frontais, devido às abundantes conexões tálamo-frontais.

Apesar de a maioria dos pacientes com OTs apresentarem alteração do nível de consciência, desde 1979 é reconhecido ser possível encontrá-las em pacientes conscientes. Isto sugere que tal padrão surja a partir de estruturas próximas, mas não necessariamente as mesmas que causam coma/torpor (BRITT & MORRIS, 1979).

Apesar do acordo entre autores, as postulações não foram corroboradas por estudos que comprovassem a real origem das OTs. Poucos estudos envolvendo OTs e exames de imagem são encontrados (SUTTER & KAPLAN, 2014).

Uma única fonte principal, o giro do cíngulo, foi encontrada através do estudo de EEG quantitativo, em 10 pacientes entre 12 (83,3%), em um estudo que não utilizou correlação com neuroimagem (KWON et al., 2007).

1.2. Tomografia Computadorizada

O exame de Tomografia Computadorizada do crânio (TCC) é um exame que, ao contrário do EEG, dá idéia da anatomia. Trata-se de exame de imagem, portanto, é sensível para patologias que apresentam dano estrutural macroscópico [hemorragia, neoplasia, determinadas infecções, Acidente Vascular Cerebral (AVC)]. Além disso, pode-se visualizar não uma lesão estrutural (focal), mas diminuição volumétrica (difusa), demonstrando um cérebro sem reserva funcional para responder a insultos metabólicos, ou edema difuso e perda da diferenciação córtico-subcortical (como na encefalopatia hipóxico-isquêmica pós-parada cardiorrespiratória). Além disso, podemos analisar outros aspectos da lesão: localização (supra ou infratentorial; cortical ou profunda; lobo acometido), tamanho, efeitos circunvizinhos (edema, desvio de linha média, herniação), estágio (agudo, subagudo, crônico) (RAZVI, 2003).

Alterações de EEG em pacientes com lesões circunscritas do circuito tálamo-cortical foram estudadas por Tsoures et al. (2017), em que dentre 596 pacientes com lesões talâmicas, 32% apresentava alterações ao EEG. As OTs foram relacionadas com lesões

talâmicas ântero-ventro mediais. Este grupo de pacientes não apresentou alteração do achado eletroencefalográfico à administração de fármacos antiepiléticos (FAE).

Kaplan & Rossetti (2011) estudaram correlações radiológico-eletroencefalográficas de pacientes com encefalopatia. Neste estudo, descreveram que as OTs foram visualizadas em EEG de pacientes com insuficiência renal ou hepática, bem como com intoxicação por medicamentos (lítio, baclofeno). Não foram observadas alterações significativas nos exames de imagem destes pacientes. No entanto, pacientes com alterações corticais/substância branca podem facilitar a aparência de OTs nos exames, mesmo na ausência daquelas comorbidades de forma significativa.

Outros estudos foram capazes de demonstrar áreas diferentes de acometimento. Por exemplo, Egido et al. (1996) publicaram um relato de caso lesão seletiva tálamo-mesencefálica paramediana, em que o paciente cursava com clínica de hipersonia e achado eletroencefalográfico de OTs.

Ghanem (1992) descreveu a presença de OTs em um paciente com Glioblastoma multiforme na região frontal esquerda. O tumor tinha localização subfalcina; os achados do EEG eram bifrontais, com predomínio à esquerda. Neste caso, causas metabólicas foram excluídas.

Um estudo mais recente, realizado de forma mais robusta, com metodologia caso-controle, observou que entre os pacientes com encefalopatia que apresentavam OTs, os achados principais neurorradiológicos foram alterações de substância branca (64%) e atrofia cortical/subcortical (52%) (SUTTER & KAPLAN, 2014).

Maruyama et al. (1991) descreveram um caso de um paciente esquizofrênico com intoxicação por água que desenvolveu hiponatremia e edema cerebral associado, sem outra causa para encefalopatia desenvolvida. O exame de imagem demonstrava edema cerebral difuso e o EEG, OTs; a correção da hiponatremia de forma adequada reverteu ambas as alterações.

REFERÊNCIAS

- Andraus MEC, Andraus CF, Alves-Leon SV. Periodic EEG patterns: importance of their recognition and clinical significance. *Arq Neuropsiquiatr* 2012;70(2):145–51.
- Ashburner J, Friston KJ. Unified segmentation. *Neuroimage* 2005;26:839–51.
- Bermeo-Ovalle A. Triphasic Waves: Swinging the Pendulum Back in this Diagnostic Dilemma. *Epilepsy Curr* 2017;17(1):40–42.
- Bickford R, Butt H. Hepatic Coma: The Electroencephalographic Pattern. *J Clin Invest* 1955;34(6):790–9.
- Braga A, Assis B, Ribeiro J, Polla P, Pereira B, Fonseca R et al. Quantitative EEG evaluation in patients with acute encephalopathy. *Arq Neuropsiquiatr* 2013;71(12):937–42.
- Brenner R. The Interpretation of the EEG in Stupor and Coma. *Neurologist* 2005;11(5):271–84.
- Brigo F, Storti M. Triphasic waves. *Am J Electroneurodiagnostic Technol* 2011;51:16–25.
- Britt C, Morris H. Triphasic waves in a fully alert patient with liver disease. *Clin Electroencephalogr* 1979;10(2):72–74.
- Caboclo LO, Ferrari-Marinho T, Silvado CE. Terminologia Padronizada de Eletroencefalograma em Pacientes Críticos da Sociedade Americana de Neurofisiologia Clínica (ACNS-American Clinical Neurophysiology Society): Versão 2012-Tradução e Adaptação Para a Língua Portuguesa. *J Clin Neurophysiol*. 2016;33(4):e12–27.
- Casanova R, Srikanth R, Baer A, Laurienti PJ, Burdette JH, Hayasaka S, Flowers L, Wood F, Maldjian JA. Biological parametric mapping: A statistical toolbox for multimodality brain image analysis. Short Communication. *Neuroimage* 2007;34(1):137–43.
- Egido JA, Arroyo R, Soriano C, Espinar J, Varela de Seijas E. [Paramedian thalamo-mesencephalic infarct con triphasic waves] [Article in Spanish]. *Neurologia* 1996;11(3):124–6.
- Foley JM, Watson CW, Adams RD. Significance of the electroencephalographic changes in hepatic coma. *Trans Am Neurol Assoc* 1950;51:161–5.
- Fountain NB, Waldman WA. Effects of benzodiazepines on triphasic waves: implications for nonconvulsive status epilepticus. *J Clin Neurophysiol* 2001;18:345–52.
- Ghanem Q. Triphasic waves in a patient with Glioblastoma Multiforme. *Clin Electroencephalogr* 1992;23(2):95–9.

- Hirsch LJ, LaRoche SM, Gaspard N, Gerard E, Svoronos A, Herman ST, et al. American Clinical Neurophysiology Society's Standardized Critical Care EEG Terminology: 2012 version. *J Clin Neurophysiol*. 2013;30(1):1–27.
- Karnaze DS, Bickford RG. Triphasic waves: a reassessment of their significance. *Electroencephalogr Clin Neurophysiol* 1984;57:193–8.
- Kaplan PW, Rossetti AO. EEG patterns and imaging correlations in encephalopathy: encephalopathy part II. *J Clin Neurophysiol* 2011;28(3):233–51.
- Kaplan PW, Sutter R. Affair with Triphasic Waves - Their Striking Presence, Mysterious Significance, and Cryptic Origins: What are They? *J Clin Neurophysiol* 2015;32(5):401–5.
- Koberda JL, Moses A, Koberda P, Koberda L. Clinical Advantages of Quantitative Electroencephalogram (QEEG)–Electrical Neuroimaging Application in General Neurology Practice. *Clin EEG Neurosci* 2013;44(4):273–85.
- Kwon OY, Jung ki Y, Park ki J, et al. Source Localization of Triphasic Waves: Implications for the Pathophysiological Mechanism. *Clin EEG Neurosci* 2007;38(3):161–7.
- Maruyama T, Tabata K, Nakagawa S, Yanagisawa N. [A case of acute water intoxication showing triphasic waves on EEG]. [Article in Japanese]. [Abstract]. *Rinsho Shinkeigaku* 1991;31(5):523–7.
- Razvi S. Neurological consultations in the medical intensive care unit. *J Neurol Neurosurg Psychiatry* 2003;74:16iii–23.
- Reiher J. The electroencephalogram in the investigation of metabolic comas. *Electroencephalogr Clin Neurophysiol* 1970;28:104.
- Rorden C, Brett M. Stereotaxic display of brain lesions. *Behav Neurol* 2000;12(4):191–200.
- Rorden C, Bonilha L, Fridriksson J, Bender B, Karnath HO. Age-specific CT and MRI templates for spatial normalization. *Neuroimage* 2012;957–65.
- Ruijter B, van Putten M, Hofmeijer J. Generalized epileptiform discharges in postanoxic encephalopathy: Quantitative characterization in relation to outcome. *Epilepsia* 2015;56(11):1845–54.
- Schomer D, Lopes da Silva F. *Niedermeyer's electroencephalography*. Philadelphia: Wolters Kluwer Health/Lippincott Williams & Wilkins; 2011.

- Sethi N. Significance of triphasic waves in acute encephalopathy. *Eur J Neurol* 2014;21(11):e93–e93.
- Simsarian JP, Harner RN. Diagnosis of metabolic encephalopathy: significance of triphasic waves in the electroencephalogram. *Neurology* 1972;22:456.
- Stevens FL, Hurley RA, Taber KT. Anterior Cingulate Cortex: Unique Role in Cognition and Emotion. *J Neuropsychiatry Clin Neurosci* 2011;23(2):120-125.
- Sundaram M, Blume w. Triphasic waves: clinical correlates and morphology. *Can J Neurol Sci* 1987;14(2):136–40.
- Sutter R, Kaplan PW. Uncovering clinical and radiological associations of triphasic waves in acute encephalopathy: a case–control study. *Eur J Neurol* 2014;21:660–6.
- Sutter R, Stevens RD, Kaplan PW. Significance of triphasic waves in patients with acute encephalopathy: A nine-year cohort study. *Clin Neurophysiol* 2013;124(10):1952–1958.
- Tsoures E, Lewerenz J, Pinkhardt E, Ludolph AC, Fauser S. Electroencephalographic findings in patients with circumscribed thalamic lesions. *Epilepsy Res* 2017;135:115–22.
- Tzourio-Mazoyer N, Landeau B, Papathanassiou D, Crivello F, Etard O, Delcroix N, et al. Automated anatomical labeling of activations in SPM using a macroscopic anatomical parcellation of the MNI MRI single-subject brain. *Neuroimage* 2002;273–89.
- Yesudas EH, Lee TMC. The Role of Cingulate Cortex in Vicarious Pain. *BioMed Research International*. 2015;2015:719615. Epub 2015 Feb 26.
- Young GB. The EEG in coma. *J Clin Neurophysiol* 2000;17:473–85.
- Young GB, Bolton CF, Archibald YM, Austin TW, Wells GA. The electroencephalogram in sepsis-associated encephalopathy. *J Clin Neurophysiol* 1992;9(1):145–52.