UNIVERSIDADE ESTADUAL PAULISTA - UNESP
CÂMPUS DE JABOTICABAL

# ALTERAÇÕES CITOGENÉTICAS EM CÃES PORTADORES DE LINFOMA DETECTADAS COM AUXÍLIO DO TESTE MICRONÚCLEO, UM INDICADOR DE GENOTOXICIDADE

**Pauline Ruth de Lima**
**Médica Veterinária**

**2022**

**UNIVERSIDADE ESTADUAL PAULISTA - UNESP**
**CÂMPUS DE JABOTICABAL**

# ALTERAÇÕES CITOGENÉTICAS EM CÃES PORTADORES DE LINFOMA DETECTADAS COM AUXÍLIO DO TESTE MICRONÚCLEO, UM MARCADOR DE GENOTOXICIDADE

**Pauline Ruth de Lima**
**Orientadora: Profa. Dra. Mirela Tinucci Costa**

Dissertação apresentada à Faculdade de Ciências Agrárias e Veterinárias – Unesp, Campus de Jaboticabal, como parte das exigências para a obtenção do título de Mestre em Medicina Veterinária

**2022**

L732a

Lima, Pauline Ruth De
Alterações citogenéticas em cães portadores de linfoma detectadas com auxílio do teste do micronúcleo, um indicador de genotoxicidade / Pauline Ruth De Lima. -- Jaboticabal, 2022
22 p. : tabs., fotos

Dissertação (mestrado) - Universidade Estadual Paulista (Unesp), Faculdade de Ciências Agrárias e Veterinárias, Jaboticabal
Orientadora: Mirela Tinucci Costa
Coorientadora: Josiane Morais Pazzini

1. Canino. 2. Cromossomos. 3. Sentinela. 4. Neoplasma. 5.Carcinogênese. I. Título.

Sistema de geração automática de fichas catalográficas da Unesp. Biblioteca da Faculdade de Ciências Agrárias e Veterinárias, Jaboticabal. Dados fornecidos pelo autor(a).

Essa ficha não pode ser modificada.

**UNIVERSIDADE ESTADUAL PAULISTA**

**Câmpus de Jaboticabal**

## CERTIFICADO DE APROVAÇÃO

TÍTULO DA DISSERTAÇÃO: ALTERAÇÕES CITOGENÉTICAS EM CÃES PORTADORES DE LINFOMA DETECTADAS COM AUXÍLIO DO TESTE MICRONÚCLEO, UM INDICADOR DE GENOTOXICIDADE

**AUTORA: PAULINE RUTH DE LIMA**
**ORIENTADORA: MIRELA TINUCCI COSTA**

Aprovada como parte das exigências para obtenção do Título de Mestra em MEDICINA VETERINÁRIA, área: Clínica Médica Veterinária pela Comissão Examinadora:

Profa. Dra. MIRELA TINUCCI COSTA (Participaçao Virtual)
Departamento de Clinica e Cirurgia Veterinaria / FCAV UNESP Jaboticabal

Profa. Dra. ANNELISE CARLA CAMPLESI DOS SANTOS (Participaçao Virtual)
Departamento de Clínica e Cirurgia Veterinária / FCAV / UNESP - Jaboticabal

Profa. Dra. LETÍCIA ABRAHÃO ANAI (Participaçao Virtual)
Universidade Brasil / Fernandópolis/SP

Jaboticabal, 09 de março de 2022

## DADOS CURRICULARES DO AUTOR

Pauline Ruth de Lima nasceu em São Paulo- SP, em 30 de maio de 1989. Concluiu o Ensino Médio na Escola Estadual “Godofredo Furtado”, em 2006. Ingressou no curso de Graduação em Medicina Veterinária na Universidade EstadualPaulista “Júlio de Mesquita Filho” - UNESP, Campus de Araçatuba-SP, em 2010. Durante a graduação, realizou projeto de Iniciação Científica no ano de 2013, soborientação do Professor Alan Peres Ferraz de Melo. Realizou Graduação Sanduíche Na “University of Kentucky”, no período de 2014 a 2015, pelo programa “Ciências semFronteiras”. Participou de diversos projetos de extensão, concluindo a graduação em2016. Entre os anos de 2017 e 2018, realizou Aprimoramento Profissional na área deClínica Médica de Pequenos Animais, na Universidade Estadual Paulista “Júlio de Mesquita Filho” – UNESP, campus de Jaboticabal, sob a orientação da Professora Doutora Marileda Bonafim Carvalho. Em 2019, ingressou no Mestrado pelo Programa de Pós-Graduação em Medicina Veterinária da FCAVUNESP Jaboticabal, na área de Clínica Médica Veterinária, sob orientação da Professora Doutora Mirela Tinucci Costa.

**AGRADECIMENTOS**

Agradeço primeiramente a Deus por toda a força, sem Ele nada seria possível.

Agradeço aos meus pais, Paulo e Terezinha, por todos os ensinamentos, força, apoio,são meus maiores exemplos e tudo devo a eles.

Aos meus irmãos, Paola, Felipe e Diógenes, foi um presente de Deus crescer ao ladode vocês. A dor da perda do meu irmão foi a maior dor que tive na vida, mas o amor que tenho por ele é a coisa mais forte que existe. Tudo que fiz e farei na vida é por você, Di, sei que está ao lado do Senhor, olhando por nós.

Agradeço à minha orientadora Professora Mirela, por desde a residência ter sido um grande apoio e inspiração, e, que apesar das dificuldades que vivenciamos, ter sempre me apoiado e permitido que eu crescesse pessoal e profissionalmente.

Agradeço a todos meus amigos, funcionários do HV e aos colegas de profissão da SOV e da Clínica Médica de Pequenos Animais, os quatro anos que passei no HV da Unesp Jaboticabal foram sem dúvidas os melhoresque tive e foi ali que aprendi a ser Médica Veterinária.

A minha companheira Isabela, que apareceu tão súbito na minha vida e tem me apoiado sempre, sendo uma grande parceira em todos os momentos, bons e ruins.

As minhas grandes amigas, Gabriela, Graziela, Daniele Vela, Daniela Moura, Daniela Armani, Ana Paula, Letícia e Cynthia por todos os bons momentos. E a todos os amigos grandes amigos e histórias que Jaboticabal me proporcionou.

Agradeço a equipe do Hospital do Câncer de Barretos, ao Professor Henrique e a sua orientada Luiza por toda a ajuda e instrução nesse período.

Aos colegas de profissão, Nathan Cruz e Isabela Canavari, por todo suporte ao longoda execução do ensaio.

O presente trabalho foi realizado com apoio da Coordenação de Aperfeiçoamento de Pessoal de Nível Superior - Brasil (CAPES) - Código de Financiamento 001.

# SUMÁRIO

Página

CERTIFICADO DA COMISSÃO DE ÉTICA NO USO DE ANIMAIS..... ii
RESUMO..... iii
ABSTRACT..... iv
LISTA DE ABREVIATURAS..... v

CAPÍTULO 1 – Considerações gerais..... 1
INTRODUÇÃO E REVISÃO DE LITERATURA..... 1
REFERÊNCIAS..... 7

CAPÍTULO 2 – Teste do micronúcleo como ferramenta para avaliar as alterações citogenéticas em cães com linfoma..... 13
Resumo..... 13
Abstract..... 14
Introdução..... 15
Material e métodos..... 16
Resultados e discussão..... 16
Conclusões..... 19
Referências..... 20

# CERTIFICADO DA COMISSÃO DE ÉTICA NO USO DE ANIMAIS

unesp

UNIVERSIDADE ESTADUAL PAULISTA
"JÚLIO DE MESQUITA FILHO"
Câmpus de Jaboticabal

CEUA – COMISSÃO DE ÉTICA NO USO DE ANIMAIS

## CERTIFICADO

Certificamos que o projeto de pesquisa intitulado **"Análise comparativa das alterações citogenéticas com auxílio do micronúcleo em pacientes humanos e caninos com linfoma"**, protocolo nº 012760/19, sob a responsabilidade da Profª Drª Mirela Tinucci Costa, que envolve a produção, manutenção e/ou utilização de animais pertencentes ao Filo Chordata, subfilo Vertebrata (exceto o homem), para fins de pesquisa científica (ou ensino) - encontra-se de acordo com os preceitos da lei nº 11.794, de 08 de outubro de 2008, no decreto 6.899, de 15 de julho de 2009, e com as normas editadas pelo Conselho Nacional de Controle de Experimentação Animal (CONCEA), e foi aprovado pela COMISSÃO DE ÉTICA NO USO DE ANIMAIS (CEUA), da FACULDADE DE CIÊNCIAS AGRÁRIAS E VETERINÁRIAS, UNESP - CÂMPUS DE JABOTICABAL-SP, em reunião ordinária de 10 de outubro de 2019.

| | |
|---|---|
| Vigência do Projeto | 15/10/2019 a 01/02/2021 |
| Espécie / Linhagem | Canina |
| Nº de animais | 40 |
| Peso / Idade | Variável |
| Sexo | Ambos |
| Origem | Animais atendidos no serviço de oncologia do Hospital Veterinário |

Jaboticabal, 10 de outubro de 2019.

Fabiana Pilarski

**Prof.ª Dr.ª Fabiana Pilarski**
Coordenadora – CEUA

Faculdade de Ciências Agrárias e Veterinárias
Via de Acesso Prof. Paulo Donato Castellane, s/n CEP 14884-900 - Jaboticabal/ SP - Brasil
tel 16 3209 7100 www.fcav.unesp.br

Digitalizado com CamScanner

# ALTERAÇÕES CITOGENÉTICAS EM CÃES PORTADORES DE LINFOMA DETECTADAS COM AUXÍLIO DO TESTE MICRONÚCLEO, UM INDICADOR DE GENOTOXICIDADE

**RESUMO -** Carcinógenos ambientais, como os pesticidas aos quais cães e humanos estão expostos, podem levar a danos cromossômicos predispondo a tumores, tais como o linfoma. Neste contexto, o biomonitoramento como forma de prevenção e o diagnóstico precoce são essenciais para o sucesso na abordagem do paciente. O teste do micronúcleo obtido por meio da coleta de células da mucosa oral, é um teste de baixo custo capaz de detectar aberrações cromossômicas. Este teste é de uso rotineiro na medicina humana, se mostrando confiável, seguro e de facil execução. Com esse estudo, objetivamos avaliar as possíveis alterações citogenéticas em cães portadores de linfoma, comparativamente a outros sem neoplasias, utilizando o teste de micronúcleo. Para tanto, foram instrumentos da pesquisa cães atendidos pelo Setor de Oncologia do Hospital Veterinário “Governador Laudo Natel",no período de janeiro de 2020 a janeiro de 2021. Os animais foram alocados em dois grupos: Grupo linfoma (GL; n = 14), composto por animais que receberam o diagnóstico do tumor, e no Grupo controle (GC, n = 8), estes livres de neoplasia detectável e de outros problemas de saúde. Todos os animais foram submetidos à coleta de células da mucosa por meio de “cytobrush”. Foram observadas as seguintes alterações celulares: micronúcleo, células com botão nuclear, cariólise, cariorrexe, células binucleadas, picnose, cromatina frouxa e cromatina condensada. Para comparação das médias, foi utilizado o “One sample t test”, fixando-se os valores médios de GC para comparação com GL. Os animais do GL apresentaram maior número de micronúcleos, células com botão nuclear e células binucleadas ($p < 0,1$), demosntrando que o teste do micronúcleo foi capaz de detectar alteraçõescitogenéticas em cães e sua aplicatibilidade na Medicina Veterinária, o que possibilita novos estudos na área.

**Palavras-chave**: canino, cromossomos, sentinela, neoplasia, carcinogênese

# CYTOGENETIC ALTERATIONS IN DOGS WITH LYMPHOMA DETECTED WITH THE AID OF THE MICRONUCLEUS TEST, AN INDICATOR OF GENOTOXICITY

**ABSTRACT** - Environmental carcinogens such as pesticides to which dogs and humans are exposed can lead to chromosomal damage predisposing to tumors such as lymphoma. In this context, biomonitoring as a form of prevention and early diagnosis are essential for a successful approach to the patient. The micronucleus test obtained by collecting cells from the oral mucosa is a low-cost test capable of detecting chromosomal aberrations. This test is routinely used in human medicine, proving to be reliable, safe and easy to perform. With this study, we aimed to evaluate the possible cytogenetic alterations in dogs with lymphoma and others without neoplasms, using the micronucleus test. Therefore, the research instruments were dogs treated by the Oncology Sector of the Veterinary Hospital "Governador Laudo Natel", from January 2020 to January 2021. The animals were allocated into two groups: Lymphoma group (GL; n = 14), composed of animals that received the diagnosis of the tumor, and in the control group (CG, n = 8), these were free of detectable neoplasia and other health problems. All animals were submitted to the collection of mucosal cells through “cytobrush”. The following cellular changes were observed: micronucleus, cells with nuclear button, karyolysis, karyorrhexis, binucleated cells, pyknosis, loose chromatin and condensed chromatin. To compare the means, the “One sample t test” was used, fixing the mean values of GC for comparison with GL. The GL animals had a greater number of micronuclei, ce squids with nuclear button and binucleated cells ($p < 0.1$), demonstrating that the micronucleus test was able to detect cytogenetic alterations in dogs and its applicability in Veterinary Medicine, which allows new studies in the area.

**Keywords:** canine, chromosomes, sentinela, neoplasm, carcinogenesis

## LISTA DE ABREVIATURAS

CEUA – Comitê de Ética no Uso de Animais

DNA – Ácido desoxirribonucleicoDP

– Desvio Padrão

FCAV – Faculdade de Ciências Agrárias e Veterinárias

GC – Grupo Controle

GL – Grupo Linfoma LCn

– Linfoma canino LCt –

Linfoma cutâneo

LMc – Linfoma multicêntrico

LNH – Linfoma Não Hodgkin

MN – Micronúcleo

## CAPÍTULO 1 – Considerações gerais

## INTRODUÇÃO E REVISÃO DE LITERATURA

A relação entre cães e homens data de mais de 15.000 anos, sendo que, de início, os cães eram selecionados para auxiliarem os humanos na caça e proteção, estabelecendo entre eles uma relação de codependência (Lindblad-toh et al., 2005). Nos últimos séculos, nas sociedades industrializadas, essa relação mudou. Cães tornaram-se, entre outras funções, animais de companhia para os humanos, dividindocom esses, o mesmo ambiente, o mesmo ar, água e alimento (Schiffman et al., 2015),estando, desta forma, expostos aos mesmos desafios ambientais.

No mundo, o linfoma é a neoplasia hematopoiética que mais afeta o cão, vindo a representar 7 a 9% das neoplasias malignas e 83% dos casos no mundo, sendo o linfoma multicêntrico o mais comum (Vail e Young, 2007; Zandvliet, 2016) e o subtipolinfoma difuso de grandes células B o mais caracterizado, tanto em cães quanto em humanos (Marconato et al., 2011).

No Brasil os dados são mais escassos. Neuwald et al. (2014), em Porto Alegre, RS observaram que o linfoma multicêntrico em cães foi o mais comum, sendo a linhagem B a mais caracterizada. Da mesma forma, Jark et al. (2020) avaliaram o imunofenótipo do linfoma multicêntrico canino em 203 casos oriundos de cidades do interior do Estado de São Paulo, sendo inclusive o maior estudo populacional realizado no Brasil até o momento. Neste estudo foi observado que 71,4% dos linfomas eram de linhagem de células B, 27,1% de células T e 1,5% das linhagens de células não B e não T, sendoo linfoma difuso de grandes células B o mais comum, representando 59,1% dos casos, ratificando resultados de estudos realizados em outras partes do mundo e sugerindo fatores etiológicos similares aos descritos por outros pesquisadores (Modiano et al., 2005; Ponce et al., 2010).

Gavazza et al. (2001), observaram que cães que viviam próximos a áreas industriais e em casas onde os tutores utilizavam produtos químicos, apresentavam risco maior de desenvolvimento precoce de linfoma,com sinais aparecendo 1,4 anos ante à demais animais em outras regiões. Posteriormente, Zanini et al. (2013), realizaram estudo epidemiológico para avaliar a incidênciade linfoma em cães que viviam em regiões com intensa poluição na cidade de São Paulo, observando que, animais que viviam a 100

metros de ruas movimentadas e viviam 25% do tempo em áreas externas, apresentavam risco significativo de desenvolvimento de linfoma ($p < 0.05$).

Na região de Jaboticabal, Estado de São Paulo, cidade na qual parte da pesquisa de Jark et al. (2020) foi desenvolvida, diversos outros estudos com linfoma em cães vêm sendo realizados, evidenciando assim a importante incidência dessa neoplasiana região supracitada. Silva et al. (2010) e Anai et al. (2013) realizaram avaliações hematológicas em animais submetidos a quimioterapia para tratamento do linfoma, enquanto Bottari et al. (2015) avaliaram estresse oxidativo em cães com linfoma multicêntrico. Matiz et al. (2018) avaliaram marcadores prognósticos, como ki67, em casos de linfoma multicêntrico em cães e Canavari et al. (2021) utilizaram-se das concentrações séricas do receptor solúvel de interleucina-2 e antígeno do câncer como marcadores prognósticos em linfoma multicêntrico e cutâneo, além de outros em fase de publicação.

A alta incidência deste tipo neoplásico também inclui o linfoma cutâneo, que no Brasil aparenta ter maior casuística que em outros países, (Duarte et al., 2016; Vargas-Hernández, 2017), porém, mais estudos que comprovem essa alta casuística são necessários. Jark et al. (2014) relataram o atendimento de 60 casos de linfoma cutâneo em cães, atendidos no Hospital Veterinário da Universidade Estadual Paulista “Júlio de Mesquita Filho” entre os anos de 2007 e 2013, concluindo que este foi o segundo tipode linfoma mais frequente, possivelmente diferindo de dados mundiais, que relatam incidência inferior a 1% (Fontaine et al., 2010; Vail et al., 2019). Em um levantamentode casos realizado recente no mesmo Hospital Veterinário nos anos de 2014 a 2019 foram atendidos 128 casos de linfoma cutâneo; uma média de 25,6 casos por ano, mostrando um aumento expressivo do numero de casos,quando comparado ao levantamento feito anteriormente (Jark et al., 2014).

Diversos estudos epidemiológicos relacionaram a exposição a pesticidas ao desenvolvimento de linfoma não Hodgkin (LNH) em humanos (Hoar et al., 1986; Zahme Blair, 1992; Hardell et al., 2002; Burns et al., 2011). Fritschi et al. (2005) observaram na Austrália, que o tempo de uso de pesticidas triplicou o risco de desenvolvimento de LNH, corroborando um estudo americano e outro italiano, nos quais se demonstrou

que a exposição por mais de 10 anos aumentava em três e cinco vezes, respectivamente, o risco de desenvolvimento da neoplasia (La Vecchia et al., 1989; De Roos et al., 2003). Em uma análise combinada de três estudos de coorte, mais de 300.000 agricultores e trabalhadores agrícolas de regiões da França foram avaliadospara determinação do risco de desenvolvimento de linfoma. Dos 33 princípios ativos listados, observou-se elevação do risco de linfoma difuso de células B em associaçãocom a exposição ocupacional ao glifosato (Brouwer et al.,2016).

Em cães, Reynolds et al. (1994) e Knapp et al. (2013) correlacionaram a exposição desses animais a gramados tratados com defensivos agrícolas, observando que cães expostos absorviam, metabolizam e excretavam dose biológica substancial de produtos químicos herbicidas, na mesma proporção ao nível de exposição relatado.

No Brasil, o sistema de produção de monoculturas está vinculado ao uso intenso de pesticidas, o que favorece o surgimento de pragas e patógenos resistentes. Desde 2019, 475 novas substâncias foram aprovadas para uso, sob alegação governamental de desburocratização (ANVISA, 2019; Braga et al., 2020). Essecenário resulta em um aumento progressivo das doses e tipos de compostos químicosutilizados na lavoura, com o objetivo de controlar o crescente estresse biótico (Nuneset al., 2021). AQUI VOCE DEVE DIZER QUAIS SÃO ESSES PRINCIPIOS

Vale acrescentar que o Hospital Veterinário da Unesp em Jaboticabal, SP, local onde se originou amaior parte desses estudos, situada na região norte do Estado de São Paulo é um polo com aptidão agrícola. Jaboticabal, é a cidade responsável por cerca de um quarto da produção nacional de amendoim, no período da entressafra dacana de açúcar (Minke, 2018). Este fato instiga a investigação de uma possível relação entre a exposição direta ou indireta a pesticidas e a elevada casuística de linfoma em cães nesta região.

Os diversos agentes carcinogênicos aos quais animais e humanos estão expostos são capazes de induzir instabilidade cromossômica, como aberraçõescromossômicas não casuais, deleções, duplicações, inversões e até a perda de cromossomos inteiros levando ao aparecimento de processos celulares malignos (Yunis, 1983; Pacheco e Hackel, 2002; Speit e Schimid, 2006).

O biomonitoramento e diagnóstico precoce são essenciais para estudos sobre prevenção e tratamento, sendo primordial que, para isso, se tenham biomarcadores confiáveis de danos genômicos e minimamente invasivos. Entre os ensaios biológicospara o monitoramento de indivíduos sob risco carcinogênico, destaca-se o teste do micronúcleo (MN) (Holland et al., 2008). Micronúcleos referem-se a núcleos celulares pequenos, que se formam a partir de um ou mais cromossomos ou fragmentos cromossômicos e não são incorporados ao núcleo das células filhas após a divisão celular. Esses fragmentos são corpúsculos de DNA sem conexão com o núcleo principal (Agostini, 1993). A formação de micronúcleos indica efeitos genotóxicos e instabilidade cromossômica, seja herdada ou induzida (Ye et al., 2019).

Em comparação com outros ensaios citogenéticos, são várias as vantagens de quantificar micronúcleos, incluindo velocidade e facilidade na análise. Assim, muitos tipos de células são passíveis de análise de micronúcleos, e a maioria pode ser empregada em estudos com seres humanos e também seu uso extrapolado a outrasespécies (Tucker et al., 1996; Luzhna et al., 2013).

A cultura de células e a citologia esfoliativa podem ser utilizadas para se pesquisar os micronúcleos. Essa última é uma técnica barata e simples quando comparada a cultura de células, o que permite o estudo em âmbito populacional (Carrard et al., 2008). O epitélio bucal está em constante contato com agentes ambientais, portanto é um sítio alvo importante para substâncias tóxicas que humanos e animais entram em contato (Majer et al., 2001). O epitélio bucal é constituído de epitélio escamoso estratificado e a camada queratinizada protege a mucosa oral de agressões mecânicas (Junqueira e Carneiro, 2013).

A frequência de micronúcleos para avaliação de lesões pré neoplásicas vem sendo estudada, sendo observado em pacientes com lesões na mucosa oral maior frequência de micronúcleos do que em pacientes com a mucosa íntegra (Holland et al., 2008). Pacheco e Hackel (2002) observaram uma frequência duas vezes maior demicronúcleos em trabalhadores agrícolas expostos a pesticidas em Passo Fundo/RS, região caracterizada pela produção de grãos e uso de grandes quantidades de pesticidas. De maneira semelhante, Silveira et al. (2013) observaram maior presençade micronúcleos tanto pela citologia esfoliativa quanto pela cultura de células em trabalhadores da lavoura da cana de açúcar na região de Barretos/SP, relacionando maior frequência em decorrência da exposição a hidrocarbontos cíclicos, subprodutos da queima da cana.

Com o auxílio do teste micronúcleo é possível também avaliar diversas alterações nucleares, tais como, cromatina frouxa, cromatina condensada, cariorrexe, cariólise, picnose, células com botão nuclear (“broken egg”) e binucleação (Thomas et al., 2009)

As células com cromatina condensada apresentam padrão nuclear estriado. Essas células podem aparecer em estágios iniciais de apoptose (Frankfurt e Krishan, 2001). As células com cromatina frouxa apresentam-se com o núcleo mais claro (Junqueira e Carneiro, 2013) As células cariorréticas, apresentam maior agregação de cromatina nuclear em relação as células de cromatina condensada (Thomas et al., 2009). Já as células cariolíticas são células nas quais o núcleo não possui DNA. Essas células estão passando por um estágio tardio de apoptose (Wyllie, 1981)

As células picnóticas são caracterizadas por um pequeno núcleo, com alta densidade de material nuclear, uniformemente corado (Tolbert et al., 1991). O mecanismo que leva a sua formação é desconhecido, mas acredita-se que essas células possam estar passando por uma forma única de morte celular (Thomas et al., 2009)

As células com botões nucleares (“Broken egg”) contêm núcleos com uma aparente constrição em uma extremidade. O botão nuclear tem a mesma morfologia e propriedade de coloração como o núcleo, no entanto, seu diâmetro pode variar de meio a um quarto do núcleo principal. O mecanismo para sua formação pode estar relacionado a eliminação de amplificação ou reparação de DNA (Nersesyan, 2005, Thomas et al., 2009)

As células binucleadas contêm dois núcleos principais. Os núcleos são próximos, geralmente apresentam a mesma morfologia que a observada em células normais. O significado dessas células é desconhecido, mas são indicativo de falha na citocinese após a última divisão na camada de células basais (Shi, 2005; Thomas et al., 2009).

Apesar de amplamente utilizado na Medicina Humana, o teste micronúcleo a partir de células esfoliadas da mucosa oral não é utilizado rotineiramente na Medicina Veterinária. Adicionalmente, o cão, sendo considerado sentinela ambiental, por sua proximidade com humanos, e da mesma forma com maior risco de exposição a carcinógenos ambientais, pode contribuir como modelo de estudo de tumores, principalmente daqueles que tenham em sua etiologia possíveis contaminantes ambientais.

Diante do exposto, o objetivo desta pesquisa foi avaliar, com auxílio do teste do micronúcleo, alterações citogenéticas em cães com diagnóstico de linfoma multicêntrico e cutâneo e em cães livres dessa e de outras neoplasia. Ademais, por se tratarEM de animais provenientes da mesma região do Estado, busca-se saber se esses cães com

diagnóstico positivo e negativo de linfoma expressam diferentes alterações citogenéticas. Por fim,avaliar a confiabilidade da utilização deste ensaio em cães.

**REFERÊNCIAS**

Agostini JMS (1993) O teste do micronúcleo: seu uso no Homem. **Biotemas** 6 (2):1- 19.

Anai LA, Dela Coleta FE, Munhoz TD, Nogueira AFS, Semolin LMS, Vieira MC, Santana AE (2013) Avaliação leucocitária de cães com linfoma submetidos ao protocolo de Madison-Wisconsin pela técnica convencional e citometria de fluxo. **Semina: Ciências Agrárias** 34 (4):1793-1800.

ANVISA. Programa de Análise de Resíduos de Agrotóxicos em Alimentos — PARA. Relatório das Análises de Amostras Monitoradas no período de 2017–2018, 2019. Disponível em: <https://www.gov.br/anvisa/pt-br/assuntos/agrotoxicos/programa-de-analise-de-residuos-em-alimentos>. Acesso em: 31 de janeiro de 2022.

Bottari NB, Munhoz TD et al. (2015) Oxidative stress in dogs with multicentric lymphoma: Effect of chemotherapy on oxidative and antioxidant biomarkers. **Redox Report** 20(6):267-274.

Braga ARC, Rosso VV, Harayashiki CAY, Jimenez PC, Castro ÍB (2020) Global healthrisks from pesticide use in Brazil. **Nature Food** 1(6):312-314.

Brouwer M, Schinasi L et al. (2016) Assessment of occupational exposure to pesticidesin a pooled analysis of agricultural cohorts within the AGRICOH consortium. **Occupational and environmental medicine** 73(6):359-367.

Burns C, Bodner K, Swaen G, Collins J, Beard K, Lee M (2011) Cancer incidence of 2,4 D production workers. **International Journal of Environmental Reseanch and Public Health** 8(9):5379-3590.

Canavari IC (2021). Avaliação da acetilação das histonas H3 e H4 e expressão das enzimas histonas desacetilases HDAC1, HDAC2 e HDAC6 no linfoma multicêntrico canino.

Carrard VC, Pires AS, Paiva RL, Chaves ACM, Filho MS (2008) Álcool e câncer bucal: considerações sobre os mecanismos relacionados. **Revista brasileira decancerologia** 54(1):49-56.

De Roos AJ, Zahm SH, Cantor KP, Weisenburguer DD, Holmes FF, Burmeinster LF, Blair

A (2003) Integrative assessment of multiple pesticides as risk factors for non- Hodgkin's lymphoma among men. **Occupational and environmental medicine** 60(9):e11-e11.

Duarte AR, Marques JA, Zahn FS, Machado LHA (2016) Clinical and laboratorial evaluation of dogs with cutaneous lymphoma treated with lomustine. **Brazilian Journal of Veterinary Research and Animal Science** 53(1):39-47.

Fontaine J, Heimann M, Day MJ (2010) Canine cutaneous epitheliotropic T-celllymphoma: a review of 30 cases. **Veterinary dermatology** 21(3):267-275.

Frankfurt, O. S., & Krishan, A. (2001). Identification of apoptotic cells by formamide-induced DNA denaturation in condensed chromatin. **Journal of Histochemistry & Cytochemistry**, *49*(3), 369-378.

Fritschi L, Benke G et al. (2005) Occupational exposure to pesticides and risk of non-Hodgkin's lymphoma. **American Journal of Epidemiology** 162(9):849-857.

Gavazza A, Presciuttini S, Barale R, Lubas G, Gugliucci B (2001) Association between canine malignant lymphoma, living in industrial areas, and use of chemicals by dog owners. **Journal of Veterinary Internal Medicine** 15(3):190-195.

Hardell L, Eriksson M, Nordström M (2002) Exposure to pesticides as risk factor for non-Hodgkin's lymphoma and hairy cell leukemia: pooled analysis of two Swedish case-control studies. **Leukemia & lymphoma** 43(5):1043-1049.

Hoar S, Blair K, Holmes A, Boysen CD, Robel RJ, Hoover R, Jr Fraumeni JF (1986) Agricultural herbicide use and risk of lymphoma ans soft tissue sarcoma. **JAMA** 256(9):1141-1147.

Holland N, Bolognesi C, Kirsch-Volders M, Bonassi S, Zeiger E, Knasmueller S, Fenech M (2008) The micronucleus assay in human buccal cells as a tool forbiomonitoring DNA damage: The HUMN project perspective on current status and knowledge gaps. **Mutation Research/Reviews in Mutation Research** 659(1-2):93- 108.

Jark PC, Fracácio CP, Anai LA, Silva MCL, Calazans SG, Senhorello IL, Tinucci- Costa M, Sequeira JL, Sueiro FAR (2020) Histopathological and immunophenotypical characterization of canine multicentric lymphoma in Brazil: a study of 203 cases**.** **Arquivo Brasileiro de Medicina Veterinária e Zootecnia** 72:787-793.

Jark PC, Vargas-Hernández G, Anai LA, Tinucci-Costa M (2014) Epidemiological Study of 60 cases of Cutaneous Lymphoma in Dogs in São Paulo State, Brazil. (Abstract) In: 39TH WORLD SMALL ANIMAL VETERINARY ASSOCIATION (WSAVA) CONGRESS, Cape Town, South Africa, p.16-19.

Junqueira LC, Carneiro J (Eds.) (2013) Histologia Básica. Rio de Janeiro: Guanabara, 1832p.

Knapp DW, Peer WA et al. (2013) Detection of herbicides in the urine of pet dogs following home lawn application. **Science of the Total Environment** 456:34-41.

La Vecchia C, Negri E, D´Avanzo B, Franceschi S (1989) Occupation and lymphoid neoplasms. **British journal of cancer** 60(3):385-388.

Lindblad-Toh K, Wade CM et al. (2005) Genome sequence, comparative analysis and haplotype structure of the domestic dog. **Nature** 438(7069):803-819.

Luzhna L, Kathiria P, Kovalchuk O (2013) Micronuclei in genotoxicity assessment: from genetics to epigenetics and beyond. **Frontiers in genetics** 4:131.

Majer BJ, Lakys B, Knasmuller S, Kassie F (2001) Use of the micronucleus assay with exfoliated epithelial cells as a biomarker for monitoring individuals at elevated risk of genetic damage and in chemoprevention trials. **Mutation Research** 489(1):147-172.

Marconato L, Stefanello D et al. (2011) Predictors of long-term survival in dogs with high-grade multicentric lymphoma. **Journal of the American Veterinary Medical Association** 238(4):480-485.

Matiz, ORS, Santilli J et al. (2018) Prognostic significance of Ki67 and its correlationwith mitotic index in dogs with diffuse large B-cell lymphoma treated with 19-week CHOP-based protocol. **Journal of Veterinary Diagnostic Investigation** 30(2):263-267.

Modiano JF, Breen M et al. (2005) Distinct B-cell and T-cell lymphoproliferative disease prevalence among dog breeds indicates heritable risk. **Cancer Research** 65: 5654- 5661.

Nersesyan, A. K. (2005). Nuclear buds in exfoliated human cells. **Mutation research**, *588*(1), 64-68.

Neuwald EB, Teixeira LV, Conrado FO, Silva MOD, Hlavac NRC, González HD (2014) Epidemiological, clinical and immunohistochemical aspects of canine lymphoma in the

region of Porto Alegre, Brazil. **Pesquisa Veterinária Brasileira** 34(4):349-354.

Nunes A, Schmitz C, Moura S, Maraschin M (2021) The use of pesticides in Brazil andthe risks linked to human health. **Brazilian Journal of Development** *7*(4):37885- 37904.

Pacheco AO, Hackel C (2002) Chromosome instability induced by agrochemicals among farm workers in Passo Fundo, Rio Grande do Sul, Brazil. **Cadernos de SaúdePública** 18(6):1675-1683.

Ponce F, Marchal T, Magnol JP, Turinelli V, Ledieu D, Bonnefont C, Pastor M, Delignetti ML, Fournel-Fleury C (2010) A morphological study of 608 cases of caninemalignant lymphoma in France with a focus on comparative similarities between canine and human lymphoma morphology. **Veterinary Pathology** 47:414-433.

Reynolds PM, Reif JS, Ramsdell HS, Tessari JD (1994) Canine exposure to herbicide-treated lawns and urinary excretion of 2, 4-dichlorophenoxyaceticacid. **Cancer Epidemiology and Prevention Biomarkers** 3(3):233-237.

Minke P. Jaboticabal é oficializada capital paulista do amendoim, **Secretaria da Agricultura e Abastecimento de São Paulo**, 2018. Disponível em: < https://agricultura.sp.gov.br/noticias/jaboticabal-e-oficializada-capital-paulista-do-amendoim/>. Acessado em: 27 de janeiro de 2022.

Schiffman JD, Breen M (2015) Comparative oncology: what dogs and other species can teach us about humans with cancer. **Philosophical Transactions of the RoyalSociety *B*** 370:20140231.

Silva ALM, Canesin APMN, Cápua MLB, Godoy AV, Miotto MR, Santana AE (2010) Avaliação plaquetária de cães com linfoma submetidos à quimioterapia, transplante de medula óssea e fator estimulante de colônia de granulócitos (G-CSF). **Revista Acadêmica Ciência Animal** 8(3):307-317.

Silveira HCS, Schmidt-Carrijo M, Seidel EH, Scapulatempo-Neto C, Longatto-Filho A, Carvalho AL, Reis RMV, Sildiva PHN (2013) Emissions generated by sugarcane burning promote genotoxicity in rural workers: a case study in Barretos, Brazil. **Environmental Health** 12(1):1-6.

Shi, Q., & King, R. W. (2005). Chromosome nondisjunction yields tetraploid rather than

aneuploid cells in human cell lines. **Nature**, *437*(7061), 1038-1042.

Speit G, Schimid O (2006) Local genotoxic effects of formaldehyde in humans measured by the micronucleus test with exfoliated epithelial cells. **Mutation Research/ Reviews in Mutation Research** 613(1):1-9.

Thomas, P., Holland, N., Bolognesi, C., Kirsch-Volders, M., Bonassi, S., Zeiger, E., ... & Fenech, M. (2009). Buccal micronucleus cytome assay. **Nature protocols**, *4*(6), 825-837.

Tolbert, P. E., Shy, C. M., & Allen, J. W. (1991). Micronuclei and other nuclear anomalies in buccal smears: a field test in snuff users**. American Journal of Epidemiology,** *134*(8), 840-850.

Tucker JD, Preston RJ (1996) Chromosome aberrations, micronuclei, aneuploidy, sister chromatid exchanges, and cancer risk assessment. **Mutation Research/Reviews in Genetic Toxicology** 365(1-3):147-159.

Vail DM, Pinkerton M, Young KM (2019) Canine lymphoma and lymphocytic leukemias. In.: Withrow SJ, Macewen GE (Eds.) **Small animal clinical oncology**.St Louis: Elsevier, p. 688-714.

Vail DM, Young KM (2007) Canine lymphoma and lymphoid leukemia. In.: Withrow SJ, Macewen GE (Eds.) **Small animal clinical oncology**. Philadelphia: W. B. Saunders Company, p.558-590.

Vargas-Hernández G (2017) **Linfomas cutâneos em cães: estudo epidemiológico, morfológico, imunofenotípico e seroproteico**. 105 f. Tese (Doutorado em Medicina Veterinária) – Unesp, Jaboticabal.

Ye CJ, Sharpe Z, Alemara S, Mackenzie S, Liu G, Abdallah B, Horne S, Regan S, Heng HH (2019). Micronuclei and genome chaos: changing the system inheritance. **Genes** 10(5):366.

Wyllie, A. H. (1981). Cell death: a new classification separating apoptosis from necrosis. In **Cell death in biology and pathology** (pp. 9-34). Springer, Dordrecht.

Yunis JJ. (1983) The chromosomal basis of human neoplasia. **Science** 221(4607):227-236.

Zahm SH, Blair A (1992) Pesticides and Non-Hodgkin’s lymphoma. **CancerResearch** 85(6):1353-1360.

Zandvliet M (2016) Canine lymphoma: a review. **Veterinary Quarterly** 36(2):76-104.

Zanini DA, Kimura KC et al. (2013) Environmental risk factors related to the development of canine non-Hodgkin's lymphoma. **Ciência. Rural** 43(7):1302-1308.

Zhang L, Rana I, Shaffer RM, Taioli E, Sheppard L (2019) Exposure to glyphosate- based herbicides and risk for non-Hodgkin lymphoma: A meta-analysis and supportingevidence. **Mutation Research/Reviews in Mutation Research** 781:186-206.

# CAPÍTULO 2 - Teste do micronúcleo como ferramenta para avaliaras alterações citogenéticas em cães com linfoma [1]

*[Micronucleus test as a tool to assess cytogenetic changes in dogs with lymphoma]*

*P.R.Lima[1], N.R.N.Cruz[1] I.P.Rabelo[1] L.G.Máximo[1] H. C. S. Silveira[2] L.Veiga[2]; J. Pazzini[1], A.B.De Nardi[1],M.Tinucci-Costa[1]*

[1]Faculdade de Ciências Agrárias e Veterinárias – UNESP, Jaboticabal-SP
[2]Fundação Pio XII, Hospital do Câncer de Barretos-SP

RESUMO

Pesticidas são carcinógenos ambientais aos quais cães e humanos estão expostos e este contato pode levar a danos cromossômicos predispondo ao aparecimento de tumores. Neste contexto, o biomonitoramento como forma de prevenção e diagnóstico precoce são essenciais para o sucesso na abordagem do paciente oncológico. O teste do micronúcleo, obtido através da coleta de células da mucosa oral, é um teste de baixo custo capaz de detectar aberrações cromossômicas. Este teste é de uso rotineiro na medicina humana, se mostrando confiável, seguro e de facil execução. Com esse estudo, objetivamos avaliar as possíveis alterações citogenéticas em cães portadores de linfoma e de em outros cães sem neoplasias, mas viventes na mesma região, utilizando o teste de micronúcleo. Para tanto, foram instrumentos da pesquisa cães atendidos pelo Setor de Oncologia do Hospital Veterinário "Governador Laudo Natel",no período de janeiro de 2020 a janeiro de 2021. Os animais foram alocados em dois grupos: Grupo linfoma (GL; n = 14), composto por animais que receberam o diagnóstico do tumor, e no Grupo controle (GC, n = 8), estes livres de neoplasia detectável e de outros problemas de saúde. Todos oa animais foram submetidos à coleta de células da mucosa por meio de "cytobrush". As células foram transferidas para lâminas de microscopia, secadas e coloradas, lidasem microscopia de luz. Foram observadas as seguintes alterações celulares: micronúcleo, células com botão nuclear, cariólise, cariorrexe, células binucleadas, picnose, cromatina frouxa e cromatina condensada. Para comparação das médias, foi utilizado o "One sample t test", fixando-se os valores médios de GC para comparação com GL. Os animais do GL apresentaram maior número de micronúcleos, células com botão nuclear e células binucleadas ($p < 0,1$), demosntrando que o teste do micronúcleo foi capaz de detectar alteraçõescitogenéticas em cães e sua aplicatibilidade na Medicina Veterinária, o que possibilita novos estudos na área.

**Palavras-chave**: canino, cromossomos, sentinela, neoplasia, carcinogênese

ABSTRACT
Environmental carcinogens such as pesticides to which dogs and humans are exposed can lead to chromosomal damage predisposing to tumors such as lymphoma. In this context, biomonitoring as a form of prevention and early diagnosis are essential for a successful approach to the patient. The micronucleus test obtained by collecting cells from the oral mucosa is a low-cost test capable of detecting chromosomal aberrations. This test is routinely used in human medicine, proving to be reliable, safe and easy to perform. With this study, we aimed to evaluate the possible cytogenetic alterations in dogs with lymphoma and others without neoplasms, using the micronucleus test. Therefore, the research instruments were dogs treated by the Oncology Sector of the Veterinary Hospital "Governador Laudo Natel", from January 2020 to January 2021. The animals were allocated into two groups: Lymphoma group (GL; n = 14), composed of animals that received the diagnosis of the tumor, and in the control group (CG, n = 8), these were free of detectable neoplasia and other health problems. All animals were submitted to the collection of mucosal cells through “cytobrush”. Cells were transferred to microscopy slides, dried and stained, read under light microscopy. The following cellular changes were observed: micronucleus, cells with nuclear button, karyolysis, karyorrhexis, binucleated cells, pyknosis, loose chromatin and condensed chromatin. To compare the means, the “One sample t test” was used, fixing the mean values of GC for comparison with GL. The GL animals had a greater number of micronuclei, ce squids with nuclear button and binucleated cells ($p < 0.1$), demonstrating that the micronucleus test was able to detect cytogenetic alterations in dogs and its applicability in Veterinary Medicine, which allows new studies in the area.

**Keywords:** canine, chromosomes, sentinel, neoplasm, carcinogenesis

**INTRODUÇÃO**

O linfoma não Hodgkin (LNH) tem sido uma das principais neoplasias descritas na literatura recente associada à exposição ocupacional e não-ocupacional prolongada a defensivos agrícolas em diversos países. Constantini *et al*. (2001) realizaram um estudo multicêntrico, epidemiológico, com casos de LNH na Itália, observando maior risco da doençaem algumas ocupações, principalmente trabalhadores rurais e da indústria, mais comumente expostos diretamente a pesticidas e solventes. Da mesma forma, Fleming *et al.* (2003) e Hardell *et al.* (2002) avaliaram a exposição de trabalhadores rurais a pesticidas como um fatorde risco ao LNH, nos Estados Unidos e Suécia, observando maior predisposição à neoplasia nesse grupo ocupacional.

Paralelamente, em cães, foi observado que, quando expostos a defensivos agrícolas com potencial carcinogênico, os animais absorviam, metabolizavam e excretavam metabólitos diasapós a exposição, podendo também indicar risco de exposição humana (Reynolds *et al*., 1994;Knapp *et al.*, 2013). Com vistas a isso, em 2019, Pinello *et al* correlacionaram casos de linfomacanino (LCn) e humano em diferentes áreas geográficas de Portugal, observando distruibuiçãosemelhante entre ambos, considerando que cães poderiam figurar como sentinelas importantes para neoplasias decorrentes de contaminantes ambientais. Estes achados corroboram com o postulado de que o cão é considerado um bom modelo experimental para o estudo do LNH em humanos, em decorrência de semelhanças clínicas, histopatológicas, fatores predisponentes e resposta ao tratamento similares em ambas espécies (Takashima-Uebelhoer, 2012).

Jaboticabal, cidade situada no estado de São Paulo, de extensiva aptidão agrícola, onde é produzida cerca de um quarto da produção nacional de amendoim, no período da entressafra da cana de açúcar (Minke, 2018), há frequente diagnóstico de lifoma em cães. Esse fato instiga a investigação de uma possível relação entre a exposição direta ou indireta a pesticidas e a elevada casuística de linfoma em cães nessa região. Jark et al. (2014), apresentaM o diagnóstico em um intervalo de seis anos de 60 casos de Linfoma Cutâneo (LCt). Em um levantamento subsequente feito no mesmo Hospital Veterinário da Unesp, Campus de Jaboticabal entre os anos de 2014 a 2019 foram atendidos 128 casos de Linfoma Cutâneo, o que representa uma média anual de 25,6 casos. Somado-se a outra pesquisa do mesmo pesquisador (Jark et al., 2020) que avaliou o imunofenótipo do linfoma multicêntrico canino em 203 casos provenientes de Jaboticabal e de outras cidades,tem-se registrado um expressivo número de cães que recebem o diagnóstico de Linfoma.

Os carcinogênicos ambientais, aos quais os humanos e animais estão expostos, levam aalterações cromossômicas estruturais e numéricas (Speit e Schimid, 2006) e um bom teste parase avaliar os biomarcadores de danos genômicos, confiável e minimamente invasivo é o teste do micronúcleo (MN) (Holland *et al*., 2008). O teste do micronúcleo (MN) é proposto como um método de avaliação de danos cromossômicos em células expostas a agentes genotóxicos, sendo considerado padrão ouro, juntamente com a análise de aberrações cromossômicas. Esseteste, amplamente utilizado na medicina humana, auxilia no monitoramento para carcinógenos ambientais, sendo possível extrapolação para uso na medicina veterinária. Em células da mucosa oral, uma taxa elevada de micronúcleos é indicativa de altas taxas de mutação(Rodrigues *et al*., 2013).

Neste contexto, o teste de micronúcleo foi empregado com o objetivo de avaliar avaliar asalterações citogenéticas em cães com diagnóstico positivo e negativo de linfoma,provenientes da mesma região geográfica e, portanto, expostos aestressores ambientais similares. Dessa forma, busca-se conhecer se cães com diagnóstico de linfoma apresentam maior número de alterações citogenéticas, que animais sem a neoplasia eavaliar confiabilidade da utilização deste ensaio em cães.

## MATERIAL E MÉTODOS

O presente estudo foi submetido e aprovado pelo Comitê de Ética em Pesquisa em Animais (CEUA) da Faculdade de Ciências Agrárias e Veterinárias – Unesp/ Jaboticabal (protocolo número 012760/19). Foram selecionados cães, sem predileção de raça, sexo ou idade, diagnosticados com Linfoma Multicêntrico (LM) e Linfoma Cutâneo (LC), entre Janeiro de 2020 e Janeiro de 2021, atendidos no Serviço de Oncologia do HospitalVeterinário "Governador Laudo Natel" – FCAV/UNESP Jaboticabal. O diagnóstico foi firmado por meio de exame clínico, citológico e histopatológico. O estadiamento tumoral foi realizado pela análise de dados obtidos por meio da anamnese, exame físico, hematológico, bioquímica sérica e avaliação ultrassonográfica.

Para o grupo controle, foram selecionados animais que não apresentavam neoplasia, também provenientes de Jaboticabal e região, sem histórico prévio de neoplasia e de doença periodontal, sem predileção por raça ou idade, que foram ao Hospital Veterinário FCAV/UNESP Jaboticabal para realização de avaliação geral de rotina. Os tutores foram devidamente instruidos sobre o teste e a sua finalidade e consentiram com a coleta

Dessa forma, foram organizados dois grupos:

- GC (n = 8): grupo controle, composto por cães que não apresentavam linfoma
- GL (n = 14): grupo linfoma, composto por cães acometidos por linfoma cutâneoou multicêntrico.

As amostras foram coletadas da mucosa bucal de cães com auxílio de um cytobrush (BD Bioscienses®). Após a coleta, o material foi agitado em solução SurePath, confome descrito por Silveira et al. (2013). A seguir, foi centrifugado a 1.500 rpm durante 10 minutose o sobrenadante desprezado, obtendo-se dessa forma um precipitado com alta concentração de células. Essas células foram ressuspendidas em líquido preservativo SurePath (BD Bioscienses®) e posteriormente transferidos para lâminas. Após secagem durante 1 hora, as lâminas foram coradas por Fuelgen/Fast green, secas e montadas, em triplicata, com lamínulas, utilizando bálsamo do Canadá. Com auxílio de microscopia ótica, foi realizada a contagem e categorização de 100 células por campo. As alterações encontradas foram classificadas em: Micronúcleo, células com botão nuclear (Broken-eggs), cariólise, cariorrexe, células binucleadas, picnose, cromatina frouxa e cromatina condensada.

O processamento dos dados foi realizado com o auxílio do programa estatístico Graphpad Prism 7.00. Calcularam-se as médias das amostras em triplicata para redução do erro amostral. Todos os dados apresentaram distribuição normal após logaritimização. Para comparação entre os grupos, foi utilizado o One sample t test, admitindo-se um intervalo de confiança de 90% ($p < 0,1$). Por ainda não existir um banco de dados sólido acerca das alerações citogenéticas da mucosa bucal de cães, os valores médios das oito alterações descritas do grupo controle foram fixados como padrão e utilizados como "valor de teste" paracomparação com o grupo linfoma.

## RESULTADOS E DISCUSSÃO

As avaliações das células obtidas da mucosa oral de cães e submetidas ao teste de micronúcleo exibiram a presença das seguintes alterações cromossômicas: micronúcleo,células binucleadas, células com botão nuclear (*Broken-eggs*), células picnóticas, cromatina frouxa e condensada, cariólise e cariorrexe (Fig. 1). Tais alterações se mostraram mais evidentes no grupo de cães com linfoma (Tab. 1), e em particular a formação de micronúcleos($p = 0,0278$), células com botão nuclear ($p = 0,0445$) e binucleações ($p = 0,0593$). O aparecimento dessas alterações nucleares pode estar relacionado com a perda da capacidade de reparo do DNA (Zandvliet, 2016).

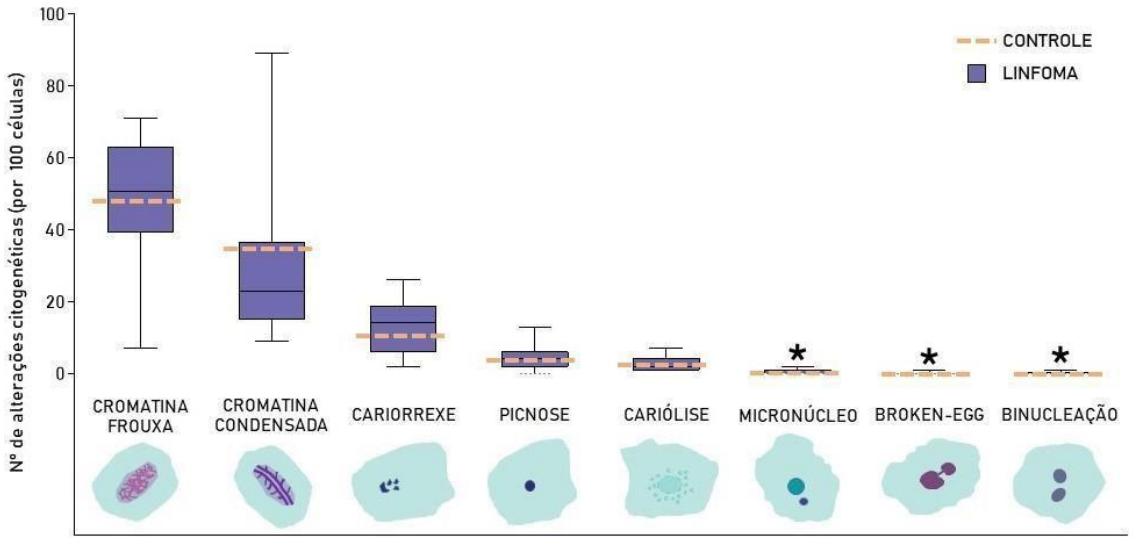


Figura 1. Representação gráfica das contagens de células com alterações nucleares em cães saudáveis (GC; n=8) e cães com linfoma (GL; n=14), obtidas por meio do teste de micronúcleo, considerando-se a média para o GC e mediana para o GL. Serviço de Oncologia do Hospital Veterinário da FCAV/Unesp, câmpus de Jaboticabal. Janeiro de 2020 a Janeiro de 2021. *Aponta diferença entre os grupos pelo *One sample t test* ($p < 0,1$).

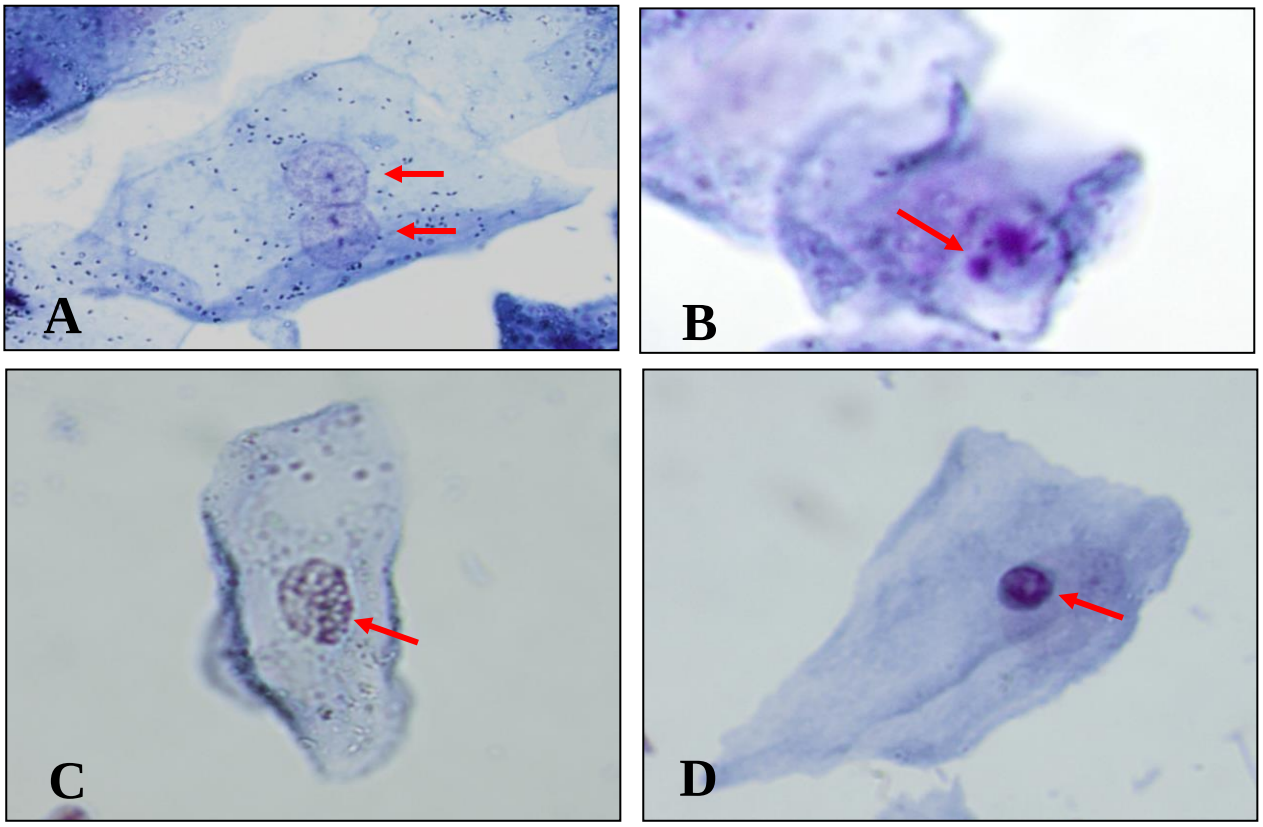


Figura 2. Imagens de diferentes alterações nucleares (setas vermelhas) registradas à partir de amostras da mucosal oral de cães diagnosticado com linfoma e coradas por fuelgen, e posteriormente analisadas por microscopia ótica no aumento de 1000x: (A) Binucleação, (B) micronúcleo, (C) cariorrexe, (D) picnose.

Tabela 1. Média ± desvio padrão de alterações nucleares obtidas por meio do teste de micronúcleo, em cães saudáveis (grupo controle) e cães com linfoma (grupo linfoma) atendidos pelo Serviço de Oncologia do "Hospital Veterinário da FCAV/Unesp, câmpus de Jaboticabal," entre janeiro de 2020 e janeiro de 2021.

| **Alterações nucleares (por 100 células)** | **Grupo controle (n = 8)** | **Grupo Linfoma (n = 14)** | **Valor de p** |
|---|---|---|---|
| Cromatina frouxa | 47,60 ± 18,50 | 47,37 ± 19,75 | 0,9067 |
| Cromatina condensada | 34,52 ± 18,63 | 31,40 ± 22,80 | 0,5654 |
| Cariorrexe | 11,31 ± 6,20 | 13,30 ± 7,71 | 0,2848 |
| Picnose | 3,60 ± 1,34 | 4,43 ± 3,42 | 0,6474 |
| Cariólise | 2,56 ± 4,46 | 2,80 ± 2,13 | 0,7275 |
| Micronúcleo | 0,40 ± 0,68 | 0,42 ± 0,63 * | **0,0278** |
| *Broken-Egg* | 0 | 0,11 ± 0,18 * | **0,0445** |
| Binucleação | 0 | 0,18 ± 0,32 * | **0,0593** |

Asterisco (*) aponta diferença entre grupos pelo *One sample t test* ($p < 0,1$).

O grupo linfomafoi composto por 50% (7/14) de cães sem definição racial (SRD), 29% (4/14) por raças de médio porte (cocker spaniel, pit bull, boxer), 14% (2/14) por raças de pequeno porte (lhasa apso), e 7% (1/14) por raças de grande porte (labrador). Já o grupo controle foi constituído por 75% (6/8) e 25% (2/8) de animais SRD e raças de pequeno porte (poodle, lhasa apso), respectivamente. Os cães SRD apresentaram peso médio de 15.8 ± 5.2 (GL) e 8.1 ± 4.4 (GC).,EmboraThamm e colaboradores (2013) identificaram que cães da raça Golden Retrievers com linfoma apresentavam uma menor capacidade de reparo genético em comparação com cães sem raça definida (SRD) ou golden retrievers com diagnóstico negativo para linfoma. No presente ensaio, nenhum cão da raça Golden Retriever integrou os grupos, mas é interessante salientarque muitos pesquisadores assinalam a ocorrência de linfoma mais comumente em raças de cães de médio e grande porte (Teske et al. 1994; Edwards et al. 2003; Villamil et al. 2009), corroborando os resultados do presente estudo.

Os grupos de cães da presente pesquisa foram compostos por 36% (5/14, GL) e 63% (5/8, GC) de fêmeas (castradas e não castradas). Com relação a idade, os animais do GL tinham 10.1 ± 2.1, e os do GC, entre 4.9 ± 2.2 anos.

O LCn afeta predominantemente animais de meia-idade e idosos, sem predisposição por gênero (Modiano et al., 2005; Ponce et al., 2010). Entretanto, foi sugerido que cadelas das raças Golden Retriever (Riva et al., 2013) e Vizsla (Zink et al., 2014) com menos de um ano tem um risco aumentado de desenvolver a doença.

Apesar de algumas similaridades no que se concerne a epidemiologia do linfoma, essa amostragem reduzida (n = 22) limita possíveis conclusões sobre fatores de risco relacionadosa sexo, idade e raça na ocorrência desta enfermidade.

No que tange a etiologia do LCn, já foi demonstrado o papel crucial de estressores ambientais no aumento do risco de desenvolvimento da doença (Gavazza et al. 2001; Takashima-Uebelhoer et al. 2012; Marconato et al. 2009; Pastor et al. 2009). Em humanos, acredita-se que toxinas ambientais atuem em genótipos da enzima glutationa-S-transferase (GST) e GST teta 1 (GSTT1). Como essas enzimas desempenham papel fundamental na desintoxicação orgânica, Ginn e colaboradores (2014) cogitaram que mutações da GSTT1 estariam relacionadas ao desenvolvimento de LCn. De fato, das 27 variantes de GSTT1

identificadas no cão, um genótipo foi encontrado em 18% de todos os casos de LCn (Ginn etal. 2014).

Diante do exposto, pode-se dizer que o teste do micronúcleo foi eficaz em detectar alterações citogenéticas em animais com linfoma, podendo-se suscitar a hipótese de que o desenvolvimento de linfoma pode ter relação com a exposição desses animais a estressores ambientais. Essa confirmação demandaria um ensaio mais abrangnte, incluindo a identificação de polimorfismo da variante GSTT1 nessa população de cães.

Ainda sobre possíveis agentes ambientais, sabe-se que o estado de São Paulo é o maior produtor nacional de cana-de-açúcar e amendoim (CONAB, 2021). Em grandes áreas de monoculturas, os pesticidas são pulverizados por aviões sobre as lavouras, afetando não somente as "pragas", mas também o solo, ar, chuva e alimentos (Pignati et al., 2017). Hu et al. (2017), realizaram um compilado de dez estudos em que se avaliaram os danos dos organofosforados à saúde humana, observando associação estatisticamente significativa entreDiazinon e Linfoma não Hodgkin. Enquanto Zhang et al. (2019) mostraram associação entreglifosato e linfoma não Hodgkin em humanos.

Em estudo epidemiológico (Jark et al., 2014), foi apontado que a incidência anual de LCt na região de Jaboticabal foi 0,35%, ou seja, 17 e 4 vezes superior às incidências reportadasna Flórida (0,02%) e Reino Unido (0,08%), respectivamente (Edwards et al., 2003; Santoro etal., 2007). Os animais que participaram do presente estudo foram provenientes das seguintes microrregiões: Araraquara, Barretos, Catanduva e Ribeirão Preto, além daqueles do próprio município, cidades que distam menos de 100km de Jaboticabal. Com isso, podemos sugerir uma relação entre o uso de pesticidas na região e o surgimento de aberrações e instabilidade cromossômica. Essahipótese aponta para necessidade de mais pesquisas sobre a relação entre o uso de defensivosagrícolas e a ocorrência de LCt no estado de São Paulo.

Um estudo recente utilizou o teste do micronúcleo em mucosa oral para avaliar estresse ambiental em cães e gatos de abrigo (Santovito et al., 2022). Foi verificado que esses animais apresentaram maior formação de alterações genéticas, quando comparados com àqueles domiciliados, sugerindo uma possível correlação entre condições de estresse fisiológico e níveis aumentados de dano genômico. A ausência de diferença para algumas alterações citogenéticas (cromatina frouxa e condensada, cariorrexe, picnose, cariólise) talvez seja um indicativo que animais livres de linfoma já apresentam alterações, por estarem expostos aos mesmos estressores ambientais que os animais do GL, o que demandaria um estudo com um maior número de animais e principalmente um monitoramento por tempo prolongado.

Também, aponta-se para importância de se utilizar a técnica do micronúcleo em mucosaoral em animais com diagnóstico negativo de linfoma e oriundos de regiões brasileiras com baixa exposição a agrotóxicos. Assim, partindo de uma projeção otimista, seria possível criarvalores de referência mais fidedignos para alterações citogenéticas em animais livres dessa neoplasia. Por fim, avaliar se o teste de micronúcleo realizado precocemente em animais oriundos de regiões sujeitas a estressores ambientais poderia ter um valor preditivo no futurodiagnóstico de linfoma em cães.

## CONCLUSÕES

Os resultados desse estudo evidenciam mutações citogenéticas significativas tais como micronúcleo, células com botão nuclear e binucleação em cães com linfoma. Esses achados sugerem possíveis relações entre carcinógenos ambientais e a ocorrência de aberrações cromossômicas na mucosa oral de cães portadores de linfoma. Dessa forma, o teste de micronúcleo se mostrou confiável para se detectar alterações cromossômicas em cães.

**REFERÊNCIAS**

CONAB. Acompanhamento da Safra Brasileira, 2021. Disponível em: https://www.conab.gov.br/info-agro/safras?view=default. Acesso em: 29 jan. 2022.

CONSTANTINI, A.S.; MILIGI, L.K.; KRIEBEL, D. *et al.* A multicenter case-control study inItaly on hematolymphopoietic neoplasms and occupation. *Epidemiology*, v.12, n.1, p.78-87, 2001.

RIVA, G.T.; BENJAMIN, L.H.; THOMAS, B.F. *et al.* Neutering dogs: effects on joint disorders and cancers in golden retrievers. *PloS One*, v.8, n.2, p.e55937, 2013.

EDWARDS, D. S.; HENLEY, W.E.; HARDING, E.F. *et al.* Breed incidence of lymphoma in a UK population of insured dogs. *Vet. Comp. Oncol*., v.1, n.4, p.200-206, 2003.

FLEMING, L.; GÓMEZ-MARÍN, O.; ZHENG, D. *et al.* National Health Interview Survey mortality among US farmers and pesticide applicators. *Am. J. Ind. Med*., v.43, n.2, p. 227-233, 2003.

GAVAZZA, A.; PRESCIUTTINI, S.; BARALE, R. *et al.* Association between canine malignant lymphoma, living in industrial areas, and use of chemicals by dog owners. *JVIM*, v.15, n.3, p.190-195, 2001.

GINN, J.; SACCO, J.; WONG, Y.Y. *et al.* Positive association between a glutathione-S- transferase polymorphism and lymphoma in dogs. *Vet. Comp. Oncol*., v.12, n.3, p.227-236, 2014.

HARDELL, L.; ERIKSSON, M.; NORDSTRÖM, M. Exposure to pesticides as risk factor fornon-Hodgkin's lymphoma and hairy cell leukemia: pooled analysis of two Swedish case-controlstudies. *Leuk. lymphoma*, v.43, n.5, p.1043-1049, 2002.

KNAPP, D.W.; PEER, W.A.; CONTEH, A. *et al.* Detection of herbicides in the urine of pet dogs following home lawn application. *Sci. Total Env*., v.456, p.34-41, 2013.

HOLLAND, N.; BOLOGNESI, C.; KIRSCH-VOLDERS, M. *et al.* The micronucleus assay in human buccal cells as a tool for biomonitoring DNA damage: The HUMN project perspectiveon current status and knowledge gaps. *Mutat. Res. Rev. Mutat. Res*., v.659, n.1-2, p.93-108, 2008.

HU, L.; LUO, D.; ZHOU, T. *et al.* The association between non-Hodgkin lymphoma and organophosphate pesticides exposure: A meta-analysis. *Environ. Pollut.*, v.231, p.319-328, 2017.

JARK, P.; VARGAS-HERNÁNDEZ, G.; ANAI, L.A.; TINUCCI-COSTA, M. Epidemiological Study of 60 cases of Cutaneous Lymphoma in Dogs in São Paulo State, Brazil.In: 39TH WORLD SMALL ANIMAL VETERINARY ASSOCIATION (WSAVA) CONGRESS, 2014, Cape Town, África do Sul (Abstract).

MARCONATO, L.; C. LEO, R.; GIRELLI, S. *et al.* Association between waste management and cancer in companion animals. *JVIM*, v.23, n.3, p.564-569, 2009.

MODIANO, J.F.; BREEN, M.; BURNETT, R.C. *et al.* Distinct B-cell and T-cell lymphoproliferative disease prevalence among dog breeds indicates heritable risk. *Cancer Res.*, v.65, n.13, p.5654-5661, 2005.

PASTOR, M.; K. CHALVET-MONFRAY, T.; MARCHAL, G. *et al.* Genetic and environmental risk indicators in canine non-Hodgkin's lymphomas: breed associations and geographic distribution of 608 cases diagnosed throughout France over 1 year. *JVIM*, v.23, n.2, p.301-310, 2009.

PIGNATI, W.A.; LIMA N.S.S; DE LARA S.S. *et al.* Spatial distribution of pesticide use in Brazil: a strategy for Health Surveillance. *Cien. Saúde. Colet.*, v.22, p.3281-3293, 2017.

PINELLO, K.C.; NIZA-RIBEIRO, J.; FONSECA, L.; MATOS, A.J. Incidence, characteristics and geographical distributions of canine and human non-Hodgkin's lymphomain the Porto region (North West Portugal). *Vet. J.*, v.245, p.70-76, 2019.

PONCE, F.; MARCHAL, T.; MAGNOL, J.P.; TURINELLI, V. *et al.* A morphological studyof 608 cases of canine malignant lymphoma in France with a focus on comparative similarities between canine and human lymphoma morphology. *Vet. Pathol.*, v.47, n.3, p.414-433, 2010.

REYNOLDS, P.M.; REIF, J.S.; RAMSDELL, H.S.; TESSARI, J.D. Canine exposure to herbicide-treated lawns and urinary excretion of 2, 4-dichlorophenoxyacetic acid. *Cancer Epidemiol. Biomark. Prev.*, v.3, n.3, p.233-237, 1994.

RODRIGUES, R. O.; MOREIRA, L.M.A.; SILVA, E.R.J. *et al.* Ensaio do micronúcleo como indicador de genotoxicidade em indivíduos com albinismo e histórico prévio de câncer de pele. *Rev. Ciênc. Méd. Biol.*, v.12, n.2, p.194-197, 2013.

SANTORO, D.; MARSELLA, R.; HERNANDEZ, J. Investigation on the association between atopic dermatitis and the development of mycosis fungoides in dogs: a retrospective case- control study. *Vet. Dermatol.*, v.18, n.2, p.101-106, 2007.

SANTOVITO, A.; BUGLISI M.; SCIANDRA, C. Buccal micronucleus assay as a useful toolto evaluate the stress-associated genomic damage in shelter dogs and cats: new perspectives in animal welfare. *J. Vet. Behav.*, v.47, p.22-28, 2022.

SILVEIRA, H.C.S.; SCHMIDT-CARRIJO, M.; SEIDEL, E.H. *et al.* Emissions generated by sugarcane burning promote genotoxicity in rural workers: a case study in Barretos, Brazil. *J. Environ. Health*, v.12, n.1, p.1-6, 2013.

SPEIT, G.; SCHIMID, O. Local genotoxic effects of formaldehyde in humans measured by the micronucleus test with exfoliated epithelial cells. *Mutat. Res. Rev. Mutat. Res.*, v.613, n.1,p.1-9, 2006.

TAKASHIMA-UEBELHOER, B.B.; BARBER, L.G.; ZAGARINS, S.E. *et al*. Household chemical exposures and the risk of canine malignant lymphoma, a model for human non-Hodgkin's lymphoma. *Environ. Res.*, v.112, p.171-176, 2012.

TESKE, E.; DE VOS, J.P.; EGBERINK, H.F.; VOS, J.H. Clustering in canine malignant lymphoma. *Vet. Q.*, v.16, n.2, p.134-136, 1994.

THAMM, D.H.; GRUNERUD, K.K.; ROSE, B.J. *et al.* DNA repair deficiency as a susceptibility

marker for spontaneous lymphoma in golden retriever dogs: a case-control study. *PLoS One*, v.8, n.7, p.e69192, 2013.

VILLAMIL, J.A.; HENRY, C.J.; HAHN, A.W. *et al.* Hormonal and sex impact on the epidemiology of canine lymphoma. *Cancer Epidemiol.*, v.2009, p.1-7, 2009.

ZANDVLIET, M. Canine lymphoma: a review. *Vet. Q.*, v.36, n.2, p.76-104, 2016.

ZHANG, L.; RANA, I.; SHAFFER, R.M. *et al.* Exposure to glyphosate-based herbicides andrisk for non-Hodgkin lymphoma: a meta-analysis and supporting evidence. *Mutat. Res. Ver. Mutat. Res*., v.781, p.186-206, 2019.

ZINK, M.C.; FARHOODY, P.; ELSER, S.E. *et al.* Evaluation of the risk and age of onset of cancer and behavioral disorders in gonadectomized Vizslas. *JAVMA*, v.244, n.3, p.309-319, 2014.