UNIVERSIDADE ESTADUAL PAULISTA - UNESP
CÂMPUS DE JABOTICABAL

ESTUDO PROSPECTIVO DAS CARACTERÍSTICAS ULTRASSONOGRÁFICAS DO MÚSCULO DIAFRAGMA DE CAVALOS ADULTOS

Beatriz Estevez de Oliveira
Médica Veterinária

2023

UNIVERSIDADE ESTADUAL PAULISTA - UNESP
CÂMPUS DE JABOTICABAL

ESTUDO PROSPECTIVO DAS CARACTERÍSTICAS ULTRASSONOGRÁFICAS DO MÚSCULO DIAFRAGMA DE CAVALOS ADULTOS

Discente: Beatriz Estevez de Oliveira

Orientador: Prof. Dr. Paulo Aléscio Canola

Dissertação apresentada à Faculdade de Ciências Agrárias e Veterinárias – Unesp, Câmpus de Jaboticabal, como parte das exigências para a obtenção do título de Mestre em Ciências Veterinárias

2023

O48e

Oliveira, Beatriz Estevez de
Estudo prospectivo das características ultrassonográficas do músculo diafragma de cavalos adultos / Beatriz Estevez de Oliveira. -- Jaboticabal, 2023
56 p. : il., tabs.

Dissertação (mestrado) - Universidade Estadual Paulista (Unesp), Faculdade de Ciências Agrárias e Veterinárias, Jaboticabal
Orientador: Paulo Aléscio Canola

1. Equino. 2. Aparelho respiratório. 3. Diafragma. 4. Ultrassonografia veterinária. I. Título.

Sistema de geração automática de fichas catalográficas da Unesp. Biblioteca da Faculdade de Ciências Agrárias e Veterinárias, Jaboticabal. Dados fornecidos pelo autor(a).

Essa ficha não pode ser modificada.

UNIVERSIDADE ESTADUAL PAULISTA

Câmpus de Jaboticabal

CERTIFICADO DE APROVAÇÃO

TÍTULO DA DISSERTAÇÃO: ESTUDO PROSPECTIVO DAS CARACTERÍSTICAS ULTRASSONOGRÁFICAS DO MÚSCULO DIAFRAGMA DE CAVALOS ADULTOS

AUTORA: BEATRIZ ESTEVEZ DE OLIVEIRA
ORIENTADOR: PAULO ALÉSCIO CANOLA

Aprovada como parte das exigências para obtenção do Título de Mestra em Ciências Veterinárias, area: Saude Animal pela Comissão Examinadora:

Prof. Dr. PAULO ALESCIO CANOLA (Participaçao Virtual)
Departamento de Clinica e Cirurgia Veterinaria / FCAV UNESP Jaboticabal

Prof. Dr. LUIS CLAUDIO LOPES CORREIA DA SILVA (Participaçao Virtual)
Departamento de Cirurgia / FMVZ USP São Paulo

Profa. Dra. DANUTA PULZ DOICHE (Participaçao Virtual)
Departamento de Clinica e Cirurgia Veterinária / FCAV UNESP Jaboticabal

Jaboticabal, 04 de março de 2023

DADOS CURRICULARES DO AUTOR

Beatriz Estevez de Oliveira nascida na cidade de São Paulo – SP, em 7 de abril de 1993. Formada em Medicina Veterinária (Bacharelado) pela Universidade de São Paulo – Faculdade de Zootecnia e Engenharia de Alimentos – FZEA/USP, Pirassununga, São Paulo, no ano de 2018. Durante a graduação realizou estágio na Unidade Didática Clínico Hospitalar de Medicina Veterinária da FZEA-USP na área de Clínica Médica e Cirurgia de Equinos, sob a orientação da Profa. Dra. Renata Gebrara Sampaio Dória e na área de Serviço de Buiatria e Clínica de Pequenos Ruminantes, sob a orientação do Prof. Dr. Eduardo Harry Birgel Junior. Realizou estágio curricular no Hospital Veterinário "Governador Laudo Natel" (HVGLN), no serviço de Clínica Cirúrgica de Grandes Animais, orientada pelo Prof. Dr. Paulo Aléscio Canola e no Departamento de Cirurgia e Anestesiologia Veterinária da FMVZ-Unesp na área de cirurgia de grandes animais, sob a orientação do Prof. Substituto José Ricardo Barbosa Filho. Graduada no Programa de Residência em Área Profissional da Saúde – Medicina Veterinária e Saúde, na área específica de atuação Clínica Cirúrgica de Grandes Animais no HVGLN. Atuou durante os meses de março a outubro de 2020 no Centro de Atendimento ao Coronavírus Jaboticabal-SP como parte das ações coordenadas para controle da pandemia COVID-19. Participou da elaboração e realização do projeto "Soroprevalência da Infecção por SARS-CoV-2 no Município de Jaboticabal/SP: Inquéritos Sorológicos Seriados". Hoje cursando o programa de Mestrado em Ciências Veterinárias, sob supervisão do Prof. Dr. Paulo Aléscio Canola na FCAV-Unesp e aprovada no programa de Doutorado em Ciências Veterinárias, sob supervisão do Prof. Dr. Paulo Aléscio Canola na FCAV-Unesp.

AGRADECIMENTOS

Agradeço ao meu orientador, Prof. Dr. Paulo Aléscio Canola, pelas valiosas contribuições dadas durante todo o processo e pela oportunidade de realizar este projeto de pesquisa.

Ao programa de Pós Graduação em Ciências Veterinárias da Faculdade de Ciências Agrárias e Veterinárias (FCAV) – câmpus de Jaboticabal, da Universidade Estadual Paulista (Unesp).

Ao departamento de Zootecnia, Hospital Veterinário “Governador Laudo Natel” e Laboratório de Fisiologia do Exercício Equino e Farmacologia (LAFEQ) da FCAV, pela disponibilização dos cavalos do plantel para a realização deste estudo.

Aos funcionários do setor de Equinocultura e do Hospital Veterinário “Governador Laudo Natel”, pela disponibilização do seu tempo e ajuda na realização do projeto de pesquisa.

Aos meus colegas e amigos Inácio Silva Viana e Maria Luiza Favero pela contribuição fundamental para a realização do meu mestrado e pelo carinho e companheirismo nessa etapa.

À minha família, pelo suporte, incentivos e paciência. Sem vocês não seria possível realizar esse sonho.

O presente trabalho foi realizado com apoio da Coordenação de Aperfeiçoamento de Pessoal de Nível Superior – Brasil (CAPES) – Código de Financiamento 001.

SUMÁRIO

Página

CERTIFICADO COMISSÃO DE ÉTICA NO USO DE ANIMAIS..... iii

RESUMO..... iv

ABSTRACT..... v

LISTA DE ABREVIATURAS..... vi

TABELAS..... vii

FIGURAS..... viii

CAPÍTULO 1 – Considerações gerais..... 1

1. INTRODUÇÃO..... 1

2. REVISÃO DE LITERATURA..... 2

2.1 Anatomia e histologia do diafragma equino..... 2

2.2 Fisiologia da respiração no equino..... 6

2.3 Diafragma na clínica médica e cirúrgica de equinos..... 10

2.4 Trabalhos em humanos sobre avaliação ultrassonográfica do diafragma..... 12

4. REFERÊNCIAS..... 14

CAPÍTULO 2 - Avaliação ultrassonográfica da função respiratória de cavalos saudáveis no modo-B e modo-M..... 19

RESUMO..... 19

1. INTRODUÇÃO..... 20

2. MATERIAIS E MÉTODOS..... 21

2.1 Procedimentos de coleta de dados..... 22

2.1.1 Preparo dos cavalos..... 22

2.1.2 Procedimentos de coleta de dados durante a respiração em repouso..... 23

2.1.3 Procedimentos de coleta de dados durante a indução do aumento do esforço respiratório..... 27

2.2 Avaliação dos parâmetros ultrassonográficos do diafragma..... 28

2.3 Pesquisa de correlação entre peso e parâmetros ultrassonográficos do diafragma..... 29
2.4 Análise estatística..... 29
3. RESULTADOS..... 30
3.1 Espessura, espessamento, tempos inspiratório e expiratório durante a respiração em repouso e durante a indução do aumento do esforço respiratório..... 30
3.2 Relação entre peso e parâmetros ultrassonográficos do diafragma..... 32
4. DISCUSSÃO..... 35
5. CONCLUSÃO..... 38
6. REFERÊNCIAS..... 39

UNIVERSIDADE ESTADUAL PAULISTA
"JÚLIO DE MESQUITA FILHO"
Câmpus de Jaboticabal

CEUA – COMISSÃO DE ÉTICA NO USO DE ANIMAIS

CERTIFICADO

Certificamos que o projeto de pesquisa intitulado **"ESTUDO PROSPECTIVO DAS CARACTERÍSTICAS ULTRASSONGRAFICAS DO DIAFRAGMA DE EQUINOS ADULTOS: ESTRUTURA E FUNÇÃO"**, protocolo nº 2048/21, sob a responsabilidade do Prof. Dr. Paulo Aléscio Canola, que envolve a produção, manutenção e/ou utilização de animais pertencentes ao Filo Chordata, subfilo Vertebrata (exceto o homem), para fins de pesquisa cientifica (ou ensino) - encontra-se de acordo com os preceitos da lei nº 11.794, de 08 de outubro de 2008, no decreto 6.899, de 15 de julho de 2009, e com as normas editadas pelo Conselho Nacional de Controle de Experimentação Animal (CONCEA), e foi aprovado pela COMISSÃO DE ÉTICA NO USO DE ANIMAIS (CEUA), da FACULDADE DE CIÊNCIAS AGRÁRIAS E VETERINÁRIAS, UNESP - CÂMPUS DE JABOTICABAL-SP, em reunião ordinária de 19 de agosto de 2021.

Vigência do Projeto	01/09/2021 a 01/03/2022
Espécie / Linhagem	Equina
Nº de animais	22 a 30 animais
Peso / Idade	200 a 600kg / Acima de 2 anos
Sexo	Macho e Fêmea (inteirou ou castrados)
Origem	Unesp - Câmpus de Jaboticabal / Pacientes do Hospital Veterinário "Governador Laudo Natel"

Jaboticabal, 19 de agosto de 2021.

Fabiana Pilarski

Profa. Dra. Fabiana Pilarski
Coordenadora – CEUA

Faculdade de Ciências Agrárias e Veterinárias
Via de Acesso Prof. Paulo Donato Castellane, s/n CEP 14884-900 - Jaboticabal - SP - Brasil
Tel. 16 3209-7100 - www.fcavunesp.br

ESTUDO PROSPECTIVO DAS CARACTERÍSTICAS ULTRASSONOGRÁFICAS DO MÚSCULO DIAFRAGMA DE CAVALOS ADULTOS

RESUMO - A avaliação ultrassonográfica do diafragma de cavalos, pode ser empregada para avaliar a função respiratória de forma não invasiva na prática clínica e na avaliação de desempenho de cavalos atletas, porém é um recurso pouco explorado na Medicina Veterinária. Objetivamos propor parâmetros de normalidade para espessura, espessamento, fração de espessamento diafragmático, tempos inspiratório e expiratório em cavalos adultos, através do acesso intercostal (10º, 11º e 12º espaços intercostais) na zona de aposição do diafragma com a parede torácica, comparando as duas técnicas de avaliação ultrassonográfica do diafragma (modo-B e modo-M) durante a respiração em repouso e forçada, além de investigar possível correlação entre peso (até 400kg e mais de 400kg) e os valores aferidos por meio da ultrassonografia. Avaliamos 20 cavalos saudáveis, peso 409 ± 50 Kg, altura 47 ± 0,05 m, idade 16 ± 6 anos, sendo destes 8 machos castrados e 12 fêmeas. Dos quais 7 realizavam exercício submáximo em esteira e andador e 13 eram indivíduos ativos, mantidos a pasto. Os valores de espessura do diafragma aferidos em modo-B foram equivalentes aos aferidos no modo-M. Os cavalos com peso >400kg apresentaram espessura na inspiração (modo-B 0,94±0,2cm e 0,77±0,02cm, p=0,000; modo-M 0,93±0,2cm e 0,74±0,02cm, p=0,000) e expiração (modo-B 0,81±0,02cm e 0,65±0,02cm, p=0,000; modo-M 0,77±0,02cm e 0,63±0,02cm, p=0,000) maior do que os com peso ≤400kg. A fração de espessamento diafragmático não apresentou diferença entre cavalos com peso ≤400kg e >400kg (repouso 18±2% e 16±2%, p=0,609; hipercapnia 39±6% e 31±5%, p=0,301). O peso corpóreo tem relação com a espessura diafragmática, sendo assim, valores absolutos de espessura durante a inspiração e expiração devem ser comparados com cautela entre cavalos. O uso da fração de espessamento diafragmático apresenta-se como uma alternativa para comparar animais e estabelecer parâmetros de normalidade para a espécie.

Palavras-chave: Aparelho respiratório, diafragma, equino, ultrassonografia veterinária

ULTRASONOGRAPHIC CHARACTERISTICS OF THE EQUINE DIAPHRAGM: A PROSPECTIVE STUDY

ABSTRACT – Diaphragm ultrasonographic evaluation of horses can be used to assess respiratory function in a non-invasive way in clinical practice and performance evaluation of athletic horses, although it is an underexplored resource in Veterinary Medicine. We aimed to propose reference values for thickness, thickening, diaphragmatic thickening fraction, inspiratory and expiratory times in adult horses, through the intercostal approach (10th, 11th and 12th intercostal spaces) in the diaphragm apposition zone with the thoracic wall, comparing two ultrasonographic evaluation techniques of the diaphragm (2D and M-mode) during tidal and maximum breathing, in addition to investigating possible correlations between weight (up to 400kg and more than 400kg) and the ultrasonographic measurements proposed. We evaluated 20 healthy horses, weight 409 ± 50 kg, height 47 ± 0.05 m, age 16 ± 6 years, 8 geldings and 12 females. Of which 7 were exposed to submaximal exercise on a treadmill and walker and 13 were active individuals kept on pasture. Horses with weight >400kg had end inspiratory (2D 0,94±0,2cm e 0,77±0,02cm, p=0,000; modo-M 0,93±0,2cm e 0,74±0,02cm, p=0,000) and end expiratory (2D 0,81±0,02cm e 0,65±0,02cm, p=0,000; modo-M 0,77±0,02cm e 0,63±0,02cm, p=0,000) thickness higher than horses with ≥400kg. There was no difference between diaphragm thickness fraction of horses with ≤400kg and >400kg (tidal 18±2% e 16±2%, p=0,609; max 39±6% e 31±5%, p=0,301). Weight is related to diaphragmatic thickness, therefore, absolute values of thickness during inspiration and expiration must be compared with caution between horses. The use of diaphragmatic thickening fraction is an alternative to compare animals and establish reference values for horses.

Keywords: Equine, respiratory organs, diaphragm, veterinary ultrasonography

LISTA DE ABREVIATURAS

DTF	“Diaphragm thickness fraction”
FC	Frequência cardíaca
FED	Fração de espessamento diafragmático
FR	Frequência respiratória
I:E	Relação inspiração e expiração
VC	Volume corrente
VM	Ventilação por minuto
$VO_{2\ MAX}$	Consumo máximo de oxigênio
V/Q	Relação entre ventilação e perfusão

TABELAS

CAPÍTULO 2 – Avaliação ultrassonográfica da função respiratória de cavalos saudáveis no modo-B e modo-M

Página

Tabela 1: Espessura diafragmática ($\bar{X}$±σ), em centímetros, aferida por meio de imagens ultrassonográficas em modo-B e modo-M nos décimos aos décimos segundos espaços intercostais de 20 cavalos..... 30

Tabela 2: Espessamento, FED, frequência respiratória, tempo inspiratório e expiratório ($\bar{X}$±σ), aferida por meio de imagens ultrassonográficas em modo-M nos décimos segundos espaços intercostais de 20 cavalos..... 31

FIGURAS

CAPÍTULO 1 – Considerações Gerais

Página

Figura 1: Posicionamento do diafragma na cavidade torácica..... 3

Figura 2: Estruturas do diafragma equino..... 4

Figura 3: Fluxo de ar e atividade elétrica muscular em cavalos durante repouso. Inspiração e expiração são bifásicas..... 8

Figura 4: Efeito do exercício prolongado em cavalos a 60% da $VO_{2\ MAX}$ na VM e ventilação alveolar..... 10

Figura 5. Técnicas de avaliação ultrassonográfica do diafragma..... 13

CAPÍTULO 2 – Avaliação ultrassonográfica da função respiratória de cavalos saudáveis no modo-B e modo-M

Página

Figura 1: Posicionamento dos marcadores para delimitação da janela ultrassonográfica do décimo, décimo primeiro e décimo segundo espaços intercostais do tórax esquerdo de um cavalo..... 23

Figura 2: Esquema das análises ultrassonográficas realizadas durante a respiração em repouso em 20 cavalos adultos..... 24

Figura 3: Mensuração da espessura diafragmática no modo-B durante a respiração em repouso no décimo espaço intercostal do tórax direito..... 25

Figura 4: Mensuração da espessura diafragmática e tempos inspiratório e expiratório no modo-M durante a respiração em repouso no décimo espaço intercostal do tórax direito..... 26

Figura 5: Esquema das análises ultrassonográficas realizadas durante a respiração forçada em 20 cavalos adultos..... 28
Figura 6. Comparação entre espessura do diafragma de cavalos com peso ≤400kg e >400kg..... 33
Figura 7. Comparação entre espessamento, FED, tempo inspiratório, tempo expiratório e frequência respiratória de cavalos com peso ≤400kg e >400kg..... 34

CAPÍTULO 1 – Considerações gerais

1. INTRODUÇÃO

O diafragma é uma estrutura composta por fibras musculares e tendíneas, sendo um componente fundamental do conjunto muscular responsável pela respiração, além de proporcionar a delimitação entre a cavidade torácica e abdominal (König e Liebich, 2016; Robinson e Furlow, 2007).

A contração do diafragma, nos cavalos, está diretamente relacionada à frequência respiratória e à capacidade ventilatória, contribuindo para o aumento da capacidade de trocas gasosas durante o exercício e tendo papel importante na apresentação de distúrbios do trato respiratório inferior, superior, sepse e durante a anestesia geral inalatória (Koterba et al., 1988; McGorum et al., 2007; Benson et al., 1984; Hopkins et al., 1998; Ainsworth et al., 1996; Manohar, 1988; Amory et al., 1994; Johnson, 1995; Supinski e Callahan, 2010).

Na Medicina Equina, a avaliação ultrassonográfica do tórax é um procedimento amplamente utilizado no diagnóstico e acompanhamento das enfermidades de vias aéreas inferiores. Trata-se de um procedimento não invasivo, com excelente aceitabilidade pelos pacientes e passível de ser realizado tanto em centros hospitalares como no campo. Atualmente, as técnicas de avaliação ultrassonográfica do tórax nos cavalos incluem a avaliação da pleura, espaço intrapleural e possíveis alterações nas margens superficiais do parênquima pulmonar, enquanto a avaliação do diafragma limita-se à percepção da sua integridade, sendo considerada apenas sua funcionalidade como delimitador entre a cavidade torácica e abdominal (Santos et al., 2012; Canola et al., 2019).

A avaliação ultrassonográfica do diafragma dos cavalos é potencialmente uma nova ferramenta diagnóstica de fácil aplicabilidade na rotina clínica e na medicina esportiva equina, visando a identificação de lesões do sistema respiratório, acompanhamento pacientes com dificuldade respiratória, monitoramento durante procedimentos anestésicos e avaliação de desempenho em animais atletas. A falta de

trabalhos referentes à avaliação ultrassonográfica do diafragma dos cavalos é um dos fatores que impossibilita a sua aplicabilidade, sendo necessários estudos com animais de diferentes raças e tamanhos para a sua viabilização e estabelecimento de valores de referência para espessura diafragmática e mecânica de movimentação durante o ciclo respiratório.

O presente estudo tem como objetivo a determinação de parâmetros ultrassonográficos de equinos em posição quadrupedal, por acesso intercostal, durante a respiração em repouso e respiração forçada, com ênfase na espessura diafragmática durante a inspiração e expiração, espessamento da musculatura diafragmática decorrente da sua contração, fração de espessamento diafragmático (FED), tempo inspiratório e expiratório e correlação dos fatores citados com peso dos cavalos avaliados.

2. REVISÃO DE LITERATURA

2.1 Anatomia e histologia do diafragma equino

As estruturas que compõem a parede torácica dos cavalos são a pele, tecido subcutâneo, músculos intercostais, costelas, pleura, esterno e vertebras torácicas. O tórax dos cavalos possui dezoito pares de costelas, que se articulam dorsalmente com a vértebra torácica correspondente e se estendem ventralmente. Os primeiros oito pares de costelas se articulam diretamente com o esterno, enquanto as cartilagens intercostais, da nona à decima sétima costela, são conectadas entre si por um tecido elástico, proveniente do arco costal. O último par de costelas, por sua vez, não apresenta ponto de fixação no tórax. As junções condrocostais podem ser palpadas na altura da linha imaginária traçada entre a tuberosidade sacral e o cotovelo. A parte cranial do tórax é coberta pelos membros torácicos até a quinta ou sexta costela (Robinson e Furlow, 2007).

Os músculos respiratórios estão fixados ao esqueleto do tórax, seja nas costelas ou nas cartilagens costais. Dentre eles, o mais importante é o diafragma. Ele exerce a

função de delimitar as cavidades torácica e abdominal, além de ser um dos músculos responsáveis pela inspiração, realizando o movimento craniolateral das costelas. Na sua porção mais cranial, tem como pontos de fixação a parede torácica e as cartilagens intercostais do oitavo, nono e décimo par de costelas. Ele também se fixa ao tórax nas junções costocondrais do décimo a décimo terceiro par de costelas. A partir do décimo terceiro par, a fixação ocorre na altura das costelas até o último espaço intercostal. No plano medial, ele se estende, cranialmente, até a altura do quinto e sexto par de costelas. No lado torácico, o diafragma é coberto pela fáscia endotorácica e pela pleura, enquanto no lado abdominal ele é envolto pela fáscia transversa e pelo peritônio. A face abdominal está intimamente relacionada ao fígado e conectada a ele por ligamentos (König e Liebich, 2016; Robinson e Furlow, 2007). A parte muscular do diafragma, em sua maioria, está em contato direto com a parede torácica. Suas fibras musculares dispõem-se em orientação paralela ao eixo craniocaudal do corpo (Cobb et al., 1994A) (Figura 1).

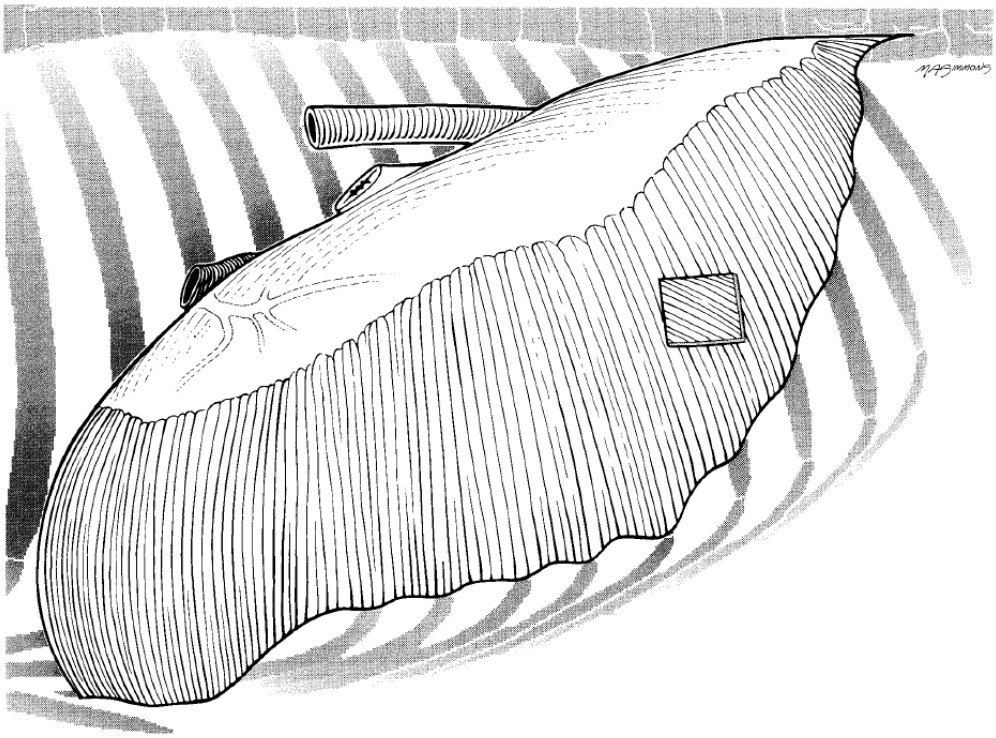

Figura 1. Posicionamento do diafragma na cavidade torácica. **Quadrado -** Orientação das fibras musculares do diafragma (Cobb et. al., 1994A)

O diafragma é dividido em quatro porções: parte lombar (*pars lumbaris*), parte costal (*pars costalis*), parte esternal (*pars sternalis*) e centro tendíneo (*centrum tendineum*). As três primeiras porções são musculares e suas fibras emergem de dentro da parede torácica e se unem ao *centrum tendineum* com orientação radial (Figura 2) (König e Liebich, 2016).

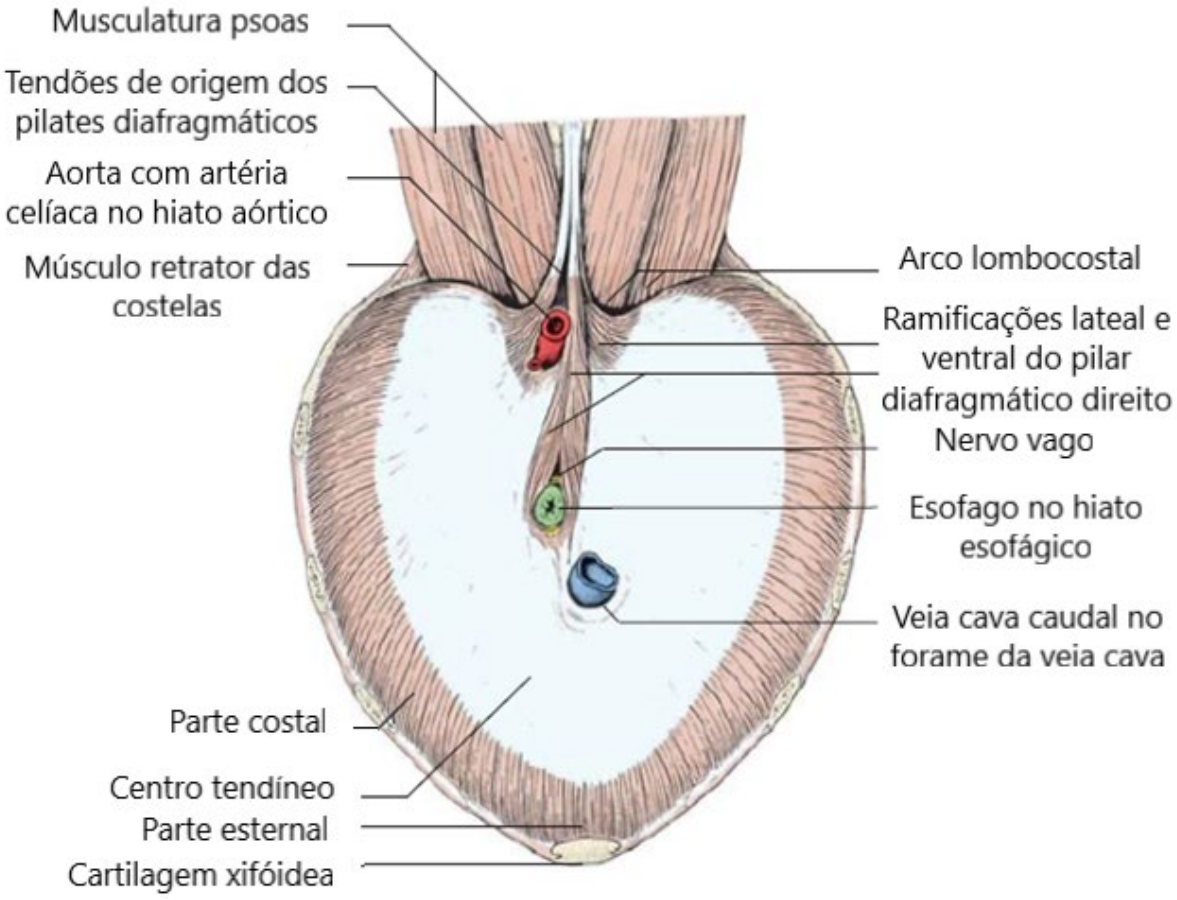

Figura 2. Estruturas do diafragma equino (adaptado de König e Liebich, 2016).

O *pars lumbaris*, formado pelos pilares direito e esquerdo (*crus dexter* e *crus sinistre*), apresenta contato direto com o peritônio e a pleura. Ambos os pilares, originam-se na face ventral da terceira ou quarta vertebra lombar e se prolongam na direção

cranioventral (Hare, 2008). A área de superfície dos tendões de origem dos pilares diafragmáticos corresponde a 34% da área do diafragma (Cobb et al., 1994A). No hiato aórtico, os pilares diafragmáticos envolvem a aorta, veia ázigos e o ducto torácico. O pilar direito (*crus dexter*) é maior que o esquerdo (*crus sinistre*) e se divide em uma parte lateral e duas ventrais. A primeira, se prolonga no lado direito do diafragma até o centro tendíneo. Já as outras duas porções formam uma fenda, denominada hiato esofágico, pela qual atravessam o esôfago e o nervo vago. O pilar diafragmático esquerdo não é dividido e se prolonga desde a margem dorsal do diafragma até se unir ao centro tendíneo (Hare, 2008).

O *pars costalis* origina-se bilateralmente como uma série de fascículos musculares emergentes das superfícies internas das últimas três ou quatro costelas e curva-se ventralmente, seguindo as articulações costocondrais até as oitavas costelas e o xifoide. As fibras do *pars sternalis* emergem da cartilagem xifoide e se prolongam dorsalmente até o centro tendíneo. O centro tendíneo projeta-se cranialmente formando o ponto de maior convexidade do diafragma, denominado de ápice ou cúpula diafragmática (König e Liebich, 2016).

O *centrum tendineum* consiste em duas camadas de fibras tendíneas, as quais emergem da parte muscular do diafragma. Elas são dispostas em padrão radial, na camada abdominal, e de modo circular, formando uma trama, na camada torácica. Ambas as camadas são unidas por tecido tendíneo desorganizado. À direita do plano mediano está presente a passagem da veia cava caudal (Hare, 2008). A relação entre o tamanho do *centrum tendineum* e das demais porções do diafragma é maior no cavalo do que no rato, gato, cão e coelho (Cobb et al., 1994A).

Do ponto de vista histológico, o diafragma dos cavalos adultos difere significativamente do de potros com idade inferior a sete meses, indicando que o diafragma não está completamente desenvolvido no momento do parto. Em neonatos o diafragma apresenta fibras musculares do tipo I, IIa e IIb, além de isoforma transicional de miosina. Conforme o passar do tempo, há um aumento da proporção de fibras de tipo I, desaparecimento das fibras tipo IIb e da isoforma transicional (Cobb et al., 1994B). Ao atingir a maturidade, o diafragma do cavalo é composto por fibras

musculares do tipo I e tipo IIa, sendo o primeiro tipo predominante (66% do total de fibras na região costal, 71% na região crural e 84% na região do hiato), essa proporção é relativamente maior do que a encontrada no rato, cão e gato (Cobb et al., 1994A).

2.2 Fisiologia da respiração no equino

O diafragma exerce um papel importe na biomecânica da respiração, atuando de forma ativa na inspiração e passiva na expiração (Robinson e Furlow, 2007). Durante a inspiração, o *centrum tendineum* é espremido pela contração dos músculos ao seu redor, fazendo com que o diafragma assuma o formato cônico. A parede abdominal se move lateralmente e as vísceras abdominais se deslocam na direção caudal, aumentando o tamanho da cavidade torácica e permitindo a expansão dos pulmões (Hare, 2008). Outros grupos musculares também contribuem, em menor proporção, para inspiração. O musculo *serratus dorsalis cranialis*, *rectus thoracis,* músculos intercostais externos e *levators costarum*, atuam na expansão do tórax ao tracionar as costelas em direção craniolateral (Budras et al., 2011).

Na expiração, a musculatura do diafragma relaxa e as vísceras abdominais se movem cranialmente, com auxílio dos músculos expiratórios que, por sua vez, movem as costelas em direção médio caudal, sendo eles o *serratus dorsalis caudalis, retractor costae, transversus thoracis* e músculos intercostais internos (Budras et al., 2011). Consequentemente, a cavidade torácica é reduzida e os pulmões são comprimidos (Hare, 2008).

A capacidade de contração do diafragma é determinada pelo número de miofibrilas paralelas (o que pode ser estimado pela espessura muscular), quantidade de ativação de miócitos, comprimento da musculatura do ponto de origem até sua inserção e amplitude de movimento durante a inspiração (Gunn, 1978).

O volume de ar inalado em cada respiração é denominado volume corrente (VC). Cavalos de 500kg, durante repouso, tem um VC de aproximadamente 4 a 5 L (Aguilera-Tejero et al., 1993; Robinson e Furlow, 2007), porém, apenas um terço do volume de ar

inspirado participa nas trocas gasosas e os dois terços remanescentes ocupam os espaços mortos (Pelletier e Leith, 1995; Hopkins et al., 1998). No final da expiração o volume remanescente nos pulmões (capacidade funcional residual) é de aproximadamente 20 L (Aguilera-Tejero et al., 1993; Robinson e Furlow, 2007). A capacidade funcional residual permite a continuidade das trocas gasosas entre cada ciclo respiratório e, junto com a ação do surfactante, impede o colabamento dos alvéolos durante a expiração. A capacidade total pulmonar (volume de ar nos pulmões após a máxima inspiração) e volume residual (volume de ar após expiração máxima) são determinadas pelo limite mecânico da parede do tórax e pulmão (Robinson e Furlow, 2007).

O padrão de contração dos músculos envolvidos no o ciclo respiratório dos cavalos difere dos humanos, pois tanto a inspiração, quanto a expiração têm componentes ativos e passivos. Devido à alta capacidade residual durante a expiração, o volume de ar nos pulmões no final da expiração é maior do que o ponto de equilíbrio da pressão pleural e pressão atmosférica, dessa forma a inspiração começa passivamente, através do relaxamento da musculatura abdominal, resultado na expansão do tórax até o ponto de equilíbrio. Após essa fase a inspiração continua com a contração da musculatura diafragmática e dos demais músculos inspiratórios. A expiração inicia-se de forma passiva, para reestabelecer o equilíbrio de pressão do sistema respiratório, seguindo para uma fase ativa com ação da contração dos músculos expiratórios (Koterba et al., 1988; Robinson e Furlow, 2007) (Figura 3).

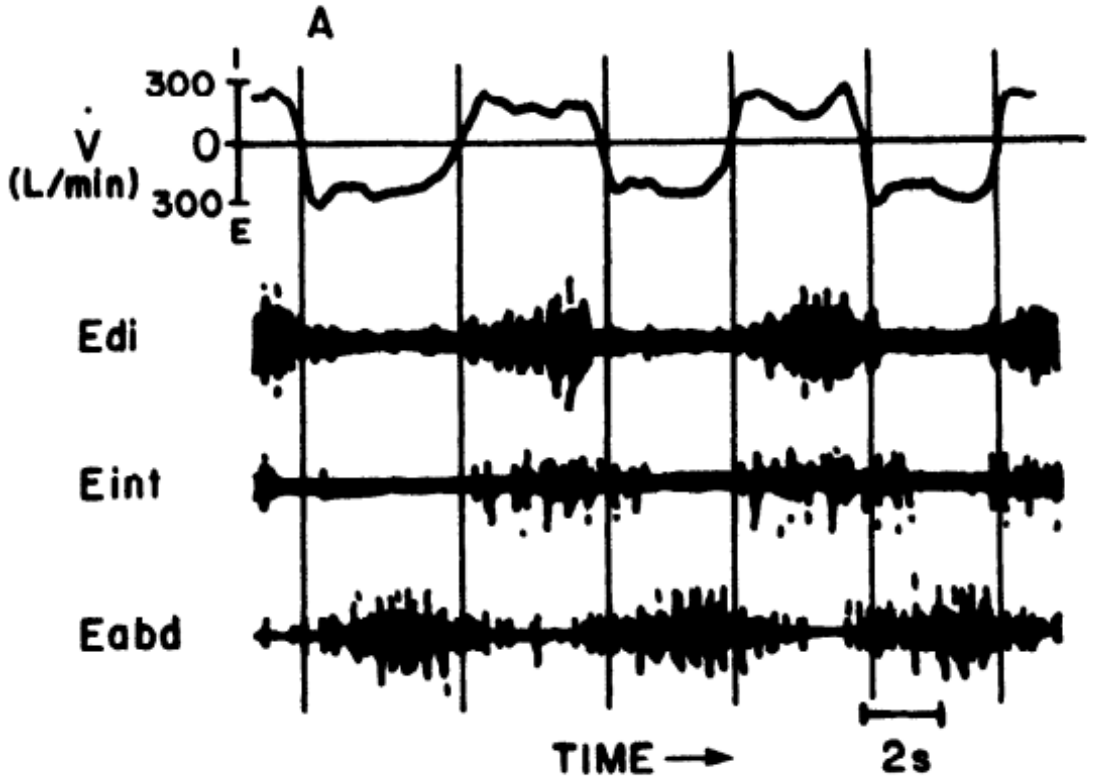

Figura 3. Fluxo de ar e atividade elétrica muscular em cavalos durante repouso. Inspiração e expiração são bifásicas. **V -** Fluxo de ar. **I** Inspiração. **E -** Expiração. **Edi -** Atividade elétrica do diafragma. **Eint** Atividade elétrica dos músculos intercostais. **Eabd -** Atividade elétrica dos músculos abdominais (Koterba et al., 1988).

O pulmão pode ser dividido de acordo com a capacidade de trocas gasosas em áreas pulmonares dependentes, onde há maior complacência alveolar e maior capacidade de trocas gasosas, e áreas pulmonares não dependentes, providas de menor complacência alveolar e capacidade reduzida de trocas gasosas. A maior capacidade de trocas gasosas nos alvéolos é acompanhada por maior perfusão sanguínea. No cavalo as áreas pulmonares dependentes estão concentradas na porção dorsal do pulmão (Art e Bayly, 2014). A influência da intensidade da contração diafragmática nas porções em contato com as áreas pulmonares dependentes e não dependentes na ventilação ainda não foi completamente elucidada na espécie equina (Benson et al., 1984).

A perfusão vascular do diafragma durante o repouso é uniforme, indicando uniformidade no nível de atividade muscular do diafragma. Isso sugere que a intensidade de contração muscular é a mesma em todo o diafragma, porém o a pressão exercida pelos órgãos abdominais é diferente intensidade na porção ventral e dorsal do diafragma. Dessa forma, supõe-se que a excursão diafragmática deve ocorrer em diferente grau, estando diretamente relacionada com a pressão das vísceras abdominais sob o diafragma (Benson et al., 1984). Esse modelo não leva em consideração o papel dos demais músculos inspiratórios, cuja significância da contribuição para o VC carece de estudos em cavalos. Estipula-se que devido à pequena alteração na circunferência torácica durante a inspiração em cavalos, a contribuição no VC seja pequena (Robinson e Furlow, 2007).

Durante o exercício há um aumento do consumo de oxigênio, resultando na necessidade do aumento da ventilação por minuto (VM). Uma vez que a VM é o produto da frequência respiratória (FR) e do VC, o aumento de ambas as variáveis é uma resposta fisiológica para o incremento na demanda por oxigênio, assim como a diminuição da fração de ar no espaço morto, através da redução da proporção entre VC e espaço morto. Essa relação tente a aumentar com o passar do tempo, durante o exercício a 60% do consumo máximo de oxigênio ($VO_{2\ MAX}$), sugerindo a participação do espaço morto no auxílio da termorregulação (Hopkins et al., 1998) (Figura 4). A participação da musculatura diafragmática é de vital importância nesse processo, uma vez que o exercício induz o aumento da atividade elétrica do diafragma, linearmente correlacionada com o aumento da diferença de pressão trans diafragmática (Ainsworth et al., 1996). O aumento da atividade do diafragma durante o exercício também é demonstrado pelo aumento do fluxo sanguíneo no mesmo (Manohar, 1988; Robinson e Furlow, 2007).

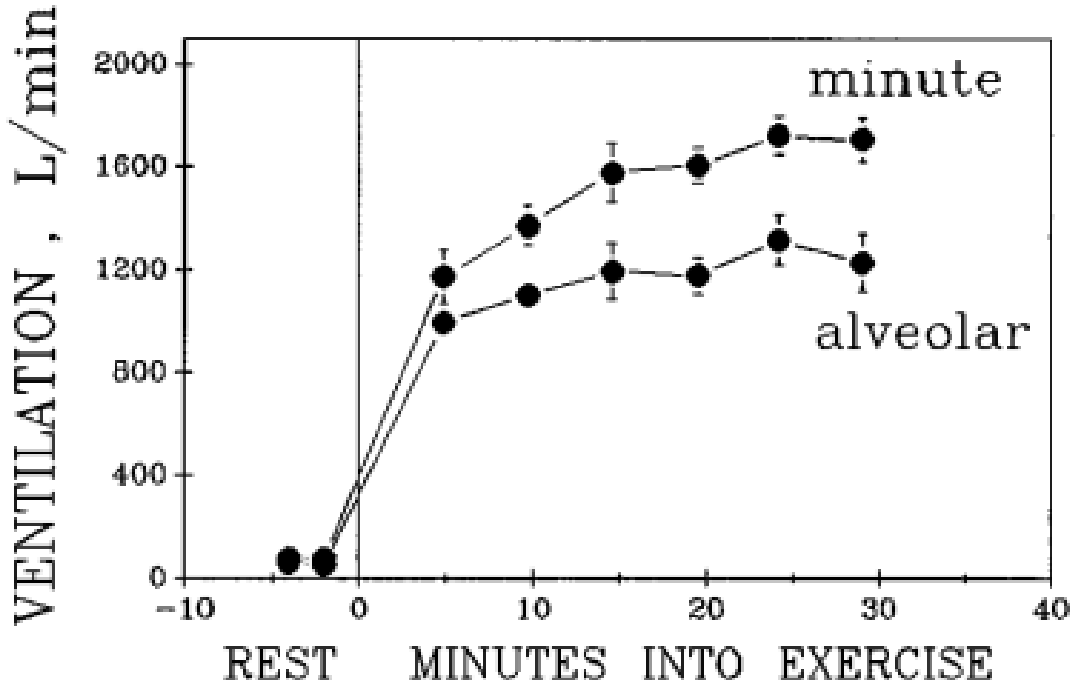

Figura 4. Efeito do exercício prolongado em cavalos a 60% da $VO_{2\ MAX}$ na VM e ventilação alveolar. **REST -** Repouso. **L -** Litros. **Min –** minuto (Hopkins et al., 1998).

Por ser composto majoritariamente por fibras de tipo I (Cobb et al., 1994A), o diafragma possui uma alta capacidade oxidativa, sendo capaz de produzir energia prioritariamente através do metabolismo aeróbico mesmo durante exercício intenso (Manohar et al., 1988; Manohar et al., 1992; Poole et al., 2002).

2.3 Diafragma na clínica médica e cirúrgica de equinos

A atividade diafragmática aumenta, em conjunto com o aumento da FR, em condições fisiológicas como o exercício e em condições não fisiológicas como a hipoxia, hipercapnia e obstrução de vias aéreas (Robinson e Furlow, 2007). Quadros de paralisia

do diafragma, por sua vez, levam à hipoventilação e corroboram com importância desse músculo na respiração (Amory et al., 1994).

A paralisia do diafragma pode ser tanto unilateral, quanto bilateral. Na primeira, tanto em animais como em humanos, nem sempre existe um quadro cínico associado, porém, paralisias bilaterais levam ao desconforto respiratório e apresentação de respiração abdominal paradoxal, caracterizada pela contração da musculatura abdominal durante a inspiração. As paralisias diafragmáticas podem decorrer de processos degenerativos do nervo frênico, lesões na medula espinhal e anormalidades na musculatura diafragmática (Byers et al., 2011; Hristakiev et al., 2019). Embora seja uma causa importante de dispneia, sua ocorrência não é comum em animais. O diagnóstico pode ser realizado através de radiografia (limitado pelo tamanho e peso do animal), ultrassonografia, fluoroscopia e exames *post morten* (Byers et al., 2011). A morte súbita de cavalos com paralisia periódica hipercalêmica pode estar associada à falência respiratória por paralisia laríngea ou dos músculos intercostais e diafragma (Johnson, 1995).

Em quadros sépticos, a ativação de calpaínas resulta na clivagem de proteínas na musculatura esquelética, o que também ocorre na musculatura diafragmática, resultando na diminuição da força de contração do diafragma, como demonstrado em estudo em camundongos por Supinski e Callahan (2010).

A anestesia geral inalatória em ventilação espontânea, em decúbito lateral, altera o padrão de perfusão das diferentes áreas que compõem o diafragma. A perfusão das áreas não dependentes do diafragma aumenta em relação às áreas dependentes. Isso indica maior expansão pulmonar e, consequentemente maior ventilação, nas áreas pulmonares de baixa capacidade de trocas gasosas e está associado com a diminuição da relação entre ventilação e perfusão (V/Q). Em contraste, a ventilação controlada, sob as mesmas condições, proporciona uma perfusão uniforme do diafragma e melhor ventilação (Benson et al., 1984). Apesar desses achados o papel do diafragma frente à disfunção cardiopulmonar em cavalos anestesiados não foi completamente elucidado.

2.4 Trabalhos em humanos sobre avaliação ultrassonográfica do diafragma

O diafragma é um dos principais músculos respiratórios, com maior ação na inspiração (Fitzharris et al., 2020). Em humanos a avaliação ultrassonográfica do diafragma é empregada, tanto como indicador de desempenho em atletas, como em doenças respiratórias graves, devido ao seu papel fundamental na função respiratória (Santana et al., 2016). No homem, a espessura do diafragma, registrada por meio da ultrassonografia, tem sido correlacionada com força muscular e melhor desempenho atlético (Orrey, 2014). A avaliação ultrassonográfica do diafragma na medicina humana é vantajosa por se tratar de uma técnica não invasiva, de relativo baixo custo e que permite a avaliação seriada do paciente (Ellatif e Mowafy, 2020).

O acompanhamento ultrassonográfico da espessura e movimentação da cúpula diafragmática é empregado no monitoramento de pacientes críticos como forma de acessar quadros de paralisia diafragmática, disfunção diafragmática em pacientes respirando com auxílio de ventilação mecânica, como ferramenta auxiliar para predição do sucesso da extubação em pacientes sob ventilação mecânica por períodos prolongados e para avaliar os efeitos de diferentes manobras ventilatórias durante a anestesia na função respiratória (Testa et al., 2011; Vivier et al., 2017; Grosu et al., 2017; Rashwan et al., 2018). Outras indicações da técnica incluem a avaliação do esforço do músculo diafragma em pacientes com doença pulmonar obstrutiva crônica (Rittayamai et al., 2020).

Modelos de avaliação foram propostos no modo-B e modo-M, com parâmetros determinados para a excursão diafragmática durante a respiração em repouso, esforço respiratório máximo e ventilação mecânica (Testa et al., 2011). A abordagem pode ser realizada no oitavo a décimo primeiro espaço intercostal, na zona de aposição do diafragma com a parede torácica, ou logo abaixo do arco costal (Tuinman et al., 2020) (Figura 5). As avaliações são realizadas durante a respiração em repouso e, em pacientes cooperativos, durante o esforço respiratório máximo, uma vez que durante a respiração normal as diferenças entre pessoas saudáveis e com comprometimento do

diafragma podem não ser perceptíveis no exame ultrassonográfico (Tuinman et al., 2020; Esper et al., 2016; Testa et al., 2011).

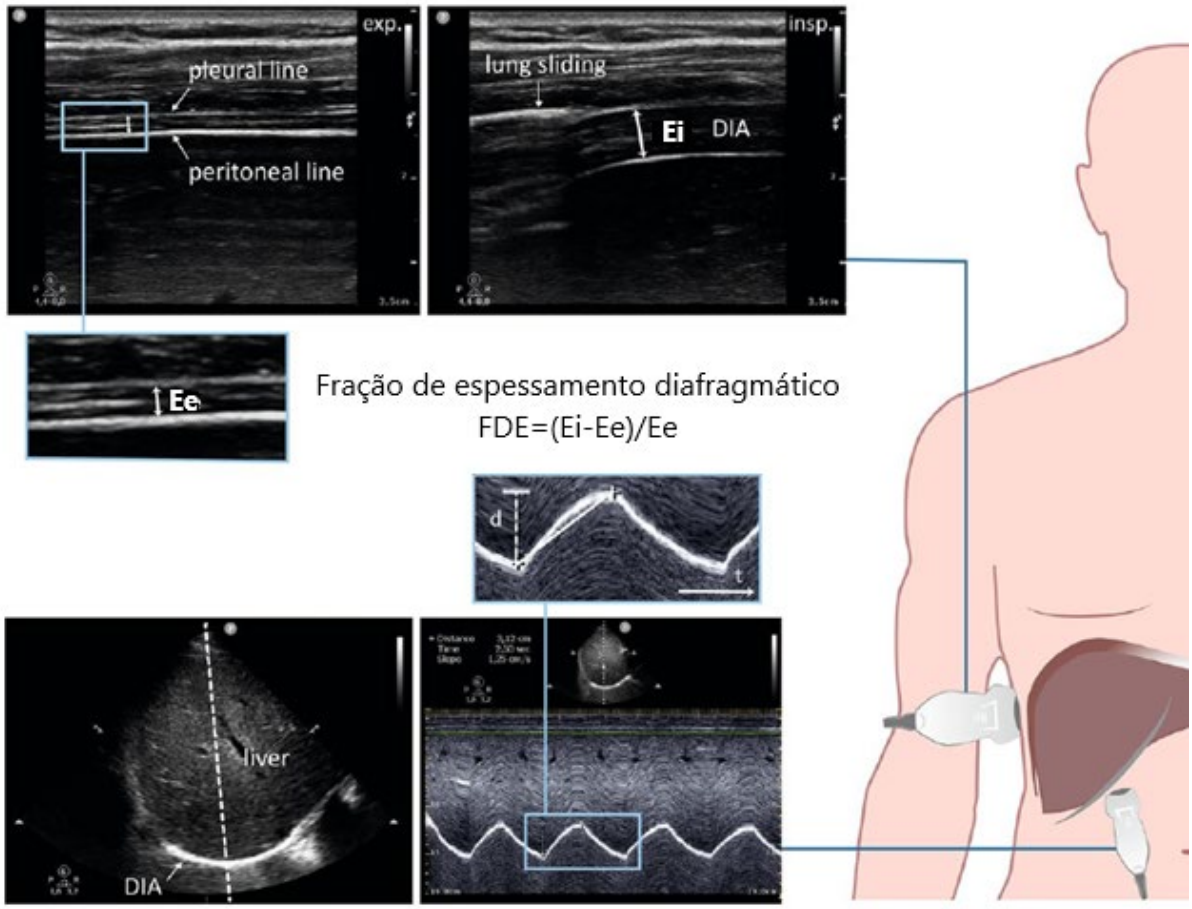

Figura 5. Técnicas de avaliação ultrassonográfica do diafragma. **Ei –** Espessura no final da inspiração. **Ee –** Espessura no final da expiração. **DIA –** Diafragma. **d –** Deslocamento. **t –** Tempo (Adaptado de Tuinman et al., 2020).

A abordagem subcostal é utilizada para aferir a excursão da cúpula diafragmática (amplitude de movimento), velocidade de contração, tempo inspiratório e tempo expiratório, através de imagens no modo-M (Matamis et al., 2013). A abordagem intercostal, por sua vez, é considerada mais adequada para aferir a espessura, espessamento e FED, do inglês “diaphragm thickness fraction” (DTF), (Tuinman et al., 2020; Esper et al., 2016).

Durante a inspiração, a musculatura do diafragma contrai, fazendo que ela encurte e, consequentemente, sua espessura aumenta. Pela ultrassonografia a contração do diafragma

durante a inspiração é visualizada como o espessamento do diafragma. Dessa forma, as medidas de espessamento e FED podem ser utilizadas para inferir o esforço respiratório e nível de atividade muscular (Schepens e Goligher, 2018).

Embora a espessura do diafragma durante a inspiração traga informações sobre o esforço respiratório e atividade muscular, essa medida apresenta algumas limitações, podendo levar a resultados falso negativos em casos de paralisia aguda do diafragma, que ainda não evoluíram para atrofia muscular, e a falsos positivos em indivíduos pequenos, uma vez que a espessura na inspiração está diretamente relacionada com o peso e a altura. Dessa forma a utilização das medidas de espessamento e FED são consideradas mais adequadas. O espessamento é calculado a partir das medidas da espessura diagramática no final da inspiração e no final da expiração (espessamento = espessura na inspiração – espessura na expiração), mas essa medida não é adequada para comparar indivíduos de diferentes tamanhos. Para tal, o uso do índice FED (FED= (espessura na inspiração – espessura na expiração) / espessura na expiração x 100) é o mais adequado, sendo esse o mais utilizado para avaliar a eficiência da contração diafragmática (Matamis et al., 2013)

4. REFERÊNCIAS

Aguilera-Tejero E, Pascoe JR, Amis TC, Kurpershoek CJ, Woliner MJ (1993) Measurement of pulmonary diffusing capacity for carbon monoxide and functional residual capacity during rebreathing in conscious thoroughbreds. **American Journal of Veterinary Research** 54:1752-1757.

Ainsworth DM, Eicker SW, Nalevanko ME, Ducharme NG, Hackett RP, Snedden K (1996) The effect of exercise on diaphragmatic activation in horses. **Respiration Physiology** 106:35-46.

Amory H, Lomba F, et al. (1994) Bilateral diaphragmatic paralysis in a pony. **Journal of the American Veterinary Medical Association** 205:587-591.

Art T, Bayly W (2014). Lower airway function. In.: Hinchcliff KW, Kaneps AJ, Geor RJ (Eds.) **Equine Sports Medicine and Surgery**. Edinburg: Saunders, p. 587–603.

Benson GJ, Tranquilli WJ, Thurmon JC, Crackel WC (1984) Diaphragmatic function in ponies: regional blood flow while awake and during halothane anesthesia. **Journal of Equine Veterinary Science** 4:101-105.

Budras KD, Sack WO, Röck S, Horowitz A, Berg R (Eds.) (2011) **Anatomy of the horse**. Hannover: Schlüstersche, 199p.

Byers S, Barrington G, Nelson D, Haldorson G, Holt T, Callan R (2011) Neurological causes of diaphragmatic paralysis in 11 alpacas (*Vicugna pacos*). **Journal of Veterinary Internal Medicine** 25:380-385.

Canola PA, Valadão CAA, Canola JC, Flôres FN, Lopes MCS (2019) Experimentally-induced open pneumothorax in horses. **Journal of Equine Veterinary Science** 80:90-97.

Cobb MA, Schutt WA, Hermanson JH (1994 A) Morphological, histochemical, and myosin isoform analysis of the diaphragm of adult horses, *Equus caballus*. **The Anatomical Record** 238:317-325.

Cobb MA, Schutt WA, Petrie JL, Hermanson JH (1994 B) Neonatal development of the diaphragm of the horse, *Equus caballus*. **The Anatomical Record** 238:311-316.

Ellatif SEA, Mowafy SMS (2020) Ultrasonographic evaluation of the effect of recruitment maneuvers and positive end expiratory pressure on diaphragmatic functions in obese patients undergoing laparoscopic sleeve gastrectomy: a randomized controlled study. **Egyptian Journal of Anaesthesia** 36:69-77.

Esper RC, Calatayud AAP, Pérez CAP (2016) Evaluación ultrasonográfica de la función diafragmática mediante doble abordaje en el paciente grave. **Revista de la Asociación Mexicana de Medicina Crítica y Terapia Intensiva** 30:242-245

Fitzharris LE, Meehan, LJ, Hezzell MJ, Allen KJ (2020) The equine diaphragm: a novel technique for repeatable ultrasound measurement. **Veterinary Radiology and Ultrasound** 61:705-717.

Grosu HB, Osta DE, Lee YI, Song J, Li L, Eden E, Rose KM (2017) Diaphragm muscle thinning in subjects receiving mechanical ventilation and its effect on extubation. **Respiratory Care** 62:904-911.

Gunn HM (1978) The mean fiber area of the semitendinosus, diaphragm and pectoralis transversus muscles in differing types of horse and dog. **Journal of Anatomy** 127:403-414.

Hare WCD (2008) Sistema respiratório do equino. In.: Getty R (Ed.) **Sisson e Grossman: Anatomia dos animais domésticos**. Rio de Janeiro: Guanabara Koogan, p. 466-490.

Hopkins SR, Bayly WM, Slocombe RF, Wagner H, Wagner PD (1998) Effect of prolonged heavy exercise on pulmonary gas exchange in horses. **Journal of Applied Physiology** 84:1723-1730.

Hristakiev L, Petkova B, Ruzhanova I, Georgiev GI, Georgiev GD (2019) Variation in topography of phrenic nerves in a donkey. **Tradition and Modernity in Veterinary Medicine** 2:77-80.

Johnson PJ (1995) Electrolyte and acid-base disturbances in the horse. **Veterinary Clinics of North America: Equine Practice** 11:491-514.

König HE, Liebich HG (Eds.) (2016) **Anatomia dos animais domésticos: texto e atlas colorido**. Porto Alegre: Artmed, 804p.

Koterba AM, Kosch PC, Beech J, Whitlock T (1988) Breathing strategy of the adult horse (*Equus caballus*) at rest. **Journal of Applied Physiology** 64:337-346.

Manohar M, Goetz TE, Nganwa D (1988) Costal diaphragmatic O_2 and lactate extraction in laryngeal hemiplegic ponies during exercise. **Journal of Applied Physiology** 65:1723-1728.

Manohar M, Duren SE, Sikkes B, Day J, Baker JP (1992) Respiratory muscle perfusion in ponies during prolonged submaximal exercise in thermoneutral environment. **American Journal of Veterinary Research** 53:558-562.

Matamis D, Soilemezi E, Tsagourias M, Akoumianaki E, Dimassi S, Boroli F, Richard JCM, Brochard L (2013) Sonographic evaluation of the diaphragm in critically ill patients: technique and clinical applications. **Intensive Care Medicine** 39:801-810.

McGorum BC, Dixon PM, Robinson NE, Schumacher J (Eds.) **Equine respiratory medicine and surgery**. Nova York: Saunders, 705p.

Orrey ST (2014) **The relationship between diaphragm thickness, diaphragm strength and diaphragm endurance in young, healthy individuals**. 114f. Dissertação (Mestrado em Fisioterapia) – Stellenbosch University.

Pelletier N, Leith DE (1995) Ventilation and carbon dioxide exchange in exercising horses: effect of inspired oxygen fraction. **Journal of Applied Physiology** 78:654-662.

Poole DC, Petrisko RN, Anderson L, Fedde MR, Erickson HH (2002) Structural and oxidative enzyme characteristics of the diaphragm. **Equine Veterinary Journal** 34:459-463.

Rashwan DEK, Mahmoud HE, Nofal WH, Sabek EA (2018) Ultrasonographic evaluation of the effect of positive end-expiratory pressure on diaphragmatic functions in patients undergoing laparoscopic colorectal surgery: a prospective randomized comparative study. **Journal of Anesthesia and Clinical Research** 9:1-8.

Rittayamai N, Chuaychoo B, Tscheikuna J, Dres M, Goligher EC, Brochard L (2020) Ultrasound evaluation of diaphragm force reserve in patients with chronic obstructive pulmonary disease. **Annals of the American Thoracic Society** 17:1222-1230.

Robinson NE, Furlow PW (2007) Anatomy of the respiratory system. In.: McGorum BC, Dixon PM, Robinson NE, Schumacher J (Eds.) **Equine respiratory medicine and surgery**. Nova York: Saunders, p. 3-17.

Santana PV, Prina E, Albuquerque ALP, Carvalho CRR, Caruso P (2016) Identifying decreased diaphragmatic mobility and diaphragm thickening in interstitial lung disease: the utility of ultrasound imaging. **Jornal Brasileiro de Pneumologia** 42:88-94.

Santos RV, Machado VMV, Evangelista FC, Gonçalves RC, Vulcano LC (2012) Diagnóstico por imagem na avaliação do sistema respiratório de equinos. **Veterinária e Zootecnia** 19:1.23-32

Supinski GS, Callahan LA (2010) Calpain activation contributes to endotoxin-induced diaphragmatic dysfunction. **American Journal of Respiratory Cell and Molecular Biology** 42:80–87.

Schepens T, Goligher EC (2018) Using ultrasound to prevent diaphragm dysfunction. **ICU Management and Practice** 18:258-260.

Testa A, Soldati G, Giannuzzi R, Berardi S, Portale G, Silveri NG (2011) Ultrasound M-mode assessment of diaphragmatic kinetics by anterior transverse scanning in healthy subjects. **Ultrasound in Medicine & Biology** 37:44-52.

Tuinman PR, Jonkman AH, Dres M, Shi ZH, Goligher EC, Goffi A, Korte C, Demoule A, Heunks L (2020) Respiratory muscle ultrasonography: methodology, basic and advanced principles and clinical applications in ICU and ED patients – a narrative review. **Intensive Care Medicine** 46:594-605.

Vivier E, Roche-Campo F, Brochard L, Dessap AM (2017) Determinants of diaphragm thickening fraction during mechanical ventilation: an ancillary study of a randomized trial. **European Respiratory Journal** 50:1-3.

CAPÍTULO 2 – Avaliação ultrassonográfica da função respiratória de cavalos saudáveis no modo-B e modo-M

AVALIAÇÃO ULTRASSONOGRÁFICA DA FUNÇÃO RESPIRATÓRIA DE CAVALOS SAUDÁVEIS NO MODO-B E MODO-M

RESUMO - A ultrassonografia do diafragma, embora pouco explorada, apresenta-se como uma alternativa não invasiva para a avaliação da função respiratória em cavalos. Objetivamos propor parâmetros de normalidade para espessura, espessamento, fração de espessamento diafragmático, tempos inspiratório e expiratório em cavalos adultos, além de investigar possível correlação entre peso (≤400kg e >400kg) e os parâmetros diafragmáticos. Avaliamos 20 cavalos adultos, peso 409±50 kg, altura 1,47±0,05 m, idade 16±6 anos. A espessura diafragmática foi aferida ao final da inspiração e expiração por ultrassonografia em modo-B e modo-M, através da janela intercostal (10º, 11º e 12º espaços intercostais), em ambos hemitórax, durante a respiração em repouso e indução do aumento do esforço respiratório através de hipercapnia. No modo-M também foi aferido o tempo inspiratório e expiratório, espessamento, fração de espessamento diafragmático e frequência respiratória. Os valores de espessura do diafragma aferidos em modo-B foram equivalentes aos aferidos no modo-M. Os cavalos com peso >400kg apresentaram espessura na inspiração (modo-B 0,94±0,2cm e 0,77±0,02cm, p=0,000; modo-M 0,93±0,2cm e 0,74±0,02cm, p=0,000) e expiração (modo-B 0,81±0,02cm e 0,65±0,02cm, p=0,000; modo-M 0,77±0,02cm e 0,63±0,02cm, p=0,000) maior do que os com peso ≤400kg. A FED não apresentou diferença entre cavalos com peso ≤400kg e >400kg (repouso 18±2% e 16±2%, p=0,609; hipercapnia 39±6% e 31±5%, p=0,301). A avaliação do diafragma em cavalos é possível no modo-B e no modo-M. Devido à diferença entre a espessura do diafragma de cavalos de diferentes pesos a FED deve ser utilizada para comparar a atividade muscular do diafragma entre indivíduos.

Palavras-chave: ultrassom, diafragma, cavalos, mecânica respiratória

1. INTRODUÇÃO

A avaliação da função respiratória é de grande relevância tanto na clínica, quanto para a fisiologia do exercício, podendo ser empregada para diagnostico e acompanhamento de doenças primárias do diafragma, doenças do trato respiratório, sepse, avaliação de técnicas de ventilação mecânica durante anestesia geral inalatória e no acompanhamento da capacidade respiratória de cavalos atletas como indicativo de performance. Porém, os métodos descritos para a avaliação da função respiratória em cavalos, através do uso máscaras acopladas a pneumotacógrafos, aparelhos de mecânica de oscilação forçada, espirometria e mensuração da pressão da pressão intrapleural por meio de cateteres intrapleurais ou esofágicos, são de alta complexidade e invasivos, restringindo a sua aplicabilidade no cenário clínico e no acompanhamento de atletas (Sarwal et al., 2013; Esper et al., 2016; Marlin e Deaton, 2007).

A ação da musculatura diafragmática está diretamente relacionada à capacidade ventilatória e é passível de mensuração através da ultrassonografia (Goligher et al., 2015). A contração diafragmática promove a redução na pressão intrapleural, permitindo a insuflação pulmonar. A força e frequência das contrações também têm papel fundamental no volume corrente, ventilação por minuto e, consequentemente nas trocas gasosas (Hopkins et al., 1998; Ainsworth et al., 1996; Koterba et al., 1988; Robinson, 2007; Manohar, 1988). Durante a inspiração o diafragma contrai, resultando na redução do seu comprimento e, consequentemente, no aumento da espessura. Pela ultrassonografia, a contração do diafragma é vista através do aumento da espessura do mesmo, dessa forma medidas do espessamento diafragmático podem ser usadas como marcador para esforço respiratório e atividade muscular (Schepens e Goligher, 2018)

Em humanos, a avaliação ultrassonográfica do diafragma é uma alternativa às técnicas invasivas de mensuração da capacidade respiratória. As técnicas descritas utilizando modo-B e modo-M durante a respiração em repouso e forçada, apresentam alta aplicabilidade e ampla fundamentação científica (Cohn et al, 1997; Esper et al., 2016; Santana et al, 2016). Tanto a abordagem intercostal, que avalia a zona de aposição, quanto a abordagem subcostal da cúpula diafragmática, são empregadas para obter

informações sobre a espessura diafragmática, espessamento, fração de espessamento diafragmático (FED), excursão diafragmática, tempo inspiratório e tempo expiratório (Tuinman et al., 2020). A avaliação é realizada durante a respiração em repouso e durante o a ventilação máxima voluntária (máxima inspiração e expiração), pois alterações na função respiratória e diafragmática são frequentemente imperceptíveis durante o repouso (Tuinman et al., 2020; Esper et al., 2016; Testa et al., 2011).

O exame ultrassonográfico do diafragma de cavalos, através da abordagem intercostal, é potencialmente um método não invasivo de avaliação da função respiratória de cavalos. Porém, pouco estudado, sendo necessária a determinação de parâmetros fisiológicos para que possa ser empregada na rotina clínica e na medicina esportiva. Soma-se a isso, a ausência de trabalhos descrevendo a utilização do modo-M.

Neste estudo, propomos valores de normalidade para a função diafragmática através da ultrassonografia, por acesso intercostal, em modo-B e modo-M, durante a respiração em repouso e durante a indução do aumento do esforço respiratório em cavalos adultos. Também foram investigadas eventuais correlações entre o peso e os parâmetros ultrassonográficos do diafragma.

2. MATERIAIS E MÉTODOS

Este é um estudo primário, observacional, transversal de centro único. Foram incluídos 20 cavalos adultos, com peso corpóreo médio de 409±50kg, altura 1,47±0,05 metros, idade 16±6 anos, sem histórico de afecção do trato respiratório, considerados hígidos mediante avaliação clínica, hematológica (eritrograma e leucograma) e ultrassonografia do tórax. Dos 20 cavalos, oito eram machos castrados e 12 fêmeas. Em relação a distribuição de raças no grupo avaliado, 15 eram animais sem raça definida, três Quarto de Milha e dois Manga Larga. A amostra utilizada nesse estudo é composta por indivíduos ativos, mantidos a pasto (n=13) e indivíduos realizando a treinamento submáximo diário em esteira e andador (n=7). O estudo foi aprovado e supervisionado pelo Comitê de Ética no Uso de Animais (CEUA – Unesp/FCAV) (2048/21).

2.1 Procedimentos de coleta de dados

2.1.1 Preparo dos cavalos

Os cavalos foram submetidos à tricotomia bilateral da região do tórax, com uso de máquina de tosa e lâmina de 0,25 mm, um dia antes da avaliação ultrassonográfica. A tricotomia do tórax esquerdo e direito foi delimitada dorsalmente pelos processos transversos das vertebras torácicas, ventralmente por uma linha horizontal traçada na altura da tuberosidade do olécrano, cranialmente pelo quarto espaço intercostal e no aspecto caudal pelo décimo sétimo espaço intercostal (Canola et al., 2019). Os cavalos foram pesados em balança analógica. Não foi realizado jejum hídrico ou alimentar antes da realização do exame ultrassonográfico.

No dia da avaliação ultrassonográfica, os animais foram colocados em tronco de contenção, mantidos em posição quadrupedal estática e passaram por período de adaptação ao ambiente, de forma a minimizar possíveis efeitos do estresse no padrão respiratório. Após o qual, foi avaliada frequência e amplitude respiratória. O exame iniciou-se somente quando os animais apresentaram frequência respiratória entre 8 e 20 movimentos por minuto (McGorum e Dixon, 2007). Os animais que mantiveram frequência superior a 20 movimentos por minuto no tronco de contenção, foram contidos com cabresto e guia e o exame iniciou-se após normalização da frequência respiratória. Para a avaliação ultrassonográfica durante a indução do aumento do esforço respiratório todos os animais foram colocados em tronco de contenção. Não foi utilizada contenção química durante a realização desse estudo.

A determinação do posicionamento do transdutor, foi realizada através da colocação de marcadores adesivos no décimo, décimo primeiro e décimo segundo espaços intercostais de ambos hemitórax. A altura dos marcadores foi determinada pela linha entre a tuberosidade do olécrano e a margem cranioventral da tuberosidade coxal, delimitada por barbante com as ponta fixadas nos locais descritos, conforme previamente descrito por Fitzharris et al., 2020 (Figura 1).

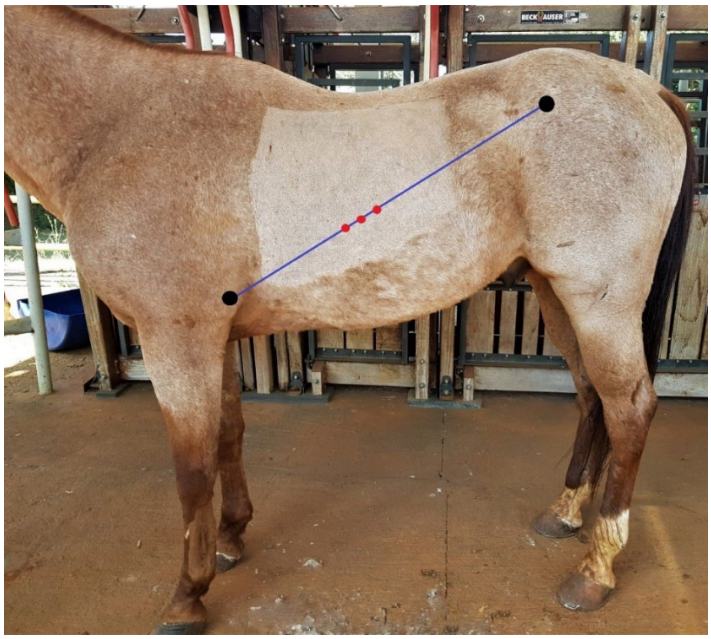

Figura 1. Posicionamento dos marcadores para delimitação da janela ultrassonográfica do décimo, décimo primeiro e décimo segundo espaços intercostais do tórax esquerdo de um cavalo. **Preto -** tuberosidade do olécrano e margem cranioventral da tuberosidade coxal; **Azul -** linha entre a tuberosidade do olécrano e margem cranioventral da tuberosidade coxal; **Vermelho -** ponto de fixação dos marcadores no décimo, décimo primeiro e décimo segundo espaço intercostal.

2.1.2 Procedimentos de coleta de dados durante a respiração em repouso

As avaliações ultrassonográficas foram realizadas por um único observador, utilizando ultrassom portátil DP-10 vet (Mindray®) e transdutor linear de 38 mm (5-10 MHz). O transdutor foi posicionado paralelo às costelas, 1 cm abaixo do marcador, no décimo, décimo primeiro e décimo segundo espaços intercostais, de ambos hemitórax. Os espaços intercostais citados foram avaliados, sequencialmente, em modo-B e modo-M.

Durante a avaliação em modo-B, uma imagem do diafragma no final da inspiração e uma no final da expiração, com definição clara das margens abdominal e torácica. Para a avaliação em modo-M, foram armazenados 2 a 3 “cine-loops”, gravados

prospectivamente, com duração de 30 segundos. Foram desconsideras imagens obtidas durante momentos de alteração transitória da amplitude e frequência respiratória.

As imagens e “cine-loops” foram avaliados posteriormente pelo mesmo avaliador que realizou os exames. Foram mensuradas as espessuras no final da inspiração e expiração, tempo inspiratório e tempo expiratório. A partir dos valores mensurados, calculou-se o espessamento, FED e frequência respiratória (Figura 2).

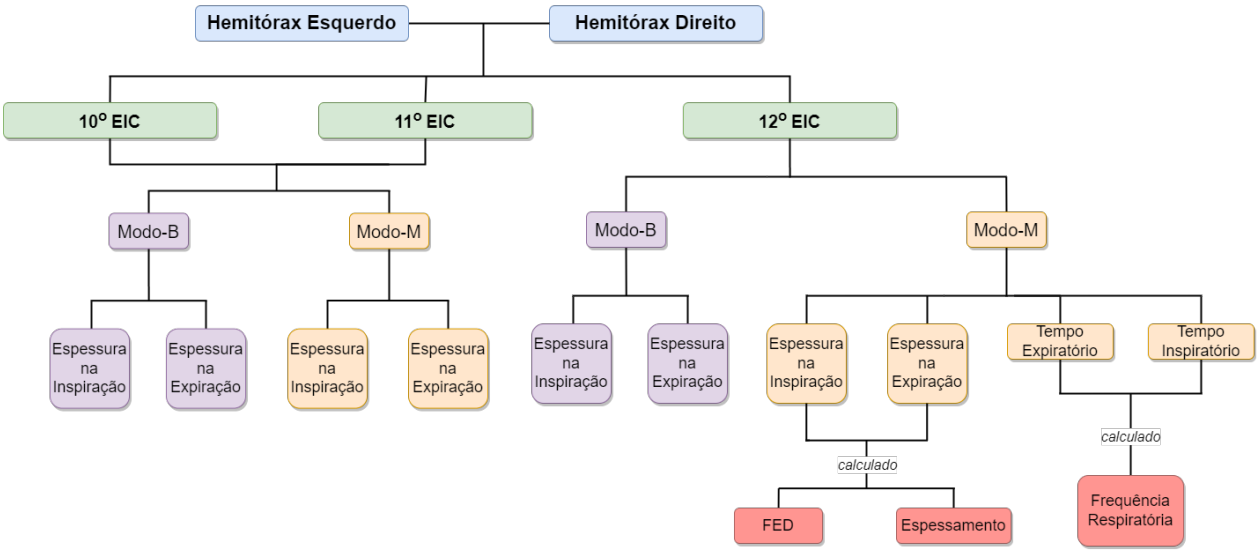

Figura 2. Esquema das análises ultrassonográficas realizadas durante a respiração em repouso em 20 cavalos adultos. **EIC -** espaço intercostal; **FED -** fração de espessamento diafragmático.

Para as mensurações da espessura diafragmática em modo-B e modo-M, considerou-se a distância entre a porção interna da margem torácica e abdominal da região costal do diafragma, de forma a desconsiderar a espessura da fáscia endotorácica, fáscia transversa, pleura e peritônio (Figuras 3 e 4) (Robinson e Furlow, 2007; Fitzharris et al., 2020). O final da inspiração e expiração foi definido como o momento de mudança na orientação da movimentação das musculares fibras musculares, considerando que durante a inspiração as fibras se movimentam de dorsal para ventral, enquanto na expiração a movimentação é em sentido ventral para dorsal.

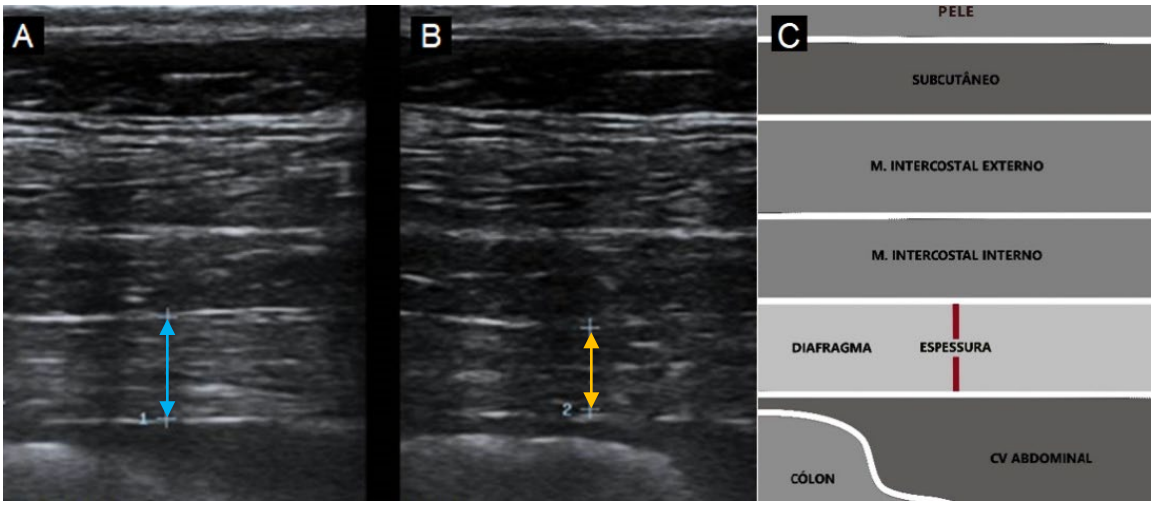

Figura 3. Mensuração da espessura diafragmática no modo-B durante a respiração em repouso no décimo espaço intercostal do tórax direito. **(A)** Final da inspiração e mensuração da espessura diafragmática considerando a porção interna da margem torácica e abdominal do diafragma (seta azul). **(B)** Final da expiração e mensuração da espessura diafragmática (seta amarela). **(C)** Esquema representando as estruturas encontradas nas imagens ultrassonográficas A e B. *Fonte*: exame realizado pela autora.

Os “cine-loops” obtidos no modo-M foram revisados quadro por quadro em conjunto com a imagem em modo-B correspondente (gravada simultaneamente) para determinação do final da inspiração e expiração e mensuração da espessura diafragmática. Os tempos inspiratório e expiratório, em segundos, foram aferidos no décimo segundo espaço intercostal de ambos hemitórax através da linha horizontal, iniciando-se no final da expiração até final da inspiração e do final da inspiração ao final da expiração, respectivamente (Figura 4).

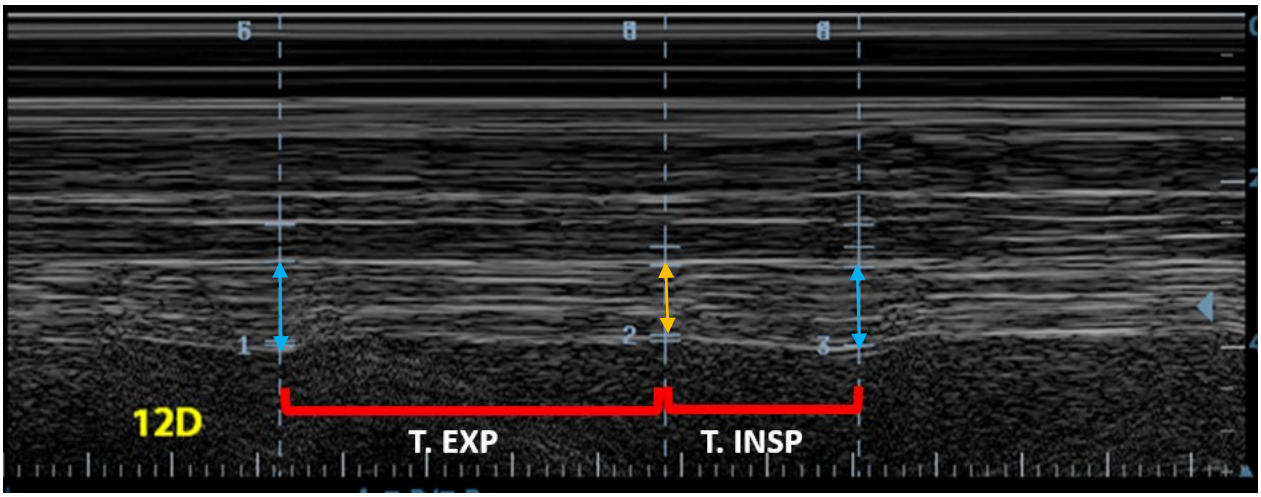

Figura 4. Mensuração da espessura diafragmática e tempos inspiratório e expiratório no modo-M durante a respiração em repouso no décimo segundo espaço intercostal do hemitórax direito. **Seta azul -** espessura diafragmática no final da inspiração; **Seta amarela -** espessura diafragmática no final da expiração; **T. EXP -** tempo da expiratório; **T. INSP -** tempo inspiratório.

A frequência respiratória foi calculada a partir da soma dos tempos inspiratório e expiratório de um único ciclo respiratório segundo a fórmula:

$$Frequência\ respiratória\ (mpm) = \frac{60\ s}{tempo\ inspiratório\ (s) + tempo\ expiratório(s)}$$

O espessamento da musculatura diafragmática foi calculado através da diferença entre a espessura no final da inspiração e espessura no final da expiração do mesmo ciclo respiratório. A FED, por sua vez, foi considerada como a razão entre o espessamento e a espessura no final da expiração (Ali e Mohamad, 2017).

$$FED\ (\%) = \frac{(espessura\ no\ final\ da\ inspiração - espessura\ no\ final\ da\ expiração)}{espessura\ no\ final\ da\ expiração}\ x\ 100$$

2.1.3 Procedimentos de coleta de dados durante a indução do aumento do esforço respiratório

Imediatamente após a avaliação durante a respiração em repouso, os animais foram submetidos à simulação de máximo esforço respiratório voluntário (Testa et al., 2011). Para tal, foi colocado um saco plástico de reinalação (McGorum e Dixon, 2007), previamente preenchido com volume de ar estimado de 10 L, sobre a narina dos cavalos, por um minuto e 30 segundos. A duração do período de reinalação foi estipulada através da observação prévia do tempo necessário para aumento do esforço respiratório nos cavalos, realização do exame ultrassonográfico e limite de cooperação dos animais.

As avaliações em modo-B e modo-M, foram realizadas no décimo segundo espaço intercostal de um hemitórax, seguindo a mesma metodologia descrita para a respiração em repouso (Figura 5). Após intervalo para normalização da frequência e amplitude respiratória dos cavalos, o procedimento foi repetido para avaliação do outro hemitórax.

Para as análises foram consideradas as imagens e “cine-loops” realizados decorrido maior tempo com o saco de reinalação. O hemitórax inicial (direito ou esquerdo) foi selecionado aleatoriamente, de forma a terem 10 animais iniciando pelo direito e 10 pelo esquerdo.

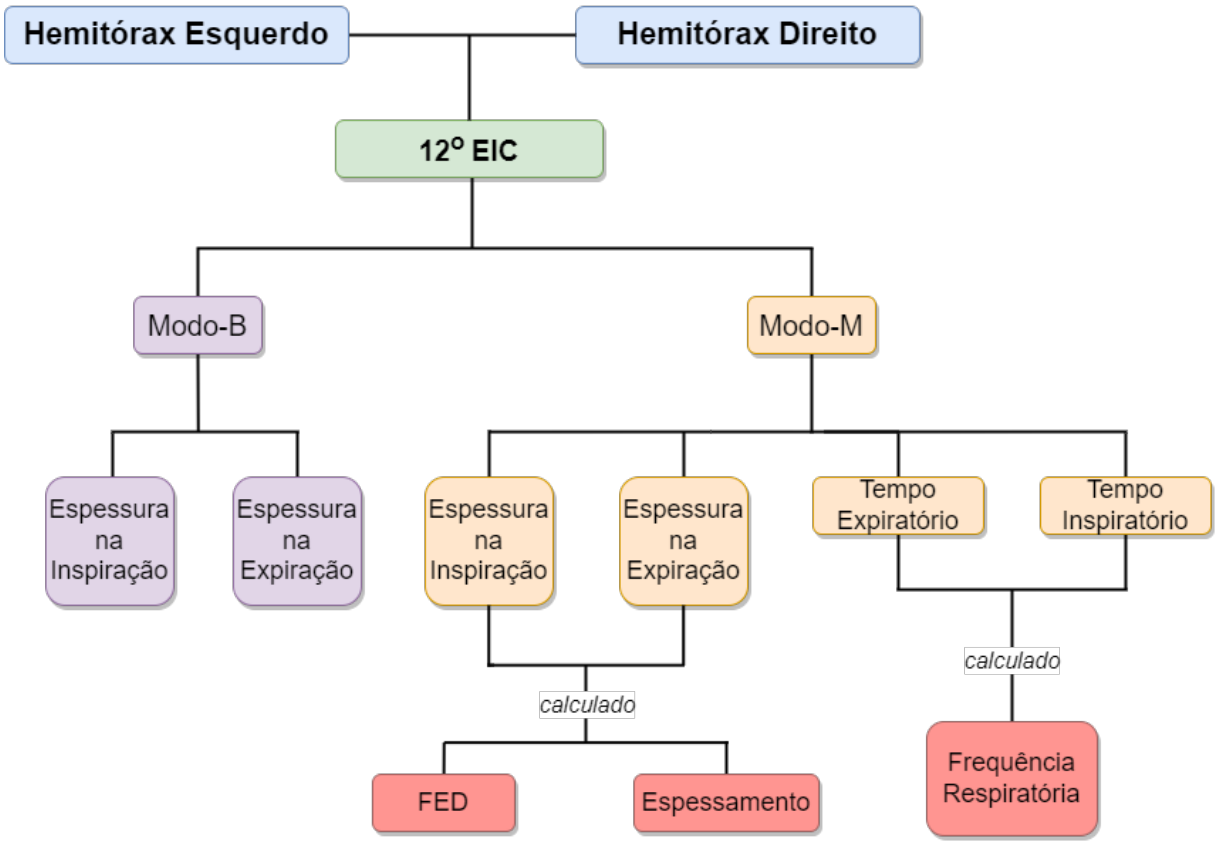

Figura 5. Esquema das análises ultrassonográficas realizadas durante a indução do aumento do esforço respiratório em 20 cavalos adultos. **EIC** – espaço intercostal, **FED** – fração de espessamento diafragmático.

2.2 Avaliação dos parâmetros ultrassonográficos do diafragma

As médias das medidas ultrassonográficas do diafragma obtidas dos 20 cavalos, foram comparadas, levando em consideração a modalidades de obtenção de imagem, espaço intercostal, hemitórax, e o padrão respiratório apresentado no momento da avaliação.

2.3 Pesquisa de correlação entre peso e parâmetros ultrassonográficos do diafragma

Os valores obtidos para os parâmetros ultrassonográficos aferidos neste estudo foram agrupados segundo o peso dos 20 cavalos, totalizando dois grupos: cavalos com peso ≤400 kg (n=10, 369±33 kg) e cavalos com peso >400 kg (n=10, 449±26 kg). Para a divisão dos grupos foi considerada a curva de distribuição normal dos dados e tamanho dos grupos. Para testar a correlação entre peso, espessura, espessamento, FED, tempo inspiratório, tempo expiratório e frequência respiratória, as médias de cada parâmetro ultrassonográfico foram comparadas entre os grupos descritos.

2.4 Análise estatística

Os dados obtidos para cada medida do ultrassonográfica, em ambas modalidades de imagem, em cada espaço intercostal, hemitórax e durante os dois padrões respiratórios avaliados, foram submetidos ao teste de normalidade de Shapiro-Wilk e apresentados através de estatística descritiva como $\bar{X}$±σ.

A comparação das medidas de espessura diafragmática no final da inspiração e final da expiração, obtidas nos diferentes espaços intercostais, hemitórax, padrões respiratórios (repouso e esforço respiratório induzido por reinalação) e modos de obtenção de imagem (modo-B e modo-M) foi realizada através da análise de variância ("two-way" e "three-way" ANOVA), seguido pelo teste *post-hoc* de Student-Newman-Keuls. As medidas de espessamento, FED, tempo inspiratório, tempo expiratório e frequência respiratória, obtidas no décimo segundo espaço intercostal, foram comparadas segundo lateralidade e padrão respiratório através do teste-t pareado. Devido à violação dos pré-requisitos desse teste, foi realizada a transformação logarítmica dos dados ($\log_{10}$) para realização das estatísticas mencionadas nesse parágrafo. Os dados agrupados segundo o peso dos cavalos (≤400kg e >400kg), foram comparados através do teste-t de duas vias, para as variáveis espessura, espessamento, FED, tempo inspiratório, tempo expiratório e frequência respiratória, desconsiderando a

influência do hemitórax e espaço intercostal. Para todas as análises foi considera o nível de significância $p<0,05$.

3. RESULTADOS

3.1 Espessura, espessamento, tempos inspiratório e expiratório durante a respiração em repouso e durante a indução do aumento do esforço respiratório

A frequência respiratória imediatamente antes do início da avaliação ultrassonográfica do diafragma durante a respiração em repouso, aferida pela observação da movimentação costal, foi de 15±3 movimentos por minuto. Os resultados da avaliação da espessura diafragmática no final da inspiração e expiração durante a respiração em repouso e o aumento do esforço respiratório, em modo-B e modo-M, estão descritos na tabela 1.

Tabela 1. Espessura diafragmática ($\bar{X}$±σ), em centímetros, aferida por meio de imagens ultrassonográficas em modo-B e modo-M nos décimos aos décimos segundos espaços intercostais de 20 cavalos.

		Repouso				**Hipercapnia**			
		Modo-B		**Modo-M**		**Modo-B**		**Modo-M**	
		D	**E**	**D**	**E**	**D**	**E**	**D**	**E**
10º	*Insp*	0,84±0,17	0,88±0,21	0,79±0,16	0,88±0,21	-	-	-	-
	Exp	0,71±0,13	0,75±0,16	0,65±0,12	0,72±0,16	-	-	-	-
11º	*Insp*	0,85±0,11	0,84±0,16	0,80±0,16	0,86±0,17	-	-	-	-
	Exp	0,71±0,13	0,75±0,17	0,68±0,13	0,71±0,16	-	-	-	-
12º	*Insp*	0,86±0,15	0,86±0,18	0,84±0,18	0,83±0,17	0,94±0,17	0,95±0,20	1,03±0,22	1,05±0,30
	Exp	0,73±0,13	0,75±0,17	0,70±0,13	0,72±0,16	0,76±0,14	0,75±0,14	0,73±0,21	0,72±0,15

Legenda: **INSP -** final na inspiração; **EXP -** final da expiração; **D –** hemitórax direito; **E –** hemitórax esquerdo.

Pelo teste de Three-Way ANOVA foram avaliadas a igualdade das variâncias das espessuras diafragmáticas obtidas através do modo-B, durante a respiração repouso, considerando as variáveis hemitórax (direito ou esquerdo), espaço intercostal e momento do ciclo respiratório (inspiração ou expiração). Houve diferença estatística apenas entre

a inspiração e expiração (F(1,228)=34,34, p<0,001). O mesmo teste foi realizado para as espessuras aferidas no modo-M, encontrando-se diferença estatística também apenas entre a espessura no final da inspiração e final da expiração (F(1,228)=38,39, p<0,001).

Quando comparados os valores de espessura diafragmática pelo modo-B e modo-M, considerando o hemitórax (direito ou esquerdo), espaço intercostal e momento do ciclo respiratório (inspiração ou expiração), pelo teste Three-way ANOVA, não foi encontrada diferença estatística entre os métodos (F(1,706)=1,46, p=0,228).

Quando comparadas a espessura diafragmática durante a respiração em repouso e durante o esforço respiratório máximo, observou-se diferença estatística entre a espessura no final da inspiração em repouso e no final da inspiração durante o esforço respiratório máximo (F(1,149)=7,67, p=0,006), quando aferidas pelo modo-M. Tal diferença não foi observada nas espessuras aferidas com o modo-B (F(1,152)=1,23, p=0,269).

Os resultados do cálculo do espessamento diafragmático, FED e frequência respiratória, assim como o tempo inspiratório e expiratório, obtidos nos décimos segundos espaços intercostais durante a respiração em repouso e aumento do esforço respiratório por hipercapnia estão descritos na tabela 2.

Tabela 2. Espessamento, FED, frequência respiratória, tempo inspiratório e expiratório ($\bar{X}$±σ), aferida por meio de imagens ultrassonográficas em modo-M nos décimos segundos espaços intercostais de 20 cavalos.

	Repouso		**Hipercapnia**	
	Direito	**Esquerdo**	**Direito**	**Esquerdo**
Espessamento (cm)	0,14±0,09	0,10±0,05	0,30±0,16	0,33±0,20
FED (%)	19±11	15±8	46±27	45±25
T_i *(s)*	1,28±0,63	1,24±0,45	1,64±0,53	1,77±0,97
T_e *(s)*	2,08±0,83	2,27±1,13	1,89±0,71	2,08± 1,10
FR (mpm)	20,75±8,28	20,29 ±9,28	18,18±4,70	20,19±14,40

Legenda: **FED -** fração de espessamento diafragmático; **T_i -** tempo inspiratório; **T_e -** tempo expiratório; **FR -** frequência respiratória; **(s) -** segundos; **(cm) -** centímetros; **(mpm) -** movimentos por minuto.

A FED durante o aumento do esforço respiratório, foi maior do que durante a respiração em repouso ($F(1,73)=41,08$ $p<0,001$), o mesmo pode ser observado em relação ao espessamento do diafragma ($F(1,74)=32,93$ $p<0,001$).

O tempo inspiratório, aferido durante o repouso foi significativamente menor do que o tempo expiratório ($F(1,114)=37,03$, $p<0,001$). Quando levado em conta o tipo de respiração, o tempo inspiratório foi maior quando os cavalos foram submetidos ao aumento do esforço respiratório, do que durante o repouso ($F(1,74)=40,53$, $p<0,001$), enquanto o tempo expiratório ($F(1,76)=0,72$, $p=0,40$) e a frequência respiratória ($F(1,76)=0,96$, $p=0,33$) não apresentaram diferença estatística em relação ao tipo da respiração.

3.2 Relação entre peso e parâmetros ultrassonográficos do diafragma

Os animais foram divididos em dois grupos em relação ao peso, ≤400 kg (n=10, 369±33 kg) e >400 kg (n=10, 449±26 kg). As médias das espessuras diafragmáticas, espessamento, FDE, tempo inspiratório, tempo expiratório e frequência respiratória obtidas durante o repouso e indução do aumento do esforço respiratório, foram comparadas entre os dois grupos pelo teste-t de duas vias, desconsiderando-se a influência do espaço intercostal e hemitórax.

A espessura diafragmática no final da inspiração durante o repouso, apresentou-se maior nos animais com >400kg, do que nos animais com peso ≤400kg, quando aferida no modo-B (0,94±0,2cm e 0,77±0,02cm, p=0,000) e no modo-M (0,93±0,2cm e 0,74±0,02cm, p=0,000). A espessura no final da expiração, durante o repouso, também foi maior nos animais com >400kg (modo-B 0,81±0,02cm e 0,65±0,02cm, p=0,000; modo-M 0,77±0,02cm e 0,63±0,02cm, p=0,000). Quando aferida durante a indução do aumento do esforço respiratório por hipercapnia, a espessura diafragmática, tanto na inspiração (modo-B 1,04±0,04cm e 0,85±0,03cm, p=0,001; modo-M 1,16±0,06cm e 0,92±0,04cm, p=0,003), quanto na expiração (modo-B 0,82±0,03cm e 0,69±0,02cm, p=0,002; modo-M 0,80±0,05cm e 0,65±0,03cm, p=0,009), manteve-se maior nos animais com peso >400kg (Figura 6).

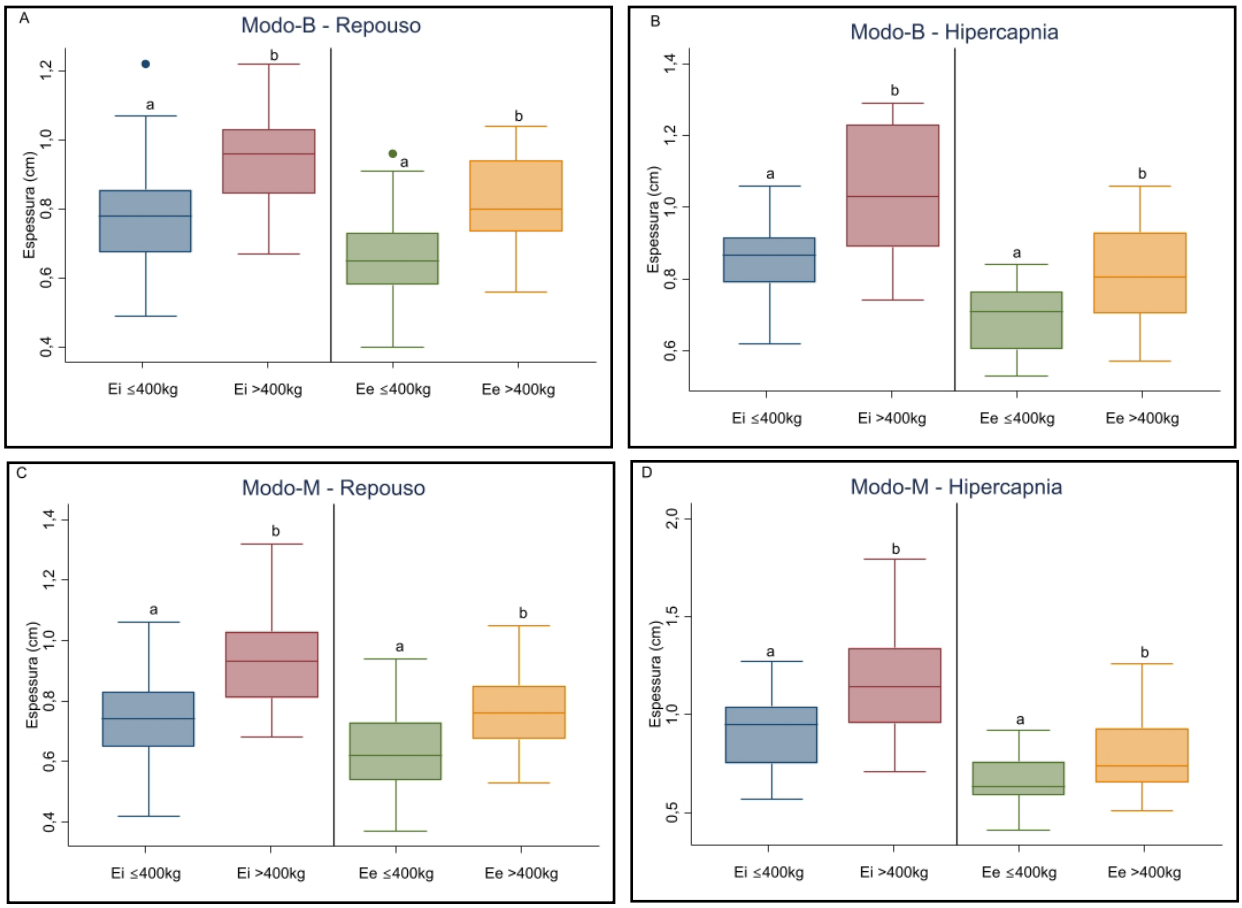

Figura 6. Comparação entre espessura do diafragma de cavalos com peso ≤400kg e >400kg. **Ei** – espessura no final da inspiração. **Ee** – espessura no final da expiração. Letras diferentes indicam diferença estatística.

As medidas de espessamento diafragmático foram significativamente maiores nos 10 cavalos com >400kg (repouso 0,14±0,01cm e 0,10±0,01cm, p=0,013; hipercapnia 0,36±0,03cm e 0,26±0,03cm, p=0,014). A FED, por sua vez, não apresentou diferença entre os dois grupos (repouso 18±2% e 16±2%, p=0,609; hipercapnia 39±6% e 31±5%, p=0,301). O tempo inspiratório (repouso 1,09±0,09s e 1,42±0,14s, p=0,053; hipercapnia 1,77±0,20s e 1,64±0,15s, p=0,583) tempo expiratório (repouso 1,98± 0,20s e 2,37±0,24s, p=0,215; hipercapnia 1,89±0,18s e 2,07±0,23s, p=0,548) e frequência respiratória (repouso 23±2mpm e 18±2mpm, p=0,134; hipercapnia 18±1mpm e 20±3mpm, p=0,506) não diferiram entre os dois grupos (Figura 7).

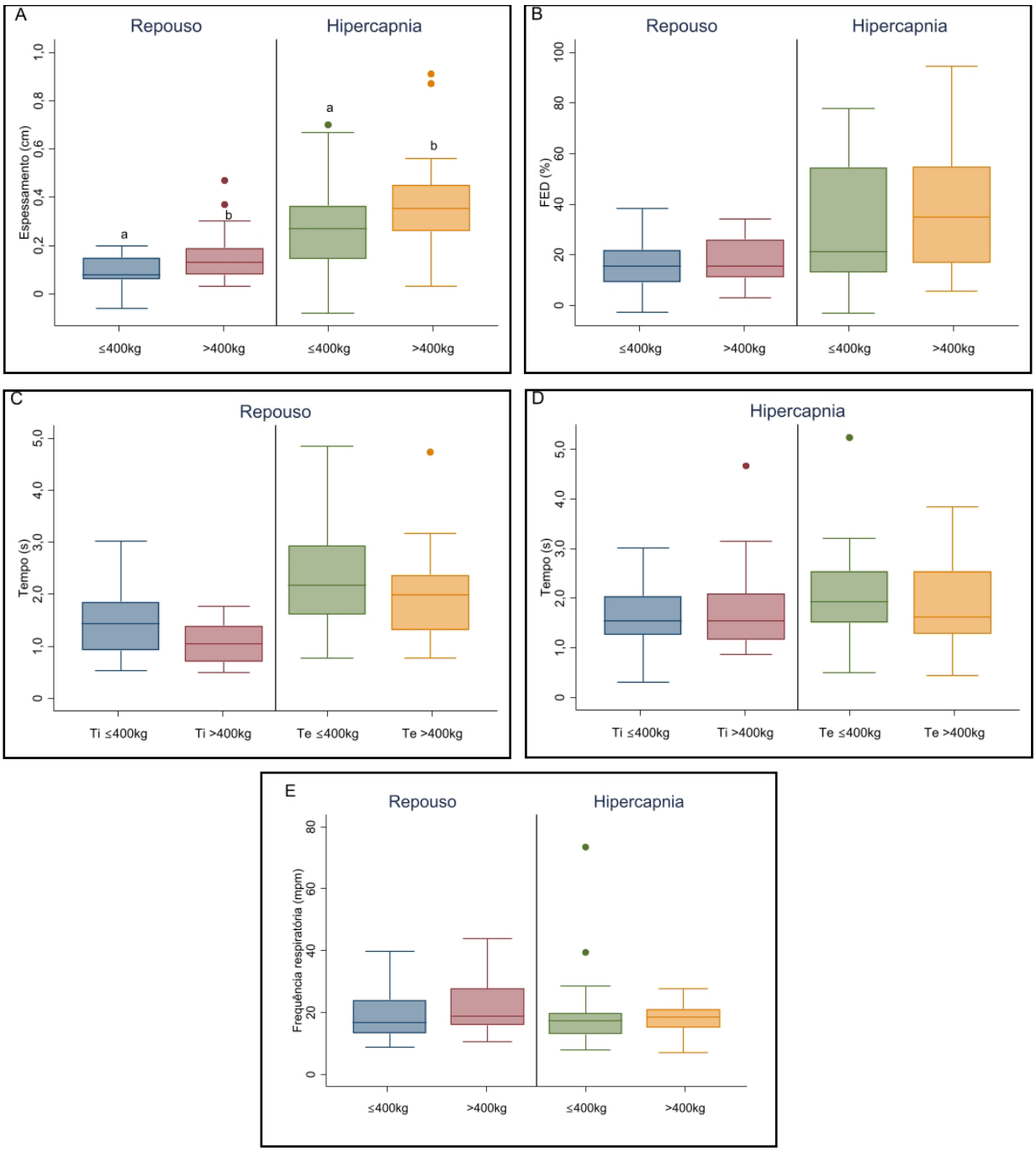

Figura 7. Comparação entre espessamento, FED, tempo inspiratório, tempo expiratório e frequência respiratória de cavalos com peso ≤400kg e >400kg. **FED** – fração de espessamento diafragmático. **Ti** – tempo inspiratório. **Te** – tempo expiratório. **mpm** – movimentos por minuto. Letras diferentes indicam diferença estatística.

4. DISCUSSÃO

A abordagem ultrassonográfica do diafragma com ênfase na mecânica ventilatória é pouco descrita em cavalos e o emprego do modo-M ainda não foi descrito na espécie equina. Os resultados apresentados nesse estudo mostraram equivalência entre todas as médias de espessura diafragmática na zona de aposição, tanto na respiração em repouso quanto durante a indução do aumento do esforço respiratório, com as medidas em modo-B, demonstrando a sua aplicabilidade na espécie.

O uso do modo-M traz como vantagem a avaliação do tempo inspiratório, tempo expiratório e frequência respiratória, além de possibilitar melhor visualização da excursão diafragmática (Tuinman et al., 2020). O tempo inspiratório e expiratório trazem informações importantes sobre o padrão da respiração, através da relação inspiração e expiração (I:E) e velocidade de contração do diafragma (Varón-Veja et al., 2021).

Em humanos, análises das curvas de excursão do diafragma têm sido correlacionadas com a espirometria para identificar tipos de assincronia entre as demandas do sistema respiratório do paciente e a ventilação mecânica (Matamis et al., 2013; Soilemezi et al., 2019). O deslocamento do diafragma é maior na cúpula diafragmática, sendo assim, a abordagem subcostal é considerada a ideal para aferir a excursão (Esper et al., 2016). Essa abordagem não se mostrou possível nos cavalos pela ausência de janela acústica devido à interferência do conteúdo gasoso do cólon. A abordagem intercostal, por sua vez, foi possível nos 20 animais avaliados e mostrou pequeno deslocamento do diafragma no sentido médio-lateral. Tal fato já era esperado, uma vez que a movimentação lateral do tórax nos equinos durante a respiração é discreta (Robinson e Furlow, 2007).

Embora não seja possível avaliar o deslocamento craniocaudal do diafragma pela abordagem intercostal, esse acesso foi eficaz para avaliar a contração desse músculo nos cavalos observados. Com o modo-M é possível, além de mensurar a espessura do diafragma, visualizar o padrão de contração. Nos cavalos observados, no início da inspiração o deslocamento do diafragma parece ocorrer sem aumento de espessura, seguido de um aumento progressivo até o final da inspiração. A presença de um

componente passivo na inspiração dos cavalos foi descrita por Koterba et al., 1988, através da análise da atividade elétrica do diafragma. Devido à alta capacidade residual durante a expiração, o volume de ar nos pulmões no final da expiração é maior do que o ponto de equilíbrio da pressão pleural e pressão atmosférica, dessa forma a inspiração começa passivamente, através do relaxamento da musculatura abdominal, resultado na expansão do tórax até o ponto de equilíbrio. Posteriormente, a inspiração continua com a contração do diafragma e dos demais músculos inspiratórios (Koterba et al., 1988).

Apesar dos resultados promissores apresentados, para a avaliação do diafragma em modo-M, estudos em relação a reprodutibilidade do método ainda são necessários para a validação da técnica e mais estudos acerca da curva de contração do diafragma em diferentes padrões respiratórios podem trazer informações importantes sobre a mecânica ventilatória na espécie.

A espessura do diafragma dos cavalos avaliados apresentou correlação com o peso dos animais. Cavalos com mais de 400kg (449±26kg) tiveram espessura maior, tanto na inspiração quanto na expiração, do que os com peso de até 400kg (369±33kg). Fitzharris et al., 2020, avaliou a espessura diafragmática de cavalos puro sangue inglês com peso médio de aproximadamente 500kg e encontrou espessuras ainda maiores. Embora tenhamos avaliado apenas a influência do peso na espessura diafragmática, outros fatores como o treinamento físico podem ter um papel importante no desenvolvimento dessa musculatura e, contribuir para diferenças significativas entre indivíduos. A influência do treinamento em na espessura diafragmática de cavalos de corrida foi demonstrada por Fitzharris et al., 2023, através do aumento da espessura após 12 semanas de treinamento convencional e em cavalos submetidos a treinamento específico para os músculos inspiratórios.

A presença de diferença entre a espessura no final da inspiração e expiração ocorre pelo encurtamento da musculatura diafragmática durante a contração. O encurtamento em si não é percebido na ultrassonografia, mas a mudança na espessura decorrente dele pode ser percebida nos três espaços intercostais avaliados, em ambos hemitórax, sugerindo boa sensibilidade da ultrassonografia em avaliar a contração do diafragma em cavalos.

Embora avaliar a espessura do diafragma seja interessante para avaliar hipertrofia ou atrofia muscular, valores isolados da espessura na inspiração ou expiração não permitem uma análise direta (Matamis et al., 2013). Nesse estudo, propomos duas formas de avaliar a intensidade da contração do diafragma, o espessamento e a FED. Ambas medidas partem da diferença entre a espessura na inspiração e expiração, porém o espessamento apresentou correlação com o peso, enquanto a FED não. Tendo em vista esses resultas o uso da fração ao invés do valor absoluto de espessamento apresenta-se mais vantajoso, por permitir a comparação entre cavalos de diferentes portes, e facilitando o estabelecimento de parâmetros de referência.

A indução do aumento do esforço respiratório pela hipercapnia, promoveu aumento na espessura diafragmática durante a inspiração no modo-B e modo-M, sendo estatisticamente significativo apenas no último, possivelmente por conferir maior acurácia na determinação do final da inspiração e expiração (DiNino et al., 2014). O incremento na intensidade da contração diafragmática também pode ser observado pelo aumento no espessamento e FED.

A determinação do esforço respiratório máximo voluntário não foi possível nesse estudo, portanto optamos pela padronização do esforço através da padronização do tempo em que os animais respiraram com o saco de reinalação. Considerando-se possíveis diferenças entre a capacidade respiratória dos indivíduos avaliados, é provável que a intensidade do esforço tenha sido diferente para cada animal. Não obstante, o aumento no espessamento e na FED indicam que o método foi eficaz em promover o aumento do esforço respiratório. A atividade muscular do diafragma está linearmente correlacionada com o aumento da diferença de pressão trans diafragmática (Ainsworth et al., 1996), dessa forma, pressupõe-se que o aumento do espessamento e FED durante a hipercapnia esteve acompanhado do aumento na ventilação por minuto (VM). O volume inspirado não foi mensurado nesse experimento, não sendo possível correlacionar o aumento da atividade muscular do diafragma com a magnitude de aumento no volume corrente (VC) e na VM.

Durante a respiração em repouso e indução do aumento do esforço respiratório, a frequência respiratória dos cavalos manteve-se constante, porém a relação entre o tempo

inspiratório e expiratório diminuiu de 1:1,7 para 1:1,2. Burnheim et al. (2016) observaram mudança semelhante na inspiração e expiração ao induzir hiperpneia por reinalação, porém acompanhada de aumento da frequência respiratória. A alteração no padrão respiratório pode ser decorrente da necessidade de aumento do VC e redução do espaço morto para aumento das trocas gasosas. A ausência de alteração na frequência respiratória pode ser tanto devido à intensidade da hipercapnia, quanto pela imprecisão do método de aferição da frequência respiratória empregado.

Devido à baixa frequência respiratória dos cavalos, a obtenção de mais de um ciclo respiratório na mesma imagem ultrassonográfica é difícil, sendo assim, a frequência respiratória foi calculada com base em apenas um ciclo respiratório, reduzindo a acurácia dessa medida.

O local de avaliação (décimo ao décimo segundo espaço intercostal e hemitórax), não teve influência na espessura diafragmática. A ausência de diferença na espessura em relação ao lado do diafragma também foi constatada pela mensuração *post morten* em cavalos (Poole et al.,2002). A equivalência entre as espessuras dos locais avaliados nesse estudo é importante pois confere maior flexibilidade ao avaliador na determinação do melhor acesso, facilitando o emprego da técnica na rotina clínica e na medicina esportiva. Porém, o mesmo não foi observado por Fitzharris et al. (2020) e Fitzharris et al. (2023), que, ao avaliarem cavalos de corrida, encontraram espessuras significativamente maiores no hemitórax esquerdo tanto na inspiração, quanto na expiração. Mais estudos são necessários para determinar se o tipo de treinamento e atividade realizada pelos cavalos pode contribuir para assimetrias entre o lado direito e esquerdo do diafragma.

5. CONCLUSÃO

Obtivemos valores de espessura, espessamento, FED, tempo inspiratório, tempo expiratório e frequência respiratória através da avaliação ultrassonográfica do diafragma de cavalos, pelo acesso intercostal através do modo-B e modo-M, para que possam ser utilizados para posterior comparação. Devido à diferença entre a espessura do diafragma

de cavalos de diferentes pesos a FED deve ser utilizada para comparar a atividade muscular do diafragma entre indivíduos.

6. REFERÊNCIAS

Ainsworth DM, Eicker SW, Nalevanko ME, Ducharme NG, Hackett RP, Snedden K (1996) The effect of exercise on diaphragmatic activation in horses. **Respiration Physiology** 106:35-46.

Ali ER, Mohamad, AM (2017) Diaphragm ultrasound as a new functional and morphological index of outcome, prognosis and discontinuation from mechanical ventilation in critically ill patients and evaluating the possible protective indices against VIDD. **Egyptian Journal of Chest Diseases and Tuberculosis** 66: 339-35.

Burnheim K, Hughes KJ, Evans DL, Raidal SL (2016) Reliability of breath-by-breath spirometry and relative flow-time indices for pulmonary function testing in horses. **BMC Veterinary Research** 12:268-271

Canola PA, Valadão CAA, Canola JC, Flôres FN, Lopes MCS (2019) Experimentally-induced open pneumothorax in horses. **Journal of Equine Veterinary Science** 80:90-97.

Cohn D, Benditt JO, Eveloff S, Mccool FD (1997) Diaphragm thickening during inspiration. **Journal of Applied Physiology** 83:291-296

DiNino E, Gartman EJ, Sethi JM, McCool FD (2014) Diaphragm ultrasound as a predictor of successful extubation from mechanical ventilation. **Thorax** 69:423-427

Esper RC, Calatayud AAP, Pérez CAP (2016) Evaluación ultrasonográfica de la función diafragmática mediante doble abordaje en el paciente grave. **Revista de la Asociación Mexicana de Medicina Crítica y Terapia Intensiva** 30:242-245

Fitzharris LE, Meehan, LJ, Hezzell MJ, Allen KJ (2020) The equine diaphragm: a novel technique for repeatable ultrasound measurement. **Veterinary Radiology and Ultrasound** 55:295-305.

Fitzharris LE, Hezzell MJ, McConnell AK, Allen KJ (2023) Training the equine respiratory muscles: ultrasonographic measurement of muscle size. **Equine Veterinary Journal** 61:705-717.

Goligher et al. (2015) Using ultrasound to prevent diaphragm dysfunction. **ICU Management & Practice** 18:258-260

Hopkins SR, Bayly WM, Slocombe RF, Wagner H, Wagner PD (1998) Effect of prolonged heavy exercise on pulmonary gas exchange in horses. **Journal of Applied Physiology** 84:1723-1730.

Koterba AM, Kosch PC, Beech J, Whitlock T (1988) Breathing strategy of the adult horse (*Equus caballus*) at rest. **Journal of Applied Physiology** 64:337-346.

Manohar M, Goetz TE, Nganwa D (1988) Costal diaphragmatic O_2 and lactate extraction in laryngeal hemiplegic ponies during exercise. **Journal of Applied Physiology** 65:1723-1728.

Marlin DJ, Deaton CM (2007) Pulmonary Function Testing. In.: McGorum BC, Dixon PM, Robinson NE, Schumacher J (Eds.) **Equine respiratory medicine and surgery**. Nova York: Saunders, p103-117.

Matamis D, Soilemezi E, Tsagourias M, Akoumianaki E, Dimassi S, Boroli F, Richard JCM, Brochard L (2013) Sonographic evaluation of the diaphragm in critically ill patients. Technique and clinical applications**. Intensive Care Medicine** 39:801-810.

McGorum BC, Dixon PM, Robinson NE, Schumacher J (Eds.) (2007) **Equine respiratory medicine and surgery**. Nova York: Saunders, 705p.

Poole DC, Petrisko RN, Anderson L, Fedde MR, Erickson HH (2002) Structural and oxidative enzyme characteristics of the diaphragm. **Equine Veterinary Journal** 34:459-463.

Robinson NE, Furlow PW (2007) Anatomy of the respiratory system. In.: McGorum BC, Dixon PM, Robinson NE, Schumacher J (Eds.) **Equine respiratory medicine and surgery**. Nova York: Saunders, p3-17.

Santana PV, Prina E, Albuquerque ALP, Carvalho CRR, Caruso P (2016) Identifying decreased diaphragmatic mobility and diaphragm thickening in interstitial lung disease: the utility of ultrasound imaging. **Journal Brasileiro de Pneumologia** 42:88-94.

Sarwal A, Walker FO, Cartwright MS (2013) Neuromuscular ultrasound for evaluation of the diaphragm. **Muscle & Nerve** 12:319-329

Schepens T, Goligher EC (2018) Using ultrasound to prevent diaphragm dysfunction. **ICU Management and Practice** 18:258-260.

Soilemezi E, Vasileiou M, Spyridonidou C, Tsagourias M, Matamis D (2019) Understanding patient-ventilator asynchrony using diaphragmatic ultrasonography. **American Journal of Respiratory Critical Care Medicine** 200:27-28.

Testa A, Soldati G, Giannuzzi R, Berardi S, Portale G, Silveri NG (2011) Ultrasound M-mode assessment of diaphragmatic kinetics by anterior transverse scanning in healthy subjects. **Ultrasound in Medicine & Biology** 37:44-52.

Tuinman PR, Jonkman AH, Dres M, Shi ZH, Goligher EC, Goffi A, Korte C, Demoule A, Heunks L (2020) Respiratory muscle ultrasonography: methodology, basic and advanced principles and clinical applications in ICU and ED patients – a narrative review. **Intensive Care Medicine** 46:594-605.

Varón-Vega F, Hernández Á, López M, Cáceres E, Giraldo-Cadavid LF, Uribe-Hernandez AM, Crevoisier S (2021) Usefulness of diaphragmatic ultrasound in predicting extubation success. **Medicina Intensiva** 45:226-233.