UNIVERSIDADE ESTADUAL PAULISTA - UNESP

CÂMPUS DE JABOTICABAL

POTENCIAL PROGNÓSTICO DO MARCADOR PD-L1 EM NEOPLASIAS MAMÁRIAS MALIGNAS EM CADELAS

Adilson Paulo Marchioni Cabral

Médico Veterinário

2022

UNIVERSIDADE ESTADUAL PAULISTA - UNESP

CÂMPUS DE JABOTICABAL

POTENCIAL PROGNÓSTICO DO MARCADOR PD-L1 EM NEOPLASIAS MAMÁRIAS MALIGNAS EM CADELAS

Adilson Paulo Marchioni Cabral

Orientador: Prof. Dr. Andrigo Barboza De Nardi

Co-orientadora: Dra. Marilia Gabriele Prado Albuquerque Ferreira

Dissertação apresentada à Faculdade de Ciências Agrárias e Veterinárias – UNESP, Câmpus de Jaboticabal, como parte das exigências para obtenção do título de Mestre em Ciências Veterinárias

2022

C117p

Cabral, Adilson Paulo Marchioni
Potencial prognóstico do marcador PD-L1 em neoplasias mamárias malignas de cadelas / Adilson Paulo Marchioni Cabral. -- Jaboticabal, 2022
83 p. : tabs., fotos

Dissertação (mestrado) - Universidade Estadual Paulista (Unesp), Faculdade de Ciências Agrárias e Veterinárias, Jaboticabal
Orientadora: Andrigo Barboza De Nardi
Coorientadora: Marilia Gabriele Padro Albuquerque Ferreira

1. Oncologia veterinária. 2. Câncer em animais. 3. Câncer de mama. I. Título.

Sistema de geração automática de fichas catalográficas da Unesp. Biblioteca da Faculdade de Ciências Agrárias e Veterinárias, Jaboticabal. Dados fornecidos pelo autor(a).

Essa ficha não pode ser modificada.

UNIVERSIDADE ESTADUAL PAULISTA

Câmpus de Jaboticabal

CERTIFICADO DE APROVAÇÃO

TÍTULO DA DISSERTAÇÃO: POTENCIAL PROGNÓSTICO DO MARCADOR PD-L1 EM NEOPLASIAS MAMÁRIAS MALIGNAS EM CADELAS

AUTOR: ADILSON PAULO MARCHIONI CABRAL
ORIENTADOR: ANDRIGO BARBOZA DE NARDI
COORIENTADORA: MARÍLIA GABRIELE PRADO ALBUQUERQUE FERREIRA

Aprovado como parte das exigências para obtenção do Título de Mestre em MEDICINA VETERINÁRIA, área: Cirurgia Veterinária pela Comissão Examinadora:

Profa. Dra. MARÍLIA GABRIELE PRADO ALBUQUERQUE FERREIRA (Participaçao Virtual)
Universidade Federal do Vale do São Francisco / Petrolina/PE

Profa. Dra. ROSEMERI DE OLIVEIRA VASCONCELOS (Participaçao Virtual)
Departamento de Patologia Reproducao e Saude Unica / FCAV / UNESP - Jaboticabal

Prof. Dr. IGOR LUIZ SALARDANI SENHORELLO (Participaçao Virtual)
Universidade Vila Velha - UVV / Vila Velha/ES

Jaboticabal, 18 de julho de 2022

DADOS CURRICULARES DO AUTOR

Adilson Paulo Marchioni Cabral – Nascido em 11 de julho de 1995 na cidade de Moreira Sales- Paraná, Brasil. Possui graduação em Medicina Veterinária pela Universidade Estadual de Maringá (2017). Durante a graduação foi Monitor de algumas disciplinas (Anatomia Animal; Patologia Animal; Patologia Clínica Veterinária e Clínica Médica de Pequenos Animais). Fez 3 iniciações científicas, uma como patologia e morfometria e outras duas com oncologia clínica. Ainda durante a graduação atuou como coordenador discente de dois grupos de estudos (GEONCOVET- Grupo de Estudos em Oncologia Veterinária e GEPA- Grupo de Estudos de Pequenos Animais). Fez estágios extracurriculares na área de Clínica Médica de pequenos animais no Hospital Veterinário da UEM (2014-2017), bem como no setor de Oncologia Veterinária (SOV) pela Unesp de Jaboticabal (2016). O estágio curricular obrigatório foi inteiramente realizado na área de Clínica Médica de Pequenos Animais sendo parte na Unesp de Jaboticabal e outra parte na Universidade Federal do Paraná, campus Palotina (2017). Fez residência multiprofissional em Clínica Médica de Pequenos Animais no Hospital Veterinário da Universidade Estadual de Maringá, campus de Umuarama (2018-2020). Atualmente é mestrando do programa de Ciências Veterinárias em Clínica Médica, com ênfase em Oncologia Veterinária, na UNESP-Jaboticabal (2020-2022), monitor do 3º curso de aperfeiçoamento em oncologia em cães e gatos (2022-2023) e também aluno do curso de Medicina Felina pelo Instituo Luis Eliam desde 2020.

EPÍGRAFE

““Por vezes sentimos que aquilo que fazemos não é senão uma gota de água no mar. Mas o mar seria menor se lhe faltasse uma gota”.

(Madre Teresa de Calcuta)

DEDICATÓRIA

..“Dedico este trabalho aos meus pais, avós e minhas tias de criação, sem eles nada disso seria possível”..

AGRADECIMENTOS

Primeiramente agradeço a Deus por ter me abençoado, dado a força e resiliência necessárias, principalmente nos momentos mais desafiadores. Obrigado por fazer-me sentir sua presença a qualquer momento e lugar, e por nunca ter deixado sentir-me desamparado.

À minha família, alicerce e porto seguro, a quem eu devo meu caráter, formação e valores, sem vocês eu não teria chegado até aqui. Principalmente meus pais e tias. Em especial minha mãe, Ana, símbolo de força e perseverança, por estar do meu lado em todos os momentos apesar da distância. Sem dúvida a pessoa que eu mais admiro nessa Vida. Tudo o que eu sou hoje, devo a senhora.

As minhas tias e mães de criação Luisa e Natalina, as mulheres mais importantes da minha Vida. *In memorian* a Tia Luisa que sempre sonhou em me ver formado e seguindo meus objetivos, sei que a senhora não está aqui pessoalmente para viver tudo isso comigo, mas sei que espiritualmente está e estará sempre ao meu lado. Eu te amo muito e sinto muito sua falta.

Ao meu orientador, Professor Andrigo, por ter me acolhido e me proporcionado tantos aprendizados e oportunidades, desde o estágio extracurricular em 2016, até hoje. O senhor é um exemplo de conhecimento e humildade. Sua trajetória dentro da oncologia é minha inspiração diária profissional. Ao senhor todo meu Respeito e Carinho.

A minha co-orientadora, Dra. Marília, por toda a atenção, disponibilidade e conhecimento oferecidos. Obrigado por todo o incentivo e confiança em mim desde o primeiro contato. Sem sua ajuda nada disso seria possível. Sou eternamente grato por cada ensinamento e conselhos. Muito mais que coorientadora você foi mãe e amiga. Eu não poderia ter alguém melhor para me ajudar nesse momento. Mesmo a distância, mediante uma chuva de sentimentos e acontecimentos a cada contato estava sempre pronta e disposta a ajudar e arrumar uma solução.

Agradeço ainda aos professores Bárbara, Natalie, Marilda, Paulo e Marcos, que sempre apoiaram e incentivaram meu sonho de seguir carreira

acadêmica. Agradeço também a professora Rose, professor Ricardo, Igor e Ingrid, esse projeto só foi possível graças a ajuda de vocês, desde o fornecimento do material até as análises dos dados.

A minha companheira de atendimento no SOV, Michele Rocha, por toda a parceria, risadas e perrengues vividos. Eu sempre te disse que nossa amizade é linda e apesar dos presentes recebidos dos tutores o meu maior presente durante esse tempo foi sua presença ao meu lado. Agradeço ainda a toda a família SOV, em especial aos meus mentores Stella e Gabriel Montanhaim vocês me ajudaram e me ensinaram muito, sem dúvidas são parte importante dessa história. Juntamente com Laís, Felipe, Beatriz, Verônica, Noelia, Milena e Luciana por toda a amizade e conhecimento compartilhados dentro do nosso setor. O setor mais lindo do HV- Unesp Jaboticabal.

Agradeço minha vizinha Beatriz a pessoa mais próxima do meu dia a dia, que tem feito o papel de mãe aqui para mim sempre me aconselhando e amparando em momentos bons e ruins.

Ao Cleder, por todo o apoio, companheirismo, conselhos e presença. Mesmo diante de diversas dificuldades principalmente em relação a distância, você nunca me deixou desistir. Obrigado por entender meus motivos e apoiar meus sonhos.

Aos meus filhos felinos de quatro patas, Brócolis e Caqui, apesar de toda a bagunça, vocês são minha paz.

À toda a equipe do Hospital Veterinário da UNESP/FCAV. Todos os funcionários, residentes e pós-graduandos. Eu tenho um imenso orgulho de ter tido a oportunidade de conviver com todos.

Agradeço da forma mais especial possível a todos os meus pacientes e tutores. Agradeço cada palavra, lembrança e gesto de carinho ofertado. Eu amo o que faço e receber de vocês amor e reconhecimento em troca, é a melhor sensação e recompensa que eu poderia ter. Tratar pacientes com câncer vai muito além do que os olhos podem ver. Requer atenção, carinho doação, amor e muito compromisso. Só assim, trabalhando em equipe, Médicos e tutores nosso bem em comum (animal/paciente) será beneficiado da melhor maneira possível. O apoio de vocês, tutores, e o brilho no olhar dos nossos pacientes é o que nos inspiram a buscar sempre o melhor dentro da nossa área de atuação todos os dias.

O presente trabalho foi realizado com apoio da Coordenação de Aperfeiçoamento de Pessoal de Nível Superior - Brasil (CAPES) - Código de Financiamento 001.

SUMÁRIO

LISTA DE FIGURAS 17
1. CAPÍTULO 1 – Considerações gerais 20
1. INTRODUÇÃO 20
2. REVISÃO DE LITERATURA 21
2.1 Neoplasias mamárias em cadelas 21
2. Etiologia 23
1.1. Apresentação clínica 25
1.2. Estadiamento clínico 26
1.3. Diagnóstico 28
1.4. Histologia 28
1.5. Imuno-histoquímica como ferramenta de diagnóstico e prognóstico 30
1.6. Receptores hormonais 30
1.7. Ciclocigenase-2 (COX-2) 31
1.8. Ki-67 32
1.9. Imunopatatologia do cancer de mama 32
1.10. Via PD1- PD-L1 33
1.11. Tratamento 36
1.11.1. Cirurgia 36
1.11.2. Quimioterapia 39
1.11.3. Imunoterapia para tumores de mama 41
3. REFERÊNCIAS 43
1. CAPÍTULO 2 – POTENCIAL PROGNÓSTICO DO MARCADOR PD-L1 EM NEOPLASIAS MAMÁRIAS MALIGNAS EM CADELAS 52
1. INTRODUÇÃO 54
2. OBJETIVOS 55
3. MATERIAIS E MÉTODO 56
3.1. Animais 56
3.2. Coleta de dados clínicos 57
3.3. Exames Hematológicos e Bioquímicos 57
3.4. Exame histopatológico 58
3.5. Avaliação imuno-histoquímica 58
3.6. Análise estatística 60
4. RESULTADOS 61
5. DISCUSSÃO 71
6. CONCLUSÃO 79
7. REFERÊNCIAS 79

CERTIFICADO DA COMISSÃO DE ÉTICA NO USO DE ANIMAIS

unesp UNIVERSIDADE ESTADUAL PAULISTA "JÚLIO DE MESQUITA FILHO" Câmpus de Jaboticabal

CEUA – COMISSÃO DE ÉTICA NO USO DE ANIMAIS

CERTIFICADO

Certificamos que o projeto de pesquisa intitulado **"Potencial prognóstico do marcador PD-L1 em neoplasias mamárias malignas em cadelas"**, protocolo nº 669/21, sob a responsabilidade do Prof. Dr. Andrigo Barboza De Nardi, que envolve a produção, manutenção e/ou utilização de animais pertencentes ao Filo Chordata, subfilo Vertebrata (exceto o homem), para fins de pesquisa científica (ou ensino) - encontra-se de acordo com os preceitos da lei nº 11.794, de 08 de outubro de 2008, no decreto 6.899, de 15 de julho de 2009, e com as normas editadas pelo Conselho Nacional de Controle de Experimentação Animal (CONCEA), e foi aprovado pela COMISSÃO DE ÉTICA NO USO DE ANIMAIS (CEUA), da FACULDADE DE CIÊNCIAS AGRÁRIAS E VETERINÁRIAS, UNESP - CÂMPUS DE JABOTICABAL-SP, em reunião ordinária de 13 de maio de 2021.

Vigência do Projeto	30/03/2021 a 30/12/2021
Espécie / Linhagem	Canino
Nº de animais	45
Peso / Idade	Peso de 2-50Kg / Idade de 2-20 anos
Sexo	Fêmeas
Origem	Animais da rotina do Hospital Veterinário Unesp - Jaboticabal

Jaboticabal, 13 de maio de 2021.

Fabiana Pilarski

Profa. Dra. Fabiana Pilarski
Coordenadora – CEUA

Faculdade de Ciências Agrárias e Veterinárias - Setor de Bolsas e Adidos
Via de Acesso Prof. Paulo Donato Castellane, s/n CEP 14884-900 Jaboticabal/SP - Brasil
Tel (16) 3209 7406 e-mail: [illegible] : www.fcav.unesp.br

POTENCIAL PROGNÓSTICO DO MARCADOR PD-L1 EM NEOPLASIAS MAMÁRIAS MALIGNAS EM CADELAS

RESUMO: As alterações no microambiente tumoral, assim como, na expressão de proteínas de membrana podem contribuir para progressão tumoral e serem alvos terapêuticos promissores. A exemplo da medicina humana, marcadores imuno-histoquímicos como o PD-L1 vem ganhando destaque como fator prognóstico e preditivo para diversos tumores. Dessa forma, o presente estudo teve como objetivo identificar se o PD-L1 é um potencial marcador prognóstico para neoplasias mamárias em cadelas. O padrão de imunomarcação foi associado a fatores clínicos-patológicos, como tamanho do tumor, histotipo e grau histopatológico, tempo de sobrevida e estadiamento clínico, achados estes reconhecidamente relacionados ao prognóstico do paciente. Foram utilizadas 54 amostras de carcinomas mamários nas quais foram avaliadas tipo de marcação, porcentagem de células marcadas e intensidade de imunomarcação do PD-L1 pela técnica de imuno-histoquímica. Os grupos foram divididos em G1(n=19) cadelas com carcinoma mamário com diâmetro menor que 3 cm e sem metástase; G2 (n=11) cadelas com carcinoma mamário com diâmetro superior a 3 cm e sem metástase; G3 (n=14) cadelas com carcinoma mamário e metástase em linfonodo regional e G4 (n=10) cadelas com carcinoma mamário e metástase à distância. Os dados foram confrontados para verificar a existência de associação entre as variáveis imuno-histoquímica e os achados clínicos e patológicos das pacientes. A imunomarcação foi do tipo citoplasmática em 100% dos animais, e apresentou uma porcentagem média de marcação de (27,13%). Observou-se diferença significativa na porcentagem e intensidade de marcação entre os grupos, já que a proporção de marcação intensa e a porcentagem de marcação do PD-L1 foram maiores no grupo com metástase a distância (G4). Houve diferença significativa ainda entre as sobrevidas dos grupos, visto que os grupos metastáticos (G3 e G4) tiveram menor sobrevida em relação aos não metastáticos (G1 e G2), bem como os animais submetidos a quimioterapia tiveram maior sobrevida em relação as que fizeram apenas mastectomia. De acordo com os dados obtidos, o PD-L1 não pode ser considerado um fator prognóstico isolado, entretanto ainda existe indícios que a alta intensidade de marcação pode estar relacionada a tumores de pior tipo e grau histológico.

Palavras chave: Imuno-histoquímica; Carcinomas mamários, Estadiamento, Linfonodo, Metástase.

PROGNOSTIC POTENTIAL OF THE PD-L1 MARKER IN MALIGNANT MAMMARY NEOPLASMS IN DOGS

ABSTRACT: Changes in the tumor microenvironment, as well as in the expression of membrane proteins, may contribute to tumor progression and be promising therapeutic targets. As in human medicine, immunohistochemical markers such as PD-L1 have been gaining prominence as a prognostic and predictive factor for several tumors. Thus, the present study aimed to identify whether PD-L1 is a potential prognostic marker for mammary neoplasms in bitches. The immunostaining pattern was associated with clinical-pathological factors, such as tumor size, histotype and histopathological grade, survival time and clinical staging, findings that are known to be related to the patient's prognosis. Fifty-four samples of breast carcinomas were used, in which the type of labeling, percentage of labeled cells and intensity of PD-L1 immunostaining by immunohistochemistry were evaluated. The groups were divided into G1 (n=19) bitches with mammary carcinoma with a diameter smaller than 3 cm and without metastasis; G2 (n=11) bitches with mammary carcinoma with a diameter greater than 3 cm and without metastasis; G3 (n=14) bitches with mammary carcinoma and regional lymph node metastasis and G4 (n=10) bitches with mammary carcinoma and distant metastasis. The data were compared to verify the existence of an association between the immunohistochemical variables and the clinical and pathological findings of the patients. The immunostaining was of the cytoplasmic type in 100% of the animals, and presented an average percentage of staining of (27.13%). There was a significant difference in the percentage and intensity of staining between the groups, since the proportion of intense staining and the percentage of PD-L1 staining were higher in the group with distant metastasis (G4). There was still a significant difference between the survival of the groups, since the metastatic groups (G3 and G4) had a lower survival compared to the non-metastatic ones (G1 and G2), as well as the animals submitted to chemotherapy had a greater survival in relation to those that did only mastectomy. According to the data obtained, PD-L1 cannot be considered an isolated prognostic factor, however there are still indications that the high intensity of labeling may be related to tumors of worse type and histological grade.

Keywords: Immunohistochemistry; Breast Carcinomas, Staging, Lymph Node, Metastasis

LISTA DE TABELAS

Página

Capítulo 1- Considerações gerais

Tabela 1. Estadiamento clínico para tumor de mama canino ……..26

Tabela 2. Tabela com a sugestão de extensão de técnica cirurgica para tumores de mama em cadelas, dependendo da localização, definida pelo Consenso Brasileiro de tumores de mama em gatas e Cadelas por Cassali e e colaboradores (2020).....…38

Tabela 3. Principais quimioterápicos utilizados na rotina oncológica para tratamento de neoplasias mamárias, seus grupos e mecanismo de ação……40

Capítulo 2- Potencial prognóstico do marcador PD-L1 em neoplasias mamárias malignas em cadelas

Tabela 1. Número de animais (n), médias, desvio padrão (DP) e valores minímos e máximos dos exames bioquímicos das pacientes incluídas na pesquisa.……63

Tabela 2. Tabela 2. Classificação histopatológica dos tumores avaliados de acordo com a classificação de Goldschimidt e colaboradores (2011).....63

Tabela 3. Classificação histopatológica dos tumores avaliados de acordo com a classificação de Goldschimidt divido entre os grupos experimentais.....63

Tabela 4. Número e porcentagem de cadelas submetidas a quimioterapia adjuvante.....64

Tabela 5. Porcentagem de marcação de PD-L1 entre os grupos experimentais e valores de DP.....66

Tabela 6. Número de animais por grupo de acordo com a intensidade de marcação do PD-L1…….67

Tabela 7. Número e porcentagens de tumores e suas respectivas intensidades de imunomarcação (fraca); (moderada) e (intensa) de acordo com a graduação tumoral.....…….67

Tabela 8- Número de animais de acordo com o grau tumoral e escore final escore de porcentagem de marcação de PD-L1 X escore de intensidade de marcação de PD-L1).....68

Tabela 9. Valores de média e desvio padrão (DP) da sobrevida e tamanho do tumor de acordo com os grupos …….....……....69

Tabela 10. Valores de mediana e erro padrão dos pacientes que foram ou não submetidos a quimioterapia……..69

LISTA DE FIGURAS

Página

Capítulo 1- Considerações gerais

Figura 1. A via PD-1/PD-L1. PD-L2 (verde) é expresso em células apresentadoras de antígeno. PD-L1 (azul) também é expresso em células tumorais e em várias células do sistema imune (células mielóides, Treg, células endoteliais). PD-L1 e PD-L2 inibem células T e células NK (sinal de menos). O IFNγ medeia a regulação positiva do tumor PD-L1. Abreviações: APC = célula apresentadora de antígeno; MDSC = célula supressora derivada de mielóide; Célula NK = célula Natural Killer; TReg = célula T reguladora; CAF = fibroblasto associado ao câncer. PD-1 = Morte celular programada-1; PD-L1 / 2 = morte celular programada 1 ligando 1/2; TCR = receptor de células T; MHC = Complexo Principal de Histocompatibilidade.....34

Capítulo 2- Potencial prognóstico do marcador PD-L1 em neoplasias mamárias malignas em cadelas

Figura 1. Fotomicrografia de lâmina imuno-histoquímica de placenta canina (controle positivo) com imunomarcação alta do tipo citoplasmática e intensa para PD-L1. Obj. de 40x.....59

Figura 2. Fotomicrografia de lâmina imunohistoquímica de um carcinoma complexo mamário canino com imunomarcação citoplasmática de intensidade fraca para PD-L1. Obj. de 40x.....64

Figura 3. Fotomicrografia de lâmina imuno-histoquímica de um carcinoma complexo mamário canino com imunomarcação citoplasmática de intensidade moderada para PD-L1 (asterisco). Nesta imagem pode-se observar ainda algumas células mioepiteliais com imunomarcacão intensa (setas) Obj. de 40x.....64

Figura 4. Fotomicrografia de lâmina imuno-histoquímica de um carcinoma túbulopapilífero mamário canino com imunomarcação citoplástica e intensa para PD-L1. Obj. de 40x.....65

Figura 5A. Fotomicrografia de lâmina imuno-histoquímica de linfonodo metastático apresentando imunomarcação das células neoplásicas (setas) do tipo citoplástica com intensidade moderada (setas) para PD-L1. Obj. de 40x. B Fotomicrografia de lâmina imunohistoquímica de linfonodo metastático apresentando imunomarcação das células neoplásicas (seta) do tipo citoplástica e intensa para PD-L1. Obj. de 40x.....65

Figura 6. Gráfico com a curva de Kaplan-Méier representando o tempo de sobrevida das cadelas dos diferentes grupos, durante o período de avaliação (os

casos censurados estão representados pelos pacientes que ainda estão vivos.....70

Figura 7. Gráfico com curva de Kaplan-Meier demonstrando os pacientes que vieram a óbito ao longo da sobrevida das pacientes submetidas à quimioterapia (grupo 1- vermelho) ou sem quimioterapia (grupo 0- azul). Os casos censurados estão representados pelos pacientes que ainda estão vivos.....71

LISTA DE ABREVIAÇÕES

SOV- Serviço de Oncologia Veterinária
HV- Hospital Veterinário
EC- Estadimaneto Clínico
RE- Receptor de Estrógeno
CMTN- Cancer de Mama Triplo Negativo
SRD- Sem raça definida
ECC- Escore de condição corporal
CM- Carcinoma mamário
CIM- Carcinoma inflamatório mamário
RP- Receptor de progesterona
IHQ- Imunohistoquímica
COX-2- Ciclooxigenase-2
NK- Natural killer
TNF- Fator de necrose tumoral
FA- Fosfatase alcalina
ALT- Alaninoaminotransferase
PPT- Proteína Plasmática Total
OH- Ovariohisterectomia

1. CAPÍTULO 1 – Considerações gerais

1. INTRODUÇÃO

O câncer de mama representa um dos tumores mais comuns na espécie canina. Na maioria dos casos são cadelas de meia idade a idosas, com nódulos localizados, principalmente, em mamas inguinais (Cassali et al., 2019). A abordagem diagnóstica e terapêutica mais instituída atualmente inclui o estadiamento clínico (EC), a ressecção tumoral e envio do material para análise histopatológica, após a mastectomia. O prognóstico final é baseado no EC, no subtipo histológico e no seu grau de diferenciação tumoral. De forma adicional, a avaliação imuno-histoquímica vem ganhando destaque por melhor definir o prognóstico e terapia desses pacientes (Borecka et al., 2015).

Um exemplo de marcador imuno-histoquímico de destaque é o ligante de morte programada 1 (PD-L1), também conhecido como B7-H1 ou CD274, é o primeiro ligante funcionalmente caracterizado do receptor de morte programada por co-inibição 1 (PD-1). Juntamente com seu ligante cognato ligante de morte programada 2 (PD-L2), o PD-L1 desempenha um papel fundamental na manutenção da tolerância periférica e central das células imunes, por meio da ligação ao receptor PD-1 (Boussiotis, 2016).

O PD-L1 é expresso em algumas células tumorais, em linfócitos B ativadas, linfócitos T, células dendríticas, macrófagos e fibroblastos. Este se liga a PD-1 para atenuar a resposta imune celular, induzindo apoptose ou exaustão de células T (Hansen et al., 2009). A regulação positiva persistente de PD-1 é comumente encontrada em linfócitos infiltrantes de tumores, onde a expressão da PD-L1 é explorada por células malignas para evitar a destruição imune. O bloqueio da via PD-1/PD-L1, por meio de anticorpos monoclonais (contra PD-1 ou PD-L1) é uma abordagem terapêutica promissora que atualmente está sendo pesquisada em estudos de muitos tipos de câncer humano. Os resultados desses estudos sugerem que o PD-L1 desempenha um papel importante nas fugas imunológicas dos tumores, facilitando a ativação da via PD-1/PD-L1 (Sanmamed & Chen, 2014).

A expressão de PD-L1 por imunohistoquimímica foi observada em diferentes tumores sólidos, incluindo neoplasias mamárias, pulmonares,

gástricas, colorretais, carcinoma hepatocelulares, carcinoma de células renais, câncer testicular e câncer papilar da tireoide humanos (Zhang et al., 2015). Além disso, resultados de várias meta-análises demonstram que a superexpressão de PD-L1 está associada a um prognóstico ruim em muitos tipos de câncer (Xu et al., 2015; Iacovelli et al., 2016 e Zhang et al., 2015). De acordo com a meta-análise realizada por Zhang et al. (2015), a expressão de PD-L1 está associada a metástases linfonodais, graus histológicos mais altos, negatividade do receptor de estrôgeno (RE) em câncer de mama triplo negativo (CMTN). Indicando que a expressão de PD-L1 é um biomarcador promissor para o prognóstico do câncer de mama em mulheres sendo um possível marcador preditivo para a imunoterapia nestas pacientes. Neste contexto, medicamentos como o pembrolizumabe, nivolumbabe, durvalumabe entre outros já são utilizados na rotina da oncologia humana (Plaines-Laine et al., 2019).

Dessa forma, em virtude do comportamento extremamente variável dos tumores de mama nas cadelas se torna cada vez mais necessária a busca de biomarcadores que auxiliem na definição prognóstica e terapêutica dessas pacientes (Zhang et al., 2015). Assim como já vem sendo utilizado na medicina humana, o biomarcador PD-L1 foi estudado em alguns tumores na medicina veterinária como o melanoma oral, osteossarcoma, hemangiossarcoma, mastocitoma, adenocarcinoma mamário e adenocarcinoma prostático com revelador sucesso de imunomarcação. Resultados que incentivam fortemente a aplicação clínica de inibidores de PD1/ PD-L1, como um agente terapêutico para essas neoplasias (Maekawa et al., 2016). Diante do explanado acredita-se que o conhecimento da expressão do PD-L1 possa servir, assim como na medicina humana, como ferramenta prognóstica e terapêutica para tumores mamários malignos de cadelas.

2. REVISÃO DE LITERATURA

2.1 Neoplasias mamárias em cadelas

O câncer de mama é o neoplasma mais prevalente em mulheres e cadelas (Abdelmegeed e Mohammed, 2018) representando um grande desafio na oncologia veterinária. Mesmo diante dos avanços na terapêutica para conseguir

um diagnóstico precoce, muitos casos são resistentes ao tratamento e a doença acaba progredindo para metástase (Amornsupak et al., 2017).

As taxas de incidência anuais dos tumores de mama variam significativamente de acordo com a localização geográfica. Nos Estados Unidos, por exemplo, devido a prática de castração precoce, a taxa de incidência anual de tumores mamários caninos é inferior a encontrada em outros países, como o Brasil por exemplo (Cassali, 2017). Um estudo retrospectivo realizado pelo Laboratório de Patologia Comparada da Universidade Federal de Minas Gerais (UFMG) avaliou mais de 1.500 cadelas diagnosticadas com tumores mamários em 15 anos. Nesses animais a idade média, ao diagnóstico, era de 9 anos evidenciando um aumento de casos com a expectativa de vida. Aparentemente não há predisposição racial para o câncer de mama em cadelas. A prevalência descrita em diferentes países geralmente corresponde a prevalência racial da população canina da região (Oliveira Filho et al., 2010).

O comportamento biológico do tumor mamário é semelhante entre mulheres e cadelas, como a idade de aparecimento da doença, etiologia, curso da doença, fatores prognósticos e até mesmo mutações genéticas e características moleculares (Abdelmegeed e Mohammed, 2018). Sendo assim, cães são um excelente modelo experimental para mulheres no que diz respeito a neoplasmas mamários e, portanto, é de suma importância conhecer os marcadores que podem predizer o risco de metástase nessas pacientes (Amornsupak et al., 2017; Abdelmegeed e Mohammed, 2018). O prognóstico dos tumores mamários é influenciado por diversos fatores, incluindo idade, tipo e graduação histológica, estadiamento clínico, tamanho do tumor, comportamento do tumor, índice mitótico, presença de metástases regionais ou distantes, densidade vascular e marcadores moleculares (Nunes et al., 2019).

A expressão de biomarcadores no estroma pode estar relacionada com subtipos particulares de tumor de mama (Folgueira et al., 2013). Há evidências de que um tumor benigno pode avançar para carcinoma in situ, carcinoma não invasivo e, por fim, carcinoma invasivo (Bulman-Fleming, 2020). O fator de risco mais significativo na ocorrência de tumor de mama em cadelas é a exposição hormonal, haja vista que cadelas castradas antes do primeiro estro apresentam apenas 0,5% de risco de desenvolver a doença (Schneider et al., 1969). Outros

fatores de risco incluem idade avançada, raça, obesidade e dieta com carne vermelha (Bulman-Fleming, 2020).

A via linfática é a principal rota para metástase desses neoplasmas, sendo que sua presença é um dos mais importantes parâmetros prognósticos (Mundim et al., 2016). A drenagem linfática das glândulas mamárias em cadelas é complexa, portanto, a avaliação dos linfonodos regionais e sentinelas é fundamental para a determinação do prognóstico e, consequentemente, do tratamento ideal (Bulman-Fleming, 2020). Os sítios mais comuns de metástases de neoplasmas mamários são linfonodos regionais e pulmão; embora fígado, baço, adrenais, rim, ossos e sistema nervoso central também possam ser acometidos (Nunes et al., 2019).

O diagnóstico é obtido através da análise histopatológica, no entanto, em algumas situações são necessárias ferramentas mais específicas de diagnóstico para conseguir informações precisas sobre o tipo histológico e prognóstico da doença, o que influência diretamente na escolha do tratamento. Uma das técnicas que proporcionam essas informações é a imuno-histoquímica, que consiste na ligação entre um anticorpo específico e um antígeno presente nas células tumorais (Borecka et al., 2015).

2. Etiologia

A exposição prolongada e intensa do epitélio mamário a hormônios sexuais (estrógeno, prolactina e progesterona) é apontada como um dos principais fatores de risco para o desenvolvimento do câncer de mama. Nesse sentido a castração precoce e a não utilização de hormônios contraceptivos são formas eficientes de prevenção dos tumores mamários (Cassali, 2017).

As neoplasias mamárias ocorrem mais comumente em algumas raças, sendo as mais citadas os Poodles, Dachshunds, Yorkshire Terrier, Cocker Spaniel, Pastor alemão, Boxer, Fox Terrier, além dos animais sem raça definida (SRD). Contudo, destaca-se que as raças acometidas podem variar de acordo a prevalência racial da região em questão (Daleck e De Nardi, 2016; Oliveira Filho et al., 2010).

Atualmente, o fator obesidade também tem sido abordado como uma das causas que podem predispor o aparecimento de tumores de mama em cadelas assim como na mulher. Um estudo mais antigo de Sonnenschein et al., 1991 investigou a associação entre a dieta, a conformação corporal e o risco de desenvolver tumores mamários. Os autores encontraram um risco significativamente diminuído de desenvolver tumores mamários em cadelas que eram magras, aos 9-12 meses de idade em comparação com os cães do grupo controle que eram obesos 1 ano antes do diagnóstico do tumor mamário ou que foram alimentados com uma dieta rica em gordura.

Lim et al. (2015) avaliaram a expressão das principais adipocitocinas, incluindo leptina, adiponectina e receptor de leptina (ObR) em tumores mamários caninos benignos e malignos, através de imuno-histoquímica com base no escore de condição corporal (ECC). Para avaliar a relação entre obesidade e inflamação crônica da glândula mamária, os autores contaram macrófagos infiltrados dentro e ao redor de áreas tumorais. Eles observaram que a idade média de desenvolvimento de CM foi menor em cães com sobrepeso ou obesos (9,0 ± 1,8 anos) do que em cães magros ou com peso corporal ideal (10,2 ± 2,9 anos), e a evidência de invasão linfática de células de carcinoma foi encontrada com mais frequência em cães com sobrepeso ou obesos. Dessa forma a obesidade aumentou o risco de CM de início precoce e a incidência de metástase por vasos linfáticos nas cadelas estudadas.

Embora esse assunto ainda seja discutido, principalmente com relação ao real mecanismo de ação é possível que a obesidade aumente o risco dos cães para tumores mamários, principalmente no início da vida durante o período em que os efeitos hormonais no tecido mamário são mais prejudiciais (Nascimento-Hama et al., 2021). Diferentemente da mulher, a qual o risco vem com a obesidade na pós menopausa (Lim et al., 2015).

Acredita-se que o mecanismo de ação para progressão tumoral esteja relacionado com a ativação do receptor de leptina. A leptina é um hormônio produzido no adipócito para regular o centro da saciedade e diminuir o consumo de alimentos. Em animais obesos ocorre liberação desse hormônio na tentativa de controlar o consumo de alimentos. Dessa forma foram encontrados altos níveis de leptina no sangue de mulheres e cadelas obesas com câncer, de modo

que a ativação do receptor de leptina na célula neoplásica estimula diversas vias relacionadas a progressão tumoral (Park e Scherer, 2011).

1.1. Apresentação clínica

A maior parte dos tumores de mama acometem as mamas inguinais M4 e M5 (65-70%), acredita-se que pela presença de maior quantidade de tecido glandular mamário. Mais de 50% das cadelas desenvolvem múltiplas lesões. Esses nódulos podem se apresentar dependendo do tempo de evolução desde pequenos (menores que 1 cm) a muito grandes (maiores que 10 cm). Além do formato nodular, formações em placas também podem acontecer. A identificação do aspecto clínico tumoral é muito importante visto que apresentações como o carcinoma inflamatório (tumor de crescimento hiperagudo em forma de placa contínua, firme, sem demarcação especifica, com áreas hiperemicas e quentes) não tem indicação cirurgica e seu reconhecimento e diagnóstico mudam a abordagem terapêutica da paciente (Cassali, 2017).

Clínicamente duas formas de apresentação do carcinoma inflamatório (CIM) tem sido descritas tanto na mulher quanto na cadela. O CIM primário ocorre em animais sem histórico prévio de neoplasia mamária, já o secundário caracteriza-se pelo desenvolvimento de sinais clínicos do CIM em uma neoplasia mamária já existente ou como recidiva. O desenvolvimento de metástase a distância é extremamente precoce, principalmente devido a grande capacidade desses tumores em induzir angiogenese e linfangiogenese (Cassali, 2017).

Os tumores mamários se manifestam como únicos ou múltiplos nódulos dentro da glândula mamária e podem ser detectados durante a palpação de todos os 5 pares de glândulas. Os tumores podem estar associados ao tecido glandular ou com o mamilo (doença de Paget/Carcinomas). Os linfonodos inguinal superficial e axilar podem estar comprometidos por metástase e devem ser avaliados de forma clínica e patológica. Características clínicas como fixação à pele e tecidos circundantes, temperatura, edema, inflamação e ulceração são sinais relevantes relacionados ao crescimento malígno (Benjamin, et al, 1999). A ausência de um ou mais desses sinais não exclui comportamento agressivo.

Cada lesão deve ser avaliada individualmente, uma vez que podem existir diferentes tipos histológicos em um mesmo animal. Vale lembrar que o

prognóstico é determinado com base em fatores moleculares, histológicos, características clínicas do tumor e estadiamento (Cavalcanti e Cassali, 2006)

1.2. Estadiamento clínico

A correta realização do estadiamento clínico de cadelas acometidas por tumores de mama é um passo importante, antes do planejamento do tratamento. A presença ou ausência de metástase à distância pode ser detectada no momento do diagnóstico e isso pode alterar a decisão cirúrgica. A princípio um bom estadiamento consiste na realização de alguns passos como: (1) avaliação do tumor primário (medidas, avaliação da infiltração e coleta de material citológico), (2) envolvimento de linfonodos regionais (axilar e inguinal superficial) e (3) identificação de metástases à distância (RX de tórax e US abdominal). O estadiamento clínico é realizado de acordo com o Sistema de Estadiamento da Organização Mundial de Saúde proposto em 1980 para cães (Owen, 1980). Este sistema definiu 5 estágios clínicos de acordo com a progressão tumoral (Tabela 1).

Tabela 1. Estadiamento clínico para tumor de mama canino

T – Tumor Primário	
T_1	< 3cm de diâmetro
T_2	3 – 5 cm de diâmetro
T_3	> 5cm de diâmetro
N – Linfonodos regionais	
N_0	Sem metástase (histológica ou citológica)
N_1	Metástase presente (histológica ou citológica)
M – Metástase distante	
M_0	Metástase a distância não detectada
M_1	Metástase a distância detectada
Estádios	
I	T_1 N_0 M_0
II	T_2 N_0 M_0
III	T_3 N_0 M_0
IV	T_{1-3} N_1 M_0
V	T_{1-3} N_{1-2} M_1

Fonte: Adaptado de Cassali et al., 2020

Envolvimento do linfonodo regional e presença de metástase à distância refletem os estágios IV e V respectivamente e têm grande impacto no

prognóstico da paciente. O tamanho de cada tumor primário deve ser avaliado, uma vez que o maior diâmetro do maior tumor será considerado para classificar o paciente dentro do sistema de estadiamento clínico. Entretanto, vale lembrar que nem sempre o maior tumor será o que terá o pior tipo histológico. Por isso, a importância de sempre encaminhar toda peça cirúrgica, contendo todas as mamas, margens e linfonodos para análise (Cassali et al., 2019).

Outras informações como período de crescimento do tumor, evidência clínica de invasividade e condições inflamatórias também devem ser avaliados. O tamanho do tumor é considerado um fator prognóstico. Cães com tumores mamários maiores que 5 cm (T3) têm um tempo de sobrevida menor em comparação com aqueles no estágio T1 e T2 (Ferreira et al., 2009).

Em relação a avaliação clínica dos linfonodos, sinais de linfadenomegalia, fixação e alteração de consistência (firmes) são características que podem sugerir infiltração de células tumorais na região, mas a ausência dessas características não excluem o envolvimento tumoral no linfonodo. Sendo assim, o estadiamento clínico definitivo é comumente determinado após a cirurgia e avaliação histológica desses linfonodos. A presença de células tumorais infiltrando um linfonodo regional é considerado um fator prognóstico importante, gerando impacto no tempo de sobrevivência desses animais (Cassali, et al, 2019).

Cães em estágio clínico IV têm um tempo médio de sobrevivência de 331 dias em comparação com 1149 dias para cães no estágio I (Nunes et al., 2018). O envolvimento dos linfonodos impactando no tempo de sobrevida também foi demonstrado em outro estudo, onde as taxas de sobrevivência de 1 e 2 anos foram de 19% e 0% para cães com metástase linfonodal em comparação com 84% e 69% para cães sem disseminação linfática. O tempo médio de sobrevida foi de 7,1 e 30,2 meses dos cães com e sem infiltração linfonodal, respectivamente (Papazoglou et al., 2014).

A investigação de metástases à distância por meio de exames de imagem também é fundamental. O local mais comum de metástase distante é o pulmão. Outros locais de investigação para metástases incluem linfonodos sublombar, esternal e cervicais superficiais, fígado, cérebro e ossos. Quatro projeções radiográficas de tórax e ultrassonografia abdominal completa são sempre recomendadas para cães com tumores mamários, pois a detecção de

metástases à distância tem um impacto importante no tempo de sobrevivência desses animais. O tempo de sobrevida global pode ser reduzido de 331 a 236 dias para cães com tumores primários maiores que 5cm, sem ou com detecção de metástase à distância respectivamente (Nunes et al., 2018).

1.3. Diagnóstico

Embora o estadiamento clínico seja considerado uma importante ferramenta para determinar o prognóstico do paciente, não pode ser avaliado como um único recurso. O comportamento biológico dos tumores será determinado também pelo seu tipo histológico, grau e expressão molecular que podem ser determinadas por imunohistoquímica e outros métodos (Sorenmo et al., 2019).

A soma das informações clínicas e patológicas permite ao médico veterinário escolher a melhor estratégia terapêutica objetivando um controle tumoral mais eficiente. A avaliação histopatológica é sempre recomendada e crucial para todos os casos. Em geral, é realizada após a cirurgia e não apenas avalia a tumor primário, mas todas as glândulas mamárias, margens cirúrgicas e linfonodos regionais (Cassali et al., 2019; Sorenmo et al., 2019).

Durante o primeiro atendimendo, a realização de citologia com agulha fina por aspiração pode ser realizada antes da cirurgia para diferenciar outros tipos de tumores que podem acontecer em topografia de mama, bem como processos inflamatórios e hiperplásicos. O exame citológico é um passo importante para descartar tumores cutâneos que crescem na região da glândula mamária, como o mastocitoma, por exemplo. A aspiração por agulha fina é considerada uma avaliação preliminar e não pode ser usada para um diagnóstico completo de tumores mamários, principalmente devido sua grande heterogeneidade (Cassali et al., 2007; Simon et al., 2009).

1.4. Histologia

A frequência de tumores mamários benignos e malignos em cadelas e gatas varia consideravelmente devido a existência de diferentes métodos de classificação e a ausência de critérios uniformes para diferenciar esses tipos de

tumores. Existe uma boa concordância na inclusão de categorias tais como: adenoma, carcinomas invasivos e, carcinomas mistos. No entanto, a variação é considerável em outras categorias tumorais e por conta disso vários classificações já foram propostas. Dentre as classificações internacionais mais conhecidas encontra-se a de Misdorp et al. 1999 e Goldschimidt et al. 2011. No Brasil, as classificações têm sido atualizadas por Cassali e colaboradores nos últimos anos sendo a última realizada em 2019 com o consenso para o diagnóstico, prognóstico e tratamento das neoplasias mamárias caninas e felinas.

De acordo com a literatura internacional, 41% a 53% dos tumores mamários caninos são malignos, sendo 90% deles carcinomas (Misdorp et al., 1999). Dados de levantamentos epidemiológicos no Brasil demonstram que cerca de 90% dos tumores mamários diagnosticados são malignos. Os carcinomas mamários caninos são classificados em carcinomas não infiltrativos (*in situ*), carcinomas simples (proliferação epitelial) e carcinomas mistos (proliferação epitelial, mioepitelial e mesenquimal). Considerando o padrão morfológico, os carcinomas simples podem ser classificados em tubular, papilar e sólido (Goldschimidt et al., 2011, Cassali et al., 2019). Nesta revisão iremos abordar a Classificação de Goldschimidt (2011) uma vez que a mesma será utilizada para classificação dos tumores no capítulo 2. Os tumores mais comuns na rotina oncológica são as neoplasias epiteliais malignas, como os carcinomas simples (tubular, papilar e sólido) e os tumores mistos. Apesar das neoplasias mesenquimais malignas, como por exemplo osteossarcoma e fibrossarcoma mamário também serem diagnosticados com certa frequência.

A significância prognóstica dos tipos histológicos tem sido descrita por muitos pesquisadores (Clemente et al., 2010; Karayannopoulou et al., 2005; Misdorp et al., 1999). As entidades histológicas associadas a pior prognóstico são os carcinomas anaplásicos (lobular pleomórfico), carcinoma sólido, carcinoma inflamatório e o carcinossarcoma, embora a análise de graduação deva ser complemento na predição do comportamento das neoplasias mamárias em cadelas, pelo exame histólogico (Cassali et al., 2017).

Além do tipo histológico, o grau também é definido pela análise histológica e é considerado um fator prognóstico. A definição do grau dos tumores de mama se dá de acordo com a arquitetura da neoplasia e as variações morfológicas que podem ser relacionadas a agressividade do tumor (Elston e Ellis, 1991). A defininição de grau histológico é baseada na somatória de uma pontuação que considera o índice de formação de túbulos, o pleomorfismo nuclear e o índice mitótico (Cassali et al., 2017)..

1.5. Imuno-histoquímica como ferramenta de diagnóstico e prognóstico

Diversos estudos voltados para oncologia comparada têm buscado identificar marcadores que possam servir como diagnóstico, prognóstico e/ou alvos terapêuticos para as neoplasias mamárias. Atualmente a cadela é tida como modelo experimental para pesquisa de tumores em mama em mulheres. Entretando, diversas particularidades já foram descobertas e nesse contexto a imuno-histoquímica é uma ferramente diagnóstica importante. Dessa forma, marcadores como receptores de estrógeno (RE) e progesterona (RPG), COX-2 e Ki-67 tem permitido inferir um valor preditivo dos tumores em cadelas. Apesar de já serem bem estabelecidos, a busca por novos marcadores é constante e alguns como ES, PG, COX-2, HER-2, EGFR, KI-67 e CD44 já foram estudados (Cavalcanti et al., 2006; Araújo et al., 2016; Damasceno et al., 2016)

Outros marcadores moleculares tem sido avaliados na tentativa de criar assinaturas tumorais capazes de definir com maior precisão o comportamento das diferentes neoplasias mamárias. Receptores de andrógenos, p16, p53, GATA3, Pelp1, napsin A e TIF-1 são descritos na literatura por seu potencial no diagnóstico e predição de novas terapias (Peng et al., 2017). Porém ainda são necessários mais estudos para corroborar o papel destes novos painéis moleculares.

1.6. Receptores hormonais

Os hormônios ovarianos participam de maneira fundamental na fisiologia da glândula mamária e do mesmo modo estão relacionados ao desenvolvimento das neoplasias mamárias. Os principais hormônios com participação na multiplicação celular são os estrógeno e a progesterona, sendo seus principais

receptores imunohistoquímicos caracterizados respectivamente por: ERα (Receptor de estrógeno alfa) e RPG (Receptor de progesterona) (Chang et al., 2009).

A expressão desses receptores está relacionada a melhor prognóstico em cães (Graham et al., 1999). Porém a influência hormonal nas diferentes fases do ciclo estral e o status reprodutivo da cadela castrada e não castrada podem interferir na expressão dos receptores hormonais, devendo ser considerados na interpretação dos achados de IHQ.

Quando avaliados conjuntamente, as expressões de ambos os receptores, RE e PR, mostraram que a maioria dos tumores benignos possui imunomarcação positiva para os dois receptores, ou seja, mais próximo de ser uma célula “normal”, enquanto os tumores malignos expressam, em sua maioria, ES negativo e podem ter PR positivo, ou até mesmo ambos positivos (Cheng et al., 2009)

1.7. Ciclocigenase-2 (COX-2)

COX-2 é uma enzima induzida a partir de estímulos específicos como mediadores inflamatórios, hipóxia, fatores de crescimento e vários oncogenes. A COX-2 é um catalisador na reação do ácido araquidônico em tromboxanos e prostaglandinas. Seu papel na progressão das neoplasias está relacionado com a síntese de prostaglandina E2 (PGE2), a qual contribui para a proliferação tumoral e atua no aumento da divisão celular, angiogênese, invasão, metástase e supressão da resposta imunológica (Heller et al., 2005; Doré, 2011).

A expressão da enzima COX-2 é considerada um fator prognóstico ruim e preditivo positivo pelo fato de ser alvo medicamentoso de inibidores seletivos de COX-2 (Horta et al., 2012; Cassali et al., 2019). A COX-2 e seus produtos inibem a apoptose, diminuem a adesão celular, destroem a membrana basal, induzem proliferação celular, favorecem a angiogênese e mantem a resposta inflamatória que contribui para carcinogênese (Cassali et al., 2019).

Lavalle et al. (2009) observaram que o aumento da expressão de COX-2 foi associado a um pior prognóstico e menor tempo de sobrevida, sugerindo que o uso de inibidores de COX-2 podem ser uma alternativa no tratamento. Além disso, Souza e colaboradores (2009) demonstraram uma forte expressão de COX-2 em carcinomas inflamatórios e submeteram essas pacientes ao

tratamento com piroxicam podendo observar melhora significativa das condições clínicas e aumento da sobrevida dos animais tratados.

Entretando vale salientar que a melhor forma de potencializar o tratamento é fazendo a imunohistoquimica para confirmar a expressão da enzima. O uso racional dos inibidores da COX-2 dependem da imunomarcação positiva para COX-2 com escore alto (≥ 6) (Souza et al., 2009).

1.8. Ki-67

Já em relação aos marcadores de proliferação celular, o Ki-67 é o mais utilizado. A velocidade de crescimento é um parâmetro importante na previsão do comportamento biológico das neoplasias mamárias e que na prática clínica é um critério difícil de ser avaliado. Entretanto, a imuno-histoquímica é capaz de mensurar o crescimento tumoral. Dessa forma, o Ki-67 reconhecido pelo anticorpo MIB-1, ganha destaque. Ele se caracteriza por uma proteína nuclear não histona expressa no ciclo celular nas fases G1, S, G2 (Intervalo 1, síntese e intervalo 2) e mitose, sendo detectável após uma hora da ocorrência da mitose (Terzian et al., 2007; Kadthur et al., 2011).

Em cadelas, a imunomarcação mais elevada para ki-67 é observada em neoplasias mamárias malignas e está correlacionada com a menor marcação para receptores hormonais, com maior grau histológico tumoral e menor sobrevida de fêmeas dessa espécie. Estudos mostram pontos de corte distintos para Ki-67 ou ainda utilizam valores de média/desvio padrão de Ki-67 para relacionar as variáveis clinicopatológicas. De acordo com o último consenso brasileiro, o índice de proliferação deve ser determinado pela coloração nuclear Ki-67 avaliada em pelo menos 1000 células neoplásicas em campos de alta potência (400X), considerando também o tamanho do campo microscópico e o ponto de corte sugerido é ≥ 20% (Cassali, et al, 2019).

1.9. Imunopatatologia do cancer de mama

O sistema imunológico (SI) tem um papel crucial no desenvolvimento de neoplasias nos animais e em humanos. Todavia, a participação da resposta inflamatória na promoção e desenvolvimento do cancer ainda é motivo de muita

controvérsia, pois envolve a participação de mecanismos complexos e ainda pouco elucidados (Cassali, 2017).

O conceito de imunovigilância explica a capacidade do SI em reconhecer e inibir clones de células geneticamente que originem tumores e a habilidade para destrurir estes tipos de células depois de formadas. Entretando, as neoplasias quando desenvolvidas, geralmente, não são reconhecidas e eliminadas de maneira eficiente pelo sistema imune. Grande parte dos tumores possui um infiltrado inflamatório no sítio tumoral, o que acredita-se ser um indício de atividade imune contra o crescimento neoplásico. Esta resposta inclui o recrutamento de células do sistema imune inato e adaptativo, mediadores inflamatórios e a interação entre citocinas e receptores (Visser e Eitchten, 2006).

Estudos com histologia e citometria de fluxo tem demonstrado que as neoplasias mamárias em mulheres e cadelas são infiltradas por uma população heterogênea de células imunes, constituídas de diferentes proporções de linfócitos T, linfócitos B, células natural killer (NK) e macrofágos. Aparentemente o tipo, a intensidade, a localização (peri e intratumoral) e o momento do ínicio da resposta inflamatória induzida pela ação de citocinas, são fatores que definem se o processo inflamatório atuará como promotor ou inibidor do desenvolvimento tumoral (Ben-Baruch, 2003; Visser e Eitchten, 2006). Neste contexto de microambiente tumoral e imunovigilância, alguns marcadores têm sido estudados como alvo de imunoterapia. Dentre eles, destaca-se a via PD1 – PD-L1 (Hu e McArthur., 2018).

1.10. Via PD1- PD-L1

A importância de um sistema imunológico eficaz no controle da transformação e progresso neoplásicos é descrita há muito tempo. Entretanto, é sabido que as células neoplásicas possuem meios de evasão do sistema imune (Hartley et al., 2016). O eixo PD-1/PD-L1 é uma importante via que desempenha papel crítico na manutenção da tolerância periférica, por meio da regulação negativa da ativação e proliferação de células T (Hartley et al., 2016).

Quando os ligantes de PD-1 se ligam a ele, a ativação de linfócitos T, por meio do seu receptor é inibida. PD-L1, que é o ligante PD-1 envolvido predominantemente na regulação negativa da função das células T no tecido periférico, pode ser expresso em várias células como as células apresentadoras

de antígenos, células dendríticas, célula supressora derivada mielóide, célula natural killer, linfócito T regulatório, fibroblasto associado ao câncer, mastócitos, macrófagos, linfócitos B e nas próprias células neoplásicas (Figura 1) (Muenst et al., 2015; Plaines-Laine et al., 2019). Em contraste com os ligantes B7, PD-L1 também é expresso em uma ampla gama de células endoteliais e vários tipos de células epiteliais (Keir et al., 2008).

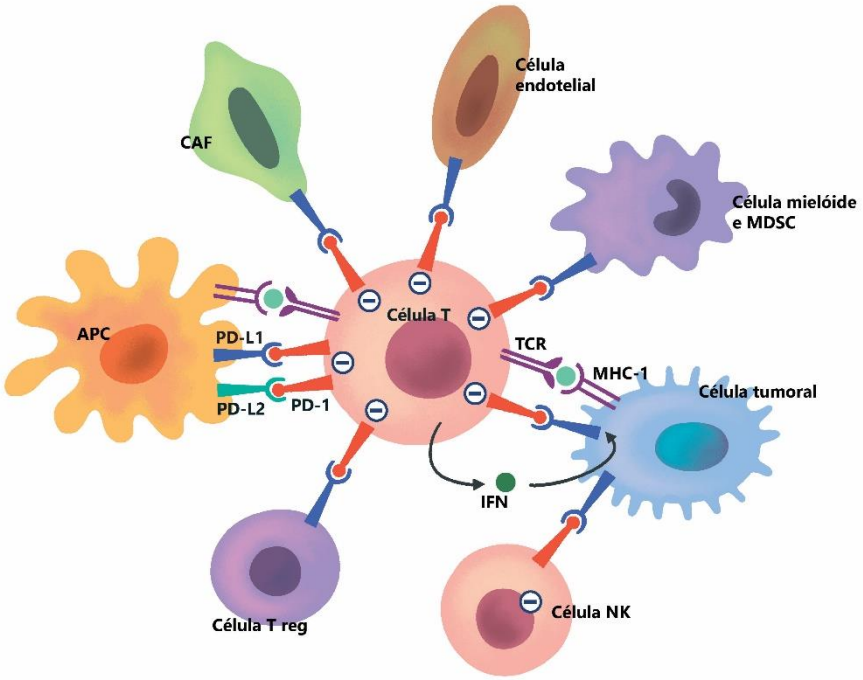

Figura 1: A via PD-1/PD-L1. PD-L2 (verde) é expresso em células apresentadoras de antígeno. PD-L1 (azul) também é expresso em células tumorais e em várias células do sistema imune (células mielóides, Treg, células endoteliais). PD-L1 e PD-L2 inibem células T e células NK (sinal de menos). O IFNγ medeia a regulação positiva do tumor PD-L1. Abreviações: APC = célula apresentadora de antígeno; MDSC = célula supressora derivada de mielóide; Célula NK = célula Natural Killer; TReg = célula T reguladora; CAF = fibroblasto associado ao câncer. PD-1 = Morte celular programada-1; PD-L1 / 2 = morte celular programada 1 ligando 1/2; TCR = receptor de células T; MHC = Complexo Principal de Histocompatibilidade. Fonte: Arquivo pessoal, 2020. (Adaptado de Planes-Laine, et al., 2019).

Sinais inflamatórios, incluindo os Interferons (IFN) tipo I e tipo II e fator de necrose tumoral (TNF) resultam em indução adicional de PD-L1 em células hematopoiéticas, endoteliais e epiteliais. Dessa forma a expressão do PD-L1 nos tecidos ativa a proteína PD-1 na superfície das células T produzindo a tolerância imunológica (Mahoney et al., 2015).

Além disso, o PD-1 pode fazer regulação negativa nos linfócitos de infiltração tumoral (LITs), e seu papel principal é limitar a atividade dos linfócitos T durante a resposta inflamatória (Duraiswamy et al., 2013). Tem se observado ainda, que os (LITs) e macrófagos infiltrados no tumor expressam PD-L1, podendo contribuir para evasão tumoral. Maekawa et al. (2016) relataram uma forte expressão de LITs em melanomas caninos. Por isso, os LITs e sua correlação com PD-L1 têm sido estudados.

Foi demostrado que o PD-1 regula o desenvolvimento, a manutenção e a função dos linfócitos Tregs, especificamente, a expressão de PD-L1 pelas APCs que desempenham um papel crítico na indução da diferenciação dos linfócitos Treg e na manutenção de sua função supressora. Dada a expressão proeminente de PD-L1 por tumores e o papel estabelecido das Tregs como inibidores da resposta imune específica do tumor, a via PD-1/PD-L1 mediada pelas Tregs dentro do microambiente tumoral pode demostrar um mecanismo adicional de evasão tumoral (Freeman et al., 2000; Latchman et al., 2001; Brown et al., 2003).

Várias linhas de pesquisa sugerem que o PD-1 e seus ligantes regulam negativamente as respostas imunes, inclusive mostraram que o microambiente tumoral manipula a via PD-1/PD-L1 e a indução da expressão de PD-L1 nas células tumorais. Portanto, esse mecanismo leva à inibição da resposta imune anti-cancerígena, permitindo a progressão e metástase do câncer (Spranger et al., 2013; Abiko et al., 2015).

Entretanto, os resultados de alguns estudos clínicos usando modelos de linhagem celular de ratos apoiam a ideia de que a inibição da interação entre PD-L1 e PD-1 no ambiente tumoral pode melhorar a imunidade tumoral e promover a regressão do tumor (Dong et al., 2002 ; Iwai et al., 2002). Ainda é importante ressaltar que esta supressão é reversível, e o bloqueio da via PD1/PD-L1 usando anticorpos anti-PD-1 ou PD-L1, pode restaurar as funções efetoras das células T, incluindo as capacidades de proliferação celular e secreção de citocinas (Chen e Han, 2015). Os inibidores PD-1/PDL-1 evitam farmacologicamente a interação PD-1/PD-L1 facilitando uma resposta positiva anti-tumoral. Embora, esses inibidores possuam claros benefícios anti-tumorais, precisam ter uma população de células T capazes de reconhecer o tumor, por meio das células APCs (Chen e Han, 2015).

Dessa forma, vale salientar que as populações de linfócitos infiltrativos em tumores de mama caninos são menos definidas quando comparado aos humanos. Os reagentes de coloração e bloqueio que têm como alvo as vias de controle imunológico específicas, ainda não estão amplamente disponíveis (Choi et al., 2020).

Portanto, novos estudos nessas vias inibidoras de “checkpoints” são essenciais para melhorar o desenvolvimento de uma imunoterapia eficaz que pode induzir resposta antitumoral em cães. Consequentemente, a interrupção desse sistema regulador tornou-se um dos alvos terapêuticos mais atraentes para a imunoterapia do câncer, nos últimos 10 anos. Embora o tratamento imunoterápico tenha melhorado o prognóstico de vários pacientes, portadores de neoplasias como melanoma, câncer de pulmão de células não pequenas e carcinoma renal de células claras, os tumores de mama, em geral, têm sido considerados ainda como neoplasias menos imune-sensíveis (De La Cruz & Czerniecki, 2018; Planes-Laine et al., 2019).

Tal fato pode ser explicado tendo em vista sua heterogenicidade. Pois apenas os tumores de mama mais agressivos são particularmente enriquecidos com linfócitos Treg ativados, com função supressora potente. Esses linfócitos Treg ainda podem ser aumentadas por células dendríticas plasmocitoides, com uma produção prejudicada de interferon (IFN) para recrutamento de outras células do sistema imune. A alta quantidade de linfócitos Treg e LITs é o que torna esse microambiente inflamado, porém ao mesmo tempo imunossuprimido (Sisirak et al., 2012; Plitas et al., 2016).

Entretanto, essas cadelas talvez possam se beneficiar de outras formas de tratamento, uma vez comprovada a expressão do PD-L1. Já que a combinação de quimioterapia citotóxica e agentes anti-PD-1-PD-L1 em pacientes humanos com câncer de mama em vários contextos, incluindo estágios avançados e iniciais, tiveram diferentes tipos de resposta, em sua maioria benéficas (Kythreotou et al., 2017).

1.11. Tratamento

1.11.1. Cirurgia

A exérese cirúrgica continua sendo o tratamento de escolha para a maioria dos cães diagnósticados com lesões em glândula mamária. Esta

abordagem pode curar cães sem envolvimento linfático e metástase à distância ou tipos histológicos menos agressivos. Apenas não deve ser indicada no carcinoma inflamatório e realizado com critério em pacientes com metástase à distância (Cassali et al., 2019). O objetivo do procedimento cirúrgico é conseguir o controle locorregional da doença, consequentemente melhorando a qualidade de vida e sobrevida do paciente, sendo o procedimento associado a maior probalidade de cura em cães em estadiamento clínico inicial. Além disso, permite a obtenção de amostra para realização de exame histopatológico, conferindo informações prognósticas que podem determinar a necessidade ou não de terapias adjuvantes (Cassali et al., 2019).

Cadelas normalmente apresentam quatro a cinco pares de glândulas mamárias apócrinas, tubuloalveolares, denominadas mamas torácicas craniais e caudais, mamas abdominais craniais e caudais e mamas inguinais. A comunição linfática acontece apenas entre as mamas de uma mesma cadeia e não com ambas as cadeias como acontece na gata. A comunicação das mamas craniais e caudais com a M3 (abdominal cranial) é insconsistente podendo ou não estar presente (Koning, 2016).

A drenagem das mamas torácias ocorre para os linfonodos axilares (um a dois). Enquanto as mamas abdominais caudal e inguinal drenam para os linfonodos inguinais superficiais (dois a quatro). A mama abdominal cranial (M3), realiza sua drenagem principal para os linfonodos axilares, mas a drenagem também pode ocorrer para os inguinais. Vale lembrar que a presença de tumores pode liberar fatores pró-lingafiogênicos como o UEGF-c capaz de alterar significativamente a drenagem linfática normal da região (Cassali, 2017; Daleck e De Nardi, 2016). Dessa forma, baseado nas informações e de estadiamento tumoral é realizado a escolha da melhor conduta cirúrgica de cada paciente.

Vantagens e desvantagens da cirurgia local e radical são sempre discutidas na comunidade veterinária. Alguns estudos têm buscado identificar os benefícios de cada técnica cirúrgica. E mesmo diantes desses estudos, a “melhor” recomendação cirúrgica ainda está em discussão e avaliação (Cassali, et al., 2019).

A mastectomia unilateral ou bilateral tem maior chance de controle local do tumor, porém são consideradas técnicas agressivas, e que podem estar associadas a um maior número de complicações cirúrgicas, devido ao maior

trauma, além de não melhorar o tempo de sobrevida em algumas cadelas (Horta et al., 2014; Horta et al., 2015). Segundo Cassali e colaboradores (2019), uma sugestão para ajudar na escolha do tipo de mastectomia seria: em cadelas em estágio clínico de II a V serem submetidas à cirurgia unilateral ou bilateral; e aquelas em estágio I à mastectomia regional. Sempre que possível, a drenagem linfática da cadeia mamária deve ser considerada e, portanto, a lumpectomia e a mamectomia geralmente não são recomendadas.

A glândula mamária selecionada para ser removida durante a mastectomia regional pode ser definida com base na localização da lesão e drenagem linfática (Horta et al., 2014; Fossum et al., 2013; Cassali et al., 2019) (tabela 2). Para tumores mamários, margens cirúrgicas de 1-2 cm de tecido saudável são recomendadas, o que pode envolver o tecido muscular adjacente no plano profundo (peitoral, músculos oblíquos abdominais ou retos abdominais), em caso de aderência tumoral. No caso de realizar extensas técnicas cirúrgicas (mastectomia unilateral total ou bilateral total), a ferida cirúrgica deve ser cuidadosamente fechada para evitar a ocorrência de deiscência de suturas, que podem ocorrer devido à presença de tensão excessiva em suas bordas. A decisão pela ovariohisterectomia deve considerar seus possíveis benefícios e riscos, o que inclui maior trauma cirúrgico, quando realizado juntamente com a mastectomia, especialmente em cães com doença em estágio avançado ou comorbidades (Cassali et al., 2019).

Tabela 2. Tabela com a sugestão de extensão de técnica cirúrgica para tumores de mama em cadelas, dependendo da localização, definida pelo Consenso Brasileiro de tumores de mama em gatas e Cadelas por Cassali e e colaboradores (2020).

Localização	**Tamanho do Tumor**	**Tipo de Cirurgia**
M1	< 3 cm (T1)	Mastectomia regional (M1+ M2 + linfonodo axilar
	> 3 cm (T2 ou T3)	Mastectomia unilateral
M2	< 3 cm (T1)	Mastectomia regional (M1+ M2 + M3 + linfonodo axilar
	> 3 cm (T2 ou T3)	Mastectomia unilateral
M3	Qualquer tamanho (T1, T2 ou T3)	Mastectomia uniltaral
M4	< 3 cm (T1)	Mastectomia regional (M3 + M4 + M5 + linfonodo inguinal)
	> 3 cm (T2 ou T3)	Mastectomia unilateral

M5	< 3 cm (T1)	Mastectomia regional (M4 + M5 + linfonodo inguinal)
	> 3 cm (T2 ou T3)	Mastectomia unilateral

1.11.2. Quimioterapia

A quimioterapia antineoplásica (QT) consiste no uso de agentes, a fim de destruir células neoplásicas, de forma a oferecer uma melhor qualidade de vida ao paciente com câncer, além de aumentar o seu tempo de sobrevida. Existem diferentes modalidades de administração da quimioterapia (Ferreira & De Nardi, 2021). A quimioterapia adjuvante é uma das mais usadas quando se trata de tumores mamários. O seu principal objetivo é controlar os sinais clínicos apresentados pelo paciente com câncer e eliminar a doença microscópica que ainda pode estar presente pós intervenção cirúrgica (Biller et al., 2016; Ferreira & De Nardi, 2021).

Vale salientar que a quimioterapia adjuvante não é recomendada para todos os cães com tumor mamário. De fato, o real benefício do tratamento sistêmico deve ser avaliado e os cães com maior risco de desenvolvimento de metástases à distância devem ser identificados. Essa avaliação é baseada no tipo e grau histológico, estágio clínico e fatores prognósticos moleculares identificados pela análise imunohistoquímica, quando empregada (Cassali, 2017).

Tipos histológicos agressivos de tumores mamários em cadelas como carcinoma micropapilar, carcinoma sólido, carcinossarcoma e carcinoma lobular pleomórfico apresentam maior risco de desenvolvimento de metástases à distância. Para esses tipos histológicos, a quimioterapia adjuvante é sempre recomendada independentemente do grau histológico, estágio clínico ou perfil de expressão molecular. Cães com tipos histológicos menos agressivos também podem ter recomendação de tratamento adjuvante com base no grau do tumor ou estadiamento clínico. A quimioterapia é sempre aconselhada para qualquer carcinoma grau III e cães em estágio clínico IV e V, ou seja, com metástase detectadas em linfonodos ou pulmões, respectivamente (Cassali et al., 2019).

A modalidade de quimioterapia paliativa também pode ser utilizada para os tumores mamários, visando principalmente pacientes com metástase a distância e/ou tumores inoperáveis. Por sua vez, a quimioterapia pode ser feita

com diversos agentes, optando pelos quimioterápicos que melhor atuem nas células do tipo tumoral encontrado. Em neoplasmas mamários, os quimioterápicos preconizados são: carboplatina, doxorrubicina, ciclofosfamida e gencitabina (tabela 3) (Ferreira e De Nardi, 2021).

Lavalle et al. (2012) mostram um benefício significativo da quimioterapia adjuvante e terapia antiangiogênica em cadelas com câncer de mama em estágio avançado, demonstrando que os animais tratados com carboplatina, com ou sem inibidores da COX-2 tiveram sobrevida global significativamente maior quando comparados aos animais submetidos exclusivamente ao tratamento cirúrgico.

Tabela 3. Principais quimioterápicos utilizados na rotina oncológica para tratamento de neoplasias mamárias, seus grupos e mecanismo de ação.

Nome	Grupo	Mecanismo de ação
Carboplatina	Agente Alquilante	Interagem e danificam o DNA da célula
Ciclofosfamida	Agente Alquilante	Interagem e danificam o DNA da célula
Doxorrubicina	Antibiótico antitumoral	Interação com a enzima topoisomerase II e geração de radicais livres
Gencitabina	Antimetabólicos	Bloqueio metabólico da síntese de DNA cromossômica na fase S do ciclo celular

Esses agentes podem ser associados ou não, o que é decidido a depender do tipo e grau histológico do tumor, isso porque o desenvolvimento neoplásico envolve diversos mecanismos, dentre eles o mais importante é o que interfere no processo de divisão celular. Nesse sentido, o entendimento do ciclo celular é imprescindível para compreender a carcinogênese e, consequentemente, para o planejamento terapêutico do paciente (Almeida et al., 2006; Zafonte et al., 2000).

O ciclo celular é dividido em fase G_0 (repouso), G_1 (preparação para multiplicação), S (mecanismos reguladores – falhas nesta etapa podem levar a alterações malignas), G_2 (replicação DNA) e M (mitose). A partir disso, podemos classificar os agentes em fármacos ciclo-celular específicos (CCS), que atuam em fases específicas das células dentro do ciclo celular, ou ciclo-celular não

específicos (CCNS), que tem a capacidade de exterminar células tumorais independentemente de estarem no ciclo celular ou em repouso (Almeida et al., 2006; Biller et al., 2016). Esses agentes atuam no mecanismo de ação do DNA de células tumorais, podendo inibir a síntese de nucleotídeos, alterar propriedades de pareamento das bases, inibir a DNA-girase, entre outros mecanismos (Almeida et al., 2006).

Entretanto, mesmo conhecendo os fármacos mais utilizados e seus respectivos mecanismos de ação, a determinação do agente ou protocolo quimioterápico mais adequado para controlar a disseminação e o crescimento de células neoplásicas ainda não está disponível. A falta de estudos clínicos comparando dois ou mais protocolos de quimioterapia em uma plataforma multicêntrica poderia identificar agentes antineoplásicos mais eficientes bem como os benefícios da associação terapêutica de inibidores da COX-2 (Cassali et al., 2019).

Enquanto não se define o melhor protocolo, agentes à base de platina como carboplatina, mas também doxorrubicina e gencitabina continuam sendo os fármacos mais utilizadas para o tratamento de tumores mamários caninos. Esses agentes podem ser usados como tratamento único ou em combinação com a ciclofosfamida e inibidores de COX-2 visto que, 50% desses tumores podem apresentar imunomarcação para COX-2 (Heller et al., 2005).

Independente da terapia escolhida pelo clínico, cadelas com tumores mamários malignos devem ser acompanhadas após a cirurgia independentemente do tipo histológico, grau, estadiamento clínico e regime quimioterápico. O acompanhamento consiste em radiografias de tórax em quatro projeções, ultrassonografia e avaliação clínica a cada dois meses nos primeiros seis meses de tratamento e a cada 3 meses, por 2 anos após o término das sessões de quimioteraoia (Cassali et al., 2019).

1.11.3. Imunoterapia para tumores de mama

Recentemente, a imunoterapia provou ser uma estratégia terapêutica promissora para neoplasias hematológicas e sólidas. Embora a maioria dos cânceres de mama não sejam considerados muito imunogênicos, esforços recentes empregando inibidores de checkpoints como monoterapia ou em

combinação com estratégias locais ou sistêmicas produziram resultados promissores (Hu e McArthur, 2018).

Os inibidores de “checkpoint” imunológico permitem a ativação de linfócitos T ativando sinais coestimulatórios ou antagonizando sinais co-inibitórios. Especificamente, a inibição de linfócitos T é interrompida com a administração de anticorpos que se ligam ao antígeno de linfócito T citotóxico-4 (CTLA-4) ou morte programada-1 ou seu ligante (PD-L1), permitindo assim respostas robustas e sustentadas de linfócitos T (Hu e McArthur, 2018).

A ativação das células T é iniciada com a apresentação de antígenos à molécula do complexo principal de histocompatibilidade (MHC) na superfície das células apresentadoras de antígenos (APCs). Após a ligação do receptor de linfócitos T (TCR) ao complexo MHC-antígeno, a proteína B7 na APC se liga à molécula coestimuladora de células T CD28 para promover a ativação e sobrevivência dos linfócitos T. A inibição da ativação do linfócito T é mediada pela regulação positiva subsequente de CTLA-4 em células T, que compete com CD28 para ligar B7. O controle adicional da resposta dos linfócitos T no tecido periférico é regulado pela expressão de PD-1 nos linfócitos T ativados. A ligação de PD-1 ao seu ligante PD-L1 induz um sinal inibitório que limita a proliferação e sobrevivência de células T (Oshea e Paul, 2010; Topalian et al., 2012).

Um dos primeiros relatos de inibição de PD-1/PD-L1 no câncer de mama foi um estudo de fase 1b do anticorpo anti-PD-1 pembrolizumab em 32 mulheres com câncer de mama triplo negativo metastático, “positivo” para PD-L1 (Nanda et al., 2016). Neste estudo, a positividade de PD-L1 foi definida como a expressão de PD-L1 no estroma ou em ≥ 1% das células tumorais. A taxa de resposta global foi de 18,5% em 27 pacientes avaliáveis, e o tempo médio de resposta foi de 17,9 semanas (intervalo de 7,3 a 32,4 semanas). A sobrevida global (SG) mediana foi de 10,2 meses e a taxa de SG em 12 meses foi de 41,1%. Um total de 15,6% das pacientes teve pelo menos um efeito colateral de grau 3 a 5, sendo os efeitos mais comuns artralgia (18,8%) e fadiga (18,8%). Das cinco respondedoras, uma teve uma resposta completa, quatro tiveram respostas parciais e três tiveram benefícios duradouros com o pembrolizumab.

Já na medicina veterinária, a imunoterapia ainda é pouco usada quando comparada à medicina humana e alguns estudos ainda são experimentais. O Oncotherad (Complexo de Fosfato Inorgânico 1 (MRB-CFI-1) é um composto

que atua como um modificador da resposta biológica, desenvolvendo a estimulação do sistema imune por meio da fosforilação de aminoácidos hidroxilados como serina, treonina e tirosina pelos compostos que apresentam sais de fosfato. Além disso, o MRB-CFI-1 promove a ativação local do sistema imunológico no microambiente tumoral (Fávaro e Durán, 2017). Este composto tem se mostrado promissor para o tratamento imunoterapico de alguns tumores como o melanoma, mastocitomas e carcinomas uroteliais. Inclusive o mesmo pode atuar sobre a via PD1-PL1. Entretanto, ainda não temos estudos na medicina veterinária sobre esse composto em tumores mamários. Dessa forma, podemos visibilizar que os estudos de imunoterapia para tumores de mama em cadelas ainda são escassos e por esse motivo o objetivo inicial dos estudos está na identificação imuno-histoquímica de vias de “check-points” imunológicos, pois só por meio dessa elucidação será possível realizar estudos clínicos com o intuito de melhor direcionar o tratamento.

3. REFERÊNCIAS

Abdelmegeed SM & Mohammed S. Canine mammary tumors as a model for human disease. Oncology letters. 2018; 15: 8195-8205.

Abiko K, Matsumura N, Hamanishi J, Horikawa N, et al. IFN-γ from lymphocytes induces PD-L1 expression and promotes progression of ovarian cancer. British journal of cancer, 2015; 9: 1501-1509.

Almeida VL et al. Câncer e agentes antineoplásicos ciclo-celular específicos e ciclo-celular não específicos que interagem com o DNA: uma introdução. Química nova. 2005; 28:18-129.

Amornsupak, K. et al. High ASMA+ fibroblasts and low cytoplasmic HMGB1+ breast cancer cells predict poor prognosis. Clinical Breast Cancer. 2017; 17: 441-452.

Araújo MR, Campos LC, Damasceno KA, Gamba CO, Ferreira E, Cassali GD. HERR-2, EGFR-2, EGFR, COX-2 and KI-67 expression in lumph node metastasis of canine mammary carcinomas: association with clinical-pathological

parameters and overall surviral. Research in Veterinary Science. 2016; 106: 121-130.

Bem- Baruch A. Host microenviroment in breast câncer developement: Inflammatory cells, cytokines and chemokines in breast câncer progression: reciprocal tumor-microenvironment interactions. Breast Cancer Reasearch. 2003; 31: 31-36.

Benjamin SA, Lee AC, Saunders WJ. Classification and Behavior of Canine Epithelial Neoplasms Based on Life-Span Observations in Beagles. Vet Pathol. 1999; 36: 423-36.

Biller B, et al. AAHA oncology guidelines for dogs and cats. Journal of the American Animal Hospital Association. 2016; 52: 181-204.

Borecka P, Ciaputa R, Janus I, Piotrowska A. et al. Expression of Podoplanin in Mammary Cancers in Female Dogs. In Vivo 2015; 34 213-223.

Brown JA, Dorfman DM, Ma FR, Sullivan EL, et al. Blockade of programmed death-1 ligands on dendritic cells enhances T cell activation and cytokine production. The Journal of Immunology, 2003; 3:1257-1266.

Bulman-Fleming J. Mammary Cancer. In: Bruyette DS. Clinical Small Animal Internal Medicine. Wiley-Blackwell 2020; 340-355.

Cassali et al. Consensus for the Diagnosis, Prognosis and Treatment of Canine Mammary Tumors 2019. Braz J Vet Pathol. 2019; 13: 555 – 574.

Cassali GD, Gobbi H, Malm C, Schmitt F. Evaluation of accuracy of fine needle aspiration cytology for diagnosis of canine mammary tumors: comparative features with human tumors. Cytopathol. 2007; 18: 191-6.

Cassali, GD. Patologia mamária canina: do diagnóstico ao tratamento. Medvet, 2017; 1:205.

Castagnaro M, Casalone C, Bozzetta E, De Maria R, Biolatti B, Caramelli M. Tumor grading and the oneyear post-surgical prognosis in feline mammary carcinomas. J Comp Pathol. 1998; 119: 263-75.

Cavalcanti MF & Cassali GD. Prognostic factors in the clinical and histopathological diagnosis of breast tumors in bitches - review. Rev Clin Vet. 2006; 11: 56- 64

Cavalcanti MF. Fatores prognósticos na abordagem clínica e histológica dos carcinomas mamários de cadelas: estadiamento TNM e sistema de Nottinghan. Mestrado Tese. Universidade Federal de Minas Gerais. 2006.

Chang C, Tsai M, Liao J, Chan JP, Wong M, Chang S. Evaluation of hormone receptor expression for use in predicting survival of female dogs with malignant mammary gland tumours. Journal of the American Veterinary Medical Association. 2009; 235: 391-396.

Chen L, Han X. Anti–PD-1/PD-L1 therapy of human cancer: past, present, and future. The Journal of clinical investigation, 2015; 9: 3384-3391.

Choi JW, Withers SS, Chang H, Spanier, JA, et al. Development of canine PD-1/PD-L1 specific monoclonal antibodies and amplification of canine T cell function. PloS one, 2020; 7: 100-113.

Clemente M, Perez-Alenza MD, Illera JC et al. Histologic, immunologic and ultrastrectural description of vasculogenic mimicry in canine mammary câncer. Vet Pathol. 2010; 47: 265-274.

Daleck CR, De Nardi, AB. Oncologia em cães e gatos. In: Tedardi VM, et al. Grupo Gen-Editora Roca Ltda., 2016; 2; 2-45.

Damasceno KA, Ferreira E, Estrela-Lima A, Bosco Y, Silva LP, Barros AL, Bertagnolli AC, Cassali GD. Relationship between the expression of versican and EGFR, HER-2 HER-3 and CD44 in matrix-producing tumours in the canine mammary gland. Histol Histopathol. 2016; 31: 675-688.

De La Cruz LM, Czerniecki BJ. Immunotherapy for Breast Cancer is Finally at the Doorstep: Immunotherapy in Breast Cancer. Ann. Surg. Oncol. 2018; 25: 2852–2857.

Dong HD, Strome SE, Salomao DR, Tamura, H et al. Tumor-associated B7-H1 promotes T-cell apoptosis: a potential mechanism of immune evasion. Nat Med 2002; 8: 793–800.

Doré, M. Cycooxygenase-2 expression in animal cancers. Veterinary pathology. 2011; 48: 254-265.

Duraiswamy J, et al. "Dual blockade of PD-1 and CTLA-4 combined with tumor vaccine effectively restores T-cell rejection function in tumors." Cancer Research. 2013; 73.12: 3591-3603.

Elston CW, Ellis IO. Pathological prognostic factors in breast câncer. The value os histological grade in breast câncer: experience from a large study with long-therm follow-up. Histopathol. 1991; 19: 403-10.

Fávaro WF, Durán N. Process of obtaining a nanostructured complex (CFI1), associated to nanostructured CFI-1 with a protein (MRB-CFI-1) and its use.Brazilian Patent, 2017; 1: 93-120.

Ferreira E, Bertagnolli AC, Cavalcanti MF, Schmitt FC, Cassali, GD. The relationship between tumor size and expression of prognostic markers in benign and malignant canine mammary tumors. Vet Comp Oncol. 2009; 193: 1-6.

Ferreira MGPA, De Nardi, AB. Manual Prático de Quimioterapia Antineoplásica em Cães e Gatos. In: Canavari IS e Paula Filho, NR. MedVet. 2021; 9-78.

Folgueira MAAK et al. Markers of breast câncer stromal fibroblastos in the primary tumor site associated with limph node metastasis: a systematic review including our case series. Bioscience Reports. 2013; 33: 921-929.

Fossum TW, Duprey LP, Huff TG. Surgery of reproductive and genital systems. In: Small Animal Surgery, St. Louis:Elsevier; 2013. p. 788-855.

Freeman GJ, Long AJ, Iwai Y, Bourque K, et al. .Engagement of the PD-1 immunoinhibitory receptor by a novel B7 family member leads to negative regulation of lymphocyte activation. The Journal of experimental medicine. 2000; 7: 1027-1034.

Goldschmidt M, Peña L, Rasotto R, Zappulli V. Classification and grading of canine mammary tumors. Vet Pathol. 2011; 88:117-31.

Graham JC, O'Keefe DA, Gelberg HB. Immunohistochemical assay for detecting estrogen receptors in canine mammary tumors. Am J Vet Res. 1999; 60: 627-30.

Hansen JD et al. The B7 family of immunoregulatory receptors: a comparative and evolutionary perspective. Molecular immunology, 2009; 46: 457-472.

Hartley G., Faulhaber E., Caldwell, A. et al.. Immune regulation of canine tumour and macrophage PD-L1 expression. Vet. Comp. Oncol. 2016; 15, 534–549.

Heller DA, Clifford CA, Goldschmidt, MH, Holt DE, Shofer FS et al. Cyclooxygenase-2 expression is associated with histologic tumor type in canine mammary carcinoma. Veterinary Pathology. 2005; 42:776- 780.

Horta RS, Figueiredo MS, Lavalle GE, Costa MP, Cunha RMC, Araújo RB. Surgical stress and postoperative complications related to regional and radical mastectomy in dogs. Acta Vet Scand. 2015; 57:34.

Horta RS, Lavalle GE, Cunha RMC, Moura LL, Araújo RB, Cassali GD. Influence of surgical technique on overall survival, disease free interval and new lesion development interval in dogs with mammary tumors. Adv Breast Cancer Res. 2014; 3: 38-46

Hu, ZI, McArthur, HL Imunoterapia no Câncer de Mama: a Nova Fronteira. Curr Breast Cancer Rep. 2018; 10: 35-40.

Iacovelli R, Nole F, Verri E, Renne G, et al. Prognostic Role of PD-L1 Expression in Renal Cell Carcinoma. A Systematic Review and MetaAnalysis. Target Oncol. 2016; 11:143-148.

Iwai Y, Ishida M, Tanaka Y, Okazak I, et al. N.Involvementof PD-L1 on tumor cells in the escape from host immune system and tumor immunotherapy by PD-L1 blockade. Proc Natl Acad Sci, 2002; 99:12293–7.

Kadthur JC, Rao S, Sonnahallipura BM, Thimmanahalli DS, Laxmikanth M. Prognostic value of Ki-67 proliferation antigen in canine malignant mammary gland tumours. Brazilian Journal of Veterinary Pathology. 2011; 4: 36-40.

Karayannopoulou M, Kaldrymidou E, Constantinidis, TC, Dessiris A. Histological grading and prognosis in dogs with mammary carcionomas: application of a human grading method. J Comp Pathol. 2005; 20: 1-7.

Keir, ME, Butte, MJ, Freeman, GJ, e Sharpe, AH. PD-1 and its ligands in tolerance and immunity. Annu. Rev. Immunol., n.26;p. 677-704,2008.

Koning HE; Liebich HG. In:__. Anatomia dos Animais Domésticos: Texto e Atlas Colorido. 6ª edição. Artmed. 2016; 495-508.

Kythreotou A, Siddique A, Mauri FA, et al. PD-L1. Journal of clinical pathology, 2017; 71: 189-194.

Latchman Y, Wood CR, Chernova T, Chaudhary D, et al. PD-L2 is a second ligand for PD-1 and inhibits T cell activation. Nature immunology, 2001; 3: 261-268.

Lavalle GE, Campos CB, Bertagnolli AC, Cassali GD. Canine malignant mammary gland neoplasias with advanced clinical staging treated with carboplatin and cyclooxygenase inhibitors. In Vivo. 2012; 26: 375-9.

Maekawa N, Konnai S, Okagawa T. et al. Immunohistochemical analysis of PD-L1 expression in canine malignant cancers and PD-1 expression on lymphocytes in canine oral melanoma. PLoS One, 2016; 11: 95-102.

Mahoney KM, Rennert PD, Freeman GJ. Combination cancer immunotherapy and new immunomodulatory targets. Nature reviews Drug Discovery, 2015;8: 561-584.

Misdorp W, Else RW, Hellmén E. Histological classification of mammary tumors of the dog and the cat. Armed Forces Institute of Pathology, American Registry of Pathology and the World Health Organization Collaborating Center for Worldwide Reference on Comparative Oncology. 1999; 7: 1-59

Muenst S, Soysal SD, Tzankov A., e Hoeller, S. The PD-1/PD-L1 pathway: biological background and clinical relevance of an emerging treatment target in immunotherapy. Expert opinion on therapeutic targets, 2015; 19:.201- 211.

Mundim FGL et al. Breast Carcinoma–associated Fibroblasts Share Similar Biomarker Profiles in Matched Lymph Node Metastasis. Applied Immunohistochemistry & Molecular Morphology. 2016; 24: 712–720.

Nanda R, Chow LQ, Dees EC, et al. Pembrolizumab in patients with advanced triple-negative breast cancer: phase Ib KEYNOTE-012 study. J Clin Oncol Off J Am Soc Clin Oncol. 2016; 34: 2460–7.

Nascimento-Hama LC, Vasconcelos RO, Nardi AB, et al. Association between vitamin D and malignant mammary tumors in obese female dogs. Braz J Vet Pathol. 2022; 15, 20-30.

Nunes FC. *et al*. Epidemiological, clinical and pathological evaluation of overall survival in canines with mammary neoplasms. *Arq Bras Med Vet Zoo*. 2018; 70:1714-22.

Nunes FC. et al. Mixed tumors of the canine mammary glands: Evaluation of prognostic factors, treatment, and overall survival. Veterinary and Animal Science. 2019; 7:1000 -39.

Oliveira Filho, JC. et al. Estudo restrospectivo de 1.647 tumores mamários em cães. Pesquisa Veterinária Brasileira. 2010; 30: 177-185.

OShea JJ, Paul WE. Mecanismos subjacentes ao comprometimento da linhagem e plasticidade das células T CD4+ auxiliares. Ciência. 2010; 327: 1098–102.

Owen LN. TNM Classification of tumors in domestic animals. Geneva: World Health Organization. 1980; 1:1-45.

Papazoglou LG *et al*. Current Surgical Options for Mammary Tumor Removal in Dogs. *J Vet Sci Med*. 2014; 2: 2-7.

Park, Jiyoung, David M. Euhus e Philipp E. Scherer. "Efeitos parácrinos e endócrinos do tecido adiposo no desenvolvimento e progressão do câncer." Revisões endócrinas 32.4 (2011): 550-570.

Peng Y, Butt YM, Chen B et al. Update on immunohistochemical anaysis in breast lessions. Arch Pathol Lab Med. 2017; 141: 1033-51.

Planes-Laine G, Rochigneux P, Bertucci F et al. PD-1/PD-L1 targeting in breast cancer: the first clinical evidences are emerging—a literature review. Cancers, 2019; 11: 1033.

Plitas G, Konopacki C, Wu K, Bos PD et al. Regulatory T Cells Exhibit Distinct Features in Human Breast Cancer. Immunity 2016; 45: 1122–1134.

Sanmamed MF, Chen L. Inducible expression of B7-H1 (PD-L1) and its selective role in tumor site immune modulation. Cancer journal (Sudbury, Mass.), 2014; 20: 256.

Schneider R. et al.. Factors influencing canine mammary cancer development and postsurgical survival. Journal of the National Cancer Institute. 1969; 43 1249-1261.

Simon D, Schoenrock D, Nolte I, Baumgärtner W, Barron R, Mischke R. Cytologic examination of fine-needle aspirates from mammary gland tumors in the dog: diagnostic accuracy with comparison to histopathology and association with postoperative outcome.Vet Clin Pathol. 2009; 38:521-8.

Sisirak V, Faget J, Gobert M, Goutagny N, et al. Impaired IFN-α production by plasmacytoid dendritic cells favors regulatory T-cell expansion that may contribute to breast cancer progression. Cancer Res. 2012; 72: 5188–5197.

Sorenmo KU, Durham AC, Kristiansen V, Pena L, Goldschmidt MH, Stefanovski, D. Developing and testing prognostic bio-scoring systems for canine mammary gland carcinomas. Vet Comp Oncol. 2019; 17:479-88.

Souza CHM Toledo-Piza; Amorim R, Barboza A; Tobias KM. Inflammatory mammary carcinoma in 12 dogs: Clinical features, cyclooxygenase-2 expression, and response to piroxicam treatment. Canadian Veterinary Journal. 2009; 50, p.506 – 510.

Spranger S, Spaapen RM, Zha Y, Williams J, et al. Up-regulation of PD-L1, IDO, and Tregs in the melanoma tumor microenvironment is driven by CD8+ T cells. Science translational medicine, 2013; 5: 200.

Terzian ACB, Zucarri DAPC, Pereira RS, Pavam MV, Ruiz CM et al. Avaliação da caspase-3 e Ki-67 como marcadores prognósticos nas neoplasias mamárias em cadelas. Brazilian Journal Veterinary Research and Animal Science. 2007; 44:96-102.

Topalian SL, Drake CG, Pardoll DM. Direcionar a via PD-1/B7-H1(PD-L1) para ativar a imunidade antitumoral. Curr Opin Immunol. 2012; 24: 207–12.

Tvedten H, WEISS D. Erythrocyte disorders. In: Willard MD, Tvedten H, Turnwald GH. Small animal clinical diagnosis by laboratory methods. 3.ed. Philadelphia: Saunders, 1999. Cap.3, p.31-52.

Visser KE, Eichten A, Coussens LM. Paradoxical roles of the imune system during câncer development. Nature. 2006; 6: 24-37.

Xu F, Xu L, Wang Q, Na G, et al. Clinicopathological and prognostic value of programmed death ligand-1 (PD-L1) in renal cell carcinoma: a metaanalysis. Int J Clin Exp Med. 2015; 8:14595-14603.

Zafonte BT, Hulit J, Amanatullah DF Albanese CA. Cell-cycle dysregulation in breast cancer: Breast cancer therapies targeting the cell cycle. Frontiers in Bioscience-Landmark. 2000; 5: 938-961.

Zhang M, Sun H, Zhao S, Wang Y, et al . Expression of PD-L1 and prognosis in breast cancer: a meta-analysis. Oncotarget, 2017; 8: 31347.Lim HY et al. Effects of Obesity and Obesity-Related Molecules on Canine Mammary Glan Tumors. *Veterinary Pathology*. 2015; 52: 1045-1051.

1. CAPÍTULO 2 – POTENCIAL PROGNÓSTICO DO MARCADOR PD-L1 EM NEOPLASIAS MAMÁRIAS MALIGNAS EM CADELAS

Adilson Paulo Marchioni Cabral1, Ingrid Kester, Igor Luiz Salardani Senhorello, Marilia Gabriele Prado Albuquerque Ferreira, Ricardo Strefezzi, Andrigo Barboza de Nardi

Artigo a ser submetido a revista PLOS ONE

RESUMO: As alterações no microambiente tumoral, assim como, na expressão de proteínas de membrana podem contribuir para progressão tumoral e serem alvos terapêuticos promissores. A exemplo da medicina humana, marcadores imuno-histoquímicos como o PD-L1 vem ganhando destaque como fator prognóstico e preditivo para diversos tumores. Dessa forma, o presente estudo teve como objetivo identificar se o PD-L1 é um potencial marcador prognóstico para neoplasias mamárias em cadelas. O padrão de imunomarcação foi associado a fatores clínicos-patológicos, como tamanho do tumor, histotipo e grau histopatológico, tempo de sobrevida e estadiamento clínico, achados estes reconhecidamente relacionados ao prognóstico da paciente. Portanto, foram utilizadas 54 amostras de carcinomas mamários caninos, nas quais foram avaliadas tipo de marcação, porcentagem de células marcadas e intensidade de imunomarcação do PD-L1 pela técnica de imuno-histoquímica. Os grupos foram divididos em G1(n=19) cadelas com carcinoma mamário com diâmetro menor que 3 cm e sem metástase; G2 (n=11) cadelas com carcinoma mamário com diâmetro superior a 3 cm e sem metástase; G3 (n=14) cadelas com carcinoma mamário e metástase em linfonodo regional e G4 (n=10) cadelas com carcinoma mamário e metástase à distância. Os dados foram confrontados para verificar a existência de associação entre as variáveis imuno-histoquímica e os achados clínicos e patológicos das pacientes. A imunomarcação foi do tipo citoplasmática em 100% dos animais, e apresentou uma porcentagem média de marcação de (27,13%). Ainda observou-se diferença significativa na porcentagem e intensidade de marcação entre os grupos, já que a proporção de marcação intensa e a porcentagem de marcação do PD-L1 foram maiores no grupo com metástase a distância (G4). Também houve diferença significativa entre as sobrevidas dos grupos, visto que os grupos metastáticos (G3 e G4) tiveram menor sobrevida em relação aos não metastáticos (G1 e G2), bem como os animais submetidos a quimioterapia tiveram maior sobrevida em relação as que fizeram apenas mastectomia. De acordo com os dados obtidos, o PD-L1 não pode ser considerado um fator prognóstico isolado, entretanto ainda existe indícios que a alta intensidade de marcação pode estar relacionada a tumores de pior tipo e grau histológico.

Palavras chave: Imuno-histoquímica; Carcinomas mamários, Estadiamento, Linfonodo, Metástase

PROGNOSTIC POTENTIAL OF THE PD-L1 MARKER IN MALIGNANT MAMMARY NEOPLASMS IN DOGS

ABSTRACT: Changes in the tumor microenvironment, as well as in the expression of membrane proteins, may contribute to tumor progression and be promising therapeutic targets. As in human medicine, immunohistochemical markers such as PD-L1 have been gaining prominence as a prognostic and predictive factor for several tumors. Thus, the present study aimed to identify whether PD-L1 is a potential prognostic marker for mammary neoplasms in bitches. The immunostaining pattern was associated with clinical-pathological factors, such as tumor size, histotype and histopathological grade, survival time and clinical staging, findings that are known to be related to the patient's prognosis. Fifty-four samples of breast carcinomas were used, in which the type of labeling, percentage of labeled cells and intensity of PD-L1 immunostaining by immunohistochemistry were evaluated. The groups were divided into G1 (n=19) bitches with mammary carcinoma with a diameter smaller than 3 cm and without metastasis; G2 (n=11) bitches with mammary carcinoma with a diameter greater than 3 cm and without metastasis; G3 (n=14) bitches with mammary carcinoma and regional lymph node metastasis and G4 (n=10) bitches with mammary carcinoma and distant metastasis. The data were compared to verify the existence of an association between the immunohistochemical variables and the clinical and pathological findings of the patients. The immunostaining was of the cytoplasmic type in 100% of the animals, and presented an average percentage of staining of (27.13%). There was a significant difference in the percentage and intensity of staining between the groups, since the proportion of intense staining and the percentage of PD-L1 staining were higher in the group with distant metastasis (G4). There was still a significant difference between the survival of the groups, since the metastatic groups (G3 and G4) had a lower survival compared to the non-metastatic ones (G1 and G2), as well as the animals submitted to chemotherapy had a greater survival in relation to those that did only mastectomy. According to the data obtained, PD-L1 cannot be considered an isolated prognostic factor, however there are still indications that the high intensity of labeling may be related to tumors of worse type and histological grade.

Keywords: Immunohistochemistry; Breast Carcinomas, Staging, Lymph Node, Metastasis

1. INTRODUÇÃO

O câncer de mama representa um dos tumores mais comuns na espécie canina. Na maioria dos casos são cadelas de meia idade a idosas, com nódulos localizados, principalmente, em mamas inguinais (Cassali et al., 2020). As abordagens diagnósticas e terapêuticas mais instituídas atualmente incluem o estadiamento clínico (EC), a ressecção tumoral e envio do material para análise histopatológica, após a mastectomia. O prognóstico final é baseado no EC, no subtipo histológico e no grau de diferenciação tumoral. De forma adicional, a avaliação imuno-histoquímica vem ganhando destaque por ajudar a definir o prognóstico e terapêutica para esses pacientes, juntamente com as informações de estadiamento e histopatologia (Borecka et al., 2020).

Um exemplo de marcador imuno-histoquímico de destaque é o ligante de morte programada 1 (PD-L1), também conhecido como B7-H1 ou CD274, que é o primeiro ligante funcionalmente caracterizado do receptor de morte programada por co-inibição 1 (PD-1). Juntamente com seu ligante cognato, ligante de morte programada 2 (PD-L2), o PD-L1 desempenha um papel fundamental na manutenção da tolerância periférica e central das células imunes, através da ligação ao receptor PD-1 (Boussiotis, 2016).

O PD-L1 é expresso em algumas células tumorais, em linfócitos B ativados, linfócitos T, células dendríticas, macrófagos e fibroblastos. Este se liga a PD-1 para atenuar a resposta imune celular, induzindo apoptose ou exaustão de células T. A regulação positiva persistente de PD-1 é comumente encontrada em linfócitos infiltrantes de tumores, onde a expressão da PD-L1 é explorada por células malignas para evitar a destruição imune (Hansen et al., 2009). O bloqueio da via PD-1/PD-L1, por meio de anticorpos monoclonais (contra PD-1 ou PD-L1) representa uma abordagem terapêutica promissora que atualmente está sendo pesquisada em estudos de muitos tipos de câncer humano. Os resultados desses estudos sugerem que o PD-L1 desempenha um papel importante no escape imune dos tumores, facilitando a ativação da via (Sanmamed e Chen, 2014).

A expressão de PD-L1 foi observada em diferentes tumores sólidos, incluindo neoplasias mamárias, pulmonares, gástricas, colorretais, carcinoma hepatocelular, carcinoma de células renais, câncer testicular e câncer papilar da

tireoide (Zhang et al., 2017). Além disso, resultados de várias meta-análises demonstram que a superexpressão de PD-L1 está associada a um prognóstico ruim em muitos tipos de câncer (Xu et al., 2015 e Iacovelli, et al., 2016 e Zhang, et al., 2017). De acordo com a meta-análise realizada por Zhang et al. (2017) a expressão de PD-L1 está associada a metástases linfonodais, graus histológicos mais altos, negatividade do receptor de estrogênio (ER) e câncer de mama triplo negativo (CMTN). Indicando que a expressão de PD-L1 é um biomarcador promissor para o prognóstico do câncer de mama em mulheres, sendo um possível marcador preditivo para a imunoterapia nestas pacientes. Neste contexto, destaca-se que medicamentos como o pembrolizumabe, nivolumbabe, durvalumabe entre outros já são utilizados na rotina da oncologia humana (Plaines-Laine et al., 2019).

Dessa forma, em virtude do comportamento extremamente variável dos tumores de mama nas cadelas, se torna cada vez mais necessária a busca de biomarcadores que auxiliem na definição prognóstica e terapêutica dessas pacientes (Zhang et al., 2017). Assim como na medicina humana, o biomarcador PD-L1 foi estudado em alguns tumores na medicina veterinária como, melanoma oral, osteossarcoma, hemangiossarcoma, mastocitoma, adenocarcinoma mamário e adenocarcinoma prostático com revelador sucesso de imunomarcação, o que significa que podem ser estudados como futuro alvo terapêutico. Resultados que incentivam fortemente a aplicação clínica de inibidores de PD1/ PD-L1 como um agente terapêutico para essas neoplasias (Maekawa et al., 2016). Diante do explanado acredita-se que o PD-L1 pode servir, assim como na medicina humana, como uma ferramenta prognóstica para tumores mamários malignos de cadelas, impulsionando assim sua investigação.

2. OBJETIVOS

2.1- Objetivo Geral

Avaliar a imunomarcação do PD-L1 e seu papel prognóstico em neoplasias mamárias de cadelas.

2.2 Objetivos Específicos

- Verificar as diferentes porcentagens e intensidades de imunomarcação de PD-L1 nos grupos de cadelas com tumores menores e maiores que 3 cm e com ou sem metástases regionais ou à distância.

- Avaliar o potencial prognóstico do PD-L1 em cadelas com neoplasias mamárias, por meio da associação do padrão de imunomarcação (fraco, moderado e intenso) com fatores prognósticos clínico-patológicos como tamanho do tumor, subtipo e grau histopatológico, tempo de sobrevida do paciente e estadiamento clínico.

3. MATERIAIS E MÉTODO

3.1. Animais

Um total 54 cadelas com tumores de mama tratadas pelos Serviços de Oncologia e Obstetrícia Veterinária do Hospital Veterinário da UNESP, em Jaboticabal, SP, Brasil, participaram do projeto. Dessas, 36 foram incluídas de forma retrospectiva e 18 prospectivas. Os critérios de inclusão foram os seguintes: cadelas com carcinomas mamários simples ou mistos, não ulcerados menores que 3 cm para G1, maiores que 3 cm sem metástase para G2, independentemente do tamanho, mas com metástase em linfonodo para G3 e independente do tamanho com metástase a distância para G4. Para cadelas com mais de um tumor foi utilizado apenas o tumor de pior tipo histológico de acordo com a classificação de Goldschimidt e colaboradores (2011). Para as pacientes do grupo G4 foram incluídas pacientes que fizeram biópsia incisional dos tumores de maior tamanho, em pacientes que não tinham indicação de mastectomia e pacientes que fizeram mastectomia com imagem radiográfica já sugestiva de metástase, bem como pacientes que tiveram imagem sugestiva de metástase pulmonar em até 30 dias após o procedimento cirúrgico. Os critérios de exclusão foram cadelas com recidivas de tumores de mama, tumores ulcerados, carcinomas de tipos especiais e sarcomas mamários, pacientes que fizeram quimioterapia prévia para tumor de mama, presença de outros tipos tumorais além do tumor de mamário. As cadelas passaram por todas as etapas clínicas (exame físico geral e específico, hemograma e bioquímica sérica, exames de imagem e histopatológico). As pacientes foram divididas em 4

grupos, de acordo com o estadiamento clínico dos tumores da Organização Mundial da Saúde (OMS) adaptado de Owen (1980):

Grupo 1 (G1): cadelas com carcinoma mamário menores que 3 cm de diâmetro e sem metástase, estadiamento clínico (T1,N0,M0);

Grupo 2 (G2): cadelas com carcinoma mamário com diâmetro superior a 3 cm e sem metástase, estadiamento clínico (T2,3,N0,M0);

Grupo 3 (G3): cadelas com carcinoma mamário e metástase em linfonodos regionais, detectadas por avaliação histológica, estadiamento clínico (T1,2,3,N1,M0);

Grupo 4 (G4): 10 Cadelas com carcinoma mamário e imagens ultrassonográficas e/ou radiográficas sugestivas de metástase à distância, estadiamento clínico (T1,2,3,N0,1,M1);

3.2. Coleta de dados clínicos

Coletou-se informações clínicas do histórico de todas as pacientes no período de 2016 a 2022, de modo que 38 foram casos retropectivos e 16 prospectivos. Informações como idade, raça, idade de castração, castração concomitante a mastectomia, número de gestações, tempo de evolução do tumor, localização do tumor, indicação de quimioterapia (pacientes em estágio clínico IV e V, com tumores de alto grau e histotipos sabidamente mais agressivos) e sobrevida foram registrados e compilados.

3.3. Exames Hematológicos e Bioquímicos

Amostras de sangue foram encaminhadas para realização de hemograma e análises bioquímicas (Fosfatase Alcalina (FA), Alaninoaminotransferase (ALT), proteína total (PPT), albumina, ureia e creatinina.

A anemia foi classificada em leve, quando o hematócrito foi 26 a 37%, moderada, entre 13 a 25% e intensa com hematócrito inferior a 13%. As plaquetas normais quando a contagem foi de 200-500 mil, abaixo dessa referência, classificou-se como trombocitopenia e acima, trombocitose; leucócitos foram considerados normais, quando sua contagem foi identificada entre 6 e 18 mil. Dentre os tipos de leucocitose, classificou-se como neutrofilia quando a contagem de neutrófilos encontrava-se acima de 11 mil; linfocitose, com o número de linfócitos acima de cinco mil. Já a neutropenia foi classificada

quando a contagem de netrófilos encontrava-se abaixo de três mil e linfopenia, quando o número de linfócitos se encontrava abaixo de um mil (Tvedten et al., 1999).

3.4. Exame histopatológico

Todas as pacientes foram submetidas à anestesia geral inalatória, de acordo com o protocolo empregado no hospital veterinário. Os tumores mamários foram coletados logo após a realização da mastectomia total, uni ou bilateral, de acordo com a indicação para cada caso (Cassali et al., 2014), durante a intervenção cirúrgica foram removidos também os linfonodos regionais (inguinal e/ou axilar) para avaliação histopatológica.

Todas as amostras coletadas foram fixadas em formalina tamponada a 10% por um período de 24 a 48 horas e, em seguida, armazenadas em álcool 70% até o momento do processamento. Posteriormente foram incluídas em parafina, cortadas na espessura de 3µ em micrótomo e coradas pela Hematoxilina e Eosina para análise histopatológica. Parte das lâminas destinadas à realização da imuno-histoquímica foram armazenadas para posterior utilização. As referidas amostras, após processamento histotécnico de rotina, foram avaliadas por patologistas no Laboratório de Patologia Veterinária da Universidade Estadual de São Paulo (USP-Pirassununga), seguindo a classificação de Goldschmidt e colaboradores (2011).

3.5. Avaliação imuno-histoquímica

Os cortes histológicos foram aderidos em lâminas de vidro silanizadas (Starfrost®) e desparafinizadas em estufa por 1 hora a 60°C. Em seguida foram imersas em xilol I e II por 15 minutos cada, seguido pela imersão no álcool 100%, 95% e 70% por 5 minutos cada. Para finalizar houve um banho em água destilada para rehidratação dos cortes. A recuperação dos antígenos foi realizada pelo calor (*steamer Walita),* por 20 minutos a 95°C, em solução tampão de citrato (pH 6.0). Após, as lâminas foram mantidas em descanso por 20 minutos, ainda em solução tampão de citrato até atingirem a temperatura ambiente. Posteriormente foram lavadas por 3 vezes em solução tampão de PBS (pH 9.0), por 5 minutos cada.

O Bloqueio da peroxidase foi realizado com peróxido de hidrogênio a 3% diluído em água destilada, por 20 minutos, em câmara escura. Em seguida, as mesmas foram incubadas com o anticorpo primário policlonal de coelho antiPD-L1 (Código:IM-0774, Lote:19013, RheaBiotech®), *overnight*, a 4°C, na concentração de 1:500, diluído em solução tampão de PBS (pH 9.0) com BSA 1% e Tween para tampão de lavagem. As lâminas de controle negativo e positivo (figura 1) (placenta de cão) foram incubadas *overnight* com IgG de coelho sob as mesmas condições. Posteriormente, todas as amostras foram incubadas com anticorpo secundário (EasyLink ONE, EP-12-20502, EasyPath) em temperatura ambiente, por mais 20 minutos. O cromógeno utilizado foi o Diaminobenzidina (Cromógeno DAB, EP-12-20542, EasyPath), por 30 segundos, seguido de banho em água destilada e a contracoloração foi realizada em hematoxilina de Harris, por 30 segundos, seguida de lavagem em água corrente em abundância. Por fim, realizou-se a desidratação em soluções seriadas de álcool e xilol, finalizando com a montagem da lamínula com cola histológica Permount®.

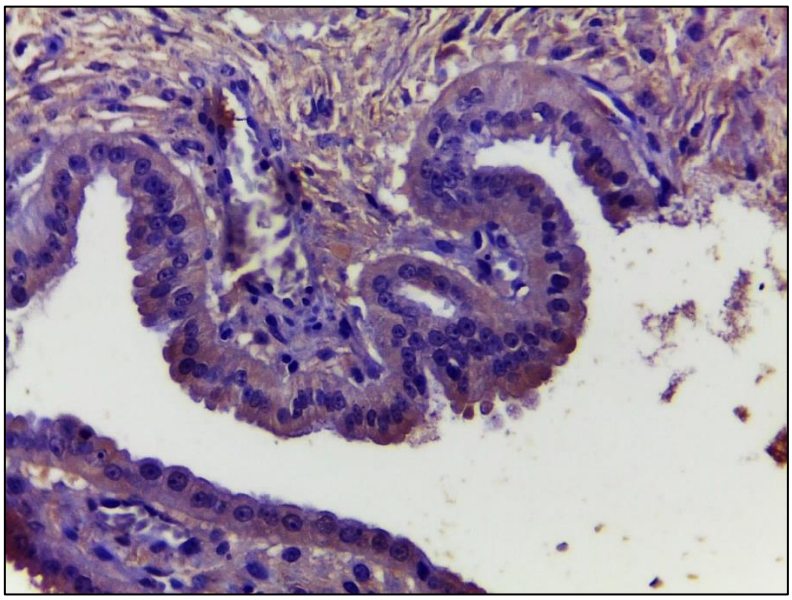

Figura 1. Fotomicrografia de coloração imuno-histoquímica de placenta canina (controle positivo) com imunomarcação alta do tipo citoplasmática e intensa para PD-L1. Obj. de 40x.

As lâminas prontas foram analisadas de forma cega por três avaliadores, de forma simultânea, que chegaram a um consenso para determinação dos escores de marcação, em três campos de alta marcação (“hot spots”), à objetiva de 40x. No estudo foram avaliados a localização da marcação predominante

(citoplasmática, membranosa e citoplasmática/membranosa) e intensidade de marcação (negativa, fraca, moderada e intensa) (Zhao et al, 2016).

Já a porcentagem de marcação de células positivas foi realizada através do programa de análise de imagem (Image J. versão 2022). Para isso, 5 campos aleatórios no aumento de 400 vezes não sobrepostos sendo uma área central e outras quatro com aproximadamente 45 graus (0,3, 6 e 9 h) foram avaliados. As laminas foram avaliadas por meio do microscópio óptico Leica DM500 e câmera Leica ICC50 HD. A expressão positiva foi caracterizada pelo aparecimento de tonalidades de marrom no citoplasma das células neoplásicas, considerando-se a área marcada. Primeiro, a área celular total foi determinada e medida para cada imagem e as áreas não celulares ("área morta") foram excluídas pela seleção manual e feito a correção de área real (área real = área total – área morta) de cada fotomicrografia). Depois disso, uma área positiva foi selecionada manualmente e limiarizada para destacar apenas as células positivas. A área selecionada foi medida e o resultado foi dividido pela área celular real dessa imagem e multiplicada por 100. Assim, uma porcentagem foi calculada para cada imagem. Uma porcentagem final foi estimada a partir da média das cinco imagens para cada amostra. Dessa forma o valor de porcentagem foi obtido da área real dos 5 campos fotografados de cada animal e uma média final dos 5 valores foi usado para definir a porcentagem de marcação daquela paciente. Para definição do escore, o campo de células foi ranqueado por porcentagem de células positivas (negativo= 0; 1-25%=1; 26-50% =2; 51-75% =3; 76-100% =4) e pela intensidade de marcação, que foi avaliada de forma cega por três observadores (negativo=0; fraca=1; moderada= 2 e intensa =3). Por fim, os dois ranques (porcentagem e intensidade de marcação) foram multiplicados e o escore de marcação obtido foi utilizado para as análises estatísticas entre os grupos (Zhao et al, 2016; Senhorello, et al. 2020).

3.6. Análise estatística

Foi utilizado pacote estatístico SPSS Statistics 25 (IBM®, New York, United States) e considerado intervalo de confiança de 95% para todos os testes realizados ($P \leq 0,05$). Realizou-se análise descritiva em número e porcentagem da classificação histológica, localização tumoral, raça, ovariohisterectomia (OH)

concomitante à mastectomia, número de gestações, quimioterapia (QT), presença de metástase, animais que permanecem vivos, tipo de tratamento (somente cirurgia ou cirurgia e quimioterapia), localização de imunomarcação, porcentagem de células positivas, intensidade de marcação, presença de anemia, alterações na contagem de leucócitos e alterações na contagem de plaquetas.

Para idade, idade em que foram castradas, tamanho tumoral, e exames laboratoriais (PPT, ALB, ALT, FA, creatinina e ureia), calculou-se a média e desvio padrão. Todas as variáveis numéricas foram submetidas a teste de normalidade de Kolmogorov Smirnov e realizou-se o teste de Kruskal-Wallis para verificar se havia diferença entre os grupos conforme a porcentagem de marcação de células, escores, tempo de evolução (data do surgimento do tumor até o dia da cirurgia), sobrevida (data da cirurgia até o dia do óbito e para animais ainda vivos (censurados) até o último contato telefônico realizado no dia 20 de janeiro de 2022, tamanho tumoral e análises bioquímicas sanguíneas. Realizou-se o teste Qui-quadrado para verificar associação entre os grupos (G1, G2, G3 e G4) e a realização de ovariohisterectomia (OH) concomitante à mastectomia, realização de tratamento quimioterápico, animais que ainda permanecem vivos, presença de anemia, contagem leucocitária, tipo de alteração na contagem de leucócitos e plaquetas. A curva de Kaplan Meier foi realizada para ilustrar o tempo de sobrevida das pacientes estudadas.

4. RESULTADOS

Os animais incluídos neste estudo foram atendidos no período de 2016 a 2021, totalizando 54 cadelas (38 casos retrospectivos e 16 prospectivos), de modo que 19 (35,19%) pertenciam ao grupo 1 (tumores menores que 3cm), 11 (20,37%) ao grupo 2 (tumores maiores que 3cm, sem metástase), 14 (25,92%) ao grupo 3 (carcinoma mamário com presença de metástases em linfonodo regional) e 10 (18,52%) ao grupo 4 (carcinoma mamário com presença de metástases à distância).

Existiu uma grande variação de raças das cadelas estudadas. As mais acometidas neste estudo foram as cadelas sem raça definida (SRD) (n= 16; 29,63%) e poodles (n=5; 9,26%), seguidos pela raça pinscher (n= 4; 7,41%) e

american pitbull (n=4; 7,41%). Os demais cães pertenciam às seguintes raças: Blue Heeller, Border Collie, Boxer, Doberman, Fox Paulistinha, Golden Retriever, Labrador, Lhasa Apso, Pasto Alemão, Pastor Belga e Shih Tzu.

A Idade média das cadelas foi de 11,75 ± 3,2 (idade mínima: 5 anos e máxima: 19,8 anos). A idade média de castração dessas pacientes foi de 11,15 ± 3,02 (idade mínima: 5 anos e máxima: 17 anos). Dessas, 48 (88,89%) foram castradas de forma concomitante a mastectomia e apenas 6 (11,11%) foram castradas previamente a mastectomia, contudo todas elas em virtude do diagnóstico de piometra. Em relação as informações quanto ao número de gestações, informada pelo tutor no momento da anamnese, esses dados estavam presentes para apenas 23 animais (42,59%), 13 cadelas (13,93%) não tiveram nenhuma gestação, uma paciente apresentava histórico de cinco (21,74%) gestações, duas cadelas tiveram quatro (17,39%) gestações e cinco pacientes, apenas uma (4,35%).

Em relação a localização tumoral, 33 (62,26%) lesões estavam em cadeia mamária direita e 20 (37,74%) em cadeia esquerda e, em 1 animal não foi informada a localização. Nessas pacientes, 48 (90,57%) tumores estavam em uma mama definida e 5 (9,43%) localizavam-se entre duas mamas. A mama abdominal cranial (M3) foi a mais acometida 14 (26,41%). O tamanho médio dos tumores foi de 2,94 ± 2,35 (menor medida: 0,4 cm e maior medida: 10,3 cm). Vale salientar que todas as cadelas do estudo apresentavam mais de um tumor, entretanto apenas a localização e o tamanho do tipo tumoral de pior prognóstico é que foram levados em consideração para a compilação dos dados.

Já sobre os dados hematológicos e bioquímicos desses animais, 39 (72,22%) tiveram valores de hematócrito normal, enquanto sete (12,96%) apresentaram anemia leve, seis (11,11%) moderada, um (1,85%) apresentava anemia intensa e um (1,85%) teve eritrocitose. Já com relação ao número de leucócitos totais, 39 (72,22%) apresentavam contagens normais no momento do diagnóstico, em apenas sete (12,96%) identificou-se leucopenia e em oito (14,81%) leucocitose. Dos 15 animais que tiveram alteração na contagem leucocitária, quatro (26,67%) apresentaram linfopenia, oito (53,33%) neutrofilia e três (14,81%) neutropenia. Por fim, no que tange a contagem plaquetária, 42 (77,78%) animais estavam dentro da normalidade, em quatro animais (7,4%)

identificou-se trombocitopenia e oito (14,81%) apresentaram trombocitose. Os valores dos exames bioquímicos estão descritos na tabela 1.

Tabela 1. Número de animais (n), médias, desvio padrão (DP) e valores minímos e máximos dos exames bioquímicos das pacientes incluídas na pesquisa.

Bioquímico	N	média	DP	Valor min	Valor max
PPT	25	7,16	0,64	6	8,2
ALB	25	3,19	0,62	2,12	4,81
ALT	54	47,96	30,11	10	141
FA	18	116,61	173,05	20	762
Creatinina	53	1,04	0,35	0,3	1,6
Ureia	18	40,89	22,47	14	85

Ademais em relação a histopatologia, considerou-se o tumor de pior tipo histológico (mais agressivo), de acordo com a classificação de Goldschimidt e colaboradores (2011), para a avaliação das cadelas de cada grupo e obteve-se a seguinte distribuição (tabela 2).

Tabela 2. Classificação histopatológica dos tumores avaliados de acordo com a classificação de Goldschimidt e colaboradores (2011).

Tipo histológico	Número de animais	Porcentagem (%)
Carcinoma complexo	9	16,67
Carcinoma misto	4	7,4
Carcinoma papilar	1	1,85
Carcinoma sólido	9	16,67
Carcinoma tubulopapilífero	24	44,44
Carcinoma tubular	7	12,96

Na tabela 3, observa-se a distribuição dos tipos histológicos de acordo com os grupos estudados.

Tabela 3. Classificação histopatológica dos tumores avaliados de acordo com a classificação de Goldschimidt divido entre os grupos experimentais.

Classificação de Goldshmidt	G1	G2	G3	G4	Total
Complexo	5	0	3	1	9
Sólido	1	2	4	2	9
Misto	1	0	1	2	4
Tubular	3	3	0	1	7
Papilar	0	1	0	0	1
Tubulopapilífero	9	5	6	4	24
Total	19	11	14	10	54

No que tange o tratamento quimioterápico, 40 animais tiveram indicação para realizar a terapia (pacientes em estágio clínico IV e V, bem como animais com tumores de alto grau e histotipos sabidamente mais agressivos), entretanto apenas 20 (37,04%) foram submetidas a um protocolo (tabela 4).

Tabela 4. Número e porcentagem de cadelas submetidas a quimioterapia adjuvante.

Protocolo Quimioterápico	**Número de animais**	**Porcentagem (%)**
Carboplatina	7	35
Carboplatina + Gencitabina	3	15
Caboplatina + Doxorrubicina + Ciclofosfamida	1	5
Doxorrubicina	1	5
Ciclofosfamida metronômica	3	15
Carboplatina + Doxorrubicina	2	10
Carboplatina + Ciclofosfamida	3	15

O último contato telefônico para saber os animais que ainda permaneciam vivos foi no dia 20 de janeiro de 2022. Dessa forma, até a presente data um total de 15 (27,78%) cadelas continuam vivas e 39 (72,2%) já vieram a óbito.

Em relação a localização de marcação do PD-L1 nas células tumorais, a marcação citoplasmática aconteceu em 100% dos tumores avaliados. A porcentagem de área de marcação média de todos os animais foi de 27,13%. E a intensidade da marcação do PD-L1 foi fraca em 10 (18,52%) amostras, moderada em 23 (42,59%) e intensa em 21 (38,89%) (figuras 2, 3 e 4).

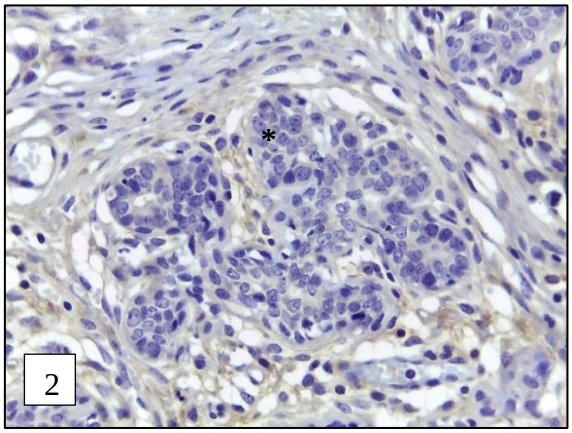

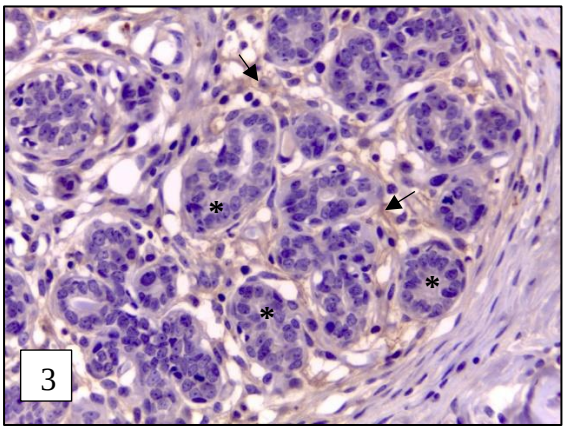

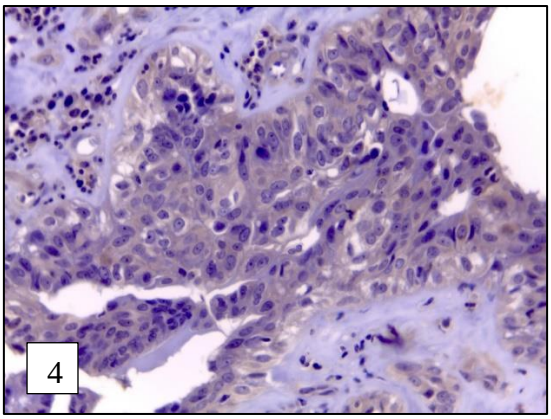

Figura 2. Fotomicrografia de coloração imuno-histoquímica de um carcinoma complexo mamário canino com imunomarcação citoplasmática e de intensidade fraca para PD-L1 (asterisco) (Grupo G1, Obj. de 40x). Figura 3. Fotomicrografia de imunomarcação de um carcinoma complexo mamário canino com imunomarcação citoplasmática de intensidade moderada para PD-L1 (asteriscos). Nesta imagem pode-se observar ainda algumas células mioepiteliais com imunomarcacão intensa (setas) (Grupo 3, Obj. de 40x). Figura 4. Fotomicrografia coloração imunohistoquímica de um carcinoma tubulopapilífero mamário canino com imunomarcação citoplasmática e intensa para PD-L1 (Grupo 4, Obj. de 40x).

A avaliação da imunomarcação do PD-L1 nos linfonodos também foi realizada (figura 5 A e B). Entretanto, dos 14 animais que tinham linfonodo metastático apenas seis (42,86%) deles tinham material adequado para análise. Visto que os demais já não tinham mais material suficiente no bloco. Dessa forma, dos seis linfonodos estudados, todos (100%) tiveram marcação citoplasmática e a porcentagem de células marcadas não foi avaliada nos linfonodos. Já em relação a intensidade da marcação, dois (14,28%) tiveram intensidade moderada (figura 5 A) e quatro (28,56%) intensa (figura 5 B).

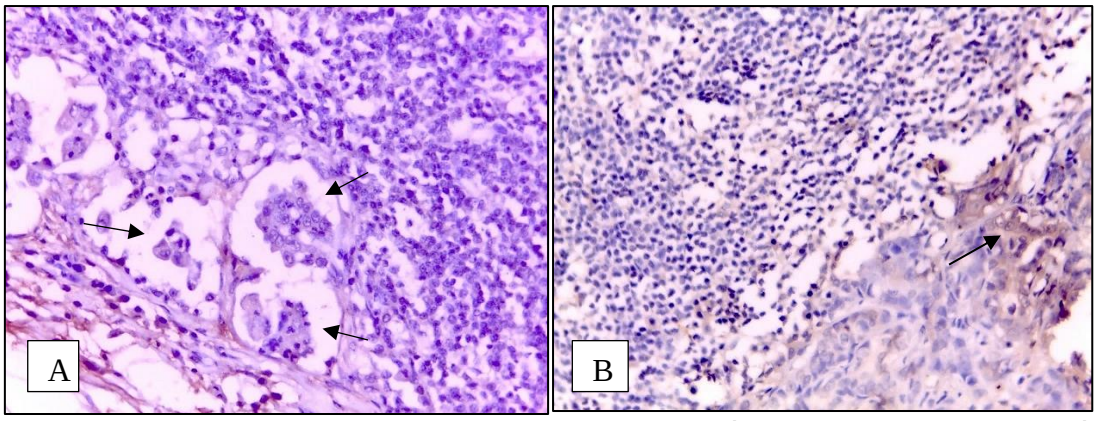

Figura 5A. Fotomicrografia de coloração imunohistoquímica de linfonodo metastático apresentando imunomarcação das células neoplásicas (setas) do tipo citoplasmática com intensidade moderada (setas) para PD-L1 (Animal com carcinoma sólido grau II, pertencente ao grupo 3. Obj. de 40x). Figura 5B. Fotomicrografia de imunomarcação de linfonodo metastático, com imunocoloração focal das células neoplásicas (seta) do

tipo citoplasmática com intensidade intensa para PD-L1 (Animal com carcinoma sólido grau II, pertencente ao grupo 3. Obj. de 40x).

Como foi atribuido um escore de 1 a 4 para as variações de porcentagem de marcação do PD-L1, houve predominância do escore 1 (53,78%) seguido pelo escore 2 (44%) e escore 3 (1,85%), nenhum animal atingiu escore 4, ou seja a maioria do animais estudados apresentaram em torno de (1 a 25%) de imunocoloração para PD-L1.

A porcentagem média de marcação do PD-L1 entre os grupos (G1, G2, G3 e G4) foi significativa (p = 0,02), visto que a porcentagem de marcação do grupo 4 foi superior aos demais grupos (tabela 5). Já quando se compara os escores de porcentagem de marcação (1 a 4) com os grupos (G1, G2, G3 e G4) (p=0,247), não houve diferença significativa entre grupos.

Tabela 5. Porcentagem de marcação do PD-L1 entre os grupos experimentais e valores de desvio padrão. Nota-se maior marcação para o grupo G4 em relação aos demais grupos (asterisco).

Grupos	% média de marcação	DP
G1	23,6	± 6,82
G2	24,33	± 5,68
G3	26,63	± 8,44
G4	33,47*	± 8,51

Além do escore para a porcentagem de marcação, também foi empregada a classificação em escore para a intensidade de marcação do PD-L1 (negativo=0, fraca=1, moderada=2 e intensa=3) que quando foi multiplicada com o escore de porcentagem (1 a 4), gerou um escore final (1 a 12). Esse valor de escore final ao ser comparado com os grupos (G1, G2, G3 e G4), também não foi significativo (p=0,139).

Ademais todos os escores obtidos (escore de porcentagem de marcação, escore de intensidade e escore final) foram comparados a sobrevida das pacientes e apresentaram os seguintes valores de p respectivamente (p=0,250, p=0,514, p=0,372). Além disso, os valores de porcentagem de marcação também foram associados aos tipos histológicos de acordo com a classificação de Goldschimidt (2011) (p=0,09). Nenhum tipo histológico demonstrou ter maior porcentagem de marcação.

O teste estatístico Qui-quadrado foi empregado para avaliar a existência de associação entre os grupos estudados e as variáveis OH concomitante à mastectomia, animais que permanecem vivos, intensidade de imunomarcação, ocorrência de anemia, contagem de leucócitos, tipo histológico e contagem plaquetária.

Foi verificado que houve diferença de intensidade de imunomarcação entre os grupos (p=0.033), de forma que o grupo 4 apresentou predominância de marcação intensa, enquanto que os demais grupos apresentaram imunomarcação predominantemente moderada (tabela 6). Não se observou associação entre a intensidade de marcação com as demais variáveis do estudo, tempo de evolução (0,428), sobrevida (0,721), tamanho do tumor (0,580), PPT (0,556), ALB (0,678), ALT (0,222), FA (0,768), creatinina (0,690) e ureia (0,710).

Tabela 6. Número de animais por grupo de acordo com a intensidade de marcação

Grupos	**Fraco**	**Moderado**	**Intenso**
Grupo 1	3	12	4
Grupo 2	1	4	6
Grupo 3	3	7	4
Grupo 4	3	1	6

A graduação tumoral foi realizada de acordo com o proposto por Nottingham e modificado por Elston & Ellis, de modo que se obteve 21 tumores (38,88%) grau I, 20 (37,04%) grau 2 e 13 (24,08%) grau 3. Não se observou associação entre a graduação tumoral e a intensidade de imunomarcação (p=0.199) (tabela 7). Da mesma forma, não houve associação do grau tumoral com a porcentagem de marcação (p=0,096). Por outro lado, a associação dos graus tumorais com o escore final foi significativa (p=0,027) (tabela 8). Nota-se maior proporção do escore 6 para os tumores de grau 3.

Tabela 7. Número e porcentagens de tumores e suas respectivas intensidades de imunomarcação para PD-L1 (fraca); (moderada) e (intensa) de acordo com a graduação tumoral.

Graus	Intensidade de marcação n (%)

	Fraca	Moderada	Intensa
Grau I	3 (14,29%)	11 (52,38%)	7 (33,33%)
Grau II	2 (10%)	11 (55%)	7 (35%)
Grau III	4 (33,33%)	2 (16,67%)	6 (50%)

Tabela 8- Número de animais de acordo com o grau tumoral e escore final escore de porcentagem de marcação de PD-L1 X escore de intensidade de marcação de PD-L1).

Graus	Escores					
	1	**2**	**3**	**4**	**5**	**6**
Grau I	3	6	7	4	0	6
Grau II	1	5	3	8	0	3
Grau III	4	1	2	0	0	5

Em relação aos dados dos linfonodos metastáticos avaliados das neoplasias pertencentes ao grupo (G3) todos que tiveram marcação, foram do tipo citoplasmática (n=6), sendo duas delas em grau moderado e quatro intenso.

Ainda dentro da análise de dados do grupo G3, a intensidade de marcação (fraco, moderado e intenso) foi associada com o tipo histológico, e não se encontrou diferença significativa entre as variáveis analisadas (p=0,0610).

O teste de normalidade de (Kolmogorov-Smirnov) foi empregado para avaliar as seguintes variáveis: tempo de evolução (p=0,180); sobrevida (p=0,200); tamanho (p=0,200); PPT (p=0,200); ALB (p=0,200); ALT (p=0,094); FA (p=0,200); creatinina (p=0,03) e ureia (p=0,200). Somente a variável creatinina é paramétrica, os demais são todos não paramétricos. Apesar da creatinina ser paramétrica, foi realizado teste não paramétrico por conta do número amostral.

O teste de Kruskal-Wallis foi empregado para avaliar a diferença entre os grupos G1, G2, G3 e G4 com as variáveis tempo de evolução, sobrevida, tamanho do tumor, PPT, ALB, ALT, FA, creatinina e ureia. Houve diferença significativa entre os grupos (1 e 2 *versus* 3 e 4) no que tange a sobrevida e o tamanho tumoral. Analisando os dados, percebe-se que os grupos 1 e 2 tiveram

média de sobrevida maior que os grupos 3 e 4. Observou-se ainda, que a média de tamanho de tumores dos grupos 1, 2, 3 e 4 foram respectivamente de 1,29; 4,4; 3,6 e 3,51 cm (tabela 9).

Tabela 9: Valores de média e desvio padrão (DP) da sobrevida e tamanho do tumor de acordo com os grupos.

Grupos	**Média sobrevida (dias)**	**DP sobrevida (dias)**	**Média tamanho tumor (cm)**	**DP tamanho do tumor (cm)**
Grupo 1	1296,21	± 577,72	1,29	± 0,61
Grupo 2	709,82	± 360,37	4,4	± 1,85
Grupo 3	649,21	455,37	3,6	± 3,17
Grupo 4	444	379,31	3,51	2,11

A associação entre intensidade de marcação e as variáveis tempo de evolução, PPT, ALB, ALT, FA, creatinina e ureia também foram estudados, porém nenhuma associação significativa foi encontrada.

A média de sobrevida dos grupos G1 e G2 foi avaliada pelo teste de Mann-Whitney. Pode-se observar que as pacientes do grupo G1 (tumores menores que 3 cm) apresentaram uma sobrevida significativamente maior que aquelas do G2 (p=0,005) (1322 dias ±132,54), enquanto G2 (810 ± 108,65 dias). Já os grupos G3 e G4 não tiveram diferença significativa de sobrevida G3 (649,21 ± 455,37) e G4 (444 ± 379,31). Verificou-se que não houve diferença significativa no que tange o tamanho tumoral entre os grupos G3 e G4 (p=0,886).

Foi avaliada a realização do tratamento quimioterápico e o tempo de sobrevida das pacientes. Notou-se diferença significativa no tempo de sobrevida das pacientes submetidas ao tratamento quimioterápico (p=0,037). Aquelas submetidas à quimioterapia apresentaram maior tempo de sobrevida (794,5 ± 121,48 dias) quando comparadas as submetidas apenas à mastectomia (789 ± 103,23 dias) (tabela 10).

Tabela 10. Valores de mediana e erro padrão dos pacientes que foram ou não submetidos a quimioterapia.

Quimioterapia	**Mediana**	**Erro padrão**

Sem quimioterapia	789	± 103,23
Com quimioterapia	794,5	± 121,48

Já a curva de Kaplan-Meier foi realizada para ilustrar a sobrevida das pacientes dos diferentes grupos (p=0,001). Pode-se observar que as cadelas com tumores menores que três centímetros sem metástase (G1) foram as que apresentaram maior sobrevida (Figura 6).

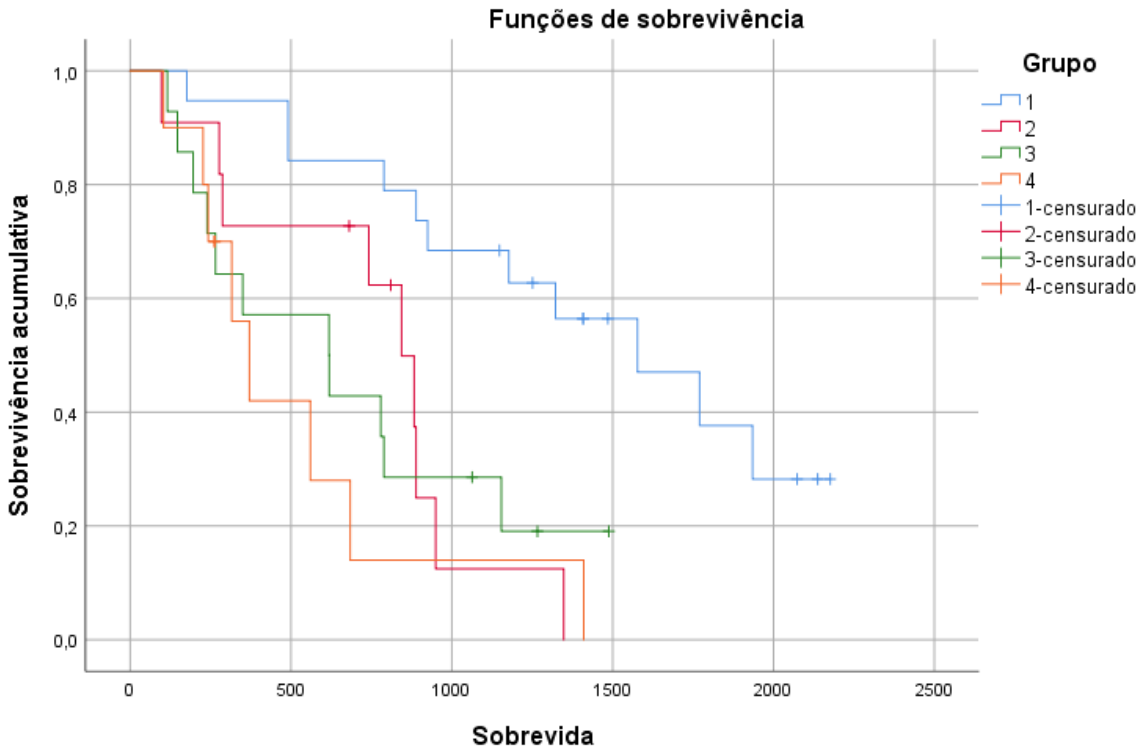

Figura 6. Gráfico com a curva de Kaplan-Méier representando o tempo de sobrevida das cadelas dos diferentes grupos, durante o período de avaliação (os casos censurados estão representados pelos pacientes que ainda estão vivos.

A curva também foi realizada para avaliar o tempo de sobrevida das pacientes submetidas ou não a quimioterapia. Percebe-se que as cadelas que não foram submetidas a quimioterapia tiveram uma taxa maior de mortalidade em relação aqueles que receberam o tratamento adjuvante (p= 0,033) (figura 7).

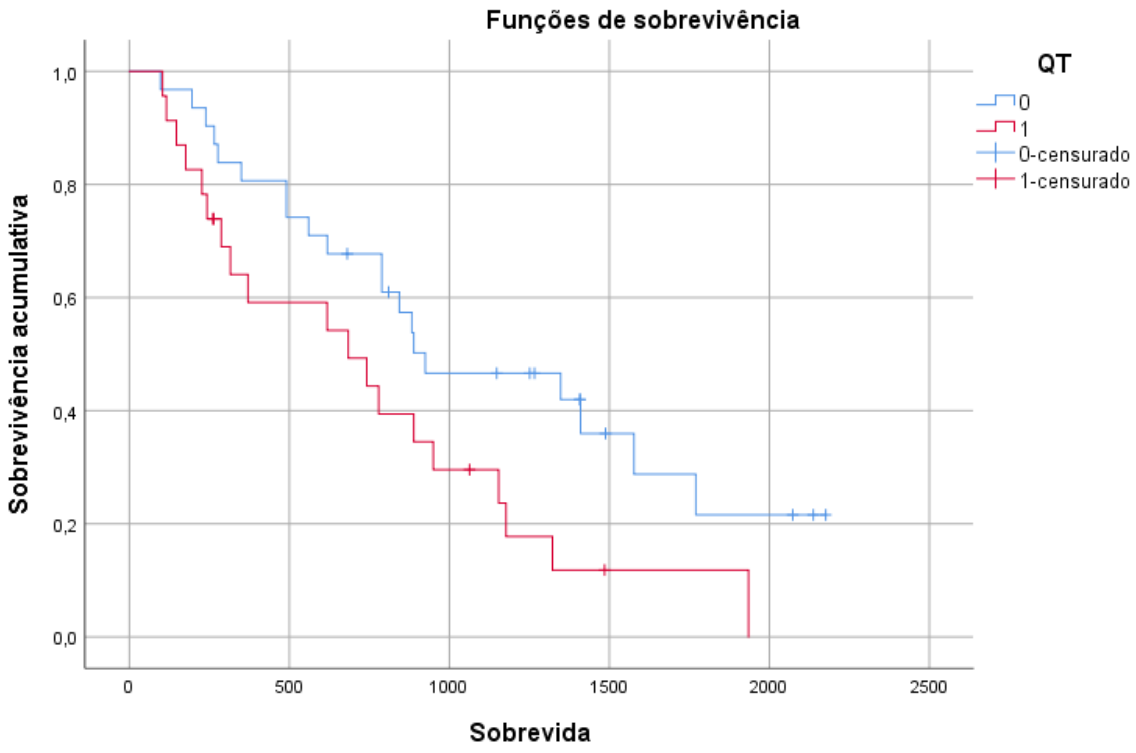

Figura 7. Gráfico com curva de Kaplan-Meier demonstrando os pacientes que vieram a óbito ao longo da sobrevida das pacientes submetidas à quimioterapia (grupo 1- vermelho) ou sem quimioterapia (grupo 0- azul). Os casos censurados estão representados pelos pacientes que ainda estão vivos.

5. DISCUSSÃO

Os grupos experimentais desta pesquisa foram divididos de acordo com o estadiamento clínico tumoral, com intuito de verificar a diferença de imunomarcação do PD-L1entre os diferentes grupos. O Grupo 2 teve um número maior de animais acompanhados, visto que a rotina de atendimento de pacientes com tumores menores que 3 cm tem maior frequência. Por outro lado, o grupo com menor número de animais foi o (G4), também justificado pela menor rotina de atendimento a cadelas com metástase a distância. Nesse contexto vale salientar a importância que a concientização dos tutores da cidade de Jaboticabal-SP, devido as campanhas realizadas pelo Hospital da Unesp, que contribuem para um diagnóstico precoce e conseguente melhor prognóstico para essas pacientes.

Em relação ao tipos histológicos houve uma heterogenicidade entre os neoplasmas estudados, de modo que grande parte eram carcinomas simples,

com predominância do tipo tubulopapilífero 24 (44,44%), contra apenas 4 (7,4%) de carcinomas mistos. Vale salientar que três dos quatro carcinomas mistos pertenciam aos grupos metastáticos (dois de grau II e um de grau I), apesar de histologicamente este tumor não ser considerado um dos mais agressivos (Goldschmidit et al. 2011). Em contrapartida, tumores com tipo histológico sabidamente mais agressivos como carcinomas sólidos e tubulares de alto grau estiveram distribuidos de forma homogêna entre os grupos.

Em relação a localização tumoral, de acordo com Cassali (2017), as mamas inguinais são as mais acometidas, acredita-se que pela maior presença de tecido glandular mamário nessas regiões. Entretanto, a mama mais acometida neste estudo foi a M3. Vale salientar que todas as cadelas do nosso estudo tinham tumores em mais de uma mama e os dados utilizados de localização foram baseados no tumor com pior tipo histológico, por este motivo não necessariamente a mama abdominal cranial pode ter sido a mais acometida, mas sim a que apresentou os tumores de pior tipo histológico.

No que tange a prevalência racial de cadelas acometidas por tumores de mama, existe uma grande variação descrita na literatura, uma vez que existe uma influênca das raças mais frequentes na região onde o estudo é conduzido. Entretanto, nossos dados vão ao encontro com autores como Daleck e De Nardi (2016) e Oliveira Filho e colaboradores (2010), que descreveram a predominância de cadelas SRDs e Poodles (raças comuns na região de Jaboticabal-SP). O mesmo vale para a idade média das cadelas diagnósticadas, (11,75 anos), com 88,89% delas não castradas no momento do diagnóstico, reforçando a idéia da exposição prolongada aos hormonios sexuais contribuindo para a etiologia dessas neoplasias (Cassali, 2017).

Em relação aos exames hematológicos e bioquímicos nenhuma associação foi verificada entre as diferentes variáveis estudadas e os grupos desta pesquisa. Todavia, Silva e colaboradores (2014) em estudo com 161 cadelas com tumores de mama observaram que anemia e leucocitose estavam correlacionadas positivamente com o estádio avançado da doença. Dessa forma esperávamos que pacientes com algum tipo de metástase pudessem apresentar alterações hematológicas, como anemia e leucocitose, como visto por Silva e colaboradores (2014), bem como isso pudesse ser correlacionado com a maior

porcentagem e intensidade de marcação do PD-L1, porém nenhuma relação foi encontrada.

As características clínicas e epidemiológicas dos tumores de mama observadas nas cadelas são semelhantes ao observado em mulheres. Por esse e outros motivos, informações sobre a ocorrência de tumores espontâneos em cadelas servem como modelo comparativo de estudo (Cassali, 2017). Dentro deste contexto, os estudos de vias de “checkpoint” imunológico vem ganhando destaque, como por exemplo a via PD-1/PD-L1. A avaliação da expressão do PD-L1 em tumores de mama ainda é recente, até o momento nosso estudo é o segundo que avaliou o marcador apenas nesse neoplasma, bem como o primeiro que divide os grupos de acordo com o estadiamento tumoral e avalia a expressão do marcador em linfonodos com metástases dos tumores de mama de cadelas. Visto que na medicina humana, Boman et al. (2021) já haviam feito este tipo de avaliação em linfonodos metastáticos e na medicina veterinária Ariyratha et al. (2021) avaliaram os linfonodos metastáticos apenas nos melanomas.

Na medicina humana as pontuações de escore para PD-L1 mais relevantes usadas em tumores malignos é a pontuação das células tumorais (TC), de proporção de tumor (TPS), células imunes (IC), células imunes presentes (ICP) e pontuação positiva combinada (CPS) (Hong et al., 2020). O escore de células tumorais é definido como a porcentagem da área coberta por células tumorais positivas para PD-L1 em relação à área total do tumor. O *Tumor Proportion Score* é outro método semelhante para analisar PD-L1 que considera a porcentagem de células tumorais viáveis, mostrando membrana parcial ou completamente marcada de PD-L1 em relação a todas as células tumorais viáveis (Erber e Hartmann, 2020; Marchi, 2021). No nosso estudo utilizamos uma classificação de escore adaptada e baseada nos trabalhos de Zhao et al. (2016) e Senhorello et al (2020). Como obtivemos apenas marcação do tipo citoplasmática optamos por fazer avaliação da porcentagem de área marcada pela impossibilidade de contagem de células separadamente. Nesse método de avaliação podemos observar uma maior porcentagem de marcação de PD-L1 nos grupos metastáticos.

Ariyaratha e colaboradores (2020) avaliaram PD-L1 em tumores de mama em cadelas e também utilizaram a pontuação por escore (0= membrana

citoplasmática sem marcação; 1= imunocoloração de membrana incompleta com ou sem coloração citoplasmática leve ou moderada; 2= imunocoloração de membrana completa moderadamente intensa com ou sem coloração citoplasmática moderada e escore 3= intensa imunocoloração de membrana de forma completa com ou sem citoplasmática moderada ou intensa). No presente estudo, a avaliação da imunomarcação teve como foco apenas as células tumorais apesar de outros tipos celulares também terem apresentado marcação positiva, como as células mioepiteliais e linfócitos. A avaliação por este tipo de escore de Ariyaratha e colaboradores (2020), não foi utilizada por que todos os animais do nosso estudo tiveram marcação do tipo citoplasmática, mudando apenas a intensidade da marcação (fraca, moderada e intensa).

A proporção de marcação intensa, bem como a porcentagem de marcação do PD-L1 foi maior no grupo com metástases a distância (G4), vão de encontro com alguns dados da medicina humana onde pacientes com metástase possuiam maior marcação do PD-L1 no tumor e no linfonodo. Possivelmente o aumento na intensidade de imunomarcação dos tumores do presente estudo que fizeram metástase também corroboram com os relatos desdes autores (Erber e Hatmann, 2020; Abad et al., 2022). Como a via do PD-PL1 é tida como uma via de “fuga” do SI, acredita-se que a maior expressão de PD-L1 em células malignas possa indicar a auto-suficiência do tumor em modular as células do microambiente, de forma a passar desapercebido pelas células imunes facilitando sua disseminação e formação de metástase. Isso poderia explicar o por que a porcentagem de expressão do marcador estudado foi maior nos grupos 3 e 4 (grupos metástaticos).

A atual situação de biomarcadores PD-L1 ainda é complexa do ponto de vista de padronização de técnica e interpretação de resultados. Vários ensaios imuno-histoquímicos com algorítmos de pontuação heterogêneos são aprovados para diferentes terapias e indicações tumorais (Huang et al. 2021). Não existe um método único padronizado para avaliação de PD-L1, uma vez que vários métodos de pontuação foram validados em estudos clínicos em mulheres (Hong et al, 2020). Portanto, a forma como foi avaliada a imunocoloração para PD-L1 nos animais deste estudo é um passo importante para uma futura padronização deste marcador, no meio veterinário.

De acordo com Litvin e colaboradores (2020) o PD-L1 geralmente não é identificado no tecido mamário normal, mas sim nos carcinomas mamários (CM) com expressão principalmente nas células tumorais e imunes. Poucos estudos avaliaram de forma conjunta a expressão tumoral e de células imune no CM, mas os dados preliminares são conflitantes e ainda há grande variabilidade nas análises, visto que 40 a 50% de diferença pode ser observada dependendo do anticorpo usado para sua detecção (Litvin et al., 2020). Assim como Litvin e colaboradores (2020) observaram em amostras de carcinoma mamário humano, células tumorais e imunes também apresentaram marcação para PD-L1 nos carcinomas de cadelas. Entretanto as células imunes não foram contabilizadas nesse estudo. Vale salientar que a escolha do anticorpo também é algo que ainda precisa ser padronizado na realidade veterinária.

Até o presente momento apenas três estudos fizeram avaliação de PD-L1 do tecido mamário de cadelas (Maekawa et al., 2016, Soshu et al., 2016 e Ariyarathna et al., 2020). Todos utilizando anticorpos diferentes (monoclonal antiPD-L1 6G7-E1 de rato-, San Jose, CA, EUA; monoclonal de coelho para PD-L1 humano EPR1161, Abcam, Tóquio, Japão e policlonal anti-PD-L1 de coelho-ab233482, MA, EUA respectivamente), porém com resultados de imunomarcação semelhantes. Neste estudo foi avaliada a imunomarcação de PD-L1 por meio do anticorpo policlonal de coelho anti-PD-L1 SP, BR. Os resultados obtidos diferem em partes do relatado por outros autores, visto que não podemos inferir que o PD-L1 atuou como um fator prognóstico isolado. Entretanto, a marcação celular se mostrou efetiva.

O valor prognóstico da expressão de PD-L1 por IHQ no CM apresenta resultados discordantes entre vários estudos, em parte devido a questões técnicas relacionadas a diferentes clones de anticorpos como já relatado, bem como na definição de ponto de corte e sistemas de pontuação. Enquanto poucos estudos demonstraram uma boa correlação entre a expressão de PD-L1 e o desfecho clínico, outros identificaram PD-L1 como um biomarcador de pior sobrevida, ou nenhuma associação foi encontrada (Guo et al., 2020; Humphries et al., 22018; Muenst et al., 2015). Dessa forma, assim como na medicina humana, na medicina veterinária as pesquisas com PD-L1 são recentes, requerendo assim mais estudos e padronizações da técnica, uma vez que de

acordo com nossos dados o mesmo não pode ser correlacionado com a sobrevida.

Entretanto, o marcador se mostra promissor como uma ferramenta prognóstica, visto que uma maior proporção de marcação moderada e intensa foram encontradas em pacientes com metástase em linfonodo e a distância. Apesar de o PD-L1 não ter sido associado de forma significativa com a sobrevida, não podemos excluir a hipótese de que a marcação intensa, esteja associada a outros fatores prognósticos imuno-histoquímicos, como por exemplo a alta expressão de Ki-67 e negatividade para receptores de estrógeno e progesterona como acontece na medicina humana com os tumores triplo negativos.

O primeiro estudo que mostrou a marcação de PD-L1 como fator prognóstico negativo independente no CM foi publicado por Muenst et al., em 2015. Neste experimento, utilizaram anticorpo policlonal PD-L1 anti-humano de coelho pré-diluído. A imunomarcação de PD-L1 foi quantificada usando o Histo-score modificado (H-score). O H-Score foi calculado por uma avaliação semiquantitativa tanto da intensidade da coloração quanto da porcentagem de células tumorais e imunes positivas para PD-L1 (intervalo de pontuação de 0 a 300). Como o PD-L1 é expresso na membrana celular, bem como no sistema endomembranoso, tanto a coloração membranosa quanto a citoplasmática foram consideradas positivas. Segundo Muenst e colaboradores (2015), o PD-L1 foi expresso em 152 (23,4%) dos 650 pacientes com CM, e foi significativamente associado com idade, tumores de grandes dimensões, linfonodo metastático, graduação tumoral, ausência de expressão do receptor de estrogênio, status HER2-positivo e alta expressão do marcador de proliferação Ki-67 (todos *p*-valores < 0,05). Na análise univariada, PD-L1 também, foi associado a pior sobrevida global (SG) ($p < 0,0001$). Todavia, no presente estudo não houve associação da expressão do PD-L1 com tamanho do tumor, status do linfonodo positivo para metástase e sobrevida. Entretanto, diferentemente do observado pelos autores, 100% dos tumores avaliados expressaram PD-L1. Por outro lado, a proporção de escore final (escore de porcentagem de marcação x escore de intensidade de marcação de PD-L1) foi maior nos tumores de grau 3, o que vai ao encontro do observado por Muenst e colaboradores (2015) em análises de tumores de mama em mulheres.

Shosu et al. (2016) foram os primeiros a mostrar a expressão de PD-L1 por western blot e imuno-histoquímica em tecido canino normal e neoplásico. Os autores encontraram alta expressão da proteína em mastocitoma canino, melanoma oral, tumor de glândula mamária e sarcoma de partes moles, sugerindo que esses neoplasmas pudessem ser futuros candidatos para terapia usando anticorpos para PD-1 e PD-L1. Dez dos 15 tumores de mama avaliados pelos autores expressaram PD-L1 (4/6 adenocarcinomas e 6/9 adenomas) porém, esses dados não foram correlacionados com fatores prognósticos. Diferentemente dos autores, não avaliamos PD-L1 em tecido mamário normal e em tumores benignos, visto que nosso intuito era a fazer associação da expressão do PD-L1 com fatores prognósticos e sobrevida.

Ariyarathna e colaboradores (2020) estudou 53 cadelas com tumores de mama, 21 com neoplasias malignas metástaticas, 20 com neoplasias malignas não metastáticas e 12 benignas. A taxa de sobrevida (TSB) para esses animais foi de 494, 1479 e 1717 respectivamente. Neste estudo eles encontram que a imunomarcação para PD-L1 nos tumores malignos que sofreram metástases foi maior do que para os que não apresentaram metástases. Além disso, seus resultados revelaram que quanto maior o escore de imunocoloração de PD-L1 menor o tempo de sobrevida dessas cadelas. De forma similar, as cadelas com metástase a distância, da presente pesquisa também tiveram maior proporção de marcação intensa para PD-L1, a TSB foi menor para esse grupo, contudo o TSB não teve associação significativa com o escore de marcação de PD-L1 como observado por Ariyarathna e colaboradores (2020).

Não observou-se associação do PD-L1 com os grupos estudados, com fatores prognósticos estabelecidos na presente pesquisa, contudo vale salientar que outros fatores importantes (tamanho tumoral/sobrevida/tratamento quimioterapia) mostraram diferença significativa entre os grupos estabelecidos neste experimento. Por exemplo, o fato dos pacientes com tumores menores que 3 cm apresentarem maior sobrevida, assim como a maior sobrevida naquelas cadelas que fizeram algum protocolo quimioterápico. Esses dados vão ao encontro de estudos como o de Marconato et al., (2008) e Lavalle et al., (2012) visto que, todos mostram uma sobrevida global maior em cadelas com tumores de mama que tenham passado por quimioterapia.

Lavalle et al. (2012) demonstraram que as pacientes tratadas com carboplatina, com ou sem inibidores da COX-2, tiveram sobrevida global significativamente mais longa do que aquelas submetidas exclusivamente a cirurgia, indicando que este agente quimioterápico é benéfico para o tratamento de neoplasias malignas mamárias. Marconato et al., 2008 apresentaram dados semelhantes com cães que receberam quimioterapia adjuvante a base de gencitabina e observaram sobrevida significativamente maior. Nosso estudo mostra pouca diferença nos valores de média e mediana referentes aos pacientes com e sem quimioterapia (utilizou-se a mediana por ser uma variável não paramétrica), mas a maior diferença foi observada no erro padrão, que é o que prova a variabilidade amostral.

No que tange o tamanho dos tumores de mama como fator prognóstico, Santos e colaboradores (2013) mostraram que cadelas com tumores maiores que 3 cm, tiveram intervalos livres de doença significativamente menores, quando comparado a cadelas com tumores menores. Apesar das intensidades de marcação não terem sido significativas entre os grupos, pode-se observar que 60% das pacientes do grupo metástase a distância apresentaram alta intensidade de marcação, o que poderia sugerir uma associação dessas variáveis. Porém, o pequeno número de animais neste grupo, pode ter influenciado nesta análise.

O intuíto de realizar a imunocoloração em linfonodos metastáticos foi encontrar maior intensidade de marcação do PD-L1 nas células metástaticas, visto que teoricamente essas células expressariam mais PD-L1 como forma de escape do sistema imunológico. Entretanto, essa análise foi prejudicada devido ao pequeno número de linfonodos (n=6) viáveis, disponíveis para pesquisa. Contudo, a análise do material evidenciou que dois (14,28%) linfonodos tiveram intensidade moderada e quatro (28,56%) intensa. Até o momento, nenhum dos trabalhos realizados na medicina veterinária avaliaram os linfonodos metástaticos e isso é mais um aspecto que precisa ser melhor estudado. Visto que na medicina humana Boman e colaboradores (2021) observaram 60% de positividade de marcação de células neoplásicas em linfonodos. Esses mesmos autores observaram que a taxa de positividade de PD-L1 foi maior em tumores primários em comparação com a metástase quando avaliada em células imunes (51,2% vs 37,1% $p < 0,001$).

Apesar de alguns fatores sabidamente conhecidos como prognósticos, tamanho do tumor, graduação tumoral, ocorrência de metástases e tipo histológico (Cassali et al. 2019) não terem sido associados de forma significativa com a intensidade de marcação do PD-L1, mais estudos devem ser realizados visando um número maior de animais em cada grupo, bem como a associação com outros marcadores prognósticos já bem estabelecidos para as neoplasias mamárias caninas, como o RE e PR, Ki67 e COX-2 (Cassali et al. 2019).

Por fim, vale salientar que na medicina humana essa terapia alvo já é bem empregada em mulheres cujos tumores de mama expressam a via, principalmente os triplo negativos (Planes-Laine et al. 2019). E a busca por mais estudos que avaliem essa via em tumores de mama e até mesmo em outras neoplasias em cães abre portas para que novos alvos terapêuticos também possam ser utilizados na medicina veterinária.

6. CONCLUSÃO

De acordo com os dados obtidos, o PD-L1 apresentou marcação citoplasmática para os diferentes carcinomas mamários, alterando apenas a porcentagem e intensidade de imunocoloração, entre os tumores. Este não mostrou ser um fator prognóstico isolado, entretanto, ainda existem indícios que a maior porcentagem e a alta intensidade de marcação pode estar relacionada a maior ocorrência de metástases a distância.

7. REFERÊNCIAS

Abad MN, Calabuig-Fariñas S, Mena ML. Programmed Death-Ligand 1 (PD-L1) as Immunotherapy Biomarker in Breast Cancer. Cancers 2022; 14: 307.

Ariyarathna H, Thomson NA, Aberdein D, et al. Increased programmed death ligand (PD-L1) and cytotoxic T-lymphocyte antigen-4 (CTLA-4) expression is associated with metastasis and poor prognosis in malignant canine mammary gland tumours. Veterinary Immunology and Immunopathology, 2020; 230: 110-142.

Borecka P, Ciaputa R, Janus I, Piotrowska A. et al. Expression of Podoplanin in Mammary Cancers in Female Dogs. In Vivo 2015; 34 213-223.

Boussiotis, VA. Aspectos moleculares e bioquímicos da via de checkpoint PD-1. New England Journal of Medicine , 2016; 18 1767-1778.

Boman C, Zerdes I, Mårtensson K, Bergh J, et al. Discordance of PD-L1 status between primary and metastatic breast cancer: A systematic review and meta-analysis. Cancer Treatment Reviews, 2021; *99*: 102-257.

Cassali et al. Consensus for the Diagnosis, Prognosis and Treatment of Canine Mammary Tumors 2019. Braz J Vet Pathol. 2020; 13: 555 – 574.

Erber R, Hartmann A. Understanding PD-L1 Testing in Breast Cancer: A Practical Approach. Breast Care, 2020; 1: 1–10.

Goldschmidt M, Peña L, Rasotto R, Zappulli V. Classification and grading of canine mammary tumors. Vet Pathol. 2011; 88:117-31.

Guo H, Ding Q, Gong Y, Gilcrease MZ, et al. Comparison of three scoring methods using the FDA-approved 22C3 immunohistochemistry assay to evaluate PD-L1 expression in breast cancer and their association with clinicopathologic factors. Breast Cancer Res. 2020; 22: 1–18.

Hansen JD et al. The B7 family of immunoregulatory receptors: a comparative and evolutionary perspective. Molecular immunology, 2009; 46: 457-472.

Huang RSP, Haberberger J, Severson E, et al.. A pan-cancer analysis of PD-L1 immunohistochemistry and gene amplification, tumor mutation burden and microsatellite instability in 48,782 cases. Mod. Pathol. 2021; 34; 252–263.

Humphries MP, Hynes, S, Bingham V, Cougot D, et al. Automated Tumour Recognition and Digital Pathology Scoring Unravels New Role for PD-L1 in Predicting Good Outcome in ER-/HER2+ Breast Cancer. J. Oncol. 2018; 1: 293-7.

Iacovelli R, Nole F, Verri E, Renne G, et al. Prognostic Role of PD-L1 Expression in Renal Cell Carcinoma. A Systematic Review and MetaAnalysis. Target Oncol. 2016; 11:143-148.

Lavalle GE, Bertagnolli AC, Tavares WLF, Cassali GD. COX-2 expression in canine mammary carcinomas: correlation with angiogenesis and overall survival. Vet Pathol. 2009; 46: 1275-80.

Lavalle GE, Campos CB, Bertagnolli AC, Cassali GD. Canine malignant mammary gland neoplasias with advanced clinical staging treated with carboplatin and cyclooxygenase inhibitors. In Vivo. 2012: 26: 375-9.

Lim HY et al. Effects of Obesity and Obesity-Related Molecules on Canine Mammary Glan Tumors. Veterinary Pathology. 2015; 52: 1045-1051.

Litvin IE, Paganella MP, Wendland EM, Roehe AV. Prognosis of PD-L1 in human breast cancer: Protocol for a systematic review and meta-Analysis. Syst. Rev. 2020; 9: 66.

Maekawa N, Konnai S, Okagawa T. et al. Immunohistochemical analysis of PD-L1 expression in canine malignant cancers and PD-1 expression on lymphocytes in canine oral melanoma. PLoS One, 2016; 11: 95-102.

Marchi D. PD-L1 expression by Tumor Proportion Score (TPS) and Combined Positive Score (CPS) are similar in non-small cell lung cancer (NSCLC). J. Clin. Pathol. 2021; 74: 735–740.

Marconato, L., Lorenzo, RM, Abramo, F., Ratto, A., & Zini, E. (2008). Gemcitabina adjuvante após remoção cirúrgica de tumores mamários malignos agressivos em cães. Oncologia veterinária e comparativa , 6 (2), 90-101.

Muenst S, Soysal SD, Tzankov A., e Hoeller, S. The PD-1/PD-L1 pathway: biological background and clinical relevance of an emerging treatment target in immunotherapy. Expert opinion on therapeutic targets, n.19(2), p.201- 211,2015.

Planes-Laine G, Rochigneux P, Bertucci F et al. PD-1/PD-L1 targeting in breast cancer: the first clinical evidences are emerging—a literature review. Cancers, 2019; 11: 1033.

Sanmamed MF, Chen L. Inducible expression of B7-H1 (PD-L1) and its selective role in tumor site immune modulation. Cancer journal (Sudbury, Mass.), 2014; 20: 256.

Santos A A, Lopes CC, Ribeiro JR, Martins LR, Santos JC, et al. Identification of prognostic factors in canine mammary malignant tumours: a multivariable survival study. BMC Veterinary Research, 2013; 9:1-11.

Senhorello, ILS (2020). Avaliação do padrão de acetilação das histonas H3 e H4 e expressão das enzimas HDAC1, HDAC2 e HDAC6 em tumores mamários de cadelas. 100 f. Dissertação (Mestrado em Medicina Veterinária) – Unesp, Jaboticabal.

Silva AHCD, Silva DMD, Ribas CR, et al.. Alterações no hemograma de cadelas com neoplasia mamária. Ciência Animal Brasileira, 2014; *15*: 87-92.

Shosu K, Sakurai M, Inoue K, et al. Programmed Cell Death Ligand 1 Expression in Canine Cancer. in vivo, 2016; 30 (3), 195-204.

Tvedten H, Weiss D, Erythrocyte disorders. In: Willard MD, Tvedeten H, Turnwald GH. Small animal clinical diagnosis by laboratory methods. 1999; 3:31-52.

Xu F, Xu L, Wang Q, Na G, et al. Clinicopathological and prognostic value of programmed death ligand-1 (PD-L1) in renal cell carcinoma: a metaanalysis. Int J Clin Exp Med. 2015; 8:14595-14603.

Zhang M, Sun H, Zhao S, Wang Y, et al . Expression of PD-L1 and prognosis in breast cancer: a meta-analysis. Oncotarget, 2017; 8: 31347.

Zhao H, Yu Z, Zhao L, et al. HDAC2 overexpression is a poor prognostic factor of breast cancer patients with increased multidrug resistance-associated protein expression who received anthracyclines therapy. Japanese journal of clinical oncology. 2016;46(10):893-902.