Carlos Eduardo Shimabucoro

Marcação fluorescente de cálcio em tecidos de suporte após a movimentação dentária experimental em ratos

Araçatuba - SP
2007

Carlos Eduardo Shimabucoro

Marcação fluorescente de cálcio em tecidos de suporte após a movimentação dentária experimental em ratos

Dissertação apresentada à Faculdade de Odontologia do Câmpus de Araçatuba – Unesp, para a obtenção do Grau de "Mestre em Odontologia" –
Área de Concentração Ortodontia

Orientador: Prof. Dr. Francisco Antonio Bertoz
Co-orientador: Profa. Dra. Rita Cássia Menegati Dornelles

Araçatuba
2007

DADOS CURRICULARES

CARLOS EDUARDO SHIMABUCORO

NASCIMENTO: 13/02/1978 – Araraquara – SP

FILIAÇÃO: Yukio Shimabucoro
Maria Nishizuka Shimabucoro

1999-2004: ***Curso de Graduação*** – Faculdade de Odontologia de Araçatuba – UNESP

2006 -2007 ***Curso de Mestrado – Área de Ortodontia*** Programa de Pós-Graduação em Odontologia Faculdade de Odontologia de Araçatuba - UNESP

DEDICATÓRIA

A **DEUS**, por permitir viver ao lado de pessoas especiais, por esta vida maravilhosa que eu tenho, minha família, meus amigos meu orientador e co-orientadora e por estar sempre comigo.

Aos meus pais, **YUKIO SHIMABUCORO** e **MARIA NISHIZUKA SHIMABUCORO**, pessoas as quais me espelho. Sei que por mais difícil que foi construir uma vida juntos, construíram um império, em que perpetuaram com filhos que tem características especiais.

Todas grandes construções necessitam de uma base forte, se hoje estou onde estou foi graças a vocês. Sou eternamente grato a Deus por ter vocês como pais. Os ensinamentos, incentivo, confiança, carinho e principalmente o amor que sempre me passaram, serão sempre guardados. **Amo muito vocês**.

Aos meus amados irmãos, **EDÉLCIO SATOMI SHIMABUCORO, MARCIO ROGÉRIO SHIMABUCORO** e suas esposas, obrigado pelos ensinamentos, atenção, companheirismo e principalmente paciência. **Amo vocês**.

Aos meus sobrinhos **GABRIEL ALLAN SHIMABUCORO, LUISA BALLERONI SHIMABUCORO E PEDRO BALLERONI**

DEDICATÓRIA

SHIMABUCORO, vocês são um incentivo para minha vida, desculpem pela minha ausência, mas saibam que eu **Amo vocês.**

À minha noiva **TALITA,** pelo amor, confiança, companheirismo durante todos estes anos, a ajuda neste trabalho e pela compreensão. **Amo muito você**.

AGRADECIMENTOS ESPECIAIS

Ao meu ORIENTADOR, **Francisco Antonio Bertoz**, que desde a graduação sempre me orientou como e quando fazer o melhor, nunca vou esquecer dos seus ensinamentos tanto administrativos quanto clínicos, agradeço a sinceridade e a amizade que será guardada eternamente.

A minha CO-ORIENTADORA, **Rita Cássia Menegati Dornelles**, pessoa que esteve presente desde o meu primeiro ano de faculdade, sempre me ensinando e me mostrando o caminho a ser seguido no mundo da pesquisa, sou eternamente grato pelos ensinamentos, pela credibilidade, confiança e pela amizade.

Aos meus futuros sogros **José Renato Moroso** e **Miriam Teresinha Tonetti Moroso**, por ter me acolhido durante todos esses anos, sem vocês esta caminhada seria muito difícil. Amo vocês.

A minha futura cunhada **Thaís Tonetti Moroso** pela ajuda, conselhos e amizade. Obrigado.

AGRADECIMENTOS

A Faculdade de Odontologia de Araçatuba – UNESP, que me graduou e me proporcionou este momento.

Aos meus colegas de mestrado, Bruna, Flávia, Geraldo, Leila, Pedro, Gustavo e de doutorado, Aguinaldo, Carla, An Tien, Marcus Vinicius, Mauricio, Alex, Mauro enfim todos Pós graduandos do programa de odontologia e odontopediatria, obrigado pelo companheirismo e amizade durante estes anos.

Aos funcionários, todos da graduação e pós-graduação, administração, manutenção, compras, clínicas e dos departamentos, em especial Bertolina, Mário, Maria, Lourdes e Gin, meu muito obrigado, vocês são parte fundamental do meu crescimento dentro desta instituição.

Ao Xará Ilídio Teodoro Filho, pela amizade e pelos conselhos muito valiosos durante estes anos, meu muito obrigado.

Ao Senhor Ilídio Teodoro pela ajuda neste trabalho, obrigado por estar sempre disposto a contribuir com a pesquisa.

Aos meus queridos professores, obrigado pelo ensinamento durante todos estes anos.

Aos Professores da Disciplina de Ortodontia Francisco Antônio Bertoz, Osmar Aparecido Cuoghi, Marcos Rogério de Mendonça, e especialmente Eduardo César Almada Santos, pelos ensinamentos

transmitidos durante toda a minha formação ortodôntica, meu eterno agradecimento.

Aos Professores Alberto Carlos Botazzo Delbem e Kikue Takebayashi Sassaki, os meus progenitores na vida científica, me mostraram e ensinaram a viver a pesquisa. Sou eternamente grato por tudo que fizeram por mim.

Ao Professor André Luiz Fraga Briso, pela amizade, pelos ensinamentos e ajuda neste trabalho, obrigado por fazer parte da minha vida.

Aos Professores Roelf Justino Cruz Rizzolo, Edilson Ervolino e Roberta Okamoto por me ajudar sempre que precisei.

Ao curso de Pós-Graduação em Odontologia da Faculdade de Odontologia de Araçatuba – Unesp, na pessoa do seu coordenador, Professor Doutor Idelmo Rangel Garcia Jr., por permitir e possibilitar a realização desta pesquisa.

A todos da família Shimabucoro, que torceram pelo meu sucesso, o meu muito obrigado.

Às famílias Moroso e Tonetti, por todo o incentivo, carinho e amizade.

Ao meu amigo Doutor André Pinheiro de Magalhães Bertoz pelo apoio concedido, por me ajudar dia-a-dia, meu eterno agradecimento.

À Sra.Márcia, Luiza e seus familiares, pela amizade e convívio otimista e alegre de sempre.

AGRADECIMENTOS

Aos meus amigos de republica, Alexandre Denadai Souza, Otoniel Antonio Macedo dos Santos, Ricardo Takeda Lelis, Kélio Garcia Silva, Daniel Augusto de Faria Almeida, Daniel Ribeiro da Costa, Adriano Boldori, Renato Ferraço, Matheus Malvino Rossi, Antonio Hernandes Chaves Neto, conviver com vocês foi viver em família, meu muito obrigado!

Aos amigos de graduação, principalmente todos aqueles que fizeram parte do DACA e da minha turma.

Ao amigo Alexandre Denadai Souza, pelo apoio dispensado e por sempre NE ajudar na minha pesquisa.

Ao Diretório Acadêmico Prof. Carlos Aldrovandi, onde aprendi e cresci muito como pessoa e cidadão (cursinho pré vestibular DACA)

Aos amigos Felipe, Torres e Pereira e suas namoradas vocês representam muito para a minha vida e nunca deixarei de agradecer esta amizade tão sincera, que muito me conforta e me dá forças para seguir em frente.

À Professora Ana Claudia de Melo Stevanato Nakamune, aos pós graduandos Mariana (odontopediatria), An Tien (ortodontia), Sheila (Implantodontia) e graduando Alexandre por me ajudarem neste trabalho.

Aos amigos do Bom Plano Odonto e Centro Clínico de Birigui, em especial ao Mestre Eduardo Francisco de Souza Faco, o qual me ajudou muito.

AGRADECIMENTOS

Aos amigos da Turma e do Nosso Churras, por todos os momentos alegres que estivemos juntos.

Aos amigos do curso de especialização em Ortodontia da APCD e UNESP turma 2006-2007, em especial Hildebrando, George, Bermal, Anthonyares, Elcio e Alan, pelas conversas e principalmente pela animação.

Aos Anônimos, e às Pessoas que participaram direta ou indiretamente deste trabalho, que posso ter esquecido, muito obrigado!

EPÍGRAFE

SE TODOS OS SEUS ESFORÇOS FOREM VISTOS COM INDIFERENÇA NÃO DESANIME... PORQUE TAMBÉM O SOL, AO NASCER, DÁ UM ESPETÁCULO TODO ESPECIAL E, NO ENTANTO, A MAIORIA DA PLATÉIA CONTINUA DORMINDO.

(AUTOR DESCONHECIDO)

RESUMO

Shimabucoro CE. Marcação fluorescente de cálcio em tecidos de suporte após a movimentação dentária experimental em ratos [dissertação]. Araçatuba: Faculdade de Odontologia da Universidade Estadual Paulista; 2007.

O osso alveolar, como os demais ossos, é continuamente remodelado por processo que equilibra reabsorção óssea por osteoclastos seguido pela deposição óssea por osteoblastos. A aplicação de forças ortodônticas gera reações locais nos tecidos relacionados com a dentição e oclusão bem como em fatores sistêmicos relacionados com o metabolismo ósseo, como a concentração de cálcio, fósforo e fosfatase alcalina. O nosso objetivo foi identificar, através de marcadores fluorescentes, a deposição de cálcio no ligamento periodontal e analisar a concentração plasmática de cálcio, fósforo e fosfatase alcalina antes e após a movimentação dentária experimental. A movimentação foi realizada com aparelhos instalados no primeiro molar superior em ratos machos (Wistar/250g). Os animais receberam três injeções de marcadores ósseos fluorescentes, na seguinte ordem: calceína, alizarina e oxitetraciclina com intervalo de sete dias entre as injeções para análise de 17 (G1), 28 (G2) ou 35 (G3) dias após instalação do aparelho. Sete dias após a última injeção, o sangue foi coletado e centrifugado para a realização posterior das análises bioquímicas. As maxilas foram retiradas, limpas e submetidas aos procedimentos específicos para o preparo das lâminas e leitura posterior em microscópio de epifluorescência. Foi coletado sangue de oito animais que não receberam intervenção ortodôntica, para controle das concentrações plasmáticas. A análise qualitativa evidenciou diferença entre o lado controle e o submetido à movimentação dentária, entretanto, a análise quantitativa não constatou diferença estatisticamente significante. As leituras espectrofotométricas nas dosagens dos plasmas destes animais mostraram concentração de cálcio sem diferença estatística entre os grupos. Entretanto, a análise do fósforo evidenciou co-relação entre a concentração plasmática e o tempo de movimentação dentária. Quando comparado à concentração de fosfatase alcalina, os animais do grupo G1 apresentaram menor concentração significante em relação aos outros grupos. Nos animais com 28 (G2) e 35 (G3) dias a concentração plasmática de fosfatase alcalina não foi diferente do grupo controle, mas foi significativamente maior que dos animais com 17 dias (G1) de movimentação dentária. Portanto, a

RESUMO

movimentação dentária experimental utilizada neste trabalho desencadeou, qualitativamente, alterações na deposição de cálcio no alvéolo e na concentração plasmática de fósforo e fosfatase alcalina evidenciando relação entre movimentação dentária e a concentração plasmática destas substâncias.

Palavras-chaves: cálcio, fósforo, fosfatase alcalina, movimentação dentária, corantes fluorescentes.

ABSTRACT

Shimabucoro CE. Marking fluorescent calcium in tissues of support after the experimental tooth movement in rats. [dissertation]. Araçatuba: UNESP - São Paulo State University; 2007.

The alveolar bone, as the other bones, continuously is remodelled by process that balances bone resorption by osteoclasts followed by the bone deposition for osteoblasts. The application of orthodontic forces generates local reactions in tissues related to the teeth and occlusion as well as systemic factors related with the bone metabolism, as the concentration of calcium, phosphorus and alkaline phosphatase. Our objective was to identify, through fluorescent markers, the calcium deposition in the periodontal ligament and to analyze the plasma concentration of calcium, phosphorus and alkaline phosphatase before and after the experimental tooth movement. The movement was performed with apparatus installed on the upper first the molar superior in male rats (Wistar/250g). These animals received three injections of bone fluorescent markers, in the following order: calcein, alizarin and oxytetracycline with interval of seven days between the injections for analysis of 17 (G1), 28 (G2) or 35 (G3) days after installation of the unit. Seven days after the last injection, the blood was collected and centrifuged to the achievement of subsequent biochemical analyses. The jaws had been removed, cleaned and submitted to the specific procedures for the preparation of the slides and posterior reading in the epifluorescence microscopy. Blood of eight animals that had not received intervention orthodontic, for control of the plasmatic concentrations was collected. The qualitative analysis evidenced difference between the side control and the submitted to the tooth movement, however, the quantitative analysis did not evidence significant difference statistical. The spectrophotometric readings in the dosages of plasmas of these animals had shown to calcium concentration without difference statistics between the groups. However, the analysis of the phosphorus evidenced co-relation between the plasmatic concentration and the time of tooth movement. When compared to the concentration of alkaline phosphatase, the animals of the G1 group showed significantly lower concentrations in relation to the other groups. In the animals with 28 (G2) and 35 (G3) days plasmatic concentration of alkaline phosphatase was not different from the control group, but was significantly higher than the animals with 17 days (G1) of tooth movement. Therefore,

ABSTRACT

the used experimental tooth movement in this work unchained, qualitatively, alterations in the calcium deposition in the alveolus and the plasmatic concentration of phosphorus and alkaline phosphatase evidencing relation between tooth movement and the plasmatic concentration of these substances.

Keywords: calcium, phosphorus, alkaline phosphatase, tooth movement, Fluorescent dyes

LISTA DE FIGURAS E TABELAS

LISTA DE FIGURAS

FIGURA 1 -	Foto ilustrativa do aparelho ortodôntico instalado	39
FIGURA 2 -	Imagem no microscópio de epifluorescência, com sobreposição dos filtros. Lado tratado.	43
FIGURA 3 -	Imagem no microscópio de epifluorescência, com sobreposição dos filtros. Lado controle.	43
FIGURA 4 -	Imagem no microscópio de epifluorescência, com sobreposição dos filtros. Lado tratado. Sendo divididos em A) G1, B) G2 e C) G3.	43
FIGURA 5 -	Avaliação quantitativa medida em pixel^2 do grupo I: lado controle e lado tratado não significante para P<0,05	44
FIGURA 6	Avaliação quantitativa medida em pixel^2 do grupo II: lado controle e lado tratado não significante para P<0,05	44
FIGURA 7	Avaliação quantitativa medida em pixel^2 do grupo III: lado controle e lado tratado não significante para P<0,05	44
FIGURA 8	Concentração plasmática de cálcio nos grupos de animais controle (C) e após 17 (G1), 28 (G2) ou 35 (G3) dias de movimentação dentária experimental	45

n=10

FIGURA 9 Concentração plasmática de fósforo (2) nos grupos de animais controle (C) e após 17 (G1), 28 (G2) ou 35 (G3) dias de movimentação dentária experimental n=10 *P<0,05 vs C; 45

FIGURA 10 Concentração plasmática de fosfatase alcalina total (3), nos grupos de animais controle (C) e após 17 (G1), 28 (G2) ou 35 (G3) dias de movimentação dentária experimental n=8 *P<0,05 vs C; +P<0,05 vs G1. 45

FIGURA 11 Imagem no microscópio de epifluorescência, utilizando filtro com fotomultiplicador no valor de 368 para a oxitetraciclina 61

FIGURA 12 Imagem no microscópio de epifluorescência, utilizando filtro com fotomultiplicador no valor de 488 para a calceína 61

FIGURA 13 Imagem no microscópio de epifluorescência, utilizando filtro com fotomultiplicador no valor de 594 para a alizarina 61

LISTA DE TABELAS

TABELA 1 - Grupos separados de acordo com a aplicação das substâncias em relação ao dia que foi instalado o aparelho 40

SUMÁRIO

RESUMO 17

ABSTRACT 20

1 INTRODUÇÃO 27

2 REVISÃO DA LITERATURA..... 30

3 PROPOSIÇÃO..... 36

4 MATERIAL E MÉTODO 38

4.1. ANIMAIS..... 38

4.2. MOVIMENTAÇÃO ORTODÔNTICA..... 38

4.3. INJEÇÃO DE FLUOROCROMO..... 39

4.4. COLETA E ANÁLISE..... 40

4.5. ANÁLISE ESTATÍSTICA..... 41

5 RESULTADO 43

6 DISCUSSÃO 48

7 CONCLUSÃO 52

8 REFERÊNCIAS 54

9 ANEXOS..... 59

9.1. CERTIFICADO DA COMISSÃO DE ÉTICA NA EXPERIMENTAÇÃO ANIMAL (CEEA) 59

9.2. NORMAS DA REVISTA 60

9.3 IMAGENS DOS CORTES POR DESGASTE NO MICROSCÓPIO DE EPIFLUORESCÊNCIA 61

1. INTRODUÇÃO

A movimentação ortodôntica consiste em processo dinâmico associado à remodelação do osso alveolar, possibilitada pela presença do ligamento periodontal e de suas células, onde se destacam os fibroblastos, que são capazes de responder a estímulos compressivos e remodelar as fibras colágenas do ligamento periodontal[30], assim como mediar à remodelação óssea alveolar através da liberação de citocinas[6,14]. Essas citocinas são capazes de estimular a migração de células progenitoras de osteoclastos da circulação sanguínea para o espaço periodontal, onde estas podem sofrer processo de diferenciação para osteoclastos maduros, os quais são responsáveis pela reabsorção do osso alveolar[26].

A aplicação da força ortodôntica desencadeia reações teciduais as quais não estão somente associadas com fatores locais relacionados com os dentes e a oclusão, mas também com fatores sistêmicos relacionados com o metabolismo geral do osso[7,8,17,31] como cálcio e fósforo[19]. A deficiência sistêmica destes íons ocasiona aumento da movimentação dentária, comprovada em trabalhos realizados com animais hipoparatiroideos[11,18,32].

As modificações celulares durante a remodelação óssea resultam do equilíbrio entre a reabsorção óssea por osteoclastos e a deposição óssea por osteoblastos. Este processo é influenciado por forças que agem sobre o tecido. Sabe-se que forças de tração provocam formação óssea enquanto forças de pressão causam reabsorção do osso. O grau de reabsorção ou formação de osso alveolar é influenciado pelas resultantes de forças que agem em cada região do comprimento total do dente[15].

A análise da remodelação óssea, utilizando marcadores fluorescentes, e as alterações morfológicas do periodonto após o período de movimentação dentária experimental fornecerão informações essenciais para o entendimento dos mecanismos envolvidos neste processo.

A eficácia destes experimentos foi verificada através do processo de mineralização óssea, utilizando marcações com fluorocromos, substâncias fluorescentes, que se apresentam como faixas representativas do tecido ósseo,

formado no dia que se realiza as injeções intramusculares, permitindo a determinação de algumas características estruturais e funcionais de partículas biológicas e deposição de cálcio.

2. REVISÃO DA LITERATURA

O ato de alterar a posição de um dente ocasiona uma reação em cascata no ligamento periodontal, e esta alteração leva a uma alteração molecular, celular, tecidual e sistêmica[12]. Uma revisão aos aspectos histológicos é muito importante para delinear os estudos deste trabalho e assim poder discutir o assunto proposto.

A idéia de que o movimento ortodôntico é dependente da reabsorção e da aposição do alvéolo é bem antiga[10], entretanto, os fundamentos sobre estes conhecimentos, somente foram confirmados no inicio do século XX começando com os estudos histológicos de Sandstedt[15].

Meikle em 2006[15] fez uma revisão na literatura, mostrando o progresso dos estudos quando relacionamos: movimentação ortodôntica, compreensão de tecidos, células, e mecanismos celulares.

O esqueleto é remodelado continuamente durante a vida por células, osteoclastos e osteoblastos, que dão forma ao novo osso. Esse processo envolve uma rede complexa de células e interações com a matriz que interagem com hormônios sistêmicos, citocinas locais, fatores de crescimento e outros fatores que estão sendo estudados[15].

A teoria e a prática ortodôntica e ortopédica utilizam muito deste conhecimento, já que envolvem remodelação das estruturas adjacentes do osso, o que necessita de uma compreensão complexa da biologia óssea, particularmente o relacionamento entre estresse mecânico e as várias células que estão presentes neste osso[15].

Durante o movimento ortodôntico, o ligamento periodontal sofre hialinização[29], termo que significa a perda de células de uma área do ligamento devido à necrose[27]. Este dano tecidual impede o dente de avançar até o osso adjacente bem como o tecido necrótico ser removido por osteoclastos. Como resultado, o movimento atinge um platô que dura cerca de 10 a 20 dias em humano. Durante muitos anos, os ortodontistas e biólogos tentaram compreender melhor este processo para melhorar o tratamento ortodôntico. A solução seria prevenir a formação de tecido hialinizado ou acelerar a sua remoção por osteoclastos. A primeira solução pode ser difícil de alcançar clinicamente, pois exigiria uma força muito baixa (ou seja, força insuficiente para causar um colapso nas arteríolas) e um controle mais preciso de compressão nas áreas. Por outro lado, a segunda solução, poderia ter um profundo impacto sobre a eficiência da ortodontia, pois

resultaria em um movimento mais rápido e apurado nas áreas hialinizadas, embora ainda seja necessária uma melhor compreensão sobre o recrutamento de osteoclastos na área de compressão[27].

Waldo e Rothblatt em 1954[33] foram autores de um dos primeiros trabalhos histológicos realizados em ratos, a fim de estudar a movimentação dentária experimental. Em seu estudo os autores propuseram por meio de inserção de uma ligadura elástica entre o primeiro e segundo molar superior do rato, promover a movimentação dentária. Posteriormente, outros autores[2,34] também seguiram o mesmo protocolo estudando as respostas teciduais em diferentes tempos após a inserção de ligadura elástica.

As reações no lado de compressão podem ser sintetizadas da seguinte forma: Após 6 horas, houve uma predominância das fibras do ligamento periodontal comprimidas, sem aparentar limite definido no terço médio da raiz[34], com poucos capilares, poucos núcleos celulares, sendo os núcleos picnóticos pertencentes aos fibroblastos. Observaram-se ainda alguns osteoblastos nas áreas adjacentes[2]. Em muitos cortes houve indicativo do inicio da hialinização[34].

Após 12 horas observou-se, desorganização das fibras, alguns fibroblastos com núcleos picnóticos formaram incluídos para formar a área hialinizada, podendo ser visualizados na superfície do osso alveolar adjacente a estas áreas como osteoclastos no espaço medulares[2]. Notou-se também a presença de numerosos osteoblastos no espaço medular adjacente a área de reabsorção óssea, no lado oposto da superfície do osso alveolar[34].

Passadas 24 horas, houve estreitamento agravado do espaço periodontal e vasoconstrição localizada ou até desaparecimento dos capilares, apresentando áreas de hialinização com várias extensões e localidades[2,33,34]. Foi observado também presença de reabsorção indireta adjacente às áreas hialinizadas, com cavidades cobertas pelos osteoclastos[2]. Após 48 horas, persistiram áreas hialinizadas e uma reabsorção óssea avançada. Aos 3 dias, ocorreu um aumento na intensidade de reabsorção óssea, observando também hemorragias intensas, e ao mesmo tempo proliferação celular. Após 5 dias, a maior parte das áreas de hialinização foram substituídas por tecido de granulação[2]. Observou-se também que não somente o quadrante do dente experimental

apresentou resposta, mas o hemi-arco antagonista também, indícios de adaptações oclusais frente à presença da ligadura elástica[33].

Decorridos 7 dias, haviam somente pequenas ilhotas de hialinização, sem apresentar contato com o osso alveolar e poucos osteoclastos eram vistos na crista alveolar. Já aos 14 dias, toda a área hialinizada foi substituída pelos tecidos de granulação com fibras pré-colágenas com poucos osteoclastos presentes. Aos 21 dias, observou osteoblastos, osteóide e aposição óssea na porção mesial das raízes do primeiro molar, e osteoclastos e reabsorção óssea na porção distal em alguns cortes[2].

De acordo com Kvam[13], no lado de compressão, a quantidade de cementoblastos diminuiu em relação ao lado controle. Enquanto que os osteoclastos ficaram mais numerosos em relação ao controle, estes indícios prenunciavam os comportamentos diferentes dessas células frente a um estímulo mecânico.

Com relação ao lado de tensão, após 6 horas, houve estiramento das fibras periodontais, diminuição de osteoclastos, estiramento e diminuição em espessura das fibras transeptais gengivais[2,34]. Um achado comum dos fibroblastos foi o alongamento de seus núcleos na direção do estiramento das fibras periodontais[34].

Após 12 horas, as fibras periodontais e gengivais mantiveram estiradas e houve proliferação dos fibroblastos e desaparecimento dos osteoclastos[2]. Depois de 24horas, o quadro histopatológico manifestou de forma similar, porém com uma intensidade de proliferação celular maior, podendo ser observado esporadicamente camada de tecidos osteóides e aparecimento de osteoblastos nas superfícies ósseas[2,34].

Após 48 horas, observou osteoblastos e cementoblastos, a aposição óssea tinha avançado progressivamente e algumas trabéculas foram formadas ao logo das fibras estiradas na área da crista do septo alveolar. Aos 3 dias, mais trabéculas ósseas podiam ser encontradas ao longo das fibras estiradas e os feixes das fibras mostraram padrões similares ao lado controle, profundamente incluídas no osso alveolar. Após 5 e 7 dias, uma nova camada de osso se tornava mais espessa e o tamanho das trabéculas ósseas aumentavam, observando poucos osteoblastos, os quais eram bastante numerosos até o quinto dia[2,34].

Com 14 dias, os osteoblastos ficaram difíceis para serem distinguidos, mas aumentava a camada de novo osso formado. Enquanto que depois de 21 dias, o lado de tensão se tornou semelhante ao do lado de compressão[2].

Entretanto, o movimento do dente é um processo complexo que requer conhecimento nas mudanças no ligamento periodontal, áreas com diferentes células no tecido suporte, osso alveolar e remodelação característica local. Sabendo da complexidade é necessário utilizar várias técnicas para a obtenção de conhecimento maior deste processo.

A injeção de fluorocromos é uma metodologia que está sendo bastante utilizada em Odontologia, especialmente, na área de Implantodontia, pois permite a visualização da dinâmica da osseointegração.

Ottoni e Chopard (2004)[24] avaliaram a quantidade de osso neoformado em fêmur de ratos diabéticos, utilizando os fluorocromos calceína, alizarina e oxitetraciclina.

Papalexiou e colaboradores (2004)[25] observaram a influência da microestrutura do implante na dinâmica do processo de reparo ósseo ao redor de implantes imediatos inseridos em sítios periodontalmente infectados. Foram utilizados como fluorocromos a calceína, a alizarina e a tetraciclina e a visualização dos cortes foi feita em microscópio confocal. Mas na ortodontia esta técnica não foi utilizada e pode nos trazer uma complementação do conhecimento já adquirido na literatura.

Para um entendimento maior da movimentação dentária, não podemos ficar restritos apenas ao conhecimento do que ocorre no local, pois a aplicação de uma ortodontia gera reações nos tecidos, as quais não estão apenas associadas a fatores locais relacionados com a dentição e oclusão, mas também com fatores sistêmicos do metabolismo ósseo[7,8,17,32].

Estudos mostram que a remodelação óssea é muito influenciada por hormônios sistêmicos (paratormônio) e vitamina D que regulam a concentração de íons como cálcio e fósforo[7,8,17,19,31,32]. A deficiência sistêmica destes íons ocasiona aumento da movimentação dentária, comprovada em trabalhos realizados com animais hipoparatiroideos[17,18,32].

Mesmo com o controle da liberação do cálcio existe uma alteração durante vários períodos do dia. Além disso, Nakamura e colaboradores (2003)[22] analisaram

regiões calcificadas após a movimentação dentária e constataram a ocorrência de tecido parecido com calcificação distrófica, sendo a neoformação óssea composta de fosfato de cálcio e não de hidroxiapatita.

Sendo assim vimos o quanto é importante não só conhecer o que ocorre no ligamento periodontal e ao seu redor, mas também o que ocorre sistemicamente, para que possamos entender melhor a movimentação dentária.

3. PROPOSIÇÃO

Nosso trabalho propôs:

3.1- Identificar através de marcadores fluorescentes a deposição de cálcio no ligamento periodontal, antes e após a movimentação dentária experimental.

3.2- Analisar a concentração plasmática de cálcio, fósforo e fosfatase alcalina, antes e após a movimentação dentária experimental.

4. MATERIAIS E MÉTODOS

4.1. Animais

Foram utilizados 40 ratos Wistar (*Rattus novergicus*) machos, adulto-jovens (250g/p.c.) provenientes do Biotério Central de Araçatuba - Universidade Estadual Paulista (UNESP). Os animais, durante os procedimentos experimentais, foram mantidos em ambiente com período cíclico de claro e escuro (12/12 horas), temperatura ambiente de 22°C (± 2^0C), em gaiolas apropriadas com fornecimento de ração sólida e água *ad libitum.* Os procedimentos de manutenção e manipulação dos animais foram de acordo com as normas estabelecidas pelo guia de cuidados dos animais estabelecidos no "Canadian Council on Animal Care". O protocolo experimental foi submetido ao Comitê de Ética Experimental da Faculdade de Odontologia do *Campus* de Araçatuba – FOA – UNESP número 2007-007284. Os procedimentos experimentais foram realizados sob anestesia geral administrada por via intra-muscular com Coopazine (Xilazina - Coopers. Ltda.) e Vetaset (Cloridrato de quetamina Fort Dodge, Saúde Animal Ltda.), na dosagem de acordo com as recomendações do fabricante.

4.2. Movimentação ortodôntica

O método para a instalação do aparelho seguiu o protocolo descrito por Verna, Dalstra e Melsen (2000)[31] com algumas modificações para aumentar a retenção do aparelho. Antes da instalação do aparelho, os incisivos centrais superiores foram sulcados na região cervical por meio de uma broca diamantada cônica longa n° 3200 (KG Sorensen) com a finalidade de aumentar a retenção do fio de amarrilho.

Para a instalação, um fio de amarrilho de diâmetro transversal 0,20mm (Morelli, Brasil, cód. 55.01.210) foi conduzido, cervicalmente ao ponto de contato entre o primeiro e o segundo molar, no sentido da face palatina para a face vestibular. Após ultrapassagem, o mesmo fio contorna toda parte cervical do primeiro molar amarrando simultaneamente uma mola de secção fechada de 25cN, de diâmetro transversal 0,22 mm, cuja luz tem um diâmetro de 0,56mm (Sentalloy®, GAC, Nova York, USA). O fio

de amarrilho foi fixado na cervical do dente, para que não ocorresse alteração na forma de movimentação (Fig. 1). Utilizando-se o mesmo tipo de amarrilho, o aparelho foi fixado nos dois incisivos superiores ao nível do sulco de retenção previamente determinado. Após a fixação, foi acrescida pela face vestibular dos incisivos uma camada de resina composta (Concise, 3M) para aumentar a retenção do aparelho.

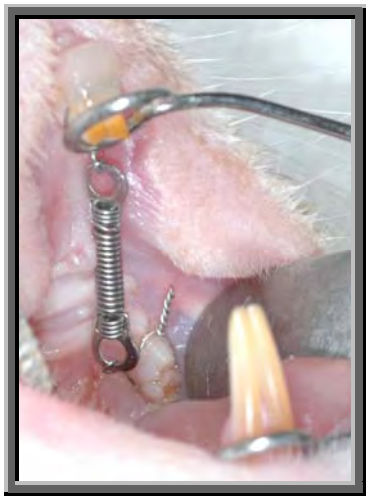

Fig. 1 – Foto ilustrativa do aparelho ortodôntico instalado.

A movimentação do primeiro molar superior esquerdo foi promovida pela ativação da mola durante a amarração, calibrando-se para ativação de 3,0 ± 0,5 mm, equivalente a força de 25,0 ± 5,0cN, e esta força foi capaz de ser mantida constante no intervalo de comprimento ativado durante todo período experimental. Para evitar maiores variações, o mesmo animal serviu de controle. Assim, o aparelho foi instalado no lado esquerdo superior, entre o primeiro molar e os dois incisivos, enquanto que no primeiro molar superior do lado direito não foi aplicada nenhuma força ortodôntica.

4.3. Injeção de Fluorocromo:

Todos os animais receberam injeções dos fluorocromos (20 mg/Kg de peso corporal), via intramuscular, para análise posterior em microscopia de fluorescência das camadas de tecido ósseo. A primeira substância injetada foi a calceína (Sigma Chemical St. Louis, MO, USQ), sete dias após, foi injetada a alizarina (Sigma Chemical St. Louis, MO, USA) e após catorze dias da primeira injeção a oxytetraciclina (Sigma Chemical St. Louis, MO, USA). Os ratos sofreram eutanásia 7 dias após a última injeção de fluorocromo.

Tabela 1: Grupos separados de acordo com a aplicação das substâncias em relação ao dia que foi instalado o aparelho:

Grupos	Calceína	Alizarina	Oxitetraciclina	Eutanásia
G1	-4	3	10	17
G2	7	14	21	28
G3	14	21	28	35

Os períodos de sacrifício foram sempre 21 dias após a aplicação de calceína, sendo os grupos separados da seguinte forma: Grupo 1, aplicação de calceína quatro dias antes da instalação do aparelho, Grupo 2 aplicação de calceína sete dias após a instalação do aparelho, Grupo 3 aplicação de calceína catorze dias após a instalação do aparelho.

4.4. Coleta e Análise:

Sete dias após a última injeção, os animais foram anestesiados para a coleta de sangue. Este material foi heparinizado e centrifugado (2500 rpm /2°C /15 min., Beckman J-6M, Beckman Instruments, INC, Califórnia, USA), o plasma submetido à análise para determinação de cálcio (kit Labtest; cat. 90), fósforo (kit Labtest; cat. 12) e fosfatase alcalina (kit Labtest; cat. 40). As leituras foram realizadas em espectofotômetro utilizando placas para microvolume (Bio-Tek® Instruments, INC, Highland Park, Vermont, USA) com auxílio do *software* KC Júnior™.

Após a coleta sangüínea foi realizada a eutanásia nos animais para a retirada das maxilas que foram fixadas em solução de formalina tamponada a 10% (Reagentes Analíticos – Dinâmica) durante 48 h, em temperatura ambiente. Em seguida foram lavadas em água corrente, por 24 h e desidratadas por seqüência crescente de álcoois (70, 80, 90, 95, 100I 100II e 100III), com troca de solução a cada 24 h, não sendo agitadas.

Ao término da desidratação, as peças foram imersas em acetona (Synth) por 24h, seguidos de dois banhos em acetona + monômero metil metacrilato 50% (I e II) (JET – Artigos Odontológicos Clássico ltda., Indústria Brasileira), com duração de 24 h cada. O procedimento foi repetido com dois banhos de monômero metil metacrilato (I e II)

durante 24h cada banho. Para a realização do terceiro banho, foi acrescentado ao monômero, o catalisador peróxido de benzoíla (Riedel – De Haen AG, Seelze – Hannover) na concentração de 1%.

Em seguida as peças foram colocadas individualmente em tubos de ensaio com tampa e permaneceram imersas neste terceiro banho até que o monômero polimerizasse. Após a polimerização, os blocos com as peças foram desgastados em esmeril e com lixas d'água até a espessura de 100 μm. Os cortes obtidos foram sobrepostos em lâminas de vidro e as lamínulas colocadas utilizando-se óleo mineral (nujol/Schering – Plough). Após a fixação das lamínulas, as bordas foram isoladas com esmalte cosmético (COLORAMA) para evitar o ressecamento dos cortes.

Para a análise das laminas foi utilizado microscópio de epifluorescência (AXIOPHOT, Cal Zeiss, Oberkochn, Germany), com filtros específicos para cada fluorocromo, ou seja, filtro com fotomultiplicador no valor de 488 para a calceína, 594 para a alizarina e luz ultravioleta com fotomultiplicador no valor de 368 para a oxitetraciclina, correspondentes ao comprimento de onda excitado por cada fluorocromo. Para o registro da imagem uma câmera digital foi acoplada ao microscópio de epifluorescência (Axiophot, Carl Zeiss, Oberkochen, Germany) e conectada a um computador. Estas imagens foram analisadas quantitativa e qualitativamente, por um único examinador calibrado. Para padronização das análises, capturou-se a região radicular dos primeiros molares de ambos os lados.

Para análise quantitativa foi utilizado o programa AxioVision Rel.4.6.

4.5. Análise Estatística:

O *software* GraphPad Prism, versão 5 foi utilizado para a análise estatística do plasma. Os resultados obtidos foram submetidos à análise de variância (ANOVA) e em seguida foi aplicado o pós-teste de Tukey para verificar se houve diferença significativa entre os períodos analisados. O nível médio de significância foi estabelecido em 5%.

5. RESULTADOS

Os resultados obtidos nos cortes por desgaste são:

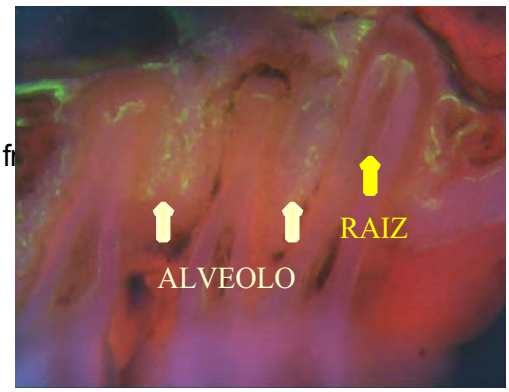

Fig. 2 – Imagem no microscópio de epifluorescência, com sobreposição dos filtros. Lado tratado.

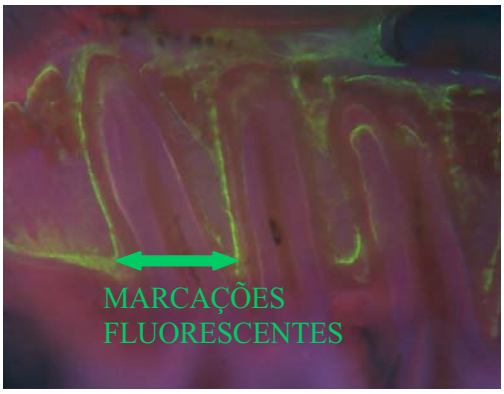

Fig. 3 – Imagem no microscópio de epifluorescência, com sobreposição dos filtros. Lado controle.

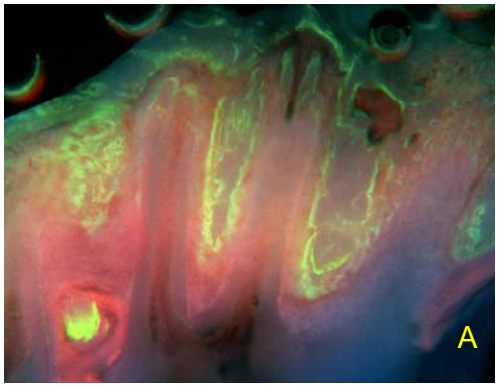

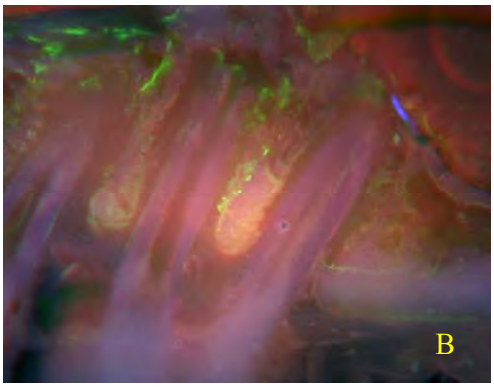

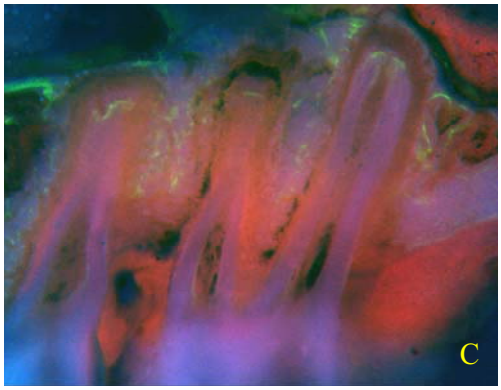

Fig. 4 – Imagem no microscópio de epifluorescência, com sobreposição dos filtros. Lado tratado. Sendo divididos em: A)G1, B)G2 e C)G3.

RESULTADOS

Os cortes maxilares com fluorocromos, na análise qualitativa, mostraram que no lado controle ocorreu marcação fluorescente próximo a raiz dentária de forma organizada, enquanto no lado tratado esta marcação apresentou-se difusa no alvéolo (FIGURAS 2 e 3). Mas na análise quantitativa, não se notou alteração significante entre os lados.

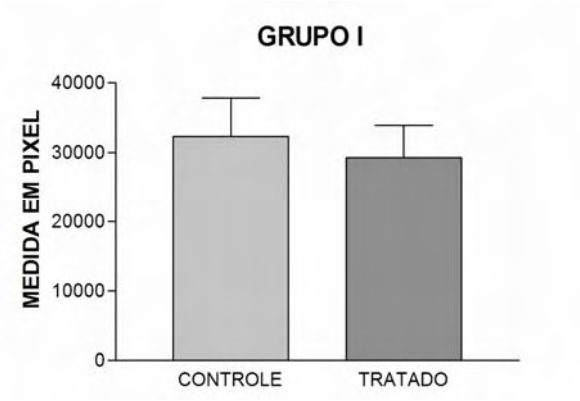

Figura 5: Avaliação quantitativa medida em pixel^2 do grupo I: lado controle e lado tratado não significante para P<0,05

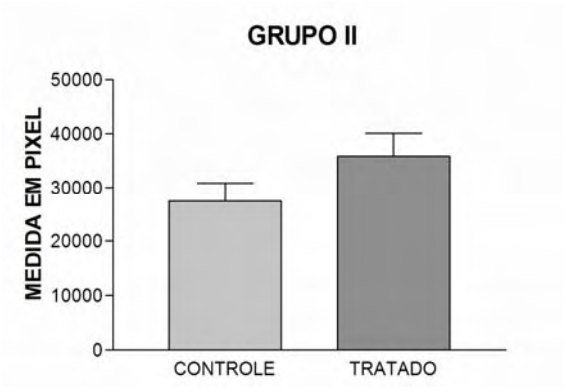

Figura 6: Avaliação quantitativa medida em pixel^2 do grupo II: lado controle e lado tratado não significante para P<0,05

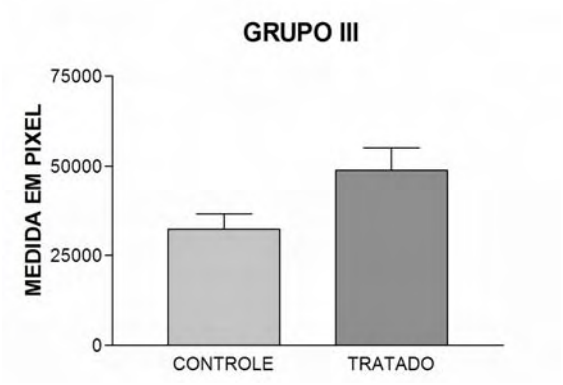

Figura 7: Avaliação quantitativa medida em pixel^2 do grupo III: lado controle e lado tratado não significante para P<0,05

RESULTADOS

Os gráficos representam as médias e o erro padrão da média (EPM) das concentrações plasmáticas de cálcio, fósforo e fosfatase alcalina (figs. 8, 9 e 10) obtidas após as leituras espectofotométricas nas dosagens do plasma dos animais.

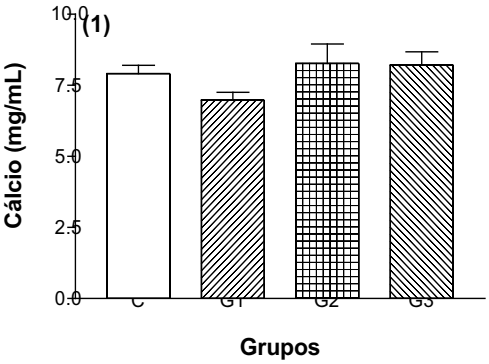

Figura 8: Concentração plasmática de cálcio (1) nos grupos de animais controle (C) e após 17 (G1), 28 (G2) ou 35 (G3) dias de movimentação dentária experimental n=10

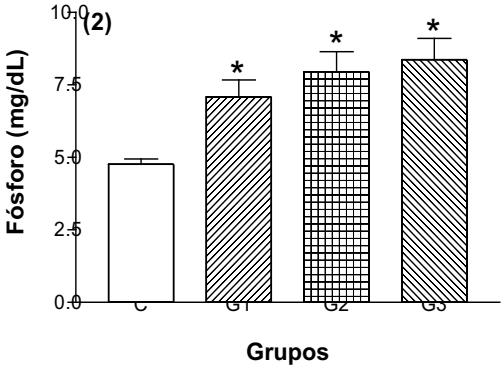

Figura 9: Concentração plasmática de fósforo (2) nos grupos de animais controle (C) e após 17 (G1), 28 (G2) ou 35 (G3) dias de movimentação dentária experimental n=10 *P<0,05 vs C;

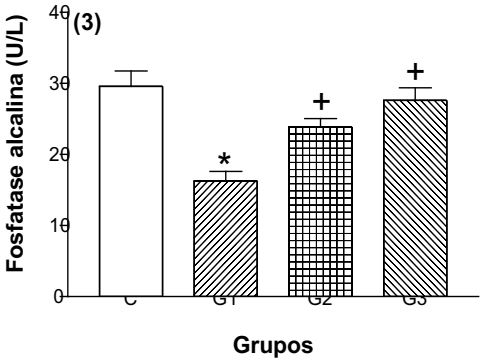

Figura 10: Concentração plasmática de fosfatase alcalina total (3), nos grupos de animais controle (C) e após 17 (G1), 28 (G2) ou 35 (G3) dias de movimentação dentária experimental n=8 *P<0,05 vs C; $^{+}$P<0,05 vs G1.

Os resultados obtidos, no plasma mostraram que a concentração plasmática de cálcio não alterou significativamente após 17, 28 ou 35 dias de movimentação dentária experimental nos animais (fig. 8) quando comparado com o grupo controle.

RESULTADOS

A concentração plasmática de fósforo (fig. 9) foi maior nos grupos que tiveram movimentação experimental podendo ser verificado co-relação com a secreção plasmática de fósforo e o tempo de movimentação dentária.

Quando comparado à concentração de fosfatase alcalina no plasma (fig. 10), os animais do grupo G1 apresentaram menor concentração significante em relação aos outros grupos. Nos animais com 28 (G2) e 35 (G3) dias a concentração plasmática de fosfatase alcalina não foi diferente do grupo controle, mas foi significativamente maior que dos animais com 17 dias (G1) de movimentação dentária.

6. DISCUSSÃO

As concentrações de cálcio e fósforo são constantes no plasma devido às funções importantes do organismo das quais eles participam. Estes minerais são sempre avaliados juntos nas situações clínicas de rotina. O produto matemático entre as concentrações de cálcio e fósforo no plasma, em situações de normalidade, corresponde a uma constante fixa[28]. Esta relação iônica determina que o declínio do primeiro deve ser seguido do aumento do segundo, em situações fisiológicas como verificado no plasma dos animais do grupo controle (Fig. 8 e 9).

A análise dos resultados deste trabalho após dosagem plasmática de cálcio dos animais submetidos à movimentação dentária (fig. 8) sugere a ocorrência de calcificação dos produtos da degeneração tecidual. Isso é identificado na análise dos cortes com fluorocromos (figuras 2 e 3) e que vai de encontro à literatura pertinente[2,11,20], que mostra na análise histológica a ocorrência da degeneração periodontal algumas horas após o início da movimentação dentária e permanecendo no ligamento periodontal até a eliminação pelas células decompositoras, tais como as células gigantes multinucleadas[23]. Estudo realizado no início do século XXI[22] também evidenciou a ocorrência de calcificação dos tecidos que passam por processo de degeneração a partir do primeiro dia de movimentação dentária permanecendo até serem eliminadas por células multinucleadas. Isso é evidenciado nos nossos resultados quando mostra a diferença não significante na análise quantitativa devido em ambos os lados ocorrer deposição de cálcio, mas qualitativamente verificamos que a deposição que ocorreu foi de forma diferente, no lado tratado além da pequena marcação fluorescente ao redor da raiz, há grande quantidade difusa dentro do alvéolo, mostrando a movimentação a distância[2,21,33,34]. Enquanto no lado controle verificou que somente ocorreu marcação fluorescente no tecido ósseo próximo a raiz, justificando assim a remodelação óssea constante que existe neste tecido[15].

Nakamura e colaboradores[19] sugerem que a calcificação do tecido degenerado não é fenômeno incomum durante a movimentação dentária, sendo inseparável durante o processo de degeneração tecidual no ligamento periodontal quando força contínua é aplicada ao dente, como demonstrado neste trabalho.

DISCUSSÃO

O mecanismo básico da calcificação do material dos tecidos degenerados pode ser relacionado com a precipitação de proteína plasmática, como a tromboplastina, a qual tem alta afinidade ao cálcio e então pode desencadear a calcificação. Esta calcificação é considerada reação de defesa, pois impede o contato direto entre o osso alveolar e a raiz dentária, prevenindo assim a hiperformação local do osso no processo de reparo alveolar, prevenindo a anquilose óssea[16].

Neste trabalho, os animais ficaram 17 (G1), 28 (G2) ou 35 (G3) dias submetidos à movimentação dentária experimental com força constante (25,0 ± 5,0cN), o que, provavelmente, induziu a calcificação dos tecidos que passaram por degeneração. Conseqüentemente, a concentração de cálcio na corrente sangüínea destes animais foi semelhante ao do grupo controle (fig. 8). Este resultado é confirmado com os cortes marcados com fluorocromos realizados neste trabalho (figuras 4A, 4B, 4C).

A concentração plasmática do fósforo nos animais com movimentação dentária experimental foi significativamente maior que a detectada no grupo controle (fig. 9). Os resultados evidenciaram co-relação entre a concentração plasmática e o período de tempo que os animais permaneceram com o aparelho. Os resultados obtidos sugerem que a ocorrência de reabsorção óssea liberou fósforo e resultou no aumento da concentração plasmática deste íon (fig. 9). Além disso, provavelmente, a concentração plasmática de paratormônio está baixa e, portanto não estimula excreção renal maior do íon, o qual é reabsorvido de 80 a 90 % da carga de fosfato filtrado, normalmente[4].

As funções importantes do fósforo na fisiologia celular requerem mecanismos elaborados e designados para a manutenção do balanço deste íon. A manutenção do fósforo no plasma e líquido extracelular dentro de limites relativos depende primariamente da absorção gastrointestinal e excreção renal, como os mecanismos que controlam a homeostasia do íon. Embora existam vários hormônios que influenciam nesses processos, a compreensão e conhecimento dos mecanismos básicos que regulam o balanço de fósforo permanecem incompletos[5].

A origem da fosfatase alcalina total pode ser dos ossos, fígado, rins e intestino. No ligamento periodontal há grande atividade da fosfatase alcalina[3,9], pois é importante para a aposição do cemento acelular. No molar do rato, por exemplo, a

relação tem sido demonstrada entre a espessura do cemento acelular e a atividade da fosfatase alcalina[9].

A diminuição da concentração plasmática de fosfatase alcalina após 17 dias de movimentação dentária (Fig. 10) sugere diminuição da passagem para a circulação geral ou diminuição de síntese local da enzima. Entretanto, não pode ser excluída a possibilidade de diferença no catabolismo da fosfatase, pois esta resulta do balanço entre a quantidade liberada pelos osteoblastos e a quantidade degradada pelo fígado[1]. Portanto, verificamos a existência de relação entre a alteração provocada pela movimentação dentária experimental e a fosfatase alcalina plasmática, principalmente após 17 dias (G1).

7. CONCLUSÕES:

- Os cortes por desgastes marcados com fluorocromos mostraram que houve diferença qualitativa na marcação fluorescente de cálcio, onde o lado controle apresentou uma marcação organizada próxima a raiz dentária, e o lado tratado uma marcação fluorescente difusa pelo alvéolo.
- Não houve diferença estatisticamente significante na análise quantitativa entre os lados, quando comparado a quantidade de marcações.
- A movimentação dentária experimental em ratos desencadeou alteração na secreção plasmática de fósforo e fosfate alcalina, mas não a de cálcio.
- Há relação entre a alteração provocada pela movimentação dentária experimental e a concentração plasmática da fosfatase alcalina.

8. REFERÊNCIAS

1. ANH, D. J.; DIMAI, H. P.; HALL, S. L.; FARLEY, J.R. Skeletal alkaline phosphatase activity is primarily released from human osteoblasts in an insoluble form, and the net release is inhibited by calcium and skeletal growth factors. **Calcif Tissue Int**, New York, v. 62, p.332–340, Apr. 1998.
2. AZUMA, M. Study on histologic changes of periodontal membrane incident to experimental tooth movement. **Bull. Tokyo Med. Dent. Univ.,** Tokyo, v.17, p.149-178, 1970.
3. BEERTSEN, W.; VAN DEN BOS, T. Alkaline phosphatase induces the deposition of calcified layers in relation to dentin: an in vitro study to mimic the formation of acellular cementum. **J Dent Res**; Chicago, v. 70, p.176–181. Mar. 1991
4. CHENG, L.; JACKTOR, B. Sodium gradient-dependent phosphate transport in renal brush border membrane vesicles. **J. Biol. Chem**., Baltimore, n. 256, p. 1556-1564, 1981.
5. CINGOLANI, H. E.; HOUSSAY, A. B. **Fisiologia humana de Houssay**. 7ª edição atualizada e ampliada. Porto Alegre: Artmed, 2004.
6. DAVIDOVITCH, Z. Tooth movement. **Crit Rev Oral Biol Med.** Alexandria, v.2, n.4, p.411-50.1991
7. ENGSTRO, M. C.; GRANSTRO,¨M. G.; THILANDER, B. Effect of orthodontic force on periodontal tissue metabolism. A histologic and biochemical study in normal and hypocalcemic young rats. **Am J Orthod Dentofacial Orthop**, St. Louis, n.93, p.486–95, 1988.
8. GOLDIE, R. S.; KING, G. J. Root resorption and tooth movement in orthodontically treated, calcium-deficient, and lactating rats. **Am J Orthod**, St. Louis, n.85, p.424–430, 1984.
9. GROENEVELD, M. C.; EVERTS, V.; BEERTSEN, W. Formation of afibrillar acellular cementum- like layers induced by alkaline phosphatase activity from periodontal ligament explants Maintained in vitro. **J Dent Res,** Chicago, n. 73, p.1588–1592, 1994.

10. HARRIS, C. A. The dental art, pratical treatise on dental surgery. Baltimore: Armstrong and Berry, 1839. *Apud* MEIKLE, M. C. The tissue, cellular, and molecular regulation of orthodontic tooth movement: 100 years after Carl Sandstedt. **Eur J Orthod,** London, n.28, v.3, p.221-40, May 2006.
11. KOGA, M. Histologic study on the periodontal structures incident to experimental tooth movement in rats. **J Tokyo Dent Coll Soc**, Tokyo, n. 74, p.498–557, Mar.1974;
12. KRISHNAN, V.; DAVIDOVITCH, Z Cellular, molecular, and tissue-level reactions to orthodontic force. **Am J Orthod Dentofacial Orthop.** , St. Louis, n.129, v.4, p.469 .e 1-32, Apr 2006.
13. KVAM, E. Cellular dynamics on the pressure side of the rat periodontium following experimental tooth movement. Scand. **J Dent Res,** Chicago, v.80, p.369-383, 1972.
14. LEKIC, P.; MCCULLOCH, C. A. Periodontal ligament cell population: the central role of fibroblasts in creating a unique tissue**. Anat Rec.**, New York, n.245, v. 2, p.327-41. Jun 1996.
15. MEIKLE, M. C. The tissue, cellular, and molecular regulation of orthodontic tooth movement: 100 years after Carl Sandstedt. **Eur J Orthod,** London, n.28, v.3, p.221-40, May 2006.
16. MELSEN, B. Biological reaction of alveolar bone to orthodontic tooth movement. **Angle Orthod**, Appleton, v. 69, p.151–164, 1999.
17. MIDGETT, R. J.; SHAYE, R.; FRUGE, J. F. J. The effect of altered bone metabolism on orthodontic tooth movement. **Am J Orthod Dentofacial Orthop.** , St. Louis, n.80, p.256–62, 1981.
18. MILHAUD, G.; PERAULT-STAUB, A,; STAUB, J. Diurnal variation of plasma calcium and calcitonin fuction in the rat. **J. Physiol**., Great Britain, n. 222, p.567-559, 1972.
19. MIYOSHI, K.; IGARASHI, K.; SAEKI, S.; SHINODA, H.; MITANI, H. Tooth movement and changes in periodontal tissue in response to orthodontic force in rats vary depending on the time of day the force is applied. **Eur J Orthod,** London, n.23, p.329–338, 2001

REFERÊNCIAS

20. NAKAMURA, Y. Electron microscopy of bone cells incident to experimental reversed tooth movement. **Tsurumi Univ Dent J**, Yokohama, n.8, p.5–23, 1980.
21. NAKAMURA, Y.; TANAKA, T.; KUWAHARA, Y. New findings in the degenerating tissues of the periodontal ligament during experimental tooth movement. **Am J Orthod Dentofacial Orthop.** , St. Louis, n.109, p.348–354, 1996
22. NAKAMURA, Y.; TANAKA, T.; NODA, K.; SHIMPO, S.; OIKAWA, T.; HIRASHITA, A.; KAWAMOTO, T.; KAWASAKI, K. Calcification of degenerating tissues in the periodontal ligament during tooth movement. **J Periodont Res,** Copenhagen, v.38; p. 343–350, Jun. 2003
23. OKUMURA ,E. Light and electron microscopic study of multinucleated giant cells related with the resorption of hyalinized tissues. **J Jap Orthod Soc**, Tokyo, n.41, p.531–555, 1982;
24. OTTONI, C.E; CHOPARD, R. P. Histomorphometric evaluation of new bone formation in diabetic rats submitted to insertion of temporary implants. **Braz Dent J,** Ribeirão Preto, n.15, v.2, p.87-92, 2004 Mar
25. PAPALEXIOU, V; NOVAES, A. B. JR; GRISI, M. F.; SOUZA, S. S.; TABA, M. JR; KAJIWARA, J. K. Influence of implant microstructure o the dynamics of bone healing around immediate implants placed into periodontally infected sites. A confocal laser scanning microscopic study. **J Clin Oral Implants Res**, Copenhagen, n.15, p.44-53, 2004.
26. ROBERTS, W. E.; GOODWIN, W. C. JR;, HEINER, S. R. Cellular response to orthodontic force. **Dent Clin North Am.**, Philadelphia; n. 25, v.1, p.3-17, 1981 Jan.
27. RODY JUNIOR, W. J.; KING, G. J.; GU, G. Osteoclast recruitment to sites of compression in orthodontic tooth movement. **Am J Orthod Dentofacial Orthop.** , St. Louis, n.5, v.120, p.477-489, Nov 2001.
28. RONALD, S. A.; RICHARD, M. A. **Interpretação clínica dos exames laboratoriais de Widman.** 11ªed.Barueri, SP. Manole: 2002

29. RYGH, P. Elimination of hyalinized periodontal tissues associated with orthodontic tooth movement. **Scand J Dent Res**, Copenhagen, n.82, p.57–53, 1974.
30. TEN CATE, A. R.; DEPORTER, D. A.; FREEMAN, E. The role of fibroblasts in the remodeling of periodontal ligament during physiologic tooth movement. **Am J Orthod,** St. Louis, n.69, v.2, p.155-68, 1976 Feb.
31. VERNA, C.; DALSTRA, M.; MELSEN, B. The rate and the type of orthodontic tooth movement is influenced by turnover in a rat model. **Eur J Orthod,** London, n.22, p.343-52, 2000.
32. VERNA, C.; MELSEN, B. Tissue reaction to orthodontic tooth movement in different bone turnover conditions. **Orthod Craniofacial Res,** Blackwell Munksgaard, n. 6, p. 155–163, 2003
33. WALDO, C. M.; ROTHBLATT, J. M. Histologic response to tooth movement in the laboratory rat. **J Dent Res,** Chicago, n. 33, p.481-486, 1954.
34. ZAKI, A. E.; HUYSEN, G. V. Histology of the periodontium following tooth movement. **J Dent Res,** Chicago, v.42, p.1373-1379, 1963.

9. ANEXOS

9.1. CERTIFICADO DA COMISSÃO DE ÉTICA NA EXPERIMENTAÇÃO ANIMAL (CEEA)

unesp UNIVERSIDADE ESTADUAL PAULISTA
"JÚLIO DE MESQUITA FILHO"
Campus de Araçatuba

COMISSÃO DE ÉTICA NA EXPERIMENTAÇÃO ANIMAL
(CEEA)

CERTIFICADO

Certificamos que o Projeto **"MARCAÇÃO FLUORESCENTE DE CÁLCIO EM TECIDOS DE SUPORTE APÓS MOVIMENTAÇÃO DENTÁRIA EM RATOS"** sob responsabilidade do **Prof. Dr. FRANCISCO ANTONIO BERTOZ** e colaboração de **CARLOS EDUARDO SHIMABUCORO E RITA DE CÁSSIA MENEGATI DORNELLES**, está de acordo com os Princípios Éticos na Experimentação Animal (COBEA) e foi aprovado pela CEEA em 26 de outubro de 2007, de acordo com o protocolo no. 2007- 007284.

Araçatuba, 03 de dezembro de 2007.

Profª Drª CRISTINA ANTONIALI SILVA
Presidente da CEEA - FOA/UNESP

Faculdade de Odontologia e Curso de Medicina Veterinária
Rua José Bonifácio, 1193 CEP 16015-050 Araçatuba – SP
Tel (18) 3636-3200

ANEXOS

9.2. NORMAS DA REVISTA DENTAL PRESS

NORMAS DE APRESENTAÇÃO DE ORIGINAIS

— A Revista DENTAL PRESS DE ORTODONTIA E ORTOPEDIA FACIAL, dirigida à classe odontológica, destina-se à publicação de artigos de investigação científica, relatos de casos clínicos e de técnicas, artigos de interesse da classe ortodôntica solicitados pelo Corpo Editorial, revisões significativas, comunicações breves e atualidades.

— Os artigos serão submetidos ao parecer dos consultores e do Conselho Editorial da Revista, que decidirá sobre a conveniência ou não da publicação, avaliando como "favorável", indicando correções e/ou sugerindo modificações.

— A cada edição o Conselho Editorial selecionará, dentre os artigos considerados favoráveis para publicação, aqueles que serão publicados imediatamente.

— A Dental Press ao receber os artigos, não assume o compromisso de publicá-los.

— Os artigos podem ser retirados a qualquer momento antes de serem selecionados pelo Conselho Editorial.

— As afirmações assinadas são de responsabilidade integral dos autores.

— Os textos* devem ser apresentados num editor de texto, em duas cópias impressas e uma em CD (com o número máximo de 5.000 palavras, incluindo as referências e legendas).

— As notas elucidativas devem ser restringidas ao número essencial e devem ser apresentadas no fim do texto.

— Quanto ao texto, exige-se: correção do português e do inglês.

— Os quadros, tabelas e figuras deverão ser incluídos no texto e numerados em algarismos arábicos (com suas respectivas legendas).

— Não utilizar notas de rodapé.

— A exatidão das referências é de responsabilidade dos autores; as mesmas devem conter todos os dados necessários à sua identificação.

— Todos os autores citados no texto devem constar na lista de referências.

— As referências devem ser apresentadas no final do texto obedecendo às normas da ABNT 6023 - 2002, não ultrapassando o limite de 30, conforme os exemplos a seguir:

Livro com um autor

BRASKAR, S. N. **Synopsis of oral pathology**. 5th ed. St. Louis: Mosby, 1977.

Livros com até três autores

HENDERSON, D.; McGIVNEY, G. P.; CASTLEBERRY, D. J. **McCracken's removable partial prosthodontics**. 7th ed. St. Louis: C. V. Mosby, 1985.

Livro com mais de três autores

APRILE, H. et al. **Anatomia odontológica orocervicotacial**. 5. ed. Buenos Aires: El Ateneo, 1975.

Capítulo de livro

GONÇALVES, N. Técnicas radiográficas para o estudo da articulação temporomandibular. In: FREITAS, A.; ROSA, J. E.; FARIA, S. I. **Radiologia odontológica**. 2. ed. São Paulo: Artes Médicas, 1988. p. 247-258.

Tese e dissertação

PEREIRA, A. C. **Estudo comparativo de diferentes métodos de exame, utilizados em Odontologia, para diagnóstico da cárie dentária**. 1993. Dissertação (Mestrado)-Faculdade de Saúde Pública, Universidade de São Paulo, São Paulo, 1993.

Artigo de revista

CAPELOZZA FILHO, L. Uma variação no desenho do aparelho expansor rápido da maxila no tratamento da dentadura decídua ou mista precoce. **R Dental Press Ortodon Ortop Facial**, Maringá, v. 4, n. 1, p. 69-74, jan./fev. 1999.

STEPHAN, R. M. Effect of different types of human foods on dental health in experimental animals. **J Dent Res**, Chicago, v. 45, p. 1551-1561, 1966.

Citações de autores no texto

Com o objetivo de facilitar a leitura do texto, ficou determinado que as citações dos autores serão numéricas, respeitando a ordem alfabética dos autores na lista de referências.

— Devem ser normalizadas as abreviaturas dos títulos dos periódicos de acordo com as publicações "Index Medicus" e "Index to Dental Literature".

— As ilustrações devem ter originais com qualidade apresentável, preferencialmente, na forma de slides ou em CD com imagem em alta resolução (300 DPI).

— Os desenhos enviados podem ser melhorados ou redesenhados pela produção da revista, a critério do Conselho Editorial.

— Os quadros e tabelas, numerados em algarismo arábico, com suas respectivas legendas devem vir em folhas separadas, porém inseridas no texto.

— Os textos devem ser acompanhados do resumo estruturado em português e inglês que não ultrapasse 250 palavras, bem como de 3 a 5 palavras-chave também em português e em inglês.

— Os textos devem ter na primeira página identificação do autor (nome, instituição de vínculo, cargo, título, endereço, e-mail) que não ultrapasse 5 linhas.

— Por motivo de isenção na avaliação dos trabalhos pelo Conselho Editorial, a segunda página deve conter título em português e inglês, resumo, palavras-chave, abstract, key-words, omitindo nomes ou quaisquer dados referentes aos autores.

— Todos os artigos devem ser enviados registrados, preferencialmente por Sedex com porte pago, e encaminhados à:

Revista Dental Press de Ortodontia e Ortopedia Facial
Av. Euclides da Cunha, 1.718 - Zona 5,
CEP 87.015-180
Maringá - Paraná - Brasil
Fone/Fax (0xx44) 3031-9818
E-mail: pubartigos@dentalpress.com.br

*mais informações acesse www.dentalpress.com.br/normas/pesquisa

9.3. IMAGENS DOS CORTES POR DESGASTE NO MICROSCÓPIO DE EPIFLUORESCÊNCIA

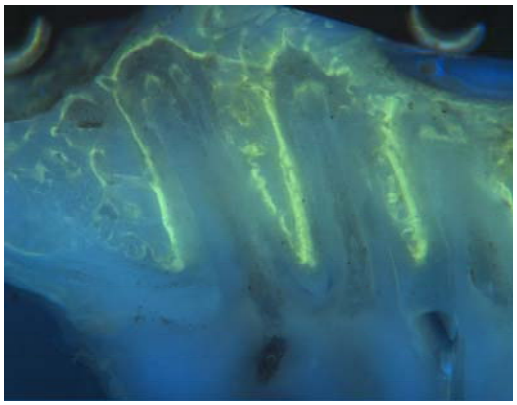

Fig. 11 – Imagem no microscópio de epifluorescência, utilizando filtro com fotomultiplicador no valor de 368 para a oxitetraciclina

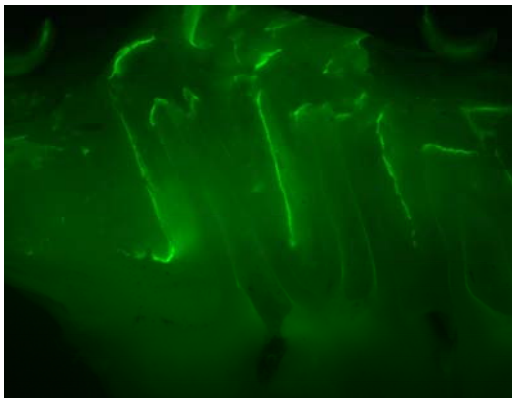

Fig. 12 – Imagem no microscópio de epifluorescência, utilizando filtro com fotomultiplicador no valor de 488 para a calceína

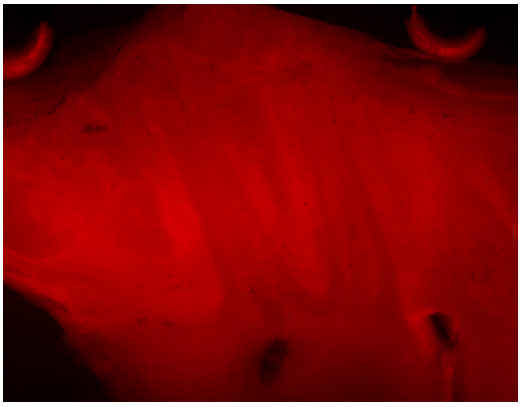

Fig. 13 – Imagem no microscópio de epifluorescência, utilizando filtro com fotomultiplicador no valor de 594 para a alizarina