



UNIVERSIDADE ESTADUAL PAULISTA
"JÚLIO DE MESQUITA FILHO"
Campus de Araçatuba

ÚRSULA APARECIDA ESCALERO SILVA

**Periodontite ulcerativa necrosante: tratamento físico da
superfície radicular com Erbium YAG laser.**

ARAÇATUBA – SP

2014



UNIVERSIDADE ESTADUAL PAULISTA
"JÚLIO DE MESQUITA FILHO"
Campus de Araçatuba

ÚRSULA APARECIDA ESCALERO SILVA

**Periodontite ulcerativa necrosante: tratamento físico da
superfície radicular com Erbium YAG laser.**

Trabalho de Conclusão de Curso
apresentado à Faculdade de
Odontologia de Araçatuba da
Universidade Estadual Paulista "Júlio
de Mesquita Filho" – UNESP, como
parte dos requisitos para a obtenção do
título de Bacharel em Odontologia.

Orientador: Prof. Dr. José Ricardo Kina.

ARAÇATUBA – SP

2014

Aos meus amados pais, sem os quais eu não existiria... rs. Deus em sua infinita bondade me permitiu tê-los ao meu lado, me protegendo, guiando, educando e principalmente, sendo os exemplos de pessoa que eu quero ser. Agradeço pelo amor incondicional, carinho e principalmente por serem meu “norte”, meu porto seguro, por serem em muitos momentos minha razão, meu equilíbrio, espero que um dia tenham orgulho de mim, como eu tenho de vocês, pois sem vocês, eu certamente não chegaria até aqui... Por isso, e muito mais, esse trabalho é de vocês. Eu os amo infinitamente!

À minha avozinha Pedrina Helene de Lima Escalero, me refiro a ela assim, utilizando seu nome completo, por ser uma pessoa impar em minha vida, não somente pelos inúmeros cafés fresquinhos feitos “especialmente para mim” antes de eu ir para a faculdade ou pelas roupas limpinhas e cheirosas que só a senhora sabe como cuidar, chamo-a assim para deixar claro meu amor e agradecimento por tudo que é e faz por mim desde que eu nasci; por sempre me incentivar e torcer para que tudo em minha vida dê certo, até mesmo nas provas durante esses cinco anos de faculdade me incentivando dizendo: “vai tirar um 10 filha”... Não foram tantos 10 assim, mas por enquanto está dando tudo certo. Obrigado vozinha!

Á minha mais querida e amada irmã, com certeza a predileta, parte de mim, ou como costumo dizer “minha continuação”, afinal, “o que é meu, é meu e o que é seu é meu também”... rs. Brincadeiras a parte... Simplesmente você foi feita por Deus especialmente para mim... rs. Obrigada por ser em muitos momentos minha razão e em outros compartilhar e pior que isso, incentivar minhas loucuras. Agradeço por sempre estar ao meu lado, por nunca me deixar desistir, acreditando em mim sempre, você é meu orgulho! Te amo Tata.

Ao meu orientador Prof. Kina, sem seus ensinamentos, paciência e dedicação esse trabalho não seria possível. Queria dizer que o admiro e sou muito grata por tudo que fez e faz por mim mestre.

AGRADECIMENTO

Gostaria de agradecer primeiramente a Deus por tudo... Por minha vida, minha família, por seu amor incondicional, pela ternura e brandura com a qual guia meu caminho, por nunca permitir que eu perca a fé, nem mesmo nos momentos mais difíceis. Obrigado Senhor meu Deus, por essa profissão maravilhosa que escolheu para mim.

À minha família, pelo amor, apoio, incentivo e especialmente por acreditarem em minha capacidade, por tornarem tudo mais fácil simplesmente por existirem e serem assim, como são... Os melhores no mundo pra mim, amo vocês.

Agradeço ao meu orientador Prof. Dr. José Ricardo Kina, que nos anos de convivência, muito me ensinou, estando sempre à disposição para me orientar e ajudar, me privilegiando com seus conhecimentos e deste modo contribuindo para meu crescimento científico e intelectual, obrigado mestre pela paciência e dedicação.

À Thaís Yumi, muito obrigada, pois, neste mundo, não fazemos nada sozinho e graças a Deus pude contar com sua ajuda para o desenvolvimento deste trabalho. Lembro-me de que quando fui apresentar este trabalho no congresso e o prof. Kina não pôde ir assistir à apresentação, você estava presente para me apoiar, para mim que estava extremamente nervosa significou muito, sou muito agradecida por isso e tudo mais.

Obrigado a todos os professores cada um com sua particular forma de nos ensinar e cativar, nos fornecendo as ferramentas para que pudéssemos crescer. Sempre nos capacitando e incentivando a sermos, os melhores profissionais que pudermos. Lembro-me até hoje a forma acolhedora como fui recebida pelos professores de anatomia, frases como: “tem no ‘livro’, leia”, ou “senta direito” após um tremendo susto com o professor Américo arrumando nossa postura... rs. E o “medo” que sentia quando a professora Sandra Oliveira nos dizia: “se vocês não souberem, vocês matam seu paciente”... Ela está certa, é nossa obrigação saber. Agradeço em especial a “família Dentística”,

alunos da pós-graduação, professores André Briso, Silvio Mauro, Renato Sundfeld, Sandra Rahal, Ricardo C. Okida e Ticiane Fagundes, estes últimos, com os quais tenho o prazer de realizar IC (iniciação científica), professores sempre dispostos a me orientar, dividir seus conhecimentos, com o mesmo carinho e respeito que tenho por eles, obrigado por participarem de minha formação, por toda paciência, por sempre estarem prontos a me ajudar quando precisei, respondendo mensagens a qualquer horário do dia, ou noite. Viva ao whatsapp!

Agradeço por terem aberto as portas de suas casas para me receber, como sinal de confiança, que também tenho por vocês. Obrigado por serem mais que professores, por serem meus amigos. Todos deixaram suas marcas de alguma forma em mim, sempre me lembrarei de conselhos ou dicas como: “está bom, mas ainda pode melhorar... quer ver, chispa daí”, “você tem que gostar daquilo que faz, porque assim, tudo fica mais fácil e seu trabalho fica cada vez melhor... tudo deve ser feito com carinho”, “você tem que buscar dentro de seus conhecimentos o que é melhor para o seu paciente”, “o melhor resultado do seu trabalho é o sorriso de satisfação do seu paciente quando ele estiver terminado”... Vocês me ensinaram mais do que tudo, qual o tipo de profissional que eu quero ser, um com sua paixão, outro com a maior calma e paciência do mundo, fora uma destreza manual que peço a Deus que um dia eu chegue a ter!

Agradeço também ao profº Humberto Gennari, a quem tenho em grande estima, pelos ensinamentos, pelas palavras de sabedoria e a honra de desfrutar de sua amizade. Só tenho a agradecer a todos os professores, funcionários, e servidores, que estiveram presentes nesta jornada, alguns com os quais tive mais contato, outros menos, mas serão lembrados por mim com muito apreço e ternura.

Por fim, mas não menos importante, gostaria de agradecer a 56ª Turma de Cirurgiões-Dentistas da FOA-UNESP, da qual tenho muito orgulho em dizer que faço parte, obrigado pela amizade, companheirismo, muito obrigado por tudo!

"A escolha é possível, em certo sentido, porém o que não é possível é não escolher. Eu posso sempre escolher, mas devo estar ciente de que, se não escolher, assim mesmo estarei escolhendo. Contudo, viver é isso: Ficar se equilibrando o tempo todo, entre escolhas e consequências."

Jean-Paul Sartre

SILVA, UAE. **Periodontite ulcerativa necrosante: tratamento físico da superfície radicular com Erbium YAG laser.** 2014. Trabalho de Conclusão de Curso (Bacharelado) - Faculdade de Odontologia, Universidade Estadual Paulista, Araçatuba, 2011.

RESUMO

A periodontite ulcerativa necrosante tem fator etiológico relacionado à ação de bactérias e fatores predisponentes de risco. Seu tratamento é baseado na eliminação e/ou controle dos agentes etiológicos, mas por provocar sequelas como perdas de tecidos periodontais, pode haver a necessidade de cirurgias periodontais que visem tentar recuperar tecidos perdidos durante a fase aguda da doença.

Palavras chave: Doença periodontal necrosante. Periodontite necrosante.
Laser. Cirurgia periodontal.

SILVA, UAE. **Necrotizing ulcerative periodontitis: physical treatment of radicular surface with Erbium YAG laser.** 2014. Tese (Doutorado) - Faculdade de Odontologia, Universidade Estadual Paulista, Araçatuba, 2014.

ABSTRACT

Necrotizing ulcerative periodontitis is associated with bacteria and predisposing risk factors. The treatment is centered in elimination and/or control of the bacteria and predisposing risk factors. However the disease acute phase could induce sequelae as periodontal tissue destruction which may be treated by periodontal surgical procedures.

Key words: Necrotizing periodontal disease. Necrotizing ulcerative periodontitis. Laser. Periodontal surgery.

LISTA DE FIGURAS

- Figura 1. Característica inicial da lesão.
- Figura 2. Imediatamente após terapia inicial.
- Figura 3. 45 dias após eliminação da fase aguda.
- Figura 4. Aparelho Er:YAG - Kavo Key Laser.
- Figura 5. Tratamento físico das superfícies radiculares com Kavo Key Laser.
- Figura 6. Mapeamento do leito receptor.
- Figura 7. Leito receptor na região palatina.
- Figura 8. Remoção do epitélio do enxerto gengival livre.
- Figura 9. Sutura do enxerto subepitelialna área receptora.
- Figura 10. Sutura do retalho recobrimdo o enxerto subepitelial.
- Figura 11. Pós operatório de 10 dias.
- Figura 12. Controle de um ano.

LISTA DE ABREVIATURAS

GUN= gengivite ulcerativa necrosante

PUN= periodontite ulcerativa necrosante

PMN= polimorfonucleares

HIV= Human Immunodeficiency Virus (Vírus da Imunodeficiência Humana)

SUMÁRIO

1	Introdução	12
2	Relato do Caso	13
3	Discussão	19
4	Conclusão	21
	Referências	22

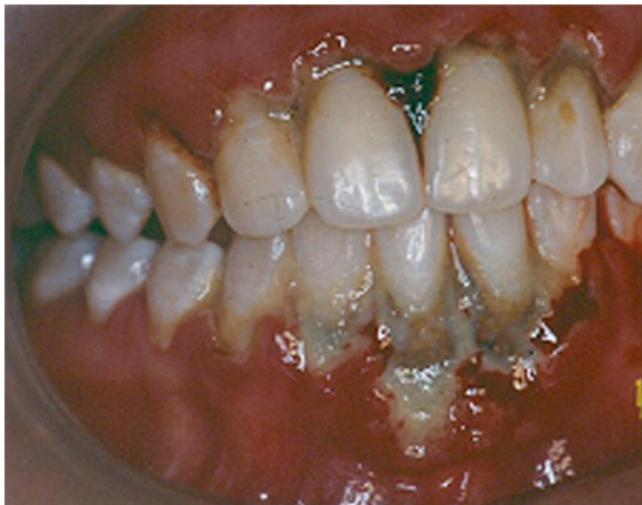1 INTRODUÇÃO

A gengivite ulcerativa necrosante (GUN) é uma sub-classificação da doença periodontal necrosante, uma infecção localizada restrita ao tecido gengival¹. A GUN se apresenta como uma infecção aguda na gengiva sem o envolvimento de outros tecidos do periodonto. Se ocorrer o avanço da doença em direção e promovendo perdas no aparato de inserção periodontal, ela passa a se denominar periodontite ulcerativa necrosante (PUN)²⁻⁶. Os agentes microbiológicos associados à patogênese das doenças periodontais necrosantes podem ser: fusobactérias e espiroquetas, principalmente as espécies *Treponema* spp, *Selenomonas* spp, *Prevotella intermedia*, *Porphyromona gingivalis*, *Fusobacterium nucleatum*, *Aggregatibacter actinomycetemcomitans* e *Campylobacter rectus*, cepas de *Treponema pallidum* e *Bacteroides intermedius*⁷⁻¹¹. Fatores etiológicos predisponentes de risco também estão diretamente relacionados com o início e severidade da doença, dentre eles: tabagismo, comprometimento sistêmico (estresse, desnutrição, deficiência hormonal, infecção por HIV, leucemia, neutropenia e tratamento imunossupressor), sendo, na maioria dos casos, determinantes para o diagnóstico da doença¹²⁻¹⁷. A doença periodontal necrosante, caracteriza-se microscopicamente por um infiltrado superficial de neutrófilos polimorfonucleares (PMN) e um infiltrado crônico nas áreas mais profundas, constituído principalmente por linfócitos e plasmócito¹⁶. Normalmente as lesões ulceradas estão cobertas por uma pseudomembrana, constituída de fibrina, tecido necrótico, células inflamatórias, bactérias mortas e vivas, que se removida, causara exposição de tecido conjuntivo e sangramento. Clinicamente observa-se, presença de sangramento espontâneo ou provocado, por leves estímulos, salivação excessiva, gosto metálico, odor fétido, mal estar e dor intensa o que leva o paciente à procura de tratamento^{5,9}. Episódios de febre e linfadenopatia podem ocorrer, frequentemente nos gânglios linfáticos submandibulares e menos frequente nos gânglios cervicais^{2,6}. A doença periodontal necrosante, têm prevalência baixa na população, o que faz com que os casos diagnosticados e tratados devam ser documentados e divulgados, para contribuir para o seu conhecimento entre os profissionais de saúde.

2 RELATO DE CASO

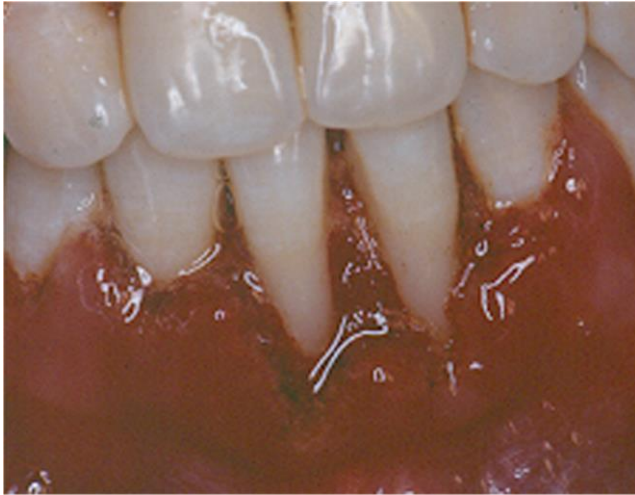
Paciente do sexo feminino, 18 anos de idade, estudante, procurou a atendimento odontológico queixando-se de dor aguda na região anterior. Na anamnese relatou estar sob intenso stress psicológico, sob regime alimentar pobre, que tinha sangramento espontâneo das gengivas, gosto metálico, salivação excessiva, odor fétido, mal estar e febre. Ao exame clinico extra bucal, constatou-se linfoadenopatia nos gânglios linfáticos submandibulares e estado febril. Ao exame clinico bucal, observou-se destruição tecidual, perda de inserção na região anterior com presença de lesões ulceradas cobertas por pseudomembrana e sangramento espontâneo.

Figura 1. Característica inicial da lesão.



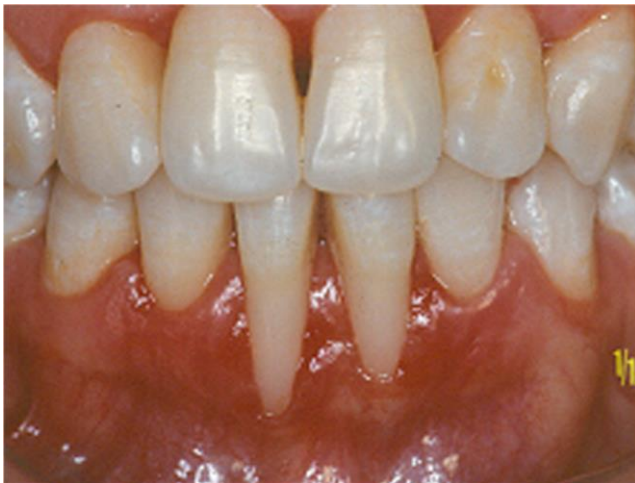Através dos dados coletados, a paciente foi diagnosticada como portadora de PUN. Inicialmente focou-se na resolução da fase aguda, principalmente no alívio da sintomatologia dolorosa e no controle dos agentes etiológicos locais. A paciente foi imediatamente medicada com antibióticos de ação sistêmica (metronidazol e amoxicilina) e analgésico (paracetamol)¹⁸⁻²¹. Na sequência o debridamento mecânico foi aplicado delicadamente com o laser de Erbium YAG e raspadores ultrassônicos associados à intensa irrigação com soluções antibióticas de ação local, até que todo cálculo visível e tecidos necróticos da área afetada fossem removidos.²²⁻²⁵

Figura 2. Imediatamente após terapia inicial.



A medicação sistêmica foi mantida seguindo um protocolo terapêutico baseado em doses de 400mg de metronidazol e 500mg de amoxicilina três vezes ao dia durante cinco dias¹⁸⁻²¹. Recomendou-se a paciente que buscasse suporte profissional para tratamento psicológico^{12,13}. Após a resolução da fase aguda, estabeleceu-se um programa supervisionado de controle de placa bacteriana. Após 45 dias a paciente foi reavaliada para estabelecer uma conduta para o tratamento das recessões gengivais nos dentes 31 e 41, uma seqüela provocada pela periodontite ulcerativa necrosante.

Figura 3. 45 dias após eliminação da fase aguda.

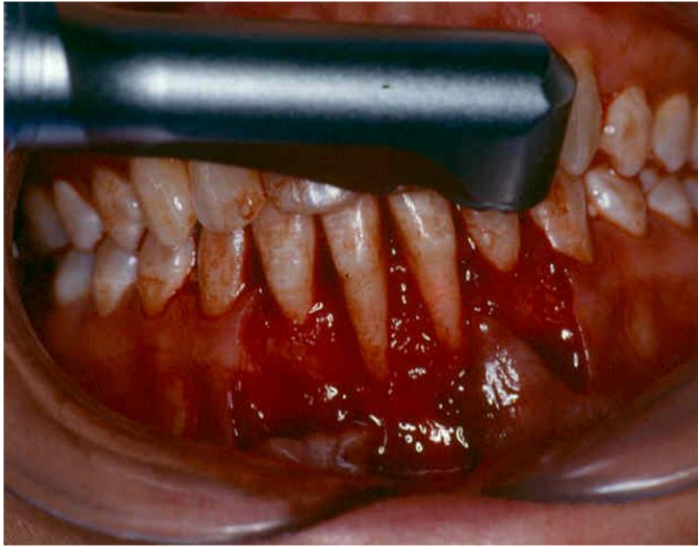


A cirurgia mucogengival eleita foi o enxerto subepitelial com modificação para a colheita do tecido conjuntivo da área doadora²⁶⁻²⁸. Através do retalho parcial dividido, preparou-se um leito receptor para o enxerto subepitelial na região dos dentes 31 e 41. Na sequência, os tecidos moles foram curetados, os dentes foram raspados e alisados e o tratamento físico para a descontaminação da superfície radicular dos dentes envolvidos foi realizado com aplicação de laser Erbium YAG (Kavo Key Laser) com comprimento de onda de 2.940nm²²⁻²⁴ (Figs 4, 5).

Figura 4. Aparelho Er:YAG - Kavo Key Laser.



Figura 5. Tratamento físico das superfícies radiculares com Kavo Key Laser.



O sistema de entrega do feixe de luz laser foi realizada com o uso de caneta apropriada, o que proporcionou uma energia maior em função da convergência de luz²⁴. Seguindo as recomendações do fabricante para irradiação em superfície radicular, usou-se: 1,2W de potência, 10Hz de frequência, com distância constante do alvo de 2,5 cm, obtendo 0,28 cm² de área irradiada, com um tempo de irradiação entre 15 a 20 segundos²⁴. O enxerto subepitelial foi colhido da região palatina, utilizando-se a técnica de enxerto gengival livre.²⁹

Figura 6. Mapeamento do leito receptor.

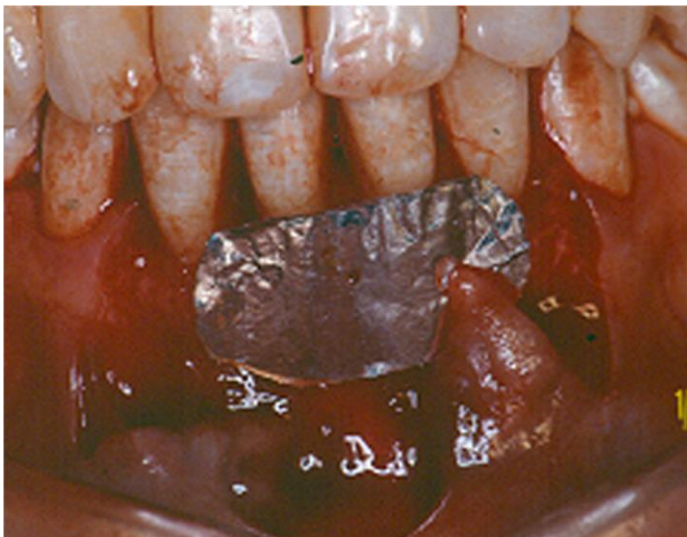
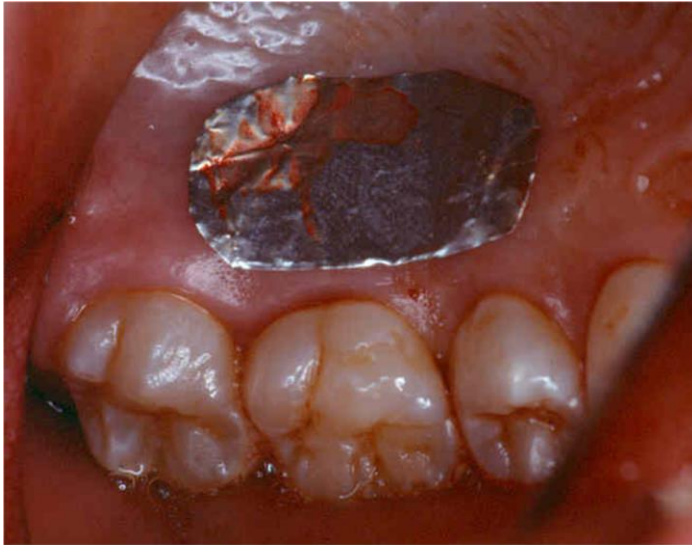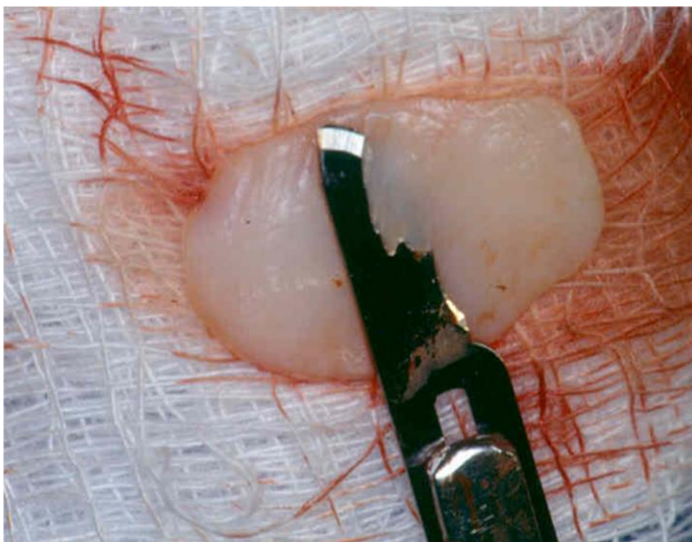


Figura 7. Leito receptor na região palatina.



Após a colheita do enxerto gengival livre, seu epitélio com uma pequena porção de tecido conjuntivo foi eliminado por dissecação aguda, e foi imediatamente recolocado na área cruenta doadora.²⁸

Figura 8. Remoção do epitélio do enxerto gengival livre.



O enxerto subepitelial foi depositado e suturado na área receptora com fio reabsorvível Vicryl 4.0 (Ethicon Brasil) e o retalho foi suturado tentando recobrir todo enxerto subepitelial com fio de Nylon 5.0 (Ethicon Brasil).²⁶

Figura 9. Sutura do enxerto subepitelialna área receptora.

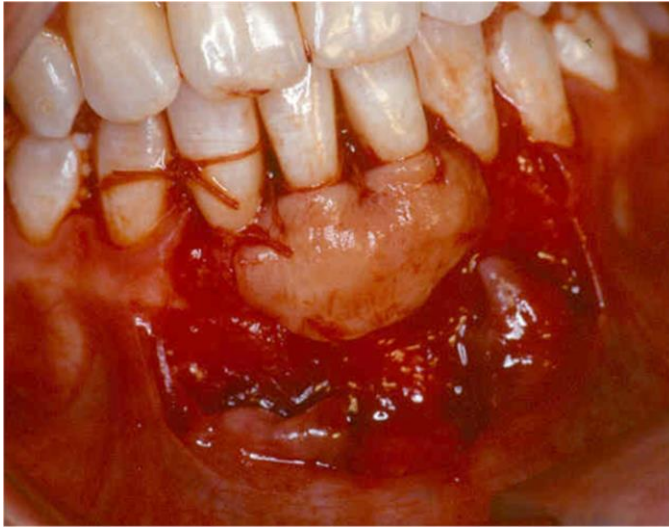
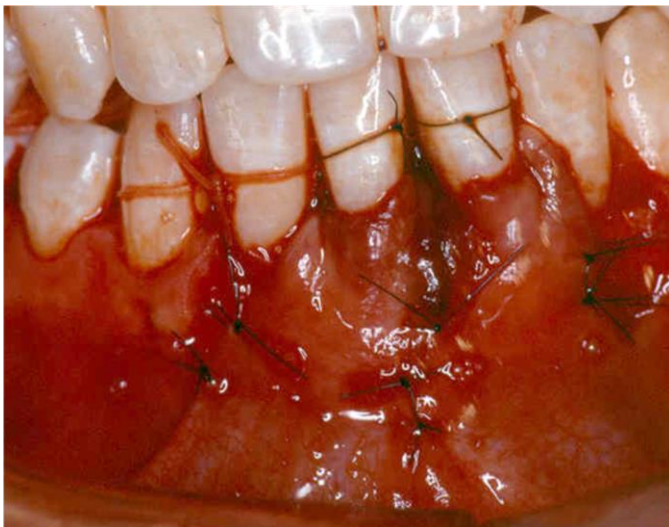


Figura 10. Sutura do retalho recobrimdo o enxerto subepitelial.



Foi realizada a proteção das áreas cirúrgicas com cimento cirúrgico. Os pontos foram removidos com 10 dias e um controle periódico de controle de placa bacteriana foi estabelecido. Após um ano a área se manteve estável indicando o sucesso dos procedimentos aplicados.

Figura 11. Pós operatório de 10 dias.

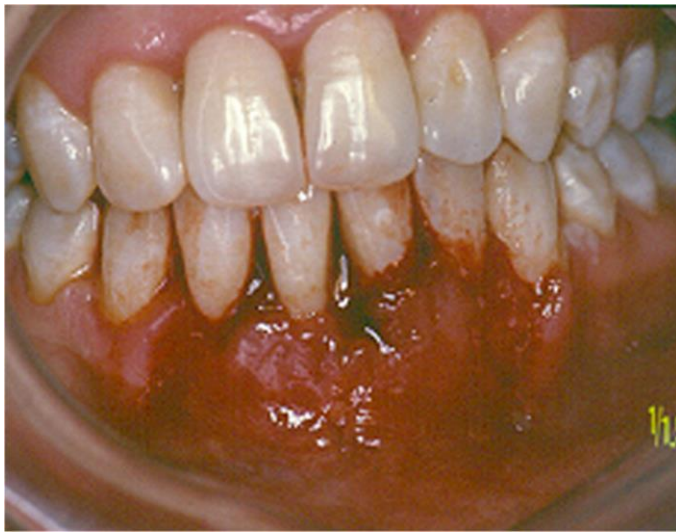
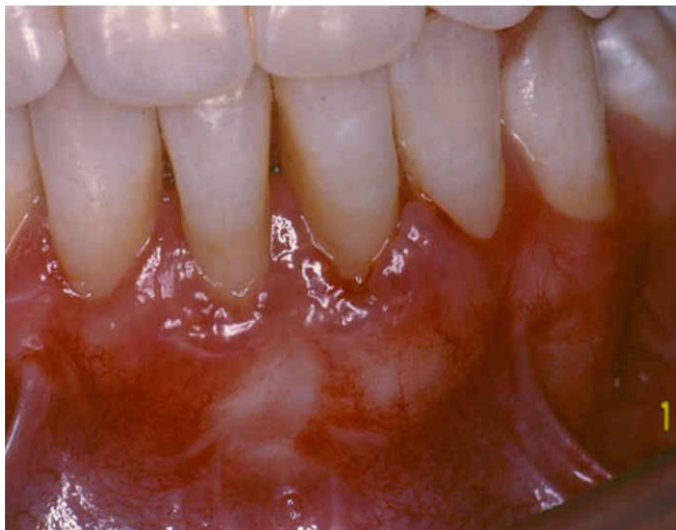
Figura 12. Controle de um ano.



3 DISCUSSÃO

A PUN é uma doença periodontal com etiologia multifatorial que depende da ação das bactérias e fatores predisponentes de risco de ordem local e/ou geral^{2,9,12-17}. Seu tratamento como de qualquer doença se baseia na eliminação e/ou controle de todos os agentes etiológicos envolvidos na doença^{3,13,17}. Por apresentar caráter agudo com intensa sensação dolorosa, o paciente procura atendimento de urgência,

onde o profissional deve através do controle dos fatores etiológicos locais que desencadearam a doença, estabelecer o controle da sintomatologia^{13,17}. Após o controle da fase aguda da lesão, estabelecer um tratamento para intervir na seqüela geralmente antiestética determinada pela ação destrutiva da doença, é fundamental para elevar a autoestima do paciente²⁷. As recessões gengivais são sequelas que determinam sensibilidade dentinaria e alterações estéticas frequentes no caso da PUN. Nestes casos as cirurgias mucogengivais que promovam o recobrimento radicular podem ser aplicadas com previsibilidade na resolução da sensibilidade da raiz exposta e da estética^{26,27}. Dentre as cirurgias mucogengivais o uso do enxerto subepitelial pode ser indicado por permitir o recobrimento de múltiplos dentes, além de proporcionar o aumento de gengiva ceratinizada inserida na área²⁶. Neste caso o tratamento da seqüela provocada pela PUN foi efetivado através da aplicação do enxerto subepitelial com modificações na colheita do enxerto da área doadora e no tratamento físico de descontaminação da superfície radicular^{22-24,28-30}. Para a colheita do enxerto da região palatina aplicou-se a técnica de enxerto gengival livre o que permitiu a obtenção de um enxerto subepitelial de qualidade, com tamanho adequado, extenso, regular na sua altura, largura e espessura²⁹. Quando da eliminação do epitélio do enxerto gengival livre por dissecação aguda, os espécimes teciduais obtidos constituídos de epitélio e parte do tecido conjuntivo, foram recolocados na área doadora, permitindo hemostasia e melhor reparo da área que cicatrizara por segunda intenção²⁸. Com este procedimento, apesar do inconveniente de a área doadora cicatrizar por segunda intenção, tentou-se minimizar esta desvantagem. Em relação ao tratamento físico de descontaminação da superfície radicular com o laser Erbium YAG, a utilização dos lasers de alta potência tem sido amplamente estudada em periodontia podendo ser utilizado como um coadjuvante ou até mesmo um substituto da terapia periodontal convencional. Esse tipo de laser possui ação de debridamento e remoção do cálculo dental, controle relativo da microbiota das bolsas periodontais e condicionamento radicular²²⁻²⁴. Neste caso clínico, o sistema de entrega do feixe de laser foi realizado com o uso de caneta apropriada, devido ao fácil acesso a área a ser tratada, o que proporcionou entrega de energia maior em função da convergência de luz, enquanto que o uso do sistema de fibra óptica, cujo feixe de luz é divergente, proporcionaria, uma menor energia de irradiação²⁴. Entretanto, a preferência pelo uso de sistemas de fibras ópticas é devido a fatores locais que podem limitar a aplicação e entrega

do feixe de laser, ainda assim, o acesso ao local de aplicação, bem como a inclinação da fibra do laser no interior das bolsas periodontais, por exemplo, pode interferir na completa irradiação em toda a superfície radicular²³.

4 CONCLUSÃO

Com os resultados clínicos obtidos podemos concluir que as técnicas propostas neste trabalho apesar de terem sido eficientes, também apresentam desvantagens. São técnicas alternativas onde para este caso clínico específico, o procedimento mais vantajoso, foi a aplicação da técnica de colheita de enxerto subepitelial através da técnica de enxerto gengival livre, o que permitiu obter um enxerto de qualidade, de tamanho adequado, regular sem tecido glandular e adiposo, o que proporciona aumento no prognóstico final do tratamento da seqüela provocada pela PUN.

REFERÊNCIAS

1. Armitage GC. *Development of a classification system for periodontal diseases and conditions*. Ann Periodontol 1999;4:1-6.
2. Horning GM, Cohen ME. *Necrotizing Ulcerative Gingivitis, periodontitis, and stomatitis: clinical staging and predisposing factors*. J Periodontol 1995;66:990-8.
3. Lang N, Soskolne WA, Greenstein G, Cochran D, Corbet E, Meng HX , Newman M, Novak MJ, Tenenbaum H. *Consensus report: Necrotizing Periodontal Diseases*. Ann Periodontol 1999;4:78.
4. Novak MJ. *Necrotizing ulcerative periodontitis*. Ann Periodontol 1999;4:74-7.
5. Rowland RW. *Necrotizing ulcerative gingivitis*. Ann Periodontol 1999;4: 65-73.
6. American Academy of Periodontology. *Parameter on acute periodontal disease*. J Periodontol 2000;71:863-8.
7. Lesche WJ, Syed AS, Laughon BE, Stoll J. *The bacteriology of acute necrotizing gingivitis*. J Periodontol 1982;53:223-30.
8. Genco RJ, Slots J. *Host responses in periodontal diseases*. J Dent Res 1984;63:441-51.
9. Murayama Y, Kurihara H, Nagal A, Dompkowski D, Van Dyke TE. *Acute necrotizing ulcerative gingivitis: risk factors involving host defense mechanisms*. Periodontology 2000 1994; 6:116-124.
10. Cobb CM, Ferguson BL, Keselyak NT, Holt LA, MacNeill SR, Rapley JW. *A TEM/SEM study of the microbial plaque overlying the necrotic gingival papillae of HIV-seropositive, necrotizing ulcerative periodontitis*. J Periodont Res 2003;38:147-55.
11. Chung PC, Nisengard RJ, Slots J, GencoRJ. *Bacterial IgG and IgM antibody titers in acute necrotizing ulcerative gingivitis*. J Periodontol 1983;54:557-62.
12. Breivik T, Thrane TS, Murison R, Gjermo P. *Emotional stress effects on immunity, gingivitis and periodontites*. Eur J Oral Sci 1996;104:327-34.

13. Johnson BD, Engel D. *Acute necrotizing ulcerative gingivitis. A review of diagnosis, etiology and treatment.* 1986;57:141-50.
14. Albandar JM, *Global risk factor and risk indicators for periodontal diseases.* Periodontology 2000 2002;29:177-206.
15. LeResche L, Dworkin SF. *The role of stress in inflammatory disease, including periodontal disease: review of concepts and current findings.* Periodontol 2000 2002;30:91-103.
16. Klokkevold PR. *Periodontite ulcerativa necrosante.* In: Carranza Jr. FA, Newman MG, Takei HH, Klokkevold PR, editores. Periodontia Clinica. 10.ed. Rio de Janeiro: Elsevier. 2007; p. 500-505.
17. Guvenc D, Gokbuget AY, Cintan S, Kara G, Cifcibasi EY, Unuvar E, et al. *An atypical form of necrotizing periodontitis: a case report.* J Periodontol 2009:1-11.
18. Loe H, Theilade E, Jensen SB, Schiott CR. *Experimental gingivitis in man Influence of antibiotics on gingival plaque development.* J Periodontol Res 1976;2:282-9.
19. Loesche WJ, Syed SA, Marrison EC, Laushon B, Grossmaan NS. *Treatment of periodontal infection due to anaerobic bacteria with short- term treatment with metronidazole.* J Clin Periodontol 1981;8:29-34.
20. Gordon JM, Walker CB. *Current status of systemic antibiotic usage in destructive periodontol disease.* J Periodontol 1993;64:760-71.
21. Slots J. *Primer for antimicrobial periodontal therapy.* J Periodont Res 2000; 35:108-14.
22. Ando Y, Soki A, Watanabe W, Ishikawa I. *Bactericidal effect of Erbium: YAG laser on periodontopathic bacteria.* Lasers Surg Med 1996;19:190-200.
23. Radvar M, MacFarlane TW, Mackenzie D, Whitters CJ, Payne AP, Kinane DF. *An evaluation of the Nd:YAG laser in periodontal pocket therapy.* Br Dent J 1996;18:57-62.

24. Lopes AM, Jardim Junior EG, Kina JR. *Influência de aplicações do laser érbio:yag sobre a viabilidade microbiana*. Cienc Odontol Bras 2004;7:75-83.
25. Wennstrom JL, Tomasi C, Bertelle A, Dellasega E. *Full-mouth ultrasonic debridement versus quadrant scaling and root planing as an initial approach in the treatment of chronic periodontitis*. J Clin Periodontol 2005;32:851-59.
26. Langer B, Langer L. *Subepithelial connective tissue graft technique for root coverage*. J Periodontol 1985;56:715-20.
27. Miller Junior PD. *Root coverage grafting for regeneration and aesthetics*. Periodontol 2000 1993;1:118-27.
28. Bosco AF, Bosco JMD. *An alternative technique to the harvesting of a connective tissue graft from thin palate: enhanced wound healing*. Int J Periodontics Restorative Dent 2007;27:133-39.
29. Coslet JG, Rosenberg ES, Tisot R. *The free Autogenous gingival graft*. Dent Clin North Am 1980;24:651-82.
30. Polson AM. *Periodontal regeneration: current status and directions*. Chicago:Quintessence Books,1994.