UNIVERSIDADE ESTADUAL PAULISTA – UNESP
“JÚLIO DE MESQUITA FILHO” - Campus de Araçatuba.

LIVIA FERREIRA PRADO

CORREÇÃO DE TRABALHO ESTÉTICO DO ARCO SUPERIOR. PLANEJAMENTO DA CIRURGIA ATÉ A PRÓTESE: RELATO DE CASO CLÍNICO.

Araçatuba – SP
2025

UNIVERSIDADE ESTADUAL PAULISTA – UNESP
“JÚLIO DE MESQUITA FILHO” - Campus de Araçatuba.

LIVIA FERREIRA PRADO

CORREÇÃO DE TRABALHO ESTÉTICO DO ARCO SUPERIOR. PLANEJAMENTO DA CIRURGIA ATÉ A PRÓTESE: RELATO DE CASO CLÍNICO.

Trabalho de Conclusão de Curso apresentado à Faculdade de Odontologia de Araçatuba da Universidade Estadual Paulista “Júlio de Mesquita Filho” - UNESP, para obtenção do título de Bacharela em Odontologia.

Área de Concentração: Prótese Dentária.

Orientador: Prof. Ass. Dr. José Vitor Quinelli Mazaro.

Araçatuba - SP

2025

LIVIA FERREIRA PRADO

CORREÇÃO DE TRABALHO ESTÉTICO DO ARCO SUPERIOR. PLANEJAMENTO DA CIRURGIA ATÉ A PRÓTESE: RELATO DE CASO CLÍNICO.

Trabalho de Conclusão de Curso apresentada à Universidade Estadual Paulista (UNESP), "Júlio de Mesquita Filho", Araçatuba, para obtenção do título de Bacharela em Odontologia.

Área de Concentração: Disciplina de Prótese Dentária

Data da defesa: 15/08/2025.

Banca Examinadora:

Prof. Ass. Dr. José Vitor Quinelli Mazaro.
Universidade Estadual Paulista, “Júlio de Mesquita Filho” - Campus de Araçatuba.

Prof. Ass. Dr. André Pinheiro de Magalhães Bertoz.
Universidade Estadual Paulista, “Júlio de Mesquita Filho” - Campus de Araçatuba.

Prof. Dr. João Paulo do Vale Souza.
Universidade Estadual Paulista, “Júlio de Mesquita Filho” - Campus de Araçatuba.

Profa. Ass. Dra. Aimee Maria Guiotti.
Universidade Estadual Paulista, “Júlio de Mesquita Filho” - Campus de Araçatuba.

Prof. Me. Lucas Tavares Piacenza.
Universidade Estadual Paulista, “Júlio de Mesquita Filho” - Campus de Araçatuba.

AGRADECIMENTOS

Agradeço, primeiramente, a Deus por me permitir chegar até aqui com saúde e por nunca me deixar desistir diante das dificuldades encontradas ao longo da minha formação acadêmica. Lembro-me das inúmeras vezes que recorri a Ele para que me desse forças para não desistir do meu sonho.

À minha família, minha base e minha maior motivação: sem vocês, nada disso seria possível. Esta vitória não é apenas minha, é nossa! Obrigada por todo o apoio, acolhimento e por não medirem esforços para me verem feliz. Eu amo vocês!

Ao meu orientador Prof. Ass. Dr. José Vitor Quinelli Mazaro, obrigada por toda a paciência e suporte durante a confecção deste trabalho. O senhor é um exemplo de profissional.

Aos professores Prof. Dr. João Paulo do Vale Souza e Prof. Me. Lucas Tavares Piacenza, minha eterna gratidão por todo o cuidado, paciência e dedicação ao longo desses anos em que trabalhamos juntos. Muito do que sei hoje devo a vocês, que foram fundamentais na minha formação. O aprendizado, o exemplo e o apoio que recebi serão levados comigo para sempre. Vocês são muito especiais para mim.

Aos meus amigos, que me ampararam nos momentos difíceis e vibraram a cada conquista. Levarei todos vocês em meu coração, obrigada por tudo. Amo cada um de vocês!

A minha dupla de faculdade, Maria Helena Gonçalves, foi incrível dividir esta experiência com você! Desejo a você todo o sucesso deste mundo. Tenho a certeza de que sua jornada será de grande sucesso.

Não poderia deixar de agradecer aos meus familiares que, infelizmente, não estão mais neste plano, mas que tenho a certeza de que estão felizes com esta conquista. José Antônio Ferreira e Maria Dalva, as saudades que sinto são eternas. Esta vitória também é de vocês.

“O sonho é ver as formas invisíveis da distância imprecisa, e, com sensíveis movimentos da esperança e da vontade, buscar na linha fria do horizonte a árvore, a praia, a flor, a ave, a fonte.”

Fernando Pessoa.

RESUMO

Atualmente, a odontologia dispõe de diversos recursos que facilitam o planejamento dos casos clínicos, destacando-se entre eles o planejamento digital, que proporciona maior previsibilidade e agilidade na entrega do resultado. Neste relato de caso, uma paciente do sexo feminino, 72 anos, insatisfeita com a estética de suas facetas em resina composta no arco superior, procurou atendimento odontológico em busca de uma possível correção do trabalho estético previamente realizado. Após a consulta diagnóstica, indicou-se a realização de plástica gengival na região dos elementos 11 e 21, além de osteotomia utilizando a técnica flapless, com o objetivo de restabelecer a saúde periodontal e proporcionar um sorriso mais harmônico. Após a cicatrização dos tecidos periodontais foi indicada a substituição das facetas de resina composta por facetas cerâmicas em dissilicato de lítio. Com base no planejamento digital, que incluiu protocolo fotográfico e escaneamento intraoral, foi solicitado ao laboratório de prótese dentária o enceramento digital como guia para o mock-up, essencial tanto para a plástica gengival quanto para a visualização e aprovação anatômica das futuras peças cerâmicas. No total, foram instaladas dez facetas cerâmicas ao longo de cinco sessões clínicas, garantindo a saúde periodontal e a elevação da autoestima da paciente. Após a instalação, foram realizados dois acompanhamentos periódicos para avaliação da oclusão e adaptação dos tecidos periodontais.

Palavras-chave: Prótese Dentária; Gengivoplastia; Preparo Prostodôntico do Dente.

ABSTRACT

Currently, dentistry offers various resources that facilitate case planning. Among them, digital planning stands out, allowing multiple modifications with greater predictability and faster delivery of the final result. In this case report, a 72 year old female patient, dissatisfied with the aesthetics of her composite resin veneers, sought the dental clinic for a possible correction of the previous aesthetic work on her upper arch. After the diagnostic consultation, the proposed treatment included replacing the composite resin veneers with lithium disilicate ceramic prostheses. Additionally, a gingival recontouring procedure was recommended in the region of the upper central incisors to restore periodontal health and achieve a more harmonious smile. Based on digital planning, which included facial photographs and intraoral scanning, a printed model was created and used as a guide for the mock-up, essential both for the gingival recontouring procedure and for the visualization and anatomical approval of the restorations. A total of ten ceramic restorations were placed over five clinical sessions, ensuring the restoration of periodontal integrity and an improvement in the patient's self-esteem. After placement, two follow-up appointments were conducted to assess occlusion and tissue adaptation.

Keywords: Dental Prosthesis; Gingivoplasty; Tooth Preparation.

LISTA DE FIGURAS

Figura 1 – Sorriso Inicial. 14
Figura 2 – Raio-x do defeito ósseo na região dos incisivos centrais. 15
Figura 3 – Enceramento digital. 16
Figura 4 – Foto dos preparos com o fio retrator (#000) em posição. 18
Figura 5 – Imagem do escaneamento intraoral, vista lateral. 19
Figura 6 – Imagem do escaneamento intraoral, vista oclusal. 19
Figura 7 – Imagem do escaneamento intraoral, registro de mordida. 20
Figura 8 – Foto da paciente com o mock-up instalado. 20
Figura 9 – Peças protéticas em dissilicato de lítio, vista frontal. 21
Figura 10 – Peças protéticas em dissilicato de lítio, vista lateral. 22
Figura 11 – Peças protéticas em dissilicato de lítio, vista oclusal. 22
Figura 12 – Condicionamento ácido com ácido fosfórico. 24
Figura 13 – Aplicação do sistema adesivo sobre os remanescentes. 24
Figura 14 – Fotoativação dos remanescentes dentários após a aplicação do sistema adesivo. 25
Figura 15 – Cimentação das peças nos dentes anteriores. 26
Figura 16 – Todas as peças protéticas instaladas. 26
Figura 17 – Foto final da paciente. 27

LISTA DE ABREVIATURAS E SIGLAS

CAD/CAM	Computer-Aided Design/Computer-Aided Manufacturing.
LPD	Laboratório de Prótese Dentária.
STL	Standard Triangle Language.

SUMÁRIO

1 INTRODUÇÃO 11
2 OBJETIVO 13
3 CASO CLÍNICO 14
4 DISCUSSÃO 28
5 CONCLUSÃO 30
6 REFERÊNCIAS 31

INTRODUÇÃO

Nas últimas décadas, a preocupação com a estética orofacial tornou-se um dos principais motivos de busca por tratamentos odontológicos. O sorriso, além de desempenhar uma função essencial na comunicação e expressão facial, está diretamente relacionado à autoestima e à qualidade de vida dos indivíduos (Costa et al., 2022). Diante dessa crescente valorização da estética, observa-se um aumento considerável na procura por procedimentos restauradores minimamente invasivos, capazes de devolver não apenas a função mastigatória, mas também a harmonia e a naturalidade do sorriso (Cortellini et al., 2006)

Com o avanço da Odontologia Estética, as cerâmicas odontológicas consolidaram-se como materiais de eleição em reabilitações dentárias. Sua popularidade deve-se a um conjunto de propriedades vantajosas, como elevada resistência à compressão, estabilidade de cor, excelente mimetismo óptico em relação aos tecidos dentários naturais e biocompatibilidade com os tecidos periodontais adjacentes (PINCHEIRA et al., 2018; NEVES, MIRANDA e YAMASHITA, 2021). Dentro desse grupo de materiais, o dissilicato de lítio merece destaque por combinar excelente desempenho mecânico e estética superior, sendo amplamente indicado para restaurações anteriores e posteriores, especialmente em situações clínicas onde a estética é um fator crítico (Denry; Kelly, 2014).

Paralelamente à evolução dos materiais, os avanços tecnológicos também transformaram significativamente o planejamento e a execução dos tratamentos odontológicos. O desenvolvimento de tecnologias CAD/CAM (Computer-Aided Design/Computer-Aided Manufacturing) e a popularização do escaneamento intraoral trouxeram maior precisão, agilidade e previsibilidade aos tratamentos reabilitadores (Gracis et al., 2015; Camargo et al., 2018). Tais recursos permitem o planejamento digital do sorriso, que, por meio de softwares específicos, viabiliza a análise estética, a simulação de resultados e a comunicação eficiente entre clínico, laboratório e paciente.

Outro recurso amplamente utilizado e que contribui para a previsibilidade clínica é o mock-up. Essa técnica, baseada na confecção de restaurações provisórias diretas ou indiretas, permite ao paciente visualizar, aprovar e sugerir ajustes no resultado estético antes da execução definitiva do tratamento. Além disso, o mock-up funciona como guia durante cirurgias periodontais, facilitando o reposicionamento

adequado dos tecidos gengivais e contribuindo para um melhor resultado (Coachman, Calamita e Schalder, 2012; Silva et al., 2016).

No contexto dos casos clínicos que exigem múltiplas etapas – como reintervenções estéticas, remoção de restaurações insatisfatórias e correções periodontais – a adoção de um protocolo de trabalho integrado, que una diagnóstico minucioso, planejamento digital e execução clínica precisa, é fundamental para garantir resultados funcionais e estéticos satisfatórios (Higashi et al., 2006).

Este trabalho tem como objetivo relatar um caso clínico de reabilitação estética do arco superior, abrangendo desde a fase de planejamento cirúrgico até a instalação final de facetas cerâmicas em dissilicato de lítio. O caso aborda a substituição de facetas em resina composta previamente instaladas por outro profissional, ressaltando a importância da análise periodontal, do uso de recursos digitais e de uma abordagem multidisciplinar para alcançar resultados previsíveis e alinhados às expectativas da paciente.

OBJETIVO

Apresentar um relato de caso clínico de reabilitação estética do arco superior, contemplando todas as etapas do tratamento, desde o planejamento cirúrgico-periodontal até a instalação das facetas cerâmicas em dissilicato de lítio, com foco na devolução da harmonia estética, funcional e periodontal.

CASO CLÍNICO

Paciente do sexo feminino, 72 anos, procurou atendimento odontológico relatando insatisfação estética com as facetas em resina composta previamente instaladas no arco superior há mais de uma década por outro profissional. Sua principal queixa referia-se à alteração de cor do material restaurador e à falta de naturalidade do sorriso (Figura 1).

Figura 1. Sorriso inicial.

Fonte: Próprio autor.

Durante o exame clínico inicial, observou-se a presença de gengivite leve, causada pela desadaptação marginal das restaurações existentes, além de infiltrações e comprometimento estético e funcional das facetas. Radiograficamente, foi identificado um defeito ósseo localizado na região dos incisivos centrais superiores (elementos 11 e 21) (Figura 2).

Após análise diagnóstica, foi proposto um plano de tratamento multidisciplinar, contemplando as seguintes etapas: raspagem supragengival para controle do biofilme, plástica gengival e osteotomia guiada por mock-up na região dos incisivos centrais, seguida pela substituição das facetas em resina por restaurações cerâmicas em dissilicato de lítio.

A primeira etapa do tratamento consistiu na realização da raspagem e do alisamento supragengivais, utilizando o equipamento de ultrassom odontológico e jato de bicarbonato (Profi Neo - Dabi Atlante). O procedimento foi finalizado com pasta profilática (Odahcam – Dentsply) e uma escova de Robinson acoplada ao

equipamento de baixa rotação (Escova de Robinson AR – AllPrime), com o objetivo de melhorar a condição periodontal inicial da paciente e prepará-la para as fases seguintes do tratamento.

Na sequência, foram realizados o protocolo fotográfico facial (câmera Canon com flash circular) e o escaneamento intraoral (Omnicam, Dentsply Sirona), fundamentais para o planejamento digital do sorriso. Essas informações foram encaminhadas ao laboratório de prótese dentária (LPD Uniarte, Goiânia-GO), responsável pela confecção do enceramento digital.

O enceramento digital (Figura 3) foi elaborado com foco na harmonização dos contornos dentários e gengivais, servindo como base para a confecção do mock-up. O modelo digital foi compartilhado com a paciente via aplicativo de mensagens, permitindo sua visualização em 3D e possibilitando feedback antes da execução clínica.

Figura 2: Raio-x do defeito ósseo na região dos incisivos centrais.

Fonte: Próprio autor.

Figura 3. Enceramento digital.

Fonte: Próprio autor.

Após a aprovação do enceramento pela paciente, foi confeccionada uma muralha de silicone (Perfil, Vigodent) a partir de impressão do modelo digital, para posterior confecção do mock-up utilizando resina bisacrílica na cor B1 (Primma Art, FGM). Este mock-up teve função não apenas estética, mas também cirúrgica, servindo como guia durante a gengivoplastia e a osteotomia subsequente.

A partir da confecção do modelo digital, foi possível elaborar um guia de mock-up, também conhecido como muralha de silicone, utilizando silicone de condensação (Perfil - Vigodent). Para tal, foram manualmente manipuladas duas partes do material base (massa densa), juntamente com duas medidas do catalisador (1:1), ambos componentes pertencentes ao kit fornecido pela referida marca. Após a manipulação, foi realizada a guia de silicone sobre o modelo do enceramento impresso. Para facilitar o escoamento e a remoção de excesso do material que será utilizado para a confecção do mock-up, é necessário a realização de canaletas utilizando uma lâmina de bisturi 15C.

Para o ensaio estético, foi utilizada a resina bisacrílica na cor B1 (Primma Art, FGM), aplicada por meio de um dispensador tipo pistola (Dispensador Universal MixPac - FGM). O material foi cuidadosamente inserido no interior do guia, evitando a formação de bolhas. Em seguida, o conjunto foi levado à boca da paciente e posicionado de acordo com a linha média anatômica. Com o guia ainda em posição e com o início da polimerização química da resina, os primeiros excessos foram

removidos utilizando uma sonda exploradora odontológica nº 5 (Quinelato) e com o auxílio de uma gaze. Após a polimerização do material, a muralha de silicone foi removida e realizado o acabamento e polimento para melhor visualização do resultado.

Em seguida, com a aprovação da estética dental feita pela paciente foi realizada a sequência do plano de tratamento estabelecido, a fase cirúrgica. A plástica gengival foi realizada nos elementos 11, 12, 21 e 22 com lâmina de bisturi nº 15C (Carbon Steel Surgical Blade, Swann Morton LTDA), seguindo o contorno proposto pelo mock-up, promovendo a regularização dos zênites gengivais. A osteotomia realizada nos elementos 11 e 21, conduzida pela técnica flapless com o uso de ultrassom piezoelétrico (Dabi Atlante), permitiu maior controle e menor morbidade cirúrgica.

Essa técnica permitiu a execução da cirurgia sem a necessidade de descolamento do retalho gengival para exposição óssea, o que resultou em menor trauma cirúrgico, redução do sangramento e cicatrização mais rápida.

Após 90 dias de cicatrização periodontal, com acompanhamento em dois retornos clínicos, procedeu-se à fase restauradora. Os preparos dentários foram realizados conforme a necessidade de cada elemento: onlays nos pré-molares (14, 15, 24, 25), facetas tipo overlap nos dentes anteriores (12, 13, 21, 22, 23) e coroa total no elemento 11.

Com o objetivo de otimizar a visualização e a delimitação dos términos cervicais dos preparos em todos os elementos envolvidos, foi empregado fio retrator número #000 (Ultrapak, Ultradent) (Figura 4), previamente embebido em solução hemostática (Hemostank, Biodinâmica). A inserção do fio nos sulcos gengivais foi realizada com o auxílio de uma espátula serrilhada específica para inserção de fio retrator (Quinelato), assegurando o adequado afastamento marginal e controle do fluido gengival.

Os preparos do tipo onlay foram indicados para os elementos que apresentavam restaurações extensas e insatisfatórias. Para essa técnica, optou-se pelo término do tipo chanfrado. O preparo das cavidades foi realizado com broca diamantada cônica número 3131 (KG Sorensen), enquanto o recobrimento das cúspides foi feito com broca diamantada tronco-cônica número 3215 (KG Sorensen).

Os preparos para facetas do tipo overlap foram indicados nos dentes anteriores com a finalidade de correção da mordida aberta anterior. O término cervical adotado

foi do tipo chanfrado, e o delineamento do preparo incluiu a confecção de três sulcos guias na face vestibular, utilizando-se a broca diamantada número 4141 (KG Sorensen), com o intuito de padronizar a profundidade e garantir a preservação máxima da estrutura dental.

Para o preparo da coroa, também foi adotado o término cervical do tipo chanfrado. O desgaste do elemento dental foi realizado seguindo os sulcos guias previamente confeccionados nas faces vestibular, incisal e linguocervical. A broca utilizada para a realização do preparo foi a broca número 3215 (KG Sorensen).

Após a finalização de todos os preparos, os fios retratores foram removidos e procedeu-se ao polimento das superfícies utilizando uma broca multilaminada 12 lâminas FG (Microdont) e disco abrasivo na cor vinho (3M™ Sof-Lex™).

Figura 4: Foto dos preparos com o fio retrator (#000) em posição.

Fonte: Próprio autor.

Após a finalização do acabamento e polimento das estruturas dentárias, realizou-se o escaneamento intraoral (Omnicam, Dentsply Sirona), obtendo-se um arquivo em formato tridimensional (Figuras 5, 6 e 7), conhecido como Standard Triangle Language (STL), e encaminhado ao laboratório responsável pela confecção

das peças protéticas. Durante o período de confecção das restaurações definitivas, foi instalado um mock-up provisório para proteção e manutenção estética (Figura 8).

Figura 5: Imagem do escaneamento intraoral, vista lateral.

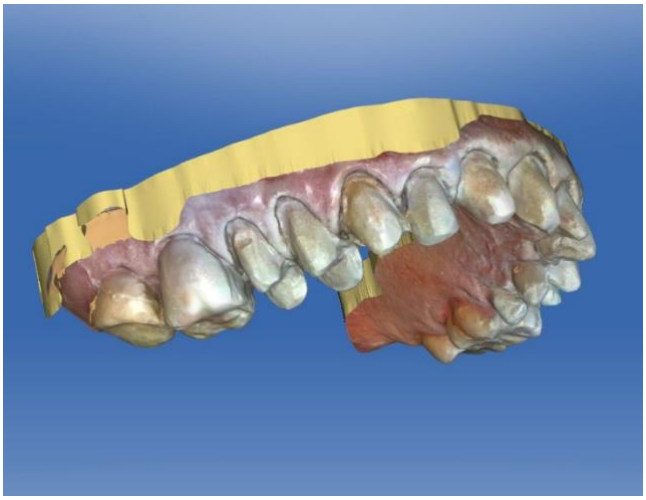

Fonte: Próprio autor.

Figura 6: Imagem do escaneamento intraoral, vista oclusal.

Fonte: Próprio autor.

Figura 7: Imagem do escaneamento intraoral, registro de mordia.

Fonte: Próprio autor.

Figura 8: Foto da paciente com o mockup-up instalado.

Fonte: Próprio autor.

Após o retorno das restaurações do laboratório (9,10 e 11), foi realizada a prova estética e funcional. A escolha da cor do cimento resinoso foi feita com auxílio do kit Try-In do sistema Variolink N (Ivoclar Vivadent). O protocolo de cimentação seguiu rigorosamente as recomendações do fabricante: condicionamento interno das peças com ácido fluorídrico a 10%, aplicação de silano (Monobond-S, Ivoclar Vivadent) e cimentação com sistema Variolink N, com remoção cuidadosa dos excessos e fotoativação final. Para peças com espessura superior a 2mm, foi manipulado a base fotopolimerizável com o catalisador do cimento resinoso. Para peças com espessuras menores, foi utilizado apenas a pasta base fotopolimerizável.

Figura 9: Peças protéticas em dissilicato de lítio, vista frontal.

Fonte: Próprio autor.

Figura 10: Peças protéticas em dissilicato de lítio vista lateral.

Fonte: Próprio autor.

Figura 11: Peças protéticas em dissilicato de lítio, vista oclusal.

Fonte: Próprio autor.

Com a definição do cimento resinoso a ser utilizado, deu-se início ao preparo das peças cerâmicas. As faces internas das peças foram condicionadas com ácido fluorídrico a 10% (Condac Porcelana, FGM) por 20 segundos. Decorrido o tempo de ação, as peças foram lavadas vigorosamente com jato de ar e água e secadas individualmente. Em seguida, foi aplicado ácido fosfórico a 37% (Condac 37, FGM) sobre a superfície interna das peças por um minuto, com posterior lavagem e secagem abundantes.

Na sequência, ainda na face interna das peças cerâmicas, foi aplicado uma fina camada de silano (Monobond-S, Ivoclar Vivadent) com o auxílio de um microaplicador descartável fino (Microbrush, Vigodent), secando as peças com um soprador de ar quente.

Concluídas todas as etapas de preparo das peças, iniciou-se o preparo dos dentes. Primeiramente, foi realizado o isolamento absoluto modificado por meio de lençol de borracha (13,5 cm × 13,5 cm; Madeitex), abrangendo os dentes do segundo molar superior direito ao segundo molar superior esquerdo.

Em seguida, foi realizada a profilaxia em todos os dentes envolvidos utilizando pedra pomes e água com o auxílio de uma escova de Robinson acoplada ao motor de baixa rotação.

Concluído a limpeza da superfície dentária, foi realizado o condicionamento ácido dos remanescentes dentários com ácido fosfórico a 37% (Condac 37, FGM), aplicado por 30 segundos na superfície composta de esmalte dentário e por 15 segundos em dentina (Figura 12). Após, foi realizado a lavagem por um minuto e a secagem suave das estruturas com jato de ar.

Figura 12: Condicionamento ácido com ácido fosfórico.

Fonte: Próprio autor.

Após o condicionamento dental, foi aplicado o sistema adesivo (Adper Single Bond 2, 3M ESPE) com o auxílio de microaplicador descartável fino (Figura 13), seguido de secagem com jato de ar e fotopolimerização por 20 segundos em cada estrutura (Figura 14), utilizando o fotopolimerizador em potência baixa (Valo Cordless Grand LED S/Fio – Ultradent).

Figura 13: Aplicação do sistema adesivo sobre os remanescentes dentários.

Fonte: Próprio autor.

Figura 14: Fotoativação dos remanescentes dentários após a aplicação do sistema adesivo.

Fonte: Próprio autor.

Com os dentes e as peças devidamente preparados, foi utilizado o cimento resinoso na cor light, pertencente ao sistema Variolink N (Ivoclar Vivadent), foi inserido no interior das peças, que foram posicionadas sobre os respectivos dentes. A remoção dos excessos foi realizada através de microaplicadores e pincel (Figura 15). Após a remoção completa dos excessos, cada elemento foi submetido à fotoativação por 20 segundos utilizando um fotopolimerizador poliwave e potência baixa (Valo Cordless Grand Led S/Fio – Ultradent).

Figura 15: Cimentação das peças nos dentes anteriores.

Fonte: Próprio autor.

Figura 16: Todas as peças protéticas instaladas.

Fonte: Próprio autor.

Ao término do procedimento, ajustes oclusais foram feitos utilizando papel carbono (Accufilm II – Parkell), seguido por polimento final das margens cervicais. As fotos finais demonstraram a adequação estética, funcional e periodontal do caso (Figura 17).

Figura 17: Foto final da paciente.

Fonte: Próprio autor.

A paciente demonstrou elevada satisfação com o resultado obtido, destacando a naturalidade do novo sorriso e a recuperação da autoestima. O acompanhamento pós-operatório foi realizado em dois momentos subsequentes, com foco na manutenção periodontal e na verificação da oclusão.

DISCUSSÃO

A busca por excelência estética e funcional tem impulsionado a Odontologia a adotar materiais e técnicas cada vez mais sofisticados, especialmente em tratamentos restauradores em regiões anteriores. O caso clínico apresentado destaca a importância do diagnóstico preciso, do planejamento interdisciplinar e da utilização de tecnologias digitais na reabilitação estética com facetas cerâmicas.

Inicialmente, é importante ressaltar que a escolha do material restaurador tem papel fundamental para o sucesso clínico e longevidade das restaurações. O dissilicato de lítio foi a opção selecionada neste caso, por apresentar propriedades mecânicas superiores, com resistência à flexão que pode atingir até 400 MPa, além de oferecer excelentes características ópticas e capacidade de mimetização com os dentes naturais (Denry; Kelly, 2014). Estudos demonstram que esse material possui taxas de sobrevivência clínica superiores a 95% em um período de acompanhamento de até 10 anos, quando associado a protocolos adesivos adequados (Sulaiman et al., 2015).

Outro aspecto relevante foi o emprego do planejamento digital, que incluiu escaneamento intraoral, fotografias faciais e enceramento digital. Esses recursos permitiram maior previsibilidade, tanto para o profissional quanto para a paciente, além de facilitar a comunicação com o laboratório de prótese dentária (Coachman; Calamita; Schalder, 2012). A literatura aponta que a integração de ferramentas digitais ao fluxo clínico-laboratorial aumenta a precisão marginal, reduz o tempo clínico e melhora o ajuste das restaurações (Mangano et al., 2016).

A utilização do mock-up como etapa intermediária trouxe benefícios não apenas estéticos, mas também cirúrgicos. O mock-up foi fundamental para a visualização tridimensional do resultado esperado e serviu como guia durante a plástica gengival e a osteotomia. Procedimentos guiados por mock-up têm mostrado maior previsibilidade na obtenção de contornos gengivais harmoniosos e na manutenção da arquitetura periodontal (Silva et al., 2016).

Em relação à cirurgia periodontal, a escolha pela técnica flapless foi justificada pela menor morbidade tecidual, menor sangramento intraoperatório e recuperação mais rápida, conforme apontado por estudiosos da área (Matarazzo et al., 2008). A utilização de dispositivos como o ultrassom piezoelétrico também contribuiu para maior controle e precisão durante a osteotomia óssea.

Outro ponto de destaque foi a adoção do protocolo adesivo para cimentação das restaurações cerâmicas. A realização correta das etapas de condicionamento interno da cerâmica, silanização e aplicação de cimento resinoso dual são fatores determinantes para a durabilidade das restaurações em dissilicato de lítio (Blatz et al., 2019). Além disso, a utilização do isolamento absoluto durante a cimentação promoveu um ambiente clínico mais controlado, minimizando o risco de contaminação e otimizando a adesividade.

Por fim, o acompanhamento clínico pós-cimentação foi essencial para monitoramento da resposta dos tecidos periodontais e para a realização de ajustes oclusais. A manutenção periódica é imprescindível para o sucesso a longo prazo de casos restauradores estéticos (Pjetursson et al., 2007).

Dessa forma, o presente relato de caso ilustra a importância da abordagem integrada entre Periodontia e Prótese Dentária, aliada ao uso de materiais de alto desempenho e de tecnologias digitais, permitindo a reabilitação estética previsível, com resultados funcionais e biológicos satisfatórios.

CONCLUSÃO

- O caso clínico apresentado demonstrou que a associação entre diagnóstico criterioso, planejamento digital, abordagem multidisciplinar e uso de materiais cerâmicos de alta performance, como o dissilicato de lítio, pode proporcionar resultados altamente satisfatórios, tanto do ponto de vista estético quanto funcional e periodontal.
- A utilização de ferramentas digitais, como o escaneamento intraoral e o planejamento virtual, permitiu maior previsibilidade e controle em todas as fases do tratamento, desde a cirurgia periodontal até a cimentação das restaurações definitivas. A integração do mock-up como recurso diagnóstico, estético e cirúrgico também se mostrou fundamental para o sucesso do caso.

REFERÊNCIAS

BLATZ, M. B. et al. Adhesive cementation of glass-ceramic restorations: an update. *Compendium of Continuing Education in Dentistry*, v. 40, n. 3, p. 158–168, 2019.

CAMARGO, Isabella Figueiredo et al. Sistemas CAD/CAM e suas aplicações na Odontologia: revisão da literatura. *Revista Uningá*, [S. l.], v. 55, n. S3, p. 221–228, 2018. DOI: 10.46311/2318-0579.55.eUJ240. Disponível em: https://revista.uninga.br/uninga/article/view/240. Acesso em: 30 jul. 2025.

COACHMAN, C.; CALAMITA, M.; SCHAYDER, A. Digital smile design: uma ferramenta para planejamento e comunicação em odontologia estética. *Dicas*, v. 1, n. 2, p. 36–41, 2012.

CORTELLINI, D.; VALENTI, M.; CANALE, A. The metal-free approach to restorative treatment planning. *European Journal of Esthetic Dentistry*, v. 1, n. 3, p. 230–247, 2006.

COSTA, Clara Leyne Alves Benjamim et al. Facetas diretas ou indiretas: qual técnica escolher. *Brazilian Journal of Health Review*, v. 5, n. 3, p. 10148–10156, 2022.

DENRY, I.; KELLY, J. R. Emerging ceramic-based materials for dentistry. *Journal of Dental Research*, v. 93, n. 12, p. 1235–1242, 2014.

HIGASHI, C. et al. Planejamento estético em dentes anteriores. In: **MIYASHITA, E.; MELLO, A. T.** (org.). *Odontologia estética: planejamento e técnica*. Porto Alegre: Artes Médicas, 2006. p. 139–154.

HILGERT, L. A.; CALAZANS, A.; BARATIERI, N. L. Restaurações CAD/CAM: o sistema CEREC3. *Revista Clínica International Journal of Brazilian Dentistry*, v. 3, n. 2, p. 199–209, 2005.

MANGANO, F. G. et al. Intraoral scanners in dentistry: a review of the current literature. *BMC Oral Health*, v. 17, n. 1, p. 149, 2016.

MATARAZZO, F. et al. Minimally invasive surgery in esthetic implant dentistry. *Journal of Periodontology*, v. 79, n. 1, p. 47–56, 2008.

NEVES, J. S.; MIRANDA, M. A. S.; YAMASHITA, R. K. Preparo para laminados cerâmicos minimamente invasivos: revisão de literatura. *JNT – Facit Business and Technology Journal*, v. 1, n. 28, p. 241–248, 2021.

PJETURSSON, B. E. et al. A systematic review of the survival and complication rates of all-ceramic and metal-ceramic reconstructions after an observation period of at least 3 years. Part I: single crowns. *Clinical Oral Implants Research*, v. 18, supl. 3, p. 73–85, 2007.

SILVA, L. C. et al. Correction of smile through multidisciplinary approach. *JSCD*, v. 9, n. 1, p. 5–11, 2016.

SULAIMAN, T. A. et al. Clinical performance of CAD/CAM glass ceramic restorations: a systematic review and meta-analysis. *Journal of Prosthetic Dentistry*, v. 114, n. 3, p. 341–352, 2015.