UNIVERSIDADE ESTADUAL PAULISTA
FACULDADE DE MEDICINA VETERINÁRIA E ZOOTECNIA

CONTRIBUIÇÃO DOS EXAMES ULTRASSONOGRÁFICOS CONVENCIONAL, DOPPLER E CLASSIFICAÇÃO BI-RADS® NA AVALIAÇÃO DOS TUMORES MAMÁRIOS EM CADELAS

PRISCILLA MACEDO DE SOUZA

BOTUCATU
2012

UNIVERSIDADE ESTADUAL PAULISTA
FACULDADE DE MEDICINA VETERINÁRIA E ZOOTECNIA

CONTRIBUIÇÃO DOS EXAMES ULTRASSONOGRÁFICOS CONVENCIONAL, DOPPLER E CLASSIFICAÇÃO BI-RADS® NA AVALIAÇÃO DOS TUMORES MAMÁRIOS EM CADELAS

PRISCILLA MACEDO DE SOUZA

Tese de Doutorado apresentado junto ao Programa de Pós Graduação em Medicina Veterinária, área de Radiologia Veterinária.

Orientadora: Profa. Adj.Maria Jaqueline Mamprim

BOTUCATU-SP
2012

FICHA CATALOGRÁFICA ELABORADA PELA SEÇÃO DE AQUIS. E TRAT. DA INFORMAÇÃO
DIVISÃO TÉCNICA DE BIBLIOTECA E DOCUMENTAÇÃO - CAMPUS DE BOTUCATU - UNESP
BIBLIOTECÁRIA RESPONSÁVEL: ***ROSEMEIRE APARECIDA VICENTE***

Souza, Priscilla Macedo.
Contribuição dos exames ultrassonográficos convencional, Doppler e classificação BI-RADS® na avaliação dos tumores mamários em cadelas / Priscilla Macedo de Souza. –Botucatu : [s.n.], 2012.

Tese (doutorado) - Universidade Estadual Paulista, Faculdade de Medicina de Botucatu
Orientador: Maria Jaqueline Mamprim
Capes: 50501038

1. Doppler, Ultra-sonografia. 2. Glândulas mamárias – Câncer. 3. Cão – Doenças.

Palavras-chave: BI-RADS-US; Cadela; Doppler; Glândula mamária; Ultrassonografia.

Nome do autor: **Priscilla Macedo de Souza**

Título: **CONTRIBUIÇÃO DOS EXAMES ULTRASSONOGRÁFICOS CONVENCIONAL, DOPPLER E CLASSIFICAÇÃO BI-RADS® NA AVALIAÇÃO DOS TUMORES MAMÁRIOS EM CADELAS**

COMISSÃO EXAMINADORA

_____

Profa. Dra. Maria Jaqueline Mamprim
Presidente e Orientadora
Departamento de Reprodução Animal e Radiologia Veterinária
FMVZ-UNESP – Botucatu

_____

Profa. Dra. Cibele Figueira Carvalho
Membro
Departamento de Medicina Veterinária
Universidade Cruzeiro do Sul – São Paulo

_____

Prof. Dr. Andrigo Barboza de Nardi
Membro
Departamento de Clínica e Cirurgia de Pequenos Animais
FCAV- UNESP – Jaboticabal

_____

Profa. Dra. Maria Denise Lopes
Membro
Departamento de Reprodução Animal e Radiologia Veterinária
FMVZ-UNESP – Botucatu

_____

Profa. Dra. Sheila Canevese Rahal
Membro
Departamento de Cirurgia e anestesiologia Veterinária
FMVZ-UNESP – Botucatu

Data da defesa: 17 de agosto de 2012.

Esta Tese é dedicada...

A DEUS por permitir eu concluir este trabalho.

Os meus eternos amores - queridos pais, que nos ensinaram a vida com dignidade, iluminaram meus caminhos obscuros com afeto e dedicação para que eu trilhasse sem medo e cheio de alegria. A vocês que muitas vezes se doaram inteiros e renunciaram aos seus sonhos, para que, muitas vezes, realizassem o meu, essa é uma emoção ímpar, que jamais seria capaz de defini-la, mas serei eternamente grato. Essa vitória também é de vocês.

A você, Leandro, meu esposo magnífico, tão enérgico, mas ao mesmo tempo tão dedicado, mesmo estando longe, no Canadá me ajudou. A Felicidade se encontra em carinhosos detalhes: na magia do por do sol, na gota do orvalho que se desprende de uma flor...e em cada momento que passo ao seu lado, meu AMOR!!!

A meu querido e idolatrado filho João Vitor que me faz pensar todos os dias o quão é bom viver e sentir o seu amor. A ele agradeço por me ajudar a grampear os trabalhos a ter paciência comigo durante o momento da escrita e ainda escutar de sua boquinha: “Mamãe você precisa descansar.” Ao Enzo (*in memorian)* meu companheiro de pensamento e de coração, agradeço por me iluminar.

A meu irmão, que compartilhou das alegrias as dificuldades e sempre incentivou o desenvolvimento desta tese. Muito Obrigada amo você.

Ao meu querido sobrinho e afilhado Lucas, por sempre me incentivar com os cuidados dos animais, por todo o carinho. Amo muito você.

A minhas avós, Lali, linda e maravilhosa que sempre me incentivou aos estudos. Suas palavras sábias sempre me trouxeram conforto e a Thereza (*in*

memorian) com toda sua delicadeza, apesar de não estar aqui, sei que estas me guiando e protegendo, Obrigada amo muitos vocês.

Aos meus padrinhos e tios que sempre me incentivaram e me confortaram com suas palavras e carinhos.

Ao meu sogro Aparecido e minha sogra Marina, pelo carinho, incentivo e apoio na realização deste experimento.

A minha grande orientadora, Jaqueline, que acreditou em mim, mostrando a sua confiança para elaboração deste trabalho, por toda a paciência, ajuda, e alegrias. Por ser essa pessoa iluminada, sempre pronta a estender sua mão, sou grata aos seus ensinamentos. Obrigada, você sabe sou sua fã.

A meus dez bichinhos de estimação que tiveram que aturar minha impaciência, meu tempo escasso para brincar. A todos dedico esta tese feita com muito carinho.

AGRADECIMENTOS

Ao curso de Pós –graduação da faculdade de medicina Veterinária e Zootecnia do Departamento de Reprodução Animal e Radiologia veterinária- FMVZ-RARV UNESP- Botucatu, pela oportunidade para a realização deste experimento.

A seção de Pós-graduação FMVZ- UNESP Botucatu, José Roberto, Maria e Patrícia pela simpatia com que sempre me atenderam.

Aos proprietários dos animais, que entenderam a importância do trabalho e se propuseram a ajudar, cedendo os pacientes para a realização desta tese.
A professora Noemi por sempre estar disposta a ajudar e a ceder seus pós graduandos.

A Daniela (Dani) da anestesiologia que deu início a parte prática do experimento cedendo os primeiros animais. Márcia da patologia que contribuiu muito para que este projeto finalizasse com as amostras do histopatológico.
Ao Paulo Ricardo O. Bersano (Paulo) que sempre esteve disposto a me ajudar sem nunca ter dito um não se quer.

Ao Felipe (Wirchon) por ter dado todo apoio as cirurgias – mastectomias e o projeto ter sido concluído com êxito em relação ao numero de pacientes.

A Lídia Matsubara que me deu todo apoio em contensão destes animais onde o proprietário não poderia estar por perto, pelas conversas e idéias.

A Profa. Denise por ter ajudado direta e indiretamente no projeto cedendo os seus pacientes da reprodução.

Ao residente da reprodução Emiliano e da cirurgia de pequenos animais Vivian (Adoro) por me avisarem dos pacientes com tumor de mama.
Aos Funcionários do departamento de Reprodução Animal e Radiologia Veterinária Marco Antonio F. Pelicci (Marquinho) por minhas dúvidas em

informática, o Edison por toda sua experiência e atenção a Wilma Maria de Castro (Wilminha ou Dona Wilma) e Benidito José Alho Favan (Ditão) por me ajudarem na hora do almoço a segurar os pacientes sem proprietários, todos me apoiaram e foram os meus guardiões.

Aos amigos Priscilla Mtie Matayoshi e Felipe Gueler, por todo apoio técnico e psicológico.

A todas as pessoas de forma direta ou indireta que contribuíram para a execução desta tese.

Muito Obrigado!!!!!!!

“Não é o quanto fazemos, mas quanto amor colocamos naquilo que fazemos.
Não é o quanto damos, mas o quanto amor colocamos em dar”.

(Madre Teresa de Calcutá)

LISTA DE TABELAS

TABELA 1 Classificação em categorias BI-RADS® dos exames de ultrassonografia mamária conforme publicação do colégio Americano de Radiologia em 2003..... **14**

TABELA 2 Classificação ultrassonográfica e descrição do Léxico BI-RADS® completo conforme publicação do colégio Americano de Radiologia em 2003..... **15**

TABELA 3 Classificação ultrassonográfica e descrição das características de acordo com o sistema Léxico BI-RADS® (descritivo) modificado..... **26**

TABELA 4 Classificação ultrassonográfica e descrição das características de acordo com o sistema categoria BI-RADS® modificado..... **28**

TABELA 5 Frequência da calcificação nos diferentes tipos de tumores mamários segundo a classificação Léxico Bi-RADS®..... **31**

TABELA 6 Os achados de ecotextura nos diferentes tipos de tumores segundo a classificação Léxico Bi-RADS®..... **32**

TABELA 7 Lesões cavitárias caracterizada de acordo com os tipos de cisto observados no exame ultrassonográfico nos diferentes tipos de tumores segundo a classificação Léxico Bi-RADS®..... **33**

TABELA 8 Características acústica posteriores nos diferentes tipos de tumores, segundo a classificação Léxico Bi-RADS®..... **35**

TABELA 9 A forma relacionada aos diferentes tipos de tumores, segundo a classificação Léxico Bi-RADS®..... **36**

TABELA 10 A margem relacionada aos diferentes tipos de tumores, segundo a classificação Léxico Bi-RADS®..... **36**

TABELA 11 Detecção da vascularização segundo a ferramenta Doppler relacionada com os diferentes tipos de tumores de acordo com a classificação Léxico Bi-RADS®..... **38**

TABELA 12 Médias das medidas dos índices vasculares no modo Doppler de amplitude nas neoplasias mamárias de cadelas..... **39**

TABELA 13 A classificação categoria BI-RADS® modificado (categoria 1 a 5) e os diferentes tipos e números de tumores encontrado no presente estudo..... **40**

LISTA DE FIGURAS

FIGURA 1 Imagem ultrassonográfica no corte sagital da neoplasia mamária em cadela. Note em A- Doppler colorido na mama abdominal caudal (M4), o fluxo sanguíneo por neovascularização e presença de microcalcificação (sombra acústica) (0,33cm). B- Modo-B observa-se a macrocalcificação (sombra acústica posterior)..... **31**

FIGURA 2 Imagem ultrassonográfica no corte sagital da neoplasia mamária em cadela. Note em A- Nódulo homogêneo com pontos ecogênicos (seta vermelha). B- Heterogenicidade do parênquima tumoral..... **32**

FIGURA 3 Imagem ultrassonográfica no corte sagital da neoplasia mamária em uma cadela. **A**- Observou-se as cavitárias caracterizadas por dois cistos (sendo o maior heterogêneo – seta rosa). **B**- Presença de mais de três cistos..... **33**

FIGURA 4 Imagem ultrassonográfica no corte sagital da neoplasia mamária em cadela. Note (seta vermelha) pontos ecogênicos e nódulo paralelo a pele (seta azul). **34**

FIGURA 5 FIGURA: 5- Imagem ultrassonográfica no corte sagital da neoplasia mamária em cadela. Note em **A**- Cisto heterogêneo com reforço acústico (seta verde). **B**- sonograma apresenta área no interior do nódulo com calcificação e sombra acústica posterior (seta amarela)..... **35**

FIGURA 6 Imagem ultrassonográfica no corte sagital da neoplasia mamária em cadela. Note em **A**- irregularidade da margem (seta amarela) e o formato redondo do tumor. **B**- Aspecto oval do tumor e irregularidade da margem (seta laranja) do tumor. **C**- Tumor de forma e margem regular e presença de neovascularização ao redor do mesmo. **D**- Margem e forma irregular do tumor..... **37**

FIGURA 7 Imagem ultrassonográfica no corte sagital da neoplasia mamária em cadela. Note em **A**- Imagem no modo Doppler colorido e espectral, mostrando no espetro a mensuração do fluxo sanguíneo da neovascularização tumoral. **B**- Imagem no Doppler de amplitude da neovascularização do tumor, mas não mensurável..... **38**

FIGURA 8 Imagem no modo Doppler colorido nota-se a captação dos vasos e no modo espectral a mensuração do fluxo sanguíneo, mostrando os valores de IP, IR, velocidade máxima e mínima da neoplasia mamária em cadela..... **39**

SUMÁRIO

LISTA DE TABELAS Vii
LISTA DE FIGURAS..... Viii
RESUMO..... 1
ABSTRACT..... 3
1. INTRODUÇÃO..... 4
2. Revisão de Literatura..... 6
2.1 Neoplasias mamárias em cadelas..... 6
2.2 Ultrassonografia mamária..... 10
2.2.1 Método BI-RADS..... 13
2.2.2 Efeito Doppler na ultrassonografia diagnóstica..... 17
2.2.3 Dopples espectral..... 18
2.2.4 Doppler colorido..... 19
2.2.5 Doppler Amplitude..... 19
2.3 Avaliação do Doppler na hemodinâmica na glândula mamária..... 20
3. Objetivo..... 24
3.1 Objetivo geral..... 24
3.2Hipótese..... 24
4. Materiais e métodos..... 25
4.1 Animais..... 25
4.2 Exame ultrassonográfico..... 25
4.3 Diagnóstico histopatológico..... 28
4.4 Análise estatística..... 29
5. Resultados..... 30
5.1 Diagnóstico histopatológico..... 30
5.2 Exame ultrassonográfico..... 30
5.3. A classificação categoria BI-RADS® modificado nos diferentes tipos de tumores determinada pelo histopatológico..... 39
6. Discussão..... 42
7. Conclusão..... 46
8. Bibliografia..... 47
9. Trabalho científico..... 55

RESUMO

SOUZA, P.M. Contribuição dos exames ultrassonográficos convencional, Doppler e classificação BI-RADS® na avaliação dos tumores mamários em cadelas. Botucatu, 2012. 73p. Tese (Doutorado)- Faculdade de Medicina Veterinária e Zootecnia, Campus de Botucatu, Universidade Estadual Paulista.

RESUMO

A ultrassonografia mamária em cadelas é uma importante técnica na avaliação tecidual, e distinção dos tumores benignos e malignos, favorecendo a conduta e prognóstico de cada paciente. O objetivo do trabalho foi avaliar a contribuição da técnica ultrassonográfica no modo-B, Doppler colorido, Doppler de Amplitude e Doppler espectral no diagnóstico dos tumores mamários em cadelas, a fim de correlacionar os resultados com o histopatológico, e classificar os tumores mamários de acordo com BI-RADS® (*Breast Imaging and Reporting Data System*) protocolo de classificação e padronização dos laudos ultrassonográficos da mama de mulher, proposto pelo Colégio Americano de Radiologia (ACR). Foram analisadas 117 mamas de 50 cadelas através do exame ultrassonográfico e posteriormente essas imagens foram classificadas pelo sistema BI-RADS® modificado e pela categoria de BI-RADS® modificado (categorias de 1 a 5). Diagnosticou se 9 tipos de tumores malignos. As principais características ultrassonográficas para a diferenciação dos tipos de tumores e indicativo de malignidade representando maior *odds ratio* (OR) foi a presença de microcalcificações no interior do nódulo (4,5 vezes), a sombra acústica posterior (4,0 vezes), presença de pelo menos 2 cistos (3,4 vezes). A descrição do BI-RADS® modificado mostrou se significativo para classificação de acordo com a malignidade e nos diferentes tipos de tumores. A neovascularização foi observada em 93% (55/59) dos casos de carcinoma complexo, e desses somente 34% (20/59) apresentaram detecção de das velocidades do fluxo sanguíneo no Doppler de Amplitude. As médias da velocidade máxima nas neoplasias foram de 34,46cm/s e a velocidade mínima 10,83cm/s, o IR médio foi 0,71cm/s e o IP 1,93cm/s. Conclui se que a ultrassonografia como exame complementar busca diagnostico mais preciso e precoce, propondo a verificar a validade de nova proposta de classificação

ecográfica mamária, comparando com um teste-padrão para o diagnóstico de câncer de mama.

Palavras chave: ultrassonografia, Doppler, BI-RADS- US, glândula mamária, cadela

SOUZA, P.M. Contribution of ultrasound exams conventional Doppler and BI-RADS® in the evaluation of mammary tumors in bitches. Botucatu, 2012. 73p. Tese (Doutorado) - Faculdade de Medicina Veterinária e Zootecnia, Campus de Botucatu, Universidade Estadual Paulista "Júlio de Mequista Filho" - UNESP.

ABSTRACT

A breast ultrasound in bitches is an important technique in evaluating tissue, and distinction of benign and malignant tumors, favoring the management and prognosis of each patient. The objective of this study was to evaluate the contribution of technical ultrasound B-mode, color Doppler, power Doppler and spectral Doppler in the diagnosis of mammary tumors in female dogs in order to correlate the results with histopathology, and classify breast tumors according with BI-RADS® (Breast Imaging Reporting and Data System) protocol classification and standardization of reports of female breast ultrasound, proposed by the American College of Radiology (ACR). We evaluated 117 breasts of 50 female dogs via ultrasonography and these images were subsequently classified by BI-RADS® category and the modified BI-RADS® modified (categories 1-5). 9 is diagnosed types of malignant tumors. The main sonographic features for the differentiation of tumor types and indicative of malignancy representing higher odds ratio (OR) was the presence of microcalcifications within the nodule (4.5 times), and posterior acoustic shadowing (4.0 times), presence at least two cysts (3.4 times). A description of the modified BI-RADS® showed significant for classification according to malignancy and in different types of tumors. Neovascularization was observed in 93% (55/59) of the carcinoma complex, and of these only 34% (20/59) showed detection of blood flow velocities from the Doppler range. The average speed of the neoplasms were 34.46 cm / s minimum speed 10.83 cm / s, the average IR was 0.71 cm / sec IP 1.93 cm / s. We conclude that ultrasound examination as complementary search more accurate and earlier diagnosis, proposing to establish the validity of proposed new breast sonographic classification, compared to a standard test for the diagnosis of breast cancer.

KEYWORDS: ultrasonographic, Doppler, ultrasond BI-RADS, mammary gland, bitch.

1- INTRODUÇÃO

Ultrassonografia é um método de diagnóstico utilizado rotineiramente na medicina de pequenos animais para avaliação das estruturas de acordo com suas características anatômicas e ecográficas, fornecendo informações importantes para um diagnóstico preciso (PAYAN-CARREIRA e MARTINS-BESSA, 2008).

O exame ultrasonográfico mamário em cadelas pode ser uma importante técnica na avaliação tecidual e distinção dos tumores benignos e malignos, favorecendo a conduta e prognóstico de cada paciente (NYMAN et al., 2006a; MOHAMMED et al., 2011).

A imagem ecográfica da mama e a mamografia são consideradas procedimentos de eleição no diagnóstico de nódulos mamários humanos (SVENSSON 1997, SCHROEDER et al., 2003; SEHGAL et al, 2006). Sendo a ecografia um método rápido que fornece características teciduais usando a imagem bi-dimensional em escala de cinza e classificada pelo sistema Bi-RADS® de acordo com a recomendação do *American College of Radiology* (CAMARGO JUNIOR, 2005). O exame ultrassonográfico da glândula mamária tem sido estudado nos cães, contudo, essas informações ainda são escassas (GONZALES de BULNES et al, 1998; NUDDA et al, 2000; NYLAND et al, 2006; FELICIANO, 2008).

Estudos recentes referem à importância da continuidade de pesquisas do exame ultrassonográfico nas glândulas mamárias em cadelas, pois a mesma vem servindo como modelo para o estudo do câncer de mama em mulheres (MOHAMMED et al., 2011). Os tumores mamários caninos apresentam características epidemiológicas, clínicas, biológicas e genéticas semelhantes ao da espécie humana. Entre estas, podem ser citadas o período de vida do aparecimento, morfologia, histopatologia, efeito protetor da ovariohisterectomia, padrões de expressão de receptores de estrógeno-α e progesterona, os órgãos alvo de metástases, a evolução clínica e hereditariedade (ANTUOFERMO et al., 2007; ZUCCARI et al., 2008; MOHAMMED et al., 2011).

As neoplasias mamárias correspondem a 52% dos tumores das cadelas, sem predisposição racial e detectada em animais de meia idade a velhos, (JOHNSTON, 1993; DALECK e ALESSI, 1998; MORRISSON, 1998).

Segundo Mohammed et al. (2011) citaram que em pesquisas nos Estados Unidos da América os percentuais dos tumores mamários malignos em cadelas são de 30 a 50%. Já no Brasil a incidência é de 60 a 75% de malignidade (OLIVEIRA et al., 2003; HATORE et al., 2011), sendo na sua maioria carcinomas (DALECK et al., 1998; FERREIRA et al., 1997; MORRIS et al., 1998; O'KEEFE, 1997; HATORE et al., 2011). O tipo histológico é o principal fator no prognóstico para os tumores de mama (O'KEEFE, 1997; MORRISSON, 1998; MISDORP, 2002).

O carcinoma inflamatório é o tipo espontâneo mais agressivo, sua frequência na mulher é de 1 a 4 % dentre as neoplasias mamárias malignas, e nas cadelas não existe dados relativos à frequência, embora pesquisadores acreditem que o percentual de acontecimentos não ultrapasse os 4% (LANA et al., 2007).

O exame ultrassonográfico da glândula mamária em cadelas fornece informações sobre o parênquima glandular normal, sendo de aspecto grosseiro e hipoecogênico. Esse padrão pode apresentar variações de ecogenicidade devido à ação hormonal como, por exemplo, na gestação e lactação (PENNINCK e D' ANJOU, 2011). Quando há o acometimento da mesma por nódulos, cistos ou processos inflamatórios a ecografia torna-se um método complementar para a avaliação da ecogenicidade, análise das bordas, margens, parênquima adjacente, atenuação acústica, reforço acústico, acometimento do linfonodo regional, visibilidade de calcificações; vascularização e seu índice de resistividade (GONZALES de BULNES et al., 1998; NYMAN et al., 2006a; MOHAMMED et al., 2011).

Diante do exposto, o objetivo geral desse trabalho foi a avaliação ultrassonográfica dos tumores mamários em cadelas no modo-B e Doppler, propondo uma classificação por meio do sistema BI-RADS® modificado, assim como as alterações de neovascularização. Seguindo como padrão ouro o histopatológico.

2- REVISÃO DE LITERATURA

2.1- Neoplasias mamárias em cadelas

As neoplasias primárias da glândula mamária são frequentes nas cadelas e gatas, e correspondem à 52% dos tumores das cadelas. São detectadas em animais acima de 7 anos, sem predisposição racial, embora estudos apontem maior incidência nas raças Poodles, English Spaniel, Brittany Spaniel, English Setter, Pointer, Fox Terrier, Boston Terrier e Cocker Spaniel. Por outro lado os animais da raça Boxer, Grey Hounds, Beagles e Chihuahuas apresentam menor risco de desenvolverem neoplasias mamárias (DALECK e ALESSI, 1998; MORISSON, 1998; JOHNSTON, 1993; QUEIROGA e LOPOES, 2002; MEUTEN, 2002; LANA et al., 2007).

A transformação neoplásica é multifatorial (MORRI et al.,1998), mas o desenvolvimento de neoplasia mamária na cadela é dependente, em grande parte, de hormônios. A incidência de tumor de mama é de 0,5% com a castração antes do primeiro cio, 8% após o primeiro ciclo estral e 26% após o segundo cio não houve efeito da castração sobre o desenvolvimento do tumor em cadelas castradas após 30 meses de idade (JOHNSTON, 1993; O'KEEFE, 1997; DALECK, 1998, SORENMO, 2003).

As hipóteses mais citadas sobre a etiologia dos tumores mamários referem-se à obesidade e à atividade hormonal (MORRISON, 1998; ZUCCARI et al., 2001; QUEIROGA e LOPES, 2002). Os hormônios estão dentre os vários fatores indutores ou promotores da carcinogênese, endógenos ou exógenos, e estimulam a proliferação celular predispondo às alterações genéticas (HENDERSON e FEIGELSON, 2000). Postula-se que na carcinogênese hormonal, diferente daquela induzida por vírus ou agentes químicos, a proliferação celular não necessita de um agente iniciador específico (BURINI, 2006). As neoplasias hormônio dependentes podem originar-se de mutações genéticas resultantes da proliferação de células normais, ou da multiplicação de células já transformadas por outros carcinógenos. Alguns hormônios e fármacos anti-hormonais estão sendo utilizados com sucesso no tratamento dessas neoplasias em humanos (SILVA et al., 2004). Apesar da frequência

elevada das neoplasias mamárias nos cães, tratamento com antagonistas hormonais e fármacos antitumorais, bem como a identificação imunohistoquímica de receptores hormonais nas neoplasias não fazem parte da rotina dos hospitais veterinários (CASSALI, 2000).

No câncer de mama humano, a imunomarcação de receptores para estrógeno e progesterona auxilia na escolha do tratamento, mas as chances de sucesso também estão relacionadas com o diagnóstico precoce. Na fase inicial, ainda são tumores hormônio dependentes com melhor prognóstico em comparação àquelas que já adquiriram independência hormonal (NORMAN e LITWACK, 1997).

Em cães e gatos, a progesterona exógena estimula a síntese de hormônio do crescimento na glândula mamária com proliferação lóbulo alveolar e, conseqüente, hiperplasia de elementos mioepiteliais e secretórios, induzindo a formação de nódulos benignos em animais jovens (MEUTEN, 2002). O estrógeno estimula o crescimento ductal, e o risco de desenvolvimento de neoplasias malignas tem sido observado na administração contínua e em altas doses de estrógeno associado à progesterona (MORRISON, 1998; RUTTEMAN et al., 2001; THURÓCZY et al., 2007).

Receptores para estrógenos, progesterona, andrógenos, prolactina e para o fator de crescimento epidermal já foram demonstrados nos tumores de mama de cadelas, havendo também a coexistência desses receptores numa mesma neoplasia (MEUTEN, 2002).

Estudos epidemiológicos demonstraram que a administração de esteróides ovarianos ou derivados sintéticos aumentam a formação de tumores mamários nas cadelas (RUTTEMAN, 1990). A incidência de neoplasia mamária benigna aumentou após o tratamento com progestágenos exógenos nas cadelas (MISDORP, 1988).

A cadeia mamária nos canídeos é composta por quatro a cinco pares e dividida em direita e esquerda, sendo classificada em torácica cranial (M1) e caudal (M2), abdominal cranial (M3) e caudal (M4) e inguinal (M5) (LANA et al., 2007; REESE et al., 2011). Os dois últimos pares possuem maiores concentrações de receptores hormonais, acarretando uma maior probabilidade de desenvolvimento de neoplasias (OLIVEIRA, 2003).

O fornecimento vascular das glândulas mamárias em cadelas é complexo. O suprimento arterial para as glândulas M1 e M2 é fornecido pelos ramos esternais das artérias internas, intercostais e torácicas lateral. Na M3 a irrigação é pela artéria epigástrica cranial e na M4 e M5 pela artéria epigástrica caudal, epigástrica profunda cranial, abdominal segmentada e ilíaca circunflexa profunda. O retorno venoso é similar segue junto a irrigação artérial, exceto que pequenas veias podem cruzar a linha média entre as glândulas direita e esquerda. Padrões vasculares podem diferir de acordo com o tamanho do animal, nas doença mamária e nas diferentes espécies. (RAHARISON e SAUTET, 2007; REESE et al., 2011).

A drenagem linfática de M1, M2 e M3, M4 são para os linfonodos axilares, porém estes dois ultimos pares podem drenar para os linfonodos inguinais. Os outros pares de mama drenam através do linfonodo inguinal, ainda assim os linfonodos axilares recebem a drenagem de M4 e M5. Existe alguma comunicação linfática entre M1-M2 e M3-M4, que varia entre os indivíduos, dependendo do tamanho, e também entre cães e gatos (EVANS, 1979; SAUTET et al., 1992, RAHAL et al., 1995; RAHARISON e SAUTET, 2007; REESE et al., 2011).

Os linfonodos regionais (axilares e inguinais superficiais) podem ser avaliados no exame clinico e ultrassonográfico, onde este define sua ecogenicidade, ecotextura, margem e vascularização (NYMAN et al., 2006b). Quando há disseminação dos tumores mamários a linfa desta mama e drenada acarretando o acometimento, indicando metástases (BOFF, 2006; STAVROS 2006).

Entre as cadelas com tumor de mama benigno, 26% desenvolvem, mais tarde, tumor em outra glândula (MORRIS et al., 1998). Cadelas com vários nódulos podem apresentar tumores benignos e malignos concomitantemente (MISDORP, 1988. JOHNSTO, 1993; MORRISSON, 1998).

Estudos indicam que alguns fatores como menopausa tardia, obesidade, idade avançada à primeira gestação, reposição hormonal e a utilização de contraceptivo oral predispõe aos tumores de mama em mulheres (SILVA et al., 2004; BOFF et al., 2010).

Na apresentação clínica dos nódulos, é necessário o diagnóstico diferencial entre: tumor mamário maligno, benigno, cutâneo e subcutâneo,

mastites, hiperplasia/displasia mamária (MISDORP, 1999). A distinção para diferenciação é possível na avaliação microscópica, por citologia e ou histopatologia. Com base no histórico do paciente e do exame físico, o tumor maligno caracteriza-se por apresentar um crescimento rápido, infiltração nos tecidos adjacentes e frequentes ulcerações. O tumor benigno apresenta crescimento lento, área circunscrita, não aderida aos tecidos adjacentes (CARVALHO, 2006).

As classificações histopatológicas nos tumores mamários dividem-se em simples e complexos. Os simples são compostos por células epiteliais ou mioepiteliais, ou seja, somente de um tipo celular, os complexos são formados pelos dois tipos, podendo ainda ser classificados como mistos, no caso de metaplasia (MISDORP, 1999).

Os tumores malignos mais comuns são carcinomas, adenocarcinoma, sarcoma e misto maligno (MISDROP et al., 1999; OLIVEIRA, 2003; LANA et al., 2007). Os benignos são os adenomas simples, complexo e baselóide; e fibroadenoma de baixa celularidade, fibroadenoma de alta celularidade, tumor misto benigno e papiloma ductal (MISDROP et al., 1999).

Os carcinomas são diferenciados em *in situ* (não infiltrativo), complexo, túbulo papilífero simples, sólido simples, anaplásico simples, das células escamosas, mucoso, lipídico. Já os sarcomas são fibrossarcoma, osteosarcoma e carcinosarcoma (MISDORP, 2002).

Nas mulheres e nas fêmeas caninas o mais comum são os carcinomas, nas cadelas especificamente os simples, que se dividem em três tipos, em ordem de malignidade: túbulo papilífero, sólido e anaplásico. Os sarcomas representam baixa porcentagem (10 a 15%), porém os mais comuns são os fibrossarcoma e osteossarcoma; e o carcinossarcoma é o tumor maligno mais raro, que possui em sua constituição tecidos epiteliais (carcinomatosos) e de conexão (sarcomatoso), apresentando se com lesões circunscritas e com período de sobrevida de 18 meses (LOPES FARIAS, 1999; MISDROP et al., 1999; LANA et al., 2007).

A ausência de sinais de malignidade não garante a benignidade da lesão. Do mesmo modo, o crescimento lento, delimitado, sugere, mas não afirma a presença de neoplasias benignas, hiperplasias ou displasias (MISDROP et al., 1999).

2.2 Ultrassonografia mamária

A ultrassonografia mamária em cadelas pode ser uma técnica de imagem importante na avaliação tecidual, como também na prevenção e até na distinção dos tipos específicos de tumores, favorecendo a conduta e prognóstico de cada paciente (NYMAN et al., 2006a; MOHAMMED et al., 2011).

A estrutura mamária por ser um órgão superficial necessita de aparelho modo-B, com transdutor linear multifrequencial de alta resolução (7,5 a 18 MHz), pois visibiliza estruturas menores que 5 milímetros, sendo este o mesmo padrão na mama da mulher (MOHAMMED et al., 2011; VASCONCELOS et al., 2011). As imagens são obtidas nos planos sagital e transversal (NOVELLAS et al., 2007).

Estudos realizados apontam que transdutores com frequências de 5,0 a 7,5MHz, também possibilitam a visilbilização da glândula mamária, mas limitando o campo de exploração e o diagnóstico preciso (GONZALES de BULNES et al., 1998; NYMAN et al., 2006a; NOVELLAS et al., 2007; PAYAN-CARREIRA e MARTINS- BESSA, 2008; FELICIANO et al., 2008).

Na maioria das vezes, não há necessidade de anestesia ou sedação do paciente para a realização do exame. Preconiza-se a tricotomia do abdômen e a aplicação do gel acústico para o melhor contato do transdutor com a superfície da pele. Deve-se colocar o paciente em decúbito dorsal ou lateral, para o procedimento de varredura dos linfonodos regionais e satélites (NOVELLAS et al., 2007). A qualidade do procedimento é operador dependente, tornando assim patente a necessidade de qualificação e experiência do profissional, que permitirão não apenas a visualização das imagens, mas também a utilização de características ecográficas para inserir num sistema de classificação diagnóstica (CALAS et al., 2005; NOVELLAS et al., 2007).

Segundo Bastan et al. (2009), a técnica fornece características relacionadas à ecogenicidade, ecotextura, limites, tamanho, arquitetura do parênquima e dos tecidos adjacentes.

São poucos os estudos, em medicina veterinária, que avaliam a sensibilidade do exame ultrassonográfico de neoplasias mamárias. De acordo

com NYMAN et al. (2006a), são necessárias novas pesquisas para determinar a eficácia dessa técnica de imagem na diferenciação tumoral de mamas em cadelas.

Esta técnica ainda não é utilizada na rotina, apenas se limita a avaliação de metástase em abdômen e o acometimento de linfonodos, como o axilar e o inguinal superficial (ZUKI e BOYD, 2004; NYLAND, 2005; NOVELLAS et al., 2007).

Na medicina humana estudos demonstram que a técnica é amplamente difundida, principalmente na complementação de mamografias inconclusivas, em mulheres com mamas densas, como primeira escolha em situações como gravidez, lactação, mulheres jovens e durante o estado inflamatório. Essa análise possibilita a diferenciação das lesões císticas e sólidas (KEMP et al., 2001; BARRA et al., 2004). Os nódulos que apresentam heterogenicidade, contornos irregulares, presença de borda pouco nítida, atenuação acústica posterior, calcificações devem ser considerados como sugestivos de malignidade (PAULINELLI et al., 2002; LUCENA, 2006; CALAS et al., 2007; VASCONCELOS et al., 2011) .

O valor da ultrassonografia é particularmente maior em mulheres com idade inferior a 50 anos, estas apresentam uma alta densidade na mama e predisposição ao tumor. A ecografia na mulher é capaz de detectar 78% do total de cânceres, ao passo que a mamografia, por si só, detecta 58%. A idade também está associada aos cânceres detectados apenas no ultrassom, independente da densidade da mama. A sensibilidade da ultrassonografia mamária tem sido referida como sendo superior a mamografia em mamas pré menopausa e, recentemente, o rastreamento por esta técnica tem sido recomendado para mamas densas (NASTRI et al., 2011; VASCONCELOS et al., 2011).

A especificidade da ultrassonografia pode ser melhorada por meio de critérios rigorosos na realização dos exames, além da aplicação de novas tecnologias, com a utilização da harmônica, ou seja, a obtenção de imagem de ecos de maior freqüência objetiva-se reduzir a formação de artefatos, resultando em alta resolução e melhora do contraste do tecido glandular, do tecido adiposo e da lesão. O maior benefício é então observado na detecção das alterações hipoecogênicas, principalmente nas menores que 1 cm e

situadas em mamas menos densas (mais gordurosas). A técnica ajuda a identificação dos cistos e dos focos de microcalcificações, tendo como limite a atenuação e, consequentemente, baixa penetração em mamas volumosas. (NASTRI et al., 2011).

A avaliação por Doppler baseia-se na detecção da angiogênese do tumor, fator importante nos nódulos malignos onde ocorre o aumento do fluxo sanguíneo na região tumoral ou peritumoral. As vascularizações dos tumores malignos correlacionam com o seu potencial invasivo e sua progressão. A técnica exige diminuição do ganho, ajuste no foco, redução na janela e aplicação de pressão mínima com o transdutor para evitar a obliteração de pequenos vasos (NYLAND, 2005; MOHAMMED et al., 2011; NASTRI et al., 2011).

A densidade da microvascularização intratumoral é um fator desfavorável ao prognóstico. A avaliação hemodinâmica consiste na utilização do Doppler colorido e espectral. As anormalidades dos vasos estão associadas à malignidade (NYLAND, 2005; NYMAN et al., 2006a; NOVELLAS et al., 2007; FELICIANO et al., 2008; MOHAMMED et al., 2011; VASCONCELOS et al., 2011).

Nos estudos em mulheres, o Doppler é um dado para diferenciação de malignidade. Alguns critérios usados na caracterização dos nódulos ao Doppler de Amplitude são número, distribuição e morfologia dos vasos tumorais, além do cálculo do índice de resistividade (IR), sendo este último um fator que caracteriza um alto risco de malignidade (NASTRI et al., 2011; VASCONCELOS et al., 2011).

A ausência de sinal de fluxo em uma lesão intracistica permite o manejo conservador, enquanto a presença de vascularização indica a necessidade de biópsia, mesmo que a citologia seja negativa (NASTRI et al., 2011).

Recentemente, Mohammed et al. (2011), postularam que as glândulas mamárias em cadelas se assemelham ao das mulheres. Com isso, o exame ultrassonográfico pode ser interpretado pela categorização do método BI-RAD® e o LÉXICO BI-RADS® para detectar e distinguir as alterações benignas das malignas. O método é um indicador de malignidade em cães e com 90% sensibilidade e 82,8% especificidade.

2.2.1 Método BI-RAD®

O BI-RADS® (*Breast Imaging and Reporting Data System*) é um protocolo de classificação e padronização dos laudos de exames de imagem de mama. Esse desenvolvido pelo Colégio Americano de Radiologia (ACR) em 1992, apenas para a mamografia e depois de quatro atualizações adapto-se ecografia e a ressonância magnética em 2003. Após a complementação do BI-RADS® pela maioria dos serviços em todo o mundo, houve uma melhora na qualidade da interpretação dos exames e das condutas na propedêutica mamária, possibilitando o desenvolvimento de novas pesquisas com mamas. Os exames são classificados de 0 a 6 (Tabela 1). (ALIMOGLU et al., 2002; RESTON, 2003; CAMARGO JUNIOR, 2005; PESSOA et al., 2007; NASTRI et al., 2011).

O Léxico BI-RADS® é descrito por diversos autores na medicina humana como uma linguagem unificada de comunicação ultrassonográfica e de investigação, além de evitar ambiguidade na comunicação e na interpretação do laudo ultrassonográfico. Descreve todas as alterações mamárias encontradas (ALIMOGLU et al., 2002; CAMARGO JUNIOR, 2005; NASTRI et al., 2011).

Os parâmetros ultrassonográficos avaliados por esta técnica são: tamanho das lesões e forma (redonda, irregular ou oval); orientação em relação a linha de base (paralela ou não), margens (circunscrita ou não circunscrita), limite da lesão com tecido circunjacente (halo ou interface abrupta), padrão de ecogenicidade (isoecóico, anecóico, hipoecóico e hiperecóico ou complexo); característica acústicas posterior (ausente, reforço, sombra ou padrão combinado); tecido circunjacente (edema, distorção arquitetural, espessamento, retração ou irregularidade da pele); e presença de calcificação: macrocalcificação (>5mm) no interior ou fora das lesões. A descrição mais detalhada encontra se na Tabela 2. (PESSOA et al., 2007; NASTRI et al., 2011).

Dentro do método citado, o Doppler pode ser utilizado para diferenciações vasculares, de nódulo e cisto em mulheres, mas ainda serão necessários estudos experimentais para determinar pequenos nódulos sólidos hipoecogenicos, que podem corresponder aos cistos com conteúdo ecogênico, segundo Camargo Junior (2005).

TABELA 1. Classificação em categorias BI-RADS® dos exames de ultrassonografia mamária conforme publicação do colégio Americano de Radiologia em 2003.

Classificação	**Comentário**
0- Incompleta	Necessária avaliação adicional de imagem antes da categorização final
Classificação final	**Comentário**
1-Negativa	Nenhuma lesão encontrada, seguimento rotineiro
2-Achado Benigno	Nenhuma característica maligna; seguimento rotineiro (conforme idade e características clínicas)
3-Achado provavelmente benigno	Malignidade é altamente improvável (seguimento em curto prazo)
4-Anormalidade suspeita	Baixa a moderada probabilidade de câncer; considerar realização de biópsia
5-Altamente sugestivo de malignidade	Altíssima probabilidade de câncer considerar ação apropriada ao caso
6-Câncer conhecido	Biópsia anterior com diagnóstico de malignidade

TABELA 2. Classificação ultrassonográfica e descrição do Léxico BI-RADS® completo conforme publicação do colégio Americano de Radiologia em 2003.

Critério	Característica	Descrição
Massas	Oval	Em forma elíptica, pode conter 1 ou 2 lobulações (macro.)
	Redonda	Esférica
	Irregular	De forma que não seja oval ou redonda
Orientação	Paralela	Eixo longo a lesão paralelo a pele
	Não paralela	Eixo longo não orientado com a linha da pele
Margem	Circunscrita	Bem definida e regular, com transição abrupta entre a lesão e o tecido ao redor
	N.C. Indistinta	Sem demarcação clara entre a lesão e o tecido ao redor
	N.C. Angulada	Alguma ou todas as margens possuem formato de um ângulo
	N.C. Micro-lobulada	Ondulações cíclicas curtas nas margens conferindo aparência recortada
	N.C. Espiculada	A margem é caracterizada por linhas cortantes que projetam para fora a massa
Limites	Interface abrupta	A demarcação abrupta entre a lesão e o tecido adjacente pode ser imperceptível ou vista como um halo ecogênico bem definido de qualquer espessura
	Halo ecogênico	Não há demarcação abrupta, a lesão é cercada por uma zona de transição ecogênica mal definida
Padrão dos ecos	Anecóico	Sem ecos internos
	Hiperecóico	Ecogenicidade maior que a gordura ou similar ao tecido fibroglandular
	Complexo	Contém componentes anecóicos e ecogênicos
	Hipoecóico	Menos ecogênico que a gordura
	Isoecogênico	Mesma ecogenicidade que a gordura
Características acústicas posteriores	Sem Características acústicas posteriores	
	Reforço	Aumento dos ecos posteriormente à lesão
	Sombra	Diminuições dos ecos posteriores excluem-se as sombras dos limites da lesão
	Padrão combinado	Sombra e reforço

Continuação da TABELA 2. Classificação ultrassonográfica e descrição do Léxico BI-RADS completo conforme publicação do colégio Americano de Radiologia em 2003.

Tecido adjacente	Alterações ductais	Calibre anormal e/ou ramificações
	Alterações nos ligamentos de Cooper	Endireitamento ou espessamento
	Edema	Ecogenicidade diminuída
	Distorção arquitetural	Ruptura dos planos anatômicos normais
	Espessamento de pele	Focal ou difuso; maior que 2mm exceto pelas áreas peri-areolares e na proximidade do sulco mamário
	Retração ou irregularidade da pele	A superfície da pele encontra se côncava ou retraída
Calcificações (se presentes)	Macrocalcificação	>0,5mm
	Microcalcificação fora da massa	Foco ecogênico que não ocupa todo o feixe sonoro e não provoca sombra posterior (< 0,5mm)
	Microcalcificação dentro da massa	Foco pontual e hiperecogênico em uma massa hipoecóica
Casos especiais	Micro-cistos agrupados	Grupamento de focos anecóicos <2-3mm de diâmetro separados por septações delgadas (<0,5mm) sem um componente sólido distinto.
	Cistos complicados	Presença de ecos internos de baixo grau; podem conter níveis correspondentes a fluído-fluído ou fluído-debris que mudam conforme a posição do paciente
	Corpo estranho	Clipes de marcação, fios, pedaços de cateteres, silicone, metal/vidro decorrente de trauma
	Massa localizada na pele	Cistos de inclusão epidérmicos, quelóides, neurofibromas
	Linfonodos intra-mamários	Forma de rim com hilo ecogênico e córtex hipoecogênico
	Linfonodos axilares	Forma de rim com hilo ecogênico e córtex hipoecogênico
Vascularização	Ausente ou não investigada	
	Presente na lesão	
	Presente imediatamente adjacente à lesão	
	Aumentada difusamente nas adjacências da lesão	

N.C= não circunscrita

Camargo Junior (2005), Pessoa et al. (2007), denotara que há limitações nesta classificação, como o halo ecogênico que pode ser visibilizado em situações benignas ou malignas. Portanto, há a necessidade de se pesquisar a influência da ecotextura mamária de base na qualidade do diagnóstico.

As microcalcificações dificilmente são bem visualizadas e caracterizadas neste método, provocando um padrão de ecogenicidade mista, descritas como ecotextura heterogênea, usada por autores e relacionada entre os sinais mais importantes para suspeita de câncer de mama (VASCONCELOS et al., 2011).

2.2.2 O Efeito Doppler na ultrassonografia diagnóstica

O efeito Doppler é uma característica observada nas ondas, quando emitidas ou refletidas, por um objeto que está em movimento em relação a um observador (CARVALHO et al., 2009).

Este efeito é semelhante no exame de ultrassom, no qual em modo-B, o transdutor e o tecido observado estão parados, assim a frequência da onda emitida pelo transdutor é a mesma refletida pelos tecidos (CERRI et al., 1998).

Na avaliação com Doppler dos vasos sanguíneos, o objeto parado é o transdutor, e os refletores são as hemácias, as quais estão em movimento e, desta maneira, geram um eco de retorno com frequência diferente da emitida pelo transdutor. A diferença entre a frequência do som emitido e a do som refletido é chamada de variação de frequência Doppler ou variação Doppler, registrando assim o fluxo do sistema cardiovascular (VERMILLON, 1997; CERRI et al., 1998; GUINTHER e UTT, 2004).

A perfusão de cada órgão determina o estado do seu leito vascular, que por sua vez afeta as características de fluxo dos vasos adjacentes (CARVALHO et al., 2008).

Os vasos desenvolvidos nos carcinomas, devido a fatores angiogênicos, tendem a diminuição da velocidade intratumoral, características essas, que permitem levantar hipóteses de que o Doppler é capaz de distinguir lesões malignas de benignas. Embora haja discordância, os autores consideram a Dopplerfluxometria colorida, associada à ultrassonografia no modo-B, em medicina humana, de alta sensibilidade e especificidade no diagnóstico dos tumores mamários (MARTINS et al., 2002).

As lesões malignas apresentam maior vascularização que as benignas, e, as vezes, é possível observar neovascularização no interior dos tumores malignos no modo Doppler colorido (NYMAN et al., 2006b). A regressão da

quantidade de vasos durante o exame é um indicador adicional no estudo da evolução dos tumores mamários (MARTINS et al., 2002.)

São três as modalidades de ultrassonografia Doppler com maior aplicação na rotina para avaliação de fluxo nos vasos, o Doppler espectral, o Doppler colorido e o Doppler de Amplitude (NYLAND e MATTOON, 2005; CARVALHO et al., 2009).

2.2.3 Doppler espectral

Avaliação mais sofisticada do fluxo sanguíneo tornou-se possível com a introdução da técnica Doppler de onda pulsada ou Doppler espectral, o qual fornece imagem associada com a imagem em modo-B. A composição dos dois métodos fornece diagnóstico anatômico e funcional concomitantes. A imagem em modo-B de alta resolução visibiliza o vaso estudado e identifica as alterações morfológicas do segmento analisado (NYLAND e MATTOON, 2005).

Ao mapeamento Doppler pulsado, o estudo da morfologia da onda permite a medida da velocidade dentro do vaso selecionado. A frequência com a qual os pulsos (sinais) são emitidos por segundo é chamada de frequência de repetição de pulso (PRF) (NOVELLAS et al., 2007; CARVALHO et al., 2008; CARVALHO et al., 2009).

Os índices hemodinâmicos, como a relação sístole/diástole (S/D), o índice de resistividade vascular (IR), o pico da velocidade sistólica (PVS) e índice de pulsatilidade (IP), analisam a impedância vascular (CARVALHO et al., 2009).

É possível obter-se a média das velocidades (CERRI et al., 1998) pelos métodos de “insonação uniforme” (isto é, o lúmen inteiro do vaso fica incorporado ao volume amostrado) e os métodos de “máxima velocidade” em que o volume amostrado é colocado no centro do vaso. A utilização de um ou outro método depende do calibre e da tortuosidade do vaso em estudo (SZATMARI et al., 2001; CARVALHO, et al., 2008).

Nyman et al. (2006a) mensuram IR, IP e a PVS, obtendo o valor médio para os tumores malignos respectivamente de 0,67, 1,37 e 0,11cm/s e 0.71, 1,41 e 0,11cm/s nos benignos não obtendo uma diferença significante entre os tumores.

Estudos em humanos relatam o valor médio de IR 0,70 (0,53-0,90) nas lesões malignas, indicando que os carcinomas podem ter um fluxo diastólico reduzido e as benignas com IR 0,62 (0,50-0,75). O pico da velocidade sistólica maior que 20cm/s, presença de fluxo turbulento, sinais pulsáveis de alta impedância (penetração), elevada velocidade máxima e fluxo venoso são característicos de malignidade (DOCK et al.,1991; LUCENA et al., 2006).

2.2.4 Doppler colorido

Técnica mais recente da ultrassonografia diagnóstica, capazes de codificar em cores as medidas de velocidades do fluxo sanguíneo, contudo os tecidos moles permanecem em escala de cinza. Sinais de células vermelhas em movimento são visibilizados em cores, em função de suas movimentações, no mesmo sentido ou em sentido contrário ao transdutor. A atribuição de cores (vermelho e azul) para cada sentido de fluxo é determinada pelo operador. Convencionou-se que o fluxo em direção ao transdutor é representado em vermelho e em direção contrária em azul (NYLAND e MATTOON, 2005; CARVALHO et al., 2009).

Os fluxos de maior velocidade são demonstrados por tonalidades mais claras, como amarelo e laranja; e tons de azul ou verde (CARVALHO et al., 2009).

Os mapeamentos coloridos permitem a análise na presença ou ausência de fluxo, direção do fluxo e presença ou não de turbulências dentro dos vasos, podendo ainda visibilizar pequenos vasos mais facilmente do que pela imagem convencional (FELICIANO et al.,2008; CARVALHO et al., 2009).

2.2.5 Doppler de Amplitude

No início da década de 1990 foram lançados no mercado ultrassonográfico os primeiros aparelhos capazes de apresentar mapeamento por amplitude de sinal e não por velocidade, mais sensíveis para detectar sinais de baixa intensidade e vasos de menor calibre, porém sem direção dos fluxos. Esta técnica é decodificada em uma cor (laranja) e suas tonalidades, conhecida também como Doppler de Amplitude. Tonalidades de maior brilho

indicam fluxo de maior volume, relacionadas ao número de células sanguíneas em movimento naquela área mapeada (GINTHER e UTT, 2004; CARVALHO et al., 2008).

Esta técnica permite a demonstração da vascularização de nódulos de mama com maior sensibilidade que o Doppler colorido. Porém necessita de análise rigorosa para obter imagens de alta qualidade. A técnica deve ser sempre utilizada, pois este método possibilita a detecção de fluxos com baixas velocidades, aumentando a sensibilidade do método (LAGALLA e MIDIRI, 1998; GUINTHER e UTT, 2004).

2.3 Avaliações do Doppler na hemodinâmica na glândula mamária

A ultrassonografia Doppler ou modo Doppler é uma técnica que vem crescendo na medicina veterinária, porém ainda muito recente. A ferramenta Doppler associada á ultrassonografia convencional fornece informações em tempo real sobre a arquitetura vascular e os aspectos hemodinâmicos dos vasos em diversos órgãos (CARVALHO et al., 2008).

A avaliação é realizada principalmente quando há ou suspeita-se de neoplasias mamárias, segundo Martins et al. (2002), o desenvolvimento de neovascularização em carcinomas, devido à resposta a fatores angiogênicos, pode levar a diminuição da resistência do fluxo sanguíneo intratumoral.

A sensibilidade do método em diferenciar tumores benignos de malignos na medicina humana varia entre 91 a 95%, com especificidade de 89 a 97% e acurácia de 90%. Estudos relacionaram tumor de mama aos princípios do modo Doppler colorido com o aumento de vascularização e a presença de neovascularização nas neoplasias (TRASCH et al., 2007).

As lesões malignas costumam apresentar maior vascularização que as benignas e, às vezes, é possível observar a neovascularização no interior dos tumores por esta técnica (NYLMAN at al., 2006b).

A ultrassonografia Doppler espectral, colorido, associado a varredura convencional, é capaz de avaliar a vascularização tumoral por diversos parâmetros: velocidade máxima do fluxo na sístole e sua média, velocidade sistólica mínima, quantificação do número de vasos, média das velocidades,

determinação dos índices de resistência e de pulsatilidade e de suas médias (MARTINS et al., 2002; NYLAND e MATTOON, 2005; CARVALHO et al., 2009).

Em medicina humana, com a utilização do Doppler espectral, determinou-se que picos de velocidade sistólica maiores que 20cm/s são característicos de malignidade (DOCK et al., 1991).

3. OBJETIVOS

3.1. Objetivo Geral

Avaliar a técnica ultrassonográfica no modo-B, Doppler colorido, Doppler de amplitude e Doppler espectral na detecção de malignidade dos tumores mamários em cadelas.

3.2. Hipóteses

- Caracterização dos diferentes tumores malignos diagnosticado no histopatológico de acordo com as alterações ultrassonográficas.
- Identificar as principais características do carcinoma complexo mamário dos outros tipos de tumor.
- Validar os achados ultrassonográficos dos tumores mamários em cadelas de acordo com o método de classificação BI-RADS® (*Breast Imaging and Reporting Data System*) protocolo de classificação e padronização dos laudos ultrassonográficos da mama de mulher, proposto pelo Colégio Americano de Radiologia (ACR).

4. MATERIAL E MÉTODOS

4.1 Animais

Foram utilizadas 117 mamas de 50 cadelas com neoplasias mamárias, sendo 80% (40/50) não castradas e 20% (10/50) castradas, diferentes idades e peso, pacientes do Setor da Cirúrgica de Pequenos Animais e Reprodução Animal da FMVZ-UNESP - Botucatu – SP.

4.2. Exame ultrassonográfico

Os animais foram encaminhados ao setor de Radiologia Veterinária para a realização do exame ultrassonográfico das mamas, tendo sido submetido a todos os exames pré-operatórios para a mastectomia. Realizou-se o preenchimento de uma ficha com histórico reprodutivo, determinação do tempo de evolução nos nódulos mamários, características tumorais relacionadas a consistência, tamanho e localização anatômica tumoral.

Para a realização do exame ultrassonográfico, foi feita a tricotomia ampla da região desde as mamas torácicas até as inguinais e contenção física. Após esta manobra, foi aplicada uma camada de gel[1] para uma boa coaptação do transdutor.

Os exames foram realizados por um único ultrassonografista, em um aparelho modelo LOGIC 3[2,] com transdutor linear de 6-10MHz. Os *presets* do aparelho foram ajustados individualmente a fim de obter a melhor qualidade de imagem em cada exame. Utilizou-se o modo-B, Doppler colorido, Doppler de Amplitude e o espectral. Para uma avaliação adequada das mamas o animal foi posicionado em decúbito lateral direito e esquerdo e dorsal, e as imagens realizadas em cortes sagital e transversal, iniciando-se das mamas inguinais até as torácicas.

---

1 ULTRA-GEL Multigel Ltda- São Paulo- SP.

2 Marca GE Health Care do Brasil

As ecogenicidades das massas foram classificadas, de acordo com o sistema ultrassonográfico Léxico BI-RADS® (descritivo), e pela categoria de BI-RADS® modificado (categorias de 1 a 5). Descritos nas Tabelas 3.

TABELA 3: Classificação ultrassonográfica e descrição das características de acordo com o sistema Léxico BI-RADS® (descritivo) modificado.

Critério	**Característica**	**Descrição**
Tamanho do tumor	Medido em cm	
Forma	Oval	Em forma elíptica, pode conter 1 ou 2 lobulações (macro.)
	Redonda	Esférica
	Irregular	De forma que não seja oval ou redonda
Orientação	Paralela	Eixo longo a lesão paralelo a pele
	Não paralela	Eixo longo não orientado com a linha da pele
Margem	Regular	Bem definida e regular, com transição abrupta entre a lesão e o tecido ao redor
	Irregular	Sem definição clara entre a lesão e o tecido ao redor
	Mista	Alguma ou todas as margens possuem áreas irregulares e regular
Padrão dos ecos	Anecóico	Sem ecos internos
	Hiperecóico	Ecogenicidade maior que a gordura ou similar ao tecido fibroglandular
	Complexo	Contém componentes anecóicos e ecogênicos
	Hipoecóico	Menos ecogênico que a gordura
	Isoecogênico	Mesma ecogenicidade que a gordura
Características acústicas posteriores	Sem Características acústicas posteriores	
	Reforço	Aumento dos ecos posteriormente à lesão
	Sombra	Diminuições dos ecos posteriores excluem-se as sombras dos limites da lesão
	Padrão combinado	Sombra e reforço

Continuação da TABELA 3: Classificação ultrassonográfica e descrição das características de acordo com o sistema Léxico BI-RADS® (descritivo) modificado.

Critério	Característica	Descrição
Tecido adjacente	Arquitetura normal	Planos anatômicos normais
	Distorção arquitetural	Ruptura dos planos anatômicos normais
Calcificações (se presentes)	Macrocalcificação	>0,5mm
	Microcalcificação dentro da massa	Foco pontual e hiperecogênico e não provoca sombra posterior (< 0,5mm) em uma massa hipoecóica
Lesões cavitárias	Ausência	Sem fluído
	Presença de 1 cisto	Presença de ecos internos de baixo grau; podem conter níveis correspondentes a fluído-fluído ou fluído-debris
	Presença de 2cisto	Presença de ecos internos de baixo grau; podem conter níveis correspondentes a fluído-fluído ou fluído-debris
	Presença de mais de 3 cisto	Presença de ecos internos de baixo grau; podem conter níveis correspondentes a fluído-fluído ou fluído-debris
Casos especiais-	Linfonodos axilares	Forma de rim com hilo ecogênico e córtex hipoecogênico
	Linfonodos inguinais	Forma de rim com hilo ecogênico e córtex hipoecogênico
Vascularização	Ausente ou não investigada	
	Presente na lesão	
	Presente imediatamente adjacente à lesão	
	Aumentada difusamente nas adjacências da lesão	

TABELA 4: Classificação ultrassonográfica e descrição das características de acordo com o sistema categoria BI-RADS® modificado.

Classificação	Comentário
1-Negativa	Nenhuma lesão encontrada, seguimento rotineiro
2-Achado Benigno	Nenhuma característica maligna; seguimento rotineiro (conforme idade e características clínicas)
3-Achado provavelmente benigno	Malignidade é altamente improvável (seguimento em curto prazo)
4-Anormalidade suspeita	Baixa a moderada (4a, 4b e 4c) probabilidade de neoplasia; considerar realização de biópsia
5-Altamente sugestivo de malignidade	Altíssima probabilidade de câncer considerar ação apropriada ao caso

Com base nestas avaliações e classificações os dados ultrassonográficos foram correlacionados de acordo com o tipo de tumor este definido pelo exame histopatológico, considerado “padrão ouro”.

Os linfonodos inguinais superficiais foram visibilizados e classificados em acometidos ou não, de acordo com o seu lado e quando apresentavam alteração na forma e ecogenicidade.

Após o exame ultrassonográfico as cadelas eram encaminhadas para o serviço de Cirurgia de Pequenos Animais, onde eram realizadas as cirurgias de mastectomia unilateral.

4.3. Diagnóstico histopatológico

O material a ser analisado foi fixado em formalina a 10% pelo período mínimo de 24 horas. Posteriormente, foram realizadas as secções do tecido da área de interesse. O material foi então processado segundo o protocolo de rotina do serviço de Patologia Veterinária da FMVZ-UNESP-Botucatu, sendo esse material submetido a uma sequência de desidratação, diafanização e inclusão em blocos de parafina. A partir dos blocos foram obtidos cortes de 4µm, os quais foram distendidos em lâminas de vidro e corados pela técnica Hematoxilina e Eosina. Esses analisados e laudados de acordo com a característica tumoral. Seguindo a classificação histológica de Misdorp (1999).

4.4. Análise Estatística

Procedeu-se a análise descritiva das variáveis qualitativas e quantitativas dos resultados obtidos. Para as variáveis qualitativas, construíram-se tabelas de contingência entre as medidas obtidas por Doppler e BI-RADS versus o resultado dos tipos de tumores do histopatológico. Para as variáveis quantitativas, calcularam-se as: média, mínimo e máximo por complexidade do resultado da histopatologia. Como o número de mamas não é constante, utilizou-se o teste não paramétrico de Friedmann para comparar o número mediano de mamas entre os locais e o modelo logístico para a variável binária para o resultado complexo.

O estudo está de acordo com os Princípios Éticos na experimentação Animal (COBREA) e foi aprovado pela Câmara de Ética em Experimentação da FMVZ-UNESP, Botucatu, SP (protocolo n°77/2009- CEEA).

5. RESULTADOS

Por meio do questionário foi identificado o histórico reprodutivo dos animais, no qual cerca de 80% (40/50) não eram castradas e 20% eram ovariohisterctomizadas. O tempo de evolução do tumor, foi em média de 9 meses, tendo como no mínimo um mês e máximo de 24 meses para o desenvolvimento.

Os pacientes apresentaram peso variando de 1 a 45 kg, e média de 13,1kg. A idade dos pacientes variou de 5 a 16 anos com média foi de 9 anos.

5.1. Diagnóstico histopatológico

Dos subtipos de tumores diagnosticados após análise histopatológica, foram detectados apenas 6 massas apresentando características benignas (5%) e 111 malignas (95%). Dentro das neoplasias benignas encontramos Hiperplasia lobular (4) e Hiperplasia secretora (2). Nos tumores malignos foram observados os Carcinomas simples (16), Carcinoma complexo (59), Carcinoma papilífero (12), Carcinoma sólido (6), Carcinoma tubular (8), Carcinoma tubulopapilífero (6), Osteossarcoma mamário (2), Carcinoma de células escamosas (2).

5.2. Exame ultrassonográfico

Os achados ultrassonográficos foram descritos na concordância com os tipos de tumores e de acordo com a classificação do Léxico BI-RADS® descritivo modificado. Conforme a calcificação, dos 117 tumores, 44% (52/117) tinham microcalcificação, 39% (46/117) macrocalcificação e microcalcificação, 2% (3/117) só macrocalcificação e 13% (16/117) sem calcificação (Figura 1). Entre os tumores o Carcinoma complexo teve o maior acometimento, 23,9% (28/117) microcalcificações e 21,3% (25/117) de macro e microcalcificações. Nos Carcinomas complexos estas mesmas características mostraram 47% (28/59) microcalcificação e 42% (25/59) macro e microcalcificações. As descrições das calcificações em relação aos tipos de tumor estão relacionadas na Tabela 5.

TABELA 5. Frequência da calcificação nos diferentes tipos de tumores mamários segundo a classificação Léxico Bi-RADS®.

	Tipos de tumores										
Calcificação	0	1	2	3	4	5	6	7	8	9	Total
Sem calcificação	3	4	0	6	1	1	0	1	0	0	16
Macrocalcificação	1	2	0	0	0	0	0	0	0	0	03
Microcalcificação	3	28	2	2	5	5	4	1	0	2	52
Macro e Microcalcificação	9	25	4	4	2	0	0	0	2	0	46
Total de tumores	16	59	6	12	8	6	4	2	2	2	117

0-Carcinoma simples, 1- Carcinoma complexo, 2- Carcinoma papilifero, 3- Carcinoma sólido, 4- Carcinoma tubular, 5- Carcinoma tubulopapilífero, 6- Hiperplasia lobular, 7 – Hiperplasia secretora, 8 – Osteossarcoma mamário, 9- Carcinoma de células escamosas

A 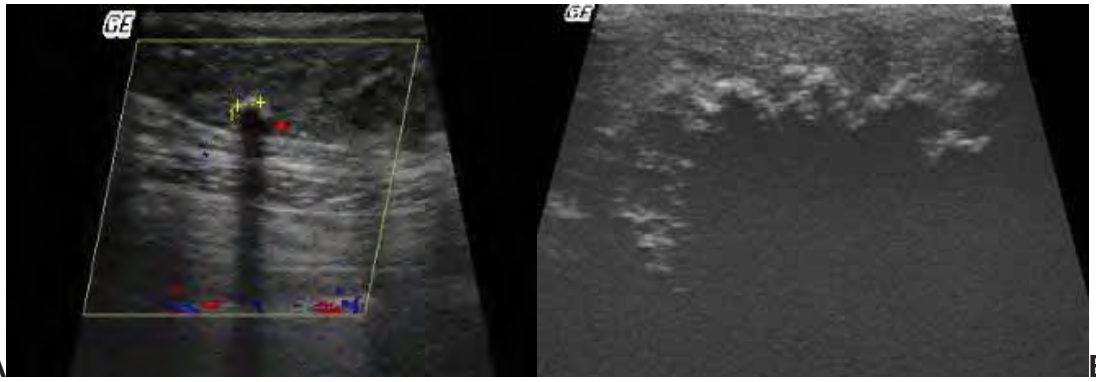 **B**

FIGURA 1- Imagem ultrassonográfica no corte sagital da neoplasia mamária em cadela. Note em **A**- Doppler colorido na mama abdominal caudal (M4), o fluxo sanguíneo por neovascularização e presença de microcalcificação (sombra acústica) (0,33cm). **B**- Modo-B observa-se a macrocalcificação (sombra acústica posterior).

Em relação a ecotextura os tumores malignos tiveram 94% (109/111) das características heterogêneas e o carcinoma complexo obteve 50% (59/117) desta e 55,67% mostrou-se com pontos ecogênicos. Esses últimos foram ausentes na hiperplasia secretora (Figura 2). A Tabela 6 mostra a ecogenicidade dos tumores.

TABELA 6. Os achados de ecotextura nos diferentes tipos de tumores segundo a classificação Léxico Bi-RADS®.

	Tipos de tumores										
Ecotextura	0	1	2	3	4	5	6	7	8	9	Total
Homogêneo	1	0	1	0	2	0	2	2	0	0	8
Heterogêneo	15	59	5	12	6	6	2	0	2	2	109
Total de tumores	16	59	6	12	8	6	4	2	2	2	117

0-Carcinoma simples, 1- Carcinoma complexo, 2- Carcinoma papilifero, 3- Carcinoma sólido, 4- Carcinoma tubular, 5- Carcinoma tubulopapilífero, 6- Hiperplasia lobular, 7 – Hiperplasia secretora, 8 – Osteossarcoma mamário, 9- Carcinoma de células escamosas

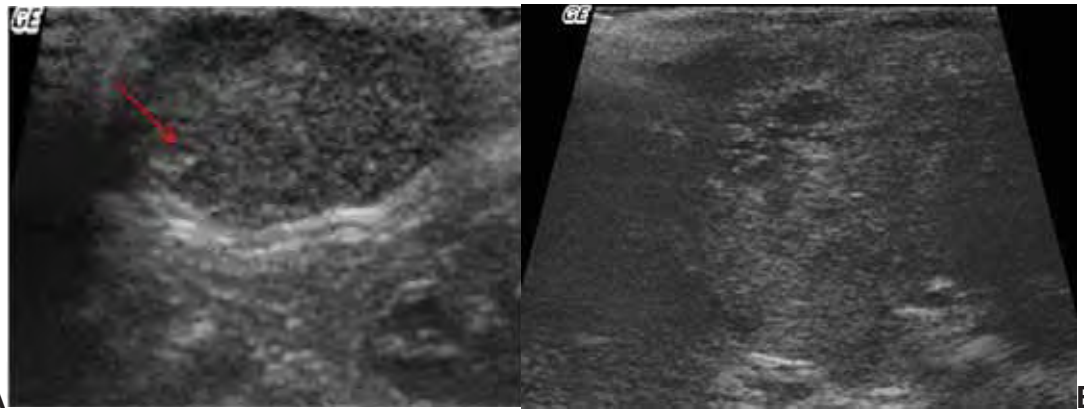

A **B**

FIGURA 2- Imagem ultrassonográfica no corte sagital da neoplasia mamária em cadela. Note em **A**- Nódulo homogêneo com pontos ecogênicos (seta vermelha). **B**- Heterogenicidade do parênquima tumoral.

Quanto as lesões cavitárias obteve-se grande variação na caracterização dos cistos, onde 44% (52/117) não tiveram cistos, 11,96% (14/117) observou-se apenas um cisto, 24,78% (29/117) dois cistos e 18,80% (22/117) mais de três cistos (Figura 3). Dentro dos carcinomas complexos 35% (21/59) não apresentaram cistos, porém 64% (38/59) mostrou pelo menos 1 cisto. A Tabela 7 discrimina as lesões cavitárias caracterizada de acordo com os tipos de cisto relacionada com os tipos de tumores.

TABELA 7. Lesões cavitárias caracterizada de acordo com os tipos de cisto observados no exame ultrassonográfico nos diferentes tipos de tumores segundo a classificação Léxico Bi-RADS®.

	Tipos de tumores										
Lesões cavitárias	0	1	2	3	4	5	6	7	8	9	Total
Sem cistos	7	21	1	9	3	3	4	2	0	2	52
Presença de 1 cisto	0	10	1	2	1	0	0	0	0	0	14
Presença de 2 cistos	5	16	3	0	2	2	0	0	1	0	29
mais de 3 cisto	4	12	1	1	2	1	0	0	1	0	22
Total de tumores	16	59	6	12	8	6	4	2	2	2	117

0-Carcinoma simples, 1- Carcinoma complexo, 2- Carcinoma papilifero, 3- Carcinoma sólido, 4- Carcinoma tubular, 5- Carcinoma tubulopapilífero, 6- Hiperplasia lobular, 7 – Hiperplasia secretora, 8 – Osteossarcoma mamário, 9- Carcinoma de células escamosas

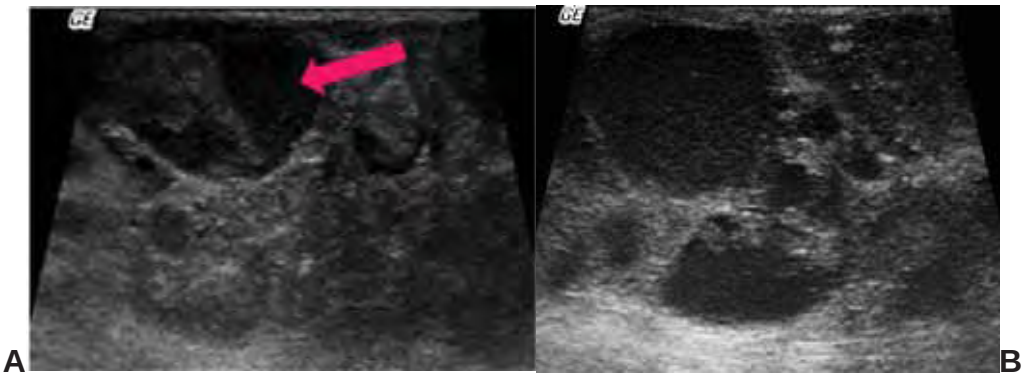

FIGURA 3- Imagem ultrassonográfica no corte sagital da neoplasia mamária em uma cadela. **A**- Observou-se as cavitárias caracterizadas por dois cistos (sendo o maior heterogêneo – seta rosa). **B**- Presença de mais de três cistos.

Os pontos ecogênicos no parênquima foram presentes em 82% (97/117) dos diferentes tipos de tumores em 17% (20/117) estavam ausentes. De acordo com a orientação do tumor em relação à pele a maioria mostrou-se paralelo (98%) (Figura 4). Das mamas acometidas pelos tumores foi possível observar o acometimento dos tecidos adjacentes em 73% (85/117), indicando que as mamas subsequentes, ou seja, da mesma cadeia ou contralateral, estavam comprometidas pelo desarranjo do tecido mamário e 27% (32/117) condiziam somente no local do tumor (classificadas como ausentes). O carcinoma complexo obteve o maior percentual de alterações dentre os

tumores, tendo 46% (54/117) de pontos ecogênicos, 50% (59/117) mostraram se paralelo a pele e 40%(47/117) acometeram os tecidos adjacentes.

O acometimento dos linfonodos inguinais superficiais foram presentes em 51% (60/117) nos diferentes tipos de tumores.

FIGURA 4- Imagem ultrassonográfica no corte sagital da neoplasia mamária em cadela. Note (seta vermelha) pontos ecogênicos e nódulo paralelo a pele (seta azul).

Quanto as características acústicas apontadas como pontuais para definir a malignidade do tumor, observou-se que 27% (32/117) obtiveram reforço e sombra acústica, 21% (25/117) notou-se sombra acústica posterior, em 21% (25/117) somente reforço acústico e em 30% (35/117) não se notou nenhuma características acústicas (Figura 5). O carcinoma complexo obteve 15% (18/117) de sombra acústica, relativamente mais frequente que nos outros tumores. A tabela 8 aponta os tipos de tumores relacionados com as características acústica posteriores.

Tabela 8. Características acústica posteriores nos diferentes tipos de tumores, segundo a classificação Léxico Bi-RADS®.

Características acústica posterior	Tipos de tumores										
	0	1	2	3	4	5	6	7	8	9	Total
Ausente	5	10	1	8	2	3	4	2	0	0	35
Reforço	4	14	1	0	1	3	0	0	0	2	25
Sombra acústica	1	18	0	3	3	0	0	0	0	0	25
Reforço e Sombra acústica	6	17	4	1	2	0	0	0	2	0	32
Total de tumores	16	59	6	12	8	6	4	2	2	2	117

0-Carcinoma simples, 1- Carcinoma complexo, 2- Carcinoma papilifero, 3- Carcinoma sólido, 4- Carcinoma tubular, 5- Carcinoma tubulopapilífero, 6- Hiperplasia lobular, 7 – Hiperplasia secretora, 8 – Osteossarcoma mamário, 9- Carcinoma de células escamosas

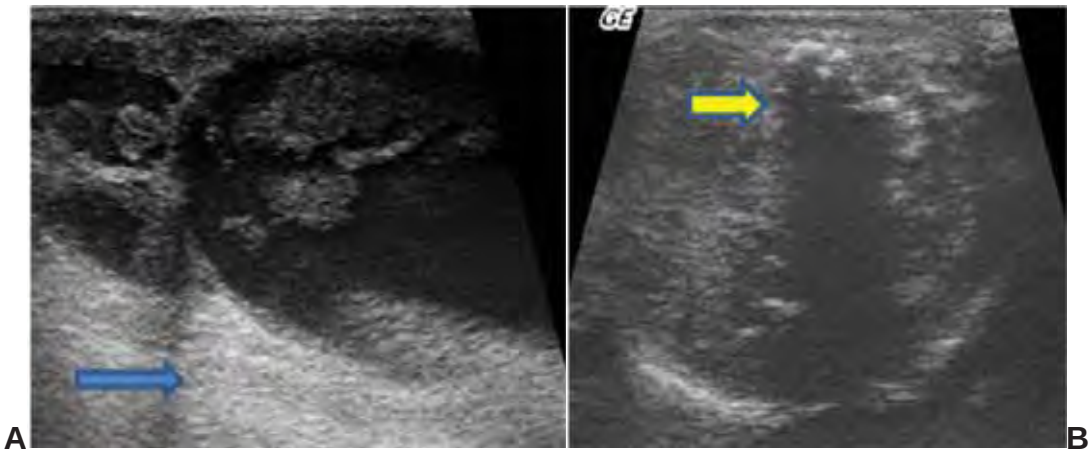

FIGURA: 5- Imagem ultrassonográfica no corte sagital da neoplasia mamária em cadela. Note em **A**- Cisto heterogêneo com reforço acústico (seta verde). **B**-sonograma apresenta área no interior do nódulo com calcificação e sombra acústica posterior (seta amarela).

Para as características relacionadas à forma e margem, nos diferentes tipos de tumores mostraram-se de forma oval em 33% (39/117), 61% (71/117) irregular e 6% (7/117) redondos (Figura 6). Notou-se margem irregular em 72% (84/117) e 28% regulares (33/117). O carcinoma complexo apresentou-se em 80% (47/59) da forma irregular e 73% (43/59) com margem irregular, conforme apresentado nas Tabelas 9 e 10.

TABELA 9. A forma relacionada aos diferentes tipos de tumores, segundo a classificação Léxico Bi-RADS®.

	Tipos de tumores										
Forma	0	1	2	3	4	5	6	7	8	9	Total
Redondo	1	2	1	0	2	0	1	0	0	0	7
Oval	10	10	5	2	3	0	3	2	2	2	39
Irregular	5	47	0	10	3	6	0	0	0	0	71
Total de tumores	16	59	6	12	8	6	4	2	2	2	117

0-Carcinoma simples, 1- Carcinoma complexo, 2- Carcinoma papilifero, 3- Carcinoma sólido, 4- Carcinoma tubular, 5- Carcinoma tubulopapilífero, 6- Hiperplasia lobular, 7 – Hiperplasia secretora, 8 – Osteossarcoma mamário, 9- Carcinoma de células escamosas

TABELA 10. A margem relacionada aos diferentes tipos de tumores, segundo a classificação Léxico Bi-RADS®.

	Tipos de tumores										
Margem	0	1	2	3	4	5	6	7	8	9	Total
Regular	2	16	1	5	2	2	4	2	0	0	33
Irregular	13	43	5	7	6	4	0	0	2	2	84
Total de tumores	16	59	6	12	8	6	4	2	2	2	117

0-Carcinoma simples, 1- Carcinoma complexo, 2- Carcinoma papilifero, 3- Carcinoma sólido, 4- Carcinoma tubular, 5- Carcinoma tubulopapilífero, 6- Hiperplasia lobular, 7 – Hiperplasia secretora, 8 – Osteossarcoma mamário, 9- Carcinoma de células escamosas

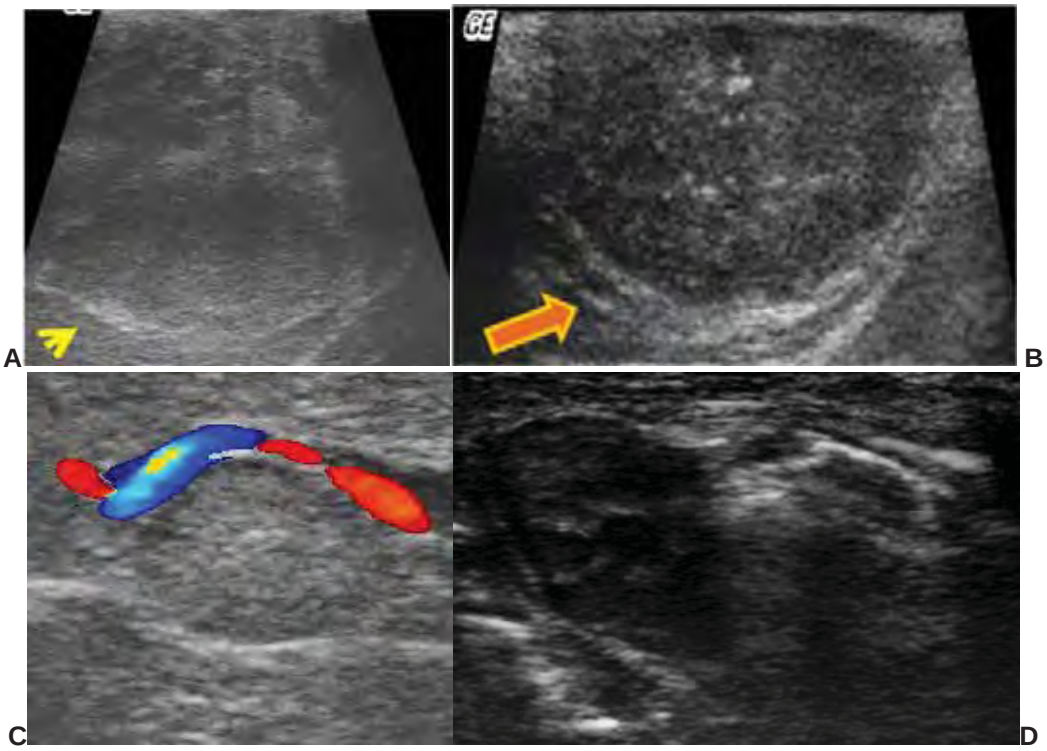

FIGURA 6- Imagem ultrassonográfica no corte sagital da neoplasia mamária em cadela. Note em **A**- irregularidade da margem (seta amarela) e o formato redondo do tumor. **B**- Aspecto oval do tumor e irregularidade da margem (seta laranja) do tumor. **C**- Tumor de forma e margem regular e presença de neovascularização ao redor do mesmo. **D**- Margem e forma irregular do tumor.

Quanto a presença da vascularização identificada pelo Doppler colorido e Doppler de Amplitude detectou-se nos diferentes tipos de tumores as neovascularizações em 84% (98/117). Dentro destas, em 42% (49/117) não foram mensuráveis, apenas detectadas no Doppler de amplitude e somente 15% (17/117) sem vasculização (Figura 7). Quanto ao carcinoma complexo, 93% (55/59) observaram-se a neovascularização, porém 34% (20/59) apenas detectadas no Doppler de amplitude, exibida na Tabela 11.

TABELA 11. Detecção da vascularização segundo a ferramenta Doppler relacionada com os diferentes tipos de tumores de acordo com a classificação Léxico Bi-RADS®.

	Tipos de tumores										
Vascularização	0	1	2	3	4	5	6	7	8	9	Total
Sem vascularização	1	4	1	0	4	1	4	2	0	0	17
Neovascularização	4	35	1	3	2	2	0	0	2	0	49
Neovascularização sem mensuração	11	20	4	7	2	3	0	0	0	2	49
Total de tumores	16	59	6	12	8	6	4	2	2	2	117

0-Carcinoma simples, 1- Carcinoma complexo, 2- Carcinoma papilifero, 3- Carcinoma sólido, 4- Carcinoma tubular, 5- Carcinoma tubulopapilífero, 6- Hiperplasia lobular, 7 – Hiperplasia secretora, 8 – Osteossarcoma mamário, 9- Carcinoma de células escamosas

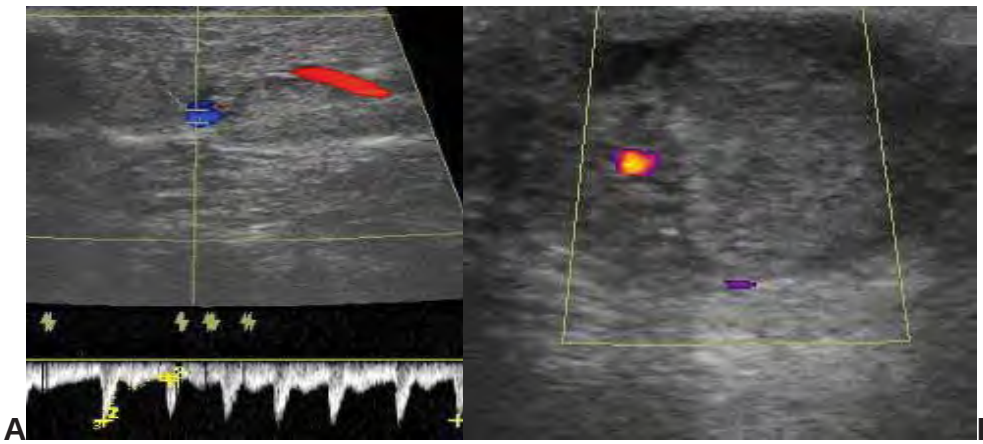

FIGURA 7- Imagem ultrassonográfica no corte sagital da neoplasia mamária em cadela. Note em **A**- Imagem no modo Doppler colorido e espectral, mostrando no espetro a mensuração do fluxo sanguíneo da neovascularização tumoral. **B**- Imagem no Doppler de amplitude da neovascularização do tumor, mas não mensurável.

No Doppler espectral, as medidas gerais dos diferentes tipos de tumores para a velocidade máxima sistólica foi de 35,46cm /s (P=0,71) e a mínima de 10,83cm/s (P=0,89) (Figura 8). A média do índice de resistividade vascular (IR) foi de 0,71 e do índice de pulsatilidade de 1,93 (tabela 12).

TABELA 12. Médias das medidas dos índices vasculares no modo Doppler de amplitude nas neoplasias mamárias de cadelas.

Variáveis	Médias dos tumores	
	Toda a amostra	Malignos
Velocidade máxima	35,46	46,02
Velocidade mínima	10,83	15,53
Índice de resistividade	0,71	0,66
Índice de pulsatilidade	1,93	1,45

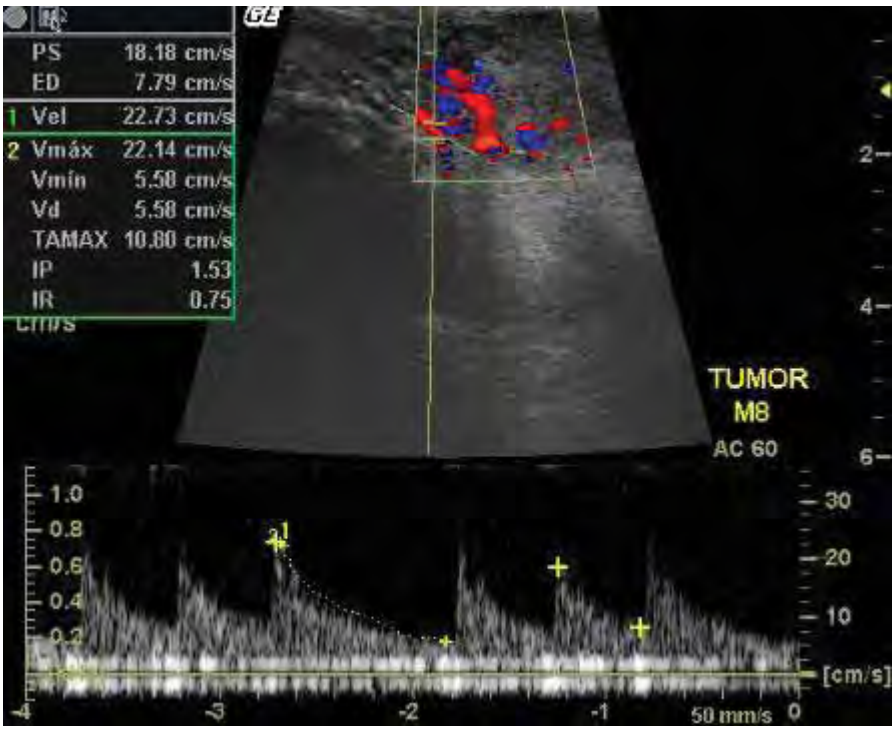

FIGURA 8- Imagem no modo Doppler colorido nota-se a captação dos vasos e no modo espectral a mensuração do fluxo sanguíneo, mostrando os valores de IP, IR, velocidade máxima e mínima da neoplasia mamária em cadela.

5.3. A classificação categoria BI-RADS® modificado nos diferentes tipos de tumores determinada pelo histopatológico.

De acordo com a classificação Léxico BI-RADS® modificado (diagrama descritivo das anormalidades) tendo então uma conclusão do exame ultrassonográfico a classificação categoria BI-RADS® modificado, descritos na Tabela 13.

TABELA 13. A classificação categoria BI-RADS® modificado (categoria 1 a 5) e os diferentes tipos e números de tumores encontrado no presente estudo.

Classificação (categoria de 1 a 5)	**Tipos de tumores encontrados**
Categoria 1- Quando nenhuma lesão foi encontrada (sendo negativo).	Neste estudo não houve representantes.
Categoria 2- Os achados foram benignos (nenhuma característica maligna), dos 117 tumores 4 foram benignos (e).	-Hiperplasia lobular (2/117) -Hiperplasia secretora (2/117)
Categoria 3- Achados provavelmente benignos - Malignidade é altamente improvável (seguimento em curto prazo). Nesta categoria teríamos como exemplo: tumor misto benigno, adenoma complexo, fibroadenoma, para lesões palpáveis ou não.	Neste estudo não houve representantes.
Categoria 4- Anormalidade suspeita Baixa a moderada (4a, 4b e 4c) probabilidade de neoplasia; considerar realização de biópsia	-Carcinoma simples (16/117), -Carcinoma complexo (59/117), -Carcinoma papilifero (6/117), -Carcinoma sólido (12/117), -Carcinoma tubular (8/117), -Carcinoma tubulopapilífero (6/117), -Osteossarcoma mamário (2/117), -Carcinoma de células escamosas (2/117),
Categoria 5- Altamente sugestivo de malignidade- Altíssima probabilidade de neoplasia	-Carcinoma complexo (59/117).

De acordo com os resultados obtidos em nosso estudo as características ultrassonográficas mais evidentes sugerindo a malignidade do tumor foram determinadas por meio da análise da regressão logística, apontando em ordem crescente quais características representam maior *odds ratio* (OR) para

neoplasias mamárias: a presença de microcalcificações no interior do nódulo (4,5 vezes), a sombra acústica posterior (4,0 vezes), presença de pelo menos 2 lesões cavitárias (3,4 vezes).

6. DISCUSSÃO

De acordo com histórico reprodutivo obtido no presente trabalho pode-se verificar que a maioria das cadelas não eram castradas. Esses resultados confirmam o descrito por Queiroga e Lopes (2002) que afirmam que a maior incidência de neoplasias é decorrente da presença do fator hormonal. Segundo estes autores, a maioria dos tumores malignos afetam cadelas com idade entre os 8 e 10 anos, podendo surgir com idade inferior a 5 anos, fato este que ocorreu em nossos estudos.

A média de pesos das cadelas que compuseram a amostra foi de 13kg. Não há relatos da na literatura quanto a distribuição de frequência do acometimento relacionado ao peso, porém a literatura nos aponta alguns fatores nutricionais, pontuando a obesidade, como fator promotor da carcinogênese (MORRISON, 1998; ZUCCARI et al., 2001; QUEIROGA e LOPES, 2002).

A média de 50% de malignidade relatada pela maioria dos autores foi menor do que a média encontrada no presente trabalho, que foi de 95%. Entretanto, taxas mais alta também já foram relatadas (OLIVEIRA et al., 2003; HATORE et al., 2011) . A demora na apresentação dos pacientes ao veterinário pode ser responsável pela alta ocorrência de malignidade, pois tumores benignos podem vir a se tornar malignos (OLIVEIRA et al., 2003).

Quanto aos tipos de tumores malignos diagnosticados pelo exame histopatológico no presente estudo, podem-se constatar as suas características ultrassonográficas e classificação pelo sistema BI-RADS® léxico de acordo com a microcalcificação e macrocalcificações, as quais são fortemente indicativas de malignidade. Em nosso trabalho observamos essas alterações em 84%(98/117) dos tumores malignos. Esses resultados estão em concordância com os estudos ultrassonograficos em pacientes humanos, pois as microcalcificações mamárias são frequentemente detectadas na mamografia de rastreamento (MOHAMMED et al., 2011).

Encontramos com a regressão logística um OR de 4,5 para a malignidade destes nódulos, quando comparados aqueles que não apresentam esta lesão. Nossos dados estão de acordo com os relatos da literatura médica (PESSOA et al., 2007; MOHAMMED et al., 2011).

No presente estudo verificou-se que a ecogenicidade heterogênea foi um achado indicativo de malignidade para os diferentes tipos de tumores encontrados, assim como para a maioria dos autores que estudaram estas características. (NYMAN et al., 2006b; NOVELLAS, 2007; MOHAMMED et al., 2011).

Misdrop et al. (1999) afirma que são vários os fatores que direcionam ao diagnóstico de malignidade, mas a ausência de alguns, como, as áreas de necrose tecidual, não excluem este diagnóstico. No nosso estudo as lesões encontradas descritas como sendo heterogêneas, levam ao diagnóstico de malignidade dos tumores.

De acordo com Nyman et al. (2006b) a visibilização das áreas císticas e pontos ecogênicos nos tumores mamários, não podem ser determinantes para diferenciar os tumores benignos dos malignos. O BI-RADS®–US enfatiza estas características. Nossos resultados demonstram que as lesões com características císticas encontradas em 55% dos casos (65/117) foram consideradas malignas e a regressão logística determinou um OR de 3,4 vezes maior de malignidade em comparação com as que têm o tecido normal. Quando os pontos ecogênicos estiveram presentes na amostra em 97 dos 117 tumores (82,9%).

No presente estudo a orientação do tumor em relação à pele e o acometimento dos tecidos adjacentes, também foram importantes para a caracterização de malignidade, entretanto outros estudos devem ser realizados para avaliar com maior propriedade esta correlação (BULNES, et al., 1998; PAULINELLI, et al., 2002).

Os achados ultrassonográficos relativo a presença de sombra acústica posterior foram observados na nossa amostra em diferentes tipos de tumores, em concordância com literatura. A presença desta característica está descrita na cadela e na mulher relacionada a malignidade. (BULNES et al., 1998; NYMAN et al., 2006a; NOVELLAS et al., 2007; FELICIANO et al., 2008; MOHAMMED et al., 2011).

Mohammed et al. (2011) descreveram que a forma irregular com a margem irregular são características determinantes de malignidade, fato esse encontrado no estudo presente.

O padrão de vascularização do tumor citado por vários autores, foi considerado um achado complementar na diferenciação dos tumores benignos e malignos em nosso estudo, contrariando o descrito por Nyman et al. (2006a), que afirmam que a incidência de neovascularização é maior nos tumores malignos que nos benignos. Cabe comentar que os mesmos autores citam que a visibilização dos vasos depende do seu tamanho. Neste estudo, a utilização da técnica ultrassonográfica com Doppler de Amplitude tornou possível a observação dos vasos menores, promovendo maior sensibilidade ao diagnóstico de neovascularização (NYMAN et al., 2006a; NOVELLAS et al., 2007; FELICIANO et al., 2008; MOHAMMED et al., 2011).

Nyman et al. (2006a) mensuram IR, IP e a PVS, obtendo o valor médio para os tumores malignos respectivamente de 0,67, 1,37 e 11,0 cm/s e 0.71, 1,41 e 11,0 cm/s nos benignos, não obtendo uma diferença significante entre os tumores. Esses dados diferiram do nosso estudo com relação a média da velocidade máxima que foi entorno de 46,02 cm/s e mínima 15,53cm/s.

Estudos em humanos relatam o valor médio de IR 0,70 (0,53-0,90) nas lesões malignas, indicando que os carcinomas podem ter um fluxo diastólico reduzido e as benignas com IR 0,62 (0,50-0,75). O pico da velocidade sistólica maior que 20cm/s, presença de fluxo turbulento, sinais pulsáveis de alta impedância (penetração), elevada velocidade máxima e fluxo venoso são característicos de malignidade (DOCK et al.,1991; LUCENA et al., 2006). Os valores obtidos em nosso estudo estão em concordância com a literatura citada. Porém, também encontramos baixa impedância, efeito que pode co-existir sob uma forma irregular dentro do mesmo tumor, o que não o descaracteriza como maligno.

Principais imagens de malignidade carcinoma complexo são: heterogenicidade, forma e margem irregular, pelo menos uma área cística, sombreamento acústico e a neovascularização. Quanto a característica de neovascularização do carcinoma complexo detectada neste estudo, não foram encontrados descrições na literatura.

No presente estudo a neovascularização foi mais evidente ao estudo Doppler de Amplitude, assim como descrito por Lagalla e Midiri (1998) e Ginther e Ut (2004).

Em suma, foi possível a determinação das alterações hemodinâmicas pelo Doppler em cadelas com tumor mamário, como descrito na medicina humana (MOHAMMED et al., 2011).

Nos nossos estudos os tumores malignos apresentaram forma e margem irregular assim como citado por Mohammed et al.(2011).

Os pontos ecogênicos foram encontrados nos tumores malignos em nossos estudos e considerados um forte indicativo de malignidade. Nos diferentes tipos de tumores relacionados com a as características acústica posteriores foram pontuais a malignidade, fato este visto nos estudos em humano e veterinário (NYMAN et al., 2006a; MOHAMMED et al., 2011).

O sistema Léxico BI-RADS® é a classificação que não tem a função de distinguir lesão maligna de benigna e sim organizar os achados ultrasonográficos e categorizá-los pelo sistema BI-RADS® de categoria de acordo com o surgimento significativo de outra característica suspeita. Dentro das características proposta pelo sistema em ordem crescente de importância no estudo de Pessoa et al. (2007) são: a sombra acústica posterior, a presença de microcalcificações no interior do nódulo, a orientação não paralela, alteração do tecido ao redor . No nosso trabalho a classificação foi modificada de acordo com as principais características encontradas nos diferentes tipos de tumores malignos em ordem crescente. Sejam elas: a presença de microcalcificações no interior do nódulo, a heterogenicidade, presença de pontos ecogênicos, a sombra acústica posterior, margem e forma irregular, presença de mais de duas lesões cavitárias, a orientação não paralela e alteração do tecido ao redor.

7. CONCLUSÕES

- Foi possível descrever as alterações ultrassonográficas do carcinoma complexo e confirmado no histopatológico.
- A técnica ultrassonográfica com a classificação BI-RADS® Léxico e categoria modificado, podem sugerir a ocorrência do carcinoma complexo dentre os outros tumores mamários.
- Os métodos Léxico e categoria BI-RADS® modificado são classificações para tumores mamários malignos em cadelas, pois demonstraram uma linguagem unificada, uma melhor interpretação dos resultados e indicação de faixa de risco de malignidade. Novas pesquisas podem permitir o exame de mama pre-malignidade para o desenvolvimento de biomarcadores de prognóstico.

8. REFERÊNCIAS

ALIMOGLU, E., ALIMOGLU, M.K.,CEKEN, K., KABAALIOGLU,A., APAYDIN, A., CASSANO, E., SINDEL, T. BI-RADS category 3 nonpalpable breast masses on sonography: long-term results of a prospective cohort study. *Journal Clinical Ultrasound* , v.40, n3, p. 125-34, 2012.

ANTUOFERMO E, MILLER, M.A, PIRINO, S, XIE, J, BADVE, S, MOHAMMED, S.I. Spontaneus Mammary Intraepithelial Lesions in Dogs – A Model of Breast Cancer. *Cancer Epidemiol Biomarkers Prev*; 16 (11), p. 2247-56. 2007.

BARRAS, A.A.; SILVA, S.Z.C.; GOUVÊA, A.P. A mamografia e a ultrassonografia no diagnóstico de lesões mamárias papáveis suspeitas de malignidade**.** *Revista de Medicina de Minas Gerais***,** v. 14, n.3, p. 166-170, 2004.

BASTAN, A.; ÖZENÇ, E.; PIR YAGCI, I. Ultrasonographic evaluation of mammary tumors in biches. *Kafkas üniversitesi Veyeriner Fakültesi Dergisi***,** v.1, n.15, p. 81-86, 2009.

BOFF, M. I. Biópsia de linfonodo-sentinela em câncer de mama – experiência pessoal*. Rev. da AMRIGS*. Porto Alegre, v.50, n. 3, p. 211-216, jul. /set. 2006.

BOFF, R.A., SAUER F.Z. *FEBRASGO - Manual de Orientação Mastologia*, Epidemiologia e fatores de risco do câncer de mama. p.7-22. 2010.

BURINI C.H.P., BANDARRA E.P., ANDRADE F.H.E., ROCHA, N.S., LOT, R.F.E, MASSENO,A.P.B., CROCE, G.B., BATISTA, B.B.A., LAGOS, M.S. *Aspectos epidemiológicos de neoplasia mamária em cães*. In: Mostra científica, 9ª, 2006, Botucatu. Anais. Botucatu:Unesp, 2006.

CALAS, M.J.G.; KOCH. H.A, DUTRA, M.V.P. Uma proposta de classificação ecográfica mamária. *Revista Brasileira Ginecologia Obstetetricia*. 27(9): p. 515-23, 2005.

CALAS, M.J.G.; KOCH, H.A.; DUTRA, M.V.P. Breast ultrasound: evaluation of echographic criteria for differentiation of breast lesions. *Radiol. Bras.,* v.40, p. 1-7, 2007.

CAMARGO JUNIOR, H.S.A.; BI-RADS® Ultrassom: vantagens e desvantagens dessa nova ferramenta de trabalho. *Radiol. Bras.* 38(4) p.301-303. 2005.

CARVALHO, C.F.; CHAMMAS, M.C.; GIOVANNI,G.C. Principios físico do Doppler em ultrassonografia. *Ciência Rural*, Santa Maria. V. 38, n.3, p 872-79, 2008.

CARVALHO,C.F., ADDAD, C.A. *Ultrassonografia Doppler em Pequenos Animais*. 1°ed. São Paulo. p. 1-40, 2009.

DOCK, W.; GRABERNWOGER, F.; METZ, V.; EIBENBERGER, K.; FARRES, M.T. Tumor vascularization: assessment with Duplex Sonoggraphy. *Radiology,* v.181, p. 241-244, 1991.

FEITOSA F.L. *Semiologia Veterinária: A arte do diagnóstico***.** Editora Roca. São Paulo, 353 -57. 2004.

FELICIANO, M.R.A., VICENTE, W.R.R, LEITE, C.A.L, SILVEIRA,T. Abordagem ultrassonográfica da neoplasia mamária em cadela: revisão de literatura. *Revista Brasileira de Reprodução Animal***,** Belo Horizonte, v.32, n.3, p. 197-201, 2008.

FERREIRA G.A., PEDRAZA F.O. e ARANGO M.R. Neoplasias de glandula mamaria canina diagnosticadas em Medellín, Colombia, entre 1968 e 1994. *Veterinaria México.* 28: 257-59, 1997.

GILBERTSON, S.R.; KRZMAN, I.D.; ZACHRAU, R.E.;HURVITZ, A.L.; BLACK, M.M.; Canine mammary epithelial neoplasms: biologic implications of morphologic characteristics assessed in 232 dogs. *Vet Pathol*, v.20, p. 127-42, 1983.

GONZALES DE BULNES, A; GARCIA FERNANDEZ, P; MAYENCO AGUIRRE, A.M.; SANCHES DE LA, MUELA, M. ultrasonographic imaging of mammary tumours. *The Veterinary Record,* 19/26. P. 687-89. 1998.

GUINTER, O.J.; UTT, M.D. Doppler ultrasound in equine reproduction: principles, techiniques, and potential**.** *J. Equine Vet.* Sci., v.24, n. 12, p. 516-26, 2004.

HENDERSON, B.E.; FEIGELSON, H.S. Hormonal carcinogenesis. *Carcinogenesis*, v.21, n.3, p.427-433, 2000.

JOHNSTON S.D. Reproductive systems. In: Slatter D. (Ed*). Textbook of Small Animal Surgery***.** 2nd edn. Philadelphia:Saunders, pp. 2177-2199, 1993.

KEMP, C., ELIAS, S, BORRELLI, K, GARCIA Y NARVAIZA , D, KEMP, C.G.M, LAGALLA, R.; MIDIRI,M. Imagem quality control in breast ultrasound. *Eur. J. Radiol.* V.27, n.2, p. 229-33, 1998.

LANA, S.E.; RUTTEMAN, G.R.; WITHROW, S.J. Tumors of the mammary gland. In: WITHROW, S.J e VAIL, D.M., Withrow e MacEwen's *Small animal Clinical Oncology* 4 ed. St. Louis: Saunders Elsevier, p. 619-636, 2007.

LOPES FARIAS, José de – *PatologiaEspecial Com Aplicações Clínicas.* 2 ed. Rio de Janeiro: Guanabara Koogan, 1999.

LUCENA, C.E.M. *Indice de avaliação ecográfica no estudo dos nódulos sólidos mamários – uma nova proposta de classificação*. Tese (Doutorado). Universidade Federal de Minas Gerais , Belo Horizonte, MG, p.152, 2006.

LUIZ C.R, OLIVEIRA K.M, BALESTRA R. A. M, NASCIMENTO D.S, FERREIRA J.R. Estudo comparativo da irrigação da papila mamária em cães sem raça definida (Canis familiaris, Linnaeus, 1758) Comparative study of the irrigation of the mammary papilla in mongrel dogs (Canis familiaris, Linnaeus, 1758*). Brasilian Journal of Veterinary Research and Animal Science* 41, p.20-24. 2004.

MARTINS, M.S.; SOUZA, G.A.; DERCHAIN, S.F.M.; ROTELI-MARTINS, C.M.; TADINI, V.; SANTOS, A.L.; OLIVEIRA, S.H.C. Avaliação da resposta do câncer de à quimioterapia: papel da ultrassonografia e da Dopplerfluxometria. *Rev. Bras. Ginecol. Obstr.,* v.24, p. 447-452, 2002.

MEUTEN, D.J. *Tumors in domestic animals.* 4.ed. Iowa State : Univ. California, p. 788, 2002.

MISDROP, W.; ELSE, R.W.; HELLMÉN, E.; LIPSCOMB, T.P. Histological classification of mammary tumors of the dog and the cat. In: *Wold Health Organization International histological classification of tumors of domestic animals* 2ed. V. 7. Washington, D.C. Armed Forces Institue of Pathology in cooperation with the American Registry of Pathology and the Wold Health Organization Collaborating Center for Worldwide Reference on Comparative Oncology, 1999.

MOHAMMED, S.I.; MELONI, G.B.; PARPAGLIA, M.L.; MARRAS, V.; BURRAI, G.P.; MELONI, F.; PIRINO, S.; ANTUOFERMO, E. Mammography na ultrasound imaging of preinvasive and invasive canine spontaneous mammary câncer and their similarities to human breast cancer. *Cancer Prev. Res*. Nov, 4(11), p. 1790-8, 2011.

MORRIS J.S., DOBSON J.M., BOSTOCK D.E. e O'FARRELL E. Effect of ovariohysterectomy in bitches with mammary neoplasms. *Veterinary Record*. 142: p.656-658. 1998.

MORRISSON W.B. Canine and feline mammary tumors. In: Morrisson W.B. (Ed). *Cancer in dogs and cats – medical and surgical management*. Baltimore: Williams e Wilkins, p. 591-598. 1998.

NOVELLAS, R. RUIZ DE GOPEGUI, R, DOMINGUEZ, E, GARCIA, A, SOLANAS, L, PUIG, J, RABANAL, R, ESPANADA, Y. Characterization of canine mammary tumours using B-Mode, colourand pulsed dopper ultrasonography. *Annual Meeting. Conference Guide e Abstracys Book,* Porto Carras, Chalkidiki, Greece, p.92. 2007.

NUDDA, A.; PULINA,G.; VALLEBELLA, R.; BENCINI, R.; ENNE, G., Ultrasound technique for measuring mammary cistern size of dairy ewes. *Journal of Dairy Research* 67, p.101-106. 2000.

NYLAND, T.G.; MATTOON, J.S. Ovário e Útero. In: *Ultra-som Diagnóstico em Pequenos Animais***,** p. 251- 252, 2005.

NYMAN, H.T, NIELSEN, O.L; MCEVOY, F.J. Characterzation of canine superficial tumors using gray-scale B-mode, color flow mapping, and spectral Doppler ultrasonography-a multivariate study. *Veterinary Radiology e Ultrasound*, v.47, n.2, p. 192-198, 2006a.

NYMAN, H.T, NIELSEN, O.L; MCEVOY, F.J.Comparaison of B-mode and Doppler ultrasonography findings with histologic features of benign and malignant superficial lymph nodes in dogs. *American Journal of Veterinary Research*, v.67, n.6, p. 985-991, 2006b.

O'KEEFE D.A. Tumores do sistema genital e das glândulas mamárias. In: Ettinger S.J. e Feldman E.C. (Eds). *Tratado de Medicina Interna Veterinária***.** 4 ed. São Paulo: Manole, p.2344-2354. 1997.

OLIVEIRA L.O, OLIVEIRA R.T., LORETTI A.P., RODRIGUES R. e DRIEMEIR D. Aspectos epidemiológicos da neoplasia mamária canina. *Acta Scientiae Veterinariae.* 31(2): p.105- 110, 2003.

OLIVEIRA, M.G.N. *Avaliação e Caracterização do Espalhamento dos Raios X em Tecidos e Simuladores Mamográficos usando simulação de Monte Carlo***.** Disertação de M.Sc. Engenharia Nuclear, UFRJ, Rio de Janeiro, 2005.

PAULINELLI, R.R.; VIDAL, C.S.R.; RUIZ, A.N. Estudo prospectivo das características sonográficas no diagnóstico de nódulos sólidos da mama. *RBGO*, v.24, n3, p. 195-199, 2002.

PAYAN-CARREIRA, R.; MARTINS-BESSA, A.C. Ultrasonographic assessmente of the feline mammary gland. *Journal of Feline Medicine and Surgery* 10, p. 466-471. 2008.

PENNINCK, D.; D' ANJOU, MARC-ANDRÉ. Glândulas Mamárias. In: *Atlas de Ultrassonografia de Pequenos Animais***.** p. 412-414. 2011.

PESSOA, E.C.; RODRIGUES, J.R.P.; KAMIYA, C.P.; MORCELI, J.; NABUCO, J.J.G.; VESPOLI, H.M.D.L.; UEMURA, G. Quais as características propostas pelo BIRADS-US que melhor diferenciam nódulos malignos dos benignos*? Rev. Bras. Ginecol. Obstet.* 29(12), p. 625-32. 2007.

PINHEIRO, L.G.P.; MARAES, M.D.; SOARES, A.H.; LOPES, A.J.T.; NAGUÉRE, M.A.S.P.; GONDIM, F.A.L.; BRANDÃO C.B.; NASCIMENTO, D.C.H.; SOARES, J.P.H.; SILVA, J.M.M. Estudo experimental de linfonodos sentinelas na mama de cadela com azul patente e tecnécio Tc99m. *Acta Cirurgica Brasileira*, v.18, n.6, p.514-516, 2003.

PRESTES N.C., LADIM-ALVARENGA F.C. *Obstetrícia Veterinária*. Rio de Janeiro. Guanabara Koogan. p.97- 98 , 2006.

QUEIROGA, F.; LOPES,C.; Tumores mamários caninos – novas perspectivas. In: *Proceedings of Veterinary Sciences Congress,* v.10-12, p. 183-190, 2002.

RAHAL, S.C.; HOSSNE.W.S.; TEIXEIRA, E.M.S. Uso da fluoresceín na identificação de vasos linfáticoa superficiais das glándulas mamárias das cadelas. *Ciencia Rural*, v.25, n.2, p. 251-254, 1995.

RAHARISON, F. e SAUTET, J. Lymph drainage of the mammary glands in female cats. *J Morphol*, 267(3), 292-299, 2006.

RANDALL, D.; BURGGREN,W.; FRENCH,K. *Fisiologia Animal Mecanismo e Adaptações.* In: Hormônios: regulação e ação. Cap. 9, p.281-85, 2000.

REESE, S., BUDRAS, D-K, MÜLLING, Chr., BRAGULLA, H, KÖNIG, H.E,Tegumento Comum: Glândula Mamária. KÖNIG, H.E.; LIEBICH, H.G. In: *Anatomia dos Animais Domésticos***.** 4° edição, p. 639- 646, 2011.

RESTON,V.A. American College of Radiology. BI-RADS: ultrasound, 1st ed. In: Breast imaging reporting and data system: BI-RADS atlas, 4th ed.,p. 1-7. 2003. Disponívelem:http://www.acr.org/~/media/ACR/Documents/PDF/QualitySafety/Resources/BIRADS/BIRADSFAQs.pdf. Acesso em 10/12/2011.

SAUTET, J.Y.; RUBERTE, J.C; LOPEZ, J.M.; et al. Lymphatic system of the

SCHOR, A.P. Punção Aspirativa por Agulha Fina Orientada por Ultra-Sonografia em Lesões Não-palpáveis. *Revista Brasileira de Ginecologia e Obstetricia* ,v. 23, nº 5, 2001.

SCHROEDER, R-J.; BOSTANJOGLO,M.; RADEMAKER, J.; MAEURER, J.; FELIX, R. Role of Doppler de Amplitude technique and ultrasound contrast enhancement in the differential diagnosis of focal breast lesions**.** *European Radiology* 13, p.68-79. 2003.

SEHGAL, C.M.; WEINSTEIN, S.P.; ARGER, P.H.; CONANT, E.E. A review of breast ultrasound. *Journal of Mammary Gland Biology and Neplasia* 11, p. 113-123. 2006.

SILVA, A.E, SERAKIDES, R. CASSALI, G.D. Carcinogênese hormonal e neoplasias hormônio-dependentes. *Ciência Rural*, v4, p625-33, 2004.

SORENMO, K. Canine Mammary Gland Tumors. *Vet.Clin.North Am. Small Anim. Pract.* v.33, p.573-96, 2003.

SVENSSON, W.E. A review of the current status of breast ultrasound. *European Journal of Ultrasound.* v. 6, p. 77-110. 1997.

TRASCH, K.; WEHREND, A.. BOSTEDT, H. Ultrasonographic description of the canine mastitis. *Veterynary Radiology eUltrasound*, v. 48, o. 580-584, 2007.

VERMILLON, R.P. Basic phycal principles. In: SNIDER, A.R. et al., Echocardiography in pediatric heart diseases. 2 ed. Missouri: Mosby, cap 1, p. 1-10, 1997.

ZUCCARI, D.A.P.C.; PAVAM, M.V.; CORDEIRO, J.A.; SANTANA, A.E. A imunoexpressão das citoqueratinas como marcadores diagnósticos e prognósticos nas nepolasias mamárias caninas. *Revista Portuguesa de Ciência Veterinária,* v. 99, n. 551, p. 173-178, 2004.

ZUKI, A.B.Z.; BOYD, J.S. Ultrasonographic imaging of neoplasia of the canine mammary glands and their regional lymph nodes. *Journal of Animal and Veterinary Advances,* v.3, n.9, p. 605-613, 2004.

ARQUIVO BRASILEIRO DE MEDICINA VETERINÁRIA E ZOOTECNIA

Normas para publicação

1. O periódico ***Arquivo Brasileiro de Medicina Veterinária e Zootecnia***, é editado pela FEPMVZ Editora, CNPJ: 16.629.388/0001-24, e destina-se à publicação de trabalhos científicos sobre temas de medicina veterinária, zootecnia, tecnologia e inspeção de produtos de origem animal e áreas afins.
2. **Artigo científico**: É o relato completo de um trabalho experimental. Baseia-se na premissa de que os resultados são posteriores ao planejamento da pesquisa. Seções do texto: Título (português e inglês), Autores e Filiação, Resumo, Abstract, Introdução, Material e Métodos, Resultados, Discussão (ou Resultados e Discussão), Conclusões, Agradecimentos (quando houver) e Referências. O número de páginas não deve exceder a 15, incluindo tabelas e figuras. O número de Referências não deve exceder a 30.
3. **Relato de caso:** Contempla principalmente as áreas médicas, em que o resultado é anterior ao interesse de sua divulgação ou a ocorrência dos resultados não é planejada. Seções do texto: Título (português e inglês), Autores e Filiação, Resumo, Abstract, Introdução, Casuística, Discussão e Conclusões (quando pertinentes), Agradecimentos (quando houver) e Referências. O número de páginas não deve exceder a 10, incluindo tabelas e figuras. O número de Referências não deve exceder a 12.
4. **Artigo científico:** É o relato completo de um trabalho experimental. Baseia-se na premissa de que os resultados são posteriores ao planejamento da pesquisa. Seções do texto: Título (português e inglês), Autores e Filiação, Resumo, Abstract, Introdução, Material e Métodos, Resultados, Discussão (ou Resultados e Discussão), Conclusões, Agradecimentos (quando houver) e Referências.O número de páginas não deve exceder a 15, incluindo tabelas e figuras. O número de Referências não deve exceder a 30.

5. **Comunicação**: É o relato sucinto de resultados parciais de um trabalho experimental, dignos de publicação, embora insuficientes ou inconsistentes para constituírem um artigo científico. O texto, com título em português e em inglês, Autores e Filiação deve ser compacto, sem distinção das seções do texto especificadas para "Artigo científico", embora seguindo aquela ordem. Quando a Comunicação for redigida em português deve conter um "Abstract" e quando redigida em inglês deve conter um "Resumo". O número de páginas não deve exceder a 8, incluindo tabelas e figuras.O número de Referências não deve exceder a 12.
6. **Formatação do Texto:** O texto deve ser apresentado em Microsoft Word, em formato A4, com margem 3cm (superior, inferior, direita e esquerda), em fonte Times New Roman tamanho 12 e em espaçamento entrelinhas 1,5, em todas as páginas, com linhas numeradas. Não usar rodapé. Referências a empresas e produtos, por exemplo, devem vir, obrigatoriamente, entre parêntesis no corpo do texto na seguinte ordem: nome do produto, substância, empresa e país.
7. **Sessão de um artigo: Título:** Em português e em inglês. Deve contemplar a essência do artigo e não ultrapassar 150 dígitos.

7.1. **Autores e Filiação**: Os nomes dos autores são colocados abaixo do título, com identificação da instituição a que pertencem. O autor para correspondência e seu e-mail devem ser indicados com asterisco.Nota:o texto do artigo em Word deve conter o nome dos autores e filiação; o texto do artigo em pdf **não** deve conter o nome dos autores e filiação.

7.2. **Resumo e Abstract:** Deve ser o mesmo apresentado no cadastro contendo até 2000 dígitos incluindo os espaços, em um só parágrafo. Não repetir o título e incluir os principais resultados numéricos, citando-os sem explicá-los, quando for o caso. Cada frase deve conter uma informação. Atenção especial às conclusões.**Palavras-chave e Keywords:** No máximo cinco.

7.3. Introdução: Explanação concisa, na qual são estabelecidos brevemente o problema, sua pertinência e relevância e os objetivos do trabalho. Deve conter poucas referências, suficientes para balizá-la.

7.4. Material e Métodos: Citar o desenho experimental, o material envolvido, a descrição dos métodos usados ou referenciar corretamente os métodos já publicados. Não usar subtítulos. Nos trabalhos que envolvam animais e organismos geneticamente modificados deverá constar, obrigatoriamente, o número do protocolo de aprovação do Comitê de Bioética e/ou de Biossegurança, quando for o caso.

7.5. Resultados: Apresentar clara e objetivamente os resultados encontrados. *Tabela:* Conjunto de dados alfanuméricos ordenados em linhas e colunas. Usar linhas horizontais na separação dos cabeçalhos e no final da tabela. A legenda recebe inicialmente a palavra Tabela, seguida pelo número de ordem em algarismo arábico e é referida no texto como Tab., mesmo quando se referir a várias tabelas. Pode ser apresentada em espaçamento simples e fonte de tamanho menor que 12 (menor tamanho aceito é 8). *Figura:* Qualquer ilustração que apresente linhas e pontos: desenho, fotografia, gráfico, fluxograma, esquema, etc. A legenda recebe inicialmente a palavra Figura, seguida do número de ordem em algarismo arábico e é referida no texto como Fig., mesmo se referir a mais de uma figura. As fotografias e desenhos com alta qualidade em formato jpg, devem ser também enviadas, em um arquivo zipado, no campo próprio de submissão. Nota:Toda tabela e/ou figura que já tenha sido publicada deve conter, abaixo da legenda, informação sobre a fonte (autor, autorização de uso, data) e a correspondente referência deve figurar nas Referências;As tabelas e figuras devem preferencialmente, ser inseridas no texto no parágrafo seguinte à sua primeira citação.

7.6. Discussão: Discutir somente os resultados obtidos no trabalho. (Obs.: As seções Resultados e Discussão poderão ser apresentadas em conjunto a juízo do autor, sem prejudicar qualquer das partes).

7.7. Conclusões: As conclusões devem apoiar-se nos resultados da pesquisa executada.

7.8. Agradecimentos: Não obrigatório. Devem ser concisamente expressados.

7.9. Referências: As referências devem ser relacionadas em ordem alfabética. Evitar referenciar livros e teses. Dar preferência a artigos publicados em revistas nacionais e internacionais, indexadas. São adotadas as normas ABNT/NBR-6023 de 2002, adaptadas conforme exemplos: Como referenciar:

7.9.1.**Citações no texto:** Citações no texto deverão ser feitas de acordo com ABNT/NBR 10520 de 2002. A indicação da fonte entre parênteses sucede à citação para evitar interrupção na sequência do texto, conforme exemplos:

- autoria única: (Silva, 1971) ou Silva (1971); (Anuário..., 1987/88) ou Anuário... (1987/88)

- dois autores: (Lopes e Moreno, 1974) ou Lopes e Moreno (1974)

- mais de dois autores: (Ferguson et al., 1979) ou Ferguson et al. (1979) mais de um artigo citado: Dunne (1967); Silva (1971); Ferguson et al. (1979) ou (Dunne, 1967; Silva, 1971; Ferguson et al., 1979), sempre em ordem cronológica ascendente e alfabética de autores para artigos do mesmo ano.

7.9.2. Citação de citação: Todo esforço deve ser empreendido para se consultar o documento original. Em situações excepcionais pode-se reproduzir a informação já citada por outros autores. No texto, citar o sobrenome do autor do documento não consultado com o ano de publicação, seguido da expressão citado por e o sobrenome do autor e ano do documento consultado. Nas Referências, deve-se incluir apenas a fonte consultada.

7.9.3.Comunicação pessoal: Não fazem parte das Referências. Na citação coloca-se o sobrenome do autor, a data da comunicação, nome da Instituição à qual o autor é vinculado.

7.9.4. Periódicos (até 4 autores, citar todos. Acima de 4 autores citar 3 autores *et al*.):

ANUÁRIO ESTATÍSTICO DO BRASIL. v.48, p.351, 1987-88.

FERGUSON, J.A.; REEVES, W.C.; HARDY, J.L. Studies on immunity to alphaviruses in foals. *Am. J. Vet. Res.*, v.40, p.5-10, 1979.

HOLENWEGER, J.A.; TAGLE, R.; WASERMAN, A. et al. Anestesia general del canino. *Not. Med. Vet.*, n.1, p.13-20, 1984.

7.9.5 Publicação avulsa (até 4 autores, citar todos. Acima de 4 autores citar 3 autores *et al*.):

DUNNE, H.W. (Ed). Enfermedades del cerdo. México: UTEHA, 1967. 981p.

LOPES, C.A.M.; MORENO, G. Aspectos bacteriológicos de ostras, mariscos e mexilhões. In: CONGRESSO BRASILEIRO DE MEDICINA VETERINÁRIA, 14., 1974, São Paulo. *Anais*... São Paulo: [s.n.] 1974. p.97. (Resumo). MORRIL, C.C. Infecciones por clostridios. In: DUNNE, H.W. (Ed). Enfermedades del cerdo. México: UTEHA, 1967. p.400-415.

NUTRIENT requirements of swine. 6.ed. Washington: National Academy of Sciences, 1968. 69p.

SOUZA, C.F.A. *Produtividade, qualidade e rendimentos de carcaça e de carne em bovinos de corte.* 1999. 44f. Dissertação (Mestrado em Medicina Veterinária) – Escola de Veterinária, Universidade Federal de Minas Gerais, Belo Horizonte.

7.9.6 Documentos eletrônicos (até 4 autores, citar todos. Acima de 4 autores citar 3 autores *et al*.):

QUALITY food from animals for a global market. Washington: Association of American Veterinary Medical College, 1995. Disponível em: <http://www. org/critca16.htm>. Acessado em: 27 abr. 2000.

JONHNSON, T. Indigenous people are now more cambative, organized. Miami Herald, 1994. Disponível em: <http://www.summit.fiu.edu/ MiamiHerld-Summit-RelatedArticles/>. Acessado em: 5 dez. 1994.

Trabalho científico

ULTRASSONOGRAFIA NO MODO-B E DOPLLER NOS TUMORES MALIGNOS DA GLÂNDULA MAMARIA DE CADELAS

RESUMO

O exame ultrassonográfico mamário em cadelas pode ser uma importante técnica na avaliação tecidual e distinção dos tumores benignos e malignos, favorecendo a conduta e prognóstico de cada paciente O objetivo do trabalho foi avaliar os aspectos ultrassonográficos no modo-B e do estudo Doppler no diagnóstico dos tumores mamários em cadelas, a fim de correlacionar os resultados como o histopatológico. Foram analisadas 117 mamas de 50 cadelas por meio do exame ultrassonográficos e posteriormente essas imagens descritas de acordo com a ecotextura, calcificações, margens, bordas, atenuação acústica, reforço acústico, parênquima adjacente, acometimento do gânglio linfático regional, e observando da distribuição e mensuração da vascularização. De acordo com os resultados obtidos em nosso estudo dagnosticou-se 9 tipos de tumores malignos. As características ultrassonográficas mais evidentes sugerindo a malignidade do tumor foram determinadas por meio da análise da regressão logística, apontando em ordem crescente quais características representam maior *odds ratio* (OR) para neoplasias mamárias: a presença de microcalcificações no interior do nódulo (4,5 vezes), a sombra acústica posterior (4,0 vezes), presença de pelo menos 2 lesões cavitárias (3,4 vezes). As medidas gerais dos diferentes tipos de tumores malignos para a velocidade máxima sistólica foi de 46,02cm /s e a mínima de 15,53cm/s. A média do índice de resistividade vascular (IR) foi de 0,66 e do índice de pulsatilidade de 1,45. Novas pesquisas podem permitir o exame de mama pre-malignidade para o desenvolvimento de biomarcadores de prognóstico.

Palavras chave: ultrassonografia, Doppler, glândula mamária, cadela.

Abstract

The breast ultrasound in bitches can be an important technique in the evaluation of tissue and distinguish benign and malignant tumors, favoring the management and prognosis of each patient Our objective was to evaluate the sonographic features in B-mode and color Doppler in the diagnosis of mammary tumors in dogs in order to correlate the results as histopathology. We evaluated 117 breasts of 50 bitches by means of ultrasonographic examination and later described these images according to echotexture, calcifications, margins, borders, acoustic attenuation, acoustic enhancement, adjacent parenchyma, regional lymph node involvement, and observing the distribution and measurement vascularization. According to the results obtained in our study dagnosticou are 9 types of malignant tumors. The sonographic features more evident suggesting malignancy of the tumor were determined by logistic regression analysis, pointing in ascending order characteristics which posed an increased odds ratio (OR) for breast cancer: the presence of microcalcifications within the nodule (4.5 times), and posterior acoustic shadowing (4.0 times), the presence of at least 2 cavitary lesions (3.4 times). The general measures of different types of malignant tumors to systolic maximum speed was 46.02 cm / sec least 15.53 cm / s. The average vascular resistance index (RI) was 0.66 and the pulsatility index of 1.45. Further research can allow examination of breast pre-malignancy to the development of prognostic biomarkers.

Keywords: ultrasound, Doppler, mammary gland, bitch.

Introdução

O exame ultrasonográfico mamário em cadelas pode ser uma importante técnica na avaliação tecidual e distinção dos tumores benignos e malignos, favorecendo a conduta e prognóstico de cada paciente (NYMAN et al., 2006a; MOHAMMED et al., 2011).

Imagem ecográfica da mama junto à mamografia é utilizada como procedimento padrão no diagnóstico de nódulos mamários humanos (SVENSSON 1997, SCHROEDER et al., 2003; SEHGAL et al, 2006). Nos cães,

a ultrassonografia da glândula mamária tem sido estudada nos cães. Contudo, essas informações ainda são escassas (GONZALES de BULNES et al, 1998; NUDDA et al, 2000; NYLAND et al, 2006; FELICIANO 2008).

Estudos recentes referem à importância da continuidade de pesquisas do exame ultrassonográfico nas glândulas mamárias em cadelas, pois a mesma vem servindo como modelo para o estudo do câncer de mama em mulheres (MOHAMMED et al., 2011). Os tumores mamários caninos apresentam características epidemiológicas, clínicas, biológicas e genéticas semelhantes ao da espécie humana. Entre estas, podem ser citadas o período de vida do aparecimento, morfologia, histopatologia, efeito protetor da ovariohisterectomia, padrões de expressão de receptores de estrógeno-α e progesterona, os órgãos alvo de metástases, a evolução clínica e hereditariedade (ANTUOFERMO et al., 2007; ZUCCARI et al., 2008; MOHAMMED et al., 2011).

As neoplasias mamárias correspondem a 52% dos tumores das cadelas. São detectados em animais de meia idade a velhos, sem predisposição racial (JOHNSTON, 1993; DALECK e ALESSI, 1998; MORRISSON, 1998).

Segundo Oliveira et al. citaram que em pesquisas nos Estados Unidos da América (USA), os percentuais dos tumores mamários malignos em cadelas são de 40 a 50%. Já no Brasil a incidência é de 60 a 75% de malignidade (OLIVEIRA et al., 2003; HATORE et al., 2011), sendo na sua maioria carcinomas (DALECK et al., 1998; FERREIRA et al., 1997; MORRIS et al., 1998; O'KEEFE, 1997; HATORE et al., 2011). O tipo histológico é o principal fator no prognóstico para os tumores de mama (O'KEEFE, 1997; MORRISSON, 1998; MISDORP, 2002).

O exame ultrassonográfico da glândula mamária em cadelas fornece informações sobre o parênquima glandular normal, sendo esse de aspecto grosseiro e hipoecogênico, esse padrão pode apresentar variações de ecogenicidade devido à ação hormonal como, por exemplo, na gestação e lactação (PENNINCK e D' ANJOU, 2011). Quando há o acometimento da mesma por nódulos, cistos e processos inflamatórios a ecografia torna se um método complementar para a avaliação da ecogenicidade, vascularização e seu índice de resistividade, margem, bordas, parênquima adjacente, atenuação acústica, reforço acústico, acometimento do gânglio linfático regional e

visibilidade de calcificações (GONZALES de BULNES et al., 1998; NYMAN et al., 2006; MOHAMMED et al., 2011).

Esta trabalho tem como objetivo descrever os aspectos ultrassonográficos no modo–B e com Doppler dos tumores malignos da glândula mamária de cadelas.

Material e métodos

Foram utilizadas 117 mamas de 50 cadelas com neoplasias mamárias, sendo 80% (40/50) não castradas e 20% (10/50) castradas, diferentes idades e peso, pacientes do Setor da Cirúrgica de Pequenos Animais e Reprodução Animais da FMVZ-UNESP - Botucatu – SP.

Os animais foram encaminhados ao Setor de Radiologia Veterinária para a realização do exame ultrassonográfico das mamas, tendo sido submetido a todos os exames pré-operatórios para a mastectomia. Realizou-se o preenchimento de uma ficha com histórico reprodutivo, determinação do tempo de evolução nos nódulos mamários, características tumorais relacionadas a consistência, tamanho e localização anatômica tumoral.

Para a realização do exame ultrassonográfico, foi feita a tricotomia ampla da região desde as mamas torácicas até as inguinais e contenção física. Após esta manobra, foi aplicada uma camada de gel[3] para uma boa coaptação do transdutor.

Os exames foram realizados por um único ultrassonografista, em um aparelho modelo LOGIC 3[4,] com transdutor linear de 6-10MHz. Os *presets* do aparelho foram ajustados individualmente a fim de obter a melhor qualidade de imagem em cada exame. Utilizou-se o modo-B, Doppler colorido, Doppler de Amplitude e o espectral. Para uma avaliação adequada das mamas o animal foi posicionado em decúbito lateral direito e esquerdo e dorsal, e as imagens realizadas em cortes sagital e transversal, iniciando-se das mamas inguinais até as torácicas.

Com base nestas avaliações e classificações os dados ultrassonográficos foram correlacionados de acordo com o tipo de tumor este definido pelo exame histopatológico, considerado “padrão ouro”.

[3] ULTRA-GEL Multigel Ltda- São Paulo- SP.

[4] Marca GE Health Care do Brasil

Os linfonodos inguinais superficiais foram visibilizados e classificados em acometidos ou não, de acordo com o seu lado e quando apresentavam alteração na forma e ecogenicidade.

Após o exame ultrassonográfico as cadelas eram encaminhadas para o serviço de Cirurgia de Pequenos Animais, onde eram realizadas as cirurgias de mastectomia unilateral.

O estudo está de acordo com os Princípios Éticos na experimentação Animal (COBREA) e foi aprovado pela Câmara de Ética em Experimentação da FMVZ-UNESP, Botucatu, SP (protocolo n°77/2009- CEEA).

Procedeu-se a análise descritiva dos resultados obtidos.

Resultados

Dos subtipos de tumores diagnosticados após análise histopatológica, foram detectados apenas 6 massas apresentando características benignas (5%) e 111 malignas (95%). Dentro das neoplasias benignas encontramos Hiperplasia lobular (4) e Hiperplasia secretora (2). Nos tumores malignos foram observados os Carcinomas simples (16), Carcinoma complexo (59), Carcinoma papilífero (12), Carcinoma sólido (6), Carcinoma tubular (8), Carcinoma tubulopapilífero (6), Osteossarcoma mamário (2), Carcinoma de células escamosas (2).

Por meio do exame ultrassonográfico, 111/117 tumores mamários malignos (95%) apresentaram as seguintes características ultrassonográficas: calcificação (macro e microcalcificação), sendo que 44% (52/117) apresentou microcalcificação, 39% (46/117) macrocalcificação e microcalcificação, 2% (3/117) só macrocalcificação e 13% (16/117) sem calcificação.

Em relação ecotextura os tumores malignos tiveram 94% (109/111) das características heterogêneas

Quanto as lesões cavitárias obteve-se grande variação na caracterização dos cistos, onde 44% (52/117) não tiveram cistos, 11,96% (14/117) observou-se apenas um cisto, 24,78% (29/117) dois cistos e 18,80% (22/117) mais de três cistos.

Quanto as características acústicas apontadas como pontuais para definir malignidade do tumor, observou-se que 27% dos tumores (32/117) obtiveram reforço e sombra acústica, 21% (25/117) notou-se sombra acústica posterior,

21% (25/117) somente reforço acústico e em 30% (35/117) não se notou nenhuma das adquiriu características acústicas.

Para as características relacionadas a forma e margem, a tipos de tumores observou-se a forma oval em 33% (39/117), 61% (71/117) irregular e 6% (7/117) redondos. Notou-se margem irregular em 72% (84/117) e 28% regulares (33/117).

O acometimento dos linfonodos inguinais superficiais foram presentes em 51% (60/117) nos diferentes tipos de tumores.

A presença da vascularização identificada pelo Doppler colorido e Doppler de Amplitude determinou que nos diferentes tipos de tumores as neovascularizações estavam presentes em 84% (98/117), dentro destas 42% (49/117) não foram mensuráveis, apenas detectadas no Doppler de Amplitude e 15% (17/117) sem vasculização.

No Doppler espectral, as medidas gerais dos diferentes tipos de tumores malignos para a velocidade máxima sistólica foi de 46,02cm /s e a mínima de 15,53cm/s. A média do índice de resistividade vascular (IR) foi de 0,66 e do índice de pulsatilidade de 1,45 (Tabela 1).

TABELA 1. Médias das medidas dos índices vasculares no modo Doppler de Amplitude nas neoplasias malignas mamárias de cadelas.

Variáveis	Médias dos tumores	
	Toda a amostra	Malignos
Velocidade máxima	35,46	46,02
Velocidade mínima	10,83	15,53
Índice de resistividade	0,71	0,66
Índice de pulsatilidade	1,93	1,45

De acordo com os resultados obtidos em nosso estudo as características ultrassonográficas mais evidentes sugerindo a malignidade do tumor foram determinadas por meio da análise da regressão logística, apontando em ordem

crescente quais características representam maior *odds ratio* (OR) para neoplasias mamárias: a presença de microcalcificações no interior do nódulo (4,5 vezes), a sombra acústica posterior (4,0 vezes), presença de pelo menos 2 lesões cavitárias (3,4 vezes).

Conclusão

Com relação ao exame ultrassonográfico das glândulas mamárias em cadelas devemos ressaltar que as freqüências de transdutores empregadas devem ser de 10 a 18MHz, para que o exame apresente maior acuidade e estruturas pequenas sejam detalhadamente visibilizadas.

Método pouco ou subutilizado, mas que pode fornecer muitas informações como: margem do nódulo, extensão de acordo com os tecidos adjacentes e sua vascularização, importantes para o médico veterinário.

A ultrassonografia da glândula mamária em medicina humana é referencia pelo suporte de literatura para a medicina veterinária, porém estudos recentes relatam que a glândula mamária da cadela pode ser empregada como modelo experimental para o estudo do câncer de mulheres.

Embora a ultrassonográfica Doppler não seja recente, existem poucos estudos relacionados à glândula mamária em cães. A técnica oferece informações adicionais e que permitem à associação da imagem da anatomia em tempo real as informações dinâmicas do fluxo sanguíneo, possibilitando também mensurar velocidade e volume de fluxo sanguíneo para diferenciar neoformações vasculares, nódulo e cistos.

Assim para que essa técnica seja mais empregada na rotina há necessidade de trabalhos que auxiliem na eficiência de caracterização das lesões benignas e malignas demonstrando assim seu valor na rotina diagnóstica veterinária. Novas pesquisas podem permitir o exame de mama pre-malignidade para o desenvolvimento de biomarcadores de prognóstico.

Referências

ANTUOFERMO E, MILLER, M.A, PIRINO, S, XIE, J, BADVE, S, MOHAMMED, S.I. Spontaneus Mammary Intraepithelial Lesions in Dogs – A Model of Breast Cancer. **Cancer Epidemiol Biomarkers Prev**; 16 (11) 2007.

BARRAS, A.A.; SILVA, S.Z.C.; GOUVÊA, A.P. A mamografia e a ultrassonografia no diagnóstico de lesões mamárias papáveis suspeitas de malignidade**. Revista de Medicina de Minas Gerais,** v. 14, n.3, p. 166-170, 2004.

BASTAN, A.; ÖZENÇ, E.; PIR YAGCI, I. Ultrasonographic evaluation of mammary tumors in biches. **Kafkas üniversitesi Veyeriner Fakültesi Dergisi,** v.1, n.15, p. 81-86, 2009.

CALAS, M.J.G.; KOCH, H.A.; DUTRA, M.V.P. Breast ultrasound: evaluation of echographic criteria for differentiation of breast lesions. **Radiol. Bras**., v.40, p. 1-7, 2007.

CAMARGO JUNIOR, H.S.A.; BI-RADS® Ultrassom: vantagens e desvantagens dessa nova ferramenta de trabalho. **Radiol. Bras**. 38(4) p.301-303. 2005.

CARVALHO, C.F.; ADDAD, C.A. Doppler: Histórico e Princípios físicos. In: CARVALHO, C.F. **Ultrassonografia Doppler em Pequenos Animais**. p.07-14, 2009.

CERRI, G.G, MOLNAR, L.J., VEZOZZO, D.C.P. **Doppler.** 1. Ed. Sarvier: S.P. p. 271. 1998.

CUNNINGHAM, J.G.; KLEIN, B.G. **Tratado de Fisiologia Veterinária**. In: DARIDSON, A.P.; STABENFELGT, G.H. A glândula mamária. Cap 39, p.504-16, 2008.

DALECK C.R., FRANCESCHINI P.H., ALESSI A.C., SANTANA A.E. e MARTINS M.I.M. Aspectos clínico e cirúrgico do tumor mamário canino. **Ciência Rural**. 28: 95-100. 1998.

DOCK, W.; GRABERNWOGER, F.; METZ, V.; EIBENBERGER, K.; FARRES, M.T. Tumor vascularization: assessment with Duplex Sonoggraphy. **Radiology**, v.181, p. 241-244, 1991.

FEITOSA F.L. **Semiologia Veterinária: A arte do diagnóstico.** Editora Roca. São Paulo, 353 -57. 2004.

FELICIANO, M.R.A., VICENTE, W.R.R, LEITE, C.A.L, SILVEIRA,T. Abordagem ultrassonográfica da neoplasia mamária em cadela: revisão de literatura. **Revista Brasileira de Reprodução Animal,** Belo Horizonte, v.32, n.3, p. 197-201, 2008.

FERREIRA G.A., PEDRAZA F.O. e ARANGO M.R. Neoplasias de glandula mamaria canina diagnosticadas em Medellín, Colombia, entre 1968 e 1994. **Veterinaria México**. 28: 257-59, 1997.

GUINTER, O.J.; UTT, M.D. Doppler ultrasound in equine reproduction: principles, techiniques, and potential**. J. Equine Vet**. Sci., v.24, n. 12, p. 516-26, 2004.

GONZALES DE BULNES, A; GARCIA FERNANDEZ, P; MAYENCO AGUIRRE, A.M.; SANCHES DE LA , MUELA, M. ultrasonographic imaging of mammary tumours. **The Veterinary Record,** 19/26. P. 687-89. 1998.

GILBERTSON, S.R.; KRZMAN, I.D.; ZACHRAU, R.E.;HURVITZ, A.L.; BLACK, M.M.; Canine mammary epithelial neoplasms: biologic implications of morphologic characteristics assessed in 232 dogs. **Vet Pathol**, v.20, p. 127-42, 1983.

JOHNSTON S.D. Reproductive systems. In: Slatter D. (Ed). **Textbook of Small Animal Surgery.** 2nd edn. Philadelphia:Saunders, pp. 2177-2199, 1993.

KÖNIG, H.E.; LIEBICH, H.G. Glândula Mamária. In: **Anatomia dos Animais Domésticos.** 4° edição, p. 639- 646, 2011.

LANA, S.E.; RUTTEMAN, G.R.; WITHROW, S.J. Tumors of the mammary gland. In: WITHROW, S.J e VAIL, D.M., Withrow e MacEwen's **Small animal Clinical Oncology** 4 ed. St. Louis: Saunders Elsevier, p. 619-636, 2007.

LAGALLA, R.; MIDIRI,M. Imagem quality control in breast ultrasound. **Eur. J. Radiol**. V.27, n.2, p. 229-33, 1998.

LUCENA, C.E.M. **Indice de avaliação ecográfica no estudo dos nódulos sólidos mamários – uma nova proposta de classificação**. Tese (Doutorado). Universidade Federal de Minas Gerais , Belo Horizonte, MG, p.152, 2006.

LUIZ C.R, OLIVEIRA K.M, BALESTRA R. A. M, NASCIMENTO D.S, FERREIRA J.R. Estudo comparativo da irrigação da papila mamária em cães sem raça definida (Canis familiaris, Linnaeus, 1758) Comparative study of the irrigation of the mammary papilla in mongrel dogs (Canis familiaris, Linnaeus, 1758). **Brasilian Journal of Veterinary Research and Animal Science** 41, p.20-24. 2004.

MARTINS, M.S.; SOUZA, G.A.; DERCHAIN, S.F.M.; ROTELI-MARTINS, C.M.; TADINI, V.; SANTOS, A.L.; OLIVEIRA, S.H.C. Avaliação da resposta do câncer

de à quimioterapia: papel da ultrassonografia e da dopplerfluxometria. **Rev. Bras. Ginecol. Obstr.**, v.24, p. 447-452, 2002.

MISDROP, W.; ELSE, R.W.; HELLMÉN, E.; LIPSCOMB, T.P. Histological classification of mammary tumors of the dog and the cat. In: **Wold Health Organization International histological classification of tumors of domestic animals** 2ed. V. 7. Washington, D.C. Armed Forces Institue of Pathology in cooperation with the American Registry of Pathology and the Wold Health Organization Collaborating Center for Worldwide Reference on Comparative Oncology, 1999.

MOHAMMED, S.I.; MELONI, G.B.; PARPAGLIA, M.L.; MARRAS, V.; BURRAI, G.P.; MELONI, F.; PIRINO, S.; ANTUOFERMO, E. Mammography na ultrasound imaging of preinvasive and invasive canine spontaneous mammary câncer and their similarities to human breast cancer. **Cancer Prev. Res**. Nov, 4(11), p. 1790-8, 2011.

MORRIS J.S., DOBSON J.M., BOSTOCK D.E. e O'FARRELL E. Effect of ovariohysterectomy in bitches with mammary neoplasms. **Veterinary Record**. 142: p.656-658. 1998.

MORRISSON W.B. Canine and feline mammary tumors. In: Morrisson W.B. (Ed). **Cancer in dogs and cats – medical and surgical management**. Baltimore: Williams e Wilkins, p. 591-598. 1998.

NOVELLAS, R. RUIZ DE GOPEGUI, R, DOMINGUEZ, E, GARCIA, A, SOLANAS, L, PUIG, J, RABANAL, R, ESPANADA, Y. Characterization of canine mammary tumours using B-Mode, colourand pulsed dopper ultrasonography. **Annual Meeting. Conference Guide e Abstracys Book**, Porto Carras, Chalkidiki, Greece, p.92. 2007.

NUDDA, A.; PULINA,G.; VALLEBELLA, R.; BENCINI, R.; ENNE, G., Ultrasound technique for measuring mammary cistern size of dairy ewes. **Journal of Dairy Research** 67, p.101-106. 2000.

NYLAND, T.G.; MATTOON, J.S. Ovário e Útero. In: **Ultra-som Diagnóstico em Pequenos Animais,** p. 251- 252, 2005.

NYMAN, H.T, NIELSEN, O.L; MCEVOY, F.J. Characterzation of canine superficial tumors using gray-scale B-mode, color flow mapping, and spectral Doppler ultrasonography-a multivariate study. **Veterinary Radiology e Ultrasound**, v.47, n.2, p. 192-198, 2006a.

NYMAN, H.T, NIELSEN, O.L; MCEVOY, F.J.Comparaison of B-mode and Doppler ultrasonography findings with histologic features of benign and malignant mammary tumors in dogs. **American Journal of Veterinary Research**, v.67, n.6, p. 985-991, 2006b.

O'KEEFE D.A. Tumores do sistema genital e das glândulas mamárias. In: Ettinger S.J. e Feldman E.C. (Eds). **Tratado de Medicina Interna Veterinária.** 4 ed. São Paulo: Manole, p.2344-2354. 1997.

OLIVEIRA L.O, OLIVEIRA R.T., LORETTI A.P., RODRIGUES R. e DRIEMEIR D. Aspectos epidemiológicos da neoplasia mamária canina. **Acta Scientiae Veterinariae**. 31(2): p.105- 110, 2003.

OLIVEIRA, M.G.N. **Avaliação e Caracterização do Espalhamento dos Raios X em Tecidos e Simuladores Mamográficos usando simulação de Monte Carlo.** Disertação de M.Sc. Engenharia Nuclear, UFRJ, Rio de Janeiro, 2005.

PAULINELLI, R.R.; VIDAL, C.S.R.; RUIZ, A.N. Estudo prospectivo das características sonográficas no diagnóstico de nódulos sólidos da mama. **RBGO**, v.24, n3, p. 195-199, 2002.

PAYAN-CARREIRA, R.;MARTINS-BESSA, A.C. Ultrasonographic assessmente of the feline mammary gland. **Journal of Feline Medicine and Surgery** 10, p. 466-471. 2008.

PENNINCK, D.; D' ANJOU, MARC-ANDRÉ. Glândulas Mamárias. In: **Atlas de Ultrassonografia de Pequenos Animais.** p. 412-414. 2011.

PESSOA, E.C.; RODRIGUES, J.R.P.; KAMIYA, C.P.; MORCELI, J.; NABUCO, J.J.G.; VESPOLI, H.M.D.L.; UEMURA, G. Quais as características propostas pelo BIRADS-US que melhor diferenciam nódulos malignos dos benignos? **Rev. Bras. Ginecol. Obstet**. 29(12), p. 625-32. 2007.

PINHEIRO, L.G.P.; MARAES, M.D.; SOARES, A.H.; LOPES, A.J.T.; NAGUÉRE, M.A.S.P.; GONDIM, F.A.L.; BRANDÃO C.B.; NASCIMENTO, D.C.H.; SOARES, J.P.H.; SILVA, J.M.M. Estudo experimental de linfonodos sentinelas na mama de cadela com azul patente e tecnécio Tc99m. **Acta Cirurgica Brasileira**, v.18, n.6, p.514-516, 2003.

PRESTES N.C., LADIM-ALVARENGA F.C. **Obstetrícia Veterinária**. Rio de Janeiro. Guanabara Koogan. p.97- 98 , 2006.

QUEIROGA, F.; LOPES,C.; Tumores mamários caninos – novas perspectivas. In: **Proceedings of Veterinary Sciences Congress**, v.10-12, p. 183-190, 2002.

RANDALL, D.; BURGGREN,W.; FRENCH,K. **Fisiologia Animal Mecanismo e Adaptações.** In: Hormônios: regulação e ação. Cap. 9, p.281-85, 2000.

SCHROEDER, R-J.; BOSTANJOGLO,M.; RADEMAKER, J.; MAEURER, J.; FELIX, R. Role of Power Doppler technique and ultrasound contrast enhancement in the differential diagnosis of focal breast lesions**. European Radiology** 13, p.68-79. 2003.

SEHGAL, C.M.; WEINSTEIN, S.P.; ARGER, P.H.; CONANT, E.E. A review of breast ultrasound. **Journal of Mammary Gland Biology and Neplasia** 11, p. 113-123. 2006.

SVENSSON, W.E. A review of the current status of breast ultrasound. **European Journal of Ultrasound.** v. 6, p. 77-110. 1997.

TRASCH, K.; WEHREND, A.. BOSTEDT, H. Ultrasonographic description of the canine mastitis. Veterynary **Radiology eUltrasound**, v. 48, o. 580-584, 2007.

ZUCCARI, D.A.P.C.; PAVAM, M.V.; CORDEIRO, J.A.; SANTANA, A.E. A imunoexpressão das citoqueratinas como marcadopres diagnósticos e prognósticos nas nepolasias mamárias caninas. **Revista Portuguesa de Ciência Veterinária**, v. 99, n. 551, p. 173-178, 2004.

ZUKI, A.B.Z.; BOYD, J.S. Ultrasonographic imaging of neoplasia of the canine mammary glands and their regional lymph nodes. **Journal of Animal and Veterinary Advances,** v.3, n.9, p. 605-613, 2004.