UNIVERSIDADE ESTADUAL PAULISTA
FACULDADE DE MEDICINA VETERINÁRIA E ZOOTECNIA
CAMPUS BOTUCATU

EXPRESSÃO DE MATRIZ METALOPROTEINASES E PCNA EM ÚLCERAS CORNEAIS PROFUNDAS, INDUZIDAS EM COELHOS, TRATADAS COM PLASMA RICO EM PLAQUETAS

CINTIA SESSO PERCHES

BOTUCATU - SP
NOVEMBRO 2014

UNIVERSIDADE ESTADUAL PAULISTA
FACULDADE DE MEDICINA VETERINÁRIA E ZOOTECNIA
CAMPUS BOTUCATU

EXPRESSÃO DE MATRIZ METALOPROTEINASES E PCNA EM ÚLCERAS CORNEAIS PROFUNDAS, INDUZIDAS EM COELHOS, TRATADAS COM PLASMA RICO EM PLAQUETAS

CINTIA SESSO PERCHES

Tese apresentada à Faculdade de Medicina Veterinária e Zootecnia, Universidade Estadual Paulista "Júlio de Mesquita Filho", Campus de Botucatu, para obtenção do título de Doutora.

Orientadora: Profa. Adj. Dra. Cláudia Valéria Seullner Brandão

BOTUCATU - SP
NOVEMBRO 2014

Nome do autor: Cintia Sesso Perches

Título: EXPRESSÃO DE MATRIZ METALOPROTEINASES E PCNA EM ÚLCERAS CORNEAIS PROFUNDAS, INDUZIDAS EM COELHOS, TRATADAS COM PLASMA RICO EM PLAQUETAS

COMISSÃO EXAMINADORA

Profª Adj. Drª Cláudia Valéria Seullner Brandão
Presidente e Orientadora
Departamento de Cirurgia e Anestesiologia Veterinária
FMVZ – UNESP - Botucatu

Prof. Ass. Dr. José Joaquim Titton Ranzani
Membro
Departamento de Cirurgia e Anestesiologia Veterinária
FMVZ – UNESP - Botucatu

Prof. Ass. Dr. Antônio Carlos Lottelli Rodrigues
Membro
Departamento de Oftalmologia, Otorrinolaringologia e Cirurgia de Cabeça e Pescoço
FMB – UNESP – Botucatu

Profª. Adj. Drª. Cláudia Helena Pellizzon

Membro

Departamento de Morfologia

IBB – UNESP – Botucatu

Drª Geórgia Nadalini Rodrigues

Membro

Médica veterinária

Data da Defesa: 24 de novembro de 2014.

Dedico esse trabalho com carinho e gratidão, aos meus pais Paulo e Maria Aparecida, à minha irmã Raquel e ao meu esposo Iwerton Filipe.

Agradecimentos

Começo agradecendo a Deus, que me deu a vida e a saúde, e que sempre me abençoa e ilumina, colocando pessoas especiais em minha vida, que me trazem força, alegrias e com quem posso sempre aprender um pouco mais.

À minha orientadora Profa Cláudia Valéria Seullner Brandão e ao Prof. José Joaquim Titton Ranzani, que me abriram as portas da oftalmologia, dando-me a oportunidade de aprender um pouco mais sobre essa especialidade fascinante. Obrigada pelos ensinamentos, amizade e confiança durante todos esses anos.

À Profa. Cláudia Helena Pellizon, que mais uma vez se dispôs a nos ajudar nas etapas de histomorfometria e imuno-histoquímica, dividindo seus conhecimentos e nos ajudando na construção desse trabalho.

Ao professor José Luiz Laus que prontamente aceitou o convite para participar da banca, nos honrando com a sua presença e se dispondo a contribuir com seus conhecimentos para a finalização desse trabalho.

À professora Geórgia Nadalini Rodrigues, parceira da família oftalmo, sempre atendendo aos nossos pedidos com prontidão e alegria, dividindo seus conhecimentos e contribuindo para nossas pesquisas.

Ao professor Antônio Carlos Lottelli Rodrigues que se dispos sem hesitação à participar da banca, promovendo discussões que culminaram em novas ideas de pesquisa.

À Camila Donatti que realizou os primeiros trabalhos com PRP juntamente com a profa Cláudia Valéria, ensinou-me o manejo com os coelhos e a preparação do PRP. Sou muito grata à você, sua ajuda foi fundamental.

À Guadalupe, Joice e Natalie, amigas e companheiras fundamentais no desenvolvimento desse projeto. Obrigada pela amizade, incentivo e apoio, sem vocês nada disso seria possível.

Aos pós-graduandos da Oftalmo, Vivian, Natália, Úrsula, Micaela, Rodrigo e Luciana, pelos momentos de alegria e por toda a ajuda na rotina ambulatorial.

A toda minha família, meus pais Paulo e Cidinha, minha irmã Raquel e meus avós que sempre acreditaram no meu sonho.

Em especial, ao meu esposo Iwerton Filipe pelo amor, confiança, compreensão e pela força nas horas que mais precisei.

Ao professor Sérgio Luis Felisbino pelas amostras de marcadores e ao professor Luis Fernando Barbisan que cedeu o microscópio para a análise imuno-histoquímica.

À profa Noeme Sousa Rocha, ao Hugo e ao Fabrizio pela grande ajuda na padronização da imuno-histoquímica.

À Marta e ao Floriano pela ajuda indispensável nos processos de preparação do material para corte e montagem das lâminas de histologia e imuno-histoquímica.

Ao Prof. Carlos Roberto Padovani pela análise estatística.

A todos os amigos do Hospital Veterinário, que direta ou indiretamente colaboraram para a realização desse trabalho. Agradeço também por todos esses anos de convívio no atendimento da rotina do serviço de oftalmologia.

À FAPESP, Fundação de Amparo à Pesquisa e Ensino do Estado de São Paulo, pelo apoio fundamental na realização deste trabalho.

LISTA DE TABELAS

Página

Tabela 1 – Principais matriz metaloproteinases encontradas na córnea e seus substratos..... 19

Tabela 2 – Vascularização corneal nos diferentes grupos e momentos, representada por mediana dos escores, seguida por valor mínimo e máximo..... 37

Tabela 3 – Infiltrado inflamatório corneal nos diferentes grupos e momentos, representado por mediana dos escores, seguida por valor mínimo e máximo .....…… 38

Tabela 4 – Úlcera corneal nos diferentes grupos e momentos, representada por mediana dos escores, seguida por valor mínimo e máximo..... 39

Tabela 5 – Edema corneal nos diferentes grupos e momentos, representada por mediana dos escores, seguida por valor mínimo e máximo..... 39

Tabela 6 – Necrose corneal nos diferentes grupos e momentos, representada por mediana dos escores, seguida por valor mínimo e máximo.....…… 40

Tabela 7 – Número de células epiteliais presentes na borda da lesão corneal nos diferentes grupos e momentos, representada por mediana, seguida por valor mínimo e máximo..... 42

Tabela 8 – Número de células epiteliais presentes no centro da lesão corneal nos diferentes grupos e momentos, representada por mediana, seguida por valor mínimo e máximo..... 42

Tabela 9 – Espessura do estroma corneal (µm) nos diferentes grupos e momentos, representada por média, seguida por desvio padrão..... 43

Tabela 10 – Marcação imuno-histoquímica para PCNA (em pixels²) da borda da lesão corneal, nos diferentes grupos e momentos, representada por mediana, seguida por valor mínimo e máximo..... 43

Tabela 11 – Marcação imuno-histoquímica para PCNA (em pixels²) do centro da lesão corneal, nos diferentes grupos e momentos, representada por mediana, seguida por valor mínimo e máximo..... 44

Tabela 12 – Marcação imuno-histoquímica para MMP1 (em pixels²) da borda da lesão corneal, nos diferentes grupos e momentos, representada por mediana, seguida por valor mínimo e máximo..... 45

Tabela 13 – Marcação imuno-histoquímica para MMP1 (em pixels²) do centro da lesão corneal, nos diferentes grupos e momentos, representada por mediana, seguida por valor mínimo e máximo..... 46

Tabela 14 – Marcação imuno-histoquímica para MMP2 (em pixels²) da borda da lesão corneal, nos diferentes grupos e momentos, representada por mediana, seguida por valor mínimo e máximo..... 47

Tabela 15 – Marcação imuno-histoquímica para MMP2 (em pixels²) do centro da lesão corneal, nos diferentes grupos e momentos, representada por mediana, seguida por valor mínimo e máximo..... 48

Tabela 16 – Marcação imuno-histoquímica para MMP9 (em pixels²) da borda da lesão corneal, nos diferentes grupos e momentos, representada por mediana, seguida por valor mínimo e máximo..... 49

Tabela 17 – Marcação imuno-histoquímica para MMP9 (em pixels²) do centro da lesão corneal, nos diferentes grupos e momentos, representada por mediana, seguida por valor mínimo e máximo..... 50

Tabela 18 – Marcação imuno-histoquímica para MMP14 (em pixels²) da borda da lesão corneal, nos diferentes grupos e momentos, representada por mediana, seguida por valor mínimo e máximo..... 51

Tabela 19 – Marcação imuno-histoquímica para MMP14 (em pixels²) do centro da lesão corneal, nos diferentes grupos e momentos, representada por mediana, seguida por valor mínimo e máximo..... 51

Tabela 20 – Marcação imuno-histoquímica para TIMP1 (em pixels²) da borda da lesão corneal, nos diferentes grupos e momentos, representada por mediana, seguida por valor mínimo e máximo..... 53

Tabela 21 – Marcação imuno-histoquímica para TIMP1 (em pixels²) do centro da lesão corneal, nos diferentes grupos e momentos, representada por mediana, seguida por valor mínimo e máximo..... 53

LISTA DE FIGURAS

Página

Figura 1 – Coleta de sangue arterial dos coelhos através da canulação da artéria central da orelha com cateter 20G e torneira de três vias, a qual possibilitou a obtenção fracionada do sangue..... 28

Figura 2 – Trépano à vácuo, com profundidade controlada, utilizado para indução da úlcera corneal experimental ……..... 29

Figura 3 – Delaminação do estroma da córnea utilizando-se bisturi crescente angulado para indução da úlcera experimental..... 30

Figura 4 – Aspecto macroscópico da úlcera de córnea após coloração por fluoresceína, no pós-operatório imediato..... 30

Figura 5 – A. Primeira etapa da centrifugação a 200G durante 3 minutos em centrífuga refrigerada a 22º. Observar a separação do sangue em três camadas, as células vermelhas no fundo do frasco, a camada leucoplaquetária (creme leucocitário) na porção intermediária (seta), onde se concentram a maior parte das plaquetas e o sobrenadante como o plasma pobre em plaquetas (PPP); B. Tubo contendo o plasma e

a camada leucoplaquetária para a segunda etapa da centrifugação..... 32

Figura 6 – A: Segunda etapa da centrifugação a 400G por 10 minutos em centrífuga refrigerada a 22ºC. Do sobrenadante, 2/3 constituem o plasma pobre em plaquetas (PPP) e o 1/3 restante constitui o plasma rico em plaquetas (PRP). B: Seringas devidamente identificadas, contendo colírio de PRP..... 32

Figura 7 – Imagem fotográfica de corte histológico da região da borda da úlcera de córnea de coelho do Grupo Plasma Rico em Plaquetas, após 4 dias do procedimento cirúrgico. Observar a reepitelização, a presença de infiltrado inflamatório escore 2 (seta maior), e a neoformação vascular escore 3 (seta menor)..... 38

Figura 8 – Imagem fotográfica de corte histológico da região central da úlcera de córnea de coelho do Grupo Plasma Rico em Plaquetas, após 4 dias do procedimento cirúrgico. Observar a ausência de epitélio (seta) e a necrose (cabeça de seta) apenas da porção superficial do estroma..... 40

Figura 9 – Imagem fotográfica de corte histológico da região da borda da úlcera de córnea de coelho do Grupo Controle, após 4 dias do procedimento

cirúrgico. Observar a reepitelização, necrose escore 2 (seta menor) e edema escore 2 (seta maior)..... 41

Figura 10 – Corte histológico submetido à imuno-histoquímica para PCNA, da região do centro da úlcera de córnea de coelho do Grupo Plasma Rico em Plaquetas, após 4 dias do procedimento cirúrgico. Observar os núcleos das células epiteliais (seta) e estromais (cabeça de seta) imunomarcados para proliferação celular, indicando as células em processo de mitose (obj. 400x)..... 44

Figura 11 – Corte histológico submetido à imuno-histoquímica para MMP1, da região da borda (A) e do centro (B) da lesão de córnea de coelho do Grupo Plasma Rico em Plaquetas, após 4 dias do procedimento cirúrgico. Observar a discreta marcação tanto em epitélio quanto em estroma corneal (setas) (obj. 400x)..... 46

Figura 12 – Corte histológico submetido à imuno-histoquímica para MMP2, da região da borda (A) e do centro (B) da lesão de córnea de coelho do Grupo Plasma Pobre em Plaquetas, após 7 dias do procedimento cirúrgico. Observar a marcação tanto em epitélio e estroma de borda; e em estroma corneal de centro (setas) (obj. 400x)..... 48

Figura 13 – Corte histológico submetido à imuno-histoquímica para MMP9, da região da borda (A) e do centro (B) da lesão de córnea de coelho do Grupo Plasma Pobre em Plaquetas, após 7 dias do procedimento cirúrgico. Notar a intensa marcação em epitélio de borda, moderada marcação em estroma de borda e presença discreta de MMP9 em estroma corneal de centro (setas) (obj. 400x)..... 50

Figura 14 – Corte histológico submetido à imuno-histoquímica para MMP14, da região da borda (A) e do centro (B) da úlcera de córnea de coelho do Grupo Plasma Rico em Plaquetas, após 7 dias do procedimento cirúrgico. Notar a discreta marcação em epitélio de borda e estroma corneal de centro (setas) (obj. 400x)..... 52

Figura 15 – Corte histológico submetido à imuno-histoquímica para TIMP1, da região da borda (A) e do centro (B) da úlcera de córnea de coelho do Grupo Plasma Pobre em Plaquetas, após 4 dias do procedimento cirúrgico. Observar a marcação principalmente em superfície de epitélio tanto de borda quanto de centro, e em estroma corneal de centro (setas) (obj. 400x)..... 54

LISTA DE ABREVIATURAS

aFGF – Fator de crescimento de fibroblastos alcalino

bFGF – Fator de crescimento de fibroblastos básico

CEUA – Comissão de ética no uso de animais

COX-1 – Ciclo-oxigenase 1

CTGF – Fator de crescimento do tecido conjuntivo

DNA – Ácido desoxirribonucleico

ECM – Matriz extracelular

EDTA – Ácido etilenodiamino tetra-acético

EGF – Fator de crescimento epidermal

FGF – Fator de crescimento de fibroblastos

G – Grupos

GC – Grupo controle

GP – Grupo plasma pobre em plaquetas

GR – Grupo plasma rico em plaquetas

HE – Hematoxilina e eosina

HGF – Fator de crescimento de hepatócitos

IGF – Fator de crescimento semelhante à insulina

IL-1 – Interleucina 1

IL-1b – Interleucina 1b

IM – Intramuscular

KGF – Fator de crescimento de queratinócitos

M4 – Momento de avaliação após 4 dias do procedimento cirúrgico

M7 – Momento de avaliação após 7 dias do procedimento cirúrgico

M30 - Momento de avaliação após 30 dias do procedimento cirúrgico

MMP – Matriz metaloproteinase

MMP1 – Matriz metaloproteinase 1 (colagenase intersticial)

MMP2 – Matriz metaloproteinase 2 (gelatinase A)

MMP9 – Matriz metaloproteinase 9 (gelatinase B)

MMP13 – Matriz metaloproteinase 13 (colagenase III)

MMP14 – Matriz metaloproteinase tipo membrana 14 (MT1-MMP)

MT1-MMP – Matriz metaloproteinase tipo membrana 14 (MMP14)

NGF – Fator de crescimento neural

PCNA – *Proliferating cell nuclear antigen*

PDGF – Fator de crescimento derivado de plaquetas

PF-4 – Fator plaquetário 4

PPP – Plasma pobre em plaquetas

Pro-MMP – Pró-enzima matriz metaloproteinse

PRP – Plasma rico em plaquetas

sVEGFR-1 – Receptor do fator de crescimento endotelial vascular

TGFβ – Fator beta transformador do crescimento

TIMP – Inibidor tecidual de matriz metaloproteinase

TIMP1 – Inibidor tecidual de matriz metaloproteinase 1

TNF-α – Fator de necrose tumoral alfa

Tris – Tris(hidroximetil)aminometano

VEGF – Fator de crescimento endotelial vascular

SUMÁRIO

Página

1 INTRODUÇÃO..... 1
2 OBJETIVOS..... 2
2.1 Objetivos gerais..... 2
2.2 Objetivos específicos..... 3
3 REVISÃO DE LITERATURA..... 3
3.1 Reparação da córnea..... 3
3.2 Plaquetas e mecanismo de ação do plasma rico em plaquetas (PRP)..... 5
3.3 Fatores de crescimento..... 11
3.4 Fatores de crescimento na reparação da córnea..... 12
3.5 Matriz Metaloproteinases..... 17
3.6 Matriz metaloproteinases e reparação corneal..... 20
3.7 Antígeno Nuclear de Proliferação Celular (PCNA)..... 25
4 MATERIAL E MÉTODOS..... 27
4.1 Animais..... 27
4.2 Procedimento cirúrgico e coleta de sangue..... 28
4.3 Obtenção do plasma pobre em plaquetas (PPP) e plasma rico em plaquetas (PRP)..... 31
4.4 Grupos experimentais..... 33
4.5 Pós-operatório..... 33
4.6 Momentos de avaliação..... 33
4.7 Histomorfometria..... 34
4.8 Imuno-histoquímica..... 35
4.9 Análise estatística..... 36
4.10 Câmara de ética..... 36
5 RESULTADOS..... 37
5.1 Contagem de plaquetas..... 37
5.2 Avaliação morfológica..... 37

5.3 Avaliação imuno-histoquímica..... 43
6 DISCUSSÃO..... 54
7 CONCLUSÕES..... 61
8 REFERÊNCIAS BIBLIOGRÁFICAS..... 62
9 TRABALHO CIENTÍFICO..... 84
Anexo..... 100

PERCHES C.S. “Expressão de matriz metaloproteinases e PCNA em úlceras corneais profundas, induzidas em coelhos, tratadas com plasma rico em plaquetas”. Botucatu, 2014, 106p. Tese (Doutorado) – Faculdade de Medicina Veterinária e Zootecnia, Campus de Botucatu, Universidade Estadual Paulista “Júlio de Mesquita Filho”.

RESUMO

O objetivo deste estudo foi avaliar a influência do plasma rico (PRP) e pobre (PPP) em plaquetas na proliferação celular e expressão de matriz metaloproteinases (MMPs), durante a reparação de úlceras corneais profundas. Foram utilizadas 45 coelhas, distribuídas em 3 grupos (G) experimentais (n=15), designados como grupos PRP (GR), PPP (GP) e Controle (GC), de acordo com o tratamento. Todos os animais foram submetidos à indução cirúrgica unilateral de úlcera corneal. No GR e GP, o sangue autólogo foi centrifugado, utilizando protocolo padronizado, e foram confeccionados os colírios de PRP e PPP, instilados cinco vezes ao dia. No GC, foi utilizado colírio lubrificante. Cada grupo foi subdividido (n=5), segundo o momento final de avaliação, sendo 4(M4), 7(M7) e 30 dias (M30). As córneas dos animais foram processadas para avaliação morfológica e imuno-histoquímica para PCNA, MMP1, MMP2, MMP9, MT1-MMP e TIMP1. No M4, os níveis de MMP2 foram maiores no GP e GR, sendo que no M7, esse comportamento foi observado apenas no GP. No M30, no GR verificou-se maior número de células epiteliais e marcação para MMP1 que o GP. No GR, a proliferação celular foi maior no M4 que nos demais momentos e a marcação para MMP2 foi maior no M4 que no M30. O PRP estimula a proliferação celular na fase inicial (M4) do tratamento quando comparado aos demais momentos, diferente dos demais tratamentos. O uso de colírios de plasma rico e pobre em plaquetas influencia a expressão de matriz metaloproteinases envolvidas no processo de reparação corneal.

PERCHES C.S. “Expression of matrix metalloproteinases and PCNA in deep corneal ulcers, induced in rabbits, treated with platelet-rich plasma”. Botucatu, 2014, 106p. Tese (Doutorado) – Faculdade de Medicina Veterinária e Zootecnia, Campus de Botucatu, Universidade Estadual Paulista “Júlio de Mesquita Filho”.

ABSTRACT

The aim of this study was to evaluate the influence of platelet-rich (PRP) and poor (PPP) plasma in cell proliferation and matrix metalloproteinases (MMPs) expression during the repair of deep corneal ulcers. Forty-five female rabbits were distributed in 3 experimental groups (G) (n = 15), referred as PRP (GR), PPP (GP) and Control groups (GC), in accordance with the treatment. All animals underwent surgical induction of unilateral corneal ulcer. PRP and PPP eyedrops were made by using centrifuged blood through standardized protocol, and instilled five times a day. In GC, lubricant eyedrops was used. Each group was subdivided (n = 5), according to the final time point, 4 (M4), 7 (M7) and 30 days (M30). The animals corneas were processed for morphological and immunohistochemical analysis for PCNA, MMP1, MMP2, MMP9, MT1-MMP and TIMP1. In M4, the levels of MMP2 were higher in GP and GR, and in M7, this behavior was only observed in the GP. In M30, more epithelial cells and MMP1 expression were found in GR than GP. In the GR, cell proliferation was higher in M4 than at others time points and MMP2 expression was higher in M4 than in M30. The PRP stimulates cell proliferation in the early phase (M4) of treatment when compared to other time points, different from other treatments. The use of platelet-rich and poor plasma eyedrops influences the expression of matrix metalloproteinases involved in the corneal repair process.

1 INTRODUÇÃO

A córnea é a estrutura anterior e transparente da túnica fibrosa do bulbo ocular, sendo responsável pela refração da luz, permitindo a sua entrada no olho, com qualidade e quantidade suficientes para que a imagem possa ser formada na retina. Devido à sua exposição constante ao meio ambiente, a córnea é muito suscetível às lesões, o que justifica o fato de úlcera corneal estar entre as doenças oculares mais comuns (GILGER et al., 2007).

Quando a córnea é lesionada múltiplos sistemas são ativados, produzindo uma série de processos celulares complexos e coordenados que resultam na sua completa reparação. Esta envolve proteinases e seus inibidores, fatores de crescimento e citocinas, produzidos por células epiteliais, ceratócitos estromais, células inflamatórias e glândulas lacrimais (OLLIVIER et al., 2007). As principais proteinases presentes na córnea são as matriz metaloproteinases (MMPs) e as proteinases serinas (GILGER et al., 2007).

As MMPs são uma família de enzimas proteolíticas que têm a função de manutenção e remodelamento da arquitetura tecidual. Elas atuam sobre componentes da matriz extracelular, secretam citocinas e moléculas da superfície ocular, e têm sido relacionadas a diversos processos fisiológicos e doenças, como úlceras corneais (SIVAK; FINI, 2002). A sua expressão e atuação na córnea pode ser influenciada por fatores de crescimento, como o fator de crescimento epidermal (EGF), fator beta transformador do crescimento (TGFβ) e fator de crescimento derivado de plaquetas (PDGF) (GILGER et al., 2007). Estes podem ser secretados pelas plaquetas (MARX, 2004; WANG; AVILA, 2007) e encontram-se em maior concentração no plasma rico em plaquetas (PRP) (ALIÓ et al., 2007a).

O PRP tem sido utilizado no tratamento de diversas doenças, destacando-se como adjuvante no tratamento de fraturas ósseas, implantes dentários e úlceras de pele (ALIÓ et al., 2007a). Na oftalmologia, os estudos são mais recentes e direcionados para o tratamento de úlceras corneais. O uso do PRP, sob a forma de colírio em humanos, demonstrou melhora na regeneração epitelial e redução do tempo de cicatrização de úlceras refratárias ao tratamento convencional

(GEREMICCA et al., 2010). Devido ao aumento na concentração de fatores de crescimento no PRP, ocorre um aumento no índice de proliferação celular e consequente aceleração da reparação tecidual (LIU et al., 2006). Na Medicina Veterinária, Donatti et al. (2013) realizaram o tratamento, com colírio de PRP, de úlceras corneais profundas em coelhos, e observaram maior epitelização no período inicial da reparação, além da aceleração da cicatrização e menor opacidade corneal após o término do tratamento.

O PCNA (*Proliferating Cell Nuclear Antigen*) é uma proteína expressa durante o final da fase G1 e na fase S da mitose celular, e tem a função de auxiliar as DNA polimerase δ e ε durante o processo de replicação do DNA (TSURIMOTO, 1998). A imunomarcação para PCNA tem sido utilizada em diversas pesquisas de proliferação celular em córneas humanas e de animais, e a sua especificidade é garantida por muitas evidências que o certificam como um valioso marcador de proliferação celular (GAN et al., 1999).

Um desequilíbrio na expressão de MMPs, induzindo o aumento da sua concentração, pode provocar degradação patológica do colágeno estromal e proteoglicanas, levando a uma ulceração corneal persistente ou ao “melting” corneal (OLLIVIER et al., 2007); alguns fatores de crescimento produzidos pelas plaquetas provavelmente influenciam a concentração e atividade de MMPs na córnea assim como a proliferação celular, porém, na literatura consultada, não foram encontrados estudos avaliando e comparando a expressão de PCNA e de MMPs e seus inibidores, frente ao tratamento de úlceras corneais com colírio de PRP, justificando o desenvolvimento deste trabalho.

2 OBJETIVOS

2.1 Objetivos Gerais

O presente trabalho objetivou identificar a influência do plasma rico em plaquetas no processo de cicatrização de úlceras de córnea, por avaliação dos aspectos histológicos, proliferação celular e expressão de matriz metaloproteinases;

bem como, estudar comparativamente frente ao tratamento com plasma pobre em plaquetas.

2.2 Objetivos específicos

- Comparar os aspectos histológicos da úlcera corneal (infiltrado inflamatório, presença de vasos sanguíneos, necrose e edema, número de camadas epiteliais, espessura do estroma e extensão da lesão) dos tratamentos realizados, nos diferentes momentos de avaliação;

- Avaliar a influência do plasma rico em plaquetas na proliferação celular do epitélio e estroma por meio de marcação imuno-histoquímica para PCNA (*Proliferanting Cell Nuclear Antigen*) comparando a sua expressão nos tratamentos realizados e diferentes momentos de avaliação (4, 7 e 30 dias);

- Avaliar a influência do plasma rico em plaquetas na expressão das matriz metaloproteinases: colagenase (MMP-1), gelatinase A (MMP-2), gelatinase B (MMP-9) e MT1-MMP (MMP-14) e do seu inibidor tecidual (TIMP-1) por meio de avaliação imuno-histoquímica, qualificando e determinando a sua localização corneal (epitélio e estroma), bem como, estudar comparativamente estes aspectos frente ao tratamento com plasma pobre em plaquetas e colírio substituto da lágrima;

3 REVISÃO DE LITERATURA

3.1 Reparação da córnea

A função mais importante da córnea é a refração, além de ser uma barreira física, impermeável e resistente entre as estruturas internas do olho e o meio ambiente (GILGER et al., 2007; KENCHEGOWDA et al., 2011). A capacidade da córnea em permanecer transparente pode ser comprometida quando esta sofre trauma, infecção, ulceração, entre outras injúrias (FINI; STRAMER, 2005; GILGER et al., 2007; YU et al., 2010). O processo de cicatrização de feridas da córnea é semelhante ao de outros tecidos, no entanto, a natureza avascular corneal e a organização diferenciada da sua matriz extracelular apresentam algumas

particularidades durante o processo de reparação tecidual (CLARK, 1993; FINI; STRAMER, 2005).

O epitélio da córnea é simples, escamoso e não queratinizado, de espessura variável (inferior a 1mm), com padrão básico de membrana basal, células epiteliais basais, células aladas e células superficiais escamosas. Com a divisão das células basais, as células filhas são forçadas em direção à superfície, tornando-se achatadas como células aladas, perdendo gradualmente suas organelas. As células superficiais possuem projeções vilosas pequenas que ancoram a camada mucoide profunda do filme lacrimal pré-corneal (GELATT, 2003; SLATTER, 2013).

O epitélio corneal apresenta grande capacidade de regeneração, assim após lesão, o epitélio normal da borda do defeito achata-se, retrai e fica espessado, perdendo seus hemidesmossomos que estavam ligados à membrana basal. Em seguida, as células entram em mitose e deslizam em direção ao centro da lesão, preenchendo o defeito (GILGER et al., 2007). Dentro de quatro a sete dias ou menos toda a córnea é reepitelizada (GELATT, 2003; SLATTER, 2013).

A migração e proliferação celular desempenham papel fundamental no processo de reparação corneal e são coordenadas, de forma organizada, por fatores de crescimento. Na córnea lesionada o epitélio é importante, não só pelo seu tipo celular, mas também como fonte de diversos fatores de crescimento (YU et al., 2010).

O estroma representa 90% da espessura corneal e consiste principalmente de fibrilas colágenas, ceratócitos, nervos e glicosaminoglicanas (GILGER et al., 2007; HERRERA et al., 2008). A sua matriz extracelular (ECM) é extremamente organizada, sendo composta por colágeno tipo I e V, e por dois principais tipos de pequenas proteoglicanas compostas por glicosaminoglicanas ricas em leucina: sulfato de condroitina (decorin) e sulfato de keratan (lumican e keratocan) (LINSENMAYER et al., 1998).

As fibrilas de colágeno presentes no estroma corneal estão dispostas em camadas alternadas, paralelas à superfície corneal, sendo separadas pelas proteoglicanas que determinam o espaçamento entre as mesmas (HASSELL et al., 1983; BIRK, 2001; GILGER et al., 2007). Incorporado na matriz de colágeno da

córnea estão os ceratócitos, que respondem por apenas 2,4% do volume do estroma e são responsáveis pela produção de ECM. Caracterizam-se por morfologia dendrítica e formam uma rede tridimensional pelo contato entre seus extensos processos (MULLER et al., 1995; JALBERT; STAPLETON, 2005).

Defeitos estromais superficiais são preenchidos por deslizamento de células epiteliais que sofrem mitose. Em defeitos profundos, o epitélio rapidamente recobre a superfície, porém o preenchimento estromal requer síntese e reticulação de colágeno, síntese de proteoglicanos e remodelamento gradual da ferida. Ocorrem edema corneal e infiltração de neutrófilos provenientes do filme lacrimal, em seguida ceratócitos se transformam em fibroblastos que sintetizam proteínas, colágeno e outros componentes da matriz extracelular, como fibronectina que tem como função estimular a adesão e migração celular (GILGER et al., 2007). Cicatrização avascular ocorre em lesões estromais descomplicadas, enquanto a vascular ocorre em lesões infectadas e destrutivas. Após lesão, os nervos corneais se regeneram rapidamente e a sensibilidade retorna progressivamente na área afetada (MAGGS et al., 2013).

O processo de reparação estromal é complexo, podendo levar ao desenvolvimento de tecido cicatricial, com consequente perda de transparência. Quando a córnea é lesionada, os fatores de crescimento agem sobre os ceratócitos, estimulando-os a proliferar e reparar a ferida, por meio da síntese de uma nova matriz extracelular, que pode ser normal ou desorganizada (fibrótica) (ETHEREDGE, 2009).

3.2 Plaquetas e mecanismo de ação do plasma rico em plaquetas (PRP)

As plaquetas são fragmentos citoplasmáticos dos megacariócitos, formadas num processo denominado trombopoiese, que pode ocorrer na medula óssea, nos pulmões, no fígado e no baço. Tratam-se de estruturas anucleadas, as quais apresentam forma discoide quando inativas e podem emitir pseudópodes após sua ativação (STOCKHAM; SCOTT, 2002). Durante a formação das plaquetas, grânulos são sintetizados e agregados no corpo dos megacariócitos, sendo transportados e armazenados nas plaquetas a serem liberadas na circulação sanguínea (RICHARDSON et al., 2005). Os grânulos armazenam substâncias ativas

importantes na reparação tecidual; os principais tipos encontrados nas plaquetas são os lisossomos, grânulos denso e grânulos *alpha* (GOBBI; VITALE, 2012).

As plaquetas são conhecidas devido à sua fundamental importância na hemostasia. Após a sua ativação, liberam substâncias que promovem a reparação tecidual, estimulam a angiogênese e regulam a inflamação (ANITUA et al., 2004), além de armazenarem vários fatores de crescimento incluindo o derivado de plaquetas (PDGF), beta transformador do crescimento (TGFβ), epitelial (EGF), fibroblasto (FGF), fator semelhante à insulina I (IGF-I), endotelial vascular (VEGF) e citocinas que aceleram a reparação tecidual (FRECHETTE, 2005).

Produtos derivados do sangue têm demonstrado a sua capacidade em acelerar a cicatrização e promover a regeneração tecidual, devido à presença de fatores de crescimento e proteínas bioativas no sangue (ALIÓ et al., 2012). O plasma é a parte do sangue que não contém células, apresenta plaquetas e proteínas de coagulação (ANITUA et al., 2004), além de moléculas que promovem a adesão celular para a migração epitelial e do tecido conjuntivo, como fibrina, fibronectina e vitronectina (MARX, 2004; WANG; AVILA, 2007; NIKOLIDAKIS; JANSEN, 2008).

Preparações contendo plaquetas têm sido utilizadas em Medicina para o tratamento de diversas doenças, e o plasma rico em plaquetas (PRP) se destaca como adjuvante no tratamento de úlceras de pele, em cirurgias ortopédicas, plásticas, cardiovasculares e de implantes dentários, entre outras situações nas quais é altamente desejável a aceleração da epitelização (ALIÓ et al., 2007a; FOSTER et al., 2009). Entretanto o seu uso em oftalmologia ainda é pouco difundido (ALIÓ et al., 2012).

O preparo do PRP apresenta baixo custo e, por se tratar de uma técnica na qual se usa sangue autólogo, a transmissão de doenças infectocontagiosas e reações imunológicas é prevenida (ALIÓ et al., 2007a; NIKOLIDAKIS; JANSEN, 2008). O PRP pode ser utilizado na forma de colírio para instilação na superfície ocular ou como tampão para cirurgias oftálmicas reconstrutivas. Na forma de colírio pode ser mantido a 4°C durante sete dias ou armazenado a 20°C negativos (ALIÓ et al., 2012; ANITUA et al., 2013c).

Os fatores de crescimento presentes no PRP estão envolvidos na manutenção da estrutura e função corneal, especialmente os relacionados à manutenção da transparência durante o processo de reparação (IMANISHI et al, 2000).

As plaquetas se aderem ao tecido corneal lesado, liberam numerosas citocinas e fatores de crescimento que induzem à mitose de fibroblastos, resultando na produção de colágeno. Além disso, o fibrinogênio é transformado em fibrina que promove suporte estrutural ao tecido corneal lesado (ALIO et al., 2007a). O fibrinogênio também é um dos responsáveis por modular a ação dos monócitos e macrófagos, mediando a transição do estágio inflamatório para o regenerativo durante a cicatrização (FLICK et al., 2004).

Os grânulos *alpha* das plaquetas contêm mais de 30 proteínas bioativas, como citocinas e fatores de crescimento, que são sintetizados e liberados quando as plaquetas são ativadas (ANITUA et al., 2004; MARX, 2004). No PRP são descritos três isômeros do fator de crescimento derivado de plaquetas (PDGFαα, PDGFββ, PDGFαβ), dois fatores de crescimento transformador-β (TGFβ1 e TGFβ2), fator de crescimento endotelial vascular (VEGF), fator de crescimento epidermal (EGF), fator de crescimento semelhante à insulina (IGF) (MARX, 2004; WANG; AVILA, 2007), fator de crescimento dos fibroblastos (FGF), (FLORYAN; BERGHOFF, 2004) e fator plaquetário 4 (PF-4) (SÁNCHEZ et al., 2003; ALIÓ et al., 2007a).

Após a ativação das plaquetas ocorre a liberação imediata e prolongada desses fatores de crescimento, promovendo efeito duradouro da sua ação (ALIÓ et al., 2012), sendo que, segundo Wang e Avila (2007), a reparação dos tecidos moles pode ser acelerada de duas a três vezes em relação ao processo de reparação fisiológico, quando presentes os fatores de crescimento derivados do PRP.

A concentração dos fatores de crescimento no PRP é significativamente maior do que no sangue total, apresentando cerca de 10 a 25 vezes mais PDGF e TGF do que os níveis basais (FLORYAN; BERGHOFF, 2004), resultando no único produto disponível que contém altas concentrações de diversos fatores de crescimento simultaneamente (ALIÓ et al., 2007a).

Durante a preparação do PRP, é recomendado que o protocolo da sua obtenção seja capaz de aumentar a contagem plaquetária em uma concentração bem acima da encontrada no sangue total, desde que sejam preservadas a estrutura e a função das plaquetas (ALEIXO et al., 2011), pois, de acordo com Lopez et al. (2007), se as plaquetas se romperem liberando os fatores de crescimento antecipadamente, a ação terapêutica do PRP será prejudicada.

A resposta celular adequada ao PRP se inicia quando há um aumento no número basal de plaquetas de quatro a cinco vezes (MARX, 2004). Segundo Froum et al. (2002), o aumento da concentração de plaquetas no PRP pode variar de três a oito vezes a concentração de plaquetas observada no sangue total.

Liu et al. (2006) compararam a capacidade epiteliotrófica do PRP, plasma fresco congelado e soro em culturas celulares e observaram que as concentrações dos fatores de crescimento EGF, PDGF-AB e TGF-β1 foram significativamente maiores no preparado rico em plaquetas, assim como o índice de proliferação celular. Entretanto Kim et al. (2012) observaram concentrações similares de TGF-β1, TGF-β2, vitamina A e fibronectina no soro sanguíneo e PRP em humanos, enquanto a concentração de EGF foi maior no PRP.

Freire et al. (2014) trataram úlceras superficiais de coelhos e culturas de células epiteliais com soro autólogo, PRP e PRP ativado, e observaram melhor reepitelização, com consequente menor tempo de cicatrização nos animais e culturas tratados com soro e PRP ativado, sendo este último o que apresentou os melhores resultados.

Em úlceras de córnea com lesões epiteliais persistentes em humanos, o tratamento com soro autólogo e PRP autólogo promoveram a reepitelização corneal, entretanto o tempo de cicatrização foi menor nos pacientes que receberam o PRP, provavelmente devido à maior concentração de EGF encontrada no PRP (KIM et al., 2012).

O PRP pode ou não conter leucócitos, dependendo da sua preparação (ANITUA et al., 2013b). A presença de leucócitos aumenta a quantidade de fatores de crescimento e acrescenta propriedades antimicrobianas (CASTILLO et al., 2011; FILARDO et al., 2012), entretanto liberam citocinas pró-inflamatórias que podem

aumentar a reação inflamatória e prejudicar a cicatrização (CASTILLO et al., 2011; MCCARREL et al., 2012). Os grânulos presentes nos neutrófilos contêm colagenases, gelatinases, lisozimas, elastases, serprocidinas e mieloperoxidase (FAURSCHOU; BORREGAARD, 2003); além disso, os neutrófilos são associados às altas concentrações de MMP9 e interleucina 1β (SUNDMAN et al., 2011). Anitua et al. (2013b) compararam, *in vitro*, o PRP com e sem leucócitos e concluíram que a presença de leucócitos não aumentou a concentração de fatores de crescimento, entretanto houve grande aumento na liberação de citocinas pró-inflamatórias.

Alió et al. (2007a) utilizaram o PRP, sob a forma de colírio, para o tratamento de úlceras de córnea dormentes e refratárias ao tratamento convencional em humanos. Observaram melhora clínica na fotofobia, dor e inflamação, a promoção da reparação do epitélio corneal, bem como melhora das condições clínicas e da acuidade visual na maioria dos pacientes. Geremicca et al. (2010) também trataram, com colírio de PRP, humanos com úlceras corneais refratárias ao tratamento convencional e observaram que as lesões apresentaram regeneração epitelial adequada e redução no tempo de cicatrização corneal, concluindo que o PRP foi efetivo nos casos em que o tratamento convencional não obteve êxito.

O uso do colírio de PRP associado ao tratamento convencional em úlceras de córnea provocadas por queimadura química demonstrou ser seguro e efetivo, acelerando a reepitelização corneal e promovendo melhor acuidade visual (PANDA et al., 2012). A aplicação subconjuntival de PRP para tratamento dessas úlceras também se mostrou segura, diminuindo o tempo de cicatrização das lesões (ARACENA et al., 2007).

Em úlceras de córnea perfuradas, o uso de tampão de PRP associado à membrana amniótica ou ao pericárdio bovino em humanos, não causou infecção ou inflamação, dor, rejeição ou desconforto e promoveu a cicatrização corneal na maioria dos pacientes (ALIÓ et al., 2007a; ALIÓ et al., 2013a).

O plasma pobre em plaquetas (PPP) é um produto gerado a partir da preparação do PRP, que contém diversas proteínas do plasma e apresenta propriedades que melhoram a cicatrização, entretanto não tem as mesmas vantagens terapêuticas do PRP, pois há perda de PDGF e citocinas (WASTERLAIN

et al., 2012). Devido à sua alta concentração de fibrina, o PPP tem sido utilizado no tratamento de lesões como gel ou membrana, formando uma matriz que dá suporte à migração celular e formação de nova matriz extracelular, além de prolongar a ação de fatores de crescimento (CLARK, 2001; WASTERLAIN et al., 2012).

Alió et al. (2013b) relataram o uso de membrana de fibrina autóloga feita a partir do PPP, associada a tampão de PRP, no tratamento de perfuração corneal de 11 pacientes humanos. A membrana de fibrina permanece na superfície ocular de três a cinco dias, sendo absorvida posteriormente. O tratamento mostrou-se seguro e eficaz na cicatrização corneal de todos os pacientes.

O PRP foi efetivo no tratamento de ceratite punctata de humanos com olhos secos, que instilaram o colírio seis vezes ao dia durante um mês. A maioria dos pacientes apresentou redução na inflamação, melhora da ceratite, da qualidade lacrimal e da acuidade visual (ALIÓ et al., 2007b).

Segundo Anitua et al. (2014), pacientes que apresentam doença imunomediada sistêmica não respondem bem ao tratamento corneal com PRP autólogo devido à grande presença de componentes imunológicos (imunoglobulinas e complemento) em seu sangue. Sendo assim, propuseram uma nova preparação de PRP, submetendo-o a 56ºC durante uma hora com o objetivo de inativar os componentes imunológicos. Concluiu-se que o aquecimento do PRP tem pouca influência na concentração dos fatores de crescimento, com exceção do EGF, e que reduz significativamente as concentrações de IgE e proteínas do sistema complemento. Além disso, a sua capacidade de estimular a proliferação e migração celular em culturas permaneceu a mesma.

Em camundongos submetidos à fotoablação corneal com excimer laser, o PRP foi capaz de acelerar a reepitelização corneal e diminuir a formação de cicatriz estromal, sendo efetivo tanto nas células epiteliais quanto nas estromais (ANITUA et al., 2013a). Donatti et al. (2013) utilizaram o PRP sob a forma de colírio ou tampão no tratamento de úlceras profundas em coelhos e também observaram diminuição da opacidade corneal e do tempo de cicatrização da úlcera com ambos os tratamentos, além de aumento na reepitelização corneal nos animais tratados com o colírio.

3.3 Fatores de crescimento

Os fatores de crescimento são proteínas solúveis, secretados pelas células, que se ligam aos receptores presentes na superfície da própria célula secretora ou de outras células. Tanto os receptores quanto os fatores de crescimento podem apresentar diversas isoformas que possuem diferentes funções e afinidades de ligação (HSU; CHANG, 2004). A ligação dos fatores de crescimento nos seus respectivos receptores pode promover a proliferação, migração e diferenciação celular, além de determinar a sobrevivência das células durante a fase de desenvolvimento e reparação de tecidos, e em períodos de enfermidade. O efeito dos fatores de crescimento depende da célula em que foi produzido, da sua ativação, da presença de receptores e da sua interação com os componentes da matriz extracelular (ETHEREDGE, 2009).

A produção de fatores de crescimento pelas células corneais, assim como a sua presença na lágrima e no humor aquoso, é indispensável para a manutenção e renovação da córnea, além de prevenir reações imunes e angiogênicas indesejáveis. Os fatores de crescimento também são importantes no processo de reparação corneal, mediando a proliferação de células epiteliais e estromais, e influenciando a remodelação da matriz extracelular (SCALINCI et al., 2011).

Segundo Klenkler e Sheardown (2004), os principais fatores de crescimento presentes na córnea durante a sua reparação são: fator de crescimento semelhante à insulina (IGF-I), fator de crescimento beta transformador (TGF-β), fator de crescimento de fibroblastos-2 (FGF-2) e fator de crescimento derivado de plaquetas (PDGF), que são encontrados em altas concentrações no PRP (MARX, 2004; WANG; AVILA, 2007).

Outros fatores também desenvolvem papel importante durante o processo de cicatrização corneal, tais como: fator de crescimento epidermal (EGF) (GILGER et al, 2007); fator de crescimento de queratinócitos (KGF); fator de crescimento de hepatócitos (HGF) (CARRINGTON; BOULTON, 2005); fator de crescimento endotelial vascular (VEGF) (PENN et al., 2008); fator de crescimento neural (NGF) (REINACH; POKORNY, 2008); e fator de crescimento do tecido conjuntivo (CTGF) (GIBSON et al., 2014).

3.4 Fatores de crescimento na reparação da córnea

Na córnea saudável são encontradas poucas células inflamatórias (BRISSETTE-STORKUS et al., 2002), entretanto, a sua infiltração estromal pode ser observada logo após lesão corneal (HONG et al., 2001; STAPLETON et al., 2008). As células inflamatórias, juntamente com as células presentes na lágrima, o epitélio e os ceratócitos estromais, produzem fatores de crescimento que irão atuar no local da lesão (LIM et al., 2003). Os fatores de crescimento são fundamentais na proliferação celular, migração, diferenciação, apoptose e comunicação intercelular (REINACH; POKORNY, 2008).

A reparação da córnea é um processo complexo que pode levar ao desenvolvimento de cicatrizes corneais que comprometem a sua transparência. Quando a córnea é lesionada, fatores de crescimento estimulam a proliferação de ceratócitos viáveis, que produzem uma nova matriz extracelular que pode ser normal ou desorganizada (fibrótica). Os fatores de crescimento, encontrados nos grânulos *alpha* das plaquetas, IGF-I, TGF-β, FGF-2 e PDGF estimulam os ceratócitos a sintetizarem diferentes níveis de colágenos e proteoglicanos, e também são responsáveis por iniciar o processo de reparação corneal (ALIÓ et al., 2007a; ETHEREDGE, 2009).

O TGF-β e a interleucina - 1 (IL-1) são produzidos no epitélio e liberados no estroma a partir da ruptura do epitélio. Os ceratócitos apresentam receptores para a IL-1, que promove a sua apoptose (WILSON et al., 2003; YU et al., 2010). A IL-1 também aumenta a produção de PDGF e de outros fatores de crescimento, além de ativar os neutrófilos responsáveis por remover bactérias e restos celulares do local da ferida (NETTO et al., 2005). As metaloproteinases são também liberadas, para posteriormente promover a degradação de colágeno, proteoglicanos e outras proteínas da matriz extracelular que foram danificados (JOO; SEOMUN, 2008; IWANAMI et al., 2009).

Após a remoção dos debris celulares, ocorre a ativação, proliferação e migração de ceratócitos viáveis para o local da lesão, onde serão influenciados por fatores de crescimento para que ocorra a reparação e o preenchimento da área estromal danificada (ETHEREDGE, 2009), sendo extremamente importantes no

fechamento da ferida e remodelamento da matriz extracelular. Entretanto, se os ceratócitos forem muito estimulados pelo TGF-β, podem gerar uma cicatriz espessa e desorganizada (WANG et al., 2011)

TGF-β1 e o TGF-β2 inibem a proliferação das células epiteliais, porém seu efeito no estroma é controverso, pois Andresen et al. (1997) e Kay et al. (1998) observaram a proliferação dos fibroblastos estromais após a estimulação com TGF-β, enquanto Pancholi et al. (1998) relataram a queda na proliferação de ceratócitos após a utilização de TGF-β1.

O TGF-β estimula os ceratócitos a tornarem-se miofibroblastos, que expressam no seu citoplasma proteínas alfa actina de músculo liso, deixando a ferida densamente fibrótica, com consequente diminuição da transparência da córnea (JESTER et al., 1996). Além disso, o TGF-β promove a quimiotaxia de células inflamatórias (GILGER et al., 2007) e estimula os ceratócitos a produzirem fibrocolágeno de matriz extracelular, que é opaco e pode tornar a cicatriz corneal densa, prejudicando a sua transparência (ETHEREDGE, 2009). A inibição do TGF-β1 acelera a reepitelização corneal e diminui a migração de células estromais (CARRINGTON et al., 2006), reduzindo a opacidade estromal e a fibrose corneal (JESTER et al., 1996). Porém, se for totalmente inibido, a proliferação e migração dos fibroblastos é bloqueada e a ferida não cicatriza (WANG et al., 2011).

Wang et al. (2011) demonstraram *in vitro*, que baixas doses de TGF-β1 podem estimular a proliferação de fibroblastos estromais, sem que ocorra a formação de cicatriz densa e opaca, podendo ser utilizado no tratamento de úlceras de córnea que não cicatrizam.

Er e Uzmez (1998) trataram córneas de coelhos com TGF-β2 e relataram o seu efeito positivo na cicatrização epitelial. Entretanto, em um estudo realizado em cultura *ex vivo*, o TGF-β1 retardou a reepitelização, aumentou a migração e a proliferação de ceratócitos estromais, e foi a única isoforma capaz de promover a diferenciação de miofibroblastos. O TGF-β2 praticamente não interferiu no processo de reparação tecidual e o TGF-β3 apresentou pouco efeito sobre a reepitelização, mas reduziu a migração celular no estroma. Sendo assim, concluiu-se que o TGF-β1 é a principal isoforma envolvida no processo de cicatrização corneal, que o TGF-

β3 apresenta efeito contrário ao do TGF-β1 e que o TGF-β2 tem pouca ação na cicatrização corneal (CARRINGTON et al., 2006).

Estudos demonstraram que o TGF-β estimula a produção de outros fatores de crescimento, colágeno e outras proteínas associadas à remodelação da matriz extracelular (FUNDERBURGH et al., 2003). O TGF-β também apresenta grande interação com os outros fatores de crescimento, influenciando a ação desses. No epitélio, o EGF é antagonizado pelo TGF-β, diminuindo a sua ação sobre a proliferação de células epiteliais, sua adesão e migração. Enquanto nos ceratócitos, o TGF-β1 aumenta o estímulo de proliferação promovido pelo EGF. Tanto o TGF-β1 quanto o TGF-β2 inibem a proliferação das células epiteliais promovidas pelo KGF e pelo HGF (YU et al., 2010). Acredita-se que a ativação do PDGF age sobre o TGF-β, colaborando para a formação de cicatriz densa (KAUR et al., 2009).

Estudos demonstraram a presença de TGF-β, FGF-2 e PDGF na lágrima; estes fatores também podem ser produzidos por linfócitos e macrófagos que invadem o estroma durante a reparação tecidual (TUOMINEN et al., 2001; ZHOU et al., 2007).

O PDGF também é produzido pelas plaquetas e pelo epitélio, atuando na modulação da proliferação, migração e diferenciação dos ceratócitos (WANG; AVILA, 2007; YU et al., 2010), promoção da quimiotaxia e da produção de componentes da matriz extracelular (HOPPENREIJ et al., 1996), como fibronectina, ácido hialurônico e colagenase (GILGER et al., 2007).

Diversos estudos demonstraram a capacidade do FGF em estimular a proliferação de células epiteliais, fibroblastos e células endoteliais (HOPPENREIJS et al., 1996), acelerando a reepitelização corneal de coelhos (FREDJ-REYGROBELLET et al., 1987) e a regeneração endotelial de gatos (RICH et al., 1992) e de coelhos (RIECK et al., 1992).

Observou-se que o FGF-2 tem a capacidade de tornar os ceratócitos mais fusiformes (MUSSELMANN et al., 2005), aumentando a sua proliferação e migração (SONG et al., 2002), além de promover síntese de proteoglicanos keratan sulfato (MUSSELMANN et al., 2005) e de estimular a angiogênese e a linfangiogênese (KUBO et al., 2002).

Existem dois tipos de FGF, o alcalino (aFGF) e o básico (bFGF), que é mais potente (TRIPATHI et al., 1992) e tem a capacidade de estimular a mitose, a quimiotaxia e a angiogênese, promovendo o crescimento celular, sua diferenciação e migração. Na córnea, o bFGF estimula a proliferação das células epiteliais e modula a síntese dos componentes da matriz extracelular e da membrana basal (SCALINCI et al., 2011).

Hu et al. (2009) trataram úlceras de córnea superficiais de cães com bFGF e observaram menor tempo de cicatrização, maior número de camadas de células epiteliais e menor inflamação, quando comparados ao grupo controle, concluindo que o bFGF acelera a proliferação e migração das células epiteliais, e em consequência favorece a reepitelização. Luo et al. (2011) conseguiram estimular a proliferação de células endoteliais *in vitro* por meio da estimulação com bFGF.

O IGF-I induz a migração celular, aumenta a proliferação e inibe a apoptose de células epiteliais humanas (YU et al., 2010), além de promover a proliferação de ceratócitos e estimular a produção de colágenos da matriz extracelular quando atua junto com o PDGF (ETHEREDGE, 2009). A administração de apenas IGF-I não foi efetiva na cicatrização de lesões epiteliais, entretanto, quando esta foi instilada associada à substância P (neuropeptídeo), ocorreu um sinergismo, que promoveu menor tempo de cicatrização tanto em culturas celulares quanto *in vivo* (NISHIDA et al., 1996; NAKAMURA et al., 1997)

O EGF exerce importante papel na proliferação e migração epitelial, melhorando a reparação e fechamento da ferida (WANG et al., 2013). Kenchegowda et al. (2011) relataram que a concentração de EGF aumenta rapidamente após lesão epitelial e facilita a reparação corneal, promovendo a mitose e migração de células epiteliais.

Triagens clínicas e estudos com animais demonstraram que a instilação tópica de EGF diminuiu o tempo de cicatrização, acelerando o fechamento da ferida em córneas de diabéticos (GÖNUL et al., 1992; PASTOR; CALONGE, 1992). No estroma, o EGF aumenta a mitose dos fibroblastos e a síntese proteica, estimulando a produção de moléculas da ECM (GILGER et al., 2007; REINACH; POKORNY,

2008). Altas doses de EGF podem exercer efeito contrário, retardando a reepitelização ao invés de estimulá-la (SHEARDOWN; CHENG, 1996).

O VEGF é o principal mediador do processo de vascularização corneal, favorecendo a cicatrização da córnea, porém há diminuição da sua transparência, o que é indesejado (SUN et al., 2013). O VEGF-A estimula as células endoteliais dos vasos a degradarem a sua membrana basal e a migrarem; concomitantemente ocorre a liberação de matriz metaloproteinases que degradam a ECM facilitando o deslocamento das células. Em seguida, as células endoteliais proliferam e formam tubos. O bFGF atua em sinergismo com o VEGF-A, induzindo a formação de vasos sanguíneos e o PDGF atua no final do processo, estabilizando os novos capilares (WITMER et al., 2003).

O VEGF-A é sintetizado pela córnea normal, mas a sua atividade angiogênica é restringida pela sua ligação a um excesso da forma solúvel do receptor VEGF 1 (sVEGFR-1) que é produzida por células epiteliais da córnea; um desequilíbrio entre o fator de crescimento e o receptor solúvel pode ocasionar a formação de vasos na córnea (SURYAWANSHI et al., 2012). Nas córneas inflamadas e vascularizadas, o VEGF-A foi identificado nas células epiteliais e endoteliais corneais e nas células endoteliais dos vasos presentes no limbo e no estroma, já nos ceratócitos a expressão foi fraca (PHILIPP et al., 2000).

Por ser uma estrutura desprovida de vasos sanguíneos e linfáticos, a vascularização corneal durante o processo de reparação é indesejado na maioria das vezes. Devido a isso, diversos estudos buscam maneiras e medicamentos que possam inibir a ação do VEGF-A e consequentemente a angiogênese, priorizando desta forma a transparência da córnea (BOCK et al., 2009). Hashem et al. (2010) obtiveram sucesso na inibição da vascularização de córneas de coelho com o uso subconjuntival do anti-VEGF bezacizumab, sem efeitos colaterais, assim como Liarakos et al. (2014) com o uso subconjuntival de ranibizumab em coelhos.

O uso terapêutico de fatores de crescimento nas doenças corneais ainda precisa ser claramente definido com o objetivo de se estimular e modular a proliferação celular, sem que a formação de cicatriz densa ocorra e prejudique a transparência da córnea e a visão (SCALINCI et al., 2011). O PRP é o único produto

disponível que contém altos níveis de diversos fatores de crescimento e tem sido utilizado com sucesso no tratamento de úlceras de córnea de várias etiologias (ALIÓ et al., 2007a; ALIÓ et al., 2012).

3.5 Matriz Metaloproteinases

O primeiro relato sobre matriz metaloproteinases (MMPs) ocorreu em 1962, quando Jerome Gross e Charles Lapiere demonstraram a ação de uma enzima, que posteriormente foi denominada colagenase, na reabsorção de caudas de girinos. Desde então, uma série de estudos tem relacionado processos fisiológicos, como a reparação celular, e patológicos, como as úlceras de córnea, às ações enzimáticas das MMPs (PARKS; MECHAM, 1998).

O relato da presença de MMPs no olho ocorreu pouco tempo após a sua descoberta, e foi feito por Slansky et al. (1968), que demonstraram sua atividade proteolítica em córneas bovinas saudáveis e ulceradas. Desde então, crescentes estudos têm demonstrado o envolvimento de MMPs nas demais áreas do bulbo ocular e em suas afecções (SIVAK; FINI, 2002).

A maioria das MMPs não são expressas em níveis detectáveis em tecidos normais e saudáveis. Porém, níveis de MMPs podem ser observados em qualquer tecido inflamado e culturas celulares. Os tipos e quantidades expressas dessas enzimas variam de acordo com as doenças, neoplasias, inflamações e tipos celulares, já que todo tecido possui ECM, que necessita das MMPs frente a um processo fisiológico ou patológico de remodelação tecidual (PARKS; MECHAM, 1998).

Como regra geral, as MMPs não são sintetizadas até que seja necessário. Uma série de citocinas e fatores de crescimento podem induzir ou inibir a sua produção, incluindo fator de necrose tumoral alfa (TNF-α), interleucina-1 (IL-1), fator beta transformador do crescimento (TGF-β), entre outros (SIVAK; FINI, 2002; GORDON et al., 2009).

Microrganismos, células inflamatórias, células epiteliais corneais e fibroblastos ativos podem produzir enzimas proteolíticas. As produzidas pelos microrganismos infecciosos são denominadas proteinases exógenas, enquanto as

demais são denominadas proteinases endógenas. As enzimas produzidas por bactérias ou fungos podem agir na córnea lesionada de forma direta ou indireta por meio da ativação de proteinases endógenas (OLLIVIER et al., 2007).

As proteinases são enzimas hidrolíticas e podem ser distribuídas em quatro classes baseadas no grupo catalítico do seu centro ativo, são elas: serina/treonina, cisteína, aspártico e metalo (PARKS; MECHAM, 1998). As MMPs pertencem à classe metalo, dependem de zinco para a sua ação catalítica e são classificadas em cinco grupos: colagenases (MMP1, MMP8, MMP13, MMP18), gelatinases (MMP2 e MMP9), estromalisinas (MMP3, MMP10, MMP11), MMPs tipo membrana (MMP14, MMP15, MMP16, MMP17, MMP24, MMP25) e outros (MMP7, MMP12, MMP20 e MMP26) (Tabela 1) (PARKS; MECHAM, 1998; BROOKS; OLLIVIER, 2004; BREJCHOVA et al., 2009). Normalmente são secretadas como pró-enzimas e ativadas no meio extracelular, entretanto existem MMPs que integram membranas e agem na região pericelular (SIVAK; FINI, 2002).

Pesquisas constantes têm demonstrado novas funções das MMPs e indicam uma grande capacidade de expansão na lista de potenciais alvos de suas ações (SIVAK; FINI, 2002). As colagenases reconhecem colágeno tipo I, II e III; as gelatinases degradam colágeno tipo IV, V e VII, decorina, fibronectina e laminina; as estromalisinas e matrilisinas atuam sobre colágeno tipo IV, pró-colágeno, colágeno cross-link, fibronectina, laminina, e ativam outras MMPs; e as MMPs tipo membrana estão envolvidas em atividades pericelulares (SIVAK; FINI, 2002; BREJCHOVA et al., 2009).

TABELA 1. Principais matriz metaloproteinases encontradas na córnea e seus substratos.

MMP	Nome enzimático	Principais substratos
Colagenases		
MMP-1	Colagenase intersticial	Colágeno I, II, III, VII, X; proMMP-2, pro-MMP-9
MMP-8	Neutrófilo colagenase	Colágeno I, II, III
MMP-13	Colagenase-3	Colágenos I, II, III, IV; gelatina, fibronectina
Gelatinases		
MMP-2	Gelatinase A	Gelatina; colágeno IV, V, VII, XI; fibronectina, elastina; proMMP-9
MMP-9	Gelatinase B	Gelatina; colágeno IV, V; fibronectina, elastina
Estromalisinas		
MMP-3	Estromalisina-1	ProMMPs 1, 7, 8, 9, 13; laminina; fibronectina
MMP-10	Estromalisina-2	ProMMPs 1, 7, 8, 9, 13; laminina; fibronectina
MMP-11	Estromalisina-3	Inibidor de proteinase α1
MMPs tipo membrana		
MMP-14	MT1-MMP	ProMMP2 e 13; colágenos; fibronectina
MMP-16	MT3-MMP	ProMMP2
MMP-17	MT4-MMP	ProMMP2
MMP-24	MT5-MMP	ProMMP2
MMP-25	MT6-MMP	Progelatinase A
Outras		
MMP-7	Matrilisina	Colágeno IV; elastina; fibronectina
MMP-26	Matrilisina-2	Gelatinase; colágeno IV; fibronectina
MMP-12	Macrófago metaloelastase	Elastina

MMP – matriz metaloproteinase (BROOKS; OLLIVIER, 2004)

Pro-MMP – pró-enzima matriz metaloproteinase

Os inibidores teciduais de MMPs (TIMPs) estão presentes no meio extracelular e têm a capacidade de se ligarem ao sítio ativo das MMPs, inativando-as (BREW et al., 2000). Há pelo menos quatro TIMPs conhecidos, que têm, além

da função de inibir a atividade das MMPs, um papel importante no crescimento, diferenciação e apoptose celular (SIVAK; FINI, 2002).

As proteinases serinas são uma outra classe de enzimas que também afetam a córnea. A neutrófilo elastase é a proteinase serina mais abundante na lágrima e é sintetizada por polimorfonucleares e macrófagos. Ela degrada colágeno tipo III e IV, laminina e fibronectina (BROOKS; OLLIVIER, 2004).

A atividade das MMPs é altamente controlada por sua transcrição, ativação da pro-enzima e inibição da enzima ativa por TIMPs. As MMPs podem ser ativadas por componentes não proteolíticos, proteinases serinas, MT-MMPs ou podem ser ativadas no meio intracelular (BROOKS; OLLIVIER, 2004).

As MMPs tipo membrana (MT-MMPs) estão associadas às membranas celulares e têm funções importantes na sinalização celular e proteólises pericelulares. A MT1-MMP (MMP14) é a melhor caracterizada, e é responsável pela ativação da MMP2 por meio da sua interação com a TIMP2, além de atividades proteolíticas pericelulares (FILLMORE et al., 2001).

Diversos estudos em camundongos com genes inativados vêm demonstrando o envolvimento das MMPs no desenvolvimento de várias doenças. A inativação da gelatinase B (MMP9) retardou a vascularização e ossificação das linhas de crescimento ósseo (VU et al., 1998), além de diminuir a fertilidade (DUBOIS et al., 2000). A ausência de MT1-MMP levou a um desenvolvimento progressivo de artrite e nanismo (LIU et al., 2000). Assim, os trabalhos com camundongos *knockout* provocaram leves alterações de fenótipos, sugerindo que há uma sobreposição de funções entre as MMPs (SIVAK; FINI, 2002).

As MMPs também têm sido associadas à progressão de neoplasias, favorecendo a invasão tecidual, neovascularização e metástases. Vários estudos imuno-histoquímicos têm correlacionado a alta expressão de MMPs com malignidade tumoral (FILLMORE et al., 2001; SIVAK; FINI, 2002).

3.6 Matriz metaloproteinases e reparação corneal

O reparo da ECM do estroma requer um balanço coordenado de síntese, degradação e remodelação estromal; neste, as enzimas proteolíticas apresentam

um papel fisiológico fundamental. A degradação excessiva do tecido saudável é prevenida por inibidores naturais de proteinases presentes na córnea e no filme lacrimal, dentre eles encontram-se inibidor de proteinase-α1, macroglobulina-α2 e MMPs junto com seus inibidores teciduais (TIMPs). Um desequilíbrio entre proteinases e seus inibidores, em favor das proteinases, provoca degradação patológica do colágeno estromal e proteoglicanas, levando a uma ulceração corneal persistente ou o *melting* corneal (OLLIVIER et al., 2007).

A bactéria *Pseudomonas* produz dois tipos de MMPs, denominadas elastase e protease alcalina, que são responsáveis por ceratites ulcerativas agressivas (BROOKS; OLLIVIER, 2004).

As principais famílias enzimáticas presentes na córnea são as MMPs e as proteinases serinas. A proteinase serina mais abundante na lágrima humana, canina e equina é a neutrófilo elastase, que é produzida por leucócitos polimorfonucleares e macrófagos. Ela é responsável pela degradação de colágeno tipo III e IV e por componentes da ECM, como laminina e fibronectina. As MMPs de maior importância na degradação e remodelação do colágeno estromal são as MMP2 e MMP9. Por meio de imuno-histoquímica foram identificadas as duas enzimas em córneas lesionadas, enquanto a MMP2 também foi encontrada em córneas saudáveis de várias espécies, como humanos, cães, camundongos, ratos e cavalos (GILGER et al., 2007).

A MMP2 é produzida por ceratócitos e tem a função de manutenção da córnea saudável, sendo localmente ativada para degradar moléculas de colágeno danificadas, enquanto a MMP9 é produzida por células epiteliais e polimorfonucleares após lesões corneais (GILGER et al., 2007). Este padrão foi comprovado em um estudo imuno-histoquímico com córneas equinas saudáveis, onde encontrou-se MMP2 no epitélio corneal, principalmente na camada superficial, uma pequena quantidade no estroma, logo abaixo do epitélio, e no endotélio. Nas córneas lesionadas foi detectado MMP2 e MMP9 no epitélio, em toda a extensão do estroma e no endotélio corneal (OLLIVIER, 2004). MMP2 e MMP9 também foram observadas no epitélio e estroma anterior de córneas caninas com úlceras em *melting* e traumáticas (KALLBERG et al., 2004). Em outro estudo, Chandler et al.

(2003) encontraram essas enzimas no epitélio corneal de úlceras persistentes em cães. Também encontrou-se um aumento dessas enzimas na ceratopatia climática em gota em humanos (HOLOPAINEN et al., 2011).

As MMPs 2 e 9 são necessárias para a cicatrização de lesões epiteliais e a sua presença corresponde com a atuação dos ceratócitos, migração celular, síntese da membrana basal e remodelamento do estroma corneal (MULHOLLAND et al., 2005).

Em ceratites ulcerativas de camundongos infectadas por herpesvirus, também foi notada a presença de um aumento da quantidade das MMPs 2, 8 e 9 logo após a lesão e um aumento de TIMP1 e TIMP2 apenas após sete dias da lesão, demonstrando um balanço entre as proteinases e seus inibidores durante a reparação corneal (YANG et al., 2003).

Sakimoto et al. (2014) observaram aumento de MMP8 e MMP9 na lágrima de pacientes humanos com ceratites ulcerativas periféricas não infecciosas, enquanto o TIMP1, TIMP2 e TIMP4 permaneceram inalterados, concluindo que o desbalanço entre as MMPs e seus inibidores naturais pode ser o responsável pela úlcera de córnea estudada.

A gelatinase B (MMP9) é a primeira MMP a ser sintetizada e secretada por células epiteliais basais após lesão corneal, sendo detectado um rápido aumento na sua expressão com apenas um dia após lesão e declínio após poucas semanas, enquanto a gelatinase A (MMP2), a estromalisina e a colagenase são apresentadas normalmente no estroma corneal e aumentam gradualmente por vários meses, demonstrando o envolvimento na remodelação tecidual (SIVAK; FINI, 2002).

Sakimoto et al. (2004) realizaram um estudo comparativo com córneas humanas ulceradas por trauma ou queimadura alcalina, observando a expressão de MMP2 e MMP9 ativos, além da presença de MT1-MMP, que é um dos responsáveis pela ativação de MMP2, e concluíram que nas córneas lesionadas todas essas enzimas se apresentam aumentadas quando comparadas às córneas intactas, demonstrando o envolvimento das gelatinases em doenças da córnea humana.

A MMP2 é secretada como pró-enzima e pode ser ativada por MT-MMPs, MMP1 e MMP13 (VISSE; NAGASE, 2003), enquanto a MMP9 também é secretada como pró-enzima e pode ser ativada por plasmina, MMP3, MMP13 e MMP26. Os fatores de crescimento TGFβ e EGF, além do fator de necrose tumoral α (TNF-α), a interleucina 1b (IL-1b) e o lipopolisacarideo são conhecidos por induzir a liberação de MMP9 (SHOSHANI et al., 2005).

Em córneas saudáveis de ratos, a colagenase III (MMP13) não é expressa, porém, após apenas seis horas decorrentes de uma lesão corneal já são detectados níveis de MMP13 nas células basais do epitélio. Já MT1-MMP é expressa nos ceratócitos estromais, tanto em córneas saudáveis de ratos quanto em lesionadas (YE et al., 2000).

Segundo Reviglio et al. (2003a), córneas de ratos saudáveis tratadas com lágrimas artificiais, não expressam MMP1 e MMP8, porém após a remoção experimental do epitélio corneal, essas enzimas são expressas principalmente na camada epitelial, como resultado do processo de reparação tecidual normal. Entretanto, córneas saudáveis ou ulceradas, tratadas com diclofenaco de sódio 0,1% ou cetorolac, apresentaram altos níveis de MMP1 e MMP8 no epitélio corneal e estroma. Uma das explicações para essa alta expressão de MMPs em córneas tratadas com anti-inflamatórios não esteroidais é o bloqueio de COX-1, que é uma enzima responsável por funções homeostáticas na córnea, como regulação de prostaglandinas que protegem o tecido de danos e aceleram a cicatrização.

A aplicação tópica das fluorquinolonas ciprofloxacina 0,3%, ofloxacina 0,3% e levofloxacina 0,5% em córneas saudáveis de ratos aumentaram a expressão das MMPs 1, 2, 8 e 9 quando comparadas ao tratamento apenas com colírio substituto da lágrima, sugerindo uma influência desses antibióticos na atividade de MMPs (REVIGLIO et al., 2003b).

Em córneas ulceradas em *melting* provenientes de pacientes com síndrome primária de Sjögren´s, doença sistêmica autoimune caracterizada pela destruição de glândulas lacrimais e salivares, a qual resulta em ceratoconjuntivite seca e xerostomia, observou-se um aumento intenso na expressão de MMPs 1, 2, 7 e 9, e um aumento moderado de MMPs 3 e 8 no epitélio. No estroma foram expressas em

maior quantidade as MMPs 1, 2, 3, 8 e 9. Já no endotélio, houve a expressão apenas de MMP-9 de forma moderada, enquanto a das MMPs 1, 2, 3, 7 e 8 foi fraca (BREJCHOVA et al., 2009). Chotikavanich et al. (2009) também observaram um aumento de MMP-9 em filme lacrimal de pacientes com síndrome da disfunção lacrimal.

A neovascularização envolve o processo de invasão de células endoteliais, degradação da ECM e ativação de citocinas, e as MMPs desenvolvem um papel importante tanto na angiogênese fisiológica quanto na patológica (SIVAK; FINI, 2002). Muitos fatores de crescimento que regulam a formação de novos capilares sanguíneos, também afetam a expressão de MMPs, incluindo o fator de crescimento endotelial vascular (VEGF), fator de crescimento de fibroblasto-2 (FGF-2), e fator de necrose tumoral α (TNFα) (MOHAN et al., 2000; RAZA; CORNELIUS, 2000). Em um estudo *in vitro* e *in vivo* com ratos, demonstrou-se a importância e interatividade entre MMP-9 e VEGF na formação de novos vasos sanguíneos (EBRAHEM et al., 2010). Apesar de, em outro trabalho, a MT1-MMP ter apresentado uma ação anti-angiogênica (AZAR et al., 2008).

A MMP2 também está envolvida na angiogênese, localizando-se na superfície de células endoteliais invasoras, em que a MT1-MMP provavelmente é o seu ativador proteolítico primário (HAAS et al., 1998).

O filme lacrimal de animais com úlceras de córnea possui um nível elevado de proteinases quando comparado com o de animais saudáveis. Estudos analisaram a atividade proteolítica (MMP2 e MMP9) de amostras seriadas de filmes lacrimais pré-corneais equinos e chegaram à conclusão que as enzimas proteolíticas se apresentam elevadas no início da lesão e declinam progressivamente com a reparação corneal. Nas úlceras em *melting* os níveis de MMPs permaneceram elevados, levando a uma rápida progressão da úlcera (OLLIVIER et al., 2004). Portanto, o sucesso do tratamento de úlceras de córnea é um reflexo da atividade proteolítica presente no filme lacrimal pré-corneal (OLLIVIER et al., 2007). Aferições da atividade de MMP no filme lacrimal representa uma das formas de monitorar a progressão da reparação corneal em equinos com ceratite ulcerativa (OLLIVIER et al., 2004).

Para o controle da atividade proteolítica em úlceras de córnea tem sido preconizado o tratamento com N-acetilcisteína, ácido etilenodiamino tetra-acético (EDTA), tetraciclinas e soro sanguíneo (BROOKS; OLLIVIER, 2004; OLLIVER et al., 2007). Entretanto, no tratamento de úlceras de córnea experimentais em ratos, provocadas por queimadura alcalina, o uso do EDTA 1%, sulfato de condroitina 3% e N-acetilcisteína 10% não acelerou a cicatrização, tampouco apresentou melhor efeito inibitório de MMP2 e MMP9 que a solução fisiológica (TRUJILLO PISO et al., 2014).

Alguns trabalhos vêm sendo realizados com o objetivo de se obter inibidores sintéticos de MMPs, já que os inibidores naturais (TIMPs) são farmacologicamente instáveis. A obtenção desses inibidores poderá ser utilizada no tratamento de diversas doenças, como neoplasias, metástases, esclerose múltipla, artrite reumatóide, doença de Alzheimer, falência cardíaca e úlceras de córnea (BIANCHINI et al., 2005).

Os inibidores sintéticos atuam sobre o centro ativo das MMPs e sobre a capacidade catalítica do zinco, inibindo a sua ação. Já foram descritos alguns grupos de inibidores sintéticos, como hidroxamato, que é pouco específico, carboxilato, thiolato, fosfonato e fosfinato, este último, sendo efetivo contra as MMPs 2 e 8 (BIANCHINI et al., 2005).

O ilomostat é um ácido hidroxámico, que possui a capacidade de inibir as MMPs durante o tratamento de ceratites ulcerativas com rápida degradação estromal. Ele é efetivo contra elastase produzida por *Pseudomonas*, MMP1 e MMP9. Esse inibidor sintético na concentração de 0,1% apresentou uma taxa de 98,9% de atividade anti-MMP *in vitro* (BROOKS; OLLIVIER, 2004).

3.7 Antígeno Nuclear de Proliferação Celular (PCNA)

A descoberta do PCNA (*Proliferating Cell Nuclear Antigen*) ocorreu logo após o início do desenvolvimento da replicação de DNA *in vitro*. Durante os trabalhos com o DNA, identificou-se um fator de peso molecular de 29kDa necessário para a reação de prolongamento do DNA, que posteriormente foi identificado como PCNA (TSURIMOTO, 1998).

O PCNA é uma proteína que tem o formato de um anel hexagonal com o diâmetro suficiente para acomodar a molécula de DNA. Durante a fase S da mitose, ele aparece como um trímero em volta da fita de DNA, formando uma braçadeira que desliza sobre esta (MILLER et al., 2010).

Nas células eucarióticas, o PCNA é expressado durante o final da fase G1 e na fase S da mitose celular e tem a função de auxiliar as DNA polimerase δ e ε durante o processo de replicação do DNA (TSURIMOTO, 1998), além de interagir com outras proteínas intracelulares (KELMAN, 1997; MILLER et al., 2010).

A imunomarcação para PCNA tem sido utilizada em diversas pesquisas de proliferação celular em córneas humanas e de animais e a sua especificidade é garantida por muitas evidências que o certificam como um valioso marcador de proliferação celular (GAN et al., 1999).

Um trabalho comparou a expressão de PCNA e Ki-67, que também é um marcador de proliferação celular, após ceratectomia fotorefrativa em coelhos, com remoção do epitélio e parte do estroma, e concluiu que o PCNA foi mais eficiente para este fim, já que marca um período maior do ciclo celular, permitindo a marcação de células que apresentam um curto período de replicação, como as células do epitélio basal do limbo (GAN et al., 2001).

A expressão do PCNA após remoção do epitélio e parte do estroma por ceratectomia fotorefrativa, inicia-se após 24 horas e é observada primeiramente nas células epiteliais das bordas da lesão; passadas 48 horas, a sua expressão já pode ser observada em todo o epitélio em regeneração. Após duas semanas, a marcação para PCNA no epitélio diminui. Entretanto, a proliferação de ceratócitos do estroma se inicia no limbo após 48 horas decorridas da lesão, estende-se por todo o estroma após uma semana, e continua sendo observada após um mês. Assim, conclui-se que a atividade proliferativa do epitélio se inicia e termina antes que a dos ceratócitos do estroma (GAN et al., 2001).

Yew et al. (2000) também observaram a presença de PCNA no epitélio do limbo, porém, decorridas apenas 12 horas do desbridamento epitelial de córneas de coelhos, com o pico da sua expressão após 48 horas. Após sete dias, o epitélio

continuava a expressar o PCNA, indicando a sua presença logo no início da reparação corneal com sua persistência até a completa cicatrização.

Song e Joo (2004) removeram o epitélio corneal de ratos através da técnica de ceratectomia fotorefrativa e observaram um pico na expressão de PCNA nas células da borda de úlceras superficiais após 12 horas da lesão.

Gan et al. (1999) utilizaram a marcação imuno-histoquímica para PCNA para avaliar a diferença na proliferação celular em úlceras superficiais induzidas de coelhos, frente à utilização de facoidin (medicamento que previne a migração de leucócitos dos vasos endoteliais do limbo para a lesão corneal), e concluíram que a expressão de PCNA é maior na presença de leucócitos, e, portanto, o tempo de cicatrização é maior na ausência de leucócitos polimorfonucleares.

Já Watanabe et al. (1997), avaliaram a proliferação celular em coelhos submetidos à trabeculectomia e tratados com mitomicina C no pós-operatório. No grupo controle houve um aumento na expressão do PCNA após quatro a sete dias da cirurgia, com um decréscimo no décimo quarto dia. Porém, nos animais tratados com a mitomicina C, a marcação imuno-histoquímica ocorreu no quarto dia, porém desapareceu no sétimo dia, demonstrando a inibição da replicação celular causada pela administração de mitomicina C.

Em coelhos com úlceras de córnea provocadas por queimadura alcalina, observou-se um aumento na proliferação celular através da marcação para PCNA e melhor cicatrização corneal nos animais tratados com células tronco mesenquimais via sistêmica, quando comparado ao grupo controle (YE et al., 2006).

4 MATERIAL E MÉTODOS

4.1 Animais

Os animais utilizados no projeto foram submetidos aos exames clínicos e oftalmológicos de rotina com auxílio de lâmpada de fenda portátil, bem como ao teste de Schirmer, tonometria e oftalmoscopia direta. Após os exames, 45 fêmeas da espécie leporina (*Oryctolagus cuniculus)* pertencentes ao grupo genético Botucatu, com idade variando entre 300 e 400 dias e peso entre 3,5 e 4,5 Kg,

saudáveis e sem alterações oftalmológicas foram selecionadas para o projeto de pesquisa.

4.2 Procedimento cirúrgico e coleta de sangue

Os animais foram anestesiados utilizando-se quetamina[1] (20 mg/Kg), associada à xilazina[2] (1mg/kg) e à morfina[3] (0,5mg/Kg), todos por via intramuscular (IM). A anestesia tópica ocular foi realizada através da utilização de colírio anestésico[4], à base de cloridrato de proximetacaína 0,5%.

Após a anestesia, procedeu-se a canulação da artéria central da orelha com cateter 20G e a coleta de 10mL de sangue arterial (Figura 1), que foram distribuídos em 5 frascos estéreis contendo citrato de sódio 3,2%[5], resultando em 2 ml de sangue total em cada frasco.

FIGURA 1. Coleta de sangue arterial dos coelhos através da canulação da artéria central da orelha com cateter 20G e torneira de três vias, a qual possibilitou a obtenção fracionada do sangue.

---

[1] Ketamin 50mg/ml solução injetável – Cristália.

[2] Anasedan®- solução injetável - Vetbrands

[3] Dimorf®- Sulfato de Morfina 10mg/ml solução injetável - Cristália.

[4] Anestalcon®- Cloridrato de proximetacaína 0,5% - Alcon.

[5] Greiner Bio-one Brasil – Tubo estéril com Citrato de Sódio 3,2%.

A seguir, os animais foram submetidos ao procedimento cirúrgico, que foi realizado com auxílio de microscópio cirúrgico, após antissepsia com solução de polivinilpirrolidona[6] a 1:50 e colocação de panos fenestrados oftálmicos estéreis.

Para a indução experimental de úlcera de córnea, foi feita a fixação das pálpebras por meio de blefarostato, seguida por incisão cirúrgica circular na região corneal central, com auxílio de trépano a vácuo[7] de seis milímetros de diâmetro e com profundidade de 0,25 milímetros (Figura 2). Após a delimitação da circunferência e da profundidade da úlcera, a córnea foi delaminada utilizando-se bisturi crescente angulado[8] (Figuras 3 e 4).

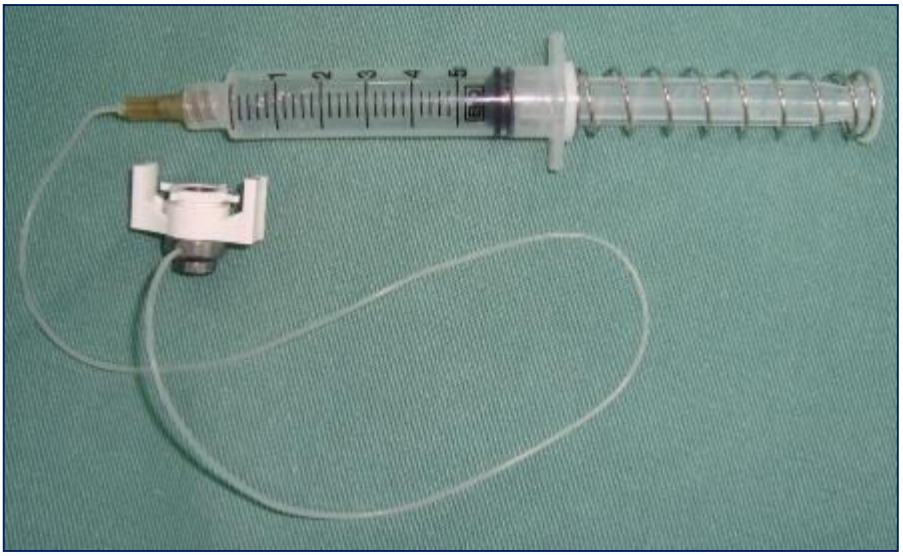

FIGURA 2. Trépano à vácuo, com profundidade controlada, utilizado para indução da úlcera corneal experimental.

[6] PVPI- Iodo anti-séptico aquoso, Brasiliquidos Produtos Farmacêuticos - Comercial Bono Ltda.

[7] Hessburg-Barron Vacuum Trephine – JEDMED.

[8] Bisturi crescente angulado - Alcon

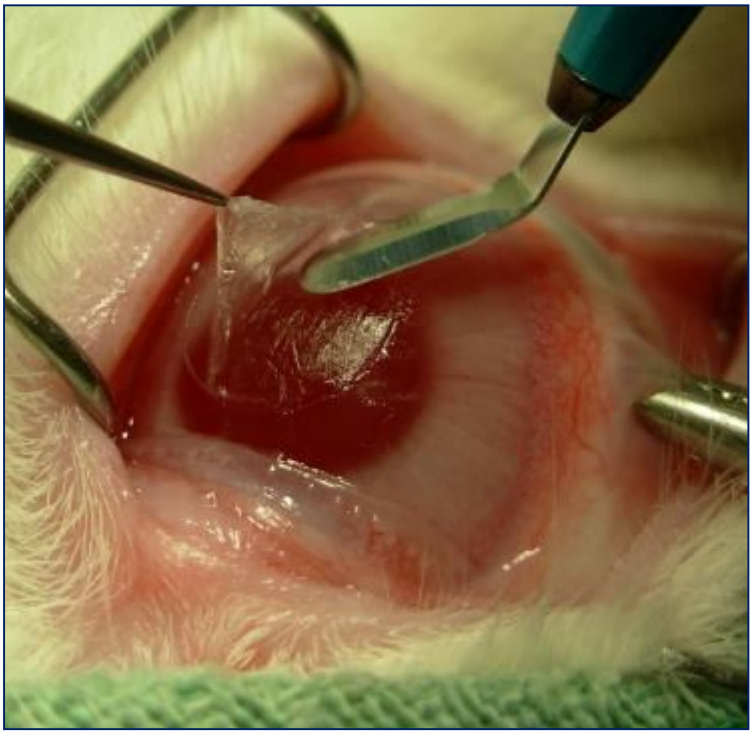

FIGURA 3. Delaminação do estroma da córnea utilizando-se bisturi crescente angulado para indução da úlcera experimental.

FIGURA 4. Aspecto macroscópico da úlcera de córnea após coloração por fluoresceína, no pós-operatório imediato.

4.3 Obtenção do plasma pobre em plaquetas (PPP) e plasma rico em plaquetas (PRP)

Os tubos estéreis com o sangue coletado foram protegidos da luminosidade e mantidos à temperatura aproximada de 22ºC, durante 30 minutos antes do início da centrifugação, de modo a minimizar a agregação plaquetária.

A primeira etapa da centrifugação foi feita a 200G, durante 3 minutos, em centrífuga refrigerada[9] a 22ºC. Esta primeira etapa da centrifugação separa o sangue total em três camadas. As células vermelhas são depositadas no fundo do frasco, a camada leucoplaquetária (creme leucocitário) apresenta-se na porção intermediária, onde se concentram a maior parte das plaquetas; e o plasma acelular, ou seja, o plasma pobre em plaquetas (PPP) no sobrenadante. Todo o plasma sobrenadante e a camada leucoplaquetária foram pipetados, resultando num volume aproximado de 1 ml em cada um dos cinco tubos; este volume foi transferido para tubos tipo eppendorfs estéreis para a realização da segunda etapa da centrifugação, na qual acontece a separação entre PRP e PPP (Figura 5). Nesta etapa, os tubos tipo eppendorfs contendo aproximadamente 1 ml cada foram centrifugados a 400G, por 10 minutos, em centrífuga refrigerada a 22ºC. Do sobrenadante, 2/3 (660 µl aproximadamente) foram pipetados e armazenados como plasma pobre em plaquetas (PPP) e o 1/3 restante (330 µl aproximadamente) foi homogeneizado, constituindo o plasma rico em plaquetas (PRP) (Figura 6). Os colírios foram acondicionados a temperatura de 4°C durante 7 dias.

Para a verificação do incremento plaquetário foi utilizado o método de contagem plaquetária em câmara de Newbauer, na diluição 1:100, sendo 20 microlitros do PRP em 2 ml de Brecher, resultando no número de plaquetas por microlitro.

---

[9]Modelo Centrifuge 5702 R / Marca eppendorf.

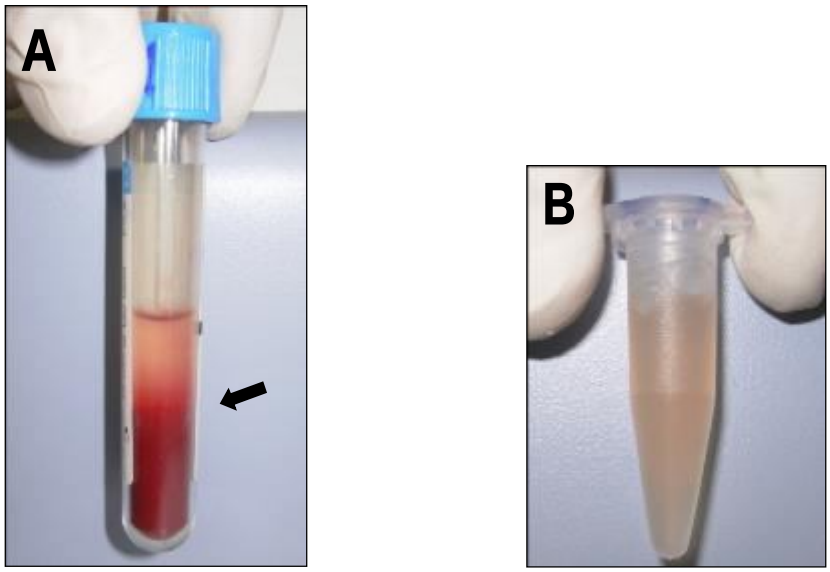

Figura 5. A: Primeira etapa da centrifugação a 200G durante 3 minutos em centrífuga refrigerada a 22ºC. Observar a separação do sangue em três camadas: as células vermelhas no fundo do frasco, a camada leucoplaquetária (creme leucocitário) na porção intermediária (seta), onde se concentram a maior parte das plaquetas e o sobrenadante como o plasma pobre em plaquetas (PPP); **B**. Tubo contendo o plasma e a camada leucoplaquetária para a segunda etapa da centrifugação.

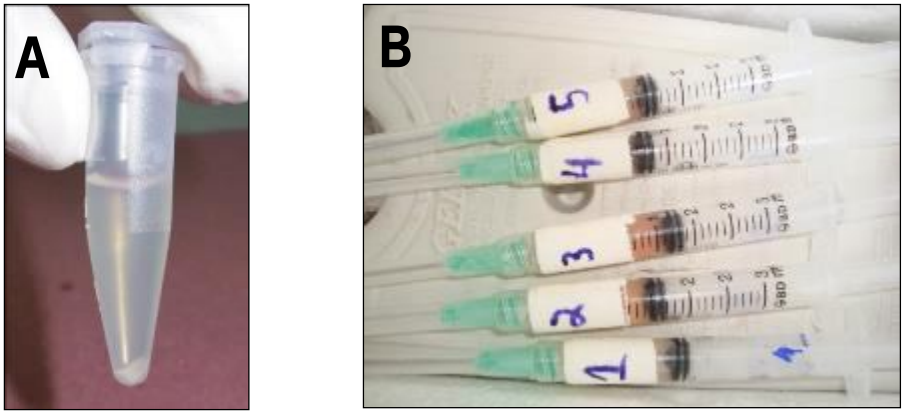

Figura 6. **A**: Segunda etapa da centrifugação a 400G por 10 minutos em centrífuga refrigerada a 22ºC. Do sobrenadante, 2/3 constituem o plasma pobre em plaquetas (PPP) e o 1/3 restante constitui o plasma rico em plaquetas (PRP). **B**: Seringas devidamente identificadas, contendo colírio de PRP.

4.4 Grupos experimentais

Os 45 animais foram distribuídos, aleatoriamente, em três grupos experimentais, designados Grupo Plasma Rico em Plaquetas (GR), Grupo Plasma Pobre em Plaquetas (GP) e Grupo Controle (GC), sendo cada um deles composto por 15 coelhos.

4.5 Pós-operatório

Após o procedimento cirúrgico, os coelhos foram identificados e mantidos em gaiolas individuais com água potável e ração comercial *ad libitum*.

No pós-cirúrgico imediato e após 24 horas, foi administrado em todos os animais, um antiinflamatório à base de meloxicam[10] (0,2 mg/kg) IM, além de morfina (2 mg/Kg) IM, visando maximizar o conforto pós-operatório.

No GR e no GP, os coelhos foram tratados topicamente com colírio autólogo de plasma rico em plaquetas e plasma pobre em plaquetas, respectivamente; no GC foi instilado colírio lubrificante[11]; todos os colírios foram instilados cinco vezes ao dia, durante sete dias.

Na região ocular foram feitas limpezas diárias com solução fisiológica a 0,9%, durante sete dias.

4.6 Momentos de Avaliação

Todos os grupos foram subdivididos em três subgrupos, constituídos por cinco animais cada, de acordo com os períodos finais de avaliação, ou seja, M4 (4 dias), M7 (7 dias) e M30 (30 dias) de pós-operatório.

No final do período de avaliação de cada subgrupo, os animais foram eutanasiados, após anestesia com acepromazina[12] (1,5mg/Kg) pela via intramuscular (IM), e quetamina (20 mg/Kg/IM) seguida pela administração

---

[10] Movatec®- Meloxicam solução injetável - Boehringer Ingelheim.

[11] Lacribell - Latinofarma

[12] Acepran 0,2% - Univet – São Paulo – SP.

intravenosa de tiopental[13] (25 mg/kg) e de cloreto de potássio 19,1% (2 ml/Kg). Posteriormente foi realizada a enucleação dos olhos operados.

Os bulbos oculares foram fixados em formaldeído 10%[14], durante 48 horas e a seguir, as córneas foram isoladas e fixadas em solução de álcool a 70%[15], para posterior inclusão em parafina.

4.7 Histomorfometria

As córneas foram submetidas ao processamento histológico de rotina, inclusão em parafina, cortadas por microtomia (4 µm) e, coradas pelo método de hematoxilina/eosina (HE)[16]. A análise descritiva do material foi feita utilizando-se microscópio de luz. As lâminas foram numeradas de 1 a 45 e avaliadas por patologistas veterinários sem o conhecimento do tratamento e o tempo de avaliação de cada animal.

O número de camadas de células epiteliais da região central e da borda da úlcera foi contado. A região da úlcera foi fotografada e a espessura estromal medida em três pontos da região central da mesma, obtendo-se a média das três mensurações; para tal procedimento foi utilizado o *software* de captura de imagens Opton® acoplado ao microscópio Nikon E-200®.

A presença de neoformação vascular também foi avaliada e os vasos presentes no estroma quantificados em escores (0) ausente, (1) 1 a 3 vasos, (2) 4 a 6 vasos, (3) 7 ou mais. Infiltrado inflamatório, necrose tecidual e edema corneal foram avaliados em todos os cortes histológicos e qualificados subjetivamente em: (0) ausente; (1) leve; (2) moderado e (3) intenso. Por fim, a extensão interna da úlcera foi classificada de acordo com a reepitelização corneal, sendo classificadas em (0) reepitelização total da região ulcerada, (1) reepitelização de 3/4 a ½ da

---

[13] Thiopentax®, Cristália

[14] Formol – solução 10%/ Indústria Farmacêutica Rioquímica Ltda

[15] Rialcool 70, Rioquímica Indústria Farmacêutica Ltda

[16] Corantes Merck

úlcera, (2) reepitelização inferior a 1/2 até 1/4 da úlcera e (3) reepitelização inferior a 1/4 da úlcera.

4.8 Imuno-histoquímica

A imuno-histoquímica foi realizada no Laboratório de Imuno-histoquímica do Departamento de Morfologia do Instituto de Biociências da Universidade Estadual Paulista, Botucatu, São Paulo, Brasil, por meio do seguinte protocolo:

Cortes histológicos de 3µm de espessura foram produzidos e depositados em lâminas carregadas[17] tratadas com solução adesiva[18]. As lâminas foram colocadas em estufa a 60°C por 72 horas. Posteriormente, as amostras foram desparafinizadas em xilol, reidratadas em concentrações decrescentes de etanol e lavadas em água numa cuba. Em seguida, foram submetidos à recuperação de epítopo induzida pelo calor (HIER) em micro-ondas, imersas em solução tampão de citrato (pH 7,0), durante 5 minutos em potência máxima, descansando em temperatura ambiente por 5 minutos e sendo colocadas em micro-ondas por mais 5 minutos em potência máxima. O material, imerso em tampão citrato, foi resfriado em temperatura ambiente durante 1 hora.

Ato contínuo, o material foi colocado em caixas para imuno-histoquímica e lavado com Tris pH 7,0 (colocou-se a solução sobre a lâmina e após 5 minutos, essa foi aspirada, sem que a lâmina fosse removida da caixa), e gotejado o primeiro frasco do kit de detecção baseado na tecnologia de polímeros, da Novolink[19]; após 10 minutos a solução foi aspirada e os cortes lavados com Tris, sendo posteriormente gotejado o segundo frasco do kit Novolink, deixando a solução por 10 minutos, lavado com Tris, e incubados *overnight* com anticorpos primários *goat* para PCNA, MMP-1, MMP-2, MMP-9, MMP-14 e TIMP-1[20], diluídos em solução diluente para anticorpos na razão de 1:200. Os controles negativos foram preparados substituindo-se os anticorpos primários específicos por diluente de anticorpo[21] exclusivamente. Os cortes submetidos à imuno-histoquímica para as

---

[17] Lâminas carregadas Amitel, Amitel.
[18] Vectabond®, Vector Laboratories.
[19] Novolink Polymer DS
[20] Anticorpo policlonal, IgG goat, Santa Cruz®
[21] Novocastra®

metaloproteinases foram novamente lavados com Tris pH 7,0 e então incubados por 30 minutos com anticorpo secundário *anti-goat*[22], diluído com diluente de anticorpo na razão de 1:200. Já os submetidos à marcação para PCNA foram lavados com Tris, gotejou-se o anticorpo secundário do Kit Novolink por 30 minutos, lavados com Tris e gotejado o polímero do kit por mais 30 minutos. Posteriormente todas as lâminas foram lavadas com Tris, revelados com o cromógeno 3,3´-diaminobenzidina (DAB) e contra-corados com hematoxilina de Harris.

Finalizada a etapa anterior, as lâminas marcadas pelas MMP-1, MMP-2, MMP-9, MMP-14, TIMP-1 e PCNA foram analisadas no microscópio biológico Olympus BX53®, com câmera digital com 17MP(RGB), *software* MPC para captura de imagens e medidas básicas. Para a avaliação quantitativa foram capturadas 5 imagens da borda da lesão e 5 imagens do centro da úlcera, no aumento de 40x, que foram analisadas no programa AvSoft-Bioview. A quantificação da marcação imuno-histoquímica foi realizada em todas as imagens, mensurada em pixels quadrado (unidade de área, fornecida pelo programa AvSoft-Bioview), obtendo-se a média de cada região (borda e centro da úlcera). A análise qualitativa foi feita ao microscópio de luz, identificando a localização das matriz metaloproteinases e de seu inibidor no epitélio e/ou estroma corneal.

4.9 Análise estatística

Para a análise estatística da espessura estromal foi utilizada a técnica de análise de variância para o modelo com dois fatores complementada com o teste de comparações múltiplas de Tukey. Para os demais resultados obtidos utilizou-se a técnica da análise de variância não paramétrica para o modelo com dois fatores complementada com o teste de Dunn (ZAR, 2009).

4.10 Câmara de ética

Os procedimentos experimentais desenvolvidos seguiram as normas da *Association for Research in Vision and Ophthalmology* (ARVO) e foram submetidos à Câmara de Ética em Experimentação Animal da Faculdade de Medicina

[22] Polyclonal Rabbit Anti-Goat Immunoglobulins/HRP, Dako

Veterinária e Zootecnia – UNESP – Campus de Botucatu, protocolo número 48/2011-CEUA.

5 RESULTADOS

5.1 Contagem de plaquetas

Os 15 animais pertencentes ao GR, apresentaram contagem de plaquetas no sangue total variando de 262.600 a 462.075 plaquetas/µL, com média de 359.223 plaquetas/µL. No PRP, o número de plaquetas por microlitro variou de 1.212.000 a 2.525.000, com média de 1.952.330. O aumento no número de plaquetas ficou entre 4,06 e 7,68 vezes, com média de 5,5 vezes.

5.2 Avaliação morfológica

Após quatro dias de tratamento, o grupo controle foi o que apresentou maior quantidade de vasos no estroma, porém sem diferença estatística. Já no M7, a mediana do GC foi zero, enquanto no GP e no GR, foi respectivamente 2 e 1, porém, ambos sem diferença estatística. Entretanto, no M30, o GR obteve maior vascularização que o GC ($p \leq 0,05$) e foi similar ao GP (Tabela 2).

TABELA 2. Vascularização corneal nos diferentes grupos e momentos, representada por mediana dos escores, seguida por valor mínimo e máximo.

	Momento de avaliação		
Grupo	(M4) 4 dias	(M7) 7 dias	(M30) 30 dias
GP	0 (0; 3)	1 (0; 3)	0 (0; 1) ab*
GR	0 (0; 3)	2 (0; 3)	0 (0; 2) b
GC	2 (1; 3)	0 (0; 3)	0 (0; 0) a

* Letras minúsculas comparam os grupos dentro do mesmo momento, duas medianas seguidas de uma mesma letra não diferem ($p>0,05$). GP - Grupo Plasma Pobre em Plaquetas, GR - Grupo Plasma Rico em Plaquetas e GC - Grupo Controle. Escores (0) ausente, (1) 1 a 3 vasos, (2) 4 a 6 vasos, (3) 7 ou mais

O infiltrado inflamatório foi representado por linfócitos e neutrófilos presentes no estroma. Não foram observadas diferenças estatísticas entre os diferentes tratamentos no M4 e M7, apenas no M30, o tratamento com plasma pobre em plaquetas proporcionou maior quantidade de células inflamatórias infiltradas no estroma corneal que o GC. Não houve diferença significativa entre os momentos dentro do mesmo grupo (Tabela 3).

TABELA 3. Infiltrado inflamatório corneal nos diferentes grupos e momentos, representado por mediana dos escores, seguida por valor mínimo e máximo.

	Momento de avaliação		
Grupo	(M4) 4 dias	(M7) 7 dias	(M30) 30 dias
GP	2 (1; 3)	2 (1; 3)	1 (1; 2) b*
GR	2 (0; 3)	1 (0; 2)	1 (1; 1) ab
GC	2 (1; 2)	1 (0; 1)	1 (0; 1) a

* Letras minúsculas comparam os grupos dentro do mesmo momento, duas medianas seguidas de uma mesma letra não diferem (p>0,05). GP - Grupo Plasma Pobre em Plaquetas, GR - Grupo Plasma Rico em Plaquetas e GC - Grupo Controle. Escores: (0) ausente, (1) leve, (2) moderado e (3) intenso.

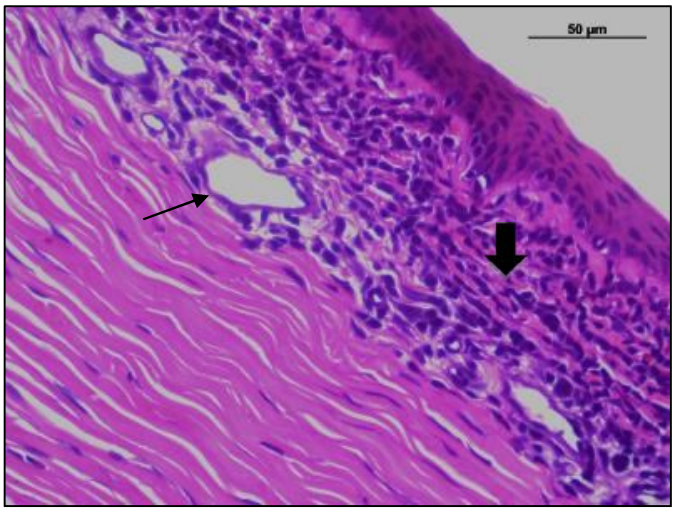

FIGURA 7 – Fotomicrografia de corte histológico da região da borda da úlcera de córnea de coelho do Grupo Plasma Rico em Plaquetas, após 4 dias do procedimento cirúrgico. Observar a reepitelização, a presença de infiltrado inflamatório escore 2 (seta maior), e a neoformação vascular escore 3 (seta menor).

Na avaliação morfológica da extensão da úlcera de córnea não foi constatada diferença estatística entre os grupos e momentos de avaliação (Tabela 4), assim como no edema (Tabela 5) e necrose corneal (Tabela 6).

TABELA 4. Úlcera corneal nos diferentes grupos e momentos, representada por mediana dos escores, seguida por valor mínimo e máximo.

	Momento de avaliação		
Grupo	(M4) 4 dias	(M7) 7 dias	(M30) 30 dias
GP	1 (0; 3)	2 (0; 3)	0 (0; 1)
GR	0 (0; 3)	0 (0; 3)	0 (0; 0)
GC	0 (0; 3)	0 (0; 0)	0 (0; 0)

GP - Grupo Plasma Pobre em Plaquetas, GR - Grupo Plasma Rico em Plaquetas e GC - Grupo Controle; (p>0,05). Escores: (0) reepitelização total da região ulcerada, (1) reepitelização de 3/4 a ½ da úlcera, (2) reepitelização inferior a 1/2 até 1/4 da úlcera e (3) reepitelização inferior a 1/4 da úlcera

TABELA 5. Edema corneal nos diferentes grupos e momentos, representada por mediana dos escores, seguida por valor mínimo e máximo.

	Momento de avaliação		
Grupo	(M4) 4 dias	(M7) 7 dias	(M30) 30 dias
GP	1 (1; 2)	2 (1; 3)	2 (1; 2)
GR	1 (0; 3)	2 (0; 3)	1 (1; 1)
GC	1 (1; 2)	1 (1; 2)	0 (0; 3)

GP - Grupo Plasma Pobre em Plaquetas, GR - Grupo Plasma Rico em Plaquetas e GC - Grupo Controle; (p>0,05). Escores: (0) ausente, (1) leve, (2) moderado e (3) intenso.

TABELA 6. Necrose corneal nos diferentes grupos e momentos, representada por mediana dos escores, seguida por valor mínimo e máximo.

	Momento de avaliação		
Grupo	(M4) 4 dias	(M7) 7 dias	(M30) 30 dias
GP	2 (0; 2)	2 (1; 2)	2 (1; 3)
GR	2 (0; 3)	2 (0; 3)	1 (0; 1)
GC	1 (0; 2)	1 (0; 2)	0 (0; 3)

GP - Grupo Plasma Pobre em Plaquetas, GR - Grupo Plasma Rico em Plaquetas e GC - Grupo Controle; (p>0,05). Escores: (0) ausente, (1) leve, (2) moderado e (3) intenso.

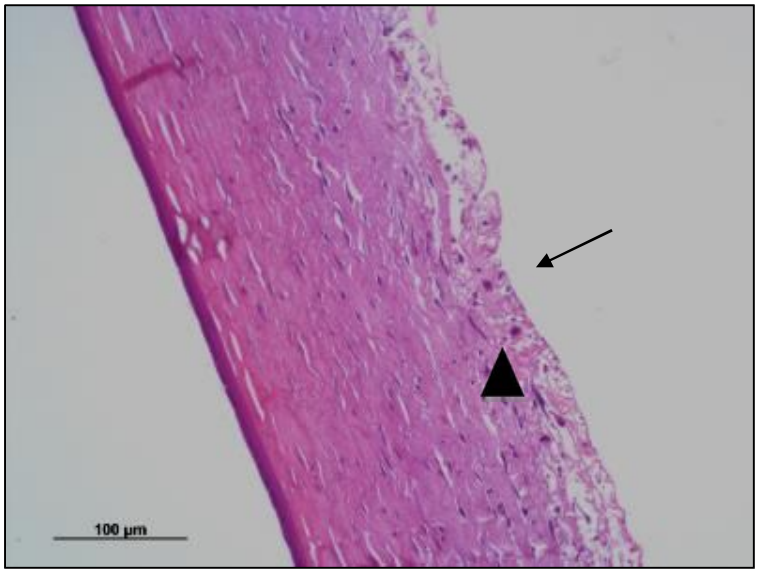

FIGURA 8 – Fotomicrografia de corte histológico da região central da úlcera de córnea de coelho do Grupo Plasma Rico em Plaquetas, após 4 dias do procedimento cirúrgico. Observar a ausência de epitélio (seta) e a necrose (cabeça de seta) apenas da porção superficial do estroma.

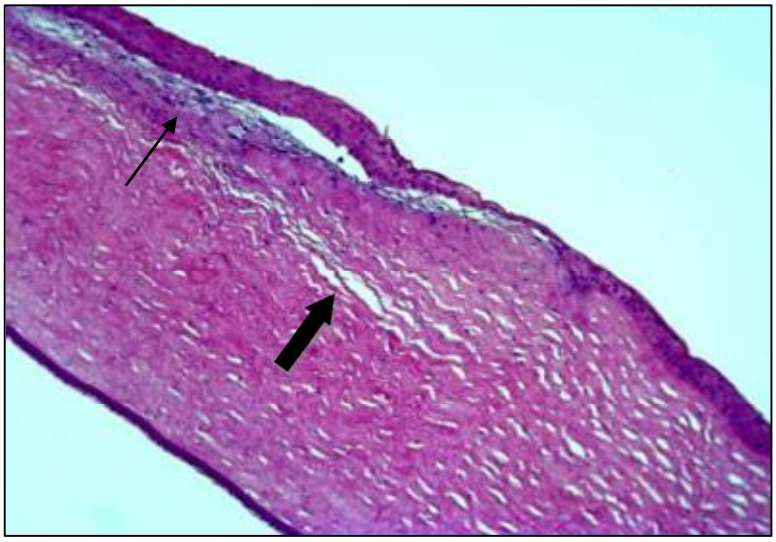

FIGURA 9 – Fotomicrografia de corte histológico da região da borda da úlcera de córnea de coelho do Grupo Controle, após 4 dias do procedimento cirúrgico. Observar a reepitelização, necrose escore 2 (seta menor) e edema escore 2 (seta maior).

No último momento de avaliação (M30) o GR apresentou maior número de células epiteliais presentes na borda da úlcera de córnea que o GP e não apresentou diferenças estatísticas quando comparado ao GC; que por sua vez obteve maior número de células na borda da lesão no M7 que no M30, sendo estes semelhantes ao primeiro dia de avaliação (M4) (Tabela 7). Quando analisada a quantidade de células epiteliais no centro da lesão, não observou-se diferenças significativas entre os grupos e momentos (Tabela 8).

TABELA 7. Número de camadas de células epiteliais presentes na borda da lesão corneal nos diferentes grupos e momentos, representada por mediana, seguida por valor mínimo e máximo.

	Momento de avaliação		
Grupo	(M4) 4 dias	(M7) 7 dias	(M30) 30 dias
GP	5 (4; 8)	8 (4; 15)	4 (1; 12) a
GR	6 (3; 10)	5 (4; 12)	6 (5; 8) b
GC	6 (3; 8) AB*	10 (7; 11) B	5 (4; 8) A ab

* Letras maiúsculas comparam os momentos dentro do mesmo grupo. Letras minúsculas comparam os grupos dentro do mesmo momento, duas medianas seguidas de uma mesma letra não diferem (p>0,05). GP - Grupo Plasma Pobre em Plaquetas, GR - Grupo Plasma Rico em Plaquetas e GC - Grupo Controle

TABELA 8. Número de camadas de células epiteliais presentes no centro da lesão corneal nos diferentes grupos e momentos, representada por mediana, seguida por valor mínimo e máximo.

	Momento de avaliação		
Grupo	(M4) 4 dias	(M7) 7 dias	(M30) 30 dias
GP	0 (0; 2)	0 (0; 4)	1 (0; 1)
GR	1 (0; 2)	1 (0; 2)	2 (1; 3)
GC	1 (0; 3)	4 (2; 6)	4 (1; 4)

GP - Grupo Plasma Pobre em Plaquetas, GR - Grupo Plasma Rico em Plaquetas e GC - Grupo Controle; (p>0,05).

O GR apresentou menor média de espessura estromal em todos os momentos de avaliação, porém sem diferenças significativas para o GP e o GC. Na comparação entre os momentos, também não se observou diferenças estatísticas. (Tabela 9)

TABELA 9. Espessura do estroma corneal (µm) nos diferentes grupos e momentos, representada por média, seguida por desvio padrão.

	Momento de avaliação		
Grupo	(M4) 4 dias	(M7) 7 dias	(M30) 30 dias
GP	343,59 (57,45)	383,86 (61,21)	351,86 (37,10)
GR	239,47 (35,38)	233,27 (40,22)	200,14 (26,91)
GC	357,07 (74,86)	411,03 (72,99)	354,40 (16,10)

GP - Grupo Plasma Pobre em Plaquetas, GR - Grupo Plasma Rico em Plaquetas e GC - Grupo Controle; ($p>0,05$).

5.3 Avaliação imuno-histoquímica

A marcação imuno-histoquímica para PCNA evidenciou as células epiteliais e estromais que encontravam-se em mitose celular na ocasião da avaliação dos animais. Quando analisada a marcação na borda da úlcera corneal não foram observadas diferenças estatísticas entre os tratamentos e momentos de avaliação (Tabela 10). Porém, quando verificado o centro da lesão, o grupo GR apresentou proliferação celular significativamente maior no M4 que nos demais momentos de avaliação (Tabela 11).

TABELA 10. Marcação imuno-histoquímica para PCNA (em pixels²) da borda da lesão corneal, nos diferentes grupos e momentos, representada por mediana, seguida por valor mínimo e máximo.

	Momento de avaliação		
Grupo	(M4) 4 dias	(M7) 7 dias	(M30) 30 dias
GP	5290,97	2088,79	442,32
	(3297,11; 6657,41)	(754,90; 3201,39)	(0,00; 4144,37)
GR	1912,85	0,00	0,00
	(1245,05; 2930,72)	(0,00; 4011,09)	(0,00; 1893,88)
GC	1492,72	1867,39	552,45
	(934,85; 1669,72)	(996,75; 2218,00)	(393,50; 1956,09)

GP - Grupo Plasma Pobre em Plaquetas, GR - Grupo Plasma Rico em Plaquetas e GC - Grupo Controle; ($p>0,05$).

TABELA 11. Marcação imuno-histoquímica para PCNA (em pixels²) do centro da lesão corneal, nos diferentes grupos e momentos, representada por mediana, seguida por valor mínimo e máximo.

	Momento de avaliação		
Grupo	(M4) 4 dias	(M7) 7 dias	(M30) 30 dias
GP	2552,72	993,72	442,32
	(648,05; 4457,38)	(993,72; 993,72)	(0,00; 4144,37)
GR	522,64	0,00	0,00
	(0,00; 1045,28) B*	(0,00; 0,00) A	(0,00; 0,00) A
GC	956,79	1867,39	1338,13
	(934,85; 978,72)	(996,75; 2067,88)	(552,45; 1616,82)

* Letras maiúsculas comparam os momentos dentro do mesmo grupo, duas medianas seguidas de uma mesma letra não diferem (p>0,05). GP - Grupo Plasma Pobre em Plaquetas, GR - Grupo Plasma Rico em Plaquetas e GC - Grupo Controle

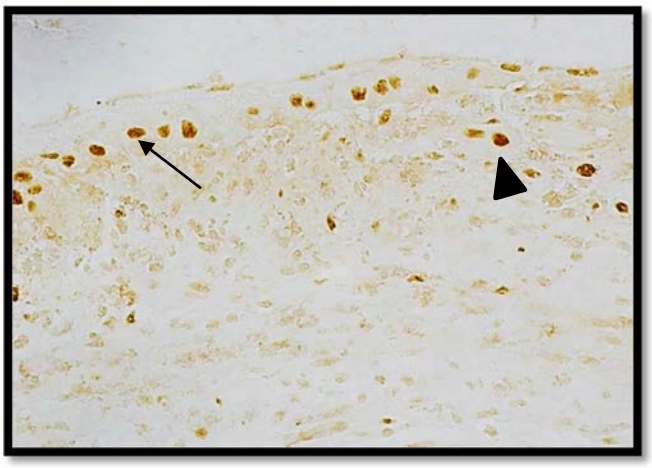

FIGURA 10 – Corte histológico submetido à imuno-histoquímica para PCNA, da região do centro da úlcera de córnea de coelho do Grupo Plasma Rico em Plaquetas, após 4 dias do procedimento cirúrgico. Observar os núcleos das células epiteliais (seta) e estromais (cabeça de seta) imunomarcados para proliferação celular, indicando as células em processo de mitose (obj. 400x).

Nos animais tratados com PPP, a MMP1 localizou-se apenas no estroma de borda e centro, em todos os momentos. Entretanto, tanto no GR quanto no GC, a

MMP1 foi observada em epitélio e estroma de todas as regiões da úlcera, nos diversos momentos.

A marcação imuno-histoquímica para a colagenase MMP1 na borda da úlcera foi significativamente maior no GP que nos demais grupos no M4; enquanto no M30, o GP apresentou menor marcação que o GR e ambos não apresentaram diferença em relação ao GC. No primeiro momento de avaliação do GP, notou-se maior presença significativa de MMP1 que no último momento de avaliação; enquanto os animais do GC apresentaram mais marcação no M4 que no M7 (Tabela 12).

TABELA 12. Marcação imuno-histoquímica para MMP1 (em pixels²) da borda da lesão corneal, nos diferentes grupos e momentos, representada por mediana, seguida por valor mínimo e máximo.

	Momento de avaliação		
Grupo	(M4) 4 dias	(M7) 7 dias	(M30) 30 dias
GP	1341,71	320,04	0,00
	(865,42; 2555,41)Bb*	(54,47; 1965,70)AB	(0,00; 18,18)Aa
GR	436,93	697,85	0,00
	(0,00; 1468,25)a	(0,00; 2352,63)	(0,00; 1511,51)b
GC	486,79	0,00	0,00
	(196,64; 3190,45)Ba	(0,00; 0,00)A	(0,00; 125,70)ABab

* Letras maiúsculas comparam os momentos dentro do mesmo grupo. Letras minúsculas comparam os grupos dentro do mesmo momento, duas medianas seguidas de uma mesma letra não diferem ($p>0,05$). GP - Grupo Plasma Pobre em Plaquetas, GR - Grupo Plasma Rico em Plaquetas e GC - Grupo Controle

Na análise imuno-histoquímica para MMP1 no centro da lesão, a marcação, no M30, do grupo tratado com PRP foi significativamente maior que no GP e estes dois grupos similares ao GC. O grupo tratado com PPP apresentou maior concentração de MMP1 no primeiro momento de avaliação que no M30; enquanto o GC obteve maiores valores no primeiro momento que no M7, comprovados estatisticamente (Tabela 13).

TABELA 13. Marcação imuno-histoquímica para MMP1 (em pixels²) do centro da lesão corneal, nos diferentes grupos e momentos, representada por mediana, seguida por valor mínimo e máximo.

	Momento de avaliação		
Grupo	(M4) 4 dias	(M7) 7 dias	(M30) 30 dias
GP	802,62	260,15	0,00
	(782,67; 889,58)B*	(60,28; 3674,17)AB	(0,00; 18,18)Aa
GR	220,19	564,70	0,00
	(0,00; 705,21)	(211,44; 762,58)	(0,00; 1001,56)b
GC	429,11	0,00	0,00
	(168,95; 2642,15)B	(0,00; 0,00)A	(0,00; 125,70)ABab

* Letras maiúsculas comparam os momentos dentro do mesmo grupo. Letras minúsculas comparam os grupos dentro do mesmo momento, duas medianas seguidas de uma mesma letra não diferem (p>0,05). GP - Grupo Plasma Pobre em Plaquetas, GR - Grupo Plasma Rico em Plaquetas e GC - Grupo Controle

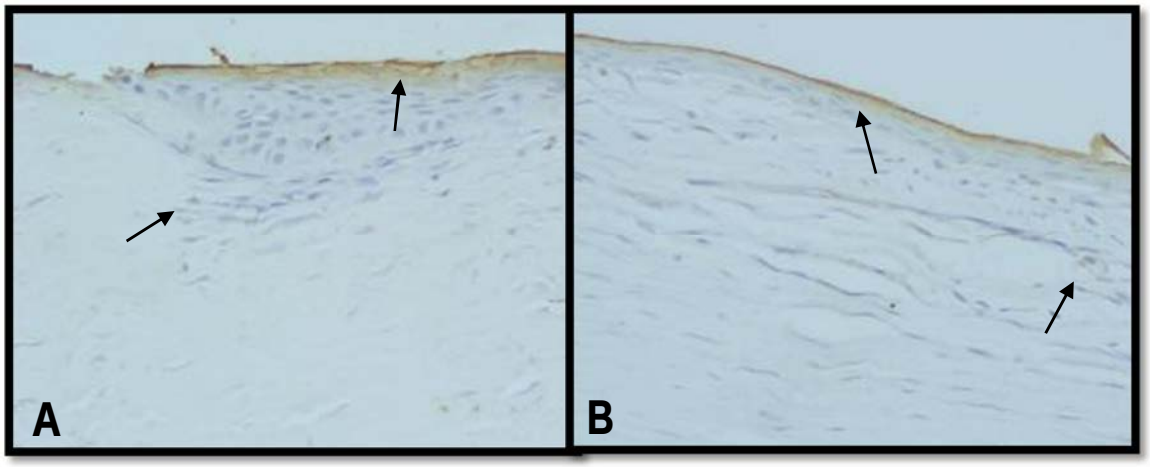

FIGURA 11 - Corte histológico submetido à imuno-histoquímica para MMP1, da região da borda (A) e do centro (B) da lesão de córnea de coelho do Grupo Plasma Rico, após 4 dias do procedimento cirúrgico. Observar a discreta marcação tanto em epitélio quanto em estroma corneal (setas) (obj. 400x).

Quando presente, a MMP2 foi encontrada no epitélio e estroma, da borda e do centro, da maioria dos animais avaliados, em todos os grupos e momentos.

Na borda da úlcera de córnea dos coelhos do GP, a gelatinase A (MMP2) apresentou-se em maior concentração, no M7, que nos animais do grupo tratado com PRP, e ambos não apresentaram diferença estatística do GC (Tabela 14).

TABELA 14. Marcação imuno-histoquímica para MMP2 (em pixels²) da borda da lesão corneal, nos diferentes grupos e momentos, representada por mediana, seguida por valor mínimo e máximo.

	Momento de avaliação		
Grupo	(M4) 4 dias	(M7) 7 dias	(M30) 30 dias
GP	92,12	174,40	0,00
	(3,16; 348,50)	(111,43; 303,78)b*	(0,00; 55,56)
GR	66,11	31,59	0,00
	(42,18; 163,30)	(9,97; 72,70)a	(0,00; 7,97)
GC	41,95	102,08	36,35
	(6,13; 50,46)	(32,28; 918,41)ab	(0,00; 59,45)

* Letras minúsculas comparam os grupos dentro do mesmo momento, duas medianas seguidas de uma mesma letra não diferem (p>0,05). GP - Grupo Plasma Pobre em Plaquetas, GR - Grupo Plasma Rico em Plaquetas e GC - Grupo Controle

Na análise estatística da marcação imuno-histoquímica para MMP2 no centro da lesão foram observadas diversas diferenças significativas. Os grupos GP e GR obtiveram maior concentração de MMP2 que o GC no primeiro momento de avaliação. Já no M7, o GP apresentou maior mediana que o GR e GC. Quando comparados os momentos de avaliação dentro do mesmo grupo, o GP apresentou aumento de MMP2 no M7 em relação ao M30, porém não diferenciou do M4. Em contrapartida, o GR apresentou maior quantidade de MMP2 no primeiro momento de avaliação que no M30 (Tabela 15).

TABELA 15. Marcação imuno-histoquímica para MMP2 (em pixels²) do centro da lesão corneal, nos diferentes grupos e momentos, representada por mediana, seguida por valor mínimo e máximo.

	Momento de avaliação		
Grupo	(M4) 4 dias	(M7) 7 dias	(M30) 30 dias
GP	78,38	208,32	0,00
	(68,03; 235,53)ABb*	(92,33; 1403,37)Bb	(0,00; 55,56)A
GR	69,71	50,00	0,00
	(45,94; 138,74)Bb	(26,30; 54,60)ABa	(0,00; 24,96)A
GC	37,50	26,76	12,50
	(7,28; 38,80)a	(7,82; 42,10)a	(0,00; 36,35)

* Letras maiúsculas comparam os momentos dentro do mesmo grupo. Letras minúsculas comparam os grupos dentro do mesmo momento, duas medianas seguidas de uma mesma letra não diferem (p>0,05). GP - Grupo Plasma Pobre em Plaquetas, GR - Grupo Plasma Rico em Plaquetas e GC - Grupo Controle

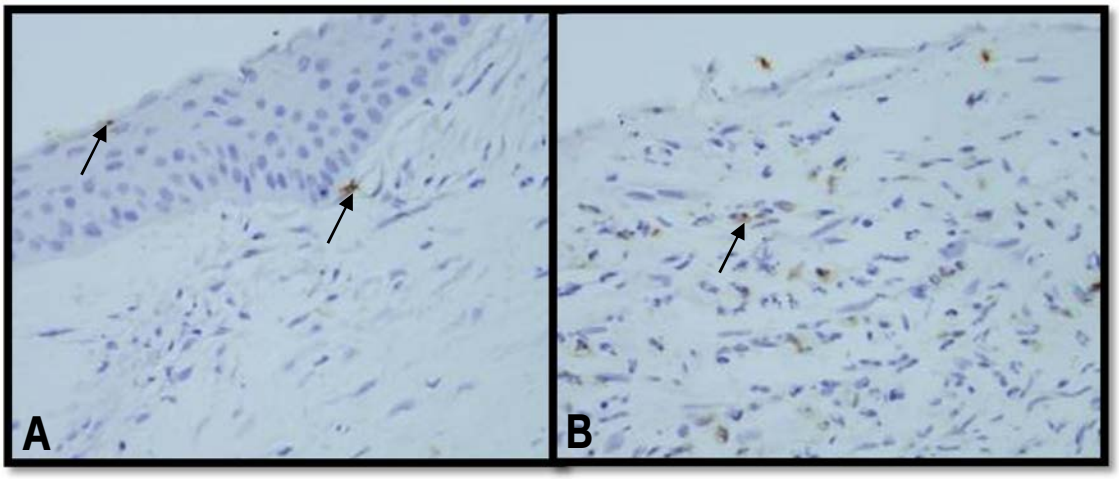

FIGURA 12 - Corte histológico submetido à imuno-histoquímica para MMP2, da região da borda (A) e do centro (B) da lesão de córnea de coelho do Grupo Plasma Pobre em Plaquetas, após 7 dias do procedimento cirúrgico. Observar a marcação tanto em epitélio e estroma de borda; e em estroma corneal de centro (setas) (obj. 400x).

A MMP9 também apresentou-se em toda a extensão da úlcera corneal, localizando-se tanto em epitélio quanto em estroma, nos diferentes grupos e momentos.

O GP apresentou maior concentração de gelatinase B (MMP9) na borda da úlcera nos dois primeiros momentos de avaliação que no M30, comprovado estatisticamente (Tabela 16). Entretanto, no centro da lesão, não foram observadas diferenças significativas entre os grupos e os momentos (Tabela 17).

TABELA 16. Marcação imuno-histoquímica para MMP9 (em pixels²) da borda da lesão corneal, nos diferentes grupos e momentos, representada por mediana, seguida por valor mínimo e máximo.

	Momento de avaliação		
Grupo	(M4) 4 dias	(M7) 7 dias	(M30) 30 dias
GP	60,30	99,56	0,00
	(43,65; 136,11)B*	(89,06; 104,98)B	(0,00; 3,53)A
GR	29,00	6,59	0,00
	(3,20; 445,15)	(0,00; 13,88)	(0,00; 0,00)
GC	14,71	11,43	0,00
	(13,07; 39,64)	(0,00; 20,30)	(0,00; 0,00)

* Letras maiúsculas comparam os momentos dentro do mesmo grupo, duas medianas seguidas de uma mesma letra não diferem (p>0,05). GP - Grupo Plasma Pobre em Plaquetas, GR - Grupo Plasma Rico em Plaquetas e GC - Grupo Controle

TABELA 17. Marcação imuno-histoquímica para MMP9 (em pixels²) do centro da lesão corneal, nos diferentes grupos e momentos, representada por mediana, seguida por valor mínimo e máximo.

	Momento de avaliação		
Grupo	(M4) 4 dias	(M7) 7 dias	(M30) 30 dias
GP	32,23	90,84	0,00
	(23,69; 201,32)	(11,80; 100,69)	(0,00; 0,69)
GR	46,98	4,06	0,00
	(10,89; 342,83)	(0,00; 28,99)	(0,00; 0,00)
GC	15,87	0,00	0,00
	(7,57; 20,91)	(0,00; 14,30)	(0,00; 0,00)

* GP - Grupo Plasma Pobre em Plaquetas, GR - Grupo Plasma Rico em Plaquetas e GC - Grupo Controle; (p>0,05).

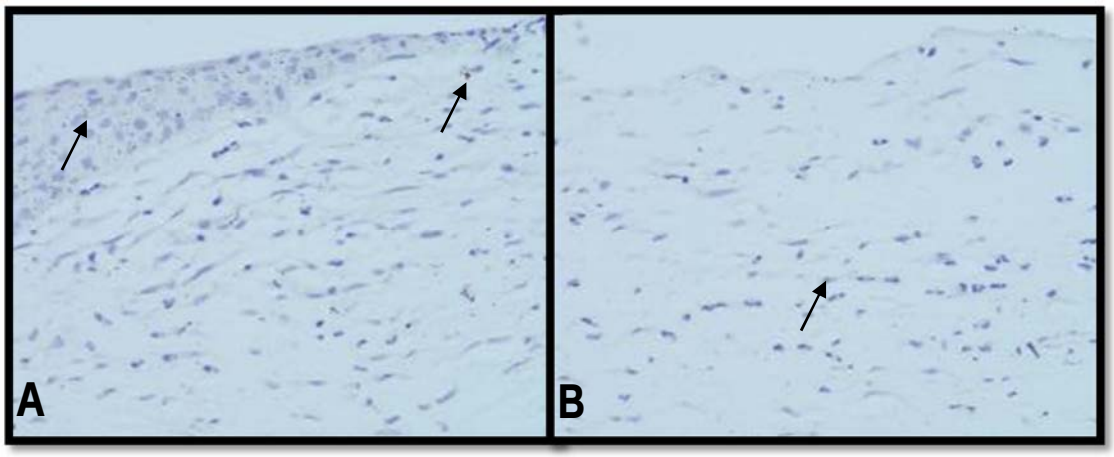

FIGURA 13 - Corte histológico submetido à imuno-histoquímica para MMP9, da região da borda (A) e do centro (B) da lesão de córnea de coelho do Grupo Plasma Pobre em Plaquetas, após 7 dias do procedimento cirúrgico. Notar a intensa marcação em epitélio de borda, moderada marcação em estroma de borda e presença discreta de MMP9 em estroma corneal de centro (setas) (obj. 400x).

A MMP14 estava ausente na maioria dos cortes histológicos avaliados, sendo encontrada apenas em três animais do GP, um do GR e um do GC. Quando presente localizou-se tanto em epitélio quanto em estroma, de borda e centro da

lesão. Na análise estatística não apresentou diferenças significativas entre os grupos e momentos (Tabelas 18 e 19).

TABELA 18. Marcação imuno-histoquímica para MMP14 (em pixels²) da borda da lesão corneal, nos diferentes grupos e momentos, representada por mediana, seguida por valor mínimo e máximo.

	Momento de avaliação		
Grupo	(M4) 4 dias	(M7) 7 dias	(M30) 30 dias
GP	0,00	0,00	0,00
	(0,00; 11,86)	(0,00; 122,10)	(0,00; 0,00)
GR	0,00	0,00	0,00
	(0,00; 0,00)	(0,00; 17,02)	(0,00; 0,00)
GC	0,00	0,00	0,00
	(0,00; 15,72)	(0,00; 0,00)	(0,00; 0,00)

* GP - Grupo Plasma Pobre em Plaquetas, GR - Grupo Plasma Rico em Plaquetas e GC - Grupo Controle; ($p>0,05$).

TABELA 19. Marcação imuno-histoquímica para MMP14 (em pixels²) do centro da lesão corneal, nos diferentes grupos e momentos, representada por mediana, seguida por valor mínimo e máximo.

	Momento de avaliação		
Grupo	(M4) 4 dias	(M7) 7 dias	(M30) 30 dias
GP	0,00	0,00	0,00
	(0,00; 50,54)	(0,00; 431,18)	(0,00; 0,00)
GR	0,00	0,00	0,00
	(0,00; 0,00)	(0,00; 4,98)	(0,00; 0,00)
GC	0,00	0,00	0,00
	(0,00; 17,79)	(0,00; 0,00)	(0,00; 0,00)

* GP - Grupo Plasma Pobre em Plaquetas, GR - Grupo Plasma Rico em Plaquetas e GC - Grupo Controle; ($p>0,05$).

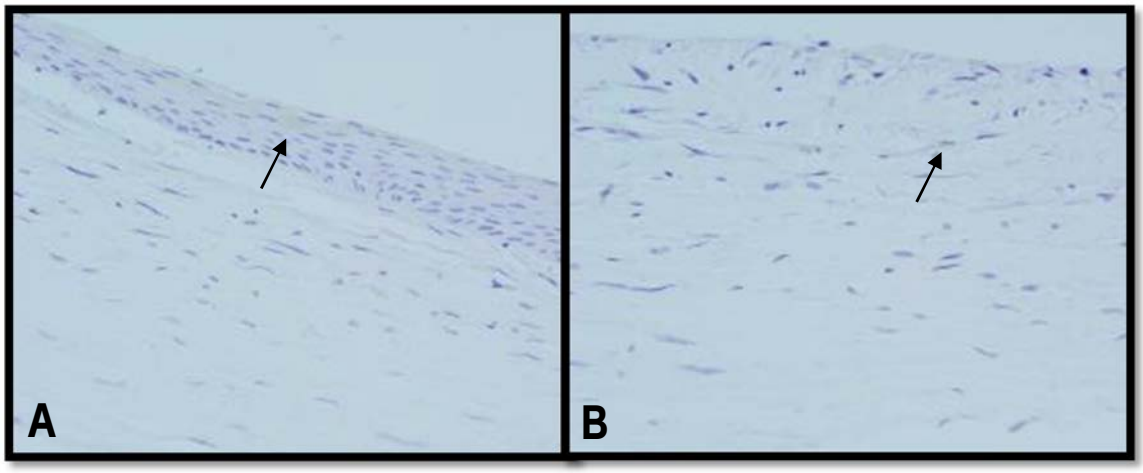

FIGURA 14 - Corte histológico submetido à imuno-histoquímica para MMP14, da região da borda (A) e do centro (B) da úlcera de córnea de coelho do Grupo Plasma Rico em Plaquetas, após 7 dias do procedimento cirúrgico. Notar a discreta marcação em epitélio de borda e estroma corneal de centro (setas) (obj. 400x).

Quando presente, o inibidor de matriz metaloproteinase TIMP1 apresentou-se na superfície epitelial dos animais avaliados e em alguns cortes histológicos a sua presença foi observada também em estroma. No M4, dois animais do GP e um do GR apresentaram marcação para TIMP1 no estroma tanto do centro quanto da borda da lesão, enquanto um animal do GC foi positivo no estroma do centro. Porém, no M7 apenas coelhos do GP apresentaram marcação em estroma, num total de quatro animais. No M30, o TIMP1 não foi localizado em estroma corneal.

Na avaliação da borda da lesão, a concentração de TIMP1 no GP foi significativamente maior no primeiro momento de avaliação que no último, e não apresentou diferença do M7 (Tabela 20). No centro e borda da lesão, considerando a comparação entre grupos, a presença de TIMP1 foi semelhante nos diferentes grupos e momentos (Tabela 21).

TABELA 20. Marcação imuno-histoquímica para TIMP1 (em pixels²) da borda da lesão corneal, nos diferentes grupos e momentos, representada por mediana, seguida por valor mínimo e máximo.

	Momento de avaliação		
Grupo	(M4) 4 dias	(M7) 7 dias	(M30) 30 dias
GP	2438,14	818,34	510,56
	(720,24; 2647,76)B*	(680,44; 1661,22)AB	(0,00; 562,79)A
GR	1031,47	227,78	0,00
	(433,86; 2474,12)	(0,00; 1732,16)	(0,00; 851,09)
GC	1714,75	865,50	913,90
	(832,37; 3712,29)	(367,37; 1075,19)	(0,00; 1543,49)

* Letras maiúsculas comparam os momentos dentro do mesmo grupo, duas medianas seguidas de uma mesma letra não diferem (p>0,05). GP - Grupo Plasma Pobre em Plaquetas, GR - Grupo Plasma Rico em Plaquetas e GC - Grupo Controle

TABELA 21. Marcação imuno-histoquímica para TIMP1 (em pixels²) do centro da lesão corneal, nos diferentes grupos e momentos, representada por mediana, seguida por valor mínimo e máximo.

	Momento de avaliação		
Grupo	(M4) 4 dias	(M7) 7 dias	(M30) 30 dias
GP	933,84	480,26	562,79
	(147,40; 1401,07)	(178,31; 2557,25)	(0,00; 756,83)
GR	776,61	330,09	0,00
	(730,90; 1059,08)	(0,00; 1165,61)	(0,00; 443,75)
GC	1902,89	1208,26	867,34
	(1357,89; 2394,51)	(1144,68; 2380,95)	(0,00; 913,90)

* GP - Grupo Plasma Pobre em Plaquetas, GR - Grupo Plasma Rico em Plaquetas e GC - Grupo Controle; (p>0,05).

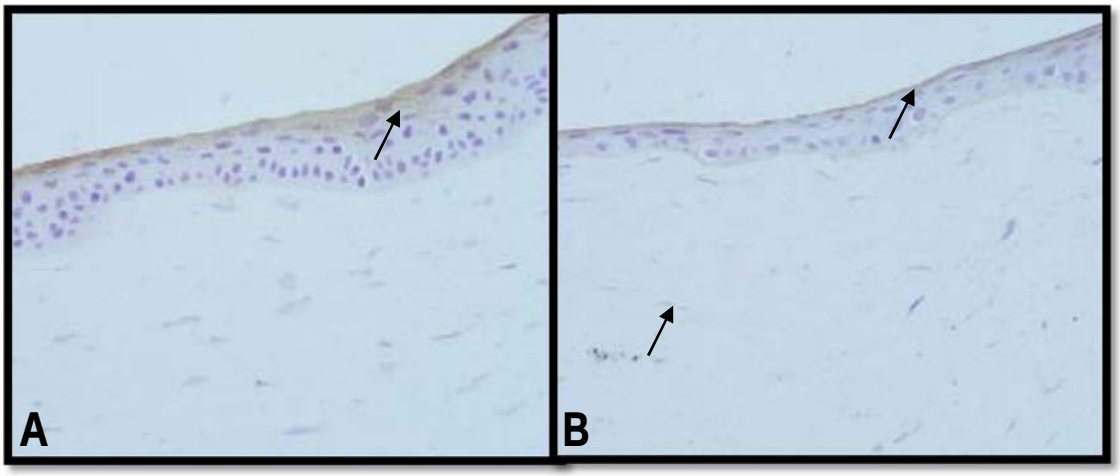

FIGURA 15 - Corte histológico submetido à imuno-histoquímica para TIMP1, da região da borda (A) e do centro (B) da úlcera de córnea de coelho do Grupo Plasma Pobre em Plaquetas, após 4 dias do procedimento cirúrgico. Observar a marcação principalmente em superfície de epitélio tanto de borda quanto de centro, e em estroma corneal de centro (setas) (obj. 400x).

6 DISCUSSÃO

A córnea é um dos constituintes da superfície ocular, sendo responsável pela refração da luz. Por estar exposta ao meio ambiente é muito suscetível a lesões, e consequentemente a úlcera de córnea apresenta-se como uma das doenças oculares mais comuns. Devido à sua estrutura relativamente simples e avascular, a resposta patológica da córnea a qualquer lesão é limitada e, face à necessidade de manutenção da transparência, muitas afecções podem causar opacificação e perda de visão (GILGER et al., 2007). Muitas pesquisas visam acelerar a reparação corneal, sem que cicatrizes se formem e comprometam a acuidade visual. Nesse contexto, o colírio de plasma rico em plaquetas (PRP) surgiu como um tratamento promissor e acessível, por ser autólogo e de baixo custo.

O PRP é um produto derivado do sangue, que apresenta altas concentrações de fatores de crescimento e tem demonstrado capacidade em acelerar a cicatrização e promover a regeneração tecidual. Estudos clínicos com o uso de PRP em úlceras refratárias ao tratamento convencional em humanos demonstraram a

redução do tempo de cicatrização (ALIÓ et al., 2012). Entretanto, na oftalmologia veterinária poucos estudos clínicos e imuno-histoquímicos são encontrados, assim como o mecanismo de ação do PRP no epitélio e estroma durante a reparação corneal ainda é pouco esclarecido. No presente trabalho, objetivou-se estudar a ação do PRP tanto no estroma quanto no epitélio por meio da análise morfológica e imuno-histoquímica para PCNA (*Proliferating Cell Nuclear Antigen*) e metaloproteinases (MMP), visando a compreensão da sua ação sobre a proliferação celular e sobre algumas MMPs responsáveis pela reparação e remodelamento da córnea.

Para a obtenção do PRP em coelhos se utilizou protocolo com duas centrifugações refrigeradas, como descrito por Donatti et al. (2013) e diferente de Alió et al. (2012) que utilizaram apenas uma centrifugação, em humanos. O incremento plaquetário obtido variou de 4,06 a 7,68 vezes, com média de 5,5 vezes, atingindo a concentração necessária para a resposta celular adequada ao PRP, que segundo Marx (2004) inicia-se quando há um aumento no número basal de plaquetas de quatro a cinco vezes. Froum et al. (2002) defenderam que o aumento na concentração de plaquetas no PRP pode variar de três a oito vezes, enquanto Alió et al. (2012) referiram boa resposta terapêutica com concentrações de 1,6 a 2,5 vezes a quantidade basal de plaquetas, assim como Kim et al. (2012) que obtiveram altas concentrações dos fatores de crescimento EGF e TGF-β e boa resposta terapêutica com incremento plaquetário de apenas 1,5 vezes.

A ceratite ulcerativa é caracterizada por lesões erosivas superficiais ou profundas na córnea com perda do epitélio e exposição do estroma (GILGER et al., 2007). Para a obtenção de úlceras de córnea profundas, foi utilizado um trépano a vácuo de 6mm de diâmetro e profundidade de 0,25mm, permitindo que as lesões de todos os animais apresentassem a mesma profundidade e extensão, o que não é possível em estudos clínicos.

Nos cortes histológicos avaliados, todas as córneas apresentavam o estroma lesionado, com variação da sua celularidade, representada por ceratócitos, fibrócitos e células inflamatórias, constituídas por neutrófilos e linfócitos. Alguns

animais apresentaram predomínio de neutrófilos, outros de linfócitos e alguns de ambos, porém não houve diferenças significativas entre os tratamentos.

Quando ocorre a perda do epitélio, a porção aquosa do filme lacrimal penetra no estroma, promovendo tumefação, até que nova camada de epitélio recubra a área lesada e o equilíbrio de fluido seja restaurado (MAGGS et al., 2013), o que justifica a presença de edema estromal em todas córneas em que a úlcera estava presente.

Em defeitos estromais profundos, além do edema corneal, ocorre infiltração de neutrófilos provenientes do filme lacrimal, e, posteriormente, vascularização (GILGER et al., 2007), como pôde ser verificado na maioria os animais do presente estudo. Também foi observado necrose em áreas do estroma de alguns animais, entretanto não foram verificadas diferenças estatísticas quanto ao edema e necrose da córnea entre os tratamentos. Já o infiltrado inflamatório foi maior nos animais tratados com PPP que no GC após 30 dias da indução da úlcera de córnea. Segundo Gan et al. (1999), a presença de leucócitos, especialmente na fase inicial do processo de reparação, pode favorecer a proliferação celular, diminuindo o tempo de cicatrização da úlcera. Entretanto, no GP observou-se aumento da quantidade de leucócitos em relação ao GC no processo final da cicatrização, o que pode denotar retardo na cicatrização corneal, porém a diferença, embora significativa, foi pequena já que os dois grupos apresentaram medianas iguais, e a reparação tecidual não foi comprometida, como verificado na análise estatística do tamanho da úlcera.

No último momento de avaliação, os animais que receberam colírio de plasma rico em plaquetas apresentaram mais vascularização estromal que os animais que receberam apenas colírio lubrificante. Provavelmente o aumento na quantidade de vasos presentes no estroma ocorreu pelo efeito dos fatores de crescimento presentes no PRP, dentre eles o VEGF (FRECHETTE et al., 2005; WANG; AVILA, 2007) que é o principal mediador do processo de vascularização, favorecendo a cicatrização da córnea (SUN et al., 2013).

As bordas de todas as úlceras estavam reativas, apresentando aumento de células epiteliais, que se encontravam desorganizadas e migrando em direção ao

centro da úlcera, o que corrobora o descrito por Gilger et al. (2007), que relataram grande capacidade regenerativa do epitélio, já que após ser lesionado, suas células epiteliais perdem seus hemidesmossomos, entram em mitose e deslizam em direção ao centro da lesão, preenchendo o defeito.

No último momento de avaliação os animais do GR apresentaram maior quantidade de células epiteliais na borda da úlcera que o GP, evidenciando o efeito dos fatores de crescimento presentes nas plaquetas que são liberados logo após a sua ativação e agem de forma imediata e prolongada, promovendo efeito duradouro da sua ação (ALIÓ et al., 2012). No PRP são descritos três isômeros do fator de crescimento derivado de plaquetas (PDGFαα, PDGFββ, PDGFαβ), dois fatores de crescimento transformador-β (TGFβ1 e TGFβ2), fator de crescimento endotelial vascular (VEGF), fator de crescimento epidermal (EGF), fator de crescimento semelhante à insulina (IGF) (MARX, 2004; WANG; AVILA, 2007), fator de crescimento dos fibroblastos (FGF), (FLORYAN; BERGHOFF, 2004) e fator plaquetário 4 (PF-4) (SÁNCHEZ et al., 2003; ALIÓ et al., 2007a), que são fundamentais no processo de cicatrização corneal (REINACH; POKORNY, 2008). A ação imediata desses fatores pôde ser observada no centro da lesão dos animais tratados com PRP, em que se verificou maior expressão de PCNA no M4 que nos demais momentos. O PCNA é uma proteína expressa durante a mitose celular (MILLER et al., 2010) e sua imunomarcação tem sido utilizada em diversas pesquisas de proliferação celular em córneas humanas e de animais (GAN et al., 1999).

O número de células epiteliais no centro da úlcera foi semelhante nos diferentes grupos, assim como a extensão da úlcera e a espessura estromal. Embora, o GR tenha apresentado melhor proliferação celular na borda que o GP, considerando os momentos, a migração celular em direção ao centro da lesão foi similar entre os grupos, já que tanto a extensão quanto a profundidade da úlcera, assim como a reepitelização central não diferiram entre os diferentes tratamentos.

Quando a córnea é lesionada, múltiplos sistemas são ativados, produzindo uma série de processos celulares complexos e coordenados que resultam na sua completa reparação. Esta envolve uma série de proteinases e seus inibidores,

fatores de crescimento e citocinas (OLLIVIER et al., 2007). Uma das principais proteinases presentes na córnea são as matriz metaloproteinases (MMPs) (GILGER et al., 2007), que têm sido relacionadas a úlceras corneais (SIVAK; FINI, 2002) e têm a sua expressão e atuação influenciadas por fatores de crescimento secretados pelas plaquetas (GILGER et al., 2007; WANG; AVILA, 2007), encontrados em maior concentração no plasma rico em plaquetas (ALIÓ et al., 2007a). No presente estudo, por meio de imuno-histoquímica, pôde-se observar a presença das MMPs 1, 2, 9 e 14, além de um dos seus inibidores, TIMP1, durante o processo de reparação das úlceras corneais induzidas.

As MMPs foram localizadas na maioria dos cortes histológicos em que a úlcera não continha células epiteliais no centro e também em animais que apresentavam a córnea totalmente reepitelizada, confirmando o seu papel fundamental no processo de reparação tecidual, principalmente na síntese e remodelação estromal, corroborando Ollivier et al. (2007) que descreveram a importância das MMPs na reparação corneal.

A MMP1 foi a matriz metaloproteinase que apresentou os maiores índices de marcação imuno-histoquímica, tendo a sua presença apenas no estroma dos animais do GP enquanto nos demais grupos pôde ser observada tanto no epitélio quanto no estroma, indicando que o tratamento com PPP provavelmente influenciou a sua ação no epitélio, inibindo-a, já que substâncias como citocinas e fatores de crescimento presentes no plasma (ALIÓ et al., 2012) podem induzir ou inibir a produção de MMPs (SIVAK; FINI, 2002).

No primeiro momento de avaliação os animais tratados com plasma pobre em plaquetas apresentaram maior expressão de MMP1 que os do GR e GC, com diminuição significativa da sua presença após 30 dias da indução da úlcera. O GC também apresentou maior quantidade dessa colagenase no M4 que no M7. Já o PRP foi o único tratamento capaz de proporcionar níveis de MMP1 similares durante todo o processo de cicatrização, o que pode favorecer a reparação tecidual, pois o reparo da matriz extracelular requer um balanço coordenado de síntese, degradação e remodelação estromal, enquanto a alta expressão de proteinases

provoca degradação patológica do colágeno estromal e das proteoglicanas (OLLIVIER et al., 2007).

A MMP2 é umas das principais enzimas envolvidas na degradação e remodelação do colágeno estromal, estando presente em córneas saudáveis e ulceradas (GILGER et al., 2007). No primeiro momento de avaliação a marcação para MMP2 no centro da lesão foi significativamente maior nos grupos GP e GR que no controle, indicando um efeito positivo do plasma rico e pobre em plaquetas na expressão de MMP2. No segundo momento, apenas o GP manteve altas quantidades significativas dessa enzima tanto na borda quanto no centro, quando comparado ao GR, e na região central quando comparado ao GC. No centro da lesão, os animais tratados com PPP também apresentaram maior marcação no M7 que no M30, enquanto o GR demonstrou maior marcação no M4 que no M30. Os resultados obtidos indicam que tanto o PRP quanto o PPP promovem estímulo na produção e liberação de MMP2 nos primeiros dias da reparação corneal, acelerando a degradação do colágeno estromal danificado. Porém com a evolução da cicatrização, os níveis de MMP2 diminuíram primeiro nas córneas que receberam o plasma rico em plaquetas, sugerindo que a fase de desbridamento da lesão foi mais rápida no GR que no GP.

A MMP9 é tão importante quanto a MMP2 na reparação corneal, entretanto só pode ser visualizada em córneas ulceradas (GILGER et al., 2007). Assim como Ollivier (2004) em equinos e Kallberg et al. (2004) em cães, também observou-se a presença de MMP2 e 9 tanto no epitélio quanto no estroma corneal dos coelhos submetidos ao estudo.

A gelatinase B (MMP9) é a primeira MMP a ser sintetizada e secretada por células epiteliais após lesão corneal, sendo detectado um rápido aumento logo após a lesão e declínio após poucas semanas (SIVAK; FINI, 2002), como observado no presente estudo, em que após 4 dias da indução da úlcera todos os animais expressaram a MMP9, enquanto no M7 alguns não apresentaram marcação e no M30 a maioria foi negativa para essa enzima. No GP esse padrão de expressão ficou bastante evidente, pois os animais do M4 e M7 apresentaram quantidades significativamente maiores de MMP9 que os do M30. A expressão de MMP9 é

associada à degradação da membrana basal e o seu desaparecimento coincide com a reabsorção da matriz provisória e com a restauração dos complexos de adesão (MATSUBARA et al., 1991a; MATSUBARA et al., 1991b)

As matriz metaloproteinases tipo membrana (MT-MMPs) estão associadas às membranas celulares e têm funções importantes na sinalização celular e proteólises pericelulares. A MT1-MMP (MMP14) é a melhor caracterizada, e uma das responsáveis pela ativação da MMP2 (FILLMORE et al., 2001). Ye et al. (2000) defenderam a presença de MMP14 tanto em córneas saudáveis quanto em ulceradas de ratos, e Sakimoto et al. (2004) relataram o aumento de MMP14 em córneas humanas ulceradas. Entretanto no presente estudo com coelhos, a MMP14 não foi expressa na maioria dos animais, não apresentando resultados significativos independente do tratamento, indicando uma possível menor importância na cicatrização corneal e na ativação da MMP2 em coelhos.

Os inibidores teciduais de MMPs (TIMPs) estão presentes no meio extracelular e têm a capacidade de ligarem-se ao sítio ativo das MMPs, inativando-as (BREW et al., 2000). Além da função de inibir as MMPs, têm papel importante no crescimento celular, diferenciação e apoptose (SIVAK; FINI, 2002), como foi observado nos animais de todos os grupos, em que o TIMP1 apresentou-se na grande maioria dos cortes histológicos avaliados, localizando-se principalmente na superfície do epitélio e, em alguns animais com úlcera, também no estroma, comprovando a sua função na homeostase corneal, assim como sua importância no controle da atividade proteolítica das MMPs, favorecendo a reparação corneal e a manutenção de córneas saudáveis.

O grupo tratado com plasma pobre em plaquetas apresentou maior expressão de TIMP-1 no M4 que no M30. Esse aumento ocorreu pela necessidade do controle da atividade das MMPs 1, 2 e 9 que estavam em maior quantidade no primeiro momento de avaliação que no último, permitindo a reparação corneal sem que ocorresse a degradação excessiva do estroma corneal.

O PRP é o único produto disponível que contém altos níveis de diversos fatores de crescimento e vitaminas que favorecem a cicatrização corneal (ALIÓ et al., 2007a). O uso do PRP, assim como do PPP, no tratamento de úlceras corneais

influenciou a expressão de matriz metaloproteinases, quando comparado aos animais que receberam apenas colírio lubrificante. Essa diferença se deu possivelmente pela ação dos fatores de crescimento e proteínas bioativas do sangue encontradas no PPP e, em maior quantidade, no PRP (ALIÓ et al., 2012). Sabe-se que as matriz metaloproteinases são fundamentais no processo de reparação corneal, entretanto um desequilibrio na quantidade de MMPs produzidas e a sua inibição pode provocar úlceras persistentes (OLLIVIER et al., 2007). No presente estudo, não foram observadas diferenças significativas na extensão e profundidade da úlcera entre os grupos, não sendo possível estabelecer se essa alteração na expressão de MMPs provocadas pelo tratamento com PPP e PRP foi benéfica ou prejudicial à cicatrização corneal. Sendo assim, mais estudos são necessários e devem ser estimulados para a compreensão da ação do PRP sobre as células e constituintes da matriz extracelular durante o processo de reparação tecidual.

7 CONCLUSÕES

Nas condições experimentais em que o projeto foi desenvolvido, pode se concluir que:

- No período final de avaliação, o tratamento à base de colírio de plasma rico em plaquetas (PRP) promove aumento na vascularização corneal e no número de células epiteliais na região da borda da úlcera, em comparação aos tratamentos utilizando-se lubrificantes e plasma pobre em plaquetas(PPP), respectivamente. O tratamento à base de PPP induz a maior infiltrado inflamatório que a utilização de lubrificantes.

- O PRP estimula a proliferação celular na fase inicial do tratamento (4 dias), quando comparado aos outros momentos de avaliação, diferente dos demais tratamentos.

- As matriz metaloproteinases 1, 2, 9 e 14 são observadas no epitélio e estroma de úlceras de córnea em processo de cicatrização, exceto nos animais tratados com PPP que expressaram a MMP1 apenas no estroma. O inibidor de matriz metaloproteinases (TIMP1) é verificado principalmente na superfície epitelial.

- O tratamento à base de PPP induz a maior expressão de MMP1 na borda da úlcera, no período inicial de tratamento (4 dias) em relação aos demais tratamentos. Entretanto, no último momento (30 dias), o tratamento à base de PRP induziu a maior expressão no centro e na borda que o PPP.

- Considerando a expressão de MMP2 no centro da lesão, a qual tem função de manutenção da córnea saudável, sendo localmente ativada para degradar moléculas de colágeno danificadas, no período inicial (4 dias), verifica-se índices maiores nos animais que recebem colírio de PRP e PPP, enquanto após 7 dias os animais que receberam colírio à base de PRP e lubrificante apresentaram menor expressão que os que receberam o PPP.

- O colírio de plasma pobre em plaquetas promove aumento de MMP1 na borda e centro, MMP2 no centro e MMP9 na borda, além de TIMP1 na borda no primeiro momento de avaliação em relação ao último momento.

- O uso de colírios de plasma rico e pobre em plaquetas influencia a expressão de matriz metaloproteinases envolvidas no processo de reparação corneal. Entretanto, mais estudos devem ser estimulados para o entendimento da ação do plasma rico em plaquetas sobre os componentes da matriz extracelular, assim como sobre as células epiteliais e estromais da córnea.

8 REFERÊNCIAS BIBLIOGRÁFICAS[23]

ALEIXO, G.A.S.; COELHO, M.C.O.C.; TEIXEIRA, M.N.; MESQUITA, E.P.; OLIVEIRA, F.F.; ZUBIETA, L.M.V.; ALMEIDA, T.L.C.; GUIMARÃES, A.L.N.; MAIA, F.C.; ZACARIAS, T.F.L.; SANTOS, S.M.L.G.; LIMA, C.P.S. Comparação entre dois protocolos para obtenção de plasma rico em plaquetas, em cães. **Arquivos Brasileiros de Medicina Veterinária e Zootecnia**, v.63, n.3, p.567-573, 2011

[23] **Formatação das referências bibliográficas segundo normas da ABNT 2014**

ALIÓ, J.L.; ABAD, M.; ARTOLA, A.; RODRIGUEZ-PRATS, J.L.; PASTOR, S.; COLECHA, J.R. Use of autologous platelet-rich plasma in treatment of dormant corneal ulcers. **American Academy of Ophthalmology**, v.114, n.7, p.1286-1293, 2007a.

ALIÓ, J.L.; COLECHA, J.R.; PASTOR, S.; RODRIGUEZ, A.; ARTOLA, A. Symptomatic dry eye treatment with autologous platelet-rich plasma. **Ophthalmic Research**, v.39, n.3, p.124-129, 2007b.

ALIÓ, J.L., ARNALICH-MONTIEL, F., RODRIGUEZ, A.E. The role of “eye platelet rich plasma” (E-prp) for wound healing in ophthalmology. **Current Pharmaceutical Biotechnology**, v.13, p.1257-1265, 2012.

ALIÓ, J.L.; RODRIGUEZ, A.E.; MARTINEZ, L.M. Bovine pericardium membrane (Tutopatch) combined with solid platelet-rich plasma for the management of perforated corneal ulcers. **Cornea**, v.32, n.5, p.619-624, 2013a.

ALIÓ, J.L.; RODRIGUEZ, A.E.; MARTINEZ, L.M.; RIO, A.L. Autologous fibrin membrane combined with solid platelet-rich plasma in the management of perforated corneal ulcers. **Journal of the American Medical Association. Formerly Archives of Ophthalmology**, v.131, n.6, p.745-751, 2013b.

ANDRESEN, J.I., LEDET, T., EHLERS, N. Keratocyte migration and peptide growth factors: the effect of PDGF, bFGF, EGF, IGF-I, aFGF and TGF-beta on human keratocyte migration in a collagen gel. **Current Eye Research**, v.16, n.6, p.605-613, 1997.

ANITUA, E., ANDIA, I., ARDANZA, B., NURDEN, P., NURDEN, A.T. Autologous platelets as a source of proteins for healing and tissue regeneration. **Thrombosis and Haemostasis**, v.91, n.1, p.4-15, 2004.

ANITUA, E; MURUZABAL, F.; ALCALDE, I.; MERAYO-LLOVES, J.; ORIVE, G. Plasma rich in growth factors (PRGF-Endoret) stimulates corneal wound healing and reduces haze formation after PRK surgery. **Experimental Eye Research**, v.115, p.153-161, 2013a.

ANITUA, E; ZALDUENDO, M.M.; ALKHRAISAT, M.H.; ORIVE, G. Release kinetics of platelet-derived and plasma-derived growth factors from autologous plasma rich in growth factors. **Annals of Anatomy**, v.195, p.461-466, 2013b.

ANITUA, E.; MURUZABAL, F.; PINO, A.; MERAYI-LLOVES, J.; ORIVE, G. Biological stability of plasma rich in growth factors eye drops after storage of 3 months. **Cornea**, v.32, p.1380-1386, 2013c.

ANITUA, E.; MURUZABAL, F; DE LA FUENTE, M; MERAYO-LLOVES, J; ORIVE, G. Effects of heat-treatment on plasma rich in growth factors-derived autologous eye drop. **Experimental Eye Research**, v.119, p.27-34, 2014.

ARACENA, R.M.; ESPINOSA, I.M.; MUÑOZ, M.; PEREIRA, G. Aplicación subconjuntival de concentrado de plaquetas plasmáticas en el tratamiento de quemaduras oculares. Resultados preliminaries. **Archivos de la Sociedad Española de Oftalmología**, v.82, p.475-482, 2007.

AZAR, D.T.; CASANOVA, F.H.; MIMURA, T.; JAIN, S.; CHANG, J. Effect of MT1-MMP deficiency and overexpression in corneal keratocytes on vascular endothelial cell migration and proliferation. **Current Eye Research**, v.33, n.11, p.954-962, 2008.

BIANCHINI, G.; ASCHI, M.; CAVICCHIO, G.; CRUCIANELLI, M.; PREZIUSO, S.; GALLINA, C.; NASTARI, A.; GAVUZZO, E.; MAZZA, F. Design, modelling, synthesis and biological evaluation of peptidomimetic phosphinates as inhibitors of matrix metalloproteinases MMP-2 and MMP-8. **Bioorganic & Medicinal Chemistry**, v.13, p.4740-4749, 2005.

BIRK, D.E., Type V collagen: heterotypic type I/V collagen interactions in the regulation of fibril assembly. **Micron**, v.32, n.3, p.223-237, 2001.

BOCK, F., ONDERKA, J., RUMMELT, C., DIETRICH, T., BACHMANN, B., KRUSE, F.E., SCHLOTZER-SCHREHARDT, U., CURSIEFEN, C. Safety profile of topical VEGF neutralization at the cornea. **Investigative Ophthalmology & Visual Science**, v.50, n.5, p.2095-2102, 2009.

BREJCHOVA, K.; LISKOVA, P.; HRDLICKOVA, E.; FILIPEC, M.; JIRSOVA, K. Matrix metalloproteinases in recurrent corneal melting associated with primary Sjörgen's syndrome. **Molecular Vision**, v.15, p.2364-2372, 2009.

BREW, K.; DINAKARPANDIAN, D.; NAGASE, H. Tissue inhibitors of metalloproteinases: evolution, structure and function. **Biochimica et Biophysica Acta**, v.1477, n.1-2, p.267–283, 2000.

BRISSETTE-STORKUS, C.S., REYNOLDS, S.M., LEPISTO, A.J., HENDRICKS, R.L. Identification of a novel macrophage population in the normal mouse corneal stroma. **Investigative Ophthalmology & Vision Science**, v.43, n.7, p.2264-2271, 2002.

BROOKS, D.E.; OLLIVIER, F.J. Matrix metalloproteinase inhibition in corneal ulceration. **Veterinary Clinics: Small Animal Practice**, v.34, p.611-622, 2004.

CASTILLO, T.N.; POULIOT, M.A.; KIM, H.J.; DRAGOO, J.L. Comparison of growth factor and platelet concentration from commercial platelet-rich plasma separation systems. **American Journal of Sports Medicine**, v.39, p.266-271, 2011.

CARRINGTON, L.M.; BOULTON, M. Hepatocyte growth factor and keratinocyte growth factor regulation of epitelial and stromal corneal wound healing. **Journal of Cataract Refractive Surgery**, v.31, n.2, p.412-423, 2005.

CARRINGTON, L.M., ALBON, J., ANDERSON, I., KAMMA, C., BOULTON, M. Differential regulation of key stages in early corneal wound healing by TGF-beta isoforms and their inhibitors. **Investigative Ophthalmology & Vision Science**, v.47, n.5, p.1886-1894, 2006.

CHANDLER, H.L.; KUSEWITT D.F.; COLITZ C.M. Enhanced protease production in refractory corneal ulcers (abstract). **Investigative Ophthalmology & Vision Science**, v.44, p.914, 2003.

CHOTIKAVANICH, S.; PAIVA, C.S.; LI, D.Q.; CHEN, J.J.; BIAN, F.; FARLEY, W.J.; PFLUGFELDER, S.C. Production and activity of matrix metalloproteinase-9 on the ocular surface increase in dysfunctional tear syndrome. **Investigative Ophthalmology & Visual Science**, v.50, n. 7, 2009.

CLARK, R.A., Basics of cutaneous wound repair. **Journal of Dermatologic Surgery & Oncology**, v.19, n.8, p. 693-706, 1993.

CLARK, R.A. Fibrin and wound healing. **Annals of the New York Academy of Science**, v.936, p.355-367, 2001.

DONATTI, C.; BRANDÃO, C.V.S.; RANZANI, J.J.T.; PERCHES, C.S.; PADOVANI, C.R.; PELLIZZON, C.H.; SERENO, M.G. Uso do plasma rico em plaquetas no reparo de úlceras de córnea profundas induzidas em coelhos. Avaliação clínica e histomorfométrica. **Arquivo Brasileiro de Medicina Veterinária e Zootecnia**, v.65, n.3, p.809-818, 2013.

DUBOIS, B.; ARNOLD, B.; OPDENAKKER, G. Gelatinase B deficiency impairs reproduction. **The Journal of Clinical Investigation**, v.106, n.5, p.627–628, 2000.

EBRAHEM, Q.; CHAURASIA, S.S.; VASANJI, A.; QI, J.H.; KLENOTIC, P.A.; CUTLER, A.; ASOSINGH, K.; ERZURUM, S.; ANAND-APTE, B. Cross-talk between vascular endothelial growth factor and matrix metalloproteinases in the induction of neovascularization *in vivo*. **The American Journal of Pathology**, v.176, n.1, 2010.

ER, H.; UZMEZ, E. Effects of transforming growth fator-beta 2, interleukin 6 and fibronectin on corneal epitelial wound healing. **European Journal of Ophthalmology**, v.8, n.4, p.224-229, 1998.

ETHEREDGE, L.S. **The effect of growth factors on the corneal stroma extracellular matrix production by keratocytes**. Tampa, 2009. Dissertation (Doctor of Philosophy). Department of Pathology and Cell Biology, College of Medicine, University of South Florida.

FAURSCHOU, M; BORREGAARD, N. Neutrophil granules and secretory vesicles in inflammation. **Microbes and Infection**, v.5, p.1317-1327, 2003.

FILARDO, G.; KON, E.; PEREIRA RUIZ, M.; VACCARO, F.; GUITALDI, R.; MARTINO, A.; CENACCHI, A.; FORNASARI, P.; MARCACCI, M. Platelet-rich plasma intra-articular injections for cartilage degeneration and osteoarthritis: single-versus double-spinning approach. **Knee Surgery, Sports Traumatology, Arthroscopy**, v.20, p.2082-2091, 2012.

FILLMORE, H.L.; VANMETER, T.E.; BROADDUS, W.C. Membrane-type matrix metalloproteinases (MT-MMPs): expression and function during glioma invasion. **Journal of Neuro-Oncology**, v.53, p.187-202, 2001.

FINI, M.E., STRAMER, B.M. How the cornea heals: cornea-specific repair mechanisms affecting surgical outcomes. **Cornea**, v.24, n.8 Suppl, p.S2-S11, 2005.

FLICK, M.J.; DU, X.; DEGEN, J.L. Fibrin(ogen)-alpha M beta 2 interactions regulate leukocyte function and innate immunity *in vivo*. **Experimental Biology and Medicine**, v.229, p.1105-1110, 2004.

FLORYAN, K.M.; BERGHOFF, W.J. Intraoperative use of autologous platelet-rich and platelet-poor plasma for orthopedic surgery pacients. **Aorn Journal**, v.80, n.4, p.667-674, 2004.

FOSTER, T.E.; PUSKAS, B.L.; MANDELBAUM, B.R.; GERHARDT, M.B.; RODEO, S.A. Platelet-rich plasma: from basic science to clinical applications. **American Journal of Sports Medicine**, v.37, n.11, p.2259-2272, 2009.

FRECHETTE, J.P,; MARTINEAU, I.; GAGNON, G. Platelet-rich plasmas: growth factor content and roles in wound healing. **Journal Dental Research**, v.84, p.434-439, 2005.

FREDJ-REYGROBELLET, D.; PLOUET, J.; DELAYRE, T.; BAUDOUIN, C.; BOURRET, F.; LAPALUS, P. Effects of aFGF and bFGF on wound healing in rabbit corneas. **Current Eye Research**, v.6, p.1205-1209, 1987.

FREIRE, V.; ANDOLLO, N; ETXEBARRIA, J.; HERNÁEZ-MOYA, R; DURÁN, J.A.; MORALES, M.C. Corneal wound healing promoted by 3 blood derivatives: an *in vitro* and *in vivo* comparative study. **Cornea**, v.33, n.6, p.614-620, 2014.

FROUM, S.J.; WALLACE, S.S.; TARNOW, D.P.; CHO, S.C. Effect of platelet-rich plasma on bone growth and osseointegration in human maxillary sinus grafts: three bilateral case reports. **The International Journal of Periodontics & Restorative Dentistry**, v.22, n.1, p.45-54, 2002.

FUNDERBURGH, J.L.; MANN, M.M.; FUNDERBURGH, M.L. Keratocyte phenotype mediates proteoglycan structure: a role for fibroblasts in corneal fibrosis. **The Journal of Biological Chemistry**, v.278, n.46, p.45629-45637, 2003.

GAN, L.; FAGERHOLM, P.; KIM, H.J. Effect of leukocytes on corneal cellular proliferation and wound healing. **Investigative Ophthalmology & Visual Science**, v.40, p.575-581, 1999.

GAN, L.; HAMBERG-NYSTRÖM, H.; FAGERHOLM, P.; SETTEN, G.V. Cellular proliferation and leukocyte infiltration in the rabbit cornea after photorefractive keratectomy. **Acta Ophthalmologica Scandinavica**, v.79, p.488-492, 2001.

GELATT, K. N. **Manual de Oftalmologia Veterinária**. Barueri: Manole, 2003.

GEREMICCA, W.; FONTE, C.; VECCHIO, S. Blood components for topical use in tissue regeneration: evaluation of corneal lesions treated with platelet lysate and considerations on repair mechanisms. **Blood Transfusion**, v.8, p.107-112, 2010.

GIBSON, D.J, PI, L., SRIRAM, S., MAO, C., PETERSEN, B.E., SCOTT, E.W., LEASK, A., SCHULTZ, G.S. Conditional knockout of CTGF affects corneal wound healing. **Investigative Ophthalmology & Vision Science**, v.55, p.2062-2070, 2014.

GILGER, B.C.; BENTLEY, E.; OLLIVIER, F.J. Diseases and surgery of the canine cornea and sclera. In: GELATT, K.N. **Veterinary Ophthalmology**. 4.ed. Iowa: Blackwell Publishing, 2007, chap. 15, p. 690-752.

GOBBI, G; VITALE, E. Platelet-rich plasma preparations for biological therapy: applications and limits. **Operative Techniques in Orthopaedics**, v.22, p.10-15, 2012.

GÖNUL, B., KOZ, M., ERSÖZ, G., KAPLAN, B. Effect of EGF on the corneal wound healing of alloxan diabetic mice. **Experimental Eye Research**, v. 54, n.4, p. 519-524, 1992.

GORDON, G.M.; LEDEE, D.R.; FEUER, W.J.; FINI, M.E. Cytokines and signaling pathways regulating matrix metalloproteinase-9 (MMP-9) expression in corneal epithelial cells. **Journal of Cellular Physiology**, v.221, p.402-411, 2009.

HAAS, T.L.; DAVIS, S.J.; MADRI, J.A. Three-dimensional type I collagen lattices induce coordinate expression of matrix metalloproteinases MT1-MMP and MMP-2 in microvascular endothelial cells. **Journal of Biological Chemistry**, v.273, n.6, p.3604-3610, 1998.

HASHEM, H.A.; ZAKI, I.M.A.; RAMZY, M. Subconjunctival bevacizumab, a potential therapeutic strategy for treatment of corneal neovascularization. **Life Science Journal**, v.7, n.3, p.112-116, 2010.

HASSELL, J.R.; CINTRON, C.; KUBLIN, C.; NEWSOME, D.A. Proteoglycan changes during restoration of transparency in corneal scars. **Archives of Biochemistry and Biophysics**, v.222, n.2, p.362-369, 1983.

HERRERA, D. **Oftalmologia clínica em animais de companhia**. 1 ed. São Paulo: MedVet, 2008.

HOLOPAINEN, J.M.; SERRA, H.M.; SÁNCHEZ, M.C.; SORSA, T.; ZALENTEIN, W.N.; BARCELONA, P.F.; MOILANEN, J.A.O.; TERVAHARTIALA, T.; TERVO, T.M.T.; CAFARO, T.A.; VIRTANEN, I.; URRETS-ZAVALIA, E.A.; BHATTACHARYA, S.K.; URRETS-ZAVALIA, J.A. Altered expression of matrix metalloproteinases and their tissue inhibitors as possible contributors to corneal droplet formation in climatic droplet keratopathy. **Acta Ophthalmologica**, v.89, n.6, p.569-574, 2011.

HONG, J.W.; LIU, J.J.; LEE, J.S.; MOHAN, R.R.; WOODS, D.J.; HE, Y.G.; WILSON, S.E. Proinflammatory chemokine induction in keratocytes and inflammatory cell infiltration into the cornea. **Investigative Ophthalmology & Vision Science**, v.42, n.12, p.2795-803, 2001.

HOPPENREIJS, V.P.T., PELS, E., VRENSEN, G.F.J.M., FRITS TREFFERS, W. Corneal endothelium and growth factors. **Survey of Ophthalmology**, v.41, n.2, p.155-164, 1996.

HSU, C., CHANG, J. Clinical implications of growth factors in flexor tendon wound healing. **Journal of Hand Surgery**, v.29, n.4, p.551-563, 2004.

HU, C., DING, Y., CHEN, J., LIU, D., DING, M., ZHANG, Y. Treatment of corneal epithelial wounds in dogs using basic fibroblast growth factor. **Veterinarni Medicina**, v.54, n.6, p.280-286, 2009.

IMANISH, J., KAMIYAMA, K.; IGUCHI, I.; KITA, M.; SOTOZONO, C.; KINOSHITA, S. Growth factors: importance in wound healing and maintenance of transparency of the cornea. **Progress in Retinal and Eye Research**, v.19, p.113-129, 2000.

IWANAMI, H., ISHIZAKI, M., FUKUDA, Y., TAKAHASHI, H. Expression of matrix metalloproteinases (MMP)-12 by myofibroblasts during alkali-burned corneal wound healing. **Current Eye Research**, v.34, n.3, p.207-214, 2009.

JALBERT, I.; STAPLETON, F. The corneal stroma during contact lens wear. **Contact Lens & Anterior Eye**, v.28, n.1, p.3-12, 2005.

JESTER, J.V.; BARRY-LANE, P.A.; CAVANAGH, H.D.; PETROLL, W.M. Induction of alpha-smooth muscle actin expression and myofibroblast transformation in cultured corneal keratocytes. **Cornea**, v.15, n.5, p.505-516, 1996.

JOO, C.K.; SEOMUN, Y. Matrix metalloproteinase (MMP) and TGF beta 1-stimulated cell migration in skin and cornea wound healing. **Cell Adhesion & Migration**, v.2, p.4, p.252-253, 2008.

KALLBERG, M.E.; BROOKS, D.E.; OLLIVIER, F.J.; NELLIGAN, M.; LEWIS, P.A.; GELATT, K.N. Differences in location of matrix metalloproteinases 2 and 9 in normal and ulcerated canine corneas (Abstract). In: 35TH ANNUAL MEETING OF THE AMERICAN COLLEGE OF VETERINARY OPHTHALMOLOGISTS, Washington, 2004. **Proceedings from the 35th annual meeting of the American College of Veterinary Ophthalmologists**. Washington, 2004.

KAUR, H.; CHAURASIA, S.S.; MEDEIROS, F.W.; AGRAWAL, V.; SALOMAO, M.Q.; SINGH, N.; AMBATI, B.K.; WILSON, S.E. Corneal stroma PDGF blockade and myofibroblast development. **Experimental Eye Research**, v.88, n.5, p.960-965, 2009.

KAY, E.P.; LEE, M.S.; SEONG, G.J.; LEE, Y.G. TGF-beta stimulate cell proliferation via an autocrine production of FGF-2 in corneal stromal fibroblastos. **Current Eye Research**, v.17, n.3, p.286-293, 1998.

KELMAN, Z. PCNA: structure, functions and interactions. **Oncogene**, v.14, 629-640, 1997.

KENCHEGOWDA, S., BAZAN, N.G., BAZAN, H.E.P. EGF stimulates lipoxin A4 synthesis and modulates repair in corneal epitelial cells through ERK and p38 activation. **Investigative Ophthalmology & Vision Science**, v.52, n.5, p.2240-2249, 2011.

KIM, K.M.; SHIN, Y.T.; KIM, H.K. Effect of autologous platelet rich plasma on persistent corneal epithelial defect after infectious keratitis. **The Official**

International Journal of Japanese Ophthalmology Society, v.56, p.544-550, 2012.

KLENKLER, B., SHEARDOWN, H. Growth factors in the anterior segment: role in tissue maintenance, wound healing and ocular pathology. **Experimetal Eye Research**, v.79, n.5, p.677-688, 2004.

KUBO, H.; CAO, R.; BRAKENHIELM, E.; MAKINEN, T.; CAO, Y.; ALTALO, K. Blockade of vascular endothelial growth factor receptor-3 signaling inhibits fibroblast growth factor-2-induced lymphangiogenesis in mouse cornea. **Proceedings of the National Academy of Sciences of the United States of America**, v.99, n.13, p.8868-8873, 2002.

LIARAKOS, V.S.; PAPACONSTANTINOU, D.; VERGADOS, I.; DOUVALI, M.; THEODOSSIADIS, P.G. The effect of subconjunctival ranibizumab on corneal and anterior segment neovascularization: study on an animal mode. **European Journal of Ophthalmology**, v.24, n.3, p.299-308, 2014.

LIM, M.; GOLDSTEIN, M.H.; TULI, S.; SCHULTZ, G.S. Growth factor, cytokine and protease interactions during corneal wound healing. **The Ocular Surface**, v.1, n.2, p.53-65, 2003.

LINSENMAYER, T.F.; FITCH, J.M.; GORDON, M.K.; CAI, C.X.; IGOE, F.; MARCHANT, J.K.; BIRK, D.E. Development and roles of collagenous matrices in the embryonic avian cornea. **Progress in Retinal and Eye Research**, v.17, n.2, p.231-265, 1998.

LIU, L.; HARTWIG, D.; HARLOFF, S.; HERMINGHAUS, P.; WEDEL, T.; KASPER, K.; GEERLING, G. Corneal epitheliotrophic capacity of three different blood-derived preparations. **Investigative Ophthalmology Vision Science**, v.47, p.2438-2444, 2006.

LIU, Z.; ZHOU, X.; SHAPIRO, S.D.; SHIPLEY, J.M.; TWINING, S.S.; DIAZ, L.A.; SENIOR, R.M.; WERB, Z. The serpin alpha1-proteinase inhibitor is a critical substrate for gelatinase B/MMP-9 *in vivo*. **Cell**, v.102, n.5, p.647–655, 2000.

LOPEZ, J.L.; CHIMENOS, E.; SANCHEZ, J.M.; CASTAÑEDA, P. Plasma rico en factores de crecimiento y regeneración ósea. **Dentum**, v.7, p.108-112, 2007.

LUO, W.J.; ZHOU, Y.; LIU, M.G.; WANG, C.F. Effect of basic fibroblast growth factor on cat corneal endothelial cell proliferation. **International Journal of Ophthalmology**, v.4, n.4, p.384-387, 2011.

MAGGS, D.J.; MILLER, P.E.; OFRI, R. **Slatter's Fundamentals of Veterinary Ophthalmology**. 5 ed. St Louis: Elsevier Saunders, 2013.

MARX, R.E. Platelet-rich plasma: evidence to support its use. **Journal of Oral and Maxillofacial Surgery**, v.62, n.8, p.489-496, 2004.

MATSUBARA, M.; GIRARD, M.T.; KUBLIN, C.L.; CINTRON, C.; FINI, M.E. Differential roles for two gelatinolytic enzymes of the matrix metalloproteinase family in the remodeling cornea. **Developmental Biology**, v.147, p.425-439, 1991a.

MATSUBARA, M.; ZIESKE, J.D.; FINI, M.E. Mechanism of basement membrane dissolution preceding corneal ulceration. **Investigative Ophthalmology and Visual Science**, v.32, p.3221-3237, 1991b.

MCCARREL, T.M.; MINAS, T.; FORTIER, L.A. Optimization of leukocyte concentration in platelet-rich plasma for the treatment of tendinopathy. **Journal of Bone and Joint Surgery**, v.94 (e143), p.141-148, 2012.

MILLER, A.; CHEN, J.; TAKASUKA, T.E.; JACOBI, J.L.; KAUFMAN, P.D.; IRUDAYARAJ, J.M.K.; KIRCHMAIER, A.L. Proliferating cell nuclear antigen (pcna)

is required for cell-cycle regulated silent chromatin on replicated and nonreplicated genes. **The Journal of Biological Chemistry**, v. 285, n.45, p. 35142-35154, 2010.

MOHAN, R.; SIVAK, J.; ASHTON, P.; RUSSO, L.A.; PHAM, B.Q.; KASAHARA, N.; RAIZMAN, M.B.; FINI, M.E. Curcuminoids inhibit the angiogenic response stimulated by fibroblast growth factor-2, including expression of matrix metalloproteinase gelatinase B. **Journal of Biological Chemistry**, v.275, n.14, p.10405-10412, 2000.

MULHOLLAND, B.; TUFT, S.J.; KHAW, P.T. Matrix metalloproteinase distribution during early corneal wound healing. **Eye**, v.19, p.584-588, 2005.

MULLER, L.J.; PELS, L.; VRENSEN, G.F. Novel aspects of the ultrastructural organization of human corneal keratocytes. **Investigative Ophthalmology & Vision Science**, v.36, n.13, p.2557-2567, 1995.

MUSSELMANN, K.; ALEXANDROU, B.; KANE, B.; HASSELL, J.R. Maintenance of the keratocyte phenotype during cell proliferation stimulated by insulin. **The Journal of Biological Chemistry**, v.280, n.38, p.32634-32639, 2005.

NAKAMURA, M.; OFUJI, K.; CHIKAMA, T.; NISHIDA, T. Combined effects of substance P and insulin-like growth fator-1 on corneal epitelial wound closure of rabbit *in vivo*. **Current Eye Research**, v.16, n.3, p.275-278, 1997.

NETTO, M.V.; MOHAN, R.R.; AMBRÓSIO, R. JR.; HUTCHEON, A.E.; ZIESKE, J.D.; WILSON, S.E. Wound healing in the cornea: a review of refractive surgery complications and new prospects for therapy. **Cornea**, v.24, n.5, p.509-522, 2005.

NIKOLIDAKIS, D.; JANSEN, J.A. The biology of platelet-rich plasma and its application in oral surgery: literature review. **Tissue Engineering: Part B**, v.14, n.3, p.249-258, 2008.

NISHIDA, T.; NAKAMURA, M.; OFUJI, K.; REID, T.W.; MANNIS, M.J.; MURPHY, C.J. Synergistic effects of substance P with insulin-like growth factor-1 on epithelial migration of the cornea. **Journal of Cellular Physiology**, v.169, n.1, p.159-166, 1996.

OLLIVIER, F. **Matrix metalloproteinase 2, matrix metalloproteinase 9, connective tissue growth factor in the equine tear fluid: possible implications in corneal wound healing.** 2004. Dissertação (PhD) – Universidade da Florida, Gainesville.

OLLIVIER, F.J.; BROOKS, D.E.; VAN SETTEN, G.B.; SCHULTZ, G.S.; GELATT,K.N.; STEVENS, G.R.; BLALOCK, T.D.; ANDREW, S.E.; KOMAROMY, A.M.; LASSALINE, M.E.; KALLBERG, M.E.; CUTLER, T.J. Profiles of matrix metalloproteinase activity in equine tear fluid during corneal healing in 10 horses with ulcerative keratitis. **Veterinary Ophthalmology**, v. 7, n.6, p.397-405, 2004.

OLLIVIER, F.J.; GILGER, B.C.; BARRIE, K.P.; KALLBERG, M.E.; PLUMMER, C.E.; O'REILLY, S.; GELATT, K.N.; BROOKS, D.E. Proteinases of the cornea and preocular tear film. **Veterinary Ophthalmology**, v.10, n.4, p.199-206, 2007.

PANCHOLI, S., TULLO, A., KHALIQ, A., FOREMAN, D., BOULTON, M. The effects of growth factors and conditioned media on the proliferation of human corneal epithelial cells and keratocytes. **Graefe's Archives for Clinical and Experimental Ophthalmology**, v.236, Issue1, p.1-8, 1998.

PANDA, A.; JAIN, M.; VANATHI, M.; VELPANDIAN, T.; KHOKHAR, S.; DADA, T. Topical autologous platelet-rich plasma eyedrops for acute corneal chemical injury. **Cornea**, v.31, n.9, p.989-993, 2012.

PARKS, W.C.; MECHAM, R.P. **Matrix Metalloproteinases**. San Diego: Academic Press, 1998. 362p.

PASTOR, J.C.; CALONGE, M. Epidermal growth factor and corneal wound healing. A multicenter study. **Cornea**, v.11, n.4, p.311-314, 1992.

PENN, J.S.; MADAN, A.; CALDWELL, R.B.; BARTOLI, M.; CALDWELL, R.W.; HARTNETT, M.E. Vascular endothelial growth factor in eye disease. **Progress in Retinal and Eye Research**, v.27, p.331-371, 2008.

PHILIPP, W., SPEICHER, L., HUMPET, C. Expression of Vascular Endothelial Growth Factor and its receptors in inflamed and vascularized human corneas. **Investigative Ophthalmology & Vision Science**, v.41, p.2514-2522, 2000.

RAZA, S.L.; CORNELIUS, L.A. Matrix metalloproteinases: pro- and anti-angiogenic activities. **Journal of Investigative Dermatology Symposium Proceedings**, v.5, n.1, p.47-54, 2000.

REINACH, P.S.; POKORNY, K.S. The corneal epithelium: clinical relevance of cytokine-mediated responses to maintenance of corneal health. **Arquivos Brasileiros de Oftalmologia**, v.71, n.6(Supl.), p.80-88, 2008.

REVIGLIO, V.E.; RANA, T.S.; LI, Q.J.; ASHRAF, M.F.; DALY, M.K.; O'BRIEN, T.P. Effects of topical nonsteroidal anti-inflammatory drugs on the expression of matrix metalloproteinases in the cornea. **Journal of Cataract & Refractive Surgery**, v.29, p.989–997, 2003a.

REVIGLIO, V.E.; HAKIM, M.A.; SONG, J.K.; O´BRIEN, T.P. Effect of topical fluoroquinolones on the expression of matrix metalloproteinases in the cornea. **BMC Ophthalmology**, v.3, p.1-8, 2003b.

RICH, L.F., HATFIELD, J.M., LOUISELLE, I. The influence of basic fibroblast growth factor on cat corneal endothelial wound healing *in vivo*. **Current Eye Research**, v.11, p.719-725, 1992.

RICHARDSON, J.L.1; SHIVDASANI, R.A.; BOERS, C.; HARTWIG, J.H.; ITALIANO, J.E. JR. Mechanisms of organelle transport and capture along proplatelets during platelet production. **Blood**, v.106, n.13, p.4066-4075, 2005.

RIECK, P.; ASSOULINE, M.; SAVOLDELLI, M.; HARTMANN, C.; JACOB, C.; POULIQUEN, Y.; COURTOIS, Y. Recombinant human basic fibroblast growth factor (Rh-bFGF) in three different wound models in rabbits: corneal wound healing effect and pharmacology. **Experimental Eye Research**, v.54, p.987-988, 1992.

SAKIMOTO, T.; SHOJI, J.; KANNO, H.; SAWA, M. Gelatinase expression in ocular surface disorders. **Japanese Journal of Ophthalmology**, v.48, p.17-22, 2004.

SAKIMOTO, T.; OHNISHI, T.; ISHIMORI, A. Simultaneous study of matrix metalloproteinases, proinflammatory cytokines, and soluble cytokine receptors in the tears of noninfectious corneal ulcer patients. **Graefe´s Archive of Clinical and Experimental Ophthalmology**, v.252, n.9, p.1451-1456, 2014.

SÁNCHEZ, A.R.; SHERIDAN, P.J.; KUPP, L.I. Is platelet-rich plasma the perfect enhancement factor? A current review. **The Internacional Journal of Oral & Maxillofacial Implants**, v.18, p.93-103, 2003.

SCALINCI, S.Z.; SCOROLLI, L.; MEDURI, A.; GRENGA, P.L.; CORRADETTI, G.; METRANGOLO, C. Effect of basic fibroblast growth factor and cytochrome c peroxidase combination in transgenic mice corneal epithelial healing process after excimer laser photoablation. **Clinical Ophthalmology**, v.5, p.215-221, 2011.

SHEARDOWN, H.; CHENG, Y.L. Mechanisms of corneal epithelial wound healing. **Chemical Engineering Science**, v.52, p.4517-4529, 1996.

SHOSHANI, Y.; PE'ER, J.; DOVINER V, FRUCHT-PERY, J.; SOLOMON, A. Increased expression of inflammatory cytokines and matrix metalloproteinases in

pseudophakic corneal edema. **Investigative Ophthalmology and Visual Science**, v.46, n.6, p.1940-1947, 2005.

SIVAK, J.M.; FINI, M.E. MMPs in the eye: emerging roles for matrix metalloproteinases in ocular physiology. **Progress in Retinal and Eye Research**, v.21, p.1-14, 2002.

SLANSKY, H.H.; FREEMAN, M.I.; ITOI, M. Collagenolytic activity in bovine corneal epithelium. **Archives of Ophthalmology**, v.80, n.4, p.496-498, 1968.

SONG, I.; JOO, C. Morphological and functional changes in the rat cornea with an ethanol-mediated epithelial flap. **Investigative Ophthalmology & Visual Science**, February, v.45, n.2, p.423-428, 2004.

SONG, Q.H., KLEPEIS, V.E., NUGENT, M.A., TRINKAUS-RANDALL, V. TGF-beta1 regulates TGF-beta1 and FGF-2 mRNA expression during fibroblast wound healing. **Molecular Pathology**, v.55, n.3, p.164-176, 2002.

STAPLETON, W.M.; CHAURASIA, S.S.; MEDEIROS, F.W.; MOHAN, R.R.; SINHA, S.; WILSON, S.E. Topical interleukin-1 receptor antagonist inhibits inflammatory cell infiltration into the cornea. **Experimental Eye Research**, v.86, n.5, p.753-757, 2008.

STOCKHAM, L.S.; SCOTT, M.A. **Fundamental of Veterinary Clinical Pathology**. Iowa State Press, 2002, 610p.

SUN, Y., SU, L., ZHONGXIAO, W., XU, Y, XU, X. H-RN, a peptide derived from hepatocyte growth factor, inhibits corneal neovascularization by inducing endotelial apoptosis and arresting the cell cycle. **Cell Biology**, v.14, n.8, p.1-10, 2013.

SUNDMAN, E.A.; COLE, B.J.; FORTIER, L.A. Growth factor and catabolic cytokine concentrations are influenced by the cellular composition of platelet-rich plasma. **American Journal of Sports Medicine**, v.39, p.2135-2140, 2011.

SURYAWANSHI, A., VEIGA-PARGA, T., REDDY, PB.J., RAJASAGI, N.K., ROUSE, B.T. IL-17ª differentially regulates corneal vascular endotelial growth fator (VEGF)-A and soluble VEGF receptor 1 expression and promotes corneal angiogenesis after Herpes Simplex Virus infection. **Journal of Immunology**, v.188, p.3434-3446, 2012.

TRIPATHI, R.C.; BORISUTH, N.S.; TRIPATHI, B.J. Detection, quantification, and significance of basic fibroblast growth factor in the aqueous humor of man, cat, dog and pig. **Experimental Eye Research**, v.54, p.447-454, 1992.

TRUJILLO PISO, D.Y.; RIBEIRO, A.P.; SILVA, M.L.; GUIMARÃES, P.J.; MORALES, A.; MARTINS, B.C.; PADUA, I.M.; RENZO, R.; ANDRADE, A.L.; USCÁTEGUI, R.R.; LAUS, J.L. Effects of antiproteolytic agents on corneal epithelial viability and matrix metalloproteinase-2 and metalloproteinase-9 activity in alkali-burned corneas of rats. **Veterinary Ophthalmology**, v.17, n.1, p.23-31, 2014.

TSURIMOTO, T. PCNA, a multifunctional ring on DNA. **Biochimica et Biophysica Acta**, v.1443, p.23-39, 1998.

TUOMINEN, I.S.; TERVO, T.M.; TEPPO, A.M.; VALLE, T.U.; GRÖNHAGEN-RISKA, C.; VESALUOMA, M.H. Human tear fluid PDGF-BB, TNF-alpha and TGF- beta1 vs corneal haze and regeneration of corneal epithelium and subbasal nerve plexus after PRK. **Experimental Eye Research**, v.72, n.6, p.631-641, 2001.

VISSE, R; NAGASE, H. Matrix metalloproteinases and tissue inhibitors of metalloproteinases: structure, function, and biochemistry. **Circulation Research**, v.92, n.8, p.827-839, 2003.

VU, T.H.; SHIPLEY, J.M.; BERGERS, G.; BERGER, J.E.; HELMS, J.A.; HANAHAN, D.; SHAPIRO, S.D.; SENIOR, R.M.; WERB, Z. MMP-9/gelatinase B is a key regulator of growth plate angiogenesis and apoptosis of hypertrophic chondrocytes. **Cell**, v.93, n.3, p.411–422, 1998.

WANG, H; AVILA, G. Platelet rich plasma: myth or reality? **European Journal of Dentistry**, v.1, p.192-194, 2007.

WANG, L., KO, C.Y., MEYERS, E.E., PEDROJA, B.S., PELAEZ, N., BERNSTEIN, A.M. Concentration-dependent effects of transforming growth fator β1 on corneal wound healing. **Molecular Vision**, v.17, p.2835-2846, 2011.

WANG, L., WU, X., SHI, T., LU, L. Epidermal growth factor (EGF)-induced corneal epithelial wound healing through nuclear factor κB subtype-regulated CCCTC binding factor (CTCF) activation. **The Journal of Biological Chemistry**, v.288, n.34, p.24363-24371, 2013.

WASTERLAIN, A.S.; BRAUN, H.J.; DRAGOO, J.L. Contents and formulations of platelet-rich plasma. **Operative Techniques in Orthopaedics**, v.22, p.33-42, 2012.

WATANABE, J.; SAWAGUCHI, S.; FUKUCHI, T.; ABE, H.; ZHOU, L. Effects of mitomycin C on the expression of proliferating cell nuclear antigen after filtering surgery in rabbits. **Graefe's Archive for Clinical and Experimental Ophthalmology**, v.235, p.234-240, 1997.

WILSON, S.E.; NETTO, M.; AMBROSIO, R. JR. Corneal cells: chatty in development, homeostasis, wound healing, and disease. **American Journal of Ophthalmology**, v.136, n.3, p.530-536, 2003.

WITMER, A.N.; VRENSEN, G.F.J.M.; VAN NOORDEN, C.J.F.; SCHLINGEMANN, R.O. Vascular endotelial growth factors and angiogenesis in eye disease. **Progress in Retinal and Eye Research**, v.22, p.1-29, 2003.

YANG, Y.; BAUER, D.; WASMUTH, S.; STEUHL, K.; HEILIGENHAUS, A. Matrix metalloproteinases (MMP-2 and 9) and tissue inhibitors of matrix metalloproteinases (TIMP-1 and 2) during the course of experimental necrotizing herpetic keratitis. **Experimental Eye Research**, v.77, p.227-237, 2003.

YE, H.Q.; MAEDA, M.; YU, F.X.; AZAR, D.T. Differential expression of MT1-MMP (MMP-14) and collagenase III (MMP-13) genes in normal and wounded rat corneas. **Investigative Ophthalmology & Visual Science**, v.41, p.2894-2899, 2000.

YE, J.; YAO, K.; KIM, J.C. Mesenchymal stem cell transplantation in a rabbit corneal alkali burn model: engraftment and involvement in wound healing. **Eye**, v.20, p.482-490, 2006.

YEW, D.T.; LAM, T.K.; TSANG, D.; AU, Y.K.; LI, W.W.Y.; TSO, M.O.M. Changes of cytochemical markers in the conjunctival and corneal epithelium after corneal debridement. **Cellular and Molecular Neurobiology**, v.20, n.4, 2000.

YU, F.S.X.; YIN, J.; XU, K.; HUANG, J. Growth factors and corneal epitelial wound healing. **Brain Research Bulletin**, v.81, p.229-235, 2010.

ZAR, J.H. **Biostatiscal analysis**. 5 ed. New Jersey:Prentice Hall, 2009.

ZHOU, L.; BEUERMAN, R.W.; HUANG, L.; BARATHI, A.; FOO, Y.H.; LI, S.F.; CHEW, F.T.; TAN, D. Proteomic analysis of rabbit tear fluid: Defensin levels after an experimental corneal wound are correlated to wound closure. **Proteomics**, v.7, n.17, p.3194-3206, 2007.

9 TRABALHO CIENTÍFICO[24]

EXPRESSÃO DE MATRIZ METALOPROTEINASES E PCNA EM ÚLCERAS DE CÓRNEA PROFUNDAS, INDUZIDAS EM COELHOS, TRATADAS COM PLASMA RICO EM PLAQUETAS

EXPRESSION OF MATRIX METALLOPROTEINASES AND PCNA IN DEEP CORNEAL ULCERS, INDUCED IN RABBITS, TREATED WITH PLATELET-RICH PLASMA

Perches C.S.[1], Pellizzon, C.H. [2], Ranzani J.J.T.[3], Donatti, C.[4], Padovani C.R. [5], Merlini, N.B.[6], Fonzar J.F.[7], Beserra, H.E.O. [8], Rocha, N.S. [9], Brandão C.V.S.*[10]

1. Faculdade de Medicina Veterinária e Zootecnia, Universidade Estadual Paulista, Botucatu/SP. E-mail: ciperches@yahoo.com.br
2. Instituto de Biociências, Universidade Estadual Paulista, Botucatu/SP. E-mail: claudia@ibb.unesp.br
3. Faculdade de Medicina Veterinária e Zootecnia, Universidade Estadual Paulista, Botucatu/SP. E-mail: quim@fmvz.unesp.br
4. Médica Veterinária Autonôma. E-mail: camila_donatti@yahoo.com.br
5. Instituto de Biociências, Universidade Estadual Paulista, Botucatu/SP. E-mail: padovani@ibb.unesp.br
6. Faculdade de Medicina Veterinária e Zootecnia, Universidade Estadual Paulista, Botucatu/SP. E-mail: natalie_merlini@hotmail.com
7. Médica Veterinária Autonôma. E-mail: joicefonzar@hotmail.com
8. Faculdade de Medicina Veterinária e Zootecnia, Universidade Estadual Paulista, Botucatu/SP. E-mail: enriqueorsini@gmail.com
9. Faculdade de Medicina Veterinária e Zootecnia, Universidade Estadual Paulista, Botucatu/SP. E-mail: rochanoeme@fmvz.unesp.br

---

[24] **Trabalho científico a ser enviado para a revista Arquivo Brasileiro de Medicina Veterinária e Zootecnia. Formatação do texto segundo normas da revista.**

10. Faculdade de Medicina Veterinária e Zootecnia, Universidade Estadual Paulista, Botucatu/SP. E-mail: valeriasb@fmvz.unesp.br

RESUMO

O objetivo deste estudo foi avaliar a influência do plasma rico (PRP) e pobre (PPP) em plaquetas na proliferação celular e expressão de matriz metaloproteinases (MMPs), durante a reparação de úlceras corneais profundas. Foram utilizadas 45 coelhas, distribuídas em 3 grupos (G) experimentais (n=15), designados como grupos PRP (GR), PPP (GP) e Controle (GC), de acordo com o tratamento. Todos os animais foram submetidos à indução cirúrgica unilateral de úlcera corneal. No GR e GP, o sangue autólogo foi centrifugado, utilizando-se protocolo padronizado, e foram confeccionados os colírios de PRP e PPP, instilados cinco vezes ao dia. No GC, foi utilizado colírio lubrificante. Cada grupo foi sudvidido (n=5), segundo o momento final de avaliação, sendo 4(M4), 7(M7) e 30 dias (M30). As córneas dos animais foram processadas para avaliação morfológica e imuno-histoquímica para PCNA, MMP1, MMP2, MMP9, MT1-MMP e TIMP1. No M4, os níveis de MMP2 foram maiores no GP e GR, sendo que no M7, esse comportamento foi observado apenas no GP. No M30, no GR verificou-se maior número de células epiteliais e marcação para MMP1 que o GP. No GR, a proliferação celular foi maior no M4 que nos demais momentos e a marcação para MMP2 foi maior no M4 que no M30. O PRP estimula a proliferação celular na fase inicial (M4) do tratamento quando comparado aos demais momentos, diferente dos demais tratamentos. O uso de colírios de plasma rico e pobre em plaquetas influencia a expressão de matriz metaloproteinases envolvidas no processo de reparação corneal.

Palavras-chave: Plasma pobre em plaquetas, MMP, PRP, Cicatrização, Corneal

ABSTRACT

The aim of this study was to evaluate the influence of platelet-rich (PRP) and poor (PPP) in cell proliferation and matrix metalloproteinases (MMPs) expression during the repair of deep corneal ulcers. Forty-five female rabbits were distributed in 3 experimental groups (G) (n = 15), referred as PRP groups (GR), PPP (GP) and Control (GC), in accordance with the treatment. All animals underwent surgical induction of unilateral corneal ulcer. In GR and GP, autologous blood was centrifuged using a standardized protocol, and the made eyedrops

of PRP and PPP, instilled five times a day. In GC, was used lubricant eyedrops. Each group was subdivided (n = 5), according to the final time point, 4 (M4), 7 (M7) and 30 days (M30). The corneas of the animals were processed for morphological and immunohistochemical analysis for PCNA, MMP1, MMP2, MMP9, MT1-MMP and TIMP1. In M4, the levels of MMP2 were higher in GP and GR, and in the M7, this behavior was only observed in the GP. In M30, in the GR was found more epithelial cells and MMP1 expression than the GP. In GR, cell proliferation was higher in M4 than at others time points and MMP2 expression was higher in M4 than in M30. The PRP stimulates cell proliferation in the early phase (M4) of treatment when compared to others time points, different from other treatments. The use of eyedrops of platelet-rich and poor plasma influences the expression of matrix metalloproteinases involved in the corneal repair process.
Keywords: Platelet-poor plasma, MMP, PRP, Healing, Corneal

INTRODUÇÃO

Quando a córnea é lesionada múltiplos sistemas são ativados, produzindo uma série de processos celulares complexos e coordenados que resultam na sua completa reparação. Estes envolvem várias proteinases e seus inibidores, fatores de crescimento e citocinas (Ollivier *et al.*, 2007). As principais proteinases presentes na córnea são as matriz metaloproteinases (MMPs) e as proteinases serinas (Gilger *et al.*, 2007).

As MMPs são uma família de enzimas proteolíticas que têm a função de manutenção e remodelamento da arquitetura tecidual. Elas atuam sobre componentes da matriz extracelular, secretam citocinas e moléculas da superfície ocular, e têm sido relacionadas a uma série de processos fisiológicos e doenças, como úlceras corneais (Sivak e Fini, 2002). A sua expressão e atuação na córnea pode ser influenciada por fatores de crescimento (Gilger *et al.*, 2007), secretados pelas plaquetas (Wang e Avila, 2007), que encontram-se em maior concentração no plasma rico em plaquetas (PRP) (Alió *et al.*, 2007).

O PRP tem sido utilizado no tratamento de diversas doenças, destacando-se como adjuvante no tratamento de fraturas ósseas, implantes dentários e úlceras de pele (Alió *et al.*, 2007). Na oftalmologia, os estudos são mais recentes e direcionados para o tratamento de úlceras corneais. O uso do PRP, sob a forma de colírio em humanos, demonstrou melhora na regeneração epitelial e redução do tempo de cicatrização corneal de úlceras refratárias ao

tratamento convencional (Geremicca *et al.*, 2010). Devido ao aumento na concentração de fatores de crescimento no PRP, ocorre um aumento no índice de proliferação celular e consequente aceleração da reparação tecidual (Liu *et al.*, 2006). Donatti *et al.* (2013) realizaram o tratamento com colírio de PRP de úlceras corneais em coelhos, e observaram maior epitelização no período inicial da reparação, além da aceleração da cicatrização e menor opacidade corneal após o término do tratamento.

Os fatores de crescimento produzidos pelas plaquetas provavelmente influenciam a concentração e atividade de MMPs na córnea assim como a proliferação celular, porém, na literatura consultada, não foram encontrados estudos avaliando e comparando a expressão de PCNA (*Proliferating Cell Nuclear Antigen*) e de MMPs e seus inibidores, frente ao tratamento de úlceras corneais com colírio de PRP, justificando o desenvolvimento deste trabalho. O objetivo deste trabalho é identificar a influência do PRP por avaliação dos aspectos histológicos, proliferação celular (PCNA) e expressão de matriz metaloproteinas em úlcera corneal; bem como, estudar comparativamente frente ao tratamento com plasma pobre em plaquetas (PPP).

MATERIAL E MÉTODOS

Foram utilizadas 45 fêmeas da espécie leporina (*Oryctolagus cuniculus)* pertencentes ao grupo genético Botucatu, com idade variando entre 300 e 400 dias e peso entre 3,5 e 4,5 Kg, saudáveis e sem alterações oculares, selecionadas após exames clínicos e oftalmológicos.

Os procedimentos experimentais desenvolvidos seguiram as normas da *Association for Research in Vision and Ophthalmology* (ARVO) e foram submetidos a Câmara de Ética em Experimentação Animal da Faculdade de Medicina Veterinária e Zootecnia – UNESP – Campus de Botucatu. Protocolo número 48/2011-CEUA.

Os animais foram anestesiados com quetamina (Ketamin®, Cristália) (20 mg/Kg), associada à xilazina (Anasedan®, Vetbrands) (1mg/kg) e à morfina (Dimorf®, Cristália) (0,5mg/Kg), todos por via intramuscular (IM). A anestesia tópica ocular foi realizada por meio do colírio de cloridrato de proximetacaína 0,5% (Anestalcon®, Alcon).

Para obtenção dos colírios de PRP e PPP foi utilizado o protocolo descrito por Donatti *et al.* (2013), baseado na obtenção do sangue via artéria central da orelha e duas etapas de centrifugação a 22˚C. Os colírios foram acondicionados a temperatura de 4°C durante 7 dias.

O incremento plaquetário foi analisado utilizando-se contagem em câmara de Newbauer (Donatti *et al.*, 2013).

A seguir, os animais foram submetidos ao procedimento cirúrgico unilateral, realizado com auxílio de microscópio cirúrgico, após antissepsia com solução de polivinilpirrolidona 1:50 e colocação de panos fenestrados oftálmicos estéreis.

Para a indução experimental da úlcera de córnea, realizou-se incisão cirúrgica circular na região corneal central, com auxílio de trépano a vácuo (Hessburg-Barron Vacuum Trephine, JEDMED) de 6 milímetros de diâmetro e com profundidade de 0,25 milímetros, seguido da delaminação da mesma utilizando-se bisturi crescente angulado (Bisturi crescente angulado, Alcon).

Os animais foram distribuídos, aleatoriamente, em 3 grupos experimentais (n=15), designados Grupo Plasma Rico em Plaquetas (GR), Grupo Plasma Pobre em Plaquetas (GP) e Grupo Controle (GC). No pós-cirúrgico imediato e após 24 horas, foi administrado o antiinflamatório meloxicam (Movatec®, Boehringer Ingelheim) (0,2 mg/kg) IM, e morfina (2 mg/Kg) IM, visando maximizar o conforto pós-operatório.

No GR e GP, os coelhos foram tratados com colírio autólogo de PRP e PPP, respectivamente; no GC foi instilado colírio substituto da lágrima (Lacribell, Latinofarma); todos os colírios foram instilados cinco vezes ao dia, durante sete dias.

Cada grupo foi dividido em três subgrupos (n=5), de acordo com os períodos finais de avaliação, ou seja, M4 (4 dias), M7 (7 dias) e M30 (30 dias) de pós-operatório. No final do período de avaliação, os animais foram eutanasiados, por meio de anestesia com acepromazina (Acepran®, Univet) (1,5mg/Kg) e quetamina (20 mg/Kg) ambos IM, seguida pela administração intravenosa de tiopental (Thiopentax®, Cristália) (25 mg/kg) e de cloreto de potássio 19,1% (Cloreto de potássio 19,1%, Halexlstar) (2 ml/Kg), sendo então realizada a enucleação.

Os bulbos oculares foram fixados em formaldeído 10% (Formol, Rioquímica), durante 48 horas e a seguir, as córneas foram fixadas em solução de álcool 70% (Rialcool 70, Rioquímica) e, submetidas ao processamento histológico de rotina com inclusão em parafina, cortadas por microtomia (4 µm) e, coradas pelo método de hematoxilina/eosina (HE) (Corantes Merck). A análise descritiva do material foi feita em microscópio de luz. As

lâminas foram numeradas de 1 a 45 e avaliadas por patologistas veterinários sem o conhecimento do tratamento.

O número de camadas de células epiteliais da região central e da borda da úlcera foi contado. A região da úlcera foi fotografada e a espessura estromal medida em três pontos da região central da mesma, obtendo-se a média das três mensurações; para tal procedimento foi utilizado o *software* de captura de imagens Opton® acoplado ao microscópio Nikon E-200®.

A presença de neoformação vascular também foi avaliada e os vasos presentes no estroma quantificados em escores, sendo (0) ausente, (1) 1 a 3 vasos, (2) 4 a 6 vasos, (3) 7 ou mais. Infiltrado inflamatório, necrose tecidual e edema corneal foram avaliados e qualiquantificados em: (0) ausente; (1) leve; (2) moderado e (3) intenso. A extensão interna da úlcera foi classificada de acordo com a reepitelização corneal, sendo classificadas em (0) reepitelização total da região ulcerada, (1) reepitelização de 3/4 a ½, (2) reepitelização inferior a 1/2 até 1/4 e (3) reepitelização inferior a 1/4 da úlcera.

Para a imuno-histoquímica, utilizou-se cortes histológicos de 3µm espessura, em lâminas carregadas (lâminas carregadas, Amitel) tratadas com solução adesiva (Vectabond®, Vector Laboratories). Estas foram colocadas em estufa a 60°C por 72 horas. Posteriormente, as amostras foram desparafinizadas, reidratadas e submetidas à imunomarcação para PCNA, MMP-1, MMP-2, MMP-9, MMP-14 e TIMP-1 (Anticorpos policlonal, goat IgG, Santa Cruz) por meio do kit de detecção baseado na tecnologia de polímeros (Novolink Polymer DS).

As lâminas imunomarcadas analisadas no microscópio biológico Olympus BX53®, com câmera digital com 17MP(RGB), software MPC para captura de imagens e medidas básicas. Para a avaliação quantitativa foram capturadas 5 imagens da borda da lesão e 5 imagens do centro da úlcera, no aumento de 40x, que foram analisadas no programa AvSoft-Bioview. A quantificação da marcação imuno-histoquímica foi realizada em todas as imagens, mensurada em pixels quadrado (unidade de área, fornecida pelo programa AvSoft-Bioview), obtendo-se a média de cada região (borda e centro da úlcera). A análise qualitativa foi feita ao microscópio de luz, identificando a localização das MMPs e do TIMP no epitélio e/ou estroma corneal.

Para a análise estatística da espessura estromal foi utilizada a técnica de análise de variância para o modelo com dois fatores complementada com o teste de comparações

múltiplas de Tukey. Para os demais resultados obtidos se utilizou a técnica da análise de variância não paramétrica para o modelo com dois fatores complementada com o teste de Dunn (Zar, 2009).

RESULTADOS E DISCUSSÃO

Estudos clínicos com o uso de PRP em úlceras refratárias ao tratamento convencional em humanos demonstraram a redução do tempo de cicatrização (Alió *et al.*, 2012). Entretanto, na oftalmologia veterinária poucos estudos clínicos e imuno-histoquímicos são encontrados utilizando o PRP, assim como o seu mecanismo de ação no epitélio e estroma durante a reparação corneal ainda é pouco esclarecido.

Para a obtenção do PRP em coelhos utilizou-se protocolo com duas centrifugações refrigeradas, como descrito por Donatti *et al.* (2013) e diferente de Alió *et al.* (2012) que utilizam apenas uma centrifugação, em humanos. A contagem de plaquetas no sangue total variou de 262.600 a 462.075 plaquetas/µL, com média de 359.223 plaquetas/µL. No PRP, o número de plaquetas por microlitro variou de 1.212.000 a 2.525.000, média de 1.952.330. O incremento plaquetário obtido variou de 4,06 a 7,68 vezes, com média de 5,5 vezes, atingindo a concentração necessária para a resposta celular adequada ao PRP, que segundo Marx (2004) inicia-se quando há aumento no número basal de plaquetas de quatro a cinco vezes. Entretanto, Alió *et al.* (2012) referem boa resposta terapêutica com aumento na concentração de plaquetas de 1,6 a 2,5; assim como Kim *et al.* (2012) com incremento plaquetário de apenas 1,5 vezes.

Em defeitos estromais profundos, além do edema corneal, ocorre infiltração de neutrófilos e linfócitos provenientes do filme lacrimal, e posteriormente vascularização (Gilger *et al.*, 2007), como pôde ser verificado na maioria os animais do presente estudo. Também foi observado necrose em áreas do estroma de alguns animais, entretanto não foram verificadas diferenças estatísticas quanto ao edema e necrose da córnea entre os tratamentos. Já o infiltrado inflamatório foi maior nos animais tratados com PPP que no GC após 30 dias da indução da úlcera de córnea. Segundo Gan *et al.* (1999), a presença de leucócitos na fase inicial do processo de reparação, pode favorecer a proliferação celular, diminuindo o tempo de cicatrização da úlcera. Entretanto, no GP observou-se aumento de leucócitos em relação ao GC no processo final da cicatrização, o que pode denotar retardo na cicatrização frente

aos demais tratamento, porém a reparação corneal não foi comprometida, como verificado na análise estatística do tamanho da úlcera.

No último momento de avaliação, os animais tratados com colírio de plasma rico em plaquetas apresentaram mais vascularização estromal que os animais que receberam apenas colírio lubrificante. Provavelmente essa diferença ocorreu pelo efeito dos fatores de crescimento presentes no PRP, dentre eles o fator de crescimento do endotélio vascular (VEGF) (Wang e Avila, 2007) que é o principal mediador do processo de vascularização, favorecendo a cicatrização da córnea (Sun *et al.*, 2013).

No último momento de avaliação os animais do GR apresentaram maior quantidade de células epiteliais na borda da úlcera que o GP, evidenciando o efeito dos fatores de crescimento presentes nas plaquetas que são liberados logo após a sua ativação e agem de forma imediata e prolongada, promovendo efeito duradouro da sua ação (Alió *et al.*, 2012). No PRP são descritos o fator de crescimento derivado de plaquetas (PDGF), dois fatores de crescimento transformador-β (TGFβ1 e TGFβ2), VEGF, fator de crescimento epidermal (EGF), fator de crescimento semelhante à insulina (IGF) (Wang e Avila, 2007), fator de crescimento dos fibroblastos (FGF), (Floryan e Berghoff, 2004) e fator plaquetário 4 (PF-4) (Alió *et al.*, 2007), que são fundamentais no processo de cicatrização corneal (Reinach e Pokorny, 2008). A ação imediata desses fatores pôde ser observada no centro da lesão dos animais do GR, em que se verificou maior expressão de PCNA no M4 que nos demais momentos. O PCNA é uma proteína expressa durante a mitose celular (Miller *et al.*, 2010), sendo um valioso marcador de proliferação celular em córneas humanas e de animais (Gan *et al.*, 1999).

Os animais do GC obtiveram maior número de células na borda da lesão no M7 que no M30, sendo estes semelhantes ao primeiro dia de avaliação (M4). O número de células epiteliais no centro da úlcera foi semelhante nos diferentes grupos, assim como a extensão da úlcera. Embora, o GR tenha apresentado melhor proliferação celular na borda que o GP, considerando os momentos, a migração celular em direção ao centro da lesão foi similar entre os grupos, já que tanto a extensão quanto a profundidade da úlcera, assim como a reepitelização central não diferiram entre os diferentes tratamentos. A média da espessura estromal entre os grupos e momentos variou de 200,14μm a 411,03μ, porém sem diferenças significativas.

A MMP1 foi a matriz metaloproteinase que apresentou os maiores índices de marcação imuno-histoquímica (Fig. 1), tendo a sua presença apenas no estroma dos animais do GP enquanto nos demais grupos pôde ser observada tanto no epitélio quanto no estroma, indicando que o tratamento com PPP provavelmente inibiu a sua ação no epitélio, já que substâncias como citocinas e fatores de crescimento presentes no plasma (Alió *et al.*, 2012) podem induzir ou inibir a produção de MMPs (Sivak e Fini, 2002).

No M4, os animais tratados com plasma pobre em plaquetas apresentaram maior expressão de MMP1 na borda da lesão que os do GR e GC, enquanto após 30 dias os animais do GR tiveram mais marcação para MMP1, na borda e no centro, que os do GP, sendo similares ao GC. O tratamento com PPP proporcionou maior expressão de MMP1 no M4 em relação ao M30, enquanto que no GC a quantidade dessa enzima foi maior no M4 que no M7. Já o PRP foi o único tratamento capaz de proporcionar níveis de MMP1 similares durante todo o processo de cicatrização (Fig. 3).

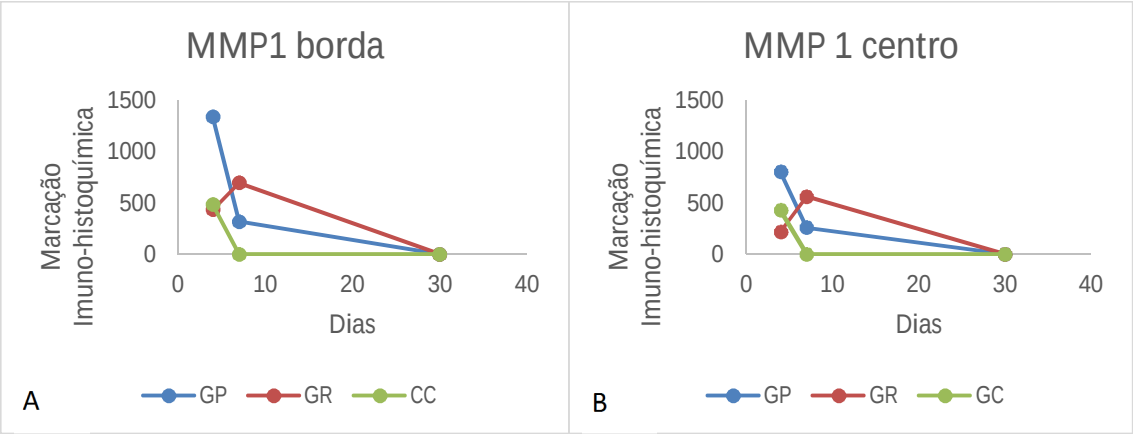

Figura 1. Gráfico representando as medianas da marcação imuno-histoquímica para MMP1 (em pixels²) na borda **(A)** e no centro **(B)** da úlcera de córnea no GP (Grupo Plasma Pobre em Plaquetas, GR (Grupo Plasma Rico em Plaquetas) e GC (Grupo Controle) de acordo com o momento de avaliação (em dias).

A MMP2 é umas das principais enzimas envolvidas na degradação e remodelação do colágeno estromal, estando presente em córneas saudáveis e ulceradas (Gilger *et al.*, 2007). No primeiro momento de avaliação a marcação para MMP2 no centro da lesão foi significativamente maior nos grupos GP e GR que no controle, indicando um efeito positivo

do plasma rico e pobre em plaquetas na expressão de MMP2. No segundo momento, apenas o GP manteve altas quantidades significativas dessa enzima tanto na borda quanto no centro (Fig. 3), quando comparado ao GR, e na região central quando comparado ao GC. No centro da lesão, os animais tratados com PPP também apresentaram maior marcação no M7 que no M30, enquanto o GR demonstrou maior marcação no M4 que no M30 (Fig. 2). Os resultados obtidos indicam que tanto o PRP quanto o PPP promovem estímulo na produção e liberação de MMP2 nos primeiros dias da reparação corneal, acelerando a degradação do colágeno estromal danificado. Porém, com a evolução da cicatrização, os níveis de MMP2 diminuíram primeiro nas córneas que receberam o PRP, sugerindo que a fase de desbridamento da lesão foi mais rápida no GR que no GP.

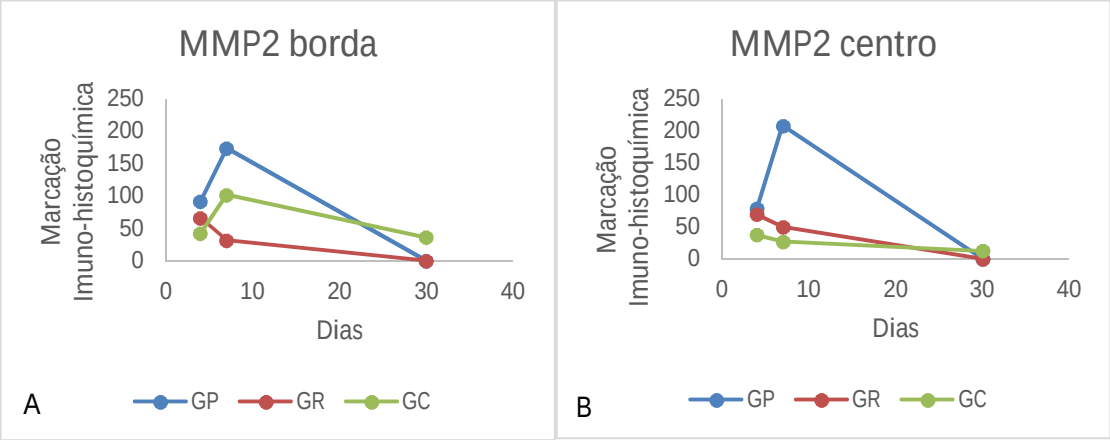

Figura 2. Gráfico representando as medianas da marcação imuno-histoquímica para MMP2 (em pixels²) na borda **(A)** e no centro **(B)** da úlcera de córnea no GP (Grupo Plasma Pobre em Plaquetas, GR (Grupo Plasma Rico em Plaquetas) e GC (Grupo Controle) de acordo com o momento de avaliação (em dias).

A MMP9 é tão importante quanto a MMP2 na reparação corneal, entretanto só pode ser visualizada em córneas ulceradas (Gilger *et al.*, 2007). Assim como Ollivier (2004) em equinos, também observou-se a presença de MMP2 e 9 em toda a extensão da lesão, tanto no epitélio quanto no estroma corneal dos coelhos submetidos ao estudo.

A MMP9 é a primeira MMP a ser sintetizada e secretada por células epiteliais após lesão corneal, sendo detectado um rápido aumento logo após a lesão e declínio após poucas semanas (Sivak e Fini, 2002), como observado no presente estudo, em que após 4 dias da

indução da úlcera todos os animais expressaram a MMP9, enquanto no M7 alguns não apresentaram marcação e no M30 a maioria foi negativa para essa enzima. No GP esse padrão de expressão ficou bastante evidente, pois os animais do M4 e M7 apresentaram quantidades significativamente maiores de MMP9 que os do M30 (Fig. 3). A expressão de MMP9 é associada à degradação da membrana basal e o seu desaparecimento coincide com a reabsorção da matriz provisória e com a restauração dos complexos de adesão (Matsubara *et al.*, 1991).

As matriz metaloproteinases tipo membrana (MT-MMPs) estão associadas às membranas celulares e têm funções importantes na sinalização celular e proteólises pericelulares. A MT1-MMP (MMP14) é a melhor caracterizada, e uma das responsáveis pela ativação da MMP2 (Fillmore *et al.*, 2001). Sakimoto *et al.* (2004) relataram o aumento de MMP14 em córneas humanas ulceradas, enquanto Ye *et al.* (2000) defendem a sua presença em córneas saudáveis e ulceradas de ratos. Entretanto no presente estudo com coelhos, a MMP14 não foi expressa na maioria dos animais (Fig. 3), não apresentando resultados significativos independente do tratamento, indicando uma possível menor importância na cicatrização corneal e na ativação da MMP2 em coelhos.

Os inibidores teciduais de MMPs (TIMPs) estão presentes no meio extracelular e têm a capacidade de ligarem-se ao sítio ativo das MMPs, inativando-as (Brew *et al.*, 2000). Além da função de inibir as MMPs, têm papel importante no crescimento celular, diferenciação e apoptose (Sivak e Fini, 2002), como foi observado nos animais de todos os grupos, em que o TIMP1 apresentou-se na grande maioria dos cortes histológicos avaliados, localizando-se principalmente na superfície do epitélio (Fig. 3) e em alguns animais com úlcera, também no estroma, comprovando a sua função na homeostase corneal, assim como sua importância no controle da atividade proteolítica das MMPs.

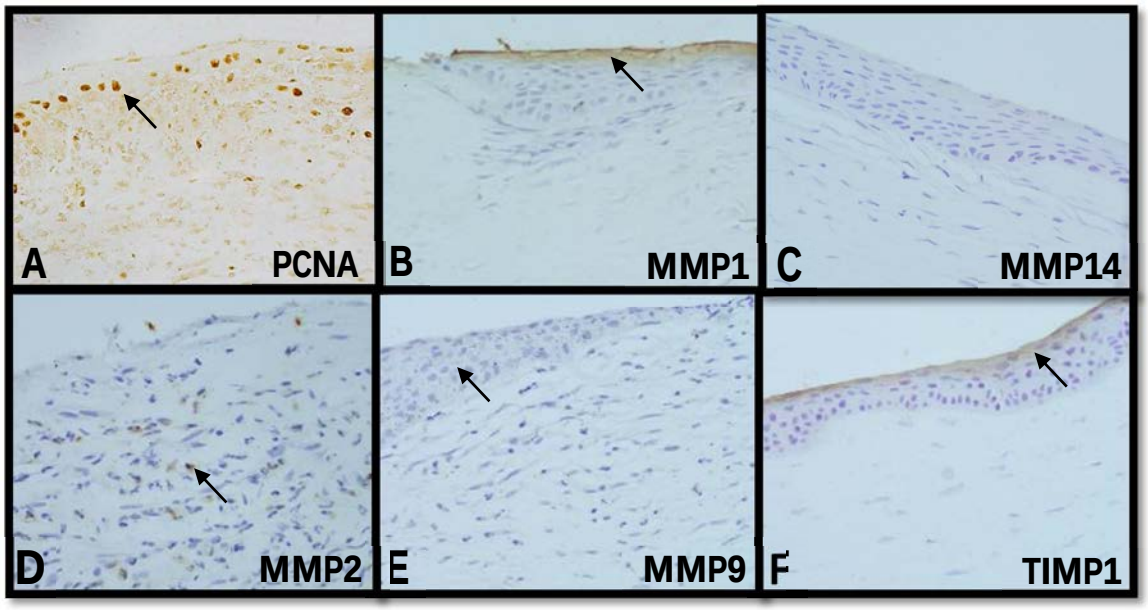

Figura 3. Cortes histológicos submetidos à imunohistoquímica. Amostras positivas para marcação imuno-histoquímica são observadas, sob o microscópio de luz, com coloração marrom (setas). **A)** PCNA: região do centro da úlcera de córnea de coelho do Grupo Plasma Rico em Plaquetas (GR), após 4 dias do procedimento cirúrgico (M4). **B)** MMP1: região da borda da lesão de córnea de coelho do GR M4. **C)** MMP14 negativo: região da borda da úlcera de coelho do GR, após 7 dias de tratamento (M7). **D)** MMP2: região do centro da lesão de córnea de coelho do Grupo Plasma Pobre em Plaquetas (GP) (M7). **E)** MMP9: região da borda da lesão de córnea de coelho do GP M7. **F)** TIMP1: região da borda da úlcera de córnea de coelho do GP M4.

O GP apresentou maior expressão de TIMP-1 no M4 que no M30. Esse aumento ocorreu pela necessidade do controle da atividade das MMPs 1, 2 e 9 que estavam em maior quantidade no primeiro momento de avaliação que no último no GP, permitindo a reparação corneal sem que ocorresse a degradação excessiva do estroma corneal.

O PRP é o único produto disponível que contém altos níveis de diversos fatores de crescimento e vitaminas que favorecem a cicatrização corneal (Alió *et al.*, 2007). O uso do PRP, assim como do PPP, no tratamento de úlceras corneais influenciou a expressão de matriz metaloproteinases, quando comparado aos animais que receberam apenas colírio lubrificante. Essa diferença se deu possivelmente pela ação dos fatores de crescimento e proteínas bioativas do sangue encontradas no PPP e, em maior quantidade, no PRP (Alió *et*

al., 2012). Sabe-se que as matriz metaloproteinases são fundamentais no processo de reparação corneal, entretanto um desequilíbrio na quantidade de MMPs produzidas e a sua inibição pode provocar úlceras persistentes (Ollivier *et al.*, 2007). No presente estudo, não foram observadas diferenças significativas na extensão e profundidade da úlcera entre os grupos, não sendo possível estabelecer se essa alteração na expressão de MMPs provocadas pelo tratamento com PPP e PRP foi benéfica ou prejudicial à cicatrização corneal. Sendo assim, mais estudos são necessários e devem ser estimulados para a compreensão da ação do PRP sobre as células epiteliais e estromais, e constituintes da matriz extracelular durante o processo de reparação tecidual.

CONCLUSÕES

No período final de avaliação, o tratamento à base de colírio de plasma rico em plaquetas promove aumento na vascularização corneal e número de células epiteliais na região da borda da úlcera, em comparação aos tratamentos utilizando-se lubrificantes e plasma pobre em plaquetas, respectivamente. O PPP induz a maior infiltrado inflamatório que a utilização de lubrificantes.

O PRP estimula a proliferação celular na fase inicial do tratamento (4 dias) quando comparado aos outros momentos de avaliação, diferente dos demais tratamentos.

O uso de colírios de plasma rico e pobre em plaquetas influencia a expressão de matriz metaloproteinases envolvidas no processo de reparação corneal, na maioria das vezes aumentando a sua expressão.

AGRADECIMENTOS

À FAPESP (Fundação de Amparo à Pesquisa e Ensino do Estado de São Paulo) pelo apoio financeiro. Processo n°2011/23107-0.

REFERÊNCIAS BIBLIOGRÁFICAS

ALIÓ, J.L.; ABAD, M.; ARTOLA, A. et al. Use of autologous platelet-rich plasma in treatment of dormant corneal ulcers. *Ophthalmology*, v.114, n.7, p.1286-1293, 2007.

ALIÓ, J.L., ARNALICH-MONTIEL, F., RODRIGUEZ, A.E. The role of “eye platelet rich plasma” (E-Prp) for wound healing in ophthalmology. *Curr. Pharm. Biotechnol.*, v.13, p.1257-1265, 2012.

BREW, K.; DINAKARPANDIAN, D.; NAGASE, H. Tissue inhibitors of metalloproteinases: evolution, structure and function. *Biochim. Biophys. Acta*, v.1477, n.1-2, p.267–283, 2000.

DONATTI, C.; BRANDÃO, C.V.S.; RANZANI, J.J.T. et al. Uso do plasma rico em plaquetas no reparo de úlceras de córnea profundas induzidas em coelhos. Avaliação clínica e histomorfométrica. *Arq. Bras. Med. Vet. Zootec.*, v.65, n.3, p.809-818, 2013.

FILLMORE, H.L.; VANMETER, T.E.; BROADDUS, W.C. Membrane-type matrix metalloproteinases (MT-MMPs): expression and function during glioma invasion. *J. Neurooncol.*, v.53, p.187-202, 2001.

FLORYAN, K.M.; BERGHOFF, W.J. Intraoperative use of autologous platelet-rich and platelet-poor plasma for orthopedic surgery pacients. *AORN J.*, v.80, n.4, p.667-674, 2004.

GAN, L.; FAGERHOLM, P.; KIM, H.J. Effect of leukocytes on corneal cellular proliferation and wound healing. *Invest. Ophthalmol. Vis. Sci.*, v.40, p.575-581, 1999.

GEREMICCA, W.; FONTE, C.; VECCHIO, S. Blood components for topical use in tissue regeneration: evaluation of corneal lesions treated with platelet lysate and considerations on repair mechanisms. *Blood Transfus.*, v.8, p.107-112, 2010.

GILGER, B.C.; BENTLEY, E.; OLLIVIER, F.J. Diseases and surgery of the canine cornea and sclera. In: GELATT, K.N. Veterinary Ophthalmology. 4.ed. Iowa: Blackwell Publishing, 2007, chap. 15, p. 690-752.

KIM, K.M.; SHIN, Y.T.; KIM, H.K. Effect of autologous platelet rich plasma on persistent corneal epithelial defect after infectious keratitis. *Jpn. J. Ophthalmol.*, v.56, p.544-550, 2012.

LIU, L.; HARTWIG, D.; HARLOFF, S. et al. Corneal epitheliotrophic capacity of three different blood-derived preparations. *Invest. Ophthalmol. Vis. Sci.*, v.47, p.2438-2444, 2006.

MARX, R.E. Platelet-rich plasma: evidence to support its use. *J. Oral Maxillofac. Surg.*, v.62, n.8, p.489-496, 2004.

MATSUBARA, M.; GIRARD, M.T.; KUBLIN, C.L. et al. Differential roles for two gelatinolytic enzymes of the matrix metalloproteinase family in the remodeling cornea. *Dev. Biol.*, v.147, p.425-439, 1991.

MILLER, A.; CHEN, J.; TAKASUKA, T.E. et al. Proliferating cell nuclear antigen (pcna) is required for cell-cycle regulated silent chromatin on replicated and nonreplicated genes. *J. Biol. Chem.*, v. 285, n.45, p. 35142-35154, 2010.

OLLIVIER, F. *Matrix metalloproteinase 2, matrix metalloproteinase 9, connective tissue growth factor in the equine tear fluid: possible implications in corneal wound healing.* 2004. Dissertação (PhD) – Universidade da Florida, Gainesville.

OLLIVIER, F.J.; GILGER, B.C.; BARRIE, K.P. et al. Proteinases of the cornea and preocular tear film. *Vet. Ophthalmol*, v.10, n.4, p.199-206, 2007.

REINACH, P.S.; POKORNY, K.S. The corneal epithelium: clinical relevance of cytokine-mediated responses to maintenance of corneal health. *Arq. Bras. Oftalmol.*, v.71, n.6(Supl.), p.80-88, 2008.

SAKIMOTO, T.; SHOJI, J.; KANNO, H.; SAWA, M. Gelatinase expression in ocular surface disorders. *Jpn. J. Ophthalmol.*, v.48, p.17-22, 2004.

SIVAK, J.M.; FINI, M.E. MMPs in the eye: emerging roles for matrix metalloproteinases in ocular physiology. *Prog. Retin. Eye Res.*, v.21, p.1-14, 2002.

SUN, Y., SU, L., ZHONGXIAO, W. et al. H-RN, a peptide derived from hepatocyte growth factor, inhibits corneal neovascularization by inducing endotelial apoptosis and arresting the cell cycle. *Cell Biol.*, v.14, n.8, p.1-10, 2013.

WANG, H; AVILA, G. Platelet rich plasma: myth or reality? *Eur. J. Dent.*, v.1, p.192-194, 2007.

YE, H.Q.; MAEDA, M.; YU, F.X.; AZAR, D.T. Differential expression of MT1-MMP (MMP-14) and collagenase III (MMP-13) genes in normal and wounded rat corneas. *Invest. Ophthalmol. Vis. Sci.*, v.41, p.2894-2899, 2000.

ZAR, J.H. *Biostatiscal analysis*. 5 ed. New Jersey:Prentice Hall, 2009.

INSTRUÇÕES AOS AUTORES

Arquivo Brasileiro de Medicina Veterinária e Zootecnia

(Brazilian Journal of Veterinary and Animal Sciences)

Política Editorial

O periódico Arquivo Brasileiro de Medicina Veterinária e Zootecnia (Brazilian Journal of Veterinary and Animal Science), ISSN 0102-0935 (impresso) e 1678-4162 (on-line), é editado pela FEPMVZ Editora, CNPJ: 16.629.388/0001-24, e destina-se à publicação de artigos científicos sobre temas de medicina veterinária, zootecnia, tecnologia e inspeção de produtos de origem animal, aquacultura e áreas afins.

Os artigos encaminhados para publicação são submetidos à aprovação do Corpo Editorial, com assessoria de especialistas da área (relatores). Os artigos cujos textos necessitarem de revisões ou correções serão devolvidos aos autores. Os aceitos para publicação tornam-se propriedade do Arquivo Brasileiro de Medicina Veterinária e Zootecnia (ABMVZ) citado como Arq. Bras. Med. Vet. Zootec. Os autores são responsáveis pelos conceitos e informações neles contidos. São imprescindíveis originalidade, ineditismo e destinação exclusiva ao ABMVZ.

Reprodução de artigos publicados

A reprodução de qualquer artigo publicado é permitida desde que seja corretamente referenciado. Não é permitido o uso comercial dos resultados.

A submissão e tramitação dos artigos é feita exclusivamente on-line, no endereço eletrônico <www.abmvz.org.br>.

Não serão fornecidas separatas. Os artigos encontram-se disponíveis nos endereços www.scielo.br/abmvz ou www.abmvz.org.br.

Orientação para tramitação de artigos

Toda a tramitação dos artigos é feita exclusivamente pelo Sistema de publicação on-line do ABMVZ no endereço www.abmvz.org.br.

Apenas o autor responsável pelo artigo deverá preencher a ficha de submissão, sendo necessário o cadastro do mesmo no Sistema.

Toda comunicação entre os diversos atores do processo de avaliação e publicação (autores, revisores e editores) será feita exclusivamente de forma eletrônica pelo Sistema, sendo o autor responsável pelo artigo informado, automaticamente, por e-mail, sobre qualquer mudança de status do artigo.

A submissão só se completa quando anexado o texto do artigo em Word e em pdf no campo apropriado.

Fotografias, desenhos e gravuras devem ser inseridas no texto e também enviadas, em separado, em arquivo com extensão jpg em alta qualidade (mínimo 300dpi), zipado, inserido no campo próprio.

Tabelas e gráficos não se enquadram no campo de arquivo zipado, devendo ser inseridas no corpo do artigo.

É de exclusiva responsabilidade de quem submete o artigo certificar-se de que cada um dos autores tenha conhecimento e concorde com a inclusão de seu nome no mesmo submetido.

O ABMVZ comunicará, via eletrônica, a cada autor, a sua participação no artigo. Caso pelo menos um dos autores não concorde com sua participação como autor, o artigo será considerado como desistência de um dos autores e sua tramitação encerrada.

Tipos de artigos aceitos para publicação:

Artigo científico É o relato completo de um trabalho experimental. Baseia-se na premissa de que os resultados são posteriores ao planejamento da pesquisa. Seções do texto: Título (português e inglês), Autores e Filiação, Resumo, Abstract, Introdução, Material e Métodos, Resultados, Discussão (ou Resultados e Discussão), Conclusões, Agradecimentos (quando houver) e Referências. O número de páginas não deve exceder a 15, incluindo tabelas e figuras. O número de Referências não deve exceder a 30.

Relato de caso Contempla principalmente as áreas médicas, em que o resultado é anterior ao interesse de sua divulgação ou a ocorrência dos resultados não é planejada. Seções do texto: Título (português e inglês), Autores e Filiação, Resumo, Abstract, Introdução, Casuística, Discussão e Conclusões (quando pertinentes), Agradecimentos (quando houver) e Referências. O número de páginas não deve exceder a 10, incluindo tabelas e figuras. O número de Referências não deve exceder a 12.

Comunicação É o relato sucinto de resultados parciais de um trabalho experimental, dignos de publicação, embora insuficientes ou inconsistentes para constituírem um artigo científico. O texto, com título em português e em inglês, Autores e Filiação deve ser compacto, sem distinção das seções do texto especificadas para "Artigo científico", embora seguindo aquela ordem. Quando a Comunicação for redigida em português deve conter um "Abstract" e quando redigida em inglês deve conter um "Resumo". O número de páginas não deve exceder a 8, incluindo tabelas e figuras. O número de Referências não deve exceder a 12.

Preparação dos textos para publicação

Os artigos devem ser redigidos em português ou inglês, na forma impessoal. Para ortografia em inglês recomenda-se o Webster's Third New International Dictionary. Para ortografia em português adota-se o Vocabulário Ortográfico da Língua Portuguesa, da Academia Brasileira de Letras.

Formatação do texto

O texto NÃO deve conter subitens em qualquer das seções do artigo e deve ser apresentado em Microsoft Word, em formato A4, com margem 3cm (superior, inferior, direita e esquerda), em fonte Times New Roman tamanho 12 e em espaçamento entrelinhas 1,5, em todas as páginas e seções do artigo (do título às referências), com linhas numeradas.

Não usar rodapé. Referências a empresas e produtos, por exemplo, devem vir, obrigatoriamente, entre parêntesis no corpo do texto na seguinte ordem: nome do produto, substância, empresa e país.

Seções de um artigo

Título. Em português e em inglês. Deve contemplar a essência do artigo e não ultrapassar 150 dígitos.

Autores e Filiação. Os nomes dos autores são colocados abaixo do título, com identificação da instituição a que pertencem. O autor para correspondência e seu e-mail devem ser indicados com asterisco.

Nota: 1. o texto do artigo em Word deve conter o nome dos autores e filiação. 2. o texto do artigo em pdf NÃO deve conter o nome dos autores e filiação.

Resumo e Abstract. Deve ser o mesmo apresentado no cadastro contendo até 2000 dígitos incluindo os espaços, em um só parágrafo. Não repetir o título e não acrescentar revisão de literatura. Incluir os principais resultados numéricos, citando-os sem explicá-los, quando for o caso. Cada frase deve conter uma informação. Atenção especial às conclusões.

Palavras-chave e Keywords. No máximo cinco.

Introdução. Explanação concisa, na qual são estabelecidos brevemente o problema, sua pertinência e relevância e os objetivos do trabalho. Deve conter poucas referências, suficientes para balizá-la.

Material e Métodos. Citar o desenho experimental, o material envolvido, a descrição dos métodos usados ou referenciar corretamente os métodos já publicados. Nos trabalhos que envolvam animais e/ou organismos geneticamente modificados deverá constar, obrigatoriamente, o número do protocolo de aprovação do Comitê de Bioética e/ou de Biossegurança, quando for o caso.

Resultados. Apresentar clara e objetivamente os resultados encontrados.

Tabela. Conjunto de dados alfanuméricos ordenados em linhas e colunas. Usar linhas horizontais na separação dos cabeçalhos e no final da tabela. O título da tabela recebe inicialmente a palavra Tabela, seguida pelo número de ordem em algarismo arábico e ponto (ex.: Tabela 1.). No texto a tabela deve ser referida como

Tab seguida de ponto e do número de ordem (ex.: Tab. 1), mesmo quando se referir a várias tabelas (ex.: Tab. 1, 2 e 3). Pode ser apresentada em espaçamento simples e fonte de tamanho menor que 12 (o menor tamanho aceito é 8). A legenda da Tabela deve conter apenas o indispensável para o seu entendimento. As tabelas devem ser, obrigatoriamente, inseridas no corpo do texto preferencialmente após a sua primeira citação.

Figura. Compreende qualquer ilustração que apresente linhas e pontos: desenho, fotografia, gráfico, fluxograma, esquema, etc. A legenda recebe inicialmente a palavra Figura, seguida do número de ordem em algarismo arábico e ponto (ex.: Figura 1.) e é referida no texto como Fig seguida de ponto e do número de ordem (ex.: Fig.1), mesmo se referir a mais de uma figura (ex.: Fig. 1, 2 e 3). Além de inseridas no corpo do texto, fotografias e desenhos devem também ser enviadas no formato jpg com alta qualidade, em um arquivo zipado, anexado no campo próprio de submissão na tela de registro do artigo. As figuras devem ser, obrigatoriamente, inseridas no corpo do texto preferencialmente após a sua primeira citação.

Nota:

Toda tabela e/ou figura que já tenha sido publicada deve conter, abaixo da legenda, informação sobre a fonte (autor, autorização de uso, data) e a correspondente referência deve figurar nas Referências.

Discussão. Discutir somente os resultados obtidos no trabalho. (Obs.: As seções Resultados e Discussão poderão ser apresentadas em conjunto a juízo do autor, sem prejudicar qualquer das partes e sem subitens).

Conclusões. As conclusões devem apoiar-se nos resultados da pesquisa executada e serem apresentadas de forma objetiva, SEM revisão de literatura, discussão, repetição de resultados e especulações.

Agradecimentos. Não obrigatório. Devem ser concisamente expressados.

Referências. As referências devem ser relacionadas em ordem alfabética, dando-se preferência a artigos publicados em revistas nacionais e internacionais, indexadas. Livros e teses devem ser referenciados o mínimo possível, portanto, somente quando indispensáveis. São adotadas as normas gerais ABNT, adaptadas para o ABMVZ conforme exemplos:

Como referenciar:

1. **Citações no texto**

- A indicação da fonte entre parênteses sucede à citação para evitar interrupção na sequência do texto, conforme exemplos:

autoria única: (Silva, 1971) ou Silva (1971); (Anuário..., 1987/88) ou Anuário... (1987/88)

dois autores: (Lopes e Moreno, 1974) ou Lopes e Moreno (1974)

mais de dois autores: (Ferguson et al., 1979) ou Ferguson et al. (1979)

mais de um artigo citado: Dunne (1967); Silva (1971); Ferguson et al. (1979) ou (Dunne, 1967; Silva, 1971; Ferguson et al., 1979), sempre em ordem cronológica ascendente e alfabética de autores para artigos do mesmo ano.

- Citação de citação. Todo esforço deve ser empreendido para se consultar o documento original. Em situações excepcionais pode-se reproduzir a informação já citada por outros autores. No texto, citar o sobrenome do autor do documento não consultado com o ano de publicação, seguido da expressão citado por e o sobrenome do autor e ano do documento consultado. Nas Referências, deve-se incluir apenas a fonte consultada.

- Comunicação pessoal. Não fazem parte das Referências. Na citação coloca-se o sobrenome do autor, a data da comunicação, nome da Instituição à qual o autor é vinculado.

2. **Periódicos** (até 4 autores, citar todos. Acima de 4 autores citar 3 autores et al.):

ANUÁRIO ESTATÍSTICO DO BRASIL. v.48, p.351, 1987-88.

FERGUSON, J.A.; REEVES, W.C.; HARDY, J.L. Studies on immunity to alphaviruses in foals. Am. J. Vet. Res., v.40, p.5-10, 1979.

HOLENWEGER, J.A.; TAGLE, R.; WASERMAN, A. et al. Anestesia general del canino. Not. Med. Vet., n.1, p.13-20, 1984.

3. **Publicação avulsa** (até 4 autores, citar todos. Acima de 4 autores citar 3 autores et al.):

DUNNE, H.W. (Ed). Enfermedades del cerdo. México: UTEHA, 1967. 981p.

LOPES, C.A.M.; MORENO, G. Aspectos bacteriológicos de ostras, mariscos e mexilhões. In: CONGRESSO BRASILEIRO DE MEDICINA VETERINÁRIA, 14., 1974, São Paulo. Anais... São Paulo: [s.n.] 1974. p.97. (Resumo).

MORRIL, C.C. Infecciones por clostridios. In: DUNNE, H.W. (Ed). Enfermedades del cerdo. México: UTEHA, 1967. p.400-415.

NUTRIENT requirements of swine. 6.ed. Washington: National Academy of Sciences, 1968. 69p.

SOUZA, C.F.A. Produtividade, qualidade e rendimentos de carcaça e de carne em bovinos de corte. 1999. 44f. Dissertação (Mestrado em Medicina Veterinária) – Escola de Veterinária, Universidade Federal de Minas Gerais, Belo Horizonte.

4. **Documentos eletrônicos** (até 4 autores, citar todos. Acima de 4 autores citar 3 autores et al.):

QUALITY food from animals for a global market. Washington: Association of American Veterinary Medical College, 1995. Disponível em: <http://www. org/critca16.htm>. Acessado em: 27 abr. 2000.

JONHNSON, T. Indigenous people are now more cambative, organized. Miami Herald, 1994. Disponível em: <http://www.summit.fiu.edu/ MiamiHerld-Summit-RelatedArticles/>. Acessado em: 5 dez. 1994.

Nota:

Artigos que não estejam rigorosamente dentro das normas acima não serão aceitos para avaliação.

O Sistema reconhece, automaticamente, como “Desistência do Autor” artigos em diligência e/ou “Aguardando liberação do autor”, que não tenha sido respondido no prazo dado pelo Sistema.

Taxas de submissão e de publicação

Taxa de submissão. A taxa de submissão de R$50,00 deverá ser paga por meio de boleto bancário emitido pelo sistema eletrônico de submissão de artigos. Ao solicitar o boleto bancário, o autor informará os dados para emissão da nota fiscal. Somente artigos com taxa paga de submissão serão avaliados. Caso a taxa não seja quitada em até 30 dias será considerado como desistência do autor.

Taxa de publicação. A taxa de publicação de R$95,00, por página impressa em preto e R$280,00 por página impressa em cores será cobrada do autor indicado para correspondência, por ocasião da prova final do artigo. A taxa de publicação deverá ser paga por meio de boleto bancário emitido pelo sistema eletrônico de submissão de artigos. Ao solicitar o boleto bancário, o autor informará os dados para emissão da nota fiscal.

Recursos e diligências:

No caso de o autor encaminhar resposta a diligências solicitadas pelo ABMVZ, ou documento de recurso, o mesmo deverá constar como a(s) primeira(s) página(s) do texto do artigo somente na versão em Word.

No caso de artigo não aceito, se o autor julgar pertinente encaminhar recurso, o mesmo deve ser feito pelo e-mail abmvz.artigo@abmvz.org.br.